Digitized by Google
Original from UNIVERSITY OF CALIFORNIA
Generated on 2019-10-24 16:05 GMT / http://hdl.handle.net/2027/uc1.b3252768
Public Domain in the United States, Google-digitized / http://www.hathitrust.org/access_use#pd-us-google

Generated on 2019-10-24 16:05 GMT / http://hdl.handle.net/2027/uc1.b3252768
Public Domain in the United States, Google-digitized / http://www.hathitrust.org/access_use#pd-us-google

Digitized by Google
Original from UNIVERSITY OF CALIFORNIA

HIEROGLYPHISCHE INSCHRIFTEN
HIEROGLYPHISCHE INSCHRIFTEN
HIEROGLYPHISCHE INSCHRIFTEN

PAGE NOT AVAILABLE

Generated on 2019-10-24 16:05 GMT / http://hdl.handle.net/2027/uc1.b3252768
Public Domain in the United States, Google-digitized / http://www.hathitrust.org/access_use#pd-us-google

Digitized by Google

Original from
UNIVERSITY OF CALIFORNIA



Digitized by Google
Original from UNIVERSITY OF CALIFORNIA
Generated on 2019-10-24 16:05 GMT / http://hdl.handle.net/2027/uc1.b3252768
Public Domain in the United States, Google-digitized / http://www.hathitrust.org/access_use#pd-us-google



Digitized by Google
Original from UNIVERSITY OF CALIFORNIA
Generated on 2019-10-24 16:05 GMT / http://hdl.handle.net/2027/uc1.b3252768
Public Domain in the United States, Google-digitized / http://www.hathitrust.org/access_use#pd-us-google

Generated on 2019-10-24 16:05 GMT / http://hdl.handle.net/2027/uc1.b3252768
Public Domain in the United States, Google-digitized / http://www.hathitrust.org/access_use#pd-us-google



Digitized by Google
Original from UNIVERSITY OF CALIFORNIA




Generated on 2019-10-24 16:05 GMT / http://hdl.handle.net/2027/uc1.b3252768
Public Domain in the United States, Google-digitized / http://www.hathitrust.org/access_use#pd-us-google
Digitized by Google
Original from UNIVERSITY OF CALIFORNIA


UC San Francisco LIBRARY
Digitized by Google
Original from UNIVERSITY OF CALIFORNIA
Generated on 2019-10-24 16:05 GMT / http://hdl.handle.net/2027/uc1.b3252768
Public Domain in the United States, Google-digitized / http://www.hathitrust.org/access_use#pd-us-google

Generated on 2019-10-24 16:05 GMT / http://hdl.handle.net/2027/uc1.b3252768
Public Domain in the United States, Google-digitized / http://www.hathitrust.org/access_use#pd-us-google

Digitized by Google

Original from
UNIVERSITY OF CALIFORNIA

# Monatsschrift
für
# Ohrenheilkunde
und
# Laryngo-Rhinologie

Organ der Österreichischen otologischen Gesellschaft,
der Wiener laryngo-rhinologischen Gesellschaft
und der Münchener laryngo-otologischen Gesellschaft

Mitbegründet von

**CHIARI, GRUBER, JURASZ, RÜDINGER, VOLTOLINI, WEBER-LIEL, L. v. SCHRÖTTER, V. URBANTSCHITSCH, E. ZUCKERKANDL**

Unter Mitwirkung von

Prof. Dr. F. ALT (Wien), Prof. Dr. R. BÁRÁNY (Upsala), Priv.-Doz. Dr. O. BECK (Wien), Prof. Dr. A. BING (Wien), Priv.-Doz. Dr. G. BONDY (Wien), Prof. Dr. G. BRÜHL (Berlin), Prof. Dr. H. BURGER (Amsterdam), Prof. D. DEMETRIADES (Athen), Prof. Dr. J. FEIN (Wien), Priv.-Doz. Dr. H. FREY (Wien), Priv.-Doz. Dr. E. FRÖSCHELS (Wien), Dr. V. FRÜHWALD (Wien), Priv.-Doz. Dr. S. GATSCHER (Wien), Priv.-Doz. Dr. E. GLAS (Wien), Prof. Dr. B. GOMPERZ (Wien), Prof. Dr. M. GROSSMANN (Wien), Prof. Dr. V. HAMMERSCHLAG (Wien), Dr. HEINZE (Leipzig), Prof. Dr. HEYMANN (Berlin), Prof. Dr. R. HOFFMANN (Dresden), Prof. Dr. HOPMANN (Köln), Prof. Dr. O. KAHLER (Freiburg i. Br.), Priv.-Doz. Dr. J. KATZENSTEIN (Berlin), Dr. KELLER (Köln), Hofrat Dr. KIRCHNER (Würzburg), Priv.-Doz. Dr. K. KOFLER (Wien), Prof. Dr. LICHTENBERG (Budapest), Dr. L. MAHLER (Kopenhagen), Prof. Dr. H. NEUMAYER (München), Dr. Max RAUCH (Wien), Prof. Dr. L. RÉTHI (Wien), Dr. Ed. RIMINI (Triest), Priv.-Doz. Dr. E. RUTTIN (Wien), Prof. Dr. J. SAFRANEK (Budapest), Dr. F. SCHLEMMER (Wien), Prof. Dr. A. SCHÖNEMANN (Bern), Dr. H. SCHRÖTTER (Wien), Dr. A. SIKKEL (Haag), Dr. SPIRA (Krakau), Dr. H. STERN (Wien), Dr. M. SUGAR (Budapest), Prof. Dr. A. THOST (Hamburg), Dr. WEIL (Stuttgart), Dr. M. WEIL (Wien), Dr. E. WODAK (Prag)

herausgegeben von

**H. NEUMANN**
Wien

**M. HAJEK**
Wien

**G. ALEXANDER**
Wien

Redakteure:

für Ohrenheilkunde:
**Ernst Urbantschitsch**
Wien

für Laryngo-Rhinologie:
**Hermann Marschik**
Wien

**54. Jahrgang, 1. Heft**
**(Jänner)**

URBAN & SCHWARZENBERG
BERLIN N
FRIEDRICHSTRASSE 105 b
WIEN I
MAXIMILIANSTRASSE 4
1920

*Monatlich erscheint* 1 Heft von etwa 6 Bogen Umfang
*Preis halbjährig* **Mk. 45.— = d.-ö. K 120.— = tsch.-sl. K 60.—**. Einzelne Hefte kosten **Mk. 9.— = d.-ö. K 25.— = tsch.-sl. K 12.—**.

Digitized by Google
Original from UNIVERSITY OF CALIFORNIA
Generated on 2019-10-24 16:05 GMT / http://hdl.handle.net/2027/uc1.b3252768
Public Domain in the United States, Google-digitized / http://www.hathitrust.org/access_use#pd-us-google

*Originalbeiträge, Referate, Separatabdrücke und Rezensionsexemplare usw. otologischen Inhaltes bitten wir, an Doz. Dr.* ***Ernst Urbantschitsch,*** *Wien, I. Schottenring 24, und solche rhino-laryngologischen Inhaltes an Priv.-Doz. Dr.* ***H. Marschik,*** *Wien, IX. Lazarettgasse 14, einsenden zu wollen. Das Honorar für Originalien und Referate beträgt K 96.— für den Bogen zu 16 Seiten. Sonderabdrücke von Originalien werden zum Selbstkostenpreise berechnet. Für Bücherbesprechungen geht das betreffende Buch als Honorar in den Besitz des Besprechers über. Redaktion und Verlag.*

# Inhaltsverzeichnis.

## Otologischer Teil.

### Original-Artikel


Dr. Josef Fischer, Wien: Die Erkrankungen des Gehörorganes bei Grippe . . 1

Dr. Ernst Menczer, Budapest: Beitrag zur postoperativen Labyrinthitis bei akuten Aufmeißelungen . . . . . 16


### Vereinsberichte


Österreichische otologische Gesellschaft. Sitzung vom 27. Oktober 1919 . . . . 20


### Bücherbesprechungen


Klinische Symptomatologie innerer Krankheiten. Von Hofrat Prof. Dr. N. Ortner 47

Wiener Medizinal-Kalender und Rezept-Taschenbuch für praktische Ärzte 1920 47


### Referate


I. Allgemeines . . . . . 48

III. Labyrinth und Hörnerv . . . . . 48



**Farbwerke vorm. Meister Lucius & Brüning, Hoechst a. M.**

**VALYLPERLEN**

**(Valeriansäurediäthylamid)**

Bewährtes

**Sedativum und Nervinum**

**Eigenschaften:**

Konstante, verstärkte, typische Baldrianwirkung, sedativ, analeptisch. Dünndarmlöslich, keine Beschwerden von Seiten des Verdauungstraktus.

**Indikationen:**

**Ohrensausen, Ménièrescher Schwindel**
Neurasthenie, nervöse Herzleiden und Schlaflosigkeit
Psychische Beruhigung vor der Lokalanästhesie.
Menstruations-, Schwangerschaftsbeschwerden.
Flimmerskotom, Asthenople, Seekrankheit.

**Dosierung:**

2—3mal täglich 2—3 Perlen zu 0,125 g.

**Originalpackungen:**

25 Perlen zu 0,125 g.

**Literatur und Proben stehen den Herren Ärzten zur Verfügung durch**
**Hoechster Farbwerke G. m. b. H., Wien VIII/2.**





Digitized by Google

Original from UNIVERSITY OF CALIFORNIA

Generated on 2019-10-24 16:05 GMT / http://hdl.handle.net/2027/uc1.b3252768
Public Domain in the United States, Google-digitized / http://www.hathitrust.org/access_use#pd-us-google

MONATSSCHRIFT FÜR OHRENHEILKUNDE
UND
LARYNGO-RHINOLOGIE

54. Jahrg. 1920. 1. Heft.

Nachdruck verboten.

# Otologischer Teil.

## Original-Artikel.

Aus der Ohrenabteilung der Wiener allgemeinen Poliklinik
(Vorstand: Prof. Dr. Gustav Alexander).

## Die Erkrankungen des Gehörorganes bei Grippe.

Von Dr. **Josef Fischer**, Assistenten der Abteilung.

Da man die letzte Grippeepidemie nun als abgelaufen betrachten kann, ist die Möglichkeit vorhanden, einen klaren Überblick über die mannigfaltigen Formen, in denen diese Krankheit auftrat, zu liefern. Bevor auf die einzelnen Symptome, die uns vom otologischen Standpunkt besonders interessieren, näher eingegangen wird, sei in aller Kürze eine Skizze entworfen, die uns diese Infektionskrankheit sowohl vom epidemiologischen als auch vom ätiologischen und klinischen Standpunkt näher beleuchtet. Gleichzeitig möchte ich zum Zwecke der Vergleichung in erster Linie über die Beobachtungen und Erfahrungen der Pandemie der Jahre 1890/91 kurz berichten.

Um das Wesen der Influenzaepidemie der 90er Jahre näher kennen zu lernen, empfiehlt es sich, die ausführlich zusammenfassende Arbeit Leichtensterns (1) über „Influenza und Dengue" zu lesen. Leichtenstern faßt die Influenza als eine spezifisch epidemische Erkrankung auf, deren kontagiöse Natur sicher sei. Er unterscheidet

1. eine pandemische Influenza vera, als deren Erreger er den Pfeifferschen Bacillus ansieht;

2. eine endemisch-epidemische Influenza vera, wie sie sich nach solchen Pandemien aus zurückgebliebenen Keimen entwickelt, und

3. endlich eine Influenza nostras oder Pseudoinfluenza, auch Grippe genannt, hervorgerufen durch unbekannte Mikroben.

Die Erkrankung betrifft vorwiegend Personen zwischen 20—40 Jahren, verschont jedoch auch nicht das Greisenalter. Die Inkubation beträgt



Digitized by Google
Original from UNIVERSITY OF CALIFORNIA
Generated on 2019-10-24 16:05 GMT / http://hdl.handle.net/2027/uc1.b3252768
Public Domain in the United States, Google-digitized / http://www.hathitrust.org/access_use#pd-us-google

meist 1—3 Tage, die Immunität kann außer der angeborenen auch eine erworbene, oft allerdings nur eine kurze temporäre sein.

Auf Grund der klinischen Befunde stellt er folgendes Einteilungsschema auf:

1. Rein toxische Formen:
   a) einfaches Influenzafieber (Kopfschmerz, Appetitlosigkeit, Abgeschlagenheit);
   b) nervöse Form (Kopf-, Glieder-, Rückenschmerzen, Neuralgien, Schlaflosigkeit, Störungen im Cerebrospinalsystem).
2. Die toxisch-entzündlichen Formen:
   a) katarrhalisch-respiratorische (Rhino-, Laryngo-, Tracheo-, Bronchialkatarrh);
   b) gastro-intestinale (Erbrechen, Diarrhöen, Anorexie etc.).

Durch Steigerung einzelner Symptome dieser Formen kommt es dann zu den Komplikationen (Hyperpyrese, meningitische Erscheinungen, Pneumonie, Peritonitis).

Bezüglich der Erkrankungen der Luftwege ist er der Ansicht, daß als häufigste und wichtigste Lokalerkrankungen vorwiegend die der Respirationsorgane als Eingangspforten für den Erreger in Betracht kommen. Dabei handelt es sich nicht bloß um einen vom Nasenrachenraum deszendierenden Prozeß, sondern es könne jeder einzelne Abschnitt des Respirationstraktes isoliert primär erkranken.

Die große Zahl der Erkrankungen von seiten des Gehörorgans, die Leichtenstern an Hand von Statistiken erhob, führt er auf die enorme Morbidität der Influenza zurück, so daß seiner Ansicht nach diese Komplikation der Influenza wohl nur von geringer Bedeutung sei. Er selbst beobachtete bloß in 2% der Fälle eine Otitis media mit Trommelfellperforation, wobei er die eitrige Mittelohrentzündung als die am häufigsten vorkommende Erkrankungsform bei Influenza auffaßt.

Aus der umfangreichen Literatur der Erkrankungen des Gehörorgans bei Influenza will ich eine Reihe wichtiger Arbeiten anführen. So hebt Politzer (2) in seinem an den Stadtphysikus gerichteten Bericht als eines der hervorstechendsten Symptome die mit stürmischen Erscheinungen einsetzende Myringitis bullosa haemorrhagica hervor. Außerdem fand er oft auch Blutblasen im äußeren Gehörgang. Die Schmerzen waren sehr heftig, die eitrige Sekretion aus dem Mittelohr profus und die Otitis zeigte die Tendenz zur Komplikation. Als einer der ersten Beobachter der Influenzaotitis in Deutschland muß Patrzek (3) erwähnt werden, welcher als besonders charakteristisch für die Influenzaotitis die Blutung hervorhob, und zwar teils in Form von Extravasaten im Trommelfell, teils in Form von blutig serösem Sekret aus dem Cavum tympani.

Digitized by Google
Original from UNIVERSITY OF CALIFORNIA
Generated on 2019-10-24 16:05 GMT / http://hdl.handle.net/2027/uc1.b3252768
Public Domain in the United States, Google-digitized / http://www.hathitrust.org/access_use#pd-us-google

Im folgenden gingen die Anschauungen der einzelnen Autoren oft weit auseinander, und zwar sowohl was die Ätiologie als auch die Klinik und den Verlauf der Influenzaerkrankung des Ohres anlangt. Während Scheibe (4) in 12 frischen Fällen kleine Stäbchen, die sich auf den gewöhnlichen Nährböden nicht züchten ließen, nachweisen konnte und diese als Ursache ansah, glaubte Klebs (5), dem es gelang, im Blute Influenzakranker gewisse Protozoen aus der Klasse der Monadimen zu finden, in diesen den Erreger entdeckt zu haben. Ebenso gelang es später Scheibe (l. c.), in einigen Fällen den Pfeifferschen Bacillus in Reinkultur zu züchten. Eine Reihe anderer Autoren vertrat den Standpunkt, daß es sich bei der Influenzaotitis um eine Mischinfektion handelt.

Nicht weniger divergierend waren die Anschauungen über die einzelnen Symptome. So berichtete Dreyfuss (6) über im allgemeinen geringe subjektive Beschwerden, Jankau (7) über kurzdauernde heftige Schmerzen, während die Mehrzahl der anderen gerade äußerst intensive, quälende Schmerzempfindungen beobachten konnten.

Schwabach (8) sah häufig Blutungen im Trommelfell, die entweder als multiple stecknadelkopf- bis erbsengroße Ekchymosen oder als hämorrhagische Blasen auftraten. Nicht selten bestand eine Otitis externa in Form von ödematöser Schwellung der Wände. Nach Dreyfuss (l. c.) zeigte sich das Trommelfell stark injiziert, oft zyanotisch verfärbt und enthielt in seinen Hautschichten oft 3—4 große, als Blutblasen imponierende Hämatome, während die Entzündungserscheinungen im Mittelohr einen bedeutend milderen Charakter trugen.

Haug (9) unterscheidet drei Gruppen der Erkrankung. Als leichteste Form nimmt er den Tubenkatarrh an, als zweite Gruppe die eitrige bzw. schleimig-eitrige Mittelohrentzündung und als dritte seltenste, jedoch für die Influenza charakteristische Form die rein hämorrhagische Entzündung.

Jankau (l. c.) schreibt dem topographischen Verhalten der Perforation, und zwar ihrer Lage fast ausschließlich im vorderen unteren Quadranten große diagnostische Bedeutung zu. Im Gegensatz zu diesem konnten Eitelberg (10), Schwendt (11), Haug (l. c.), Schwabach (l. c.) u. a. die Perforation häufig hinten oben, ja, hie und da sogar in der Pars flaccida beobachten.

Michael (12) berichtet, daß das anfänglich seröse, blutig tingierte Sekret schon in den nächsten Tagen unfehlbar eitrig werde, während andrerseits Jankau (l. c.) gerade die geringe Neigung des Exsudats, in Eiterung überzugehen, besonders hervorhebt.

Interessant sind die divergierenden Ansichten bezüglich des Verlaufes der Erkrankung.

Generated on 2019-10-24 16:05 GMT / http://hdl.handle.net/2027/uc1.b3252768
Public Domain in the United States, Google-digitized / http://www.hathitrust.org/access_use#pd-us-google
Digitized by Google
Original from UNIVERSITY OF CALIFORNIA

Während eine Reihe von Autoren, z. B. Schwendt (l. c.), Jankau (l. c.), Löwenberg (13), Eitelberg (l. c.), Katz (14), Schwabach (l. c.), Michael (l. c.), Rohrer (15) und Haug (l. c.) die Influenzaotitis als leichte, durchaus nicht ernst zu nehmende, in wenigen Tagen in Heilung übergehende Erkrankung des Ohres auffaßten, standen andere Forscher in krassem Widerspruch dazu.

So hält Gruber (16) die Influenzaotitis für die schwerste Entzündungsform, wie man sie bloß im Verlauf der schweren Infektionskrankheiten, wie Scharlach, Pneumonie etc., zu beobachten Gelegenheit hat. Politzer (l. c.) hebt die Neigung der Eiterung zur Mitbeteiligung des Warzenfortsatzes hervor, weshalb er in 15 seiner Fälle gezwungen war, diesen zu eröffnen. Ähnliche Resultate verzeichneten auch Truckenbordt (17) und Hessler (18). Am weitesten auseinander gingen die Ansichten von Schwendt (l. c.) und von Ludewig (19). Ersterer behauptet, daß die Eiterung bei Influenzaotitis nie länger als 8 Tage dauere, um dann in Heilung überzugehen, letzterer wieder, der nicht selten eine akute Caries im Verlaufe der Entzündungen beobachtet haben will, ging sogar so weit, daß er sagte: „Nach den hiesigen Erfahrungen ist die Influenzaotitis eine zuweilen heimtückische und das Leben bedrohende Erkrankung (durch Meningitis oder Pyämie), welche im Verein mit der vom Empyem der Stirnhöhle ausgehenden Meningitis außer Pneumonie vielleicht die häufigste Todesursache darstellen wird, welche bei Influenza vorkommt."

Über Erkrankungen des Innenohres bei Influenza liegen nur spärliche Literaturangaben vor. Als einer der ersten Berichte muß die Publikation Lannois' (20) hervorgehoben werden, der zwei Fälle von hochgradiger Schwerhörigkeit beschrieb. In dem ersten Falle handelte es sich um eine akut einsetzende progrediente Schwerhörigkeit bei einem jungen Manne, der an Influenza litt. Zwei Wochen später traten Schwindelattacken ein, die den Typus des Labyrinthschwindels aufwiesen. Auch bestanden heftige subjektive Ohrgeräusche. In dem anderen Falle stellte sich gleichfalls bei einem jungen Patienten im Anschluß an Influenza eine zunehmende Schwerhörigkeit ein, die nach zwei Monaten zu einer kompletten Ertaubung führte.

Gradenigo (21) beobachtete einen Fall einer beiderseitigen Herabsetzung des Hörvermögens im Gefolge von Influenza und nahm als Ursache eine Neuritis acustica an.

Rohrer (22), der eine kurze Zusammenstellung der Ohrerkrankungen bei Influenza gibt, sagt Folgendes: „Außer der direkten Mitbeteiligung der Schleimhaut des Mittelohres und seiner pneumatischen Adnexe — Tube und Zellen des Warzenfortsatzes — traten bei manchen

Digitized by Google
Original from UNIVERSITY OF CALIFORNIA
Generated on 2019-10-24 16:05 GMT / http://hdl.handle.net/2027/uc1.b3252768
Public Domain in the United States, Google-digitized / http://www.hathitrust.org/access_use#pd-us-google

Patienten spontan ohne Beteiligung des Schalleitungsapparates leichtere und schwere Störungen mehr nervöser Art auf, die auf die allgemeine Infektion zurückzuführen sind."

Sinnigar (23) berichtete über eine nach Influenza eingetretene Hörverschlechterung bei intaktem Mittelohr in einem Falle, in welchem gleichzeitig mehrere periphere Nerven affiziert waren.

Barnik (24) führt nach dem Jahresbericht aus der Habermannschen Klinik von 35 Influenzaotitiden 7 Fälle an, in denen gleichzeitig schwere Labyrinthsymptome aufgetreten waren, obwohl der Prozeß im Mittelohr oft gar nicht hochgradig erschien, so daß er zur Annahme neigt, die Affektion des Innenohres sei eine primäre

Um sich ein halbwegs klares Bild von der Grippepandemie der Jahre 1918/19 zu schaffen, sei es mir gestattet, aus der Fülle der einschlägigen Arbeiten nur jene Symptome herauszugreifen, die von fast allen Beobachtern hervorgehoben wurden. Die Grippe, die zuerst in Spanien auftrat und in rapider Ausbreitung wahrscheinlich über Italien den Weg zu uns nahm, ergriff mit Vorliebe, jugendliche, kräftige, im 2. und 3. Dezennium stehende Individuen. Die Inkubation war eine sehr kurze, die Morbidität und Mortalität eine auffallend hohe. Es soll sowohl eine natürliche Immunität als auch in der Mehrzahl der Fälle eine erworbene bestanden haben.

Da es nur relativ selten gelang, den Pfeifferschen Influenzabacillus in Reinkultur zu züchten, nimmt die Mehrzahl der Autoren an, daß das Influenzavirus (wahrscheinlich als invisibles, filtrierbares Gift) den Boden für jene Bakterien vorbereitet, die sich fast regelmäßig an Ort und Stelle finden (Staphylokokken, Streptokokken, Pneumokokken, seltener Kapselbacillen etc.). v. Wiesner (25), dem es gelang, aus dem Blute Grippekranker den Diplostreptococcus pleomorphus in Reinkultur darzustellen, sieht diesen als den Erreger der Encephalitis lethargica an.

Klinisch sind zwei Formen von Grippeerkrankung zu unterscheiden. Ein leichter Grad mit kurzdauernden, mäßigen Temperaturen, mit Kopfschmerzen, Glieder- und Kreuzschmerzen, Prostration und eine schwere Form mit hohem Fieber und Komplikationen, Pneumonie, sowohl kleine lobuläre Herde bildend, als auch den ganzen Lappen befallend, Pleuritis, schwere toxische Gefäßschädigungen (Cyanose, Kongestionen, Blutungen, hämorrhagische Entzündungen etc.). Häufig sind auch Komplikationen von seiten des Zentralnervensystems (meningeale Reizerscheinungen, Encephalitis, toxische Schädigungen des Nervensystems etc.), seltener gastrointestinale Affektionen vorhanden.

Von seiten des Respirationstraktes wurden von den meisten Beobachtern intensive Rötung der Gaumenbögen, Ödem der Uvula und starke

Digitized by Google
Original from UNIVERSITY OF CALIFORNIA
Generated on 2019-10-24 16:05 GMT / http://hdl.handle.net/2027/uc1.b3252768
Public Domain in the United States, Google-digitized / http://www.hathitrust.org/access_use#pd-us-google

Gefäßinjektion am weichen Gaumen beschrieben, ferner Laryngitis, Tracheitis, und zwar waren alle Grade von der leichtesten katarrhalischen Entzündung bis zu den schwersten diphtherischen Nekrosen, weiters Epistaxis vorhanden. Ein Schnupfen in Form der akuten stark sezernierenden Rhinitis fand sich nur äußerst selten.

Vergleicht man nun die einzelnen Symptomenbilder, die Entstehung, die Ausbreitung etc., so drängt sich der Schluß auf, daß beide Formen der Pandemie sowohl in epidemiologischer als auch in ätiologischer und klinischer Hinsicht so ziemlich identisch sind.

Betrachten wir die Literatur der Grippepandemie des Jahres 1918/19, so finden wir, daß trotz der ungeheuren Zahl der diesbezüglichen Allgemeinpublikationen der otologische Teil nur einen bescheidenen Raum einnimmt.

Über die Erkrankungen des Gehörorgans bei Grippe berichtet Hirsch (26), der ähnlich wie bei der vergangenen Epidemie hämorrhagische Influenzaotitis, Myringitis bullosa, Ot. ext. haemorrh. beobachten konnte. Das Exsudat im Cavum tympani war vorwiegend hämorrhagisch und enthielt massenhaft Fibrin. Die Entzündung griff leicht auf den Warzenfortsatz über. Er berichtet über einen Fall, in welchem trotz sofortiger Paracentese bei 40° Fieber schon nach 2 Tagen Taubheit, Unerregbarkeit des Vestibularis und Schwindel auftraten. Bei der Operation fand man den Sinus von Eiter umspült, die Dura der mittleren und hinteren Schädelgrube eitrig belegt und auch im Labyrinth konnte Eiter nachgewiesen werden.

Die bakteriologische Untersuchung stellte Streptococcus longus fest. Außerdem beobachtete Hirsch (l. c.) einen Fall einer Ertaubung, ohne daß irgendwelche entzündliche Veränderungen im Mittelohr nachgewiesen werden konnten. Der Vestibularis intakt. Einen ähnlichen Fall hat O. Beck (27) bereits in der Dezembersitzung der Österr. otologischen Gesellschaft demonstriert. Es handelte sich um einen 42jährigen Patienten, bei dem sich im Anschluß an Grippe heftige Schwindelattacken mit Erbrechen und kompletter Taubheit einstellten. Bei der Untersuchung zeigte sich die Cochlearisfunktion völlig erloschen, während für den Vestibularis auf beiden Seiten normale Werte gefunden werden konnten. Auch Alexander (28) berichtet über zwei rasch vorübergehende Fälle von Neuritis nervi acustici im Verlauf von Grippe.

In derselben Sitzung erwähnt auch E. Urbantschitsch die Häufigkeit der mit Warzenfortsatzerkrankung komplizierten Otitiden im Anschluß an Grippe, während nach Bondy keine Differenz im Auftreten chirurgischer Komplikationen im Vergleiche zu den anderen Jahren zu verzeichnen war.

Digitized by Google
Original from UNIVERSITY OF CALIFORNIA
Generated on 2019-10-24 16:05 GMT / http://hdl.handle.net/2027/uc1.b3252768
Public Domain in the United States, Google-digitized / http://www.hathitrust.org/access_use#pd-us-google

Krassnig (29), der ebenfalls sowohl die bereits bekannten Bilder der hämorrhagischen Influenzaotitis als auch mehr minder schwere Funktionsstörungen bei geringer oder ganz fehlender Entzündung im Mittelohr beobachtete, kommt zu dem Schluß, daß die heurige Epidemie nicht gerade besonders häufig Komplikationen von seiten des Gehörorganes zur Folge hatte.

Herzog (30) findet im Gegensatz dazu nur selten die bei der früheren Influenzaepidemie vorkommenden Entzündungen hämorrhagischen Charakters. Ebenso wenig konnte er eine besondere Neigung der Eiterung zu Komplikationen beobachten. Um so häufiger fand er plötzlich einsetzende, sich progredient verschlechternde Schwerhörigkeit bei vollkommen negativem Trommelfellbefund. Die Vestibularisfunktion war stets erhalten. Heilung erfolgte meist in der dritten Woche.

Meine eigenen Erfahrungen, die ich an einem großen Material während der ganzen Epidemie zu sammeln Gelegenheit hatte, erstrecken sich auf 205 Fälle, in welchen einwandfrei ein Zusammenhang mit der Grippe erhoben werden konnte.

Ich legte auch Wert darauf, fast ausschließlich nur jene Fälle anzuführen, welche Erkrankungen bei vorher ohrgesunden Individuen betrafen.

Die Ohrerkrankung trat vorwiegend erst nach Ablauf der Grippe ein (169 Fälle), nur in 37 Fällen entstand sie bereits auf der Höhe der Erkrankung. Wie aus der beiliegenden Tabelle zu ersehen ist, wurden in erster Linie Personen im 2.—4. Dezennium befallen. Die Bevorzugung des weiblichen Geschlechtes ist sicherlich darauf zurückzuführen, daß zu dieser Zeit ein Teil der Männer vom Felde noch nicht zurückgekehrt war. Zwischen dem rechten und linken Ohre war in der Häufigkeit des Auftretens eine wesentliche Differenz nicht nachzuweisen.

Von den 257 während der Grippeepidemie aufgetretenen akuten Otitiden war es nur in 93 Fällen möglich, eine vorausgegangene Grippe festzustellen, und zwar lag in 67 Fällen eine Otitis media acuta suppurative, in 26 eine Otitis media acuta simplex vor, 13mal handelte es sich um eine Myringitis haemorrhagica bullosa, 36mal war eine schwere Otitis externa zu verzeichnen, und zwar 13mal kombiniert mit einer Otitis media. In 32 Fällen wurde akuter Exsudativkatarrh diagnostiziert, während 44mal von Patienten Beschwerden vorgebracht wurden, bei denen der otoskopische Befund sich als völlig negativ erwies.

Gehen wir nun auf die Details der einzelnen Erkrankungsformen näher ein und beginnen wir mit der Otitis media supp.

Bezüglich der Lage der Perforationsöffnung möchte ich erwähnen, daß dieselbe sich meist im vorderen unteren Quadranten befand, will jedoch aus diesem topographischen Verhalten durchaus keinerlei differentialdiagnostische Schlüsse ziehen.

Digitized by Google
Original from UNIVERSITY OF CALIFORNIA
Generated on 2019-10-24 16:05 GMT / http://hdl.handle.net/2027/uc1.b3252768
Public Domain in the United States, Google-digitized / http://www.hathitrust.org/access_use#pd-us-google

Das Sekret war in der Mehrzahl der Fälle eitrig bzw. schleimig-eitrig. Ein rein hämorrhagisches Exsudat konnte ich bloß in 3 Fällen konstatieren.

Was den Schmerz anlangt, so waren die Angaben der Patienten nicht übereinstimmend. Während die einen über heftige, oft rasende Schmerzen klagten, waren bei anderen trotz des gleichen Trommelfellbefundes die subjektiven Beschwerden nur sehr gering. In der Mehrzahl der Fälle bestanden jedoch intensive, oft unerträgliche Schmerzen, die nach der Paracentese bzw. nach dem Spontandurchbruch allmählich zurückgingen.

Was den weiteren Verlauf der Erkrankung betrifft, so möchte ich hervorheben, daß von den 67 Grippeotitiden die Eiterung in 14 Fällen auf den Warzenfortsatz übergriff. Während bei 3 Patienten die konservative Behandlung ein völliges Abklingen der Symptome zur Folge hatte, waren wir in 11 Fällen gezwungen, den Warzenfortsatz aufzumeißeln. Dabei fanden wir in 5 Fällen ein einfaches Empyem am Processus mast., einmal sogar beiderseitig, in 3 Fällen einen perisinuösen Abceß, einmal Paralabyrinthitis und zweimal ausgedehnte Zerstörungen, bis weit in die hintere Schädelgrube reichend, mit großem Extraduralabceß. Da sich bei dem letzten Falle 2 Monate später eine Abducenslähmung einstellte, führe ich die Krankengeschichte desselben kurz an.

**Krankengeschichte.**[1])

P. H., 50 Jahre, Bauer.

Anamnese: 4. I. Pat. ist stets gesund gewesen. Vor 6 Wochen im Anschluß an Grippe linksseitiger Ohrenfluß, Schmerzen. Seit 2 Wochen Schwellung hinter dem Ohre. Kein Schwindel, kein Erbrechen, geringes Fieber. Keine Schüttelfröste.

Status praesens: R. O.: Trommelfell narbig verändert. — L. O.: Trommelfell gerötet, im hinteren oberen Quadranten vorgewölbt. Perforation im vorderen unteren Quadranten, schleimig-eitrige, nicht fötide Sekretion. Senkung der hinteren oberen Gehörgangswand.

Fluktuierende Schwellung hinter dem Ohre, bis zur Mitte der Hinterhauptschuppe reichend. Temperatur 37,1°, Puls 84. Fundus normal. Kein Spontannystagmus. Vestibularis erregbar. Hörvermögen für akzentuierte Fl.-Spr. unter 1 *m*.

5. I. Operation: Bei der Eröffnung des Warzenfortsatzes ergibt sich, daß es sich um einen großen Extraduralabceß der hinteren Schädelgrube handelt, der Sinus ist mit Granulationen bedeckt, jedoch bluthältig.

10. I. Reaktionsloser Wundverlauf.

26. I. Pat. wird auf eigenes Verlangen schon fast geheilt entlassen.

24. III. Pat. stellt sich abermals ein und gibt an, daß er vor kurzem ein Erysipel durchgemacht hat. Er klagt über heftige, quälende Kopfschmerzen in der linken Temporalgegend.

Die retroaurikuläre Wunde ist bis auf eine stecknadelstichgroße Öffnung vollkommen geschlossen, Mittelohr trocken, Trommelfell blaß. Kein Fieber.

[1]) Demonstriert in der Sitzung der otologischen Gesellschaft im April 1919

Digitized by Google
Original from UNIVERSITY OF CALIFORNIA
Generated on 2019-10-24 16:05 GMT / http://hdl.handle.net/2027/uc1.b3252768
Public Domain in the United States, Google-digitized / http://www.hathitrust.org/access_use#pd-us-google

Drei Tage später stellt sich ganz unvermittelt eine komplette linksseitige Abducenslähmung ein. Die übrigen Hirnnerven sind frei. Im übrigen ist der ganze Nervenbefund negativ, der Fundus normal, kein Spontannystagmus, kein Fieber, erregbarer Vestibularisapparat. Röntgenbefund und Wassermann negativ.

25. IV. Pat. bewegt das Auge schon bedeutend weiter nach links, so daß von einer Paralyse nicht mehr gesprochen werden kann. Die quälenden Kopfschmerzen sind gänzlich geschwunden.

Es handelt sich in diesem Falle um eine linksseitige Abducenslähmung otogenen Ursprungs, wahrscheinlich, wie Gradenigo annimmt, der dafür ein eigenes Krankheitsbild geschaffen hat, um eine circumscripte Ostitis mit sekundärer Pachymeningitis der Pyramidenspitze, wobei der Nerv an der Stelle seines Durchtrittes durch die Dura mater geschädigt wird.

Ich möchte hier noch einen Fall von akuter Otitis hervorheben, der wegen seines Verlaufes, und zwar wegen Koinzidenz mit der Grippe, erwähnenswert erscheint.

M. H., 24 Jahre, Stubenmädchen, ledig.

Pat. stand mit Otitis media acuta suppurativa bei uns in ambulatorischer Behandlung. Am 3. IV. klagte sie über eine Verschlechterung, sie hatte Schmerzen hinter dem Ohre und etwas erhöhte Temperatur. Am nächsten Tag trat plötzlich ein Schüttelfrost auf, die Temperatur stieg bis auf 40,6°, sie klagte über heftige Kopfschmerzen, Übelkeit und Erbrechen. Mit Rücksicht auf diesen Befund, namentlich auf den Schüttelfrost, eröffneten wir wegen Verdachtes einer Komplikation mit Sinusaffektion den Warzenfortsatz. Bei der Operation fand sich mit Ausnahme einer entzündlichen Hyperämie und vereinzelter mit Granulationen erfüllter Zellen der Warzenfortsatz intakt. Am nächsten Tage stellten sich Husten, Heiserkeit, Seitenstechen und Kopfschmerzen ein, die den Verdacht einer Grippe erweckten. Die interne Untersuchung bestätigte die Diagnose.

Ich glaube, daß in diesem Falle die Indikation für den operativen Eingriff durch den Schüttelfrost, die hohe Temperatur, die Druckschmerzhaftigkeit des Warzenfortsatzes trotzdem gegeben war.

Es handelte sich um ähnliche Verhältnisse, wie wir sie im Felde zu beobachten Gelegenheit hatten, wo im Verlaufe von akuten Otitiden sich plötzlich Schüttelfrost und Temperaturanstieg einstellten und wo die interne Untersuchung nicht selten eine Malaria konstatierte. Während wir jedoch damals durch die Blutuntersuchung uns in kurzer Zeit Gewißheit verschaffen konnten, fehlte uns bei der Grippe dieses objektive Hilfsmittel.

Der bei den Warzenfortsatzeröffnungen unter aseptischen Kautelen entnommene Eiter enthielt zumeist die gewöhnlichen Mikroorganismen, wie Streptokokkus, Staphylococcus pyogenes, in einem Falle Streptococcus mucosus. Der Pfeiffersche Influenzabacillus konnte nicht nachgewiesen werden.

Digitized by Google
Original from UNIVERSITY OF CALIFORNIA
Generated on 2019-10-24 16:05 GMT / http://hdl.handle.net/2027/uc1.b3252768
Public Domain in the United States, Google-digitized / http://www.hathitrust.org/access_use#pd-us-google

Nicht selten waren die Grippeotitiden kombiniert mit einer Otitis externa diffusa, doch trat dieselbe auch für sich allein isoliert auf. Die Schmerzen waren unerträglich, es bestanden diffuse Infiltration der Gehörgangswände, äußerst schmerzhafte Drüsenschwellungen und in einigen Fällen sogar ein starkes Ödem am Warzenfortsatz.

Die im Verlaufe der Grippe entstandenen akuten Mittelohrkatarrhe waren vorwiegend exsudativ. Das meist schleimige, fadenziehende Exsudat zeigte sich bei der bakteriologischen Untersuchung keimfrei. Die Katarrhe waren in der Regel hartnäckiger und längerdauernd, ganz gleichgültig, ob man frühzeitg paracentesierte oder konservativ behandelte. In einer Reihe von Fällen gelang es nicht, bezüglich des Hörvermögens eine Restitutio ad integrum zu erzielen.

Bezüglich der akuten Myringitis möchte ich bloß kurz erwähnen, daß die Patienten meist nur geringe subjektive Beschwerden hatten und daß schon nach ganz kurzer Zeit eine völlige Heilung eintrat.

Außer den oben beschriebenen Fällen, in welchen den subjektiven Angaben der Patienten entsprechende objektiv wahrnehmbare Veränderungen zugrunde lagen, war es uns 44mal unmöglich, otoskopisch einen positiven Befund zu erheben. Dabei handelt es sich nicht bloß um jene leichten Prozesse, die so geringe funktionelle Veränderungen hervorrufen, daß wir sie nur schwer diagnostizieren können, sondern es waren oft hochgradige Schwerhörigkeit, sogar Taubheit, quälende subjektive Ohrgeräusche oder Schwindelattacken mit Übelkeit und Erbrechen vorhanden. Die Erkrankung von seiten des Ohres setzte in der Mehrzahl der Fälle (27) nach Ablauf der Grippe, und zwar nach 2 bis 5 Tagen ein.

Nur in 6 Fällen traten die Symptome bereits auf der Höhe des Fiebers auf, 11mal wurde über Ohrbeschwerden erst viel später, oft Wochen darnach geklagt. Aus beiliegendem Schema ist deutlich zu ersehen, daß vorwiegend Personen zwischen dem 20. und 40. Lebensjahr erkrankten, und zwar 19 Männer und 25 Weiber. Während aus der Frequenz der Erkrankungen zwischen dem rechten und linken Ohre keine wesentlichen Differenzen zu verzeichnen waren, muß es geradezu auffallen, wie häufig im Verhältnis zu den anderen Ohraffektionen beide Seiten gleichzeitig ergriffen waren.

Bevor ich auf die Besprechung der hierhergehörigen Fälle näher eingehe, möchte ich folgende Einteilung treffen. Ich unterscheide drei Gruppen: 1. Umfaßt Veränderungen, die bloß den Cochlearis betreffen.

2. Umfaßt Veränderungen, die sowohl Cochlearis als auch Vestibularis betreffen.

3. Umfaßt Veränderungen, die bloß den Vestibularis betreffen.

Die Reihenfolge entspricht der Häufigkeit des Auftretens.

Digitized by Google
Original from UNIVERSITY OF CALIFORNIA
Generated on 2019-10-24 16:05 GMT / http://hdl.handle.net/2027/uc1.b3252768
Public Domain in the United States, Google-digitized / http://www.hathitrust.org/access_use#pd-us-google

## Gruppe I.

Umfaßt 27 Fälle, und zwar 15 Weiber und 12 Männer. 5mal war das rechte, 4mal das linke und 18mal beide Seiten affiziert.

Die Patienten kamen auf unsere Abteilung mit der Angabe, daß sie vor einigen Tagen Grippe durchgemacht hatten, daß sie nach Ablauf des Fiebers heftiges Ohrensausen verspürten und, als sie tags darauf das Bett verließen, bemerkten sie, daß sie schlechter hörten. Die Schwerhörigkeit nahm bei den meisten allmählich immer an Stärke zu, während sie bei anderen akut, in einzelnen Fällen sogar angeblich apoplektiform auftrat. Eine genau vorgenommene Funktionsprüfung ergab ein mitunter stark herabgesetztes Hörvermögen, eine mehr minder verkürzte Kopfknochenleitung und eine wesentliche Einschränkung der oberen Tongrenze. In manchen Fällen klagten die Patienten bloß über unerträgliches Sausen oder Klingen und Läuten bei angeblich gutem Gehör. Auch hier konnte die exakte Funktionsprüfung eine wenn auch nur geringe Herabsetzung der Hörweite und eine mäßige Verkürzung der Kopfknochenleitung konstatieren.

Spontannystagmus war nicht vorhanden und die Vestibularprüfung ergab sowohl für die Drehung als auch für die kalorische Untersuchung beiderseits dieselben Werte.

Die Therapie beschränkte sich auf die Einleitung einer energischen Schwitzkur, die interne Medikation von Jod oder Brom sowie auf die Lokalbehandlung mit schwachen elektrischen Strömen, und zwar in Form der Galvanisation.

Was den Verlauf und die Prognose betraf, so konnte in 22 Fällen eine Restitutio ad integrum beobachtet werden. Die Dauer betrug durchschnittlich 3—4 Wochen und in einem Falle sogar 2 Monate. Meist trat jedoch in der 4. Woche Heilung ein. In 9 Fällen (es handelt sich ausschließlich um sehr schwere) konnte eine Besserung nicht erzielt werden. Was die subjektiven Beschwerden betraf, klagten die Patienten häufig noch lange Zeit über Sausen, Klingen oder Läuten im Ohre, mitunter trat durch allmähliche Gewöhnung eine geringe Besserung ein, während in einigen Fällen die Ohrgeräusche unvermindert anhielten.

Es würde zu viel Raum beanspruchen, wollte ich die Krankengeschichten aller hierhergehörigen Fälle ausführlich schildern. Ich beschränke mich vielmehr darauf, aus der Reihe der Beobachtungen bloß einige Fälle als typisch eingehend anzuführen.

### Krankengeschichten.

**Fall 1.** G. L., 23 Jahre, Private. Im Dezember v. J. Grippe. Pat. verspürte bereits auf der Höhe des Fiebers starkes Ohrensausen. Nach Ablauf der grippösen Erkrankung klagte sie über ein verschleiertes Hören und über lästige subjektive

Digitized by Google
Original from UNIVERSITY OF CALIFORNIA
Generated on 2019-10-24 16:05 GMT / http://hdl.handle.net/2027/uc1.b3252768
Public Domain in the United States, Google-digitized / http://www.hathitrust.org/access_use#pd-us-google

Geräusche, die sie in Form von Klingen und Läuten recht unangenehm empfand. Da sich der Zustand spontan nicht bessern wollte, erschien sie auf unserer Abteilung.

Oto-rhino-laryngologischer Befund: Starke Gefäßinjektion am weichen Gaumen, Rötung und Schwellung der Uvula, der Tonsillen und der Schleimhaut des Rachens. Der Trommelfellbefund normal, die Hörweite betrug für akzentuierte Fl.-Spr. rechts 4 *m*, links 3 *m*, die Kopfknochenleitung war entschieden verkürzt und $c^4$ wurde beiderseits um 5 Sekunden weniger gehört als de norma.

Statischer Apparat: Kein Spontannystagmus, keine Gleichgewichtsstörungen. Der Vestibularis zeigte sich bei der Funktionsprüfung intakt. Wassermann negativ. Pat., die mit schwachen galvanischen Strömen und mit interner Verabreichung von Jod behandelt wurde, gab bereits nach verhältnismäßig kurzer Zeit an, besser zu hören, und als nach 4 Wochen eine neuerliche Untersuchung angestellt wurde, war eine völlige Restitutio ad integrum zu verzeichnen und auch die subjektiven Ohrgeräusche waren geschwunden.

**Fall 2.** H. S., 25 Jahre, Stubenmädchen. War stets ohrgesund. Im Januar d. J. Grippe. Kurz darauf bemerkte Pat., daß sie namentlich links schlechter höre. Keine subjektiven Geräusche, kein Schwindel.

Oto-rhino-laryngologischer Befund negativ. Die Hörprüfung ergibt für akzentuierte Fl.-Spr. ein Resultat von r. = 5 *m*, l. = 2 *m*. Stimmgabel: Weber im Kopf, Schwabach verkürzt, obere Tongrenze besonders links herabgesetzt.

Statischer Apparat: Kein Spontannystagmus, keinerlei Gleichgewichtsstörungen, der Vestibularis für alle Reizqualitäten ansprechbar. Wassermann negativ. Nach 4wöchiger Behandlung ist eine Änderung im Befunde nicht zu verzeichnen.

**Fall 3.** P. R., 29 Jahre, Schlosser. War stets ohrgesund. Im Anschluß an eine im Februar durchgemachte Grippe klagte Pat. über angeblich plötzlich aufgetretene hochgradige Schwerhörigkeit rechts. Kein Sausen, kein Schwindel; Potus, Nikotin in geringen Graden zugegeben, venerische Affektionen entschieden negiert.

Der otoskopische Befund negativ. Die Hörprüfung ergibt für akzentuierte Fl.-Spr. rechts $^1/_2$ *m*, links 8 *m*. Weber auf das gesunde Ohr, Kopfknochenleitung verkürzt, obere Tongrenze rechts ziemlich herabgesetzt. Kein Spontannystagmus. Keine Gleichgewichtsstörungen. Normale Werte bei der Vestibularisprüfung. Wassermann negativ. Leider entzog sich Pat. nach kurzer Zeit unserer Behandlung, so daß sich über den weiteren Verlauf nichts sagen läßt.

**Fall 4.** G. J., 38 Jahre, Kellner. Litt im Januar d. J. an Grippe. Im Anschluß daran verspürte er Ohrensausen beiderseits, das an Intensität allmählich zunahm und das er namentlich nachts quälend empfand. Über schlechteres Hören klagte er nicht. Ebenso wenig bestanden Schwindel und Kopfschmerzen. Potus 0, Nikotin 0. Venerische Affektion 0. Trommelfellbefund normal. Funktionsprüfung: r. = 5 *m*. l. = 6 *m* akzentuierte Fl.-Spr. Mäßige Verkürzung der Kopfknochenleitung. Kein Spontannystagmus. Die Vestibularisfunktion intakt. Wassermann negativ. 2 Wochen später ist das Sausen etwas geringer, das Hörvermögen auf 8 *m* Fl.-Spr. gestiegen. Nach weiteren 14 Tagen konnte eine neuerliche Besserung bis auf 12 *m* Fl.-Spr. beiderseits konstatiert werden.

Digitized by Google
Original from UNIVERSITY OF CALIFORNIA
Generated on 2019-10-24 16:05 GMT / http://hdl.handle.net/2027/uc1.b3252768
Public Domain in the United States, Google-digitized / http://www.hathitrust.org/access_use#pd-us-google

**Fall 5.** L. K., 32 Jahre, verheiratet. Im Dezember v. J. akquirierte Pat. eine schwere Grippe. Erst 5 Wochen später merkte sie, daß sie schlechter höre und im weiteren Verlaufe nahm das Hörvermögen immer mehr ab. Andere Beschwerden von seiten des Ohres hatte sie nicht. Sie war stets ohrgesund. Keine venerischen Affektionen. Otoskopischer Befund negativ. Die Hörprüfung ergab 1 *m* Fl.-Spr. rechts und 2 *m* links. Die Kopfknochenleitung war wesentlich verkürzt, die obere Tongrenze ziemlich herabgesetzt, die untere ein wenig hinaufgerückt. Kein Spontannystagmus. Normale Vestibularisfunktion. Wassermann negativ. Nach vierwöchiger Behandlung war das Hörvermögen nicht nur nicht besser, sondern auf dem linken Ohre sogar noch schlechter.

**Fall 6.** R. F., 29 Jahre, Kontoristin. Pat. hatte im März Grippe. Kurz darnach merkte sie, daß sie schlechter höre und daß sie das Gesprochene täglich schlechter und schlechter verstehe. Über Sausen und Schwindel klagte sie nicht. Der Trommelfellbefund war negativ, die Hörprüfung ergab für akzentuierte Fl.-Spr. r. = 4 *m*, l. = 3 *m*. Es bestand eine Verkürzung der Kopfknochenleitung und eine geringe Herabsetzung der oberen Tongrenze. Der statische Apparat normal funktionierend. Wassermann negativ. Schon nach 3 Wochen war das Hörvermögen völlig hergestellt und Pat. beschwerdefrei.

## Gruppe II.

Die Beobachtungen erstrecken sich auf 11 Fälle, und zwar 6 Weiber und 5 Männer. 2mal war das rechte, 1mal das linke Ohr und in 8 Fällen beide Seiten ergriffen.

Die Kranken gaben meist an, daß sie im Anschluß an die Grippe zuerst heftiges, unangenehmes Sausen im Ohre verspürten, daß sich dann allmählich das Hören verschlechterte und daß außerdem seit ganz kurzer Zeit Kopfschmerzen, Schwindel, den sie typisch als Drehschwindel beschrieben, und Übelkeit auftraten. Die Funktionsprüfung ergab eine Herabsetzung der Hörschärfe, eine Verkürzung der Kopfknochenleitung mit Einengung der oberen Tongrenze. Die Vestibularisprüfung zeigte pathologisch gesteigerte oder verminderte Erregbarkeit, sowohl bei der Drehung als auch bei der kalorischen Untersuchung. Eine völlige Funktionsausschaltung des Vestibularis konnte ich in diesen Fällen nicht beobachten.

Was den Verlauf und die Prognose betrifft, so waren dieselben für die Vestibularisaffektionen ausnahmslos günstig. Während in 11Fällen eine vollständige Restitutio ad integrum für den Vestibularis zu verzeichnen war, konnte ich eine völlige Heilung der Cochlearisfunktion in 5 Fällen, eine wesentliche Besserung 2mal und keine Veränderung des Hörvermögens in 4 Fällen erzielen.

### Krankengeschichten.

Auch hier möchte ich aus den oben angeführten Gründen nicht alle Krankengeschichten schildern.

**Fall 1.** W. K., 38 Jahre, Beamter. Pat. war stets ohrgesund. Im November v. J lag er mit Grippe zu Bett, und als er später aufstand, klagte er über starkes

Digitized by Google
Original from UNIVERSITY OF CALIFORNIA
Generated on 2019-10-24 16:05 GMT / http://hdl.handle.net/2027/uc1.b3252768
Public Domain in the United States, Google-digitized / http://www.hathitrust.org/access_use#pd-us-google

Ohrensausen, schlechteres Hören, Kopfschmerzen, Schwindel (Drehschwindel). Brechreiz und allgemeine Körperschwäche. Potus 0. Nikotin mäßig. Venerische Affektion 0.

Status praesens: Beide Trommelfelle normal. Hörvermögen: Fl.-Spr. r. = 3 *m*, l. = 4 *m*. Stimmgabelbefund: Weber unbestimmt, Kopfknochenleitung verkürzt, obere Tongrenze herabgesetzt. Es besteht Spontannystagmus ersten Grades in den Endstellungen der Bulbi (horizontal, rotatorisch, frequent.). In Romberg-Stellung Schwanken, wobei die Tendenz der Fallrichtung sich deutlich abhängig zeigt von der Stellungsänderung des Kopfes. Die Vestibulariserregbarkeit erscheint sowohl bei der Drehung als auch bei der kalorischen Prüfung beiderseits pathologisch gesteigert.

Interner Befund 0. Wassermann 0.

Als ich den Pat. 6 Wochen später wieder sah, war der Befund folgender: Das Hörvermögen hatte sich nur ganz unwesentlich geändert. Der Spontannystagmus war geschwunden. Pat. klagte auch nicht mehr über Schwindel und Kopfschmerzen. Bei der Vestibularisprüfung erhielt man sowohl für Drehung als auch für den kalorischen Reiz normale Werte. Die seinerzeit bestandene Übererregbarkeit konnte nicht mehr nachgewiesen werden.

**Fall 2.** K. L., 21 Jahre, Hilfsarbeiter. Im Anschluß an eine im Februar d. J. durchgemachte Grippe traten Ohrensausen, Kopfschmerzen, geringe Hörverschlechterung und einige Tage später heftiger Schwindel, Gleichgewichtsstörungen und Brechreiz auf. Venerische Affektion negiert Anamnese sonst ohne Besonderheit.

Status praesens: Der otoskopische Befund negativ. Die Hörprüfung für akzentuierte Fl.-Spr. auf dem rechten Ohre 5 *m*, auf dem linken 6 *m*. Stimmgabelbefund: Kopfknochenleitung verkürzt, $c^4$ wird um 4 Sekunden weniger gehört als de norma. Untere Tongrenze normal. Kein Spontannystagmus. In der Romberg-Stellung deutliches Schwanken. Vestibularapparat: Schon nach einer halben Spritze kalten Wassers tritt starker Nystagmus (III. Intensitätsgrades) unter heftigen subjektiven Begleiterscheinungen, wie Erbrechen, Schweißausbruch, Erblassen etc., und zwar sowohl bei der Prüfung des rechten als auch des linken Ohres auf. Ebenso läßt sich durch Drehen schon nach einigen Umdrehungen heftiger Nystagmus erzeugen.

Interner Befund negativ. Wassermann negativ

Nach 3 Wochen sind sämtliche Erscheinungen geschwunden und völlige Restitutio ad integrum sowohl für die Cochlearis- als auch für die Vestibularisfunktion eingetreten.

**Fall 3.** H. G., 28 Jahre, Private. Pat., die stets gesund war, erkrankte Mitte Februar d. J. an Grippe. Kurze Zeit darauf klagte sie über heftiges Ohrensausen und verschleiertes Hören rechts. Ferner traten heftiger Schwindel, den sie typisch als Drehschwindel beschrieb, Übelkeit, Erbrechen, Kopfschmerzen und Gleichgewichtsstörungen auf. Sie glaubte, sich den Magen verdorben zu haben und maß daher dem ganzen nicht viel Bedeutung zu. Erst als das Sausen immer quälender wurde und als sie auch auf dem linken Ohre dieselben Beschwerden verspürte, erschien sie auf unserer Abteilung.

Digitized by Google
Original from UNIVERSITY OF CALIFORNIA
Generated on 2019-10-24 16:05 GMT / http://hdl.handle.net/2027/uc1.b3252768
Public Domain in the United States, Google-digitized / http://www.hathitrust.org/access_use#pd-us-google

Oto-rhino-laryngologischer Befund: Rötung und Schwellung der Schleimhaut des Rachens, Gefäßinjektion am weichen Gaumen. Rötung der Kehlkopf- und Trachealschleimhaut. Trommelfellbefund negativ. Hörvermögen: R. 3 *m*, l. 2 *m* akzentuierte Fl.-Spr. Verkürzung der Kopfknochenleitung, Einengung der oberen Tongrenze. Es besteht Spontannystagmus in den Endstellungen der Bulbi. In der Romberg-Stellung Schwanken mit deutlicher Abhängigkeit der Fallrichtung von der Kopfstellung. Beim Gehen mit geschlossenen Augen grobe Gleichgewichtsstörungen. Während man für die Prüfung am Drehstuhl annähernd normale Werte erhält, läßt sich bei der kalorischen Untersuchung eine deutliche Verminderung der Erregbarkeit (nach der 5. Spritze kalten Wassers nur kurz dauernder Nystagmus zur Gegenseite) beider Vestibularapparate konstatieren.

Interner Befund ohne Besonderheit. Wassermann negativ.

Eine nach 8 Tagen wiederholte Prüfung ergab dieselben Werte. Allmählich wurden die Schwindelattacken immer seltener, die Kopfschmerzen geringer, das Hörvermögen besserte sich ein wenig, und als 5 Wochen später abermals eine Untersuchung vorgenommen wurde, war der Spontannystagmus geschwunden, die Vestibulariserregbarkeit normal, die Hörweite betrug rechts 5 *m*, links 7 *m*. Das Ohrensausen bestand jedoch unverändert und belästigte die Pat. sehr.

**Fall 4.** R. Ö., 37 Jahre, ledig, Schneiderin. Seit Kindheit nach Masern Ohrenfluß links. Vor 3 Jahren machte Pat. eine schwere Influenza durch und es trat im Anschluß daran eine bedeutende Hörverschlechterung ein, die ungefähr 3 Wochen dauerte, bis allmählich die vor der Influenza bestandene Hörweite wieder erreicht wurde. Zu Ostern dieses Jahres erkrankte Pat. abermals an Grippe, kompliziert mit Pneumonie, und lag 4 Wochen fiebernd zu Bette. Nachher klagte sie über wahnsinnige Kopfschmerzen und rapide Hörverschlechterung, so daß sie innerhalb weniger Tage auf dem rechten Ohre vollkommen ertaubte, während sie links in der Nähe des Ohres gesprochene Worte noch vernahm. Dabei wurde sie unausgesetzt von heftigem Läuten und Klingen gequält. Einige Tage später verspürte sie starken Drehschwindel, erbrach mehrmals hintereinander, namentlich wenn sie aufstand; die Schwindelattacken währten zirka 3—5 Minuten und traten mehrmals des Tages auf. Gleichzeitig erkrankte sie an einer Regenbogenhautentzündung. Venerische Affektionen entschieden in Abrede gestellt.

Otoskopischer Befund: R. O.: Atrophische Narben im Trommelfell. L. O.: Totaldestruktion des Trommelfells. Cholesteatomschuppen aus Attik und Antrum, mäßige fötide Sekretion; der Prozeß ist reaktionslos. Hörvermögen: R. O.: Pat. hört nur in der Nähe gesprochene Wörter. L. O.: Völlige Taubheit. Stimmgabelbefund: hochgradig verkürzte Kopfknochenleitung. $c^4$ wird nur bei maximalem Anschlag ganz kurz gehört. Der Lidreflex ist rechts, allerdings nur einmal, auslösbar, links nicht auslösbar. Es besteht Spontannystagmus I. Grades in den Endstellungen der Bulbi. Romberg positiv. Grobe Gleichgewichtsstörungen bei geschlossenen Augen. Der Vestibularapparat zeigt sich abnorm erregbar. Schon nach einigen Drehungen entstehen grobschlägiger Nystagmus III. Grades, Schweißausbruch, Erbrechen, Ohnmacht. Ebenso heftig reagiert das Labyrinth auf kalorische Reize. Das Fistelsymptom läßt sich nicht auslösen.

Interner Befund ohne Besonderheit. Augenbefund (Dr. Meissner): Unter geringer ciliarer Reizung entwickelte sich eine zarte parenchymatöse Trübung der

Digitized by Google
Original from UNIVERSITY OF CALIFORNIA
Generated on 2019-10-24 16:06 GMT / http://hdl.handle.net/2027/uc1.b3252768
Public Domain in the United States, Google-digitized / http://www.hathitrust.org/access_use#pd-us-google

Hornhaut beiderseits. Diese Trübung verschwindet nach einiger Zeit und es zeigen sich auf der Hinterfläche der Hornhaut vereinzelte große graue Präzipitate. Diese vermehren sich immer mehr, so daß schließlich die ganze Hornhaut dicht besät ist mit Präzipitaten. Der Zustand, der jedweder Therapie trotzt, dauert unverändert an. Wassermann negativ.

Nach einigen Tagen wurde die Untersuchung wiederholt und das Resultat war das nämliche. Auch eine 4 Wochen später unternommene Prüfung ergab keine wesentlichen Differenzen. Die Schwindelanfälle waren nur mehr höchst selten. Nach 2 Monaten erhielt man endlich normale Werte für die Vestibularisfunktion, während sich der Cochlearisbefund gleich geblieben war.

Epikrise: Bei einer 37jährigen Pat., die seit Jahren eine chronische Mittelohreiterung links und Residuen nach solcher auf dem rechten Ohre zeigte, trat im Anschluß an eine vor 3 Jahren durchgemachte Influenza eine plötzliche Hörverschlechterung ein, die ungefähr drei Wochen währte, um sich dann spontan zurückzubilden. Man wird nicht fehlgehen, wenn man annimmt, daß es sich damals um eine toxische Neuritis des Nervus octavus, und zwar mit isolierter Beteiligung des Ramus cochlearis gehandelt hat. Als nun Pat. zu Ostern d. J. neuerlich, und zwar eine ziemlich schwere Grippe akquirierte, konnte diesmal wieder eine akut einsetzende, in wenigen Tagen zur völligen Taubheit auf dem rechten und zu hochgradiger Schwerhörigkeit auf dem linken Ohre führende Hörstörung beobachtet werden, mit dem Unterschiede jedoch, daß jetzt auch der vestibuläre Ast ergriffen war und daß diesmal die Veränderungen, die den Cochlearis betrafen, wahrscheinlich so schwere waren, daß eine Restitutio ad integrum wohl schwer anzunehmen gewesen wäre; der Vestibularis erholte sich innerhalb 2 Monate vollkommen.

(Schluß folgt.)

---

# Beitrag zur postoperativen Labyrinthitis bei akuten Aufmeißelungen.

Von Dr. Ernst Menczer, Budapest.

Die postoperative Labyrinthitis nach Totalaufmeißelungen ist ein wohl gefürchteter Folgezustand, der bei der Indikationsstellung der Radikaloperation berücksichtigt werden muß. Abgesehen von der sekundären Labyrinthitis bei schon im voraus diagnostizierten oder bei der Operation zufällig vorgefundenen Labyrinthfisteln, wo die zirkumskripte Entzündung in eine diffuse seröse oder eitrige übergeht, kommt die induzierte Form der Labyrinthentzündung auch nicht selten vor. Ich fand zwar darüber keine perzentuelle Statistik, wie oft Labyrinthitis als Komplikation der Radikaloperation auftritt,

Digitized by Google
Original from UNIVERSITY OF CALIFORNIA
Generated on 2019-10-24 16:06 GMT / http://hdl.handle.net/2027/uc1.b3252768
Public Domain in the United States, Google-digitized / http://www.hathitrust.org/access_use#pd-us-google

doch muß diese, sowohl nach den Publikationen wie Demonstrationen beurteilt, als ein nicht seltenes Vorkommnis betrachtet werden.

Alexander und Nager lenkten zuerst die Aufmerksamkeit auf die seröse induzierte Labyrinthitis und erhielt diese Krankheitsform durch die Arbeiten von Herzog und Mayer eine weitere Bestätigung.

Trotz genauer Durchsuchung der Literatur fand ich wenig Aufzeichnungen über die induzierte Labyrinthitis nach akuter Aufmeißelung.

Zwei Fälle von Bárány und Ruttin — der erste Fall (demonstriert in der Österr. otolog. Gesellschaft am 30. I. 1911), bei dem sich nach der akuten Aufmeißelung ein Labyrinthfistel mit eigenartigem Fistelsymptom bildete, der zweite Fall von E. Ruttin (demonstriert in der Österr. otolog. Gesellschaft am 28. I. 1918), bei welchem 5 Monate nach der Aufmeißelung eine Labyrinthfistel mit typischem Fistelsymptom entstand und dessen Entstehen Ruttin auf Ernährungsstörung durch Entfernung der Schleimhaut bei weit eröffnetem Antrum zurückführt — sind nicht hieher zu rechnen.

Da bleibt nur der Fall von E. Urbantschitsch (demonstriert in der Österr otolog. Gesellschaft am 27. V. 1918), dessen kurze Krankengeschichte folgende ist:

E. St., 19 Jahre alt. Aufgenommen ins Spital am 28. III. 1918. Ohrenfluß seit 3 Tagen, konstantes Fieber.

Ohrenbefund bei der Aufnahme: R. Trommelfell diffus gerötet und geschwollen, besonders hinten oben. Warzenfortsatz stark druckempfindlich, besonders in Antrumhöhe und Spitze. Gehör rechts: v = a . c.

W ➡ r, R—, S=,=. Kein spontaner Nystagmus, kein Fistelsymptom, kalorische Reaktion: nach 1 l. kaltem Wasser sehr schwacher Nystagmus.

24. III. Operation: Warzenfortsatz pneumatisch. In den Zellen freier Eiter. Antrum wird breit eröffnet.

31. III. Febris continua bis 39·8. Nachmittag Erbrechen, welches bis 2. IV., andauert. Schwindel, spontaner Nystagmus nach links II. Grades. Komplette Taubheit. Kalorische Unerregbarkeit.

13. IV. Kein spontaner Nystagmus mehr.

25. V. Wunde geheilt. Keine Secretion aus der Paukenhöhle. Komplette Taubheit. Kalorische Unerregbarkeit. Drehreaktion beiderseits positiv, jedoch schwächer als normal.

Mit diesem Fall weist manche Ähnlichkeiten der Fall auf, über den ich kurz berichten möchte.

Infanterist G. P., 32 Jahre alt, wurde am 27. X. 1917 auf die Ohrenabteilung der Chirurgengruppe G. aufgenommen.

P. leidet seit zirka 4 Wochen an rechtsseitigen Ohrenfluß.

Ohrenbefund bei der Aufnahme: Linkes Ohr normal. Rechtes Ohr: Trommelfell gerötet, geschwollen, vorgewölbt, pulsierende Eiterung aus dem vorderen unteren Quadranten.

Weber nach rechts, Rinne r —, Schwabach rechts etwas verlängert.



Digitized by Google
Original from UNIVERSITY OF CALIFORNIA
Generated on 2019-10-24 16:06 GMT / http://hdl.handle.net/2027/uc1.b3252768
Public Domain in the United States, Google-digitized / http://www.hathitrust.org/access_use#pd-us-google

| rechts | | links |
|---|---|---|
| ad concham | V | + 6 *m* |
| 1/4 *m* | v | 6 *m* (mit Báránys Lärmapparat geprüft). |
| | c | |
| + | $c^1$ | + |
| verkürzt + | $c^2$ | + |
| + | $c^4$ | + |
| + | $a^4$ | + |

Kein Fistelsymptom, kein spontaner Nystagmus, kalorische Reaktion positiv beiderseits. Warzenfortsatz stark druckempfindlich, P. subfebril.

28. X. bis 30. X. P. leidet an Kopfschmerzen, ist schlaflos. Temp. bis 37·8. Druckempfindlichkeit des Warzenfortsatzes zugenommen. Profuse Eiterung aus der Trommelhöhle.

30. X. Operation.

Nach Aufmeißelung der harten sklerotischen Corticalis findet man nur vereinzelte Zellen, welche besonders periantral mit Eiter und Granulationen gefüllt sind. Antrum tiefliegend, bei der Eröffnung desselben quillt Eiter unter Druck hervor. Drainage. Zwei Knopfnähte.

31. X. Mittags. Temp. 39·6, P. hat zweimal gebrochen, bekam heftigen Schwindel. Spontaner horizontal-rotatorischer Nystagmus II. Grades nach links. P. ist für Sprache und Stimmgabel taub. ($a^1$ wird nicht gehört.) Kalorische Reaktion: mit zirka 2 *l* warmen Wasser (48°) geprüft negativ. Verbandwechsel.

1. XI. Status idem: Fieber früh 38·8, nachmittags 37·9.

2. XI. Temp. früh 37·2. Schwindel im Abnehmen. Spontannystagmus nach links I. Grades. Temp. abends 37·4.

4. XI. P. fieberfrei. Kein Schwindel beim Aufsitzen., Verbandwechsel. Wenig Eiter kommt aus der Paukenhöhle, Wunde granuliert. P. will aufstehen. Spontaner Nystagmus beim Blick nach links noch vorhanden.

9. XI. Verbandwechsel, kein Eiter in der Paukenhöhle. P. hört nichts (mit Báránys Lärmapparat geprüft). Kalorische Unerregbarkeit (mit 2 *l* Wasser geprüft), schwacher, spontaner Nystagmus beim Blick nach links. Beim Aufstehen kein Schwindel.

10. XI. P. muß wegen Evakuierung des Spitals abgeschoben werden.

Es handelt sich in diesem Falle um eine durch die vollführte Aufmeißelung verursachte Labyrinthitis. Die Labyrinthitis setzte mit stürmischen vestibulären Symptomen kaum 24 Stunden nach der Operation ein und äußerte sich in vollkommener Ausschaltung sowohl des vestibulären als des kochlearen Teils. Es muß in diesem Falle dahingestellt bleiben, ob es sich um eine seröse oder eitrige Form gehandelt hat, da die Beobachtungszeit zu kurz war, um eine Wiederkehr der Labyrinthfunktion — wenigstens des vestibularen Teils, wie es meistens der Fall ist — abwarten zu können. Es wurde wegen raschen Abtransportes des Kranken auch die Drehreaktion nicht geprüft, wo es nach Abklingen der vestibularen Symptome schon möglich gewesen wäre. Klinisch konnte die Diagnose durch die Funktionsprüfung nicht entschieden werden, da die beiden Teile des Labyrinths ihre Funktion eingebüßt haben. Auch das hohe Fieber ist kein differential-diagnostisches Merkmal — wie es Voss annahm — da nach Alexander Fieber höheren Grades auch bei seröser Labyrinthitis nicht selten ist.

Digitized by Google
Original from UNIVERSITY OF CALIFORNIA
Generated on 2019-10-24 16:06 GMT / http://hdl.handle.net/2027/uc1.b3252768
Public Domain in the United States, Google-digitized / http://www.hathitrust.org/access_use#pd-us-google

Die Diagnose scheint — meiner Ansicht nach — auch im Falle von E. Urbantschitsch nicht geklärt zu sein, da noch 2 Monate nach der Operation ein vollkommener Funktionsverlust des Labyrinthes bestand.

Der günstige Ausgang beider Fälle scheint die exspektative Therapie zu rechtfertigen und ist daher vielleicht die Annahme nicht unberechtigt, daß es sich in diesen Fällen doch um eine postoperative seröse Labyrinthitis gehandelt hat.

Habermann rief zuerst die Aufmerksamkeit auf die Labyrinthitis im Anschluß an akute gemeine Mittelohrentzündung auf und trotzdem seine Ansicht damals von mehreren Seiten bezweifelt wurde, rechtfertigten doch seine Annahme später durch Publikationen bewiesene Tatsachen.

Während in der Statistik von Jansen nur 3 Fälle unter 137 akuter Labyrinthitis infolge akuter Mittelohrentzündung erwähnt werden, gibts schon in der Statistik von Brock 34 solcher Fälle. Nach Brock zeichnen sich diese Fälle von induzierter Labyrinthitis im Anschluß an akute genuine Otitis durch ihre Bösartigkeit — was Progredienz und Rapidität des Verlaufes anbelangt — aus.

Nach Görkes' Ansicht treten akute Labyrinthitiden — abgesehen von Tuberkulose und Cholesteaton — auch in chronischen Fällen, durch akute Rezidive hervorgerufen, auf, welche Tatsache auch durch Lange bewiesen wird.

Es bedarf scheinbar einer größeren Virulenz oder Virulenzsteigerung der Bakterien, um durch die Fenstermembran und Ringband ohne Durchbruch einen serösen, serofibrinösen Erguß in den Labyrinthräumen hervorzurufen.

Da diese Vorbedingung bei den akuten Mittelohrentzündungen mehr vorhanden ist, ist es wunderzunehmen, daß die postoperative induzierte Labyrinthitis fast immer bei scheinbar unkomplizierten chronischen Fällen sich einstellt, bei akuten genuinen Otitiden dagegen fast nie vorkommt.

Es ist wieder dagegen in Erwägung zu ziehen, daß bei den Totalaufmeißelungen der operative Eingriff — Erschütterung durch das Meißeln, Auskratzen der Trommelhöhle, Manipulationen in der Fenstergegend — bedeutend größer ist als bei der akuten Aufmeißelung und daher Zirkulationsstörungen an der Labyrinthwand in höherem Grade auftreten, die für die Entfaltung der Bakterientätigkeit einen günstigeren Boden vorbereiten.

Nach alldem wären vielleicht theoretisch für das Zustandekommen einer induzierten Labyrinthitis nach akuter Aufmeißelung folgende Bedingungen zu stellen: sklerotischer Knochenbau, der die Inanspruchnahme des Meißels mehr notwendig macht, Eiterretention im Antrum und Trommelhöhle, welcher Umstand die Ansiedelung hochvirulenter Bakterien in den Fensternischen eher begünstigt (wie



Digitized by Google
Original from UNIVERSITY OF CALIFORNIA
Generated on 2019-10-24 16:07 GMT / http://hdl.handle.net/2027/uc1.b3252768
Public Domain in the United States, Google-digitized / http://www.hathitrust.org/access_use#pd-us-google

in dem obigen Falle) und eine schon vor der Operation vorhandene Funktionsstörung des Labyrinthes (hochgradige Herabsetzung des Hörvermögens und kalorische Untererregbarkeit, wie im Falle Urbantschitsch.

Natürlich könnte nur die histologische Untersuchung einwandfreie Beweise liefern, was für pathologische Veränderungen in diesen Fällen vorhanden waren.

Wir verfügen über eine Reihe von Veröffentlichungen genauer histologischer Arbeiten betreffend eitrigen Labyrinthentzündungen (Scheibe, Manasse, Panse, Uffenorde, Marx, Friedrich, Habermann, Wittmaack usw.); geringer an Zahl sind die Publikationen histologischer Untersuchungen bei seröser Labyrinthitis (Mayer, Alexander, Uffenorde) und man findet in der Literatur über die Histologie der potoperativen induzierten Labyrinthitis fast keine Erwähnung.

Da uns die pathologische Grundlage fehlt, sind wir in der Beurteilung dieser Fälle auf den klinischen Verlauf und die Theorie angewiesen.

Es würde zu weit führen, aus diesen vereinzelten Fällen weitgehende Folgerungen ziehen zu wollen, doch soll diese Publikation die Aufmerksamkeit auch auf diese eventuelle Komplikation der akuten Aufmeißelung lenken.

---

# Vereinsberichte.

## Österreichische otologische Gesellschaft.

**Sitzung vom 27. Oktober 1919.**

Vorsitzer: G. Alexander.
Schriftführer: E, Urbantschitsch.

Zu Mitgliedern werden gewählt die Herren Doktoren Josef Schnierer, Julius Popper und Franz Fremel.

I. Ig. Hofer: **Beiderseitige komplette Ertaubung nach Pertussis (erworbene Taubstummheit).**

Ich erlaube mir, Ihnen diesen $4^1/_2$ Jahre alten Knaben vorzustellen. Die Anamnese ergab Folgendes: Bis zum zweiten Lebensjahre war der Knabe vollkommen gesund; Kinderkrankheiten, wie Masern, Scharlach, Mumps und auch andere Infektionskrankheiten (Meningitis ceretrospinalis) hat er noch nicht durchgemacht. Er erkrankte vor zirka $2^1/_2$ Jahren an einem sehr schweren Keuchhusten, der 7 Monate andauerte und das Kind körperlich sehr herunterbrachte. Vor dieser Erkrankung hatte der Knabe schon einen gewissen Wortschatz; nach Ablauf des Keuchhustens bemerkten die Eltern,

Digitized by Google
Original from UNIVERSITY OF CALIFORNIA
Generated on 2019-10-24 16:06 GMT / http://hdl.handle.net/2027/uc1.b3252768
Public Domain in the United States, Google-digitized / http://www.hathitrust.org/access_use#pd-us-google

daß der Knabe immer schlechter hörte, schließlich ganz taub wurde und auch allmählich zu sprechen aufhörte.

Vor einem Jahre soll er noch Grippe gehabt haben, allerdings zu einem Zeitpunkte, wo er schon taub und stumm war. Der Vater behauptet zwar, daß der Knabe, wenn der Vater ins Zimmer trete und den Namen des Knaben, falls dieser mit dem Rücken zur Türe gewandt sei, rufe, sich manchmal nach ihm umdrehe.

Ich sah den Knaben vor einigen Wochen im Ambulatorium des Kronprinz-Rudolf-Kinderspitals und konnte Folgendes konstatieren: Der Knabe ist beiderseits komplett taub, auch für lautes Schreien ins Ohr, auch sonstiger Lärm hinter dem Rücken des Knaben wird nicht gehört (Klatschen mit den Händen, lautes, schrilles Pfeifen usw.). Die Angaben des Vaters, daß der Knabe manchmal seinen Namen rufen höre, prüfte ich nach und fand sie unrichtig; dieselben sind wohl darauf zurückzuführen, daß der Knabe beim Eintreten des Vaters ins Zimmer die Erschütterungen spürt, die das Öffnen der Türe und das Eintreten verursachen und sich deshalb manchmal umdreht, der Vater aber glaubt, der Knabe hätte seinen Anruf gehört. Stimmgabeln werden nicht gehört.

Der Vestibularapparat reagiert beiderseits kalorisch nicht; auf Drehung tritt Nachnystagmus bestehend in 6 bis 8 Schlägen nach je 10 Umdrehungen auf; galvanisch ist mit 4 M.-Amp. Kathoden- und Anodennystagmus deutlich auslösbar. Kein Spontannystagmus.

Schwindelanfälle soll der Knabe nicht gehabt haben, nur glaubt der Vater, der Knabe müsse öfters an Kopfschmerzen leiden, weil er sich öfters den Kopf mit den Händen hält.

Es handelt sich also in diesem Falle um eine erworbene Taubstummheit nach Pertussis.

Der Einfluß des Gehörs auf die Sprache bei Kindern, die innerhalb der ersten Lebensjahre (vor dem 5. Jahre) ihr Gehör verloren haben oder bei solchen, die an angeborener Taubheit leiden, ist äußerst wichtig. Bei den ersteren geht mit dem Ausfall des Gehörs die wichtigste Anregung zur Sprache sowie deren weitere Ausbildung verloren und die Kinder verlieren dann die Sprache gänzlich. Es tritt zur Taubheit die Stummheit hinzu, die betreffenden, vorher nur tauben Kinder sind dann taubstumm geworden und sinken auf die gleiche Stufe herunter, auf der sich an angeborener Taubheit leidende Kinder gleich vom Anfang an befinden.

Es bleibt in unserem Falle bezüglich Behandlung wohl nichts übrig, als die Überleitung der Sprachperzeption von dem verloren gegangenen akustischen Sinn auf den Gesichts- und Tastsinn, also die Taubstummenmethode. Der Knabe wurde deshalb dem Sprachambulatorium der Ohrenklinik überwiesen.

Ich habe in der Literatur keinen Fall von Ertaubung nach Pertussis auffinden können; wie ich eben hörte, soll Denker einen solchen Fall beobachtet haben; auch Urbantschitsch führt in seinem Lehrbuch Pertussis nicht als mögliche Ursache von Ertaubung an.

Der Seltenheit wegen habe ich mir erlaubt, diesen Fall vorzustellen.

Digitized by Google
Original from UNIVERSITY OF CALIFORNIA
Generated on 2019-10-24 16:06 GMT / http://hdl.handle.net/2027/uc1.b3252768
Public Domain in the United States, Google-digitized / http://www.hathitrust.org/access_use#pd-us-google

H. O. Beck: **Luetische Meningitis mit eigenartigem Verhalten beider Labyrinthe.**

Der 25jähr. Zahntechniker S. K. wurde am 12. VIII. 1919 auf die Ohrenklinik aufgenommen.

Angeblich soll niemals eine genitale Infektion bestanden haben, auch niemals eine Drüsenschwellung in inguinibus.

Die ersten Erscheinungen von Lues bemerkte der Patient im Munde am 16. VI. 1919. Der behandelnde Arzt schätzte das Alter der Infektion auf zirka 6 Wochen.

Der Kranke erhielt während einer 6wöchentlichen Behandlung 6 Salvarsan und 9 Hg-Injektionen. Nach Abschluß der Behandlung am 30. VII. war der Wassermann negativ. 10 Tage vor der Spitalsaufnahme, also anfangs August, bemerkte der Kranke im linken Ohr Ohrgeräusche und Schwerhörigkeit, die sich allmählich steigerten. Mit der Zunahme der Schwerhörigkeit wurden nicht nur die Ohrgeräusche intensiver und für den Patienten äußerst lästig, es stellten sich auch seit 3 Tagen Schwindelanfälle, besonders bei Lageveränderungen des Kopfes, z. B. beim Aufstehen oder Bücken, ein.

Da der Kranke als Zahntechniker tätig ist, fühlte er bei den durch seinen Beruf bedingten Beschäftigungen bei jeder Veränderung der Kopfhaltung Schwindelgefühl. Dieser Schwindel steigerte sich seit einem Tage derart, daß er berufsunfähig wurde. Die Richtung des Schwindels geht immer nach links. In Ruhelage läßt das Schwindelgefühl nach, verschwindet jedoch nicht ganz.

Im Jahre 1917 hatte der Kranke während seiner Militärdienstleistung Dysenterie durchgemacht, ansonsten war er stets gesund.

Status vom 12. VIII.: Trommelfell und Mittelohr beiderseits normal. L. O.: Komplette Taubheit für Sprache und Stimmgabeln. R. O.: 1·5 *m* Konversationssprache, 0·5 *m* Flüstersprache. Weber nach rechts. Rinne: Rechts positiv, links $\infty$ Knochenleitung rechts hochgradig verkürzt. $C_4$, $C_1$ mit dem rechten Ohr gehört.

Vestibularapparat: Bei Rechts- bzw. Linksblick spontaner Nystagmus, bei Rechtsblick stärker als bei Linksblick. Deutlich rotatorisch horizontaler Nystagmus bei Rechtsblick, bei Linksblick mehr horizontal.

Zeigt mit beiden Armen spontan richtig. Romberg bei aufrechtem Kopf unsicheres Schwanken mit Tendenz, nach links zu fallen. Bei Rechts- bzw. Linkswendung des Schädels ist diese Fallrichtung nicht deutlich zu beeinflussen. Gang mit geschlossenen Augen unsicher mit Abweichen nach links.

Kalorische Reaktion: R. O.: Nach 4 Min. Spülung mit ganz kaltem Wasser kein vestibularer Nystagmus auslösbar, keine Zeigereaktion, kein Schwindelgefühl. Kalorisch links: (20° Wasser) nach 35 Sek. typischer Nystagmus bei Rechtsblick. In beiden Armen fehlt die Zeigereaktion. Während der Labyrinthreizung keine deutliche Beeinflussung der Fallrichtung durch Veränderung der Kopfstellung.

Drehreaktion: 10mal rechts Kopf aufrecht Nystagmus ↷ 60 Sek. Zeigerreaktion fehlt in beiden Armen. 10mal links Kopf aufrecht Ny-

Digitized by Google
Original from UNIVERSITY OF CALIFORNIA
Generated on 2019-10-24 16:06 GMT / http://hdl.handle.net/2027/uc1.b3252768
Public Domain in the United States, Google-digitized / http://www.hathitrust.org/access_use#pd-us-google

stagmus ↶ 30 Sek. Zeigereaktion fehlt in beiden Armen. 10mal rechts Kopf vorgeneigt Nystagmus ↷ 50 Sek. 10mal links Kopf vorgeneigt Nystagmus ↶ 20 Sek. 10mal rechts Kopf rechtsgeneigt Nystagmus ↷ 12 Sek. 10mal links Kopf rechtsgeneigt Nystagmus ↶ 11 Sek.

Galvanische Reaktion: Quere Durchleitung Kathode rechts, Anode links bei 9 M.-A. Nystagmus. Kathode links, Anode rechts bei 8 M.-A. Nystagmus. Nervenbefund: negativ. Wassermann im Serum: negativ. 17. VIII. + R. O.: Konversationssprache 15 *cm*, Flüstersprache ad concham.

L. O.: Taubheit. Spontaner Nystagmus wie früher. Fazialparese links in allen 3 Ästen, am stärksten im Mundast. Kalorische Reaktion rechts: unerregbar. Kalorische Reaktion links: unerregbar. 10mal rechts, Kopf aufrecht, Nystagmus ↷ 12 Sek., kein Schwindel, keine Zeigereaktion. 10mal links, Kopf aufrecht, Nystagmus ↶ 9 Sek., kein Schwindel, keine Zeigereaktion. 10mal rechts, Kopf vorgeneigt, Nystagmus ↷ 10 Sek., kein Schwindel. 10mal links, Kopf vorgeneigt, Nystagmus ↶ 12 Sek., kein Schwindel. 10mal rechts, Kopf rechtsgeneigt, Nystagmus ↷ 6 Sek. 10mal links, Kopf rechtsgeneigt, Nystagmus ↶ 5 Sek. Quere Durchleitung: Kathode links, Anode rechts bei 16 M.-A., kein Nystagmus. Quere Durchleitung: Kathode rechts, Anode links bei 14 M.-A., kein Nystagmus. Kathode rechtes Ohr, Anode Hand bei 14 M.-A. keine Reaktion. Kathode linkes Ohr, Anode Hand bei 15 M.-A. keine Reaktion. Anode rechtes Ohr, Kathode Hand bei 14 M.-A. keine Reaktion. Anode linkes Ohr, Kathode Hand bei 14 M.-A. keine Reaktion.

Untersuchung der Lumbalflüssigkeit (Assistent Dr. Förster): Pandy: + +. Phase I. schwach positiv (opaleszens). Wassermann positiv. 21 Zellen im $mm^3$.

22. VIII.: Eine Hg. salic.-Injektion.

23. VIII.: Labyrinthbefund wie 17. VIII. Rechts $V = a \,.\, c$.

25. VIII.: Rechts bloß Schallgehör, links komplette Taubheit. Facialparese wie früher.

26. VIII.: Salvarsan 0·3.

28. VIII.: Fazialparese in Rückbildung sonst Status idem.

In der Folgezeit bekam der Kranke am 4. IX., 9. IX., 18. IX., 24. IX., 30. IX. je 0·3 Salvarsan und zwischen den Salvarsaninjektionen Quecksilber. Das Gehör besserte sich nur am rechten Ohr, das linke Ohr blieb weiter taub.

Der Befund vom 2. X. ergibt: Links Taubheit, rechts Konversationssprache 5 *m*, Flüstersprache 0·5 *m*. Facialparese geschwunden.

Beide Labyrinthe sind kalorisch sowohl für kalte als auch für warme Reize ausgeschaltet.

Drehreaktion:

10mal rechts, Kopf aufrecht, Nystagmus ↷ 9 Sek.

10mal links, Kopf aufrecht, Nystagmus ↶ 6 Sek.

10mal rechts, Kopf vorgeneigt, Nystagmus ↷ 7 Sek.

10mal links, Kopf vorgeneigt, Nystagmus ↶ 6 Sek.

Digitized by Google
Original from UNIVERSITY OF CALIFORNIA
Generated on 2019-10-24 16:06 GMT / http://hdl.handle.net/2027/uc1.b3252768
Public Domain in the United States, Google-digitized / http://www.hathitrust.org/access_use#pd-us-google

10mal rechts, Kopf rechtsgeneigt, Nystagmus ↷ 3 bis 4 Schläge.
10mal links, Kopf rechtsgeneigt, Nystagmus ↶ 4 bis 5 Schläge.

Es handelt sich bei diesem Kranken um eine beiderseitige Affektion des inneren Ohres, die den Kochlearapparat beider Seiten und beide Vestibularapparate ergriffen hat. Die Lues ist 13 bis 14 Wochen alt und die Erscheinungen von seiten des Ohres haben 10 Tage nach Abschluß einer Behandlung bei negativem Wassermann im Blut zu hochgradiger Kochlear- und Vestibularschädigung geführt. Während anfangs auf dem tauben linken Ohr die kalorische Reaktion auszulösen war, wobei allerdings die Zeigereaktion in beiden Armen fehlte, war auf dem rechten, hörenden Ohr die kalorische Reaktion erloschen. Die Drehreaktion zeigte dabei eine bedeutende Steigerung mit Zahlen von 60 bzw. 50 Sek. für die Dauer des Nachnystagmus bei Drehung mit aufrechtem Kopf bzw. vorgeneigtem Kopf für das linke Labyrinth. Innerhalb weniger Tage während der Spitalsbeobachtung sank auch das Gehör am rechten Ohre bis zur bloßen Schallempfindung. Gleichzeitig damit erlosch auch die kalorische Reaktion auf dem linken tauben Ohre, und die Werte für die Dauer des Nachnystagmus sanken bedeutend herab. Die galvanische Reaktion, die bei der ersten Untersuchung noch Erregbarkeit nachweisen ließ, erlosch ebenfalls nach einigen Tagen, bzw. bei 14 bis 16 M.-A. konnte kein Nystagmus hervorgerufen werden und eine größere Stromstärke konnte der Kranke nicht vertragen. Der Liquorbefund sprach für eine luetische Meningitis; allerdings ist die Zahl der Lymphozyten im Vergleich mit anderen Liquorbefunden bei luetischen Ohrkomplikationen gering. Sie betrug nur 21 im $mm^3$. Ich habe mir schon mehrmals erlaubt, darauf hinzuweisen, daß bei derartigen Fällen die Prognose umso günstiger zu stellen ist, je intensiver die Veränderungen in der Lumbalflüssigkeit sind. Der relativ schlechte Ausgang dieses Falles bestätigt meine Behauptung. Es zeigt dieser Fall ferner, daß gerade bei jenen Fällen, die mit Salvarsan behandelt wurden und Erscheinungen von seiten des inneren Ohres darbieten, die Ohrkomplikation meist bei negativem Wassermann im Blut auftritt. Erst durch die Quecksilberinjektion und durch zwei Salvarsaninjektionen konnte ein positiver Wassermann im Blut provoziert werden. Das Fehlen der Zeigereaktion bei normaler kalorischer und gesteigerter Drehreaktion spricht für einen zentralen Prozeß. Die Diskrepanz in der Intensität der kalorischen und der Drehreaktion, die bei der ersten Untersuchung zu konstatieren war, ist für die zerebrale Lues fast ptognomonisch.

Diskussion.

Alexander: Ich glaube, daß Sie der Ansicht sind, daß die Hauptveränderungen sicher im Nervengebiete waren, und doch zeigt der Befund, daß auch Veränderungen im Labyrinthe bestehen. Bei einer rein zentralen Affektion müßte man annehmen, daß die Reaktionszeiten die gleichen sind.

Beck: Früher war bei zirka 8 M.-A. Kathode, später nach der Ausschaltung kein galvanischer Nystagmus auszulösen. Das sagt also, daß außer den endolabyrinthären auch retrolabyrinthäre Veränderungen vorhanden sein müssen.

Digitized by Google
Original from UNIVERSITY OF CALIFORNIA
Generated on 2019-10-24 16:06 GMT / http://hdl.handle.net/2027/uc1.b3252768
Public Domain in the United States, Google-digitized / http://www.hathitrust.org/access_use#pd-us-google

III. O. Beck: **Anomalien der Zeigereaktion bei Arteriosklerose.**

Der 60jähr. Schriftsetzer I. Sz. wurde am 24. IX. 1919 von der Unfallstation, wohin er wegen einer Wunde am Hinterhaupt gebracht wurde, der Klinik Neumann überwiesen, weil er wegen heftigen Schwindels auf der Straße zusammengefallen war. Er gibt an, daß leichtere Schwindelanfälle seit $1^1/_2$ Jahren bei ihm bestehen und aus unbekannter Ursache einsetzen. Vor 2 Tagen hatte er zwei heftige Schwindelattacken, wobei er zusammengebrochen war und am Tage vor der Aufnahme ebenfalls einen starken Anfall. Die Richtung des Schwindels kann er nicht angeben, auch weiß er nicht, ob Ohrensausen besteht. Während des Schwindelanfalles fällt er immer nach rückwärts. Vor 10 Jahren bestand eine Bleivergiftung. Keine Lues, kein Potus.

Befund: Während des Anfalles besteht ein äußerst heftiger, hauptsächlich horizontaler undulierender Nystagmus nach rechts und links. Eine genauere Funktionsprüfung ist während des Anfalles nicht möglich. In der anfallsfreien Zeit konnte folgender Befund erhoben werden:

Trommelfell und Mittelohr beiderseits normal. Gehör für Sprache und Stimmgabeln beiderseits normal. Knochenleitung beiderseits etwas verkürzt.

Bei Rechtsblick horizontaler Nystagmus nach rechts, bei Linksblick nach links, jedoch nicht intensiv. Patient zeigt mit beiden Armen spontan richtig. Bei Anstellung des Romberg schen Phänomens Tendenz, nach rückwärts zu fallen, jedoch nicht konstant.

Kalorische Reaktion: L. O. Nach 50 Sek. Spülung mit 20° Wasser typischer Nystagmus, auch bei fortgesetzter Spülung keine Zeigereaktion in beiden Armen auszulösen, ebenso keine typische Fallrichtung. Es besteht wie spontan die Tendenz, nach hinten zu fallen.

R. O.: Nach 1 Min. (20° Wasser) typischer Nystagmus. Auch nach 3 Min. Spülung keine Zeigereaktion und keine vestibulare Fallrichtung auszulösen.

Drehreaktion: 10mal rechts, Kopf aufrecht, Nystagmus ↶ 20 Sek., keine Zeigereaktion in beiden Armen. 10mal links, Kopf aufrecht, Nystagmus ↶ 22 Sek. keine Zeigereaktion in beiden Armen. 10mal rechts, Kopf vorgeneigt, Nystagmus ↷ 16 Sek. 10mal links, Kopf vorgeneigt, Nystagmus ↶ 16 Sek. 10mal rechts, Kopf rechtsgeneigt, Nystagmus ↶ 7 Sek. 10mal links, Kopf rechtsgeneigt, Nystagmus ↷ 6 Sek. Galvanische Reaktion: Quere Durchleitung. Kathode linkes Ohr, Anode rechtes Ohr: 5 M.-A. ergibt Nystagmus. Anode linkes Ohr, Kathode rechtes Ohr: 6 M.-A. ergibt Nystagmus. Kathode linkes Ohr, Anode Hand 8 M.-A. Anode linkes Ohr, Kathode Hand 9 bis 10 M.-A. Kathode rechtes Ohr, Anode Hand 7 M.-A. Anode rechtes Ohr, Kathode Hand 8 M.-A.

Neurologischer Befund (Dozent Dr. Biach): Entrundete Pupillen, die rechte auf Licht sehr träg reagierend.

Geringer spontaner Nystagmus horizontalis nach rechts und nach links.

Atherom, allgemeine Blässe. Abgeschwächte Sehnenreflexe.

Diagnose: Atherom des Zentralnervensystems im Rahmen einer allgemeinen Arteriosklerose.

Digitized by Google
Original from UNIVERSITY OF CALIFORNIA
Generated on 2019-10-24 16:06 GMT / http://hdl.handle.net/2027/uc1.b3252768
Public Domain in the United States, Google-digitized / http://www.hathitrust.org/access_use#pd-us-google

Wassermann negativ. Augenbefund normal. Intern: Arteriosklerotische Gefäßveränderungen, keine Anhaltspunkte für Bleivergiftung.

Es bestehen bei diesem Kranken schwere Menièlsche Anfälle, für die eine Arteriosklerose verantwortlich zu machen ist. Während des Anfalles bestand ein heftiger horizontaler Nystagmus nach rechts und links. Die Fallrichtung ist immer nach hinten gerichtet und der Kranke zeigt auch am Hinterhaupt Narben nach Verletzungen durch das Auffallen. Die Werte für die kalorische Reaktion sind annähernd normal und es läßt sich ein typischer und heftiger Nystagmus auslösen. Während des Bestehens dieses Nystagmus fehlen aber die Zeigereaktionen in beiden Armen, und zwar sowohl das Zeigen nach außen, als das Zeigen nach innen in jedem Arm.

Analog sind die Verhältnisse bei der Drehreaktion. Auch bei dieser ist ein normal starker Nystagmus auszulösen, jedoch fehlen die Zeigereaktionen in beiden Armen. Auch die spontan bestehende, nach hinten gerichtete Fallrichtung läßt sich durch die Labyrinthreizung und durch Veränderung der Kopfstellung nicht beeinflussen.

Eine Erkrankung des peripheren Neurons läßt sich daher natürlich ausschließen und der Befund erinnert an jenen, wie man ihn bei Erkrankungen im Bereich der hinteren Schädelgrube sieht. Bei der bestehenden schweren Arteriosklerose wird man daher berechtigt sein, an kleinste Blutungen in der Kleinhirnrinde zu denken. Ein derartiges Verhalten der Zeigereaktion bei Arteriosklerose ist noch nicht beschrieben.

Durch eine mündliche Mitteilung meines Chefs Prof. Neumann erfuhr ich, daß auch er bei Arteriosklerose bereits einen ähnlichen Fall beobachtet hat.

Wegen der Seltenheit der Ätiologie in der Anomalie der Zeigereaktion und der Fallrichtung habe ich mir erlaubt, diesen Fall vorzustellen, wobei ich auf eine genauere Lokalisation in der Kleinhirnrinde nicht näher eingehen will.

Diskussion.

Alexander: Für den für 1914 geplanten internationalen Kongreß für Gewerbehygiene habe ich ein Referat über die Gewerbekrankheiten des Ohres ausgearbeitet und zu diesem Behufe eine reiche Kasuistik gesammelt. Hiebei zeigte sich, daß die Schriftsetzer derzeit kaum je mit metallischem Blei zu tun haben, da derzeit die Lettern aus einer bleilosen Metallmasse hergestellt werden. Man kann also keineswegs bei einer bei einem Schriftsetzer auftretenden Innenohraffektion an Bleivergiftung denken, vielmehr handelt es sich um Folgendes: Tatsächlich wird ein verhältnismäßig hoher Prozentsatz der Schriftsetzer von frühzeitiger Arteriosklerose befallen, die ihrerseits zu Oktavusaffektionen führen kann.

IV. O. Beck: **Vestibularerscheinungen bei multipler Neurofibromatose.**

Die 23jähr. Patientin, die ich mir vorzustellen erlaube, leidet an einer multiplen Neurofibromatose und ihr Stamm und der Nacken ist mit

Digitized by Google
Original from UNIVERSITY OF CALIFORNIA
Generated on 2019-10-24 16:06 GMT / http://hdl.handle.net/2027/uc1.b3252768
Public Domain in the United States, Google-digitized / http://www.hathitrust.org/access_use#pd-us-google

reichlichen Tumoren bedeckt, die zwischen Erbsen- und Kirschengröße schwanken. Seit einem halben Jahr leidet sie an Schwindelgefühl, wobei sie angibt, daß die Richtung des Schwindels immer nach rechts gerichtet ist.

Ohrbefund: Trommelfell und Mittelohr beiderseits normal. Gehör für Konservationssprache und Stimmgabeln beiderseits normal. Spontaner, rotatorisch-horizontaler Nystagmus bei Blick nach links und bei Blick geradeaus. In den übrigen Blickrichtungen kein Nystagmus. Bei Anstellung des Rombergschen Versuches besteht Tendenz, nach rechts zu schwanken.

Kalorisch R. O. (46° Wasser): Der spontane Nystagmus nach links kann nach 5 Minuten langer Spülung aufgehoben werden. Typisches Vorbeizeigen Kalorisch links: Nach 45 Sek. (25° Wasser) typischer Nystagmus mit typischen Reaktionsbewegungen.

Die Drehreaktion ergibt für das linke Labyrinth für den horizontalen Bogengang 26, für den frontalen 20 Sek.; für das rechte Labyrinth für den horizontalen Bogengang 14 und für den frontalen 12 Sek. Dauer des Nachnystagmus.

Wassermann negativ. Augenbefund negativ. Nervenbefund: Leichte Parese des Stirnastes des rechten Fazialis, sonst negativer Befund.

Dieser Vestibularbefund, der spontane Nystagmus im Verein mit der allgemeinen Neurofibromatose legen den Gedanken nahe, daß es sich um ein beginnendes Fibrom des Vestibularis handelt, um so mehr, als eine andere Erkrankung, vor allem eine multiple Sklerose auf Grund des Augen- und Nervenbefundes ausgeschlossen werden kann. Gerade der Umstand, daß die Patientin auf beiden Ohren gut hört, würde an einen ganz beginnenden Prozeß denken lassen und er würde ein Beitrag sein zur Ansicht von Folke-Henschen, der behauptet, daß die Fibrome des Akustikus von der Vestibularisscheide ihren Ursprung nehmen. In diesem Falle wäre also der Kochlearis noch nicht betroffen.

Die Patientin bleibt weiter in klinischer Beobachtung, und ich werde, sobald sich das Krankheitsbild etwas geändert hat oder auch kochleare Erscheinungen auftreten, über den Fall weiter berichten.

Diskussion.

G. Bondy: Ich habe hier 2 Fälle von zentraler Neurofibromatosis vor längerer Zeit demonstriert; in beiden waren die Akustikustumoren, wie in allen bisher beobachteten Fällen, doppelseitig. Ich habe damals darauf hingewiesen, daß es interressant wäre, solche Fälle im Anfangsstadium zu beobachten, um feststellen zu können, von welchem Teile des Akustikus die ersten Symptome ausgehen. Da sich der Tumor von einem Aste des Vestibularis entwickelt, so müßten, wenn dies die Ursache der Symptome wäre, vestibulare Symptome auftreten. Werden hingegen die ersten Symptome durch den Druck des sich im inneren Gehörorgan entwickelnden Tumor ausgelöst, so wären, da der Kochlearis der vulnerablere Anteil ist, zuerst Hörstörungen zu erwarten. Aus diesem Grunde wäre die weitere genaue Beobachtung des Falles sehr interessant.

Digitized by Google
Original from UNIVERSITY OF CALIFORNIA
Generated on 2019-10-24 16:06 GMT / http://hdl.handle.net/2027/uc1.b3252768
Public Domain in the United States, Google-digitized / http://www.hathitrust.org/access_use#pd-us-google

O. Beck: Ich habe diesen Fall deshalb demonstriert, weil ich analog der Bondyschen Auffassung daran gedacht habe, daß es sich um jene Art der Akustikustumoren handeln könnte, die primär von der Vestibularisscheide ausgehen und erst den Kochlearis oder Vestibularis ergreifen.

V. S. Toch: **Otitis med. supp. chron., Stapesluxation bei Polypenextraktion, diffuse eitrige Labyrinthis und Meningitis. — Labyrinthoperation. — Vakzinebehandlung. — Heilung.**

Der 8jähr. Knabe wurde Ende Juli d. J. mit der Angabe in das Ohrenambulatorium der Krankenanstalt Rudolfsstiftung gebracht, daß er seit 2 Tagen über Kopfschmerzen klage, sehr unruhig sei und des Nachts schlecht schlafe; ähnliche Beschwerden sollen in letzter Zeit schon öfters aufgetreten, jedoch teils wieder von selbst geschwunden sein. Die Untersuchung ergab eine sehr reichliche, eitrige, äußerst foetide Sekretion aus dem linken Ohre und einen mächtigen, bis an den Gehörgangseingang reichenden, zum Teil epidermisierten Polypen. Die sicher schon lange Zeit bestehende Mittelohreiterung war bisher nie ärztlich behandelt worden. Da das Kind sehr anämisch und unterernährt war und sicheres Hörvermögen auf der kranken Seite bestand, wurde vorerst von einem größeren operativen Eingriff Abstand genommen und der Polyp in Alypinanästhesie mit der schneidenden Schlinge entfernt. Nach weiteren 8 Tagen konnte auch der Polypenrest, der aus einer kleinen, spaltförmigen, im hinteren oberen Quadranten gelegenen, randständigen Perforation vorquoll, auf dieselbe Weise mit Leichtigkeit abgetragen werden. Während nun das Kind die ersten Stunden nach dem kleinen Eingriff vollständig beschwerdefrei war, stellten sich gegen die späten Nachmittagsstunden Kopfschmerz, Schwindel, Gleichgewichtsstörungen und Erbrechen ein, welches von Stunde zu Stunde zunahm und schließlich die höchsten Grade erreichte und zu qualvollem Leererbrechen führte und das Kind vollends herunterbrachte.

Die geschilderten Erscheinungen wiesen auf eine akute, linksseitige Labyrinthentzündung hin, für die auch der intensive, drittgradige Nystagmus zur gesunden Seite und die charakteristische Kopfhaltung sprachen. Als Ursache für die Labyrinthitis wurde eine Luxation des Steigbügels, der augenscheinlich durch den chronischen Entzündungsprozeß in seinem Ligamentum annulare gelockert gewesen war, angenommen. Es hat speziell Jansen in letzter Zeit darauf hingewiesen, daß bei dieser Verletzungsart die Vestibularerscheinungen nicht wie sonst nach Labyrinthverletzungen unmittelbar nach der Verletzung auftreten, sondern sich erst nach einigen Stunden einstellen und dann immer mehr an Intensität zunehmen. Da die Gefahr einer Meningitis in solchen Fällen eine eminente ist und andererseits gerade diese Meningitis eine sehr schlechte Prognose gibt, wurde von dem genannten Autor empfohlen, in solchen Fällen auch noch bei teilweise reagierendem Labyrinth die breite Eröffnung deshalb vorzunehmen, um einer Meningitis womöglich zuvorzukommen und einen breiten Abfluß nach außen zu schaffen.

In diesem Falle wurde zunächst zugewartet, da das Labyrinth deutlich reagierte und die Eltern vorerst die Einwilligung zu dem in Betracht kommenden

Digitized by Google
Original from UNIVERSITY OF CALIFORNIA
Generated on 2019-10-24 16:06 GMT / http://hdl.handle.net/2027/uc1.b3252768
Public Domain in the United States, Google-digitized / http://www.hathitrust.org/access_use#pd-us-google

großen, bei dem elenden Allgemeinzustand des Kindes schon an und für sich lebensgefährlichen Eingriff verweigerten. Zudem ließen die geschilderten alarmierenden Erscheinungen am nächsten und übernächsten Tage nach, setzten jedoch am vierten Tage nach der Verletzung mit erneuerter Intensität zugleich unter Temperaturerhöhung wieder ein. Jetzt war das akustische und statische Labyrinth vollkommen ausgeschaltet und die einzeitige Labyrinthoperation unaufschiebbar. Leider mußte der Eingriff aus äußeren Gründen um einigen Stunde hinausgeschoben werden, innerhalb welcher Zeit bereits leichte meningitische Reizerscheinungen auftraten. Es wurde dann am Abend des 27. VII. d. J. von mir die große Labyrinthoperation nach Neumann mit breiter Freilegung der Dura der mittleren und hinteren Schädelgrube in der üblichen Weise ausgeführt und eine mächtige Cholesteatomhöhle aufgedeckt. Die Nische des ovalen Fensters war mit Granulationen ausgefüllt und konnte der Stapes trotz vorsichtiger Sondierung daselbst nicht aufgefunden werden. Das Kind hat den ausgedehnten Eingriff gut überstanden, fühlte sich am nächsten Tag relativ wohl, die Temperatur ging herunter, jedoch blieben die angedeuteten meningitischen Erscheinungen (Nackenschmerzen, Kernig) bestehen. Am zweitnächsten Tage stieg gegen Abend die Temperatur von 37·1 auf 39·1, es traten heftige Kopfschmerzen und eine Druckempfindlichkeit der Bulbi auf, die Nackensteifigkeit und der Kernig wurde ausgesprochener und das Kind benommen und sehr unruhig. Das Lumbalpunktat war milchig getrübt, im Ausstrich von Sediment massenhaft polynukleare Leukozyten vorhanden, auf Blutagar gingen Kolonien sehr kleiner, gram-negativer, nicht haemolytischer Diplokokken auf, die auch anaerob, jedoch nicht auf gewöhnlicher Agar gediehen (Befund der Prosektur der eigenen Anstalt). Nach dem ganzen Sachverhalte mußte eine diffuse Ausbreitung der Meningitis angenommen und die Prognose als sehr ernst gestellt werden. Es wurde nun bei diesem schweren Falle die von Wagner angegebene Vakzinebehandlung versucht und am nächsten Tage eine intravenöse Injektion von 5 Millionen Keimen polyvalenter Staphylokokkenvakzine vorgenommen. Die Temperatur stieg in der ersten Stunde nach der Injektion um zirka 0·8°, war jedoch am nächsten Tage niedriger als am Vortage, zugleich war das Befinden des Patienten augenscheinlich gebessert. Es wurde hierauf eine zweite Injektion von 10 Millionen Keimen verabfolgt, nach der keine Temperatursteigerung auftrat. Die meningitischen Erscheinungen gingen nun, ohne daß die Lumbalpunktion wiederholt oder der Verband vorzeitig gewechselt worden wäre, in den nächsten Tagen sehr schnell zurück, so daß das Kind nach 8 Tagen bereits entfiebert war und keine meningitischen Erscheinungen mehr bot. Der Wundverlauf war ein sehr günstiger, das Kind hatte nach zirka vierwöchiger Spitalsbehandlung über 6 *kg* an Körpergewicht zugenommen und bereits 6 Wochen nach der Operation die Schule wieder besucht. Die Wundhöhle ist vollkommen trocken und allenthalben epithelisiert, die retroaurikulare Wunde geschlossen.

Ich habe in letzter Zeit versuchsweise an Stelle der unsicheren prophylaktischen Urotropinbehandlung nach Mastoidoperationen sofort im Anschlusse

Digitized by Google
Original from UNIVERSITY OF CALIFORNIA
Generated on 2019-10-24 16:06 GMT / http://hdl.handle.net/2027/uc1.b3252768
Public Domain in the United States, Google-digitized / http://www.hathitrust.org/access_use#pd-us-google

an die Operation eine Vakzineinjektion in der Stärke von 5 Millionen Keimen angewendet.

Diskussion.

R. Leidler: Ich verfüge über einen selbsterlebten Fall, ein Pendant zum hochinteressanten Falle Tochs, der viel rascher gut wurde. In meinem Kurse wurde von einem Kursisten ein Polyp entfernt, in dem ein Knochen drinnen war. Ich bin sehr erschrocken. Die Patientin hat keine Symptome gezeigt und blieb gesund. Sie war sofort taub.

Es hat sich wohl um einen exfoliierten Stapes gehandelt.

VI. Fr. Fremel: **Provokatorische Salvarsaninjektion bei Taubheit.**

In dem vorgestellten Fall bereitete die ätiologische Erfassung des Krankheitsbildes einige Schwierigkeiten. Die 18jähr. Patientin erkrankte im Mai vorigen Jahres an heftigem Ohrensausen und Schwerhörigkeit und wurde unter mäßigen Gleichgewichtstörungen bis zum Herbste taub. Das Allgemeinbefinden war keinen Tag gestört. Jetzt ist die Patientin auf beiden Seiten taub und vestibular ausgeschaltet. Blut- und Liquorbefund sind normal. Der Wassermann beim Vater der Patientin ist negativ, bei der Mutter schwach positiv. Die Mutter selbst ist seit ihrer Kindheit schwerhörig, ebenso einige weibliche Anverwandte mütterlicherseits. Die Anamnese bezüglich Lues ist negativ. Die Patientin bekam nun eine kleine Dosis Neosalvarsan intravenös. Die nächste Blutprobe war negativ, die zweite zeigte eine schwach positive Wassermannsche Reaktion, womit die luetische Genese der Ertaubung bewiesen erscheint.

VII. A. Cemach: **Seltene Form eines akuten exsudativen Katarrhs.**

Patient, ein 60jähr. Mann, litt öfters an Exsudatansammlungen im rechten Ohre, die jedoch stets durch konservative Maßnahmen beseitigt werden konnten. Vor kurzem trat wiederum Exsudat auf, begleitet von Kopfschmerzen und hochgradiger Schwerhörigkeit. Das Trommelfell bot das typische Bild (braungelbe Färbung, Niveaulinie hoch oben), war aber deutlich vorgewölbt. Es wurde eine Parazentese gemacht, worauf sich unter Druck stehende farblose seröse Flüssigkeit entleerte. Diese Flüssigkeit floß nun durch 4 Tage in ganz abnormen Mengen ab, so daß ein Schutzverband angelegt werden mußte, da große Tropfen fortwährend auf die Schulter des Patienten niederfielen. Am vierten Tage nahm die Sekretion ziemlich plötzlich ab, um abends ganz zu versiegen. Während der ganzen Zeit bestand hochgradige Schwerhörigkeit (akzent. Flüstersprache a. c.), am fünften Tage hörte aber Patient 6 bis 7 *m* wie vor der Erkrankung. Schmerzen bestanden nie, auch Temperatursteigerungen wurden nicht beobachtet.

Ähnliche Fälle wurden bereits von Politzer, Neumann, Ruttin demonstriert und als akute Erkrankung der Tubendrüsen gedeutet. In keinem dieser Fälle wurde aber das Anfangsstadium und die unmittelbare Entwicklung dieser serösen Otitiden aus einem typischen exsudativen Katarrh beobachtet, weshalb Vortragender es der Mühe wert fand, über seinen Fall in diesem Zusammenhange zu berichten.

Generated on 2019-10-24 16:06 GMT / http://hdl.handle.net/2027/uc1.b3252768
Public Domain in the United States, Google-digitized / http://www.hathitrust.org/access_use#pd-us-google
Digitized by Google
Original from UNIVERSITY OF CALIFORNIA

Von den Fällen Ruttins unterscheidet sich letzterer durch die hochgradige Herabsetzung des Gehörs und die weitaus kürzere Dauer der Otorrhöe (4 Tage bis 4 Wochen). Wie im Falle Neumanns bestand eine vorgeschrittene chronische Nasenrachenerkrankung (Deviatio septi mit Crista auf der kranken Seite und hypertrophische Rhinopharyngitis).

VIII. O. Beck: **Taubheit und Labyrinthausschaltung rechts durch Cholesteatomeiterung, Fehlen der kalorischen Reaktion bei normalem Mittelohr links.**

Der 14 Jahre alte Knabe hatte im Alter von 4 Jahren Masern überstanden. Seit dem 7. Lebensjahr besteht Ohrenfluß rechts. Zweimal bestand eine starke Schwellung über dem Warzenfortsatz, die in Stockerau inzidiert wurde. 4 Wochen vor der Spitalsaufnahme (ungefähr am 26. VII.) trat plötzlich äußerst heftiger Schwindel auf und der Patient hatte während eines Tages mehrmals grün erbrochen. Nahrung konnte er nicht zu sich nehmen. Das Schwindelgefühl war so intensiv, daß er einige Tage zu Bett liegen mußte. Derzeit besteht kein Kopfschmerz, kein Fieber, kein Erbrechen und kein Schwindelgefühl.

Rechtes Ohr: In der Haut über dem Warzenfortsatz eine hellergroße strahlige Hautnarbe, welche über der Unterlage gut verschieblich ist. Nur die obersten Partien des Trommelfells sind erhalten. Fistel ins Antrum führend mit reichlichem Cholesteatom, Paukenschleimhaut granulierend. Kein Druckschmerz am Warzenfortsatz. Geringe aber sehr fötide Sekretion.

Linkes Ohr: Normales Trommelfell.

Gehör rechts: Komplette Taubheit für Sprache und Stimmgabeln.

Gehör links: Normal. Weber nach links. Rinne rechts $\infty -$, links positiv. Kein spontaner Nystagmus, kein Fistelsymptom.

Kalorisch rechts: Kein Nystagmus auslösbar, kein Schwindel, keine Zeigereaktion (kalt und warm geprüft). Kalorisch links: Kein Nystagmus auslösbar, kein Schwindel, keine Zeigereaktion (kalt und warm geprüft).

Drehreaktion: 10 mal rechts, Kopf aufrecht, Nystagmus ↷ 6 bis 7 Sek.

10mal links, Kopf aufrecht, Nystagmus ↶ 5 bis 6 Sek.

10mal rechts, Kopf vorgeneigt, Nystagmus ↷ 5 bis 6 Sek.

10mal links, Kopf vorgeneigt, Nystagmus ↶ 5 bis 6 Sek.

10mal links, Kopf rechtsgeneigt, Nystagmus ↷ 4 Sek.

10mal rechts, Kopf rechtsgeneigt, Nystagmus ↶ 4 Sek.

Während der Drehung sehr wenig Schwindel, keine Zeigereaktion. Gang mit geschlossenen Augen etwas breitspurig, Tendenz, nach rechts abzuweichen.

Galvanische Reaktion: Kathode rechtes Ohr, Anode linkes Ohr; bei 6 bis 7 M.-A. Nystagmus. Anode rechtes Ohr, Kathode linkes Ohr: bei 3 M.-A. Kathode links, Anode Hand 4 bis 5 M.-A. Anode links, Kathode Hand 6 bis 7 M.-A. Kathode rechts, Anode Hand 9 bis 10 M.-A. Anode rechts, Kathode Hand 9 bis 10 M.-A.

Digitized by Google
Original from UNIVERSITY OF CALIFORNIA
Generated on 2019-10-24 16:06 GMT / http://hdl.handle.net/2027/uc1.b3252768
Public Domain in the United States, Google-digitized / http://www.hathitrust.org/access_use#pd-us-google

Wassermann negativ. Nervenbefund (Dr. Förster): Babinski rechts positiv, Patellarsehnenreflex rechts gesteigert, sonst negativer Befund. Intern: Apicitis obsoleta dextra.

Dieser Befund konnte bei einer ganzen Anzahl von Untersuchungen gleichlautend erhoben werden. Die ersten derartigen Fälle, bei denen bei kompletter Ausschaltung beider Teile des inneren Ohres durch Eiterung auf der einen Seite ein Fehlen der kalorischen Reaktion bei erhaltenem Gehör auf der anderen Seite beobachtet wurden, wurden von Bárány mitgeteilt.

Bárány hat auf diese merkwürdige Tatsache, die noch unaufgeklärt ist, aufmerksam gemacht, daß bei Patienten mit einseitig zerstörtem Labyrinth einige Zeit nach der Zerstörung der einen Seite auch das gesunde Labyrinth bzw. das Zentrum in einen Zustand veränderter Erregbarkeit gerät.

Einen weiteren genau beobachteten Fall hat Herzog in seiner Abhandlung über Labyrintheiterung und Gehör beschrieben. Beim Herzogschen Fall handelte es sich um eine Tuberkulose. Die galvanische Erregbarkeit wurde in Herzogs Fall nicht geprüft. Die Drehversuche verweigerte der Patient wegen der bei einer früheren Untersuchung darauffolgenden heftigen Schwindelerscheinungen. Ferner wurden solche Fälle von Neumann und Blau beobachtet und auch ich habe vor Jahren in dieser Gesellschaft (Februar 1912) einen Fall vorgestellt, bei dem 3 Wochen nach der Labyrinthoperation die Erregbarkeit der gesunden Seite für thermische Reize und 7 Wochen post operationem die Dreherregbarkeit der gesunden Seite wieder zurückkehrte.

Interessant ist an dem vorgestellten Fall die auffallende Herabsetzung für die Dauer des Nachnystagmus nach der Drehung. Ferner ist die eitrig erkrankte Seite gegenüber der gesunden galvanisch weniger erregbar.

Auf eine Erklärung dieses merkwürdigen Verhaltens will ich nicht näher eingehen, da ich doch nur Hypothesen ohne nähere Beweise anführen könnte. Der Patient wird in den nächsten Tagen operiert werden und ich werde über den weiteren Verlauf mir zu berichten erlauben.

IX. E. Ruttin: **Hirnabszeß und sterile Meningitis.**

A. H., 11 Jahre. Aufnahme an die Klinik Prof. Neumann am 12. IX. 1919. Sie litt schon seit mehreren Jahren an einer rechtsseitigen chronischen Mittelohreiterung. Vor 14 Tagen im Anschluß an eine Erkältung stärkerer Ohrenfluß und Kopfschmerzen. 3 Tage vor der Aufnahme war das Kind auffallend lustig, bekam jedoch am Abend 40·1 und 3 Schüttelfröste.

Bei der Aufnahme an die Klinik fand sich im rechten Trommelfell eine kleine zentrale Perforation, foetide Eiterung, leichte Senkung der hinteren oberen Gehörgangswand. Hörweite für Konversationssprache 1 *m*, Weber rechts, Rinne negativ, Schwabach verlängert, $C_1$ und $C^4$ +, kalorische Reaktion typisch. Kein spontaner Nystagmus, kein spontanes Vorbeizeigen. Augenbewegungen frei. Pupillen reagieren prompt auf L. und A. Bulbi nicht druckempfindlich. Schädel nicht klopfempfindlich. Hirnnerven frei. Leichte Nackensteifigkeit. Reflexe der oberen Extremitäten links eine Spur lebhafter

Digitized by Google
Original from UNIVERSITY OF CALIFORNIA
Generated on 2019-10-24 16:06 GMT / http://hdl.handle.net/2027/uc1.b3252768
Public Domain in the United States, Google-digitized / http://www.hathitrust.org/access_use#pd-us-google

als rechts, Bauchdeckenreflexe beiderseits gleich, P. S. R. links eine Spur lebhafter als rechts. Kein Babinski. Kernig angedeutet.

Am 12. IX. 1919 nahm ich die Operation vor: Typischer Hautschnitt. In Warzenfortsatz und in der Trommelfellhöhle vereitertes Cholesteatom. Radikaloperation.

Freilegung der Dura der mittleren Schädelgrube. Die Dura verfärbt, an einer Stelle zitzenförmig vorgewölbt. Freilegung des Sinus in seiner ganzen Ausdehnung bis über das obere Knie hinaus. Die Sinuswand erscheint graurot verändert, ebenso die Dura von dem Sinus. Inzision des Sinus ergibt Blut im Strahl, zeigt aber, daß die Sinuswand stark verdickt ist. Tamponade. Keine Plastik.

Lumbalpunktion: Trüb unter starkem Druck. Mikroskopisch: Leuko- und Lymphozyten, erstere in der Überzahl. Keine Bakterien. Kultur: steril.

13. IX. 38·4, 38·1, 37·5. Relatives Wohlbefinden.

14. IX. 37·6, 37·5. Auffallend heiter.

18. IX. Entfernung des Tampons vom Sinus, keine Blutung.

Bisher war das Kind afebril und bei gutem Wohlbefinden. Am Abend 37·7, Puls 100.

19. IX. Schlafsucht. 37·8, Puls 90.

20. IX. 37·5, Puls 84, Schlafsucht, Apathie Kopfschmerzen.

21. IX. 36·6, 38·0, Puls 60. Apathie. Anisokorie, rechte Pupille kleiner als linke. Ptosis rechts, Mundast des linken Fazialis leicht paretisch. Übrige Hirnnerven frei. Nackensteifigkeit. Obere Extremitäten frei. Reflexe rechts gleich links. P. S. R. links stärker als rechts. Kein Oppenheim, kein Babinski.

Verbandwechsel: Die Dura der mittleren Schädelgrube gelbgrün belegt, vorgewölbt. Punktion mit der Spritze ergibt beim dritten Einstich Eiter. Inzision.

Eingehen mit der Kornzange und Entleerung eines Schläfelappenabszesses, der grüngrauen, sehr foetiden, mit nekrotischen Hirnpartikelchen gemischten Eiter in der Menge von 3 Eprouvetten voll enthält.

22. IX. 36·8, Puls 78. Wohlbefinden. Ptosis, Anisokorie, Fazialparese und Kopfschmerzen sind alle verschwunden. Bauchdeckenreflexe, P. S. R. beiderseits gleich auslösbar. Kein Oppenheim, kein Babinski.

Von da ab ist der Wundverlauf ein normaler. Es wird täglich der in die Abszeßhöhle eingeführte Gummidrain gewechselt und erst am 23. X. 1919 weggelassen, nachdem schon seit dem 8. X. sehr wenig Sekret vorhanden war.

Der Fall ist in mehrfacher Hinsicht interessant. Der Beginn der Erkrankung schien für Sinusthrombose zu sprechen. Die Sinusinzision, die übrigens nichts weiter geschadet hat, war negativ. Jedoch war das Lumbalpunktat schon trüb, enthielt aber nur Eiterzellen und keine Bakterien. Erst 6 Tage später traten Erscheinungen auf, die auf Hirnabszeß deuteten. Mit der Entleerung des Hirnabszesses teilte auch diese sterile, vom Abszeß induzierte Meningitis aus.



Digitized by Google
Original from UNIVERSITY OF CALIFORNIA
Generated on 2019-10-24 16:06 GMT / http://hdl.handle.net/2027/uc1.b3252768
Public Domain in the United States, Google-digitized / http://www.hathitrust.org/access_use#pd-us-google

X. S. Gatscher: **Meningokele traumatica an der Nasenwurzel.**

Der 10jähr. Knabe, den ich den Herren vorstelle, erlitt vor 2 Jahren durch Explosion einer Sprengkapsel mehrere Verletzungen, unter anderen eine an der Nase. Nach Abklingen der akuten Erscheinungen blieb hier eine Schwellung zurück, die vor zirka 4 Wochen unter Schmerzen neuerdings in ein akutes Stadium geriet, in dem der Knabe in die Ambulanz der Klinik gebracht wurde. Damals konnte ich ein Ödem der Nasengegend, das oben und an beiden Seiten die Grenzen derselben überschritt, nachweisen. In der Mitte lag die alte Vorwölbung.

Im Röntgenbilde waren und sind auch jetzt noch 5 Splitter (3 endokraniell, 2 außerhalb des Schädels im Bereiche der Schwellung) nachweisbar. Außerdem sieht man eine Fraktur des linken Nasenbeines bzw. einen Knochendeffekt an der Kontaktstelle desselben mit dem Stirnbein.

Gegenwärtig zeigt die Haut über der besagten Geschwulst, die von der linken Seite der Nasenwurzel beiläufig bis zur Mitte am Nasenrücken herabreicht, im ganzen keine Veränderung. Nur am unteren Pol derselben in der Umgebung einer kleinen Narbe (primäre Verletzung) sieht man eine kirschkerngroße, bläschenförmige Vorwölbung (Tendenz zum Durchbruch). Die eigentliche Geschwulst fühlt sich prall gespannt, wie mit einer Kapsel umgeben an und pulsiert bei zarter Belastung.

Diese Charaktere zusammen mit dem Röntgenbefund (Defekt) berechtigen nach meiner Ansicht, eine Meningokele anzunehmen.

Es ist interessant, daß der Prozeß in seinem Sitz einen kongenitalen imitiert (Meningokele occipitalis). Man könnte sich also vorstellen, daß eine gewisse anatomische Disposition die posttraumatische Entstehung begünstigte.

Therapeutisch möchte ich zuwarten.

XI. E. Urbantschitsch: **Akute Neuritis des rechten Hörnerven. Allmähliche Erholung des Ramus cochlearis bei andauernder Funktionsausschaltung des Ramus vestibularis.**

Bei dem 38jähr. Patienten J. K. ist im März 1919 eine plötzliche Ausschaltung des rechten Innenrohres aufgetreten: komplette Taubheit, vestibulare Unerregbarkeit. Eine Ursache konnte nicht gefunden werden, keinesfalls kommt Lues in Betracht. Vielleicht handelt es sich um eine Neuritis auf rheumatischer Basis, obgleich auch hiefür sonst keinerlei stichhaltige Symptome nachweisbar sind. (Siehe Sitzungsbericht vom 30. Juni 1919, Nr. XI.)

Eine lokale Behandlung wurde in dem Falle nicht vorgenommen. Patient nahm nur durch Monate hindurch 3mal täglich eine Tablette Jodglidine. Bei der Untersuchung am 27. IX. hörte Patient bereits Konversationssprache rechts am Ohr (mit Lärmapparat geprüft) und den elektrischen Akumeter 82/100. R +, +; W ➡ l; S −(²), =. Kein spontaner Nystagmus, kein Fistelsymptom, keine kalorische Reaktion; Drehreaktion: nach Rechtsdrehung 18 Sek., nach Linksdrehung 10 Sek.

Das Auffallendste an diesem Falle ist die Rückkehr einer Hörfunktion trotz gleichbleibender Reaktionslosigkeit des Vestibularapparates. Fast

Digitized by Google
Original from UNIVERSITY OF CALIFORNIA
Generated on 2019-10-24 16:06 GMT / http://hdl.handle.net/2027/uc1.b3252768
Public Domain in the United States, Google-digitized / http://www.hathitrust.org/access_use#pd-us-google

regelmäßig sehen wir bei Wiederauftreten einer erloschenen Funktion eines Labyrinths, daß zunächst das statische Organ wieder anspricht und erst viel später oder überhaupt nicht mehr der Cochlearapparat (als der weitaus vulnerablere Teil).

XII. Fr. Fremel: **Demonstration eines Modells eines Schläfebeines zur plastischen Darstellung der typischen Operationen** (Erscheint ausführlich in dieser Monatsschrift).

XIII. E. Ruttin: **Symptomatische Behandlung des Schwindels und Erbrechens bei frischer diffuser Labyrinthitis.**

P. W., 25jähr. Mädchen, wurde am 14. August 1919 in die Klinik Neumann aufgenommen. Sie litt schon seit 3 Jahren an Ohrenfluß, besonders auf dem linken Ohre, weshalb ihr schon damals an der Klinik die Operation angeraten wurde. In letzter Zeit litt sie häufig an Kopfschmerzen und Schwindel, seit 3 Tagen auch an Erbrechen. Bei ihrer Einlieferung an die Klinik macht sie einen schwerkranken Eindruck. Sie kann die Augen vor Schwindel nicht offen halten, erbricht fortwährend. Bewußtsein klar. Keine meningealen Symptome.

Linkes Ohr: Gehörgang durch Senkung der hinteren oberen Wand stark verengt. In der Tiefe Cholesteatommassen und Granulationen, taub, Weber im Kopf, Rinne unendlich negativ, Schwabach etwas verlängert, $C_1$ und $C^4$ negativ, mittlere Gabel vor dem Ohre nicht gehört. Großer spontaner rotatorischer Nystagmus nach rechts bei allen Blickrichtungen, der sich durch heiße Spülung nicht ändern läßt. Vorbeizeigen nach links entsprechend dem Nystagmus nach rechts. — Rechtes Ohr: Narbe vorn unten und Verkalkungen. — Temperatur 36·6, Puls 66.

Ihre hauptsächlichste Klage war das Erbrechen und der Schwindel und die Eltern baten vor allem, gegen diese überaus quälenden Symptome etwas zu tun. Ich kam nun auf den Gedanken, durch kalte Ausspülung des rechten Ohres den spontanen Nystagmus nach rechts und seine quälenden Begleiterscheinungen zu paralysieren. Ich ließ daher der Patientin alle halbe Stunden das rechte Ohr durch etwa 3 bis 5 Min. kalt ausspülen und erreichte damit tatsächlich, daß Schwindel und Erbrechen sistierten. Ich möchte daher diese symptomatische Behandlung in ähnlichen Fällen empfehlen.

Die Behandlung war auch in diesem Falle natürlich nur eine symptomatische. Wir hatten uns leider verleiten lassen, die Operation nicht sofort vorzunehmen. Am dritten Tage (16. IX. 1919) bekam die Patientin 40·1 und meningeale Symptome: Nackensteifigkeit, Dermographie, gesteigerte Reflexe, Kernig. Die jetzt vorgenommene Operation ergab: Der Sinus sehr stark vorgelagert, von normalem Aussehen. Um die Labyrinthoperation vornehmen zu können, mußte ich ihn in die Schädelhöhle hineintamponieren. Radikaloperation. Im Antrum Granulationen und Cholesteatommassen. Ambos kariös, Hammer in Granulationen eingebettet. Verfärbte Fistel im horizontalen Bogengang. Dura der mittleren Schädelgrube nicht freigelegt, der hinteren Schädelgrube im Trautmannschen Dreieck freigelegt. Labyrinthoperation nach Neumann. Im Labyrinth Granulationen.



Digitized by Google
Original from UNIVERSITY OF CALIFORNIA
Generated on 2019-10-24 16:06 GMT / http://hdl.handle.net/2027/uc1.b3252768
Public Domain in the United States, Google-digitized / http://www.hathitrust.org/access_use#pd-us-google

Lumbalpunktion eitrig getrübt. Im Punktat Staphylokokken (Professor Wiesner).

17. IX. 1919 Temperatur 37·8, 38·5, 39·1, Puls 128. Ausgesprochene meningeale Symptome: Kopfschmerzen, Aufschreien, Unruhe, Nackensteifigkeit Schmerzhaftigkeit der Nackenwirbelsäule auf Druck und bei aktiven und passiven Bewegungen. Dermographie. Reflexe gesteigert. Kernig.

Lumbalpunktion eitrig getrübt. Im Punktat Staphylokokken (Professor Wiesner).

18. IX. 1919. Exitus. Obduktionsbefund: Parenchymatöse Degeneration des Herzens und der Leber und fettige Degeneration der Nieren. Otogene akute eitrige Leptomeningitis hauptsächlich an der Basis, weniger an der Konvexität.

Ich habe Ihnen über diesen Fall hauptsächlich deshalb berichtet, weil ich Ihnen für die Fälle diffuser Labyrinthentzündungen mit heftigem Nystagmus nach der gesunden Seite und den quälenden subjektiven Begleiterscheinungen, Schwindel und Erbrechen als symptomatische Behandlung die kalte Ausspülung des gesunden Ohres zur Aufhebung des spont. Nystagmus und seiner Begleiterscheinungen empfehlen möchte.

XIV. O. Benesi: **Demonstration von Präparaten von Tuberkulose des Trommelfells.**

XV. H. Brunner: **Über Verkalkung und Knochenneubildung in Hirnnarben.**

Ich erlaube mir im folgenden von einem Falle zu berichten, der vom klinischen, noch mehr vom pathologisch-anatomischen Standpunkte einiges Interesse verlangt.

Für die Überlassung der Krankengeschichte sowie des Präparates bin ich Herrn Doz. Urbantschitsch zu wärmstem Danke verpflichtet.

Der 14jähr. W. K. litt schon seit seinem 7. Jahre an Otitis media purulenta chronica dextra; Eiterung seither anhaltend. Anfangs häufig Kopfschmerzen und Schwindel, nach einiger Zeit Besserung. Vor 2 Jahren Schädeltrauma. Patient wurde überfallen und mit einem Schlagriemen, der ihn am rechten Scheitel traf, niedergeschlagen. 3 bis 4 Monate später Übelkeiten, Erbrechen und Krämpfe sowie zeitweise Bewußtlosigkeit. Die Anfälle traten anfangs alle Wochen, zuletzt täglich auf. Patient wurde in vollständiger Bewußtlosigkeit auf die Ohrenstation des Franz-Josef-Spitals aufgenommen.

Ohrenbefund (29. III. 1917): Rechts Totaldestruktion des Trommelfelles; an der hinteren, oberen Umrandung schwärzliche Krusten. Im Antrum etwas freier Eiter. Links chronischer Adhäsivprozeß des Mittelohres. Kein Fistelsymptom; spontan kein Nystagmus, doch bei jedem Anfalle spontaner, horizontal-rotatorischer Nystagmus nach links.

Kalorische Reaktion: Rechts kalt: anfangs mäßiger Nystagmus nach links, im weiteren Verlaufe plötzlich einige stärkere Nystagmusschläge. Links kalt: konstante maximale Augenendstellung nach links.

Digitized by Google
Original from UNIVERSITY OF CALIFORNIA
Generated on 2019-10-24 16:06 GMT / http://hdl.handle.net/2027/uc1.b3252768
Public Domain in the United States, Google-digitized / http://www.hathitrust.org/access_use#pd-us-google

Jacksonanfälle zirka alle 3 Minuten in der Dauer von 1 Minute Zuerst Facialiskrämpfe links mit krampfartigen Zuckungen des linken und teilweise rechten Augenlides. Klonisch-tonische Krämpfe der ganzen linken Körperseite; in den Extremitäten, besonders in der linken unteren, nur tonische Krämpfe. Keine Nackensteifigkeit, kein Babinski, kein Kernig.

Röntgenbefund (Dr. Selka): In der rechten Scheitelbeingegend zahlreiche, traubenartig angeordnete, kalkdichte Schattenherde von Linsen- bis Erbsengröße (in der Rinde?).

Operation am 29. III. (Doz. Dr. Urbantschitsch): Totalaufmeißelung der Mittelohrräume. Im Antrum ein bohnengroßes Cholesteatom. Kein freier Eiter. Knochen gegen die Dura der mittleren Schädelgrube eitrig infiltriert. Dura weit freigelegt; selbe repräsentiert sich hier als ein schlaffer Sack (Hohlraum zwischen Hirnoberfläche und Dura). Zwecks Druckentlastung Umschneidung eines Lappens aus der Dura, der nach Beendigung der Operation antamponiert wird. Probeinzisionen in den Scheitellappen negativ.

Verlauf (30. III.): Gleich nach der Operation antwortet Pat. auf Fragen. Schlaf wenig, unruhig. Patient trinkt viel, ohne zu erbrechen. Mehrere Anfälle während der Nacht. Von 7 Uhr früh bis 12 Uhr mittags kein Anfall. Um 12 Uhr ein Anfall in der Dauer von 5 Minuten, von da an keiner mehr und auffallendes Wohlbefinden. Appetit gut. Patient spricht mit seiner Umgebung. Kein Kopfschmerz. Nachmittag 39·1. Therapie: Urotropin.

31. III.: Keine Anfälle. Zeitweise Schmerzen in der linken, oberen Extremität. Leichte Krämpfe in der linken, unteren Extremität. Temperatur 39·2°.

3. IV.: Zeitweise Krämpfe im linken Fuße. Kopfschmerzen in der Stirngegend.

5. IV.: Kopfschmerzen. Um 2 Uhr nachmittags plötzlich Fieber 40°. Krämpfe in der linken oberen und unteren Extremität. Wunde in sehr schöner Heilung.

6. IV.: 6 Uhr früh ruhiger Exitus letalis.

Obduktionsbefund (Dr. Epstein): Meningitis purulenta ad basim et convexitatem. Im Bereiche des rechten Schläfelappens ein zirka hühnereigroßer, verkalkter Herd, der tief bis in die Marksubstanz reicht. Korrespondierende Fläche der Dura ebenfalls verkalkt und mit dem beschriebenen Herde straff verwachsen. Linke Kleinhirnhälfte stark deformiert und in ihrem Gesamtvolumen beträchtlich verkleinert. Daselbst walnußgroßer, unregelmäßig begrenzter, ebenfalls verkalkter Herd. In der Medulla oblongata nichts Auffallendes. Stauung der Parenchyme.

Epikrise: In der klinischen Beobachtung dieses Falles mußte die Déviation conjuguée des yeux nach links bei kalorischer Reizung des linken Ohres auffallen. Zur Erklärung dieses Phänomens kann weder der Ohrbefund herangezogen werden, noch die Annahme einer von der Meningitis, die ja erst später auftrat, fortgeleiteten Neuritis N. vestibularis, noch (wegen der Einseitigkeit des Phänomens) die Bewußtseinsstörung. Es liegt hingegen nahe,

Digitized by Google
Original from UNIVERSITY OF CALIFORNIA
Generated on 2019-10-24 16:06 GMT / http://hdl.handle.net/2027/uc1.b3252768
Public Domain in the United States, Google-digitized / http://www.hathitrust.org/access_use#pd-us-google

an den Kalkherd in der linken Kleinhirnhemisphäre als Ursache zu denken. Nun wissen wir vor allem aus den Untersuchungen von Leidler, daß von der Substanz des Kleinhirns selbst weder Nystagmus überhaupt noch der Nystagmus in der beobachteten Weise verändert werden kann. Weiter habe ich nachzuweisen versucht, daß beide Komponenten des vestibularen Nystagmus vom Hirnstamme ausgelöst werden, und daß es zum Ausfalle der raschen Komponente kommen kann, wenn ein in der Nähe des Reflexbogens zwischen Auge und Ohr gelegener Herd die Funktion dieses Reflexbogens alteriert, wofür ein Fall von Beck als Beispiel dienen kann, in dem ein Tuberkel im Pons auf die hinteren Längsbündel drückte (keine mikroskopische Untersuchung), wodurch ebenfalls die vestibulare Augenabweichung bei kalorischer Reizung zustande kam. Ich möchte nun annehmen, daß auch in unserem Falle durch den walnußgroßen Kalkherd im linken Kleinhirn ein Druck auf den darunter liegenden Reflexbogen zwischen Ohr und Auge ausgeübt wurde, wodurch sich das oben erwähnte Phänomen erklären ließe. Zu der Druckwirkung können sich in unserem Falle vielleicht noch Zugwirkungen hinzugesellt haben, welche durch die stark schrumpfende Narbe auf das Corpus restiforme und wahrscheinlich auch auf den ventral vom Strickkörper in den Hirnstamm eintretenden N. vestibularis ausgeübt wurden. Ausdrücklich hervorheben möchte ich aber, daß die gegebene Erklärung für das Zustandekommen der Déviation conjuguée deshalb nicht einwandfrei bewiesen werden kann, da die Medulla oblongata mikroskopisch nicht untersucht werden konnte, wenngleich makroskopisch allerdings an ihr keine Veränderungen wahrgenommen werden konnten.

Vom pathologisch-anatomischen Standpunkte aus sei bemerkt, daß es in dem beschriebenen Falle im Anschlusse an einen 2 Jahre vor dem Tode erfolgten Schlag auf das rechte Scheitelbein wahrscheinlich zu einer Blutung in den rechten Schläfelappen und durch Contrecoupwirkung zu einer weiteren Blutung in die linke Kleinhirnhemisphäre gekommen war. Aus den beiden Hämatomen entwickelten sich zwei straffe, stark schrumpfende Narben, die zu einer bedeutenden Deformität der benachbarten Hirnteile führten. Auffallend war nun in diesem Falle die reichliche Kalkablagerung im Bereiche der beiden Hirnnarben, da ja diese Ausgangsform einer subduralen Blutung nicht die gewöhnliche ist, insbesondere nicht bei einem 14jähr. Knaben, bei dem ja die mit der Nahrung eingenommenen Kalksalze de norma für das Knochenwachstum aufgebraucht werden. Diese Kalkablagerung befiel aber nicht nur das Narbengewebe, sondern auch Ganglienzellen und Wände von Kapillaren waren davon betroffen und schließlich kam es auch noch zur Bildung von freien Kalkkonkrementen in der Hirnrinde. Zur Erklärung dieser reichlichen Kalkablagerung machte ich die Annahme, daß die Tendenz zur Verkalkung von Hirnnarben bei Epileptikern mit einer Störung des Kalkstoffwechsels bei diesen Kranken zusammenhängt, wobei ich mich erstlich auf den relativ häufigen Befund von Kalkherden im Gehirne von Epileptikern, zweitens auf die nachgewiesene Störung des Kalkstoffwechsels bei diesen Kranken stützte.

Digitized by Google
Original from UNIVERSITY OF CALIFORNIA
Generated on 2019-10-24 16:06 GMT / http://hdl.handle.net/2027/uc1.b3252768
Public Domain in the United States, Google-digitized / http://www.hathitrust.org/access_use#pd-us-google

An den Kalkherden kam es nun zur Knochenneubildung, wie man dies ja auch in anderen Organen sehr häufig sieht. Was den feineren Vorgang bei dieser Knochenneubildung betrifft, so wird in der neueren Literatur (Poscharissky, Freudenstein, Straßberg, Henzi u. a.) angenommen, daß diese Knochenneubildung stets nach Art der enchondralen Verknöcherung vor sich gehe. Die Kalkmassen bilden den Reiz für die Knochenmarks-, aber nicht für die Knochenbildung. Das neugebildete Markgewebe gräbt mit Hilfe von Fibroblasten oder Riesenzellen Lakunen in den Kalk und von dieser primären Markhöhle aus kommt es dann durch Osteoblastentätigkeit zur Knochenneubildung.

Poscharissky faßt diese Lehre in dem Satze zusammen, „daß die Gefäße und das Knochenmark vor dem Knochen entstehen und daß der letztere selbständig ohne Mitwirkung von Granulationsgewebe nicht gebildet wird".

Untersuchen wir in dieser Richtung unseren Fall, so müssen wir zunächst sagen, daß hier der Vorgang der Knochenbildung kein einheitlicher war, genau so, wie die physiologische Knochenbildung auch nicht in allen ihren Teilen sich einheitlich darstellt. Wir fanden wohl auch den oben skizzierten Prozeß der Knochenbildung vor, aber nur selten, häufiger gestaltete sich der Vorgang anders. In den Zwischenräumen, welche die Bindegewebslamellen der Dura bildeten, fanden sich gröbere und feinere Kalkschollen. Zwischen diesen Schollen erschien nun die homogene Knochensubstanz. Beteiligt waren an diesem Prozesse nur Fibroblasten, keine typischen Osteoblasten. In dieser Knochensubstanz erscheinen sehr bald die zu typischen Knochenkörperchen umgewandelten Fibroblasten, die Kalkschollen verschwinden allmählich und an ihrer Stelle erscheinen blau gefärbte, unregelmäßig verlaufende Linien, die wie Kittlinien den Knochen durchziehen. Allmählich erscheinen dann zwischen diesen Kittlinien meist längsverlaufende Lamellensysteme und nun erst, also sekundär, gräbt das Knochenmarksgewebe Lakunen in den Knochen ein. Die vor dem einwuchernden Marke gegrabenen Lakunen schließen sich dann wieder und das Mark erscheint nun mitten im Knochen in den von Koelliker als primäre Haversische Kanäle genannten Hohlräumen. Von hier aus beginnt nun neuerdings eine Knochenbildung, teils mit Hilfe von Osteoblasten, teils durch direkte Umwandlung von Fibroblasten in Knochenkörperchen, wobei konzentrisch den Markraum umkreisende Lamellen entstehen. Durch fortgesetzten Knochenbau und -abbau wird schließlich der ganze Kalkherd in spongiösen Knochen umgewandelt. Diese Form der Knochenbildung hat große Ähnlichkeit mit der Bildung von periostalem Knochen aus grobfaseriger Grundsubstanz, wie sie Koelliker in der Fötalperiode und beim Neugeborenen gefunden hat. Interessant ist, daß nach Koelliker der so gebildete Knochen normalerweise wieder abgebaut und vom Periost her durch Osteoblastentätigkeit neuer Knochen gebildet wird, so daß der heterotopische Knochen in unserem Falle sein formales Analogon in einer vorübergehenden Phase der normalen Knochenentwicklung besitzt.

Digitized by Google
Original from UNIVERSITY OF CALIFORNIA
Generated on 2019-10-24 16:06 GMT / http://hdl.handle.net/2027/uc1.b3252768
Public Domain in the United States, Google-digitized / http://www.hathitrust.org/access_use#pd-us-google

Diskussion.

O. Mayer: Daß der Abbau eines in einer Hirnnarbe gelegenen Kalkherdes durch Einstrahlen von Bindegewebe und durch Zersprengung von Bindegewebe stattfinden könnte, ohne Einwirkung von Osteoblasten, wie Brunner meint, ist ausgeschlossen. Jeder Abbau von Knochen oder auch von solchen Kalkherden kann nur durch Zelltätigkeit vor sich gehen.

H. Brunner: Zu der Diskussionsbemerkung des Prof. Mayer erlaube ich mir nur hinzuzufügen, daß es mir natürlich nie eingefallen ist, an der wohlbekannten Tatsache zu zweifeln, daß nämlich der Abbau von Kalk- oder Knochenherden im Gehirne sowie in anderen Organen nur durch Zelltätigkeit erfolgen kann. Dagegen muß ich hervorheben, daß diesen Abbau nicht nur Osteoblasten zu leisten vermögen, sondern auch andere Zellen, die Fibroblasten sehr ähnlich sehen, wie dies aus den ausgedehnten Untersuchungen von Poscharissky sowie aus meinen Untersuchungen hervorgeht. Der Ausdruck, daß die Kalkherde durch einstrahlendes Bindegewebe „zersprengt" werden, ist natürlich nur ein bildlicher und besagt so viel, daß sich in meinen Präparaten große Kalkherde fanden, gegen die Bindegewebe einstrahlte. An der Grenze, wo der Kalk an das Bindegewebe grenzte, war der Kalk nicht mehr zu einem kompakten Ganzen vereinigt, sondern man sah zwischen den Bindegewebslamellen gröbere und feinere Kalkpartikelchen. Auf diese Bilder bezog sich der obige Ausdruck, den ich aber gerne, der Anregung des Herrn Prof. Mayer folgend, durch einen passenderen, weniger subjektiv gefärbten ersetze.

Der Grund aber, weshalb ich diesen Fall vorgestellt habe, lag darin, zu zeigen, daß sich an Kalkherden Knochen entwickeln kann, ohne daß es zum Abbau von Kalk gekommen ist, daß vielmehr das verkalkte Bindegewebe direkt in Knochen übergehen können, ein relativ seltener Befund, der mir aber von einem namhaften Wiener Pathologen bestätigt wurde.

XVI. J. Fischer: **Zur Frage des konstitutionell-kongenitalen Charakters der Otosklerose. Morphologische Anomalien des Innenohres als der Ausdruck der konstitutionellen Minderwertigkeit des Gehörorganes.** (Vortrag.)

Ich werde Ihnen heute eine Reihe histologischer Bilder demonstrieren, die Ihnen beweisen sollen, daß wir es bei der Otosklerose mit konstitutionellen kongenitalen Prozessen zu tun haben. Die Präparate stammen von einer 33jähr. Person, die zu Beginn einer Grippeerkrankung akut ertaubte, und zwar im Verlaufe von wenigen Tagen. Patientin hatte vorher stets gut gehört, nur auf dem linken Ohr war das Hörvermögen mit Rücksicht auf eine seinerzeit durchgemachte Mittelohreiterung herabgesetzt. Die otoskopische Untersuchung ergab rechts ein normales Trommelfell, links fand. sich eine mit dem Promontorium verwachsene, sonst reaktionslose Narbe. Es bestand weder Wortgehör, noch differenzierendes Vokalgehör. Die Lid, reflexe waren beiderseits nicht auslösbar. Es bestand kein Spontannystagmus und die Vestibularapparate waren kalorisch erregbar. Von der Untersuchung

Digitized by Google
Original from UNIVERSITY OF CALIFORNIA
Generated on 2019-10-24 16:06 GMT / http://hdl.handle.net/2027/uc1.b3252768
Public Domain in the United States, Google-digitized / http://www.hathitrust.org/access_use#pd-us-google

auf dem Drehstuhl wurde mit Rücksicht auf die Bettlägerigkeit der Patientin Abstand genommen. Eine Woche später traten bei der Patientin ganz unvermittelt meningeale Symptome auf und 24 Stunden später erfolgte der Exitus letalis.

Aus dem Befunde der internen Untersuchung, der unter anderem eine linksseitige Lobärpneumonie verzeichnete, will ich hier nur jene Momente anführen, die in diesem Falle ein besonderes Interesse erheischen. Als solche wären zu erwähnen der Status thymicus und der abnorme Behaarungstypus. Julius Bauer diagnostizierte intra vitam eine Persistenz der Thymus, die durch die Sektion bestätigt wurde. Ferner fand er bei der Patientin einen ausgesprochen männlichen Behaarungstypus ad pubem an den Innenflächen der Oberschenkel, an den Mammillae usw. Ich erwähne diese Momente deshalb, weil sie uns zeigen, daß wir es mit einem Individuum zu tun haben, welches mit hereditärdegenerativen Stigmen belastet erscheint. Ich werde darauf bei der Besprechung der morphologischen Anomalien des Innenohres nochmals zurückkommen.

Mikroskopisch untersucht wurden der Hirnstamm, und zwar Medulla oblongata und Rückenmark sowie die beiden Gehörorgane.

Die Untersuchung des Zentralnervensystems ergab eine eitrige Meningitis und eine hämorrhagische eitrige Enzephalitis. Ich kann Ihnen an diesem Präparate demonstrieren die strotzend gefüllten Gefäße in den Meningen und die perivaskulare Rundzelleninfiltration, die vorwiegend aus polynuklearen Leukozyten, großen und kleinen Lymphozyten und spärlichen Plasmazellen besteht. Im Hirnstamm sieht man die prall gefüllten Gefäße, die zum Teil von einem Zellmantel umgeben sind, der in den meisten Fällen aus gewucherten Gliazellen, an anderen Stellen aus Gliazellen und polynuklearen Leukozyten besteht. Hin und wieder findet man um die Gefäße eine außerordentliche Ansammlung von weißen Blutkörperchen, gewucherten Gliazellen und in degenerativem Zerfall begriffene Ganglienzellen, so daß wir von kleinen Abszessen sprechen können.

Die in meinem Fall gefundene Enzephalitis ist als eine Mischform aufzufassen zwischen der Influenza-Enzephalitis Leichtensterns und der Polyoenzephalitis Wernickes einerseits und zwischen dem bei Diplokokken vorkommenden Gehirnabszeß andererseits.

Im Gehörorgan hat man 3 Arten von Veränderungen zu unterscheiden:

1. Veränderungen, die mit dem akuten Prozeß der Ertaubung in Zusammenhang stehen.

2. Veränderungen, die als Residuen der abgelaufenen Mittelohreiterung auf dem linken Ohr aufzufassen sind.

3. Veränderungen, die weder mit dem akuten noch mit den chronischen entzündlichen Vorgängen etwas zu tun haben.

Als in die erste Gruppe gehörig, demonstriere ich Ihnen die mächtige Rundzelleninfiltration im inneren Gehörgang, die namentlich im Fundus förmliche Abszesse bildet. Sie sehen, wie die Leukozyteninfiltration auf dem Wege der perineuralen Scheide des Akustikus in den Modiolus und in die

Digitized by Google
Original from UNIVERSITY OF CALIFORNIA
Generated on 2019-10-24 16:07 GMT / http://hdl.handle.net/2027/uc1.b3252768
Public Domain in the United States, Google-digitized / http://www.hathitrust.org/access_use#pd-us-google

Schneckenwindung gelangt, wo sie sich namentlich in der Skala tympani der basalen Windung lokalisiert. Ferner gehören hieher die frischen Blutungen, besonders in dem Vorhofsteil der Schnecke.

Als Residuen der abgelaufenen linksseitigen Mittelohreiterung kommen in Betracht: Die bindegewebige Obliteration der Fensternischen, die mit dem Promontorium verwachsene solide, stark venenhaltige, stellenweise papillentragende Narbe, die osteophytaren Neubildungen am Promontorium, die Atrophie der Stria vascularis und des Cortischen Organs, besonders am Vorhofsende der Schnecke usw.

Weitaus interessanter sind die Veränderungen, die mit den entzündlichen Prozessen nicht zusammenhängen. Als solche demonstriere ich Ihnen

1. an der Innenwand des Utriculus neben der gut ausgebildeten Macula utriculi im Sinus utricularis inferior einen flachen Epithelhügel, der ganz den Bau der Macula utriculi aufweist. Man sieht deutlich, wie das anfangs flache Epithel an der Übergangsstelle höher wird und sich zu einem Palisadenepithel entwickelt, das Sinneszellen und Stützzellen unterscheidet. Es trägt eine Membrana tectoria mit typischen Statolithen. Durch die Membrana propria lassen sich Faserbündel, die wie Nervenfasern aussehen, bis zu den Epithelzellen verfolgen.

Es handelt sich also um eine echte Macula neglecta, wie sie Retzius bei Reptilien und Vögeln, Alexander als erster bei Säugern, und zwar bei Echidna aculeata und beim Maulwurf beschrieb. Bezüglich der Entstehung dieses Gebildes käme eine exzessive Faltenbildung in Betracht, indem man sich vorzustellen hätte, daß die entwicklungsgeschichtlichen Vorgänge im Sinne einer Mißbildung per exzessum weitergegangen sind.

2. Finden sich in der einfachen Epithelwand des Utrikulus azinusartige Gebilde, deren Wand aus einem hochzylindrischen Palisadenepithel besteht und in deren Zentrum sich schlingenförmig angeordnete Blutkapillaren finden. Daß es sich nicht um einen Artefakt oder um Produkte postmortaler oder agonaler Prozesse handelt, geht daraus hervor, daß sich an der Bildung dieser Formation bloß das Epithel beteiligt, die Membrana propria jedoch gestreckt darunter hinwegzieht und daß sich im Innern die Blutkapillare findet. Alexander, der diese Gebilde als atypische Gewebsformationen bezeichnete, hält an ihrer intraembryonalen Genese fest, indem er sie als das Ereignis „eines atypischen Wachstumsvorganges“ auffaßt.

Die Entstehung dieser Gebilde muß man sich als durch degenerative Veränderungen im Epithel hervorgerufen vorstellen.

3. Das Vorkommen der großen unverzweigten Gefäße in der Stria vascularis kann als eine Hemmungsbildung aufgefaßt werden, und zwar in dem Sinne, daß die beim normalen Entwicklungsvorgang bereits im Embryonalleben stattfindenden Gefäßverzweigungen nicht oder nur mangelhaft erfolgt sind.

4. Als ausgesprochene Hemmungsbildung ist die Dehiszenz im knöchernen Fazialiskanal anzusehen.

5. In beiden Gehörorganen finden sich auf der tympanalen Seite der Stapesplatte deutliche Exostosen, ohne daß z. B. im rechten Ohr irgendwelche

Digitized by Google
Original from UNIVERSITY OF CALIFORNIA
Generated on 2019-10-24 16:07 GMT / http://hdl.handle.net/2027/uc1.b3252768
Public Domain in the United States, Google-digitized / http://www.hathitrust.org/access_use#pd-us-google

entzündlichen Veränderungen im Mittelohr sich nachweisen lassen. Auch hierin muß eine konstitutionelle Anomalie, und zwar im Sinne einer Exzeßbildung erblickt werden.

6. Die im Knochen des Promontoriums, und zwar an seinem oberen Rande vorgefundene Spaltbildung muß als Abweichung von der normalen Entwicklung im Sinne einer Defektbildung aufgefaßt werden.

7. In der Umgebung großer Knorpelinseln findet sich in der Nische zwischen Prozessus pyramidalis und Canalis facialis eine deutliche Aufhebung der normalen Lamellierung des Knochens.

8. In beiden Gehörorganen finden sich symmetrisch angeordnet an den Prädilektionsstellen gelegene typische otosklerotische Herde. Der Tumor reicht nach vorn bis zur Tube und der Muskelbauch des Tensor tympani nach oben bis zum Tegmen tympani, nach hinten bis zu jener Linie, die man sich als Verlängerung der Membrana basilaris des Vorhofsteiles der Schnecke gezogen denken muß.

Der Herd zeigt eine scharfe Abgrenzung vom Gesunden; man sieht deutlich, wie die Verlaufsrichtung der Lamellen im gesunden Teil direkt senkrecht stehen zu jenen im pathologischen Teil. An einer Stelle sieht man, wie eine Gefäßsprosse aus dem Herd gegen einen Interglobularraum zieht und ihn in ähnlicher Weise eröffnet, wie die Marksprossen bei der normalen enchondralen Ossifikation die Knorpelzellsäulen erschließen. Im pathologischen Teil selbst fehlen die Interglobularräume. An den Knochenbalken sieht man an manchen Stellen unter einer Reihe gut ausgebildeter Osteoblasten einen schmalen, mit Eosin sich intensiv färbenden Saum, der als osteoider kalkloser neugebildeter Knochensaum aufzufassen ist.

Der Abbau des Knochens erfolgt vorwiegend im Wege der Howspischen Lakunen. Perforierende Volkmannsche Kanäle sind nur ganz vereinzelt zu erblicken. Die Markräume bestehen teils aus einem zellreichen Lymphoidmark, stellenweise jedoch trägt das Mark fibrösen Charakter. Merkwürdig ist das Verhalten der Knochenkörperchen, und zwar was ihre Größe, ihre Zahl und ihre Anordnung betrifft.

Bevor ich auf die Beschreibung dieser Details näher eingehe, möchte ich an dieser Stelle für eine Färbemethode Propaganda machen, die in der allgemeinen Knochenpathologie bereits Anwendung gefunden hat, und zwar bei der Untersuchung von Knochen mit fraglichem Kalkgehalt, in der speziellen Knochenpathologie des Gehörorgans jedoch noch keinen rechten Eingang gefunden hat. Ich meine damit die Methode von Schmorl, der mit Thyonin färbt und mit Phosphor-Wolframsäure differenziert. Ich habe die Methode etwas modifiziert und werde an anderer Stelle darüber berichten. Die Resultate, die ich mit dieser Methode erzielte, sind außerordentlich gute.

Während im normalen Knochen die Knochenkörperchen längsoval sind, deutliche feinste Knochenkanälchen nach allen Richtungen hin aussenden, in gewissen Abständen voneinander stehen und in der Richtung der Lamellen orientiert erscheinen, findet man im otosklerotischen Herd die Zahl

Digitized by Google
Original from UNIVERSITY OF CALIFORNIA
Generated on 2019-10-24 16:07 GMT / http://hdl.handle.net/2027/uc1.b3252768
Public Domain in the United States, Google-digitized / http://www.hathitrust.org/access_use#pd-us-google

der Knochenkörperchen bedeutend vermehrt, ihre Größe hat zugenommen, sie sind plump, mißgestaltig, sehen wie gequollen aus, haben nur kurze plumpe Ausläufer, zeigen einen großen Zwischenraum zwischen der Knochenzelle und Knochenwandung, sind ganz unregelmäßig angeordnet und stehen stellenweise in dichten Haufen beisammen, konfluieren hie und da miteinander und geben dem Ganzen ein eigenartiges Gepräge, das gar nicht wie physiologischer Knochen eines Erwachsenen, sondern eher wie jugendlicher geflechtartiger Knochen bzw. wie der bei osteophytärer Neubildung in Osteomalaziefällen vorkommender aussieht.

Betrachtet man diese Bilder, so gewinnt man den Eindruck, daß es sich bestimmt nicht um eine Spongiosierung, sondern vielmehr um eine wirkliche Neubildung handelt.

M. H. Ich bin nun am Schlusse meines Demonstrationsvortrages angelangt und will kurz resumieren: Bei einer jugendlichen Person mit ganz ausgesprochen hereditär-degenerativen Stigmen im Gesamtorganismus lassen sich eine Reihe morphologischer Anomalien im Innenohr konstatieren, die nicht mit den entzündlichen Prozessen, und zwar weder mit den akuten, noch mit den chronischen in Zusammenhang stehen.

Diese in der Keimesanlage begründeten morphologischen Abweichungen von der Norm glaube ich in ihrer Gesamtheit als den anatomischen Ausdruck der konstitutionellen Minderwertigkeit des Innenohres auffassen zu müssen.

Die in beiden Gehörorganen symmetrisch angeordneten, an den Prädiliktionsstellen sitzenden typischen otosklerotischen Herde, die bis zu der akut erfolgten Ertaubung symptomlos verliefen, sind ein Beweis für die Richtigkeit der These Alexanders von der kongenitalen Anlage der Otosklerose und für die Richtigkeit der Anschauungen Bauers und Steins, von dem konstitutionellen Charakter dieser Erkrankung.

Die isolierte Affektion beider Hörnerven, wobei der engbenachbarte Gesichtsnerv intakt blieb, läßt gleichfalls an eine in diesem Nerven gelegene Disposition zur Erkrankung denken und legt es nahe, diese Disposition in eine der konstitutionellen Minderwertigkeit des Innenohres parallelgehende konstitutionelle Minderwertigkeit der Hörnerven zu verlegen.

M. H. Mit Rücksicht auf die kurze Zeit, die mir zu Verfügung steht, will ich es unterlassen, auf weitere Details einzugehen, ich habe auch davon Abstand genommen, die einschlägige Literatur hier anzuführen. Ich verweise diesbezüglich auf meine demnächst erscheinende ausführlichere Arbeit, die denselben Titel führt, wie mein heutiger Vortrag.

Digitized by Google
Original from UNIVERSITY OF CALIFORNIA
Generated on 2019-10-24 16:07 GMT / http://hdl.handle.net/2027/uc1.b3252768
Public Domain in the United States, Google-digitized / http://www.hathitrust.org/access_use#pd-us-google

## Diskussion.

O. Mayer: Ich bin auf Grund meiner Untersuchungen zur Ansicht gekommen, daß die Herde im Knochen der Labyrinthkapsel aus einer kongenitalen Anlage hervorgehen. Bezüglich der Labyrinthatrophie, die sich bei der Herderkrankung häufig findet, ist die Entscheidung nicht so einfach; ich habe nur bei einem Fall Veränderungen im Labyrinth gefunden, die ich als kongenital ansehen konnte, es handelt sich da um Epithelzysten der Maculae und Cristae, ferner um Zottenbildung der Stria. Da wir diese Befunde nicht selten bei sonst normalen Fällen erheben, läßt sich natürlich aus einem solchen Befund nicht viel entnehmen. Die Beurteilung der Veränderungen im Labyrinth ist auch deshalb schwierig, weil wir über keine Befunde von kongenitaler, labyrinthärer Schwerhörigkeit verfügen. Diesem Mangel abzuhelfen, habe ich nach solchen Fällen gesucht und werde über meine Befunde noch berichten. Was die von Fischer hier demonstrierten morphologischen Anomalien anlangt, ist zu bemerken, daß Epithelzysten an den Cristae und Maculae, ferner spaltförmige Dehiszenzen im Canalis facialis sich ziemlich häufig finden; auch der gestreckte Verlauf einer Kapillare in der Stria vascularis dürfte geringe Beweiskraft haben.

Ruttin: Ich möchte erwähnen, daß auch ich die Dehiszenz im Fazialkanal schon öfter gesehen habe und daß eine Epithelzelle an der hinteren Wand des Utrikulus als normaler Befund häufig vorkommt.

H. Frey: Es ist zu bedauern, daß in diesem Falle nicht auch andere Organe zur genauen Untersuchung herangezogen wurden, besonders die endokrinen Drüsen, Hypophyse, Genitale, Thyreoiden, Parathyreoiden. Es wäre wichtig gewesen, um aus dem allgemeinen Begriff der konstitutionellen Minderwertigkeit oder des degenerativen Habitus herauszukommen. Wir müssen uns bemühen, einen bestimmten Typus, wahrscheinlich einer hypogenitalen, asthenischen Gruppe zu formieren. Der späte Tod solcher Individuen ist zumeist die Ursache, daß man über die Veränderungen wegen der bereits eingetretenen Atrophie der Organe keinen bestimmten Aufschluß mehr bekommen kann.

Hans Brunner: Der vorgestellte Fall scheint die Forderung des Herrn Doz. Frey in hohem Maße zu erfüllen. Denn durch den klinischen und anatomischen Nachweis einer Thymus in diesem Falle ist gleichzeitig der Beweis einer Störung im Konzern der innersekretorischen Drüsen geliefert. Es ist daher nicht nötig, sich in diesem Falle mit dem etwas nebelhaften Begriffe eines degenerativen Habitus zu behelfen, sondern man darf wohl mit höchster Wahrscheinlichkeit als Bindeglied all der pathologischen Erscheinungen, die dieser Fall bot, die Störung im System der innersekretorischen Drüsen annehmen.

G. Alexander: Die Häufigkeiten von Dehiszenzen des Fazialkanals ist uns selbst wohlbekannt, von 99%, von denen Herr Mayer spricht, kann jedoch nicht die Rede sein. Immerhin sind Dehiszenzbefunde des Fazialkanals im Rahmen der übrigen pathologischen Befunde erwähnens-

Digitized by Google
Original from UNIVERSITY OF CALIFORNIA
Generated on 2019-10-24 16:07 GMT / http://hdl.handle.net/2027/uc1.b3252768
Public Domain in the United States, Google-digitized / http://www.hathitrust.org/access_use#pd-us-google

wert. Mehr hat aber Herr Fischer auch nicht getan. Auf die kongenitale Anlage der otosklerotischen Knochenherde habe ich als erster hingewiesen. Es kommt jedoch nicht darauf an, ob wir den vorliegenden Fall als Otosklerose bezeichnen wollen oder nicht. Das Wichtige des Befundes liegt darin, daß die Kranke trotz der lange bestehenden Knochenherde in der Labyrinthkapsel sicher bis zu der 10 Tage vor dem Tode erfolgten Ertaubung gut gehört hat. Die von den Herren Mayer und Ruttin angezogenen angeblich häufigen Befunde von atypischem Epithel haben mit den Befunden Fischers nichts zu tun. Die von Fischer nachgewiesene Macula neglecta sehe ich hiemit zum zweiten Male; ich habe sie vor vielen Jahren in einem meiner Fälle, und zwar gleichfalls in einem Falle mit otosklerotischen Knochenherden in der Labyrinthkapsel, festgestellt. Auch der von Fischer an der medialen Utrikuluswand gefundene azinusartige Anhang ist sehr selten; ich habe ihn in dieser Form nie gesehen. Die angeblich atypischen Epithelstellen, die Herr Mayer und Ruttin meinen, sind doch nichts anderes als eine umschriebene Gewebsleiste am Übergange des Sinus utriculi inf. in den Utrikulus. Diese Gewebsleisten sind durchaus normal. (Skizze.)

R. Leidler: Bezüglich der einzelnen Degenerationszeichen möchte ich nur bemerken, daß man einen Menschen als degeneriert bezeichnet, bei dem eine größere Anzahl solcher Zeichen sich finden.

J. Fischer (Schlußwort): Ursprünglich handelte es sich ja bloß um eine Grippeertaubung und nur anläßlich der histologischen Untersuchung konnte die Diagnose Otosklerose gestellt werden. Mayer gegenüber muß ich entgegnen, daß es nicht angeht, aus der Reihe der morphologischen Anomalien, die ich in ihrer Gesamtheit als den anatomischen Ausdruck der konstitutionellen Minderwertigkeit aufgefaßt habe, eine Anomalie, und zwar die relativ häufigste, herauszugreifen und an Hand derselben die Haltlosigkeit der ganzen anderen Befunde beweisen zu wollen. Selten ist jedenfalls der Befund einer Macula neglecta, die von Retzius bei Vögeln und Reptilien, von Alexander als erstem bei Säugern beschrieben worden ist.

Ähnlich verhält es sich auch mit den anderen von mir demonstrierten Anomalien. Das Wertvolle an meinem Falle besteht darin, daß bei einer jugendlichen Person mit ausgesprochen hereditär-degenerativen Stigmen im Gesamtorganismus ein gehäuftes Vorkommen morphologischer Anomalien im Innenohr auftraten und sich typisch otosklerotische Herde an den Prädilektionsstellen nachweisen ließen, die bis zu der akut erfolgten Ertaubung völlig symptomlos verliefen.

---

Digitized by Google
Original from UNIVERSITY OF CALIFORNIA
Generated on 2019-10-24 16:07 GMT / http://hdl.handle.net/2027/uc1.b3252768
Public Domain in the United States, Google-digitized / http://www.hathitrust.org/access_use#pd-us-google

# Bücherbesprechungen.

**Klinische Symptomatologie innerer Krankheiten.** Von Hofrat Prof. Doktor N. Ortner. I. Bd., II. Teil. Verlag von Urban & Schwarzenberg. 1919.

Ortners großangelegtes Werk, das mit dem Kapitel „Bauchschmerzen" verheißungsvoll begonnen hatte, findet in dem vorliegenden II. Teil „Körperschmerzen" seine Fortsetzung. Für den Praktiker bietet die ganz neuartige Betrachtungsweise einen eigenartigen Reiz. Das Symptom als Ausgangspunkt der Differentialdiagnostik zu machen, dürfte sich nur ein Mann von überragender Erfahrung erlauben. Tatsächlich spricht jede Zeile des vorliegenden Bandes für die restlose Beherrschung der Materie und ein stupendes Gedächtnis einmal beobachter Krankheitsfälle. Wenn auch manchmal der Text infolge einer etwas schwierigen Diktion schwer verfolgbar ist, so bedeuten die kurzgefaßten Krankheitsgeschichten mit der strengen, die eigenen Fehler schonungslos bloßlegenden Epikrisen eine anregende Unterbrechung. Aus der reichen Fülle des Dargebotenen erwähne ich vor allem das Kapitel: Herzschmerzen, das für den Praktiker von besonderer Bedeutung ist, da nur zu oft Zweifel auftreten, wie die von Kranken geschilderten Herzschmerzen zu deuten sind. In klarer und präziser Weise wird der Leser aufmerksam, wie er die vorliegenden Beschwerden zu deuten hat. Auf gleich hoher Stufe steht das Kapitel: Kopfschmerzen, ein Symptom, das meist gering geachtet in das Kalkül der Differentialdiagnose kaum aufgenommen wird. Auf fast 40 Seiten wird auch dieses Symptom bis in die feinsten Verästelungen diagnostischen Scharfsinnes verfolgt. Das Buch wird dem Praktiker genußreiche Stunden bereiten, wenn er dasselbe nicht flüchtig, sondern mit der nötigen Muße liest.

W. Zweig, Wien.

**Wiener Medizinal-Kalender und Rezept-Taschenbuch für praktische Ärzte 1920.** Verlag von Urban und Schwarzenberg, Wien.

Der mit vollem Rechte so beliebte Kalender ist im 43. Jahrgang pünktlich erschienen und bringt, wie alljährlich, eine Fülle von praktisch wissenswerten Zusammenstellungen, unter denen die Rezeptformeln nebst therapeutischen Winken den ersten Platz einnehmen; aber auch das Verzeichnis der Ärzte, der Krankenanstalten usw. entspricht einem dringenden Bedürfnis. Den Schluß des Büchleins bilden die Notizblätter für alle Tage des Jahres.

Die außerordentlichen Vorzüge dieses handlichen Kalenders noch hervorzuheben, erscheint wohl überflüssig. Daher möge an dieser Stelle nur zwei kleinen Wünschen Ausdruck gegeben werden, die vielleicht beim nächsten Jahrgang berücksichtigt werden könnten: 1. Die Beifügung der Telephonnummern zu den Adressen der Ärzte, wodurch den Ärzten, die doch sehr häufig auf eine direkte gegenseitige telephonische Verständigung

Generated on 2019-10-24 16:07 GMT / http://hdl.handle.net/2027/uc1.b3252768
Public Domain in the United States, Google-digitized / http://www.hathitrust.org/access_use#pd-us-google
Digitized by Google
Original from UNIVERSITY OF CALIFORNIA

angewiesen sind, diese wesentlich erleichtert würde, und 2. die Anbringung einer Hülse zur Aufnahme eines Bleistiftes (wie in früheren Jahren), da diese Kalender doch zum großen Teil auch Vormerkungen dient und die Möglichkeit, einen Bleistift ständig gleich zur Hand zu haben, gewiß allseitig freudig begrüßt würde. Ernst Urbantschitsch.

# Referate.

## I. Allgemeines.

**Über die Erkrankungen des Gehörorganes in der schweizerischen Armee.** Von San.-Hauptm. E. Schlitter Bat.-Arzt 85, gew. 1. Assist. der Klinik. (Aus der otolaryngologischen Klinik und Poliklinik der Universität Basel [Direkt.: Prof. Siebenmann].) (Korrbl. f. Schweiz. Ärzte 1917, Nr. 23.)

Im Laufe der ersten 2 Kriegsjahre haben 368 Militärpatienten wegen Ohrerkrankungen die Klinik aufgesucht, von denen 17·2% Erkrankungen des äußeren, 55·2% des mittleren und 24·8% des inneren Ohres zeigten, während 2·8% auf Simulation und Aggravation entfielen. Auffallend groß war die Zahl der chronischen gegenüber den akuten Affektionen, ein Hinweis, welche Wichtigkeit der Berücksichtigung dieser Zustände bei der Assentierung zukommt.

Verf. bespricht die einzelnen Erkrankungsformen, wobei er die Verletzungen des Gehörorganes in drei Gruppen teilt: 1. die traumatische Trommelfellruptur; 2. Taubheit resp. nervöse Schwerhörigkeit nach Schädeltrauma; 3. das auf dem Luftweg erzeugte akustische Trauma. Direkte Schußverletzungen kamen nicht zur Beobachtung. Die chronischen Erkrankungen bespricht Verf. nach folgenden Gesichtspunkten: 1. nervöse oder Labyrinthschwerhörigkeit; 2. progressive Spongiosierung der Labyrintkapsel mit Stapesankylose — Otosklerose und 3. Otitis media purulenta chronica und Residuen. Die Frage, ob die Zahl der Simulanten bezw. Aggravanten tatsächlich nicht eine viel größere ist, glaubt Verf. mit Sicherheit verneinen zu können, da wir durch die funktionellen Methoden und wiederholten Prüfungen an verschiedenen Tagen im Zusammenhalte mit der otoskopischen Untersuchung in die Lage versetzt sind, zu einem sicheren Resultat zu gelangen.

Ernst Urbantschitsch.

## III. Labyrinth und Hörnerv.

**Die Kohlenoxydneuritis des Hörnerven.** Von Prof. Dr. Ferdinand Alt. (Aus der Festschrift für Hofrat Urbantschitsch.)

Verfasser berichtet im ganzen über drei Fälle: zwei reine Octavusneuritiden, eine solche im Bilde einer multiplen peripheren Neuritis.

Er supponiert nach Oppenheims Auffassung für die schwereren Fälle entzündliche und degenerative Veränderungen des Nerven. In den Fällen mit leichteren klinischen Erscheinungen (Cochlearis und Vestibularis) wäre auch an Ecchymosenbildung im Nervenendapparate der Labyrinthabschnitte zu denken. Gatscher.

Digitized by Google
Original from UNIVERSITY OF CALIFORNIA
Generated on 2019-10-24 16:07 GMT / http://hdl.handle.net/2027/uc1.b3252768
Public Domain in the United States, Google-digitized / http://www.hathitrust.org/access_use#pd-us-google

# Laryngo-Rhinologischer Teil.

## Original-Artikel.

Aus der Abteilung für Dermatologie des Kaiser Jubiläums-Spitales der Gemeinde Wien.

## Die Lokalisation der Psorospermosis follicularis (Darier) auf der Mundschleimhaut.

Von Dozent Dr. **Otto Kren**, Primararzt.

(Mit 1 Tafel und 1 Textfigur.)

In den letzten Jahren ist das Interesse für Enantheme und Schleimhautläsionen der Dermatosen reger geworden; es zeigen das die in mehrfachen Arbeiten und Monographien niedergelegten Publikationen. Naturgemäß sind auch unsere Kenntnisse auf diesem Gebiete damit größere geworden, doch sind manche Dermatosen auf der Schleimhaut des Mundes so ungemein selten zu finden, daß die Kenntnis hierüber noch lückenhaft ist. Besonders dem Laryngo-Rhinologen treten solche Bilder um so seltener entgegen, als die Patienten ihre Erstlingssymptome meist auf der Haut aufweisen und aus diesem Grunde den Dermatologen aufsuchen.

Es sei deshalb im folgenden auf eine nicht häufig vorkommende Dermatose hingewiesen, die wir erst seit zirka vier Dezennien kennen und von welcher Schleimhautlokalisationen — scheinbar wenigstens — zu den größten Seltenheiten gehören.

In den achtziger Jahren hat Darier eine Dermatose beschrieben, die er Psorospermosis follicularis genannt hat. Diese Affektion stellt eine Hyperkeratose der Haut dar, die stecknadelkopf- bis hanfkorngroße, selten auch größere Knötchen setzt, die zu Gruppen oder größeren Rasen sich zusammenstellen und sich einerseits durch ganz geringe entzündliche Erscheinungen, andrerseits durch gelblich- bis schwarzbraune Hornmassenauflagerungen auszeichnen. Die letzteren stellen meist kleine warzenähnliche oder kegelförmige Gebilde dar, fühlen sich rauh an und lassen sich nur schwer abheben. Nach ihrer Entfernung bleiben auf den einzelnen oder zu Gruppen vereinigten Knötchen kleine Vertiefungen zurück, die sich aber bald wieder mit den gleichen harten Hornmassen bedecken, so daß das Bild meist ein recht stationäres ist. Eine Änderung im Bilde ergibt sich bloß durch Neuaufschießen frischer Efflorescenzen in normaler abseitsliegender Haut oder dadurch, daß kleine Gruppen durch randständige



Digitized by Google
Original from UNIVERSITY OF CALIFORNIA
Generated on 2019-10-24 16:07 GMT / http://hdl.handle.net/2027/uc1.b3252768
Public Domain in the United States, Google-digitized / http://www.hathitrust.org/access_use#pd-us-google

Apposition frischer Knötchen sich vergrößern. Anfangs jucken die Efflorescenzen meist stark, späterhin mildert sich der Juckreiz. Größere Plaques werden an der Oberfläche oft etwas fettig oder sie können sogar nässen und sich sekundär mit Krusten bedecken.

Die Erscheinungen treten meist an Stellen auf, die der Lokalisation der Seborrhoe entsprechen, also in der Achselhöhle, unter der Brust, in der Nabelgegend und auf dem Rücken, ferner im Gesicht, und zwar besonders in der Nasolabialfurche, den Schläfen- und Nackenpartien. Aber auch anderwärts finden sich Efflorescenzen. Sie sind meist ungemein hartnäckig, so daß eine derartige Erkrankung oft viele Jahre besteht. Die Affektion ist völlig harmlos. Ihre Ursache ist unbekannt. Darier hat ursprünglich Parasiten als Erreger beschrieben und diese in den Schnitten der Hauteffloreszenzen fast stets sich vorfindenden Gebilde „Psorospermien" genannt.

Spätere Untersucher haben diese Gebilde aber als Degenerationsformen der Epidermis erkannt.

Ist die Affektion an der Haut schon sehr selten, so sind Schleimhautläsionen dieser Erkrankung noch weit seltener. Einen Prozentsatz, bei dem neben Hauterscheinungen Schleimhautveränderungen bestehen, auch nur schätzungsweise anzugeben, erscheint nicht möglich, da nur die wenigsten Publikationen früherer Zeit auf die Schleimhaut überhaupt Rücksicht genommen haben. Da andrerseits die Schleimhautlokalisation dieser Dermatose subjektiv meist keine Beschwerden macht und auch objektiv unter recht unscheinbaren Erscheinungen einhergeht, kann sie auch leicht übersehen werden.

Während die erste Beschreibung der Hautaffektion von Darrier — von einem Falle von Lutz 1860 abgesehen — in das Jahr 1888 fällt, finden wir die erste Erwähnung, daß die Erkrankung auch die Schleimhaut befallen kann, erst im Jahre 1894 in einer Publikation von Fabry.

Fabrys Fall war der 4. in Deutschland, der 16 überhaupt bekannt gewordenen Fälle von Psorospermosis. Es handelte sich um einen 67jährigen Mann, der die Psorospermosis hauptsächlich am Stamm, dann vereinzelt an den oberen und unteren Extremitäten, im Gesicht und an der Kopfhaut gezeigt hatte. „Bei der Inspektion der Schleimhäute fanden sich auch vereinzelte Erhebungen an der Schleimhaut des Mundes und zahlreichere oben auf der Zunge; im übrigen waren die Schleimhäute des Rachens und der Nase frei von Efflorescenzen." Fabry erwähnt noch, daß die Knötchen der Schleimhaut etwas flacher seien als die der äußeren Decke und eine gewisse Ähnlichkeit mit den Knötchen des Lichen ruber planus aufweisen.

Generated on 2019-10-24 16:07 GMT / http://hdl.handle.net/2027/uc1.b3252768
Public Domain in the United States, Google-digitized / http://www.hathitrust.org/access_use#pd-us-google
Digitized by Google
Original from UNIVERSITY OF CALIFORNIA

Dieser Publikation folgte 1896 eine von Hallopeau, der an der Schleimhaut der Lippen und Wangen zahlreiche isoliert oder aggminiert stehende resistente Knötchen von Hirse- bis Hanfkorngröße sah.

Weiterhin scheint die Schleimhauterkrankung keine Beachtung gefunden zu haben; denn durch Jahre hindurch begegnet man in der Literatur keiner Erwähnung darüber. Im Handbuch Mraceks spricht Janovsky 1904 mit keinem Worte von einer Schleimhautlokalisation der Psorospermosis. Von da ab wurde allerdings fast in jedem Jahre von neuen Fällen mit Schleimhauterkrankung berichtet: 1904 von Audry und Dalous, 1905 von Ehrmann, 1906 von Sachs, Malinowski, 1907 von Ploeger, 1912 von Havas, Seifert, 1913 von Löhe, Jordan, 1914 von Kren, 1916/18 von Kyrle-Reenstierna. Riecke und Trautmann haben die Schleimhautlokalisation der Psorospermosis bereits in ihre Abhandlung als hin und wieder vorkommend einbezogen und beschreiben ihre Efflorescenzen als flach kugelige Einzelknötchen oder Plaques von klein papillärem Charakter.

Aus diesen wenigen Fällen der Literatur ergibt sich, daß für die Lokalisation der Psorospermosis in der Mundhöhle vor allem der Gaumen und die Zunge in Betracht kommen — die Wangen- und Lippenschleimhaut sind nur vereinzelt als Sitz der Affektion genannt. Die Beschreibungen dieser letzteren Lokalisation sind allerdings derart dürftig, daß nicht mit Sicherheit daraus erhellt, ob die genannten Veränderungen auch wirklich der Psorospermosis zugehören. So spricht Malinowsky von einer Hypertrophie der Lippenschleimdrüsen (?), Hallopeau wieder von Knötchen, die eine punktförmige Depression aufweisen, aus der scheinbar ein Tropfen visköser Flüssigkeit hervorquillt. Seifert beschreibt auf der Wangenschleimhaut teils scheinbar isolierte, teils in Gruppen gestellte Knötchen, die man für Leukoplakien halten kann. De Amicis und Jarisch erwähnen bei ihren Fällen kurzweg Leukoplakie.

Der Pathogenese der Psorospermosispapel entspricht es nun durchaus nicht, daß sie eine Flüssigkeit austreten ließ, und da auch mikroskopisch für alle diese Fälle keine Untersuchung vorliegt, müssen diese wenigen Lippenschleimhaut-Wangen-Efflorescenzen wohl für mehr als fraglich psorospermotischer Natur angesehen werden. Schleimhaut- und Talgdrüsen sind in der Lippen- und Wangenschleimhaut derart häufig zu finden, daß Verwechslungen mit diesen normalen Gebilden wohl als möglich zu bezeichnen sind. Ebenso ganz unwahrscheinlich zur Psorospermosis gehörig sind jene Affektionen anzusprechen, die kurzweg als Leukoplakien bezeichnet werden.

Nicht viel anders verhält es sich mit der Zungenerkrankung. Während Fabry Erhebungen auf der Zunge beschreibt, spricht Malinowsky



Digitized by Google
Original from UNIVERSITY OF CALIFORNIA
Generated on 2019-10-24 16:07 GMT / http://hdl.handle.net/2027/uc1.b3252768
Public Domain in the United States, Google-digitized / http://www.hathitrust.org/access_use#pd-us-google

von Haarzunge, Bizzozero von Hypertrophie der Papillen, die oft nur einzelnen Papillen entspricht. Hallopeau wieder beschreibt die Mitte der Zunge von verlängerten und sehr verdickten Papillen eingenommen. Audry und Dalous finden den ganzen Zungenrücken wie chagriniert und rauh. Seifert beschreibt in seinem Falle die Zunge gleichmäßig, uneben und gerauht, ähnlich einer „Scrotalzunge".

Die letzte Publikation über Psorospermosis der Zunge stammt von Reenstierna. Dieser Autor spricht von „über den gesamten Zungenrücken reichenden, fast linsengroßen, grauweißen, sehr enge nebeneinander stehenden Zotten, die einen eigentümlichen lackähnlichen Glanz haben. Solche warzige Efflorescenzen finden sich auch disseminiert an den Rändern der Zunge und an der Unterseite derselben."

Am Gaumen fehlten sie im Falle Reenstierna, so daß der Autor schließlich selbst meint, daß es nur „sehr wahrscheinlich ist, daß die erwähnten Zungenzotten echte Darier-Efflorescenzen darstellen."

Reenstierna berichtet auch über die mikroskopische Untersuchung dieser Efflorescenzen und findet eine Akanthose ohne Parakeratose und ohne „Corps ronds" und „Grains". Auch der mikroskopische Befund ist somit kein ganz sicher für Psorospermosis sprechender, und es bleibt somit nur sehr wahrscheinlich, daß die verdickten hyperkeratotischen Zotten wirklich der Hautaffektion seines Patienten — dem Morbus Darier — entsprechen. Reenstierna ist übrigens der Erste, der seine klinische Diagnose der Psorospermosis auch mikroskopisch zu verifizieren versucht.

Der Gaumen zeigt sich nach den Fällen der Literatur am häufigsten befallen. Hier erweisen sich allerdings die Efflorescenzen meist in einer Weise ausgebildet, die einen Zweifel über ihre Natur kaum aufkommen läßt, da die Ähnlichkeit der Gaumenefflorescenzen mit jenen der Haut, abgesehen von Unterschieden des verschiedenen Bodens, auf den die Efflorescenzen aufgesetzt sind, sehr groß ist.

Was das klinische Aussehen der Gaumenlokalisation anlangt, so kann auf 2 Typen des Krankheitsbildes hingewiesen werden, die Repräsentanten in den beiden im nachstehenden mitgeteilten Fällen finden.

Es handelte sich um 2 Männer mittleren Alters. Der erste bot in bezug auf die Haut ein ausgedehntes, d. h. disseminiertes Krankheitsbild der Psorospermosis mit auch ziemlich starker Beteiligung des Kopfes dar. Die Eruption der Efflorescenzen erfolgte in einzelnen Schüben. Der Gaumen zeigte ein der Tafel-Abb. 1 entsprechendes Bild. Besonders über dem harten Gaumen war eine dicht gedrängte Aussaat von zirka stecknadelkopfgroßen, scharf begrenzten und steil aufsteigenden Knötchen verteilt, die auf nicht

Digitized by Google
Original from UNIVERSITY OF CALIFORNIA
Generated on 2019-10-24 16:07 GMT / http://hdl.handle.net/2027/uc1.b3252768
Public Domain in the United States, Google-digitized / http://www.hathitrust.org/access_use#pd-us-google

Verlag von Urban & Schwarzenberg, Berlin und Wien

Druck R. Spies & Co. Wien V

Digitized by Google

Original from
UNIVERSITY OF CALIFORNIA

Generated on 2019-10-24 16:07 GMT / http://hdl.handle.net/2027/uc1.b3252768
Public Domain in the United States, Google-digitized / http://www.hathitrust.org/access_use#pd-us-google

Generated on 2019-10-24 16:07 GMT / http://hdl.handle.net/2027/uc1.b3252768
Public Domain in the United States, Google-digitized / http://www.hathitrust.org/access_use#pd-us-google

Digitized by Google
Original from UNIVERSITY OF CALIFORNIA

Generated on 2019-10-24 16:07 GMT / http://hdl.handle.net/2027/uc1.b3252768
Public Domain in the United States, Google-digitized / http://www.hathitrust.org/access_use#pd-us-google



Otto Kren: Die Lokalisation der Psorospermosis follicularis (Darier) auf der Mundschleimhaut

Abb. 1

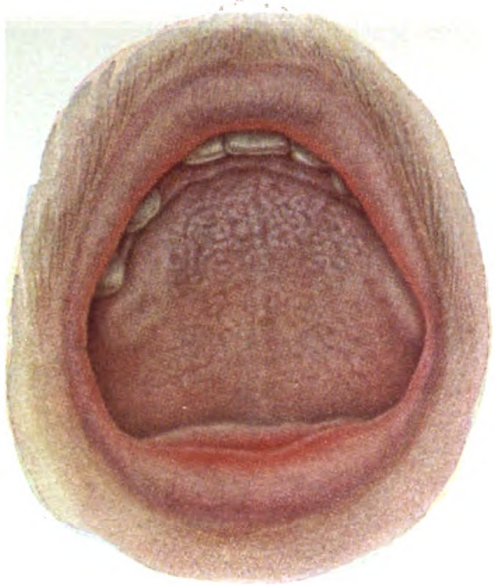

Abb. 2

Verlag von Urban & Schwarzenberg, Berlin und Wien

Druck R. Spies & Co. Wien V

Digitized by Google
Original from UNIVERSITY OF CALIFORNIA

Generated on 2019-10-24 16:07 GMT / http://hdl.handle.net/2027/uc1.b3252768
Public Domain in the United States, Google-digitized / http://www.hathitrust.org/access_use#pd-us-google

Digitized by Google

Original from
UNIVERSITY OF CALIFORNIA

entzündeter Schleimhaut saßen. Diese Papelchen waren halbkugelig und scharf voneinander abgesetzt. Sie zeigten alle im Zentrum eine deutlich sichtbare, ebenso scharf abgesetzte, steile Delle, die nirgends eine Hornauflagerung aufwies oder irgendeine Flüssigkeit austreten ließ. Für den palpierenden Finger erwies sich die Affektion rauh, die Einzeleffflorescenz gut tastbar. Subjektiv hatte der Patient fast keine Beschwerden, nur saure und heiße Speisen empfand er am Gaumen als leicht brennend.

Der 2. Patient zeigte eine sehr ausgedehnte Psorospermosis über dem Kopf; besonders in den Nasolabialfalten und hinter den Ohren waren große rasenartige Plaques, zum Teil nässender, zum Teil krustöser Beschaffenheit lokalisiert. Am Stamm saßen vereinzelte Effloreszenzen. Dieser Pat., dessen Aussehen der Schleimhauterkrankung Tafel-Abb. 2 wiedergibt, zeigte in den vorderen Partien des harten Gaumens fast hanfkorngroße, leicht polygonale entzündliche Knötchen, die weniger steil aus der Umgebung vortraten und sich nicht scharf voneinander absetzten, sondern mehr konfluierten. Im Zentrum zeigten diese Effloreszenzen mehr muldenförmige Vertiefungen nicht steil abfallender Dellen. In ihrer Umgebung bestanden zahlreiche kleine Knötchen mit nur angedeuteter Muldenbildung, so daß man die Einzeleffloreszenzen nicht mehr gut voneinander abgrenzen konnte. Diese Randknötchen gingen allmählich in die normale Haut über, d. h. sie wurden gegen diese immer flacher und unschärfer.

Das ganze Bild bot mehr das Bild der Fältelung des Gaumens, wie sie in der Literatur auch mehrfach beschrieben ist. Gegen die Zahnreihen hin geht diese Erscheinung in der Faltenbildung des normalen Gaumens derart auf, daß sie fast nicht mehr erkennbar ist.

Auch dieser Pat. gab, befragt, dieselben leichten subjektiven Beschwerden an, wie der erste Pat.

Nach diesen beiden Fällen stellen sich die Effloreszenzen am harten Gaumen als mehr oder weniger scharf umschriebene, nicht sehr prominente Knötchen dar, die kreisrund oder leicht polygonal umgrenzt sind, Hirse- oder Hanfkorngröße haben und das Kolorit der normalen Schleimhaut zeigen. Auch peripher besteht keine Entzündung. Die Kuppe der Knötchen weist eine krater- oder muldenförmige Vertiefung auf. Unscharf umgrenzte Knötchen zeigen ein gewisses Ineinanderfließen, so daß das Bild besonders hinter den Zahnreihen eher einer gröberen Gaumenfältelung gleichsieht, als einer Erkrankung.

Sekundäre Veränderungen der Effloreszenzen in Form von Hornschichtanhäufungen, Erosionen oder gar Ulcerationen fehlen.

Digitized by Google
Original from UNIVERSITY OF CALIFORNIA
Generated on 2019-10-24 16:07 GMT / http://hdl.handle.net/2027/uc1.b3252768
Public Domain in the United States, Google-digitized / http://www.hathitrust.org/access_use#pd-us-google

Die Anordnung der Efflorescenzen ist eine dichtgestellte, rasenförmige. Die Auflösung des Krankheitsbildes nach der Peripherie erfolgt allmählich.

In ganz ähnlicher Weise äußern sich auch die Publizisten anderer Fälle; von den meisten (Ehrmann, Sachs, Ploeger, Havas, Löhe) sind am Gaumen hirsekorngroße, flache Knötchen beschrieben, die meist dichtgestellt sind und dann dem Gaumen ein drusiges Aussehen verleihen. Löhe findet sogar eine so dichte und das Niveau überragende Affektion, daß er von einer Schleimhautwucherung spricht. Von einer Hyperämie der Basis berichtet mit Ausnahme von Sachs niemand. Diese Differenz bezüglich der hyperämischen Basis finden wir auch beim Hautbilde; während die meisten Haut-Efflorescenzen ohne irgendeine sichtbare Entzündung einhergehen, stehen manche, besonders frische Knötchen auf deutlich rosarotem Grunde.

Differentialdiagnostisch kommen andere Affektionen kaum in Betracht. Der in der Literatur (Fabry) herangezogene Lichen ruber planus produziert, abgesehen von ganz anderer Lokalisation so völlig verschiedene Bilder, daß an eine Verwechslung gar nicht gedacht werden kann. Die bekannte Netzzeichnung des Lichen ruber ist etwas, was der Psorospermosis völlig fehlt. Die Farbe der Lichen ruber planus-Efflorescenzen auf der Schleimhaut ist eine weiße oder bläulichweiße, während die Psorospermosiseffloreszenzen normale Schleimhautfarbe aufweisen. Ebenso können normale Talg- und Schleimdrüsen kaum in Differentialdiagnose kommen. Die gelbliche Farbe der Talgdrüsen, die fehlende Prominenz und das Durchscheinen der Drüsen, sowie ihre viel zartere Konfiguration sind Unterscheidungsmerkmale genug. Für die Gaumenaffektion kommen übrigens Talgdrüsen schon deshalb nicht in Betracht, weil der Gaumen keine Talgdrüsen besitzt und diese bloß auf Wangen- und Lippenschleimhaut lokalisiert sind.

Der Verlauf der Erkrankung der Schleimhaut ist konform dem der Haut ein chronischer. Die Efflorescenzen bleiben unverändert Monate, ja selbst Jahre bestehen. Eine Änderung im Bilde erfolgt höchstens durch Vermehrung und Konfluenz der Efflorescenzen zu größeren Plaques. Nach langem Bestande flachen sich die Knötchen allmählich spontan ab, bis sie hin und wieder völlig schwinden. Irgendeine medikamentöse Therapie hat kaum einen Einfluß.

Was das mikroskopische Aussehen der Efflorescenzen anlangt, so ist es so eindeutig, daß auch dadurch die Diagnose gestützt werden kann.

Digitized by Google
Original from UNIVERSITY OF CALIFORNIA
Generated on 2019-10-24 16:07 GMT / http://hdl.handle.net/2027/uc1.b3252768
Public Domain in the United States, Google-digitized / http://www.hathitrust.org/access_use#pd-us-google

Der Beschreibung des mikroskopischen Aussehens der Schleimhauteffloreszenzen soll hier zur Orientierung eine kurze Schilderung des histologischen Bildes der Hauteffloreszenzen vorangehen.

Das Wesentlichste des Prozesses sind Veränderungen im Rete. Das Epithel ist unregelmäßig gewuchert, nicht nach der Tiefe, als vielmehr in der Weise, daß es mehr Zapfen als normal in die Papillarschicht sendet. Am auffallendsten sind aber Degenerationszeichen in Form eigentümlicher Verhornungsanomalien der Epithelzelle. Es bilden sich sogenannte „Corps ronde". Diese stellen geblähte Zellen von runder oder ovaler Form dar, die eine doppeltkonturierte, dicke, stark sich färbende Membran haben und in sich neben oftmals dicht granuliertem Protoplasma einen oder auch mehrere kernähnliche Gebilde führen. Diese — ehemals von Darier als Psorospermien gedeuteten — Gebilde liegen in der oft aufs Mehrfache verdickten Körnerschicht. Mitunter werden diese „Corps ronds" so groß und so zahlreich, daß sie die umliegenden Körnerschichtzellen und damit auch die darunter liegenden Epithelzellen der obersten Reteschicht soweit auseinanderdrängen, daß eine völlige Zerklüftung des Rete entsteht. Es kommt dann vor, daß manche Zellen ganz isoliert werden. Die kleinen Zellverbände und einzelnen Zellen werden dann nur noch durch die über ihnen liegende Hornschicht zusammengehalten. Die Hornschicht selbst ist aufs Vielfache verdickt, hyperkeratotisch oder parakeratotisch und stellt eine in die Depression der Knötchen eingesenkte linsenförmige Masse dar.

Auch bei den kleinsten Effloreszenzen fällt oft eine Spaltbildung in den tiefsten Schichten der Epidermis auf, die meist der Basalschicht aufliegt und die Arkadenbildung der Epithelzapfen mehr weniger mitmacht.

Das Bindegewebe zeigt eine leichte Entzündung chronischer Art durch Vermehrung der Bindegewebszellen in der Umgebung der Gefäße. Ganz vereinzelt finden sich Rund- und Plasmazellen.

Was nun das histologische Bild der uns hier interessierenden Schleimhautaffektion anlangt, so konstatiert man (Abb. 3) vor allem das Vorhandensein des steil aufsteigenden Knötchens, das zentral eine ebenso steil abfallende, in ihrer Basis plane Delle zeigt. Das Epithel der Effloreszenz ist verdickt und die Zapfen sind vermehrt; dabei sind sie schmäler geworden und fingerförmig verzweigt, ohne daß sie irgendwo in die Tiefe gedrungen wären.

Das Stratum granulosum ist am Rande des Knötchens — dem Knötchenwalle entsprechend — auf eine mehrfache Zellenreihe verdickt, über der Einsenkung der Effloreszenz aber völlig fehlend. Entsprechend dieser

Digitized by Google
Original from UNIVERSITY OF CALIFORNIA
Generated on 2019-10-24 16:07 GMT / http://hdl.handle.net/2027/uc1.b3252768
Public Domain in the United States, Google-digitized / http://www.hathitrust.org/access_use#pd-us-google

Verdickung des Stratum granulosum ist auch die Hornschicht des Knötchenwalles hyperkeratotisch beträchtlich verdickt.

Die schwersten Veränderungen des Epithels bestehen an der Stelle der Einsenkung der Efflorescenz, also in jenem Teile des Knötchens, der auf der Haut der Hornauflagerung entspricht. Der tiefsten Zellage des Rete mangelt vor allem — nicht gerade der ganzen Delle entsprechend, wohl aber an vielen ihrer Stellen — die normale palisadenähnliche Aneinanderreihung; die Basalzellen sind aus ihrem gegenseitgen Gefüge gebracht, sie stehen schief zueinander statt parallel, und sind auffallend verschieden groß. Am auffallendsten ist eine über der Basalzellenlage bestehende Lückenbildung, die ihrer Länge nach zirka 6—15 Basalzellen entspricht.

Abb. 3.

Auch ganz kleine Lückenbildungen über bloß 2—3 Basalzellen sind vorhanden. Die der Basalschicht nun folgenden oder den Lückenbildungen aufgesetzten Zellagen unterscheiden sich in ihrer Konfiguration, ihrem Protoplasma und Kern nicht von der Norm. Auch die Intercellularräume scheinen normal. Die gleich höher liegenden Zellagen jedoch lassen Intercellularräume nur mehr andeutungsweise erkennen. Das Protoplasma der Zellen fließt scheinbar ineinander, homogenisiert sich. Die Zellkerne werden schlechter färbbar oder sind stellenweise nur mehr schollenhaft angedeutet. In allen noch darüberliegenden Schichten hat eine vollkommene Homogenisierung des Zellprotoplasmas stattgefunden.

In diese homogene Masse sind ziemlich zahlreiche Zellkerntrümmer rundlicher oder auch unregelmäßig polygonaler Konfiguration eingelagert. Diese liegen alle in einer ihrer Form entsprechenden Vakuole. Außerdem finden sich in dieser und tieferen Schichten vereinzelte Lückenbildungen, die an Größe ungefähr einer Retezelle entsprechen. „Corps ronds“ oder „grains“ finden sich nirgends trotz Durchsicht von Serienschnitten mehrerer exzidierter Schleimhauteffloreszenzen.

Digitized by Google
Original from UNIVERSITY OF CALIFORNIA
Generated on 2019-10-24 16:07 GMT / http://hdl.handle.net/2027/uc1.b3252768
Public Domain in the United States, Google-digitized / http://www.hathitrust.org/access_use#pd-us-google

Zeichen einer Entzündung, Wanderzellen, fehlen im Epithel völlig. In der Papillarschicht bestehen ziemlich hochgradige Vermehrung der Bindegewebszellen und vereinzelte Lymphocyten. Das Bindegewebe selbst ist etwas aufgelockert.

Das Auffallendste an diesem mikroskopischen Befund ist jedenfalls das völlige Fehlen der „Corps ronds" in der Schleimhautefflorescenz, während die Hauterscheinungen derselben Fälle in mehreren Knötchen überall zahlreiche dieser Degenerationserscheinungen gezeigt haben. Diese Konstatierung ergibt eine vollkommene Übereinstimmung mit den Befunden Reenstiernas.

Schließlich sei noch ein Moment als beachtenswert erwähnt. Bekanntlich wird in der Literatur vielfach die Meinung vertreten, daß die Psorospermosis an den Follikularapparat gebunden ist, was auch in der Bezeichnung des Krankheitsbildes als Psorospermosis follicularis zum Ausdrucke gebracht ist. Die Lokalisation am harten Gaumen scheint wohl geeignet, diese Meinung als unrichtig zu erkennen. Sei es auch, daß die Psorospermosis tatsächlich im Follikularapparat eine gewisse Prädilektionsstelle findet, so kann sie doch an seine Gegenwart nicht gebunden sein.

Literatur: Fabry, Arch. f. Derm. 1894. S. 373. — Hallopeau, Annales de dermat. 1896. — Janovsky, Mraceks Handb. 3. S. 69—80. — Audry und Dalous: Journ. des malad. cut. et syph. 1904. H. 11. — Ehrmann W. Derm. Ges. Sitzg. v. 6. XII. 1905 u. W. m. P. 1901. Nr. 46. — Sachs, W. m. W. 1906. Nr. 10—12. — Malinowsky, M. f. prakt. Derm. 43. S. 209. — Ploeger, XI. Sitzg. d. ärztlich. Ver. München 16. X. 1907. M. m. W. 1907. 54. S. 2552. — Havas, Derm. Wschr. 1912. S. 1760 — Seifert, Archives internationales de laryngologie d'otologie et de rhinologie. 1912. — Löhe, Berl. derm. Ges. Sitzg. v. 10. VI. 1913. — Jordan, Derm. Wschr. 1914. 58. S. 150. (Verh. d. Moskauer Ärzte. Sitzg. v. 18. (31.) XII. 1913. — Kren, Arch. f. Derm. 1914. 119. S. 514. W. derm. Ges. 20. X. 1909. — Kyrle: Arch. f Derm. 122. S. 794. — Reenstierna, Arch. f. Derm. 124. S. 841. — Riecke, Lehrbuch 1912. — Trautmann, Krankheiten der Mundhöhle und der oberen Luftwege bei Dermatosen. 1911. — De Amicis, Intern. Dermatologen-Kongreß 1892. — Jarisch, Arch. f. Derm. 1895. 31. — Bizzozero, Arch. f. Derm 1908. 93

Digitized by Google
Original from UNIVERSITY OF CALIFORNIA
Generated on 2019-10-24 16:07 GMT / http://hdl.handle.net/2027/uc1.b3252768
Public Domain in the United States, Google-digitized / http://www.hathitrust.org/access_use#pd-us-google

## Paul Gerber †.

Auf der Höhe seines Lebensweges, in der Fülle geistiger und körperlicher Kraft und mitten in seinem unermüdlichen, segensreichen Wirken und Schaffen wurde Paul Gerber, der Direktor

der Universitäts-Poliklinik für Hals- und Nasenkranke in Königsberg i. Pr., außerordentlicher Professor für Laryngologie und Rhinologie an der Albertus-Universität, von einem raschen Tode ereilt: Eine kleine Wunde an der Hand — wahrscheinlich bei einer Operation akquiriert — führte innerhalb weniger Tage zu einer Sepsis, die unaufhaltsam fortschritt, und der er am 13. Oktober 1919 erlag.

Digitized by Google
Original from UNIVERSITY OF CALIFORNIA
Generated on 2019-10-24 16:07 GMT / http://hdl.handle.net/2027/uc1.b3252768
Public Domain in the United States, Google-digitized / http://www.hathitrust.org/access_use#pd-us-google

Mit Paul Gerber ist ein Mann dahingegangen, der als Forscher, Arzt, Lehrer und Mensch zu unseren Größten und Besten gehört.

Gerber war am 14. Mai 1863 in Königsberg geboren, besuchte in seiner Vaterstadt das Gymnasium und studierte zunächst, einer Neigung nachgehend, der er sein Leben lang treu geblieben ist, einige Semester neue Sprachen und Literatur. Dann ging er zur Medizin über, war Schüler und Assistent von Michelson, dem damaligen Vertreter der Laryngologie in Königsberg, nebenbei auch Schüler des damaligen Königsberger Chirurgen Mikulicz, war auch bei Schroetter tätig und übernahm nach dem plötzlichen Tode Michelsons 1892 die Kgl. Universitäts-Poliklinik für Hals- und Nasenkranke, die unter seiner Leitung zu hoher Blüte gelangte.

Gerbers Wissens- und Forschungsdrang und seine glänzende schriftstellerische Begabung befähigten ihn in hohem Maße zu einer ausgedehnten literarischen Wirksamkeit. Die Zahl seiner Arbeiten ist außergewöhnlich groß und erstreckt sich nicht nur auf die Medizin — insbesondere natürlich sein Spezialfach —, sondern berührt auch die schöngeistige Literatur.

Gerbers erste Publikationen betreffen die Syphilis der oberen Luftwege, ein Gebiet, dem er dann in späteren Jahren seine besondere Aufmerksamkeit zuwandte, indem er nach der Entdeckung des Salvarsans als einer der ersten Erfahrungen über dessen Wirksamkeit sammelte und mitteilte. (Vgl. sein Referat auf dem internat. med. Kongreß in London im August 1913: „Die Behandlung der Hals-, Nasen-, Ohrenkrankheiten mit Salvarsan und anderen Arsenmitteln".)

Besonderes Interesse widmete Gerber gewissen Hautkrankheiten und den bei diesen sich zeigenden Schleimhautaffektionen der oberen Luftwege, so vornehmlich: dem Lupus und dem Sklerom. Sein Verdienst ist es, unermüdlich darauf hingewiesen zu haben, wie wichtig die frühzeitige Diagnose des beginnenden Nasenlupus ist, der häufig vom Nasenvorhof ausgehend, zur weiteren Ausbreitung über die Gesichtshaut oder deszendierend über die Schleimhaut der oberen Luftwege führt. Er gab selbst einen kleinen Nasenvorhofsspiegel zur leichteren Exploration dieser versteckt liegenden Nasenpartie an.

Sodann verdanken wir Gerber eine Reihe grundlegender Arbeiten über das Sklerom, durch die er nicht nur Klärung in die Pathologie und Therapie dieser Krankheit brachte, sondern auch in weiten Kreisen und bei den zuständigen Behörden die Aufmerksamkeit auf das Bestehen von Skleromherden in Ostpreußen lenkte.

Aus der großen Zahl von Veröffentlichungen zu den verschiedensten Fragen seines Faches hebt sich sein Werk über die

Digitized by Google
Original from UNIVERSITY OF CALIFORNIA
Generated on 2019-10-24 16:07 GMT / http://hdl.handle.net/2027/uc1.b3252768
Public Domain in the United States, Google-digitized / http://www.hathitrust.org/access_use#pd-us-google

„Komplikationen der Stirnhöhlenerkrankungen“ heraus, in dem er dieses Thema unter Heranziehung einer Fülle von Literatur mustergültig und erschöpfend behandelte.

Ein prächtiges Werk ist auch Gerbers im Jahre 1902 erschienener „Atlas der Krankheiten der Nase, ihrer Nebenhöhlen und des Nasenrachenraumes“, der an der Hand von künstlerischen, bildlichen Darstellungen den Niederschlag seiner reichen Erfahrung auf diesem Gebiete bildet und als wertvolles Hilfsmittel für das Studium begrüßt werden kann.

Sein ganz besonders lebhaftes Interesse nahmen bis in die letzte Zeit hinein die lokalen Mundspirochätosen in Anspruch, wie er überhaupt mit Eifer und Erfolg bemüht war, die zahlreichen, verschiedenen Spirochätenformen der Mundrachenhöhle gegeneinander abzugrenzen und zu differenzieren.

Es ist unmöglich, in dem engen Rahmen dieser Darstellung auch nur annähernd ein Bild seines reichen Lebenswerkes zu geben. Ich verweise auf das Verzeichnis von Gerbers Arbeiten im Anhang.

Hervorheben möchte ich nur noch seinen „Handatlas der Operationen am Schläfenbein“, der sich wieder durch vorzügliche Bilder auszeichnet, wie Gerber überhaupt stets großen Wert auf möglichste Klarheit der Darstellung durch Unterstützung mittels Zeichnung, Bild oder Photographie legte. So stellt auch seine Sammlung medizinischer Bilder wohl ein Unikum dar.

Deutlicher noch als in seinen fachwissenschaftlichen Schriften kommt Gerbers literarische Begabung in seinen belletristischen Arbeiten zur Geltung. So verstand er es, über ein so triviales Thema, wie das in seiner volkstümlichen Schrift „Etwas über Nasen“ behandelte, und mit so feinem Humor zu plaudern, daß deren Lektüre einen wahren Genuß bereitet. Ähnliches gilt von seinen populären Vorlesungen über „Die menschliche Stimme und ihre Hygiene“ und von Aufsätzen, wie „Mozarts Ohr“, Goethes Leipziger Krankheit“ und „Goethe und die Medizin“. Gerber war übrigens ein großer Goethekenner und -verehrer. Auch zwei Bändchen Gedichte entstammen seiner Feder.

In seinen letzten Lebensjahren — während des Krieges — entstanden ein interessantes, politisch-gefärbtes Büchlein „Alte Stimmen in die neue Zeit“ — eine Sammlung prophetischer Stimmen unserer Dichter und Denker zu den Ereignissen des Weltkrieges — und das Buch, an dem er bis in die letzten Tage hinein gearbeitet hat, dessen Erscheinen er leider nicht mehr erleben durfte: „Die Revolution und unsere Klassiker. Ein blaues Trutz- und Trostbüchlein in roter Zeit“ (bei Otto Elsner, Berlin 1920).

Digitized by Google
Original from UNIVERSITY OF CALIFORNIA
Generated on 2019-10-24 16:07 GMT / http://hdl.handle.net/2027/uc1.b3252768
Public Domain in the United States, Google-digitized / http://www.hathitrust.org/access_use#pd-us-google

Noch wenige Worte über Gerber als Arzt und als Lehrer. Weit über die Grenzen seiner Wirkungsstätte und Ostpreußens hinaus war sein Name als Arzt bekannt und berühmt, und weither aus Rußland suchten die Kranken bei ihm Hilfe und Heilung. Gerber war einer der beschäftigsten Spezialisten seines Faches.

Als Universitätslehrer verstand er es trotz der beschränkten Verhältnisse in seinem Institut, das fast ganz auch pekuniär auf seinen Schultern lastete, durch seinen geistreichen Vortrag zu fesseln, und aus seiner Schule ist eine große Zahl tüchtiger Spezialärzte hervorgegangen.

Arbeitsreich und mit Erfolg gesegnet war das Leben, auf dessen Gipfel Paul Gerber stand! Großes durften wir noch von seiner nimmermüden Schaffensfreudigkeit erwarten. Das unerbittliche Schicksal hat allem Hoffen ein Ende gesetzt.

Die ihm menschlich nahe standen — seine Kranken, seine Schüler und Kollegen — werden sein Bild nie vergessen, und für das Fortleben seines Namens in weitesten Kreisen hat er selbst durch seine Taten und Werke gesorgt.

Dr. Willy Wolffheim
Königsberg i. Pr.

**Verzeichnis der wichtigeren Arbeiten Gerbers.**

1. Syphilis des Nasenrachenraumes. Arch. f. Dermat. und Syphilis. 1892. I. Ergänzung.
2. Zur Frage der Exzision der Initialsklerose. Therap. Monatshefte. Oktober 1892.
3. Zur Kenntnis der Nasensteine. Deutsche med. Wochenschr. Nr. 51. 1892.
4. Die sogenannte „Tornwaldsche Krankheit“ in Königsberg. Therap. Monatshefte. November 1892.
5. Spätformen hereditärer Syphilis in den oberen Luftwegen. Klin. Studien. Wien 1894.
6. Gerber und Podack, Über die Beziehung der sogenannten primären Rhinitis fibrinosa. Deutsches Arch. f. klin. Med. Bd. 54. 1894.
7. Syphilis der Nase und des Halses. Dermat. Zeitschr. und Sonderausgabe. Karger. Berlin 1895.
8. Über den gegenwärtigen Stand der Lehre von der Naseneiterung. Deutsche Med. Zeitung. Nr. 96. 1895.
9. Die Beziehungen der Nase und ihrer Nebenräume zum übrigen Organismus. Antrittsvorlesung. Karger. Berlin 1896.
10. Etwas über Nasen. Populärer Vortrag. Hamburg 1896.
11. Rhinitis acuta. Handb. d. Laryng. u. Rhin. Wien 1896.
12. Gerber und Prang, Erste Erfahrung mit Tuberkulin T. R. Deutsche med. Wochenschr. Nr. 14. 1897.
13. Akute infekt. Phlegmone, Erysip. im Larynx. Handb. d. Laryng. 1898.

Digitized by Google
Original from UNIVERSITY OF CALIFORNIA
Generated on 2019-10-24 16:07 GMT / http://hdl.handle.net/2027/uc1.b3252768
Public Domain in the United States, Google-digitized / http://www.hathitrust.org/access_use#pd-us-google

14. Mozarts Ohr. Deutsche med. Wochenschr. 1898.
15. Goethe als Mediziner. Wiener med. Wochenschr. 1899.
16. Tuberkulose und Lupus der Nase. Handb. d. Laryng. u. Rhin. 1899.
17. Statist. und Kasuist. zur Rhino- und Laryngologie und Otologie. Monatsschr. für Ohrenheilk. 1899.
18. Empyem des Sinus frontalis mit Usur der Vorderwand. Arch. f. Laryng. Bd. 8, H. 1.
19. Chamäprosopie und hered. Lues in ihrem Verhältnis zur Platyretis. Ebenda. Bd. 10, H. 1.
20. Ein Doppeldiaphanoskop zur Durchleuchtung der Stirnhöhlen. Deutsche med. Wochenschr. Nr. 11. 1900.
21. Entstehung und Verhütung der Ohreiterungen. Karger. Berlin 1900.
22. Maßregeln zur Verhütung der Ohreiterungen. Karger. Berlin 1900.
23. Über das Sklerom, insbesondere in Ostpreußen. Arch. f. Laryng. Bd. 10.
24. Notiz zur Geschichte der Rhinoscopia anterior. Ebenda. Bd. 11, H. 3.
25. Zur Feststellung des Skleroms in Ostpreußen. Deutsche med. Wochenschr. Nr. 35. 1900.
26. Beitrag zur Kenntnis der Lepra der oberen Luftwege und der Verbreitung der Leprabazillen. Arch. f. Laryng. Bd. 12, H. 1.
27. Atlas der Krankheiten der Nase usw. Karger. Berlin 1902.
28. Meine Operationsmethode der chronischen Kieferhöhlenempyeme. Deutsche med. Wochenschr. Nr. 27. 1902.
29. Zur Frage der radikalen Behandlung der chronischen Kieferhöhlenempyeme. Brief an Dr. Luc.
30. Bericht über Klinik und Poliklinik im Jahre 1902. Zeitschr. f. Ohrenheilk. Bd. 45.
31. Ein seltener Fremdkörperfall der Nase. Arch. f. Laryng. Bd. 13, H. 3.
32. Über einen Skleromherd in Ostpreußen. Berliner klin. Wochenschr. Nr. 11. 1903.
33. Die Kontagiosität des Skleroms. Ebenda. 1903.
34. Zur Kasuistik der Ohrengeschwülste. Zeitschr. f. Ohrenheilk. Bd. 45, H. 1.
35. Über die rhinoskopische Diagnose und die Behandlung der Kieferzysten. Arch. f. Ohrenheilk. Bd. 16, S. 3.
36. Ausbleiben des Knochenersatzes am operierten Schläfenbein. Arch. f. Ohrenheilk. Bd. 63, S. 134.
37. Zur Diagnose des Skleroms usw. Arch. f. Laryng. 1903.
38. Three cases of tumor of the ear. Arch. of otology. Vol. XXXVII. Nr. 6. 1904.
39. Rhinogener Hirnabszeß. Arch. f. Laryng. Bd. 16, H. 2.
40. Bemerkung zu Streit: Histolog. klin. Beiträge. 2. Sklerom. Arch. Bd. 16.
41. Über Labyrinthnekrose. Arch. f. Ohrenheilk. Bd. 60, S. 16.
42. Handatlas der Operationen am Schläfenbein. Bergmann. Wiesbaden 1905.

Digitized by Google
Original from UNIVERSITY OF CALIFORNIA
Generated on 2019-10-24 16:07 GMT / http://hdl.handle.net/2027/uc1.b3252768
Public Domain in the United States, Google-digitized / http://www.hathitrust.org/access_use#pd-us-google

43. Prinzipien der Kieferhöhlenbehandlung. Arch. f. Laryng. Bd. 17, H. 1.
44. Zur Diagnose der Kieferzysten. Bemerk. zu Chiari. Deutsche Med. 1905.
45. Über Wandveränderungen bei Eiterungen in starrwandigen Knochenhöhlen. Deutsche med. Wochenschr. Nr. 14, 1905.
46. Die bakteriologische und die klinische Diagnose bei der fibrinösen Entzündung der oberen Luftwege. Berliner klin. Wochenschr. Nr. 31, 1905.
47. Das Sklerom in den russischen und deutschen Grenzgebieten usw. Volksmanns Sammlung. 1905.
48. Encephalitis et Otitis grippalis acuta. Arch. f. Ohrenheilk. Bd. 66, S. 31.
49. Laryngoscopia subglottica. Arch. f. Laryng. Bd. 18, H. 2.
50. Hypopharyngoskopie. Berliner klin. Wochenschr. Nr. 53, 1906.
51. Les ostéomes du sinus frontal. Arch. internat. de laryng.
52. Über Tubenabschluß nach den Totalaufmeißelungen. Arch. f. Ohrenheilk., Bd. 70, S. 263.
53. Tamponöse Nachbehandlung und Tubenabschluß. Ebenda. Bd. 70, S. 263.
54. Pharyngo-Laryngoskopie. Arch. f. Lar. Bd. 19, H. 2.
55. Die menschliche Stimme und ihre Hygiene. Aus Natur und Geisteswelt. Teubner. 1906.
56. Abhärtung in Körper und Geist. 1902.
57. Die Komplikationen der Stirnhöhlenentzündungen. Vortrag. 1908.
58. Das Sklerom, sein Vorkommen und Behandlung. Therap. Monatsh. Dezember 1907.
59. Otologischer Bericht über das Jahr 1905. Arch. f. Ohrenheilk. Bd. 75.
60. Laryngitis nodulosa. Zeitschr. f. Laryng. Bd. 1.
61. Die Komplikationen der Stirnhöhlenentzündungen. Karger. Berlin 1909.
62. Einige Wünsche Erholungsreisender usw. Zeitsch. f. Laryng. 2. Jahrg.
63. Kehlkopfspiegel und Nervenkrankheiten. Beitr. z. Phys. u. Path. 1909.
64. Zur Behandlung der tuberkulösen Epiglottis. Zeitsch. f. Laryng.
65. Die Syphilis des Mundes, des Rachens und der Speicheldrüsen. Handb. der Geschlechtskrankh. Wien 1909.
66. Neue Skleromfälle aus Ostpreußen. Deutsche Med. 1912.
67. Zur Geschichte der radikalen Kieferhöhlenoperationen. Arch. f. Laryng. Bd. 23, H. 2.
68. Des cystes dentaires. Arch. internat. de laryng., d'otol etc.
69. Über das Sklerom. Med. Klinik. Nr. 7. 1910.
70. Zur Bekämpfung der Lues und des Lupus. Arch. f. Dermat. u. Syph. Bd. 100, H. 1 bis 3. 1910.
71. Die Syphilis der Nase, des Halses usw. 2. Aufl. Karger. Berlin 1910.

Digitized by Google
Original from UNIVERSITY OF CALIFORNIA
Generated on 2019-10-24 16:07 GMT / http://hdl.handle.net/2027/uc1.b3252768
Public Domain in the United States, Google-digitized / http://www.hathitrust.org/access_use#pd-us-google

72. Die Beziehungen der Stirnhöhle zum übrigen Organismus. Reichs-Med.-Anz. Nr. 10. 1910.
73. Über Lepra. Deutsche med. Wochenschr. Nr. 37. 1910.
74. Die Zunahme des Skleroms in Ostpreußen. Münchener med. Wochenschr. Nr. 35. 1910.
75. Über Spirochäten in den oberen Luft- und Verdauungswegen. Zentralbl. für Bakteriol. 1. Abt. Bd. 56, H. 5/6.
76. Über die Wirkung des Ehrlich-Hataschen Mittels 606 auf die Mundspirochäten. Deutsche med. Wochenschr. Nr. 46. 1910.
77. Nochmals Goethes Leipziger Krankheit. Berliner Klinik. Nr. 31. 1910.
78. Weitere Mitteilungen über die Spirochäten der Mundrachenhöhle und ihr Verhalten zu Salvarsan. Deutsche med. Wochenschr. Nr. 51. 1910.
79. Über das Sklerom, insbesondere in Ostpreußen im Jahre 1910. Passow-Schäfer-Beiträge. Bd. 4, H. 1/2.
80. Die nicht spez. ulzerös. Erkrankungen der Mundrachenhöhle und Salvarsan. Münchener med. Wochenschr. Nr. 9. 1911.
81. Die Wirkung des Salvarsans auf Syphilis der oberen Luftwege, Sklerom, Plaut-Vincentsche Angina und Skorbut. Arch. f. Laryng. Bd. 24.
82. Nebenhöhlensyphilis und Nebenhöhlenkomplikationen. Zeitschr. f. Laryng. Bd. 4. 1911.
83. Unser Wissen und Nichtwissen von der Plaut-Vincent'schen Angina. Zeitschr. f. Laryng., Rhin. und ihre Grenzgebiete. 1911.
84. Lupusbekämpfung und Nasenvorhof. Münchener med. Wochenschr. 1911.
85. Über Spirochäten und Spirochätosen der oberen Luft- und Verdauungswege. Virchows Arch. f. path. Anat. Bd. 207. 1912.
86. Die Behandlung der Hals-Nasen-Ohrenkrankheiten mit Salvarsan und anderen Arsenmitteln. Ref. erstattet auf dem internat. med. Kongreß in London. August 1913.
87. Tumoren des Hypopharynx. Zeitschr. f. Laryng. Bd. 6.
88. Unsere bisherigen Erfolge mit Salvarsan bei den lokalen Spirochätosen der oberen Luftwege. Münchener med. Wochenschr. 1913.
89. Vergrößernder anastigmatischer Vorhofspiegel.
90. Stirnhöhleneiterung. Demonstration. Verein f. wissensch. Heilkunde. 5. Aufl.
91. Über das Verhalten der Epiglottis bei Tuberkulose des Larynx. Russisch.
92. Fall von kombinierter Kehlkopflähmung. Verein f. wissensch. Heilk. März 1914.
93. Über den primären Schleimhautlupus. Sitzung des Lupusausschusses für Deutschland. Berlin. Oktober 1913.
94. Zur Pathologie der Trachea. Zeitschr. f. Laryng.

Digitized by Google
Original from UNIVERSITY OF CALIFORNIA
Generated on 2019-10-24 16:07 GMT / http://hdl.handle.net/2027/uc1.b3252768
Public Domain in the United States, Google-digitized / http://www.hathitrust.org/access_use#pd-us-google

95. Syphilis der Unschuldigen. Kabitzsch. 1914.
96. Histologie des Schleimhautlupus. Arch. f. Laryng. und Demonstration des Vereins der Laryngologen. 1914.
97. Schußverletzungen der oberen Luftwege.
98. Die intrapharyngeale Chirurgie des Nasenrachenraums. Handb. f spezif. Chir. des Ohres.
99. Beobachtungen am Kriegslazarett. Zeitschr. f. Laryng. 1916.
100. Untersuchung der Mundrachenhöhle. Med. Klinik. 1917.
101. Verein f. wissensch. Heilkunde. Demonstration und Untersuchung der Mundhöhle. Zur Kenntnis der Kehlkopftuberkulose. Deutsche med. Wochenschr. Nr. 20. 1917.
102. Über die sog. tuberkulöse Perichondritis des Kehldeckels. Arch. f. Laryng. Bd. 31. 1917.
103. Weitere Beiträge zur Antritis dilatans. Zeitschr. f. Laryng. Bd. 8. 1918.
104. Über Heiserkeit. Zeitschr. f. ärztl. Fortbildung. Nr. 21. 1918.
105. Über Grippe in den oberen Luftwegen. Verein f. wissenschaftl. Heilkunde. Deutsche med. Wochenschr. Nr. 4. 1919.

---

# Vereinsberichte.

## Wiener laryngo-rhinologische Gesellschaft.

**Sitzung am 5. November 1919.**

(Offizielles Protokoll.)

Vorsitzender; Herr L. Harmer.
Schriftführer: Herr R. Feuchtinger.

Herr M. Hajek hält folgenden Nachruf anläßlich des **Hinscheidens des Präsidenten der Lar. Gesellschaft.** (Die Anwesenden erheben sich von ihren Sitzen.)

Unsere Hoffnung, unseren lieben Präsidenten anläßlich der ersten Tagung unserer Gesellschaft im Herbste wieder hier zu sehen, ist leider nicht in Erfüllung gegangen. Wir haben ihn im vergangenen Juni zur ewigen Ruhe gebettet. Lassen Sie mich mit wenigen Worten den Lebenslauf dieses verdienten Mannes und des von uns hochgeschätzten Kollegen in unser Gedächtnis zurückrufen.

Prof. Dr. W. Roth wurde zu Klukus in Ungarn am 10. Oktober 1848 geboren, besuchte das ungarische Gymnasium in Eperjes, woselbst er 1866 auch maturierte. Er besuchte dann die Wiener Universität und wurde daselbst am 16. Mai 1873 promoviert. Im Allgemeinen Krankenhause auf der Abteilung des Primarius Dr. Fieber beschäftigte er sich sehr viel mit Laryngologie, wodurch viele Halskranke auf ihn aufmerksam gemacht wurden



Digitized by Google
Original from UNIVERSITY OF CALIFORNIA
Generated on 2019-10-24 16:07 GMT / http://hdl.handle.net/2027/uc1.b3252768
Public Domain in the United States, Google-digitized / http://www.hathitrust.org/access_use#pd-us-google

und er durch den steigenden Besuch dieser Ambulanz seine Studien in diesem Spezialfach machen konnte. 1873 diente er das Freiwilligenjahr im Garnisonsspital Nr. 1 ab. 1878 machte er den Okkupationsfeldzug in Bosnien als Assistenzarzt mit. 1885 habilitierte sich Dr. Roth als Privatdozent an der Wiener Universität und hielt seine Vorlesungen und seine Ambulanz im Allgemeinen Krankenhause auf der Klinik Hofrat Neusser ab. Bei Prof. Paltauf und Prof. Exner betrieb er histologische Studien und veröffentlichte auch verschiedene Arbeiten über diese Forschungen. 1912 wurde Dozent Dr. W. Roth zum außerordentlichen Professor an der Wiener Universität ernannt und leistete während der Kriegsjahre 1914 bis 1918 freiwilligen ärztlichen Dienst in verschiedenen Kriegsspitälern, zuletzt im Grinzinger Barackenspital.

Nach dem Tode Chiaris, 1918, wurde derselbe zum Präsidenten der Wiener laryngologischen Gesellschaft gewählt, als deren Vizepräsident er seit Jahren fungierte.

Durch eine am 15. IX. 1918 stattgehabte Operation verhindert, hat er im Winter 1918 bis 1919 keine Ambulanz im Krankenhause abgehalten und starb nach qualvollem Siechtume am 25. VI. 1919.

Der Verblichene hat folgende wissenschaftliche Arbeiten veröffentlicht:

1. Über die Behandlung der Ozaena. Zentralblatt f. d. gesamte Therapie 1874.
2. Beitrag zur Lehre der akuten Larynxstenose bei Kindern. Separatabdruck aus „Archiv für Kinderheilkunde", Bd. III.
3. Zur Casuistik der Mobilitätsstörungen des Kehlkopfes. Wr. med. Presse 1881.
4. Eine Tropfspritze für den Kehlkopf. Allg. Wr. med. Zeitung 1876.
4. *a*) Ein neuer Nasenspiegel. Wr. allg. med. Zeitung 1874.
4. *b*) Entfernung einer übertaubeneigroßen Geschwulst aus dem Nasenrachenraum. Wr. med. Wochenschrift 1878, Nr. 30.
5. Die chronische Rachenentzündung. Eine anatomisch-klinische Studie. Wien 1883, Verlag Deuticke.
6. Der Kehldeckel und die Stimmritze im Embryo, nebst einigen Bemerkungen über die Entwicklung der Schleimdrüsen. Mitteilungen aus dem embryolog. Institute in Wien.
7. Diagnose und Therapie der mit Nasenkrankheiten zusammenhängenden Reflexneurosen. Wr. med. Wochenschrift 1885.
8. Über haarförmige Bildungen an der Zunge. Wr. med. Presse 1887.
9. Die Anwendung des elektrischen Lichtes in der Laryngoskopie und Rhinoskopie. Wr. med. Presse 1889.
10. Rhinologische Mitteilungen. Wr. med. Presse 1893, Nr. 10 und 11.
11. Rhinologische Mitteilungen. Wr. med. Presse 1893, Nr. 23 u. 24.
12. Über einen Fall von spontaner Phlegmone des Nasenrachenraumes und Abszeßbildung in der Tonsille. Wr. med. Presse 1895, Nr. 28.
13. Über die bei Influenza beobachteten Gesichts- und Kopfschmerzen. Wr. med. Presse 1901, Nr. 7.

Generated on 2019-10-24 16:08 GMT / http://hdl.handle.net/2027/uc1.b3252768
Public Domain in the United States, Google-digitized / http://www.hathitrust.org/access_use#pd-us-google
Digitized by Google
Original from UNIVERSITY OF CALIFORNIA

14. Die entzündlichen Erkrankungen des lymphatischen Rachenringes. Wr. med. Presse 1905, Nr. 20 und 21.
15. Über eine bisher nicht beschriebene Exsudatform bei der Entzündung der Highmorshöhle. Wr. med. Presse 1904, Nr. 3.
16. Über einen Fall von blutendem Septumtumor. Archiv für Laryng., 16. Bd., H. 3.
17. Contribution à l'etude de l'Etiologie de l'obstruction nasale. Revue hebdomadaire 1905.
18. Über protrahierte Eiterungen nach peritonsillaren Abszessen. Wr. med. Wochenschrift 1908, Nr. 16.
19. Die Anfänge der Laryngoskopie. Med. Klinik 1908.

Einige der erwähntenArbeiten, wie die „Chronische Rachenentzündung" und „Der Kehldeckel und die Stimmritze im Embryo", nebst einigen Bemerkungen über die Entwicklung der Schleimdrüsen behalten einen dauernden Wert, aber auch die übrigen Arbeiten haben seinerzeit zur Klärung der jeweilig zur Diskussion stehenden Probleme beigetragen,

Seine große Ambition zur wissenschaftlichen Betätigung erfuhr zeitlebens die größte Hemmung durch den Mangel an Krankenmaterial. Es gelang ihm niemals, die Leitung eines regelrecht funktionierenden Ambulatoriums zu erreichen. Nichtsdestoweniger hielt er mit beneidenswerter Beharrlichkeit an seinem Idealismus fest. Es steht noch in unser aller Erinnerung, welche Freude ihn beseelte, als er vor 2 Jahren, schon den Todeskeim im Leibe, im Grinzinger Kriegsspital Gelegenheit bekam, an einem größeren Material, ohne Gehalt, seine fachmännische Kunst zu betätigen.

Es ist mit ihm nicht nur ein verehrter Präsident unserer laryngologischen Gesellschaft, sondern jedem einzelnen von uns ein ergebener, stets hilfsbereiter Freund dahingegangen.

Zum Zeichen seiner Anhänglichkeit an die laryngologische Gesellschaft hat er letzterer den größten Teil seiner wertvollen Bibliothek überlassen. Es wird dieselbe separat protokolliert als Eigentum der Gesellschaft aufbewahrt. Die Herren sind damit sicher einverstanden, daß der Dank für diese Spende an die Adresse der Gattin des Verblichenen protokollarisch festgelegt wird.

Noch muß ich des großen Verlustes denken, welchen die deutsche Laryngologie durch den Heimgang Prof. Gerbers erlitten hat. Derselbe fiel als Opfer seines Berufes, wie es in der mir zugesandten Todesanzeige vermerkt wird. Sie alle wissen, meine Herren, wie emsig sich Prof. Gerber auf allen Gebieten der Laryngo-Rhinologie hervorgetan hat und was wir ihm zu verdanken haben. Seine vielen Publikationen über Einzelfragen, sein „Atlas der Nasenkrankheiten" und eines seiner letzten Werke, „Über die Komplikationen der Stirnhöhle", sind großzügige Leistungen, welche seinen Namen als laryngo-rhinologischen Forscher in aller Zukunft wachhalten werden. Sie haben, meine Herren, Ihrer Trauer über den dahingeschiedenen Kollegen durch Erheben von ihren Sitzen Ausdruck gegeben.

* * *



Digitized by Google
Original from UNIVERSITY OF CALIFORNIA
Generated on 2019-10-24 16:08 GMT / http://hdl.handle.net/2027/uc1.b3252768
Public Domain in the United States, Google-digitized / http://www.hathitrust.org/access_use#pd-us-google

I. Herr Tschiassny: **Peritonsillarabszeß nach Menzel behandelt.**

Ich erlaube mir Ihnen einen Fall aus meinem Ambulatorium im Kriegsspital Meidling vorzustellen, welcher Ihr Interesse verdienen dürfte, weil er vielleicht geeignet ist, verschiedene Bedenken, welche seinerzeit gegen die von Menzel angegebene Methode der Behandlung peritonsillärer Abszesse mittels Einführung eines Metalldrains geäußert wurden, zu zerstreuen. Der Pat. wurde im Herbst des Jahres 1917, also vor mehr als 2 Jahren, von H. Menzel wegen eines peritonsillären Abszesses operiert und ihm die Drainagekanüle, welche wegen ihrer Manschettenknopfform als der „Menzelsche Manschettenknopf" allgemein bekannt ist, eingeführt. Der Pat., der sich nach wenigen Tagen schon sehr wohl fühlte, hielt es für überflüssig, die Ordination Menzels nochmals aufzusuchen, sondern begnügte sich damit, sich seinem Rayonsarzt zu zeigen und sich von demselben gesund schreiben zu lassen. Den „Manschettenknopf" behielt er aber im Rachen und auch während der nun folgenden Kriegsdienstleistung tat Pat. nichts dazu, um von dem Fremdkörper, den er für ein therapeutisch oder prophylaktisch wichtiges Agens hielt, befreit zu werden. Auch den Ärzten, von denen er im Laufe seiner militärischen Dienstleistung gelegentlich von Präsentierungen und Marodmeldungen vielfach untersucht wurde, scheint die Bedeutung dieser Drainagekanüle nicht klar gewesen zu sein, sonst wäre sie eben nicht bis zum heutigen Tage an Ort und Stelle belassen worden. Dem Pat. verursachte das Tragen des „Manschettenknopfes" keinerlei Beschwerden und erkrankte er während der ganzen Zeit niemals an einer Affektion des Rachens. Was die Gefahr der Aspirationsmöglichkeit anlangt, so hat dieselbe in diesem Falle eine mehr als 2 Jahre lange Belastungsprobe gut bestanden.

II. Herr Emil Glas: **Subakute Laryngitis mit paradoxen (perversen) Atembewegungen der Stimmbänder und daraus resultierender hochgradiger Stenose.**

Pat. ist 18 Jahre alt und gibt an, bereits seit mehreren Jahren an Katarrhen und hie und da auftretender Heiserkeit zu leiden. Seit 8 Tagen besteht Atemnot, die mitunter besonders zunimmt und zu schwereren Attaken mit Zyanose führt. Die Mutter des Pat. gibt an, öfter die letzten Nächte durch Einhauchen ihrer Exspirationsluft die Stenose gebessert zu haben. Lar. Befund: Rötung und geringe Schwellung der Stimmbänder. Bei Inspiration krampfartig ausgeführte Adduktion der Stimmbänder, wobei die Glottis in Form einer kleinen dreieckigen Spalte in ihrem hinteren Bereiche offen bleibt (Transversusdreieck). Es handelt sich also bei diesem Falle um eine Überreizung der Adduktoreninnervation mit konsekutiven paradoxen Stimmbandbewegungen, wie man sie nur bei Parese der Rekurrentes oder bei Hy wahrzunehmen vermag. Derselbe Mechanismus ist, wie Glas in dieser Gesellschaft vor Jahren demonstriert hat, bei Tabikern mit beginnender Degeneration der motorischen Kehlkopfnerven zu finden und ist die Erklärung der laryngealen Krisen darin zu suchen, daß der in die Rekurrentes gesandte Impuls bei Schwächung der Adduktoren (dem Rosen-

Digitized by Google
Original from UNIVERSITY OF CALIFORNIA
Generated on 2019-10-24 16:08 GMT / http://hdl.handle.net/2027/uc1.b3252768
Public Domain in the United States, Google-digitized / http://www.hathitrust.org/access_use#pd-us-google

bach-Semorschen Gesetz entsprechend) stärker in der Wirkung der Adduktoren zum Ausdruck kommt, woraus die paradoxe Bewegung der Stimmbänder resultiert. Bei vorgestelltem Pat. besteht Hy. (Prof. Stransky konstatierte fehlenden Rachenreflex, herabgesetzten Uvulareflex, gesteigerten Patellarreflex und links herabgesetzten Nasenkitzelreflex, aus welchen Symptomen zusammen mit dem Hy-Habitus die Diagnose sich ergab.) Am Halse multiple Narben nach Lymphomen. (Für Druck von Narben auf beide Rekurrentes kein Anhaltspunkt.) Solche Fälle bekamen wir in Kriegszeit öfter zu sehen als traumatische Neurosen des Larynx und haben wir seinerzeit betont, daß diese Fälle sich von den normalen Fällen der Hy des Larynx durch die Rötung und Schwellung der Stimmbänder unterscheiden und auch quoad sanationem größere Schwierigkeiten bieten. Fälle dieser Art ohne jegliche traumatische Ursache gehören zu den großen Seltenheiten. Vortr. schlägt vor, den Pat. auf die Klinik aufzunehmen und quoad therapiam größere Dosen Brom, eventuell Suggestion, im äußersten Falle tiefere Narkose zu versuchen. Es sind auch Fälle dieser Art beschrieben, die trotz des Hy-Charakters der Atemnotanfälle eine Tracheotomie notwendig machten.

III. Herr Marschik: **Larynxstenose bei Ösophagusfremdkörper. Perichondritis oder Rekurrenslähmung? Tracheotomie und Ösophagotomie.**

Es handelt sich um einen der wenigen Fälle, wo wir genötigt waren, wegen Ösophagusfremdkörper die Ösophagotomie von außen vorzunehmen. Die Pat., ein jetzt 16jähr. Mädchen, kam im Juni 1914 zum ersten Male an die Klinik mit den Erscheinungen einer Atemstenose. 20 Monate vorher hatte sie eine Blechkapsel verschluckt. Die Tracheoskopie ergab eine hochgradige glatte Vorwölbung der hinteren Trachealwand, die Durchleuchtung einen münzenförmigen, kreisrunden, quergesteckten Fremdkörper an typischer Stelle (Jugulum). Die nun angeschlossene Ösophagoskopie rief einen Suffukationsanfall hervor, welcher sofortige Tracheotomie nötig machte. Die nach einigen Tagen in Narkose wiederholte Untersuchung war ergebnislos. Man kam unterhalb des Ringknorpels in eine mit reichlich blutenden Granulationen ausgekleidete Stenose. Man entschloß sich daher zur Ösophagotomie. Ich kam schon auf der Außenseite der Schilddrüse auf sehr derbes, schwieliges, periösophageales Infiltrat und nur durch schrittweise scharfe Durchtrennung der Schwielen gelang es endlich, in das mit blutenden, schmierigen Granulationen ausgekleidete Lumen der Stenose einzudringen und nach Erweiterung desselben den einen Rand des Fremdkörpers darzustellen und zu fassen. Aber auch nach Freilegung gelang die Extraktion durch die Ösophagotomie erst nach längerer Anstrengung mittels starker Kornzange, da der Fremdkörper in die Schwiele geradezu eingemauert war. Der Wundverlauf war glatt, das Mädchen konnte nach wenigen Tagen dekanüliert werden, doch lautete schon der damalige Ausgangsbefund: Beide Stimmlippen in Kadaverstellung machen kleine zuckende Bewegungen. Rechte Stimmlippe etwas exkaviert. Da die Pat. nun in diesen Tagen zufällig aus Galizien wieder nach Wien gekommen ist, stelle ich sie vor. Der laryngoskopische Befund hat

Digitized by Google
Original from UNIVERSITY OF CALIFORNIA
Generated on 2019-10-24 16:08 GMT / http://hdl.handle.net/2027/uc1.b3252768
Public Domain in the United States, Google-digitized / http://www.hathitrust.org/access_use#pd-us-google

sich kaum geändert. Beide Stimmlippen stehen noch immer in Kadaverstellung fixiert, die Aryknorpel leicht geschwollen. Die Frage ist nun, besteht hier eine obsolete Perichondritis oder eine beiderseitige Rekurrenslähmung. Die Schwellung der Aryknorpel würde wohl auf ersteres hindeuten. Mit Rücksicht auf die bei der Ösophagotomie vorgefundene enorme Schwielenbildung im periösophagealen Gewebe wäre letztere Diagnose jedoch durchaus nicht von der Hand zu weisen, da die Rekurrentes in dieser Höhe ja in unmittelbarer Nähe des Ösophagus zum Kehlkopf ziehen und z. B. die Rekurrenslähmung bei dem die Wand des Ösophagus überschreitenden Karzinom in dieser Höhe charakteristisch ist.

Diskussion.

Herr E. Glas: Die Konfiguration des linken Krikoarytänoidalgelenkes (mit der des rechten verglichen) legt doch den Gedanken nahe, daß ein in diesem Gelenke stattgehabter Prozeß zur Unterbeweglichkeit des linken Stimmbandes geführt hat.

IV. Herr Weil: **Epitheliom des Stimmbandes.**

Der 66jähr. Pat. hatte seit fast einem Jahre zunehmende Heiserkeit mit Atembeschwerden und kam Ende Juni ins Kaiser Franz Josef-Ambulatorium. Er hatte einen kleinkirschengroßen, kugelrunden, blaßroten Tumor mit papillärer Oberfläche, der dünngestielt in der Gegend des linken Proc. vocalis saß und bei der Respiration große Beweglichkeit zeigte. Das ganze linke Stimmband zeigte sich etwas verdickt, mit leichthöckeriger Oberfläche von schneeweißer Farbe, die zunächst den Eindruck einer scharf begrenzten, in Abstoßung begriffenen pseudomembranösen Auflagerung machte, aber bei mehrtägiger Beobachtung ganz unverändert blieb. Die Abtragung der Geschwulst mit der kalten Schlinge gelang leicht auf den ersten Griff; die Blutung war gering. Die Stimme wurde sofort tönend, wenn auch belegt, die Atmung natürlich frei. Weiterhin wurde Pat. ohne jeden lokalen Eingriff lediglich beobachtet. Das anfänglich etwas starr erscheinende Stimmband wurde deutlich beweglicher, seine weiße Oberfläche blieb vollkommen unverändert. Unterhalb des Proc. vocalis wuchs aber neuerlich ein runder, gestielter Tumor bis zu Erbsengröße heran, der Ende September gleichfalls mit der kalten Schlinge leicht abgetragen wurde. Inzwischen hatte die Untersuchung der ersten Geschwulst, die durch Herrn Dr. Koritschoner in der Prosektur der Rudolfstiftung vorgenommen wurde, infolge des zu langen Liegens im Alkohol nicht ganz sicher ein Epitheliom gezeigt, was durch die Untersuchung der zweiten Geschwulst bestätigt wurde. Unterdessen wird das linke Stimmband augenscheinlich immer beweglicher, der hintere Teil wird beim Inspirium nach ein- und abwärts gezogen, wie es zuweilen bei Stimmbandablösung bei Tuberkulose vorkommt. Der weiße Belag wurde bisher vollkommen unberührt gelassen und soll jetzt erst zur histologischen Untersuchung kommen. Prof. Fein hat Ende 1901 hier einen Fall demonstriert, der einige kleine weiße Flecke von ähnlichem Aussehen zeigte, deren Natur zweifelhaft er-

Digitized by Google
Original from UNIVERSITY OF CALIFORNIA
Generated on 2019-10-24 16:08 GMT / http://hdl.handle.net/2027/uc1.b3252768
Public Domain in the United States, Google-digitized / http://www.hathitrust.org/access_use#pd-us-google

schien und die sich später als Epithelverdickungen erwiesen; hier dürfte es sich um etwas ähnliches handeln. Fränkel und M. Schmidt haben schon erwähnt, daß die Epitheliome zuweilen eine auffallend weiße Farb zeigen, ohne aber einen histologischen Befund anzuführen.

Aussprache.

Herr Kofler: Ich halte den Prozeß an der Stimmlippe für eine sogenannte Hyperkeratose, die häufig in verschiedenen Formen, weißen Schuppen, verhornten Stacheln oder Höckern zu sehen ist. Während meiner klinischen Tätigkeit habe ich höchstens 10 solcher Fälle beobachten können. Die Hyperkeratose saß meist dort, wo die Saugerknötchen aufzutreten pflegen, d. i. zwischen dem mittleren und vorderen Drittel der Stimmlippe.

Herr J. Fein ist der Ansicht, daß es sich um eine Hyperkeratose der Stimmlippe handelt. Eine Hyperkeratose in der Umgebung eines malignen Tumors ist eigentlich kein ganz ungewöhnlicher Befund.

V. Herr G. Hofer:

1. Fall von **Tumor (Karzinom) der Nase,** der vor 3 Jahren von Hofer radikal operiert worden war und sodann einer sogenannten Dauerbestrahlung mit Radium unterzogen wurde. Derselbe blieb bis heute rezidivfrei. (Histol. Zottenkrebs.)

2. Fall von **Karzinom der Nase** mit Ausdehnung im rechten Siebbein und entsprechenden Septumwand, der vom Vortr. radikal operiert worden war und nach Dauerbestrahlung mit Radium ebenfalls bis heute rezidivfrei geblieben ist ($2^1/_2$ Jahre). (Histol. Basalzellenkarzinom.)

3. Fall von **Karzinom der linken Nasenseite,** vor $1^1/_2$ Jahren radikal operiert und sodann mit Radium nachbehandelt, bis heute rezidivfrei.

Vortr. hat seinerzeit im „Archiv für klinische Chirurgie", Bd. 10, über die ermutigenden Resultate der Dauerbestrahlung mit Radium bei klinisch radikal operierten Epitheliomen der Nasenhöhle berichtet, die ohne diese Bestrahlung auf kein Dauerresultat zu hoffen berechtigen. Diese Dauerbestrahlungen, die Kofler und Vortr. 1917 bis 1919 an einer Reihe von Fällen durchgeführt haben, waren mit Radiumträgern von 22 bis 30 *mg* Radiumbariumsulfat in der Bestrahlungsdauer von 4 bis 7 Tagen angewendet. Die Bestrahlungen werden 2- bis 3mal durchgeführt

Der Vortr. verschließt sich nicht der Erwägung, daß nur die Nasenhöhle mit ihrer allseits knöchernen Begrenzung die Applikation so intensiver Strahlenenergie zuläßt, ohne daß es hiebei zu späteren Störungen kommt, wie sie an den übrigen Körperregionen selbst in Form der Spätschwärzung etwa nach Monaten auftritt.

4. Fall von **Zylindroma des Siebbeines.**

Bei dem 32jähr. Pat. war im Jahre 1917 ein Tumor (Zylindrom) des rechten Oberkiefers durch partielle Resektion der Maxilla radikal operiert worden. 4 Monate nachher wurde Pat. mit kleinem Rezidiv an der mittleren

Digitized by Google
Original from UNIVERSITY OF CALIFORNIA
Generated on 2019-10-24 16:08 GMT / http://hdl.handle.net/2027/uc1.b3252768
Public Domain in the United States, Google-digitized / http://www.hathitrust.org/access_use#pd-us-google

Muschel an der Klinik in Behandlung genommen. Nach 3mal 24stündigen Bestrahlungen (9 *mg* Radiumalbanusträger) war der kleine Rezidivtumor rasch geschwunden. Zwei weitere prophylaktische Nachbestrahlungen schienen das Leiden behoben zu haben. Im September 1919, also 2 Jahre nach der ersten Operation, kam der Pat. mit neuerlichem Rezidiv in der Gegend der mittleren Muschel an die Klinik. Zudem war eine Protrusion des rechten Bulbus aufgetreten, die das Vorhandensein eines durch das Siebbein in die Orbita penetrierenden Prozesses mit Sicherheit annehmen ließ. Oktober 1919 wurde vom Vortr. nach Exenteratio orbitae der Tumor im Siebbein entfernt. Nach Ausräumung der Geschwulstmassen konnte bedauerlicherweise festgestellt werden, daß die Lamina cribrosa in der Ausdehnung von 4 bis 3 *cm*, also fast vollständig usuriert war und der Tumor breit gegen die vordere Schädelgrube zu eingedrungen war. Wir hatten vor der Operation trotz sehr genauer Untersuchung des Status nervosus und genauer Untersuchung im Röntgenbilde von der zerebralen Ausdehnung keine Ahnung und mußten uns erst von neurologischer Seite darüber belehren lassen, daß solche Fälle nicht eben zu den Seltenheiten gehören, in denen die Affektion des Stirnhirnes symptomlos verläuft, die Usur und breite Kommunikation zwischen Nase und vorderer Schädelgrube die Entwicklung allgemeiner Symptome von Hirndruck verhindert und endlich das Röntgenbild uns über die Schädelbasis der vorderen Schädelgrube keinen Aufschluß zu geben vermag. In diesen Fällen klärt erst die Inspektion in vivo die Fälle zur unangenehmen Überraschung. Der Pat. überstand den Eingriff relativ gut und soll nunmehr einer energischen Radiumbehandlung unterzogen werden. Die Prognose bleibt natürlich mehr als dubiös. Aufgabe der Radiumbestrahlung bleibt es nunmehr, den zerebralen Zapfen des Tumors zu beeinflussen. Das Areale des Siebbeines und der Orbita wurde unmittelbar im Anschlusse an die Operation 4 Tage bestrahlt.

5. **Typische genuine Ozaena,** die durch Vakzinebehandlung nach Hofer-Kofler zur Ausheilung gebracht werden konnte. Die Pat. war im Jahre 1917 mit folgendem protokollarisch eingetragenen Befund notiert worden: Atrophie der unteren Muscheln, stärkere Atrophie der mittleren Muscheln beiderseits, rechts in der mittleren Muschel nur eine schmale Leiste. Krusten trocken, grünlichgelb, besonders reichlich an der rechten mittleren Muschel. Foetor objektiv stark, subjektiv keine Geruchsperzeption.

Die Pat. erhielt 12 Injektionen und ist seit 1 Jahre beschwerdefrei. Derzeit sieht man in der Nase eine noch nachweisbare Atrophie der rechten mittleren Muschel und ganz leichte Verschmälerung der linken mittleren und rechten unteren Muschel. Die Nasenschleimhaut ist normal feucht glänzend von durchaus normalem Aussehen. Beschwerden keine. Keine pathologische Sekretion oder Foetor. Nur die stark reduzierte rechte mittlere Muschel läßt erkennen, daß in der Nase, da kein operativer Eingriff vorgenommen worden war, ein atrophierender Prozeß bestand. Bemerkens-

Digitized by Google
Original from UNIVERSITY OF CALIFORNIA
Generated on 2019-10-24 16:08 GMT / http://hdl.handle.net/2027/uc1.b3252768
Public Domain in the United States, Google-digitized / http://www.hathitrust.org/access_use#pd-us-google

wert ist es, daß die Pat. nunmehr das Geruchsvermögen wieder erlangt hat.

VI. Herr Marschik: 1. **Zwei Fälle von Totalexstirpation der Zunge und des Kehlkopfes in einem Stück wegen Karzinom des Zungengrundes.**

Die beiden vorgestellten Fälle gehören einer Gruppe von Karzinomen an, die wohl in vielen Fällen als inoperabel zu bezeichnen sind und selten von einem Chirurgen in Angriff genommen werden dürften. Die ungünstige Lokalisation des meist schon weit vorgeschrittenen Tumors verbietet eine Zungenexstirpation mit konservativer Schonung wenigstens eines Teiles des Larynx, da sonst mit fast sicherer Aspiration und baldigem Ende des Operierten zu rechnen ist. Es bleibt daher nichts übrig als durch Totalexstirpation des Kehlkopfes die Luftwege von den Speisewegen endgültig abzuschalten. Ich habe solcherart in der letzten Zeit 4 Fälle operiert, davon einen in der Privatpraxis. Bei sämtlichen wurde die Operation durchwegs in Lokalanästhesie durchgeführt, wobei im Laufe derselben die schrittweise Unterbrechung zunächst der Plexusnerven, dann der Laryngei superiores, Hypoglossi, endlich Linguales erfolgen mußte. Es kam gleichzeitig zur Unterbindung beider Aa. laryngeae superiores und linguales. Nach vorheriger beiderseitiger Drüsenausräumung Tracheotomie und präparativer Freilegung des Mundbodens oberhalb des Zungenbeines erfolgt die Tunneloperation. Umschneidung der Zunge vom Munde aus, eventuell mit Entfernung beider Tonsillen, sodann Durchziehen in die Halswunde und endgültige Abtrennung samt dem Larynx. Mit Rücksicht auf die Gefährdung der Trachealplastik dürfte es sich empfehlen, die Operation retrograd zu machen, i. e. zuerst den Kehlkopf freizulegen, abzutrennen und die Trachea sowie die Drüsenexstirpationswunden vollständig zu versorgen, dann erst die Tunneloperation anzuschließen. In 2 Fällen wurde diese Methode auch mit gutem Erfolge angewendet. Wegen der schweren Funktionsstörung werden diese Fälle immer an der Grenze des Operablen bleiben und die Indikation sehr streng zu stellen sein. In dem einen Fall habe ich, da die Zunge nur im hintersten Drittel karzinomatös war, versucht, die vordere Hälfte zu erhalten und nach Exstirpation der hinteren Hälfte samt Larynx, da die zurückgebliebene vordere Hälfte ohne Gefäße und Nerven für die Mundhöhle wertlos war, sie hinabzuziehen und mit dem heraufgezogenen Hypopharynx zu vernähen und damit einen primären Verschluß des großen vorderen Pharynxdefektes mittels gesunder, zusammenhängender Schleimhaut zu bewerkstelligen. Tatsächlich war der Wundverlauf außerordentlich befriedigend, es kam zur fast vollkommenen primären Nahtheilung, wahrscheinlich infolge der reichen Gefäß- und Lymphgefäßversorgung der Zunge. Jedoch bildete die hinabgezogene, die Stelle des Zungengrundes einnehmende Zungenspitze dann ein Schluckhindernis analog einem Tumor des Zungengrundes, dem keine, dieses Hindernis bewältigende aktive Zunge davor gegenüberstand. Es wird demnach Sache weiterer Beobachtung sein, zu entscheiden, ob diese Methode zu empfehlen ist oder nicht.

Digitized by Google
Original from UNIVERSITY OF CALIFORNIA
Generated on 2019-10-24 16:08 GMT / http://hdl.handle.net/2027/uc1.b3252768
Public Domain in the United States, Google-digitized / http://www.hathitrust.org/access_use#pd-us-google

2. **Rezessuskarzinom. Radikaloperation mittels lateraler Pharyngotomie und Erhaltung des Larynx.**

Es handelt sich um ein sogenanntes Hypopharynxkarzinom (post-cricoid carcinoma der Engländer und Amerikaner) bei einem 56jähr. Mann. Diese Tumoren werden nach Gluck gewöhnlich mit querer Pharynx-Larynxsektion operiert. Gluck ist zu dieser Methode auf Grund der Erfahrung gekommen, daß nur diese radikale Vereinfachung der Wund- und Terrainverhältnisse einerseits sichere Radikaloperation und andererseits befriedigende Funktion gewährt. Gleichwohl ist immer wieder versucht worden, diese Fälle mit Schonung des Larynx zu operieren und es haben besonders auch Engländer (Trotter und Waggett), Uchermann u. a. dieser Methode zum Durchbruch zu verhelfen gesucht. Allerdings muß gesagt werden, daß aus den Berichten und Diskussionsbemerkungen nicht mit Sicherheit hervorgeht, daß die berichteten Fälle auch tatsächlich längere Zeit und mit guter Funktion geheilt geblieben sind. An der Klinik wird im allgemeinen die Gluck'sche Methode angewendet, doch habe ich in einigen Fällen die Erhaltung des Larynx versucht. Nicht zu empfehlen scheint jedenfalls diese konservative Methode, wenn nur mehr die Erhaltung einer Larynxhälfte möglich ist. In dem vorgestellten Falle verweigerte Pat. die Exstirpation des Larynx und ich versuchte, nach beiderseitiger radikaler Drüsenausräumung durch laterale Pharyngotomie den Tumor, der bis unterhalb des Ringknorpels reichte, mit Schonung des Larynx zu entfernen. Der Versuch ist im allgemeinen gelungen, ich konnte sogar den N. laryngeus superior dieser Seite erhalten, jedoch mußte der Ringknorpel auf eine große Strecke hin freigelegt und der Aryknorpel derselben Seite entfernt werden. Der durch die Pharynxresektion entstandene Defekt wurde primär durch den Hautlappen gedeckt und Sie sehen derzeit das fast verheilte Pharyngostoma neben und hinter dem Larynx, welches in den Ösophagus bzw. Pharynx führt. Der Pat. wurde behufs Larynxtamponade tracheotomiert, die Kanüle konnte auch heute (3 Monate nach der Operation) wegen Larynxödem noch nicht entfernt werden. Da so nahe am Tumor abgeschnitten werden mußte, wurde Pat. einer nachträglichen Radiumbestrahlung unterworfen. Auch hier wird erst die weitere Beobachtung des Falles zeigen, ob sich die ganze Mühe und Belästigung des Pat. durch die konservative Methode lohnt.

Diskussion.

Herr M. Hajek: Fälle, wie der von Herrn Marschik demonstrierte, repräsentieren jedenfalls die äußersten Grenzen der Operabilität Ein definitives Urteil über das Endergebnis dieser Fälle liegt noch nicht vor. Jedenfalls zeigt es sich, daß mit der fortschreitenden Technik noch weit ausgedehntere Erkrankungen der Operation zugänglich werden.

VII. Herr Kofler: Ich zeige Ihnen hier das **mikroskopische Präparat eines Nasenpapilloms** und teile Ihnen den histologischen Befund mit, der vom pathologisch-histologischen Institut Prof. O. Stoerk (Dozent Dr. Bauer) ausgestellt ist. Derselbe lautet: „Es handelt sich um eine äußerst

Digitized by Google
Original from UNIVERSITY OF CALIFORNIA
Generated on 2019-10-24 16:08 GMT / http://hdl.handle.net/2027/uc1.b3252768
Public Domain in the United States, Google-digitized / http://www.hathitrust.org/access_use#pd-us-google

seltene Form eines Papilloms, dessen Zellen (nach Art derer aus der Harnblase) aus metaplasiertem Plattenepithel bestehen, hervorgegangen aus Schleimdrüsen, von denen nur noch vereinzelt Reste anzutreffen sind. Für bereits eingetretene Malignität fand sich zwar kein Anhaltspunkt, doch erscheint eine genaue Evidenzhaltung des Falles dringend empfohlen". Das Präparat stammt von einem 45jähr. Pat., bei dem ich auf der Schleimhaut des knorpeligen Septums linkerseits ganz vorn 2 papillomähnliche Gebilde verschiedener Größe sitzen sah. Das eine, zirka erbsengroße, mehr vorn oben gelegene, war von dem anderen, zirka $^1/_2$ *cm* weiter hinten und unten befindlichen, über hirsekorngroßen, durch gesunde Schleimhaut getrennt. Die beiden Gebilde zeigten einefeinhöckerige, warzenähnliche Oberfläche und saßen an der Basis festgestielt, jedenfalls dieselbe nicht infiltrierend, auf. Sie erinnerten in ihrem Aussehen ganz an Larynopapillome. Bei der Entfernung blutete es nur wenig, auch zeigte sich der Grund nicht infiltriert. 2 Monate nach der operativen Entternung des größeren Papilloms traf ich den Pat. wieder und sah, daß dasselbe in seiner früheren Größe wieder nachgewachsen war. Nasenpapillome gehören zu den großen Seltenheiten, so habe ich bei dem gewiß sehr reichhaltigen Material der laryngologischen Universitätsklinik während meiner 15jähr. Tätigkeit daselbst nur noch 2 Fälle gesehen; leider fehlt von beiden Fällen der histologische Befund.

VIII. Herr Schlemmer: Ich habe bei diesem Pat. vor 4 Monaten wegen **Carcinoma laryngis und einem faustgroßen Drüsentumor links am Halse die Totalexstirpation des Larynx** vorgenommen, und mußte bei der linksseitigen Halsdrüsenausräumung **die linke Carotis communis, die Jugularis, den Vagus und Accessorius in großer Ausdehnung resezieren.**

Weil nun der Kranke die Ligatur der Carotis communis sehr gut vertragen hat, ohne daß es zu irgendwelchen zerebralen Erscheinungen gekommen wäre, stelle ich Ihnen den Pat. vor.

Es war vom Operationsbeginn an diese Komplikation durchaus nicht zu erwarten, da doch sonst, selbst große Drüsentumoren, bloß die Vena jugularis interna umwachsen.

Als sich während der Operation die Notwendigkeit herausstellte, die Carotis communis zu ligieren, wenn anders man sich nicht dazu entschließen wollte, den Eingriff abzubrechen, habe ich, da es gelang, den Drüsentumor unten gut freizubekommen, eine Seidenligatur um den Stamm der Carotis communis gelegt, ohne dieselbe jedoch vorerst zuzuziehen. Vielmehr drosselte ich zunächst die Arterie etwa auf die Hälfte ihres Querschnittes und führte indessen die Ablatio laryngis mit plastischem Verschluß des eröffneten Pharynx durch. Von Zeit zu Zeit wurde die um die linke Carotis communis gelegte Ligatur immer etwas mehr zugezogen, so daß gewiß mehr wie $^1/_2$ Stunde vergangen sein mochte, bis daß Gefäß gänzlich abgeschnürt war.

Wenn der Pat. nun, wie erwähnt, die Ligatur der communis ohne irgendeine zerebrale Komplikation vertragen hat, bin ich natürlich nicht der Meinung, daß dies der langsamen Drosselung allein zuzuschreiben

Digitized by Google
Original from UNIVERSITY OF CALIFORNIA
Generated on 2019-10-24 16:08 GMT / http://hdl.handle.net/2027/uc1.b3252768
Public Domain in the United States, Google-digitized / http://www.hathitrust.org/access_use#pd-us-google

ist. Dazu war die Zeit einer halben bis dreiviertel Stunden viel zu kurz. Ich nehme vielmehr an, daß der wachsende Tumor selbst vorerst die Carotis communis langsam eingeengt hat und daß durch die protrahierte Ligatur der Schock, den das plötzliche Unterbrechen der Gefäßfunktion vielleicht gesetzt hätte, doch sehr wesentlich gemildert wurde, so daß er praktisch symptomlos verlaufen ist.

Im vorigen Jahre hat hier Ranzi Fälle von Karotisligatur aus der Klinik Eiselsberg vorgestellt und auch im Heft 13 der „Wr. klin. Wochenschrift" über 12 Fälle berichtet. Da von diesen Kranken 5 Pat., also etwa 42%, ad exitum kamen, stellt daher Ranzi mit Recht eine sehr strenge Indikation für die Ligatur der Carotis communis auf. Bloß bei 5 Pat. Ranzis verlief die Karotisligatur ohne Komplikationen von Seite des Zentralnervensystems, und es ist daher von allgemeinem chirurgischen Interesse, einen weiteren Fall kennen zu lernen. Ranzi will die Ligatur bloß bei sekundären Blutungen, besonders infolge Eiterung, ferner bei lebensbedrohlichem Allgemeinzustand der Pat. aus vitalen Indikationen ausgeführt wissen, da die eventuell daraus resultierende Schädigung hier gegenüber der unmittelbaren Lebensgefahr in den Hintergrund tritt. Ich glaube, daß die Überlegung, die mich zur Ligatur der Kommunis bewögen hat, auch ihre Berechtigung hat; wäre der radikale Eingriff vor 4 Monaten wegen der unvermeidlichen Ligatur der Communis damals unterbrochen worden, so würde der Pat., wenn er heute überhaupt noch am Leben wäre, ohne Zweifel ein außerordentlich trauriges Dasein führen. Da, wie die Erfahrung lehrt, Ligaturen der Kommunis ohne zerebrale Schädigungen verlaufen können, so war der Versuch der Ligatur auf alle Fälle gerechtfertigt und ich möchte daher die Ranzische Indikationsstellung auch auf Fälle wie den vorgestellten ausdehnen und sagen, daß die aus der Karotisligatur eventuell resultierende Schädigung gegenüber dem furchtbaren Los, das einem solchen Kranken unweigerlich bevorsteht, in den Hintergrund tritt.

Unser Pat. arbeitet seit 6 Wochen bereits in einer Werkstätte der Städt. Straßenbahnen — früher war er Motorführer — und hat, wie eben jetzt vorgenommene Untersuchungen von Internisten, Neurologen und Ophthalmologen ergeben haben, keinerlei Ausfallserscheinungen.

Daß der Pat. sogar verständlich sprechen kann, wird er Ihnen selber demonstrieren. (Pat. spricht einige Worte.)

Aussprache:

Herr Marschik: An der Klinik hat Kahler bereits im Jahre 1909 bei Gelegenheit der Radikaloperation eines Larynxkarzinoms samt Drüsenmetastasen die Resektion der Teilungsstelle ausführen müssen. Ausfallserscheinungen sind in diesem Falle ausgeblieben. Eine weitere Reihe von Fällen von Carotisligatur verlief ungünstig, die Pat. gingen nach wenigen Tagen an Encephalomalacie zugrunde. Auch im Felde habe ich in einigen Fällen die Carotisresektion ausführen müssen, aber nur in einem Falle — es handelt sich um einen jungen Menschen — war der Verlauf ein guter und symptomloser.

Digitized by Google
Original from UNIVERSITY OF CALIFORNIA
Generated on 2019-10-24 16:08 GMT / http://hdl.handle.net/2027/uc1.b3252768
Public Domain in the United States, Google-digitized / http://www.hathitrust.org/access_use#pd-us-google

Herr G. Hofer: Daß die kurz dauernde Drosselung der Arteria carotis communis bereits von günstigem Einfluß ist, bleibt besonders bedeutungsvoll. Bei Fällen von perivaskulärer karzinomatöser Infiltration des Gefäßes, in denen eine Blutung aus dem primären tumor oral oder pharyngeal die Unterbindung notwendig machte, habe Hofer während der Kriegszeit in 3 Fällen keine schwereren Symptome in der Folge, trotzdem das Gefäß nicht vollständig komprimiert war. Hier scheint die langsame Drosselung in evidenter Weise für den guten Ausgang verantwortlich.

IX. Herr R. Feuchtinger: 1. **Shrapnellsteckschuß an der Schädelbasis.**

Die Pat. wurde im August 1919 durch Explosion eines Geschosses während der Arbeit in einer Munitionsfabrik verletzt. Die Kugel durchdrang das rechte Auge und blieb im Kopfe stecken. Nach dem Unfall war die Pat. durch 24 Stunden bewußtlos.

Das zerstörte rechte Auge wurde entfernt und die Einschußwunde vernarbte, doch wurde das Mädchen seither nicht mehr beschwerdefrei, weil zeitweiliger Kopfschmerz und Schwindelanfälle sie quälten. Die äußere Untersuchung ergibt außer dem Erwähnten nichts Besonderes. Bei der Rhinoskopia anterior zeigen sich normale Verhältnisse. Die Untersuchung des Nasenrachenraumes gibt einen Hinweis, wo die Kugel zu suchen ist. Wir finden das obere Ende des Septumrandes stark verbreitert, die Choanen von oben beiderseits, und zwar besonders rechts durch eine Schwellung am Rachendach eingeengt. Palpation und Sondierung bringen nichts Neues zum Befund. Das Röntgenbild, das in frontaler, sagittaler und axialer Projektion gemacht wurde (wird demonstriert) ergibt eine sichere Lokalisation der Schrapnellkugel an einer leicht zugänglichen Stelle. Das Projektil liegt in der Medianlinie am Ansatz der Flügel des Vomer am Keilbein. Die Beschwerden der Pat. veranlaßten uns, den Fremdkörper zu entfernen. In Lokalanästhesie wurde eine typische submuköse Septumresektion ausgeführt und die knöcherne Scheidewand bis an den hinteren Rand verfolgt. Dabei gelangte man vorerst zu hoch an das Schädeldach. Eine eingeführte Sonde zeigte unter dem Röntgenschirm die richtige Direktion, es gelang nun leicht, die Kugel zu entfernen. Hernach Naht der Septumschleimhaut und Tamponade. Die Keilbeinhöhle wurde nicht eröffnet. Nach einem kurz dauernden, reaktionslosen Verlauf ist die Pat. derzeit als geheilt zu betrachten. Die Kopfschmerzen sind seit der Operation geschwunden. Der rhinoskopische Befund ist normal.

2. Demonstration eines Präparates von **Recessusbildung im Oesophagus** (unter Vorweisung einer Skizze).

Als zufälliger Nebenbefund bei einer an perniziöser Anämie gestorbenen Pat. fand sich bei der Obduktion an der Hinterwand des Ringknorpels und etwa 4 *cm* tiefer je eine kronengroße, runde, von normaler Schleimhaut bedeckte Ausbuchtung. In der Umgebung keine Narbenbildung oder Pigmentierung. Es scheint sich an diesen Stellen um Defekte in der Muskularis zu handeln. Auffallend ist der Sitz der Recessus, da Divertikelbildung fast

Generated on 2019-10-24 16:08 GMT / http://hdl.handle.net/2027/uc1.b3252768
Public Domain in the United States, Google-digitized / http://www.hathitrust.org/access_use#pd-us-google
Digitized by Google
Original from UNIVERSITY OF CALIFORNIA

ausschließlich an der Hinterwand des Oesophagus anzutreffen ist. Der histologische Befund, der nach der Demonstration des Präparates gemacht werden wird, wird Aufschluß über den Charakter dieser Buchtenbildung geben. Zu erwähnen ist noch, daß der Larynbefund außer einer subglottischen Schwellung nichts Abnormes ergibt.

Aussprache:

Herr Marschik: Ich erinnere mich an einen im Jahre 1910 an der Klinik beobachteten Fall, bei dem ich bei der Oesophaguskopie an der Hinterwand durch eine deutliche Schwelle bzw. Lücke in einen zirka kirschgroßen, von blasser Schleimhaut ausgekleideten Hohlraum gelangte. Der Aspekt dieser kleinen Höhle war so auffallend durch seine blasse, von wenigen Gefäßen durchzogene Wand, daß ich damals nicht sicher war, ob es sich nicht um eine Perforation der Oesophaguswand gehandelt hat. Die Oesophagoskopie mußte damals wegen Widerstandes der Pat. unterbrochen werden, es trat mäßiges Fieber auf, Schluckschmerzen, und ich durchlebte einige Tage peinlicher Sorge um das Schicksal der Pat. Jedoch verschwanden die bedrohlichen Entzündungserscheinungen bald und ich ließ eine Oesophagusdurchleuchtung vornehmen. Diese ergab nun den auffallenden Befund, daß im Bereiche des Halsteiles mehrere, bis kirschgroße divertikelartige Ausstülpungen des Oesophagus vorhanden waren, in deren eine ich wahrscheinlich mit dem Oesophagoskop geraten war.

X. Herr Emil Glas referiert über folgende Fälle.

1. **Chronisches Larynxödem mit kolossaler Einengung der Glottis bei großer, lange bestehender, nicht maligner Struma.**

Solche Fälle von durch Strumakompression hervorgerufene starke Transsudatbildung in das submuköse Zellgewebe des Larynx gehören zu den Seltenheiten. Die Pat. adaptieren sich im Laufe der Zeit an das geringe Luftquantum und lernen mit demselben zumeist ihr Auskommen finden. (Ein Fall von Menzel in dieser Gesellschaft demonstriert.)

2. **Akutes Ödem des Larynx mit kolossaler Einengung der Glottis bei akutem angioneurotischem Ödem.** Dauer des Prozesses: $1^1/_2$ Tage.

Ein 70jähr. Pat. erkrankt innerhalb einer Stunde (angeblich nach dem Mittagessen) an Atemnot. Eine Stunde darauf: Hochgradige Stenose. Epiglottis kolossal ödematös, die beiden argepiglottischen Falten gleich schlappen Säcken in das Larynxlumen hängend. Ödem beider unteren Augenlider. Anamnese: Hie und da auftretendes starkes Ödem an anderen Körperstellen. Zuletzt kolossales Skrotumödem (einen Tag anhaltend). Diagnose: Akutes angioneurotisches Larynxödem. Therapie: Anstaltsbehandlung, Eiskrawatte, Hochlagerung, Sauerstoffapparat. Die Tracheotomie konnte umgangen werden. Am Abend des nächsten Tages war der Prozeß abgelaufen.

3. **Starkes Ödem der linken Arpepiglottfalte ein Gumma deckend, das zur weiteren richtigen Diagnose eines tiefsitzenden Trachealgummas (mit hochgradiger Stenose)** geführt hat. Spezifische Therapie. Heilung.

Generated on 2019-10-24 16:08 GMT / http://hdl.handle.net/2027/uc1.b3252768
Public Domain in the United States, Google-digitized / http://www.hathitrust.org/access_use#pd-us-google
Digitized by Google
Original from UNIVERSITY OF CALIFORNIA

Ein 28jähr. Fräulein erkrankt an starker Atemnot, die allmählich stärker wird. Keine Heiserkeit. Dämpfung über dem Manubrium Sterni. Röntgenbefund macht einen Mediastinaltumor wahrscheinlich mit Rücksicht auf die starke Verbreiterung des Schattens. Sehr stark geschlängelte gefüllte Venen über dem Sternalgebiet. Mit Rücksicht auf die zunehmende Stenose wurde die Eröffnung des vorderen Mediastinums chirurgischerseits vorgeschlagen. Inzwischen tritt Heiserkeit auf. Laryngologischer Befund: Starkes Ödem der linken Arpepiglottfalte, welches nach Aufträufelung von Kokain-Tonogen ein von aufgeworfenem Rande umgrenztes Gumma (subglottisch) erkennen läßt. Wahrscheinlichkeitsdiagnose: Weiteres tiefer sitzendes Gumma, die Stenose erzeugend. Spezifische Therapie. Wassermann schwach positiv. Späteres Auftreten eines Periostalgummas des Margo supraorbitalis rechts. Nach Ablauf des endolar. Prozesses Ausführung der Tracheoskopie, welche in der Tiefe nahe der Bifurkation linkerseits ein dem oberen Gumma ähnliches, mit aufgeworfenem Rande versehenes Geschwür erkennen läßt.

4. Fall von **Retrobulbärer Neuritis,** der eine Schwellung des hinteren Endes der mittleren Nasenmuschel links bei Verstrichensein der Fissura olfactoria aufwies. Glas' Stimmgabelversuch geht deutlich nach links. Wahrscheinlichkeitsdiagnose: Hintere Entzündung einer Nebenhöhle links. Einlegen von Novokain in die linke Fissura olfactoria. Pat. berichtet, daß im Anschluß an diese Prozedur eine größere Menge Sekret links aus der Nase gekommen sei und daß sie am kommenden Tage bereits wesentlich besser gesehen habe. Seitdem bessert sich das Sehvermögen von Tag zu Tag. Glas kommt im Anschluß an diesen Fall nochmals auf seinen Stimmgabelversuch zurück und führt folgendes aus: Meine vor einigen Jahren gemachte Mitteilung, daß die über der Nasenwurzel in der Mittellinie aufgesetzte Stimmgabel von den an Nebenhöhlen erkrankten Pat. nach jener Seite hin stärker gehört wird, wo die Erkrankung vorhanden ist, wurde von Kofler, Fein, Freystadtl und Oppikofer nachgeprüft. Kofler hat mitgeteilt, daß er auf Grund von Versuchen an 60 bis 70 Pat. meine Ausführungen bestätigen konnte und daß „unter gewissen Voraussetzungen die Stimmgabelprüfung ein sehr gut verwendbares Hilfsmittel für die Diagnose von Nebenhöhlenerkrankungen darstellt". Freystadtl hat in mehr als 100 Fällen von Empyemen der Klinik Onodi meine Versuche nachgeprüft und sich dabei von der Richtigkeit obiger Angaben überzeugt. Auch in prognostischer Hinsicht können wir im allgemeinen die Angabe von Glas bestätigen. Als besonders nützlich erwies sich sowohl in prognostischer wie in diagnostischer Beziehung das Glassche Symptom in Fällen von sehr akut beginnenden halbseitigen Empyemen. Prof. Fein hat mündlich mitgeteilt, daß seine Nachuntersuchungen bestätigend ausgefallen sind. Nur Oppikofer hat in einer Arbeit: „Über den Wert des Glasschen Symptomes bei akuter und chronischer Nebenhöhleneiterung" auf Grund von Untersuchungen an 69 Fällen, wo mein Versuch nur in 5·8% positiv war, meine Angaben nicht bestätigt.

Generated on 2019-10-24 16:08 GMT / http://hdl.handle.net/2027/uc1.b3252768
Public Domain in the United States, Google-digitized / http://www.hathitrust.org/access_use#pd-us-google
Digitized by Google
Original from UNIVERSITY OF CALIFORNIA

Hiezu sei bemerkt, daß ich betont hatte, daß bei diesem ziemlich subtilen Versuche, dessen günstiger Ausfall dadurch beeinträchtigt werden kann, daß wir, wie O p p i k o f e r richtig hervorhebt, ausschließlich auf die Angaben des Pat. angewiesen sind, äußerste Konzentration des zu Prüfenden vonnöten sind. Ich lasse den Pat. die Augen schließen und setze die Stimmgabel $C_{64}$ median über der Nasenwurzel auf, die Fragen anschließend: Hören Sie die Stimmgabel nur da, wo ich sie aufgesetzt habe oder mehr im linken oder rechten Ohre? Hierauf, die Fragen wiederholend, steige ich mit der neuerlich in Schwingungen gesetzten Stimmgabel in der Mittellinie auf und wiederhole so den Versuch an verschiedenen Punkten öfters. Negative Momente sind möglich. Zum Beispiel für Fälle, wo die Nebenhöhlenaffektion gering ist oder ein Tubenkatarrh des anderen Ohres den W e b e r schen Versuch positiv ausfallen läßt. Solche Fehlerquellen sind allen Stimmgabelprüfungen anhaftend. Aber die Grundidee der Ausnutzung der Stimmgabelprüfungen bei Nebenhöhleneiterung ist meiner Erfahrung nach zu Recht bestehend, weshalb ich bitte, systematisch bei einer großen Anzahl von Fällen meine Angaben nachzuprüfen und über deren Ergebnis Bericht zu erstatten. Auch die Transillumination und die röntgenologische Untersuchung der Nebenhöhlen ergibt sporadisch unrichtigen Befund, ohne daß wir darum diese Untersuchungen gerne missen wollten. Und darum erscheint eine genaue Nachuntersuchung obiger Befunde angezeigt, um ein sicheres Resultat nach einer Richtung zu erlangen.

A u s s p r a c h e:

Herr J. F e i n: Ich habe seinerzeit den Stimmgabelversuch von G l a s bei Nebenhöhlenerkrankungen angewendet und kann bestätigen, daß er in vielen Fällen richtige Resultate ergibt. Ich habe ihn nur aus dem Grunde später aufgegeben, weil er sich als überflüssig herausstellte und weil mir die anderen üblichen Untersuchungsmethoden, die ja mit den therapeutischen Maßnahmen parallel gehen, immer ausreichend erschienen. Nun hat uns heute Kollege G l a s über einen Fall berichtet, der beweisen soll, daß die Stimmgabelprüfung mehr leistet als die anderen Untersuchungsmethoden und daß er mit Hilfe dieser Prüfung zur Diagnose einer Nebenhöhlenaffektion dort gelangte, wo ihn die anderen Methoden im Stiche gelassen haben.

Mit dieser Auffassung kann ich mich durchaus nicht einverstanden erklären. Denn erstens kann uns sein Bericht über den Fall nicht überzeugen, daß es sich tatsächlich um eine Nebenhöhlenerkrankung gehandelt hat. Eine Nebenhöhleneiterung verläuft nicht so, daß sie zunächst einige Monate oder Jahre vollkommen okkult bleibt, dann nach Kokainisierung eine einmalige Eiterentleerung zeigt und dann wieder dauernd ohne irgendwelche Erscheinungen verschwindet. Derartige Fälle chronischer Nebenhöhleneiterungen hat wohl noch niemand beobachtet.

Und zweitens wissen wir, daß sich die Sehschärfe in Fällen von retrobulbärer Neuritis mit rätselhafter Ursache auf die mannigfachsten Eingriffe hin, die in der Nase vorgenommen werden, dauernd oder vorübergehend

Digitized by Google
Original from UNIVERSITY OF CALIFORNIA
Generated on 2019-10-24 16:08 GMT / http://hdl.handle.net/2027/uc1.b3252768
Public Domain in the United States, Google-digitized / http://www.hathitrust.org/access_use#pd-us-google

bessern. Sehr häufig bringt eine Operation, die in gar keiner nachweisbaren Beziehung mit den Nebenhöhlen oder mit der Orbita steht, so z. B. Abtragung des vorderen Endes der unteren Nasenmuschel, eine Besserung. Ja wir wissen, daß eine Besserung der Sehschärfe häufig schon durch die Kokainisierung der Nase zu erzielen ist. So glaube ich, daß auch im Falle des Kollegen Glas keine Nebenhöhlenaffektion vorhanden war, sondern daß die Milderung des Prozesses vielleicht auf die Applikation von Novokain zurückzuführen ist.

Die Stimmgabelprobe von Glas mag ihre Gültigkeit haben oder nicht — keinesfalls beweist uns die mitgeteilte Krankengeschichte, daß die Methode den anderen von uns angewendeten Untersuchungsmethoden überlegen ist.

Herr Hugo Frey: Bericht nicht eingelangt.

Herr Glas (Schlußwort):

An die Beeinflussung unseres Versuches durch einen nebenher bestehenden Katarrh der Ohrtrompete habe ich a priori immer gedacht, konnte aber einige Momente mit dieser Hypothese nicht in Einklang bringen. So wäre die Lateralisierung der Perzeption nach der Seite einer bestehenden Zyste (bei sonst negativem rhinologischen Befund) nicht plausibel, wie auch der Wechsel der Lateralisierung bei beiderseitigem Empyem z. B. nach Punktion der schwerer erkrankten Seite mit dieser Hypothese nicht in Einklang zu bringen wäre. Letztere Beobachtung spricht nur für unsere Deutung der Ursache der Lateralisation der Stimmgabel.

XI. Herr Emil Glas demonstriert einen **Zungenspatel in das Whiteheadsche Speculum eingefügt,** der für Fälle von **Tonsillenenucleation, im Ätherrausch ausgeführt,** bestimmt ist, um die die Zunge niederhaltende störende dritte Hand zu vermeiden.

Aussprache:

Herr Kofler: Ich glaube kaum, daß das von E. Glas demonstrierte Instrument die Vorteile besitzt, die er uns soeben geschildert hat.

Herr Glas (Schlußwort) betont, daß er zumeist auch keinen besonderen Zungenspatel benötigt, da der die Tonsille hervorziehende Muzeux gleichzeitig die Zungeniederdrückt. Doch erscheint ein solcher Spatel in Fällen, wo die Ausschälung im Ätherrausch gemacht wird, praktisch, was Glas in einer Anzahl von Fällen als nötig empfand, da er sonst gewiß nicht auf den Gedanken gekommen wäre, zu dem vortrefflichen Mundspekulum von Whitehead noch den Zungenspatel anzufügen. Glas verwirft die tiefe Narkose bei diesen Eingriffen und entschließt sich nur in jenen Fällen, in denen Lokalanästhesie von Seiten des Pat. abgelehnt wird, zum Ätherrausch. In solchen Fällen wird sich (nach vorhergegangener Rachenkokainisierung) diese Kombination von Mundspekulum und Zungenhalter bewähren, was vielleicht bei tief narkotisierten Fällen, wo die Reflexe des Rachens völlig aufgehoben erscheinen überflüssig sein mag.

---



Digitized by Google
Original from UNIVERSITY OF CALIFORNIA
Generated on 2019-10-24 16:08 GMT / http://hdl.handle.net/2027/uc1.b3252768
Public Domain in the United States, Google-digitized / http://www.hathitrust.org/access_use#pd-us-google

# Referate.

## I. Allgemeines.

**Über die physiologischen Grundlagen der Blutstillung und über ein neues Blutstillungsmittel (Thrombosin).** Von L. Hirschfeld und R. Klinger. (Aus d. Hyg. Instit. d. Univ. in Zürich. Direktor Prof. Silberschmidt.) (D. Med. Woch. 1915, Nr. 52, S. 1542 bis 43.)

Nach einer kritischen Besprechung der bisher üblichen physikalischen und chemischen Mittel zum Zwecke der Blutstillung, welche übrigens nur lokal angewendet werden können, weisen H. u. K. auf den wesentlichen Fortschritt hin, den jene Mittel bedeuten, welche durch Verstärkung der im Organismus natürlich vorkommenden Faktoren der Blutgerinnung den physiologischen Gerinnungsvorgang befördern. Das Wesen des letzteren besteht ja darin, daß durch Ausfallen des Fibrinogens die Blutflüssigkeit, unter Einschluß der zelligen Elemente, erstarrt, wobei ein im Blutplasma vorhandener Körper „Serozym" einen wesentlichen Faktor bildet, aus dem unter Mitwirkung von Ca-Ionen des Blutes das Thrombin (Fibrinferment) entsteht, welches eben das Fibrinogen zur Ausfällung bringt. Je reicher Thrombin sich bildet, desto schneller tritt die Gerinnung ein und desto fester wird das gebildete Koagulum. Gewisse Substanzen nun können die Bildung des Thrombins beschleunigen und verstärken; sie heißen Zytozyme und sind im tierischen Organismus sehr verbreitet und in größerer Menge vorhanden. Kocher und Fonio verwendeten zur Herstellung des „Koagulens" Rinderblutplättchen, deren Wirksamkeit noch durch Lipoide aus blutbildenden Organen verstärkt wird.

Den Verfassern ist es gelungen, durch geeignete Vereinigung von Lipoiden mit gerinnungsaktiven Eiweißabbauprodukten ein sehr wirksames Zytozym herzustellen, welches sich im Gerinnungsversuch und in vivo als gut wirksam, durch Injektionsversuche bei Tieren als vollkommen unschädlich erwiesen und darauf bei klinischen Fällen von Blutungen, namentlich bei Hämoptoe von prompter Wirkung gezeigt hat. Die Verfasser empfehlen das Präparat, das unter dem Namen „Thrombosin" in 5 $cm^3$-Ampullen in steriler Lösung abgegeben wird, zur weiteren Erprobung und Anwendung. Lawner.

**Die Frühversorgung von Kieferschüssen, namentlich der Blutungen bei ihnen.** Von Prof. Wieting, beratendem Chirurgen. (Münch. med. Wschr. 1919. Nr. 2. S. 37 bis 39.)

Für die Frühversorgung von Kieferschüssen, namentlich von Unterkieferverletzungen, stellt W. als wichtigen Grundsatz auf, die Verletzten nur dann den weiter rückwärts gelegenen Kieferabteilungen zuzuweisen, wenn sie wirklich transportfähig sind, d. h., wenn die Gefahren der Erstickung, der schweren Infektion und der Verblutung durch geeignete Maßnahmen ausgeschaltet sind. Dies hervorzuheben,

Digitized by Google
Original from UNIVERSITY OF CALIFORNIA
Generated on 2019-10-24 16:08 GMT / http://hdl.handle.net/2027/uc1.b3252768
Public Domain in the United States, Google-digitized / http://www.hathitrust.org/access_use#pd-us-google

scheint bei der möglicherweise mißverständlichen Auslegung der sanitätsorganisatorischen Anordnung notwendig, welche besagt, „daß Kieferverletzte umgehend zahnärztlicher Behandlung zuzuweisen seien“. Die frühzeitige Zuziehung eines Zahnarztes ist wegen technischer Einzelheiten wohl sehr erwünscht, aber nicht so notwendig, daß ein lebensgefährdender Transport riskiert werden dürfte. Die Ruhigstellung der Kieferbruchstücke zwecks Vermeidung von Blutungen und schweren Infektionen stehe am Anfange im Vordergrunde und sei vornehmlich Gegenstand fachchirurgischer Behandlung. Erst nach Behebung der erstgenannten Gefahren trete die Frage der Richtigstellung der Bruchenden zwecks funktioneller guter Heilung — also die zahnärztliche Behandlung — in ihre Rechte.

Der Erstickungsgefahr durch Zurücksinken der Zunge ist durch Seiten- bzw. Bauchlagerung, eventuell mittels Durchstechung und Anschlingung mit Seidenfaden oder mittels des Angelverbandes zu begegnen. — Gegen die Gefahr der schweren Infektion ist die freie mechanische Wundableitung zu empfehlen, bei gewissenhaftester und verständnisvollster Pflege, weshalb in allen Lazaretten das Zusammenlegen von Kieferverletzten anzuraten ist, denen das bestgeschulte Pflegepersonal mit besonderen Hilfsmitteln zuzuteilen ist und besondere Kostformen zur Verfügung zu stellen sind.

Zur örtlichen Blutstillung bei schweren Trümmerverletzungen, wo das gerissene Gefäß gar nicht bestimmt werden kann, hat W. grundsätzlich die betreffende Carotis externa vorbeugend unterbunden und empfiehlt dies Vorgehen, wobei die Unterbindung möglichst zwischen A. thyreoid. sup. und A. lingu. — also entfernt von der Teilungsstelle der C. communis — vorzunehmen ist, um den thromboarteriitischen Verschluß der C. interna zu vermeiden. Lawner.

**Die Behandlung der Grippe mit heißen Vollbädern.** Von Prof. Dr. med. et phil. F. Köhler, Spezialarzt für Lungenkrankheiten in Köln. (Münch. med. Wschr. 1919. Nr. 5. S. 126—128.)

K. wendet gleich beim Auftreten der ersten Erscheinungen von Grippe heiße Vollbäder von 40 bis 42° von 5 bis 7 Minuten langer Dauer an und hat den Eindruck gewonnen, daß damit die so verhängnisvolle Bronchopneumonie in zahlreichen Fällen verhütet werden kann. Auch beim Auftreten dieser gefürchteten Komplikation erwies sich das heiße Vollbad als ein geeignetes Mittel, die Blutüberfüllungen im Lungenkreislauf abzuleiten, das Herz zu entlasten und den Rückgang der katarrhalischen Erscheinungen herbeizuführen.

Die gewaltig gesteigerte Expektoration bei konsequenter Heißbadbehandlung und die damit verbundene Entfernung von Krankheitserregern und Toxinen beeinflußte das toxische Fieber und das ganze Allgemeinbefinden.

Kalte Übergießungen nach dem heißen Bade widerrät er, um den Ablauf der Diaphorese nicht zu stören, dagegen empfiehlt er



Digitized by Google
Original from UNIVERSITY OF CALIFORNIA
Generated on 2019-10-24 16:08 GMT / http://hdl.handle.net/2027/uc1.b3252768
Public Domain in the United States, Google-digitized / http://www.hathitrust.org/access_use#pd-us-google

Kognak oder Rotwein kurz vor dem Bade. Herzkollaps infolge der heißen Bäder hat er niemals beobachtet. Nervosität und Schlaflosigkeit als Folge dieser Therapie vermeidet man, wenn das Bad nicht nach 5 Uhr abends verabreicht wird. Bei Myokarditis, Fettherz, Arteriosklerose, bei Hysterie, Neurasthenie und organischen Nervenkrankheiten ist die Heißbadtherapie kontraindiziert. Lawner.

**Über die Behandlung der Grippe mit Diphtherieheilserum.** Von Hans Bettinger, Feldunterarzt. (Aus dem Kriegsgefangenenlazarett Neuhammer a. Q., Abt. Barackenlazarett I für eigene Truppen [Chefarzt O.-St.-A. Dr. Beuthner]). (Münch. med. Wschr. 1919. Nr. 5. S. 125, 126.)

Anläßlich der im Herbste herrschenden Grippeepidemie wurden 18 Fälle, bei welchen das Krankheitsbild einer schweren Toxikämie vorherrschte, der Di-Serumbehandlung unterworfen; einerseits weil die üblichen Behandlungsmethoden den Krankheitsverlauf bei der vorausgegangenen Grippeepidemie nicht zu beeinflussen schienen, andererseits mit Rücksicht auf die Ergebnisse der Untersuchungen von Bingel, welche zeigten, daß antitoxisches und gewöhnliches Pferdeserum bei der Diphtherie von gleicher Wirkung sind, woraus sich der Gedanke ergab, auch andere Toxikämien mit dem leicht erhältlichen Di-Serum zu behandeln. Die parenterale Eiweißzufuhr scheine — ähnlich wie bei vielen infektiösen Krankheiten die Milchinjektion — das Wesentliche zu sein. B. hat den Eindruck gewonnen, daß alle Fälle mehr oder weniger durch die Injektion günstig beeinflußt wurden, in manchen Fällen auch die bestehende Lungenkomplikation, und zwar um so günstiger, je eher die Behandlung eingesetzt hat.

Ein abschließendes Urteil über den Wert der Behandlung ist schon mit Rücksicht auf die geringe Zahl der Beobachtungen noch nicht möglich. Lawner.

**Über lokale Anwendung des Asthmolysins.** Von Stabsarzt Dr. C. C. Fischer in Königsberg in Preußen. (D. Med. Woch. 1915, Nr. 48, S. 1430.)

F. bestätigt die überraschende Wirkung des Asthmolysins bei den einzelnen konvulsivischen Asthmaanfällen; er hat das Mittel an sich selbst erprobt, und zwar nicht nur in Form der subkutanen Injektion, sondern auch durch Einatmung mittels des in der Tasche bequem zu tragenden Inhalators von Dr. Hentschel (Wikö-Werke, Hamburg). Lawner.

**Wesen und Behandlung der Skrofulose.** Klinischer Vortrag von Privatdozent Dr. H. Schelble, dirigierender Arzt des Kinderkrankenhauses in Bremen. (D. Med. Woch. 1915, Nr. 39, S. 1153 bis 59.)

Sch. bespricht zuerst die Unklarheit des früheren Begriffes Skrofulose, aus dessen klinischem Bilde manche Erscheinungen auf Grund der Fortschritte der pathologischen Anatomie und der Bakteriologie bereits abgetrennt wurden, so die Tuberkulose der Haut, der

Generated on 2019-10-24 16:08 GMT / http://hdl.handle.net/2027/uc1.b3252768
Public Domain in the United States, Google-digitized / http://www.hathitrust.org/access_use#pd-us-google
Digitized by Google
Original from UNIVERSITY OF CALIFORNIA

Lymphknoten, der Weichteile, Gelenke und Knochen. Er hebt als wesentlichen Fortschritt den Vorschlag Czernys hervor, diejenigen Symptome der sogenannten Skrofulose, deren Zugehörigkeit zur Tuberkulose sich nicht beweisen läßt, als Folgen einer angeborenen Anlage, der exsudativen Diathese anzusehen und will in weiterer Konsequenz den Begriff Skrofulose aufgegeben wissen. Er begründet des näheren seine Ansicht, wobei er auch gegen die Definition der Skrofulose nach Escherich und Moro (eine besondere Form der Tuberkulose in einem exsudativ-diathetischen Organismus) Stellung nimmt und darauf hinweist, daß der wesentliche Faktor der voll ausgebildeten Skrofulose nicht die Tuberkulose, sondern der Pauperismus sei. Auch eine neuere Auffassung der Skrofulose als Paratuberculosis praecox lehnt er enttchieden ab auf Grund gewichtiger klinischer Tatsachen. Er befaßt sich dann eingehend mit dem Krankheitsbilde, dessen Symptome durch die Faeces scrophulosa gegeben sind, erörtert die allgemeine und Lokaltherapie und betont zum Schluß, daß die schönen Erfolge der gegen die exsudative Diathese und die provozierenden Faktoren gerichteten Therapie mit Ignorierung der hypothetischen tuberkulösen Komponente für die Berechtigung der dargelegten Auffassung sprechen. Lawner.

**Schußverletzungen der oberen Luftwege (Nase und ihre Nebenhöhlen, Rachen- und Kehlkopf).** Von Prof. Dr. R. Kafemann in Königsberg i. P. (Vortrag, gehalten im Verein für wissenschaftliche Heilkunde in Königsberg am 11. I. 1915.) (D. Med. Woch. 1915, Nr. 17, S. 494 bis 497.)

Zusammenfassende Darstellung über Schußverletzungen der oberen Luftwege auf Grund eigener Erfahrungen im Festungshilfslazarett Nr. 1. — K. weist auf die große Gefährlichkeit aller eigentlichen Kehlkopfschüsse hin, insbesondere jener im Niveau der Stimmbänder und der Cart. cricoid. bezw. der Trachea, die er zu den ernstesten zählt sowohl in bezug auf unmittelbare Lebensgefahr als auch auf spätere erhebliche funktionelle Störung, welche oft nur durch äußerst langwierige operative Eingriffe und zeitraubende Nachbehandlung zu heilen sind. Streif- und Konturschüsse des Halses heilen manchmal in kürzester Zeit ohne Komplikation und ohne spätere funktionelle Störung, selbst auch Durchschüsse, doch zählen solche Fälle zu den Ausnahmen.

Die Schußverletzungen der Nase und ihrer Nebenhöhlen sind dagegen in der Regel als leicht einzuschätzen.

Als typische Schußrichtung ist die schräge Durchquerung der Nase zu betrachten. Man findet einige Tage nach der Verletzung eine den Geschoßkanal umgebende reaktive Schwellung und konsekutive Atembehinderung, keinerlei wesentliche Schmerzhaftigkeit, Heilung in 3 bis 4 Wochen. K. warnt vor der Sonde und der Vielgeschäftigkeit. Insufflation von Arg. nitr. und Zykloform enthaltendem Boluspulver, frühzeitige sorgfältige Jodoformgazetamponade zur Behebung der

Digitized by Google
Original from UNIVERSITY OF CALIFORNIA
Generated on 2019-10-24 16:08 GMT / http://hdl.handle.net/2027/uc1.b3252768
Public Domain in the United States, Google-digitized / http://www.hathitrust.org/access_use#pd-us-google

Knochendislokation und Depression, eventuell unter Benutzung eines Drainröhrchens für die Atmung.

Dieselbe Gutartigkeit spricht er auch den Schußverletzungen des Epi-, Meto- und Hypopharynx, vorausgesetzt, daß in den gefährlichen Regionen der fossa carot., submaxill., supraclavic. und scalenotracheal. die edleren Teile unverletzt geblieben sind.

Lawner.

**Zur Verhütung von Nebenbeschädigungen bei der Behandlung tiefliegender und tiefgreifender Karzinome mit Radium und Mesothorium.** Von B. König. (Aus d. Univ. Frauenklinik in Freiburg i. B.) (D. Med. Woch. 1915, Nr. 40, S. 1186 bis 89.)

Nach den Beobachtungen an der obigen Klinik ist dem Mesothorium und Radium eine ausgesprochene elektive Wirkung auf verschiedene Gewebsarten zuzuschreiben, die wahrscheinlich sogar die der Röntgenstrahlen übertrifft.

Die Nebenbeschädigungen sind von der Natur des Hartfilters weitgehend unabhängig, vorausgesetzt, daß die vom Metallfilter ausgehenden sekundären Betastrahlen durch entsprechende Zusatzfilter ausgeschaltet werden. Der Grad der Nebenschädigungen wird nicht so durch die angewendete Menge von M. oder R., als vielmehr durch die applizierte Dosis bestimmt, so daß kleine Mengen bei unrichtiger Dosierung größere Schädigungen als größere Mengen in richtiger Dosierung erzeugen können.

Tiefgreifende Karzinome erfordern größere Mengen von M. oder R., und zwar auf Fernabstand im kleinen Fokus armiert, bei Nahabstand auf breiten Fokus verteilt. Die Resultate der Strahlenbehandlung erscheinen auch bei längerer Nachbeobachtung günstiger, als jene der, früher ausschließlich geübten, operativen Therapie.

Lawner.

## II. Nase und Nebenhöhlen.

**„Le sens de l'adsorption des substances volatiles." Essai d'une théorie du mécanisme périphérique de l'olfaction et de son application à la pathologie de l'anosmie essentielle. (Der Adsorptionssinn der flüchtigen Substanz. Versuch einer Theorie des peripheren Geruchsmechanismus und ihrer Anwendung auf die Pathologie der essentiellen Anosmie.)** Von H. Zwaardemaker (Utrecht). (Acta oto-lar. 1. H. 1. 1918.)

Die echten Riechstoffe sind durch gewisse Eigenschaften ausgezeichnet: Bestimmtes Molekulargewicht, Flüchtigkeit bei gewöhnlicher Temperatur, im gasförmigen Zustand rasche Diffusion und Adsorption durch die umgebenden Flächen, Löslichkeit in Wasser und besonders Öl, Herabsetzung der Oberflächenspannung des Wassers; außerdem durch das sogenannte Kampferphänomen und das von Knoops und Z. 1916 gefundene Phänomen. Bei Zerstäubung dieser Substanzen unter Druck bildet sich ein durch Stunden sichtbar bleibender feiner Nebel, was mit der verschiedenen elektrischen Ladung der zerstäubten Teilchen und der umgebenden Luft zusammen-

Digitized by Google
Original from UNIVERSITY OF CALIFORNIA
Generated on 2019-10-24 16:08 GMT / http://hdl.handle.net/2027/uc1.b3252768
Public Domain in the United States, Google-digitized / http://www.hathitrust.org/access_use#pd-us-google

hängt. Tatsächlich ist die elektrische Spannung zwischen dem Nebel eines zerstäubten Riechstoffes und der umgebenden Luft bzw. den Wänden des Zerstäubungsraumes eine ganz erhebliche und quantitativ meßbare. Diese Spannung bewirkt auch die Adsorption der Riechstoffe an den Gegenständen und am Riechepithel dadurch, daß diese mit einem feuchten Überzug versehen sind, welcher die Moleküle der Riechstoffe gierig anzieht. Eine weitere interessante, von Z. gemachte Entdeckung ist die sogenannte Kompensation der Gerüche in den Mischungen der riechenden Dämpfe. Man kann die Mischungen derart in der Nähe der Reizschwelle dosieren, daß der tatsächliche Effekt Geruchlosigkeit ist.

Diese Theorie hat ihre besondere Bedeutung bei der Erklärung der sogenannten essentiellen Anosmie, bei der die Luftwege frei sind. Es kommt zu keiner Erregung der Riechelemente, weil die Adsorption ausbleibt. Dies kommt zustande bei vielen chronischen Entzündungsprozessen, die das Sekret der Drüsen derart verändern und vermindern, daß der normale feuchte Überzug, der die Richstoffmoleküle aufnehmen kann, verschwindet. Da die Nasenspülungen in der Regel nicht bis in die Riechspalte dringen, empfiehlt Z. die Behandlung der essentiellen Anosmie mit Nebelzerstäubungen, entweder mit Acid. carbolicum nach Joal oder besser mit einer feinen Vernebelung von Natr. salicyl. Marschik.

**Ein Beitrag zur Behandlung der Gehirnschüsse mit Stirnhöhlenverletzung.** Von Oberstabsarzt Dr. Becker, beratender Chirurg eines A. K. (Münch. med. Wschr. 1919: Nr. 3. S. 74—75.)

In der Behandlung der Gehirnschüsse nehmen solche mit Eröffnung der Stirnhöhle eine besondere Stellung ein. Ausgiebige Entfernung der vorderen Wand und breite Freilegung der Hinterwand der Stirnhöhle sind unbedingt erforderlich, sollen die Abflußverhältnisse an der Gehirnwunde günstig gestaltet und eine nachträgliche Infektion von den Nischen der Stirnhöhle her hintangehalten werden. B. berichtet anschließend über 3 einschlägige Fälle, welche er bei Berücksichtigung obiger Grundgesetze bis zur vollständigen Heilung beobachten konnte. Bei nicht radikal operierten Fällen bilden sich häufig langwierige Fisteln, die zu den chronisch entzündeten Höhlen (Stirn-, Siebbein- und Nasenhöhle) führen und dann schwierige Nachoperationen erfordern. Lawner.

**Zur Kasuistik der Zyklopie mit Rüsselbildung.** Von Dr. Durlacher in Ettlingen. (D. Med. Woch. 1915, Nr. 38, S. 1128/29.)

D. beschreibt einen Fall von Zyklopie bei einem Kinde, das nach der Geburt noch eine halbe Stunde gelebt und neben Veränderungen am Genitale und Polydaktylie ein rüsselförmiges Gebilde zwischen den scheinbar geschlossenen Augen an der Stirne aufwies. Nach dem histologischen Befunde (Prof. Dr. v. Gierke) ist dieser Rüssel als

Digitized by Google
Original from UNIVERSITY OF CALIFORNIA
Generated on 2019-10-24 16:08 GMT / http://hdl.handle.net/2027/uc1.b3252768
Public Domain in the United States, Google-digitized / http://www.hathitrust.org/access_use#pd-us-google

Rudiment einer Nasenanlage aufzufassen, auch wurden Nervenstämme in der Längsrichtung nachgewiesen. Das in der rautenförmigen Grube unterhalb des Rüssels befindliche Gewebe faßt v. Gierke als eine rudimentäre Augenanlage auf. Innere Mißbildungen konnten, da einer Untersuchung von Seite der Eltern nicht zugestimmt wurde, nicht festgestellt werden. Das Elternpaar hatte bereits 3 gesunde Kinder und Fehlgeburten hatten nie stattgefunden. Aus der Genealogie der Mutter wäre nur hervorzuheben, daß der Vater und die Geschwister sowie sie selbst von kleiner Statur sind und ein Teil einen relativ großen Kopf hat. Mißbildungen, Kretinismus oder pathol. geistige Eigenschaften sind in der ganzen Familie nicht nachweisbar.

Lawner.

**Über Prognose von Karzinomen der Nasenhöhle.** Von G. Hofer. (Arch. f. Klin. Chirurgie, Bd. 110, 1918.)

An der Hand des Materials der Klinik Chiari, 35 Fälle, erörtert der Autor die Prognose des Nasenkarzinoms. Dieselbe ist außerordentlich ungünstig. Das an der Klinik neuestens geübte Verfahren der Radikaloperation mit konsekutiver Radiumdauerbestrahlung (Radiumträger von 28 bis 30 *mg* Radiumgehalt 4 bis 7 × 24 Stunden kontinuierliche Betrachtung) scheinen die Prognose im günstigen Sinne wesentlich zu beeinflussen.

(Bisher sind 6 so behandelte Fälle 3 bis 2 Jahre vollständig rezidivfrei. Anm der Red.) Hofer.

**Ein Fall von Aneurysma der Arteria maxillaris interna nach Schußverletzung.** Von H. Busch. (Passow und Schäfer. Beiträge usw. Bd. IX, H. 1/2.)

Granatverletzung des Gesichtes, bei der der Granatsplitter den Augenhöhlenboden durchgeschlagen, die Kieferhöhle durchquert, nach Verletzung der hinteren Wand derselben die Arteria maxillaris interna angerissen hatte und später im Bindegewebe des seitlichen Halses eingeheilt war. Bei einer Punktion der Kieferhöhle ist im Augenblicke der Lufteinblasung das Aneurysma geplatzt und Exitus eingetreten. Bondy.

**Über Fremdkörper in der Nase, den Nebenhöhlen der Nase und im Nasenrachenraum.** Sammelreferat von K. Bross. (Passow und Schäfer. Beiträge usw. Bd. IX, H. 3/4.)

Sammelreferat mit ausführlichem Literaturnachweis.

Bondy.

### III. Mundhöhle, Rachen, Nasenrachen, Hypophyse.

**Über Endoskopie des Nasenrachenraumes.** Von Dr. Karl Franke, Magdeburg. (Passow und Schäfer. Beiträge usw. Bd. VIII, H. 5/6.)

Genaue Beschreibung des Nasenendoskops nach Hirschmann und Valentin, seiner Anwendungsweise und der Untersuchungsergebnisse. Verfasser tritt lebhaft für die Anwendung dieser

Digitized by Google
Original from UNIVERSITY OF CALIFORNIA
Generated on 2019-10-24 16:08 GMT / http://hdl.handle.net/2027/uc1.b3252768
Public Domain in the United States, Google-digitized / http://www.hathitrust.org/access_use#pd-us-google

Methode ein, die eine wertvolle Ergänzung der bisher im Gebrauch stehenden Methoden darstellt. Bondy.

**Ein Beitrag zur Kenntnis der leukämischen Veränderungen der Pharynxschleimhaut und im Waldeyerschen Schlundringe.** Von K. Bross, Berlin. (Passow und Schäfer. Beiträge usw. Bd. IX, H. 1/2.)

Verfasser beschreibt einen Fall von Leukämie unter dem Bilde geschwollener Mandeln, der dadurch bemerkenswert erscheint, weil hier der eigentümliche Befund im Rachen zur Annahme einer akuten Entzündung des Waldeyerschen Schlundringes mit anschließendem peritonsillärem Abszeß Veranlassung gab. Bondy.

### IV. Kehlkopf.

**Un nouveau spéculum laryngien. (Ein neuer Autoskopiespatel.)** Von C. E. Benjamins (Utrecht). (Acta oto-lar. 1. H. 1. 1918.)

Das Instrument ist nach dem Brüningschen Autoskopiespatel modifiziert. Die Änderung besteht in der seitlichen Einführung, wodurch das manchmal sehr störende Hindernis der Epiglottis und der dicken Muskelmasse des Zungengrundes vermieden wird und der Adaption des Instrumentes für diese Methode. Bei der Einführung hat der Pat. sitzend den Kopf gegen die linke Schulter geneigt zu halten und die Zunge herauszustrecken. Der Spatel soll auch für die Hypopharyngoskopie brauchbar sein. Marschik.

**Die chirurgische Behandlung der chronischen, traumatischen intralaryngealen und intra-trachealen Stenosen.** Von V. Uchermann-Kristiania. (Acta oto-laryng. 1. H. 1. 1918.)

Die bisherigen Methoden befriedigen trotz ihrer unleugbaren Vorzüge nicht recht, da die konservativen (Schrötter-Stoerk) zu langsam und vielfach ungenügend sind, die neueren (Laryngostomie) zu eingreifend, letztere immer auch die Sprache erheblich schädigt. Uchermanns Methode ist nun die Verbindung aktiven chirurgischen Vorgehens mit progressiver Dilatation, nur macht er die Spaltung meist von innen und verwirft jedenfalls systematische Spaltung des ganzen Kehlkopfes bis zur Luftröhre bei der gewöhnlichen Laryngostomiemethode. Diese reserviert er nur für die Fälle von Aryankylose, wo Operationen an den Aryknorpeln nötig sind. Sein Instrumentarium für die Dilatation nach der Diszission ist dem Thostschen nachgebildet, nur verwendet er kürzere Bolzen. Vier eigene Fälle illustrieren die Vorzüge seiner Methode.

Hiezu ist zu bemerken, daß auch an der Klinik meines verstorbenen Chefs seit der Einführung der Laryngostomie die Schematisierung vermieden wird und auch wir in einem und dem anderen Fall nur den Ringknorpel ohne Schildknorpel gespalten haben, allerdings von außen, und die Bedeutung der Uchermannschen Methode liegt eben in dem Aufgeben der sowohl für den Pat. als

Digitized by Google
Original from UNIVERSITY OF CALIFORNIA
Generated on 2019-10-24 16:08 GMT / http://hdl.handle.net/2027/uc1.b3252768
Public Domain in the United States, Google-digitized / http://www.hathitrust.org/access_use#pd-us-google

auch für das gespaltene Gewebe (den sehr empfindlichen hyalinen Kehlkopfknorpel) gefährlichen äußeren Spaltung. Mit Rücksicht aber gerade auf diese Empfindlichkeit der Knorpel und die Bedeutung des intakten Knorpels für das Wachstum des Kehlkopfes sind wir mehr und mehr von der Laryngostomie bei Kindern abgekommen und machen sie nur in verzweifelten Fällen. Sie ist also speziell die Methode der Erwachsenen und konform mit Uchermann hauptsächlich bei Aryankylose in Anwendung. Auch möchte ich vorläufig mitteilen (nachdem aus der Klinik bisher nur mein Vortrag über Laryngostomie am deutschen Laryngologentag 1911 in Frankfurt a. M. hervorgegangen ist, dessen Bericht Uchermann wahrscheinlich nicht zugänglich war), daß an unserer Klinik in letzter Zeit Uchermanns Methode speziell bei Kindern, allerdings mit dem Thostschen Instrumentarium, zur Anwendung gelangt.

Ferner möchte ich zu der Erwähnung der Chiari-Marschikschen Flügelbolzen bemerken, daß unsere Bolzen tatsächlich, wie Uchermann fordert, solide bzw. oben geschlossen und kugelig abgerundet sind, um eben die Granulationsbildung durch die Reizung der scharfen Ränder zu vermeiden. Erst später gibt man, wenn der Larynx sich an die Fremdkörper gewöhnt hat, offene Bolzen, um den Pat. das natürliche Sprechen und Atmen wie bei der Schornsteinkanüle zu ermöglichen. Aber auch dann ist die Form der Bolzen jedenfalls so sorgfältig gestaltet, daß von einer Reizung durch den inneren Rand nicht die Rede sein kann, dieser so auf alle Fälle so weit nach oben reicht, daß er schon in dem bei normaler Atmung weit offenen Teil des hyperglottischen Raumes zu liegen kommt.

Marschik.

**Die Veränderungen von Larynx und Trachea bei der gutartigen Struma.** Von Ernst Wodak. (Vortrag am 31. X. 1919 im Prager Ärzteverein.)

Während die Chirurgen hauptsächlich das Verhalten des h. recurrens bei Struma studierten, richteten die Laryngologen wieder ihr Hauptaugenmerk auf die Veränderungen der Trachea, so daß die Erscheinungen am Larynx von beiden Seiten stiefmütterlich behandelt wurden. Wodak unterscheidet beim Kehlkopf: 1. Verlagerung, 2. Achsendrehung (Torquierung), 3. Kompression, 4. katarrhalische Veränderungen, 5. Rekurrensschädigungen. Vortragender weist speziell auf die fast gar nicht beschriebenen Achsendrehungen des Kehlkopfes, sowohl um die vertikale als auch um die horizontale (dorso-ventrale) Achse hin, bei denen es in extremen Fällen zu Unsichtbarkeit, ja, Unbeweglichkeit einer Seite aus mechanischen Gründen kommen könne. Daß sie mechanisch bedingt sei, beweist ihr Verschwinden nach der Operation der Struma.

Diese Achsendrehungen haben nach W. auch eine praktische Bedeutung, da sie in geeigneten Fällen ganz gut die Ursache für die Atemnot Strumöser abgeben können. Vortragender möchte spe-

Generated on 2019-10-24 16:08 GMT / http://hdl.handle.net/2027/uc1.b3252768
Public Domain in the United States, Google-digitized / http://www.hathitrust.org/access_use#pd-us-google
Digitized by Google
Original from UNIVERSITY OF CALIFORNIA

ziell darauf hinweisen, da er in der Literatur keine Angabe darüber gefunden habe.

In den übrigen Veränderungen, sowohl am Larynx wie auch an der Trachea, decken sich Ws. Erfahrungen mit denen der übrigen Autoren. Er fand die Trachea nur in 27% frei von pathologischen Veränderungen.

Zum Schluß streift Vortragender die Beziehung der direkten Laryngoskopie zur Spiegeluntersuchung bei der Struma. Nach der Ansicht der bedeutendsten Forscher und nach seinen Erfahrungen kann man mit dem Kehlkopfspiegel in den allermeisten Fällen ein völlig ausreichendes Bild der Trachea gewinnen. Andererseits ist aber die direkte Laryngo- bzw. Tracheoskopie eine für den Patienten ziemlich eingreifende Methode, während der Kehlkopfspiegel den Patienten so gut wie gar nicht belästigt. Vortragender empfiehlt daher, die direkte Tracheoskopie nur für Ausnahmsfälle zu reservieren. Dr. Ernst Wodak, Autoreferat,

**Über akute Entzündungen des submukösen Bindegewebes im Larynx nebst einem Beitrag zur Technik der Tracheotomie.** Von Přecechtěl. (Čas. česk. lék. 1919, Nr. 39.) (Aus der tschech. Ohrenklinik in Prag [Prof. Dr. Kutvirt].)

Verfasser gibt zunächst eine gründliche Übersicht und Einteilung der akuten submukösen Laryngitiden und bespricht sodann ihre Diagnose, Prognose und Therapie. Verfasser hat sich zum Spreizen der Trachealwunde bei Tracheotomie, die er häufig und mit Erfolg anwendet, ein nach Art des Killianschen Nasenspekulum gebautes Instrument sehr bewährt. Es hat nach P. den Vorteil, einerseits die Wundränder zu schonen, andererseits die Kanüle nicht entgleiten zu lassen. 3 einschlägige Fälle, ein ganz leichter, ein mittelschwerer (beide durch rechtzeitige endolaryngeale Inzision geheilt) und ein tödlicher (Proteusinfektion!) illustrieren die Ausführungen. Dr. Wodak, Prag.

**Plastik am Schildknorpel zur Behandlung der Folgen einseitiger Stimmbandlähmung.** Von Geh. Med.-Rat Prof. Payr in Leipzig, Generalarzt à. l. s., z. Z. beratender Chir. im Felde. (D. Med. Woch. 1915, Nr. 43, S. 1265 bis 79.)

Das Verfahren hat P. nach vorausgegangenen Leichenversuchen in einem Falle einer völligen Lähmung des rechten Stimmbandes bei einem halbseitig strumektomierten Lehrer mit vorzüglichem Erfolge angewendet. Die Operation erfolgt in Lokalanästhesie und besteht nach querer Durchtrennung des M. sternohyoid, etwas tiefer als es dem Hautschnitt entspricht und des M. thyreohyoid, darin, daß 16 bis 17 *mm* vom oberen Rande des Schildknorpels im Perichondrium ein etwa 17·18 *mm* langer, 8 *mm* breiter Lappen umgrenzt wird, dessen Basis 8 *mm* von der Mittellinie und das zu mobilisierende Ende hinten zu liegen kommt. Nun wird der Knorpel im Bereiche dieses rechteckigen Lappens in schiefer Richtung sargdeckelartig

Digitized by Google
Original from UNIVERSITY OF CALIFORNIA
Generated on 2019-10-24 16:08 GMT / http://hdl.handle.net/2027/uc1.b3252768
Public Domain in the United States, Google-digitized / http://www.hathitrust.org/access_use#pd-us-google

eingeschnitten, so daß die Ränder gegen das Kehlkopfinnere breiter sind, hierauf etwas mobil gemacht und dann auf 2 bis 3 *mm* in die Tiefe gedrückt. In dieser Stellung wird der Knorpel-Perichondrium lappen durch Katgutnaht gehalten, welche den oberen und unteren Rand des Defektes faßt und letzteren etwas verschmälert.

Durch diese Knorpelprothese, welche in Lage und Form als unveränderlich anzusehen ist, erhält das gelähmte Stimmband einen festen Halt und ermöglicht wieder den Glottisschluß. P. hält es für möglich, durch einen ähnlichen operativen Eingriff bei der doppelseitigen Postikusparalyse dem Kranken die Tracheotomie zu ersparen bzw. ihn von der Kanüle zu befreien. Näheres darüber wird er erst nach neuerlichen Leichenversuchen verlautbaren. Lawner.

**Polyneuritis alcoholica mit einseitiger Zwerchfell- und Stimmbandlähmung.** Von Wilhelm Löffler. (Aus d. Mediz. Klinik d. Univers. in Basel.) (D. Med. Woch. 1915, Nr. 44, S. 1308 bis 10.)

Krankengeschichte eines 29jährigen Potators (Hotelier), bei dem zu der symetrischen Ausbreitung der Polyneuritis an den unteren Extremitäten atypische Lähmungen des linken Radialis, des Phrenikus und Rekurrens hinzugetreten sind, für die eine lokale Ursache sich nicht nachweisen ließ und die sich als eine peripherische charakterisierte. Da Anhaltspunkte für intermedullare Prozesse, wie sie bei multipler Neuritis beobachtet worden sind, fehlten und die Funktion aller befallenen Nervengebiete sich allmählich wieder herstellte, so erscheint die Diagnose einer Polyneuritis gerechtfertigt.. Der günstige Ausgang sei um so bemerkenswerter, als nach Oppenheim Polyneuritis mit Beteiligung des Vagus und Phrenikus im allgemeinen eine sehr ungünstige Prognose gibt. Lawner.

**Über Laryngoscopia directa.** Von H. J. L. Struycken, Breda. (Passow und Schäfer. Beiträge usw. Bd. IX, H 3/4.)

Beschreibung eines neuen, vom Verfasser angegebenen Instrumentes. Bondy.

### V. Trachea, Bronchien, Oesophagus.

**Contribution to the Pathology of the Tuberculosis of the Bronchial Glands. (Beitrag zur Pathologie der Bronchialdrüsentuberkulose.)** Von E. Schmiegelow-Kopenhagen. (Acta oto-laryng. 1. H. 1. 1918.)

Nach Eingehen auf die Fortschritte der neueren Zeit bezüglich der Lehre von den Bronchialdrüsen, wie sie insbesondere durch die Arbeiten von Sukiennikow und Most gefördert wurde, werden zunächst die klinischen Symptome der Bronchialdrüsentuberkulose besprochen, deren Hauptmerkmale die Mitbeteiligung der Trachea, namentlich der Bifurkationsstelle und des Ösophagus ist. Die Krankeit ist viel häufiger als man glaubt, sie ist in zahllosen Fällen die erste Erscheinung der Tuberkulose im Organismus, zumeist

Digitized by Google
Original from UNIVERSITY OF CALIFORNIA
Generated on 2019-10-24 16:08 GMT / http://hdl.handle.net/2027/uc1.b3252768
Public Domain in the United States, Google-digitized / http://www.hathitrust.org/access_use#pd-us-google

schon im Kindesalter auftretend. Lebensbedrohlich wird sie durch die Entwicklung einer Kompressionsstenose der Bifurkation oder durch die Perforation des Inhaltes der erweichten oder vereiterten Drüsen. Sukiennikow zeigt nun an 20 Literaturfällen und vier eigenen Beobachtungen, daß die Perforation je nachdem günstig oder tödlich verlaufen kann, als der Drüseninhalt sich durch eine oder mehrere kleine Perforationsöffnungen allmählich entleert (es erfolgt dann meist Heilung nach kürzerer oder längerer Zeit mit Narbenretraktion) oder durch eine größere Zerfallstelle der Trachealwand plötzlich in großen Massen in die Luftwege gelangt, dann kommt es zumeist zum plötzlichen Tod durch Erstickung. Solche Fälle können, da sie oft vorher nie irgendwelche auffallende Symptome machen, infolge des plötzlich eintretenden Todes auch forensische Bedeutung gewinnen. Für die Diagnose kommt neben der physikalischen Untersuchung und dem Röntgenverfahren hauptsächlich die direkte Endoskopie in Betracht, die meist erst das Krankheitsbild zu klären vermag. Auch therapeutisch ist die Endoskopie das einzige Verfahren, um durch die rasche Ausräumung, entweder durch den Larynx oder durch eine untere Tracheotomie die Luftwege wieder frei zu machen. Einer der Sukiennikowschen Fälle ist bemerkenswert, als es durch einfache adenoide Hyperplasie der peritrachealen Lymphdrüsen zur Kompressionsstenose und zum Exitus kam, ohne daß ein Anzeichen von Tuberkulose gefunden werden konnte. S. rät zum Schlusse, bei komprimierender Drüsentuberkulose des vorderen Mediastinums zu aktivem operativen Vorgehen und erwähnt drei Fälle von J. K. Dalziel, die durch Resektion des Brustbeins bis auf den obersten Teil Freilegung des Herzens und der großen Gefäße, Eröffnung großer Abszesse unter dem Arcus aortae geheilt wurden. Marschik.

**Einige Kriegsverletzungen des Ösophagus.** Von Prof. Madelung in Straßburg. (D. Med. Woch. 1915, Nr. 5, S. 124 bis 127.)

M. erörtert an der Hand von vier selbstbeobachteten und einem von Guleke behandelten Fall jene Momente, welche bei der Behandlung von Ösophagusverletzungen zu berücksichtigen sind.

Vor allem zeigen seine Fälle, daß die Erkennung der Speiseröhrenverletzungen bei einem mit Halswunde Behafteten, besonders zur Zeit, wo ärztliche Hilfe noch möglich ist, sehr schwierig sein kann Der in der Literatur als „Kardinalsymptom“ bezeichnete Austritt von Speiseteilen war in keinem Falle vorhanden, auch dort nicht, wo die äußere Wunde frühzeitig operativ erweitert worden war.

Schluckbeschwerden sofort nach der Verletzung waren wohl vorhanden, aber nur unbedeutenden Grades bezw. nicht so beträchtlich, daß die Verwundeten die Nahrungsaufnahme per os selbst eingestellt hatten. In einem Falle scheinen die Ärzte die Schlingbeschwerden als

Digitized by Google
Original from UNIVERSITY OF CALIFORNIA
Generated on 2019-10-24 16:08 GMT / http://hdl.handle.net/2027/uc1.b3252768
Public Domain in the United States, Google-digitized / http://www.hathitrust.org/access_use#pd-us-google

Tetanusfrühsymptome gedeutet zu haben. Bei sofort nach der Halsverletzung auftretenden Schluckbeschwerden soll daher immer wie bei Ösophagusverletzungen ärztlich vorgegangen werden, insbesondere aus dem Grunde, weil gefahrlose Mittel, die Ösophagusschädigung frühzeitig sicher zu erkennen — Nahrungsaustritt ausgenommen — derzeit fehlen.

Die Lage der Schußöffnungen am Halse zueinander erlaubt kein früheres Urteil und auch das Röntgenverfahren bei Steckschüssen gestattet nur einen Wahrscheinlichkeitsschluß. Der Nachweis durch verschluckten Wismutbrei ist nicht ungefährlich und die Ösophagoskopie überhaupt nicht gestattet.

Aus den in der Literatur beschriebenen Beobachtungen gehe hervor, daß die Anzahl der Heilungen nur klein ist, daß ferner kleine Schußwunden der Ösophaguswand ausheilen können, auch ohne Nahrungsaustritt aus der Halswunde und Fistelbildung und daß solche Fälle am günstigsten verlaufen, wo große Halswunden vorhanden waren und dem Wundsekret, dem Mund- und Racheninhalt vom Anfang an freier Abfluß geschaffen wurde. Lawner.

**Ösophagus-Kehlkopf-Pharynxschüsse.** Von Oberstabsarzt Dr. Becher, beratendem Chirurgen eines A.-K. (Münch. med. Wschr. 1919. Nr. 4. S. 103.)

Bei Ösophagusdurchschüssen am Halsteil muß durch frühzeitige breite Spaltung prophylaktisch das Entstehen von sonst regelmäßig auftretenden jauchigen Phlegmonen verhütet werden. Zugleich ist auf genügende Ernährung zuerst auf dem rektalen Wege, dann mit Schlundsonde von der Nase aus Gewicht zu legen.

Bei gleichzeitiger Verletzung der Luftröhre oder des Kehlkopfes muß, und zwar möglichst tief die Tracheotomie (mit gazeumwickelter Kanüle) ausgeführt werden. Lawner.

**Tracheomalazie und Struma.** Von K. Denk und G. Hofer. (Archiv für Klin. Chirurgie, Bd. 110, 1918.)

An der Hand eines Materials von 11 Fällen von Tracheomalazie infolge Strumakompression besprechen die Autoren die Klinik, Diagnose, Therapie und Prophylaxe der Erkrankung. Zusammengefaßt wäre das Ergebnis etwa folgendes: Klinisch bestehen zwischen der geringgradigen Handschädigung bis zu dem ausgesprochenen Bilde der Erweichung fließende Übergänge. Die Diagnose in nur durch die direkte oder indirekte Tracheoskopie zu stellen. Therapeutisch sind eine Reihe von Maßnahmen vorgeschlagen, darunter die Tracheotomie natürlich den breitesten Raum einnimmt. An einem der 11 Fälle wurde bei bestehender ausgedehnter Tracheomalacie eine Verlagerung der Thyreoidea (Thyreopexie) mit gutem Erfolge ausgeführt. Prophylaktisch wird bei vorheriger Diagnose vornehmlich die Operation der Struma wirken, indem eine bestehende ausgedehnte Tracheomalacie eine totale oder weitgehende Strumek-

Digitized by Google
Original from UNIVERSITY OF CALIFORNIA
Generated on 2019-10-24 16:08 GMT / http://hdl.handle.net/2027/uc1.b3252768
Public Domain in the United States, Google-digitized / http://www.hathitrust.org/access_use#pd-us-google

tomie kontraindiziert oder aber die prophylaktische Tracheotomie einen asphyktischen Anfall während oder nach der Operation verhindert. Hofer.

**Die röntgenographische Darstellung der Luftröhre mit besonderer Berücksichtigung ihrer Veränderung bei Kropfkranken.** Von M. Sgalitzer. (Arch. f. Klin. Chirurgie, Bd. 110, 1918.)

Auf Grund der vom Verfasser geübten und vervollkommneten Aufnahme der Trachea in zwei zueinander senkrechten Richtungen kommt Verfasser zu folgenden Schlüssen:

1. Die Luftröhre kann bei geeigneter Technik ihrer ganzen Ausdehnung entsprechend in seitlicher Projektion zur Anschauung gebracht werden, wodurch Verlagerungen und Verbiegungen auf der Platte festgehalten werden. Die seitliche Aufnahme bringt die Luftröhre stets in ihrer ganzen Länge uud über die Bifurkation hinaus losgelöst vom Schatten der Wirbelsäule zum Ausdruck.

2. Durch die Ermöglichung der seitlichen Aufnahme in ihrem ganzen Verlauf ist die Darstellung der Luftröhre in zwei zueinander senkrechten Projektionen gegeben, dem fundamentalen Erfordernis für ihre erschöpfende Untersuchung. Während das sagittale Bild nur seitliche Verbiegungen und Einengungen erkennen läßt, sind durch das 2-Platten-Verfahren alle ihre Lagen und Formänderungen, gleichgültig welcher Art, leicht nachweisbar.

3. Durch eine derart genaue Bestimmung der Veränderungen, insbesondere durch Angabe der Höhe der Kompression und Druckrichtung ist dem Chirurgen der sichere Fingerzeig gegeben, welcher Teil der Struma zu entfernen ist, soll die Operation die Kompression beheben.

4. Außer den pathologischen Veränderungen der Trachea hat der Röntgenbefund vor der Kropfoperation über das eventuelle Vorhandensein einer intrathorazischen Struma, das Verhalten des Ösophagus und den Zustand des Herzens Auskunft zu geben.

5. Neben dem großen Nutzen in der Diagnose hat die Röntgenuntersuchung den Vorteil, das Gesehene dauernd im Bilde festzuhalten, ohne Beschwerden für den Patienten, was sie vor anderen Untersuchungsmethoden vorteilhaft unterscheidet.

(Der Verfasser hat alle Lichtseiten der Röntgenuntersuchung gegenüber anderen Methoden beleuchtet, es möge gegenüber der direkten oder indirekten Tracheoskopie betont werden, daß das Röntgenbild uns über den Zustand der Trachealwand keinen Aufschluß geben kann, und daß die segmentäre Lokalisation einer Trachealkompression, wie es die Tracheoskopie ermöglicht, nur durch die Tracheoskopie gewährleistet wird. Anm. der Red.) Hofer.

Digitized by Google
Original from UNIVERSITY OF CALIFORNIA
Generated on 2019-10-24 16:08 GMT / http://hdl.handle.net/2027/uc1.b3252768
Public Domain in the United States, Google-digitized / http://www.hathitrust.org/access_use#pd-us-google

### VI. Hals, Schilddrüse, Thymus, Mediastinum.

**Über die Wirkung des Hypophysenextraktes bei Thyreosen.** (Morb. Basedowii und Hyperthyreoidismus.) Von Prof. Dr. I. Pal. (Aus d. J. Mediz. Abt. d. Allg. Krankenhauses in Wien.) (D. Med. Woch. 1915, Nr. 52, S. 1537 bis 39.)

Auf Grund eigener genauer Beobachtungen über die Wirkung des Hypophysenextraktes, zu dessen Anwendung bei Thyreosen den Autor seine Arbeiten über das Pituitrin geführt haben, gelangt P. zu Schlüssen, die in Kürze etwa lauten:

1. Hypophysenextrakt wirkt nur auf die hypersezernierende Schilddrüse (Basedow-Hyperthyreoidismus), wobei die thyreotoxischen Symptome abnehmen und der Kranke dadurch günstig beeinflußt wird.

2. Gleichzeitig tritt oft eine Volumszunahme der Schilddrüse ein, die durch stärkere Füllung der Follikeln bedingt zu sein scheint, was für die differente, wahrscheinlich entgegengesetzte, Leistung der Ausscheidung in den Follikeln und der Thyreotoxinbildung spreche.

3. Der mit Hypersekretion einhergehende Schilddrüsenschwund (Jodwirkung) kann durch Hypophysenextrakt aufgehalten werden.

Lawner.

### VII. Stimme und Sprache.

**Über die Akzente der deutschen Sprache.** Von Emil Fröschels, Wien. (Passow und Schäfer. Beiträge usw. Bd. IX, H. 1/2.)

Verfasser unterzieht die Akzente einer kritischen Untersuchung und zeigt an einigen Beispielen, daß der musikalische Akzent auch in einer Vertiefung des Tones, der dynamische auch in einer Verminderung der Sprechstärke, der temporale auch in einer Verkürzung bestehen hann. Daraus folgt, daß eine Definition, welche besagt, die Akzente bestehen aus einem Wechsel der Tonhöhen, Tonstärken und Tonlängen, das Wesen der Sache richtiger wiedergibt als eine, die lediglich die Erhöhung, Verstärkung und Verlängerung der Satzelemente berücksichtigt. Bondy.

## Personalien.

**Verliehen:** Dem Geh. Med.-Rat Prof. Dr. Körner in Rostock in Anerkennung seiner Verdienste um die Erfahrung der Pathologie und Therapie der otogenen Gehirnkomplikationen die Schwarze Medaille.

Dem a. o. Professor für Ohrenheilkunde in Wien Dr. Gustav Alexander der Titel und Charakter eines ordentlichen Universitätsprofessors.

Dem mit dem Titel eines a. o. Universitätsprofessors bekleideten Privatdozenten für Laryngo-Rhinologie in Wien Dr. Leopold Réthi der Titel eines ordentlichen Universitätsprofessors.

Für den wissenschaftlichen Teil verantwortliche Redakteure: Dr. E. Urbantschitsch, Dr. H. Marschik.
Herausgeber, Eigentümer und Verleger: Urban & Schwarzenberg.
Druck R. Spies & Co. Wien V.

Generated on 2019-10-24 16:08 GMT / http://hdl.handle.net/2027/uc1.b3252768
Public Domain in the United States, Google-digitized / http://www.hathitrust.org/access_use#pd-us-google
Digitized by Google
Original from UNIVERSITY OF CALIFORNIA

# Monatsschrift
für
# Ohrenheilkunde
und
# Laryngo-Rhinologie

Organ der Österreichischen otologischen Gesellschaft,
der Wiener laryngo-rhinologischen Gesellschaft
und der Münchener laryngo-otologischen Gesellschaft

Mitbegründet von

**CHIARI, GRUBER, JURASZ, RÜDINGER, VOLTOLINI, WEBER-LIEL, L. v. SCHRÖTTER, V. URBANTSCHITSCH, E. ZUCKERKANDL**

Unter Mitwirkung von

Prof. Dr. F. ALT (Wien), Prof. Dr. R. BÁRÁNY (Upsala), Priv.-Doz. Dr. O. BECK (Wien), Prof. Dr. A. BING (Wien), Priv.-Doz. Dr. G. BONDY (Wien), Prof. Dr. G. BRÜHL (Berlin), Prof. Dr. H. BURGER (Amsterdam), Prof. D. DEMETRIADES (Athen), Prof. Dr. J. FEIN (Wien), Priv.-Doz. Dr. H. FREY (Wien), Priv.-Doz. Dr. E. FRÖSCHELS (Wien), Dr. V. FRÜHWALD (Wien), Priv.-Doz. Dr. S. GATSCHER (Wien), Priv.-Doz. Dr. E. GLAS (Wien), Prof. Dr. B. GOMPERZ (Wien), Prof. Dr. M GROSSMANN (Wien), Prof. Dr. V. HAMMERSCHLAG (Wien), Dr. HEINZE (Leipzig), Prof. Dr. HEYMANN (Berlin), Dr. G. HOFER (Wien), Prof. Dr. R. HOFFMANN (Dresden), Prof. Dr. HOPMANN (Köln), Prof. Dr. O. KAHLER (Freiburg i. Br.), Priv.-Doz. Dr. J. KATZENSTEIN (Berlin), Dr. KELLER (Köln), Hofrat Dr. KIRCHNER (Würzburg), Priv.-Doz. Dr. K. KOFLER (Wien), OStA. Dr. S. LAWNER (Wien), Prof. Dr. LICHTENBERG (Budapest), Dr. L. MAHLER (Kopenhagen), Prof. Dr. H. NEUMAYER (München), Dr. Max RAUCH (Wien), Prof. Dr. L. RÉTHI (Wien), Dr. Ed. RIMINI (Triest), Priv.-Doz. Dr. E. RUTTIN (Wien), Prof. Dr. J. SAFRANEK (Budapest), Dr. F. SCHLEMMER (Wien), Prof. Dr. A. SCHÖNEMANN (Bern), Dr. H. SCHRÖTTER (Wien), Dr. M. SEEMANN (Wien), Dr. A. SIKKEL (Haag), Dr. SPIRA (Krakau), Dr. H. STERN (Wien), Dr. M. SUGAR (Budapest), Prof. Dr. A THOST (Hamburg), Dr. WEIL (Stuttgart), Dr. M. WEIL (Wien), Dr. E. WODAK (Prag)

herausgegeben von

**H. NEUMANN**
Wien

**M. HAJEK**
Wien

**G. ALEXANDER**
Wien

Redakteure:

für Ohrenheilkunde:
**Ernst Urbantschitsch**
Wien

für Laryngo-Rhinologie:
**Hermann Marschik**
Wien

**54. Jahrgang, 2. Heft**
**(Februar)**

URBAN & SCHWARZENBERG
BERLIN N
FRIEDRICHSTRASSE 105 b
WIEN I
MAXIMILIANSTRASSE 4
1920

Monatlich erscheint 1 Heft von etwa 6 Bogen Umfang
Preis halbjährig **Mk. 45.— = d.-ö. K 120.— = tsch.-sl. K 60.—**. Einzelne Hefte kosten **Mk. 9.— = d.-ö. K 25.— = tsch.-sl. K 12.—**.

Generated on 2019-10-24 16:08 GMT / http://hdl.handle.net/2027/uc1.b3252768
Public Domain in the United States, Google-digitized / http://www.hathitrust.org/access_use#pd-us-google
Digitized by Google
Original from UNIVERSITY OF CALIFORNIA

☞ *Originalbeiträge, Referate, Separatabdrücke und Rezensionsexemplare usw. otologischen Inhaltes bitten wir, an Doz. Dr.* ***Ernst Urbantschitsch,*** *Wien, I. Schottenring 24, und solche rhino-laryngologischen Inhaltes an Priv.-Doz. Dr.* ***H. Marschik,*** *Wien, IX. Lazarettgasse 14, einsenden zu wollen. Das Honorar für Originalien und Referate beträgt K 96.— für den Bogen zu 16 Seiten. Sonderabdrücke von Originalien werden zum Selbstkostenpreise berechnet. Für Bücherbesprechungen geht das betreffende Buch als Honorar in den Besitz des Besprechers über. Redaktion und Verlag.*

# Inhaltsverzeichnis.

## Laryngo-Rhinologischer Teil.

### Original-Artikel

Dr. Adalbert Heindl, Wien: Fremdkörper in der rechten Lunge. (Mit 3 Figuren) 97

### Vereinsberichte

Wiener laryngo-rhinologische Gesellschaft. Sitzung vom 3. Dezember 1919 . . . 105
Oto-laryngologischer Verein zu Kristiania. Sitzung vom 10. Oktober 1918 und 6. März 1919 . . . . . 122

### Bücherbesprechungen

Dr. Richard Kayser: Anleitung zur Diagnose und Therapie der Kehlkopf-, Nasen- und Ohrenkrankheiten . . . . . 130

### Referate

I. Allgemeines . . . . . 130
II. Nase und Nebenhöhlen . . . . . 134
III. Mundhöhle, Rachen, Nasenrachen, Hypophyse . . . . . 136
IV. Kehlkopf . . . . . 138
V. Trachea, Bronchien, Ösophagus . . . . . 140
VI. Hals, Schilddrüse, Thymus, Mediastinum . . . . . 141

## Otologischer Teil.

### Original-Artikel

Dr. Franz Fremel, Wien: Ein Modell zur Demonstration der typischen Operationen am Schläfebein. (Mit 3 Figuren) . . . . . 145
Dr. Josef Fischer, Wien: Die Erkrankungen des Gehörorganes bei Grippe. (Schluß) . . . . . 148

### Vereinsberichte

Österreichische otologische Gesellschaft. Sitzung vom 24. November 1919 . . . 162
Niederländischer Verein für Hals-, Nasen- und Ohrenheilkunde. 27. Versammlung am 24. und 25. November 1917 . . . . . 176

### Bücherbesprechungen

Dr. med. Josef Wetterer: Handbuch der Röntgen- und Radiumtherapie . . 187
Dr. med. F. Thedering: Das Quarzlicht und seine Anwendung in der Medizin 188
Prof. Dr. O. Kutvirt: Ohrenheilkunde. Erster allgemeiner (propädeutischer) Teil 189

### Referate

I. Allgemeines . . . . . 190
II. Äußeres Ohr und Mittelohr . . . . . 190
III. Labyrinth und Hörnerv . . . . . 191
IV. Otochirurgie . . . . . 191



Digitized by Google
Original from UNIVERSITY OF CALIFORNIA
Generated on 2019-10-24 16:08 GMT / http://hdl.handle.net/2027/uc1.b3252768
Public Domain in the United States, Google-digitized / http://www.hathitrust.org/access_use#pd-us-google

MONATSSCHRIFT FÜR OHRENHEILKUNDE
UND
LARYNGO-RHINOLOGIE

54. Jahrg. 1920. 2. Heft.

Nachdruck verboten.

# Laryngo-Rhinologischer Teil.

## Original-Artikel.

Aus dem Ambulatorium für Rhino-Laryngologie der Krankenanstalt „Rudolfsstiftung".

## Fremdkörper in der rechten Lunge[1]).

Von Dr. **Adalbert Heindl**, Vorstand.

(Mit 3 Figuren.)

Anfangs Mai 1919 erfuhr ich von Herrn Dr. Burian, der als „Heimkehrer" bei mir arbeitet, daß auf einer internen Abteilung und bei verschiedenen Ärzten außerhalb des Spitals eine Frau in Behandlung stehe, die einen sehr elenden Eindruck mache, zunehmenden Verfall zeige, mit hohem Fieber, deren Diagnose Pneumonie n. tbc. pulmon. bei negativem Sputumbefund laute, welche aber angebe, ihre Krankheit rühre von der Zeit her, als sie einmal einen Knochen verschluckte. Ich bat, mir die Patientin vorzuführen und dabei erfuhr ich, daß Patientin im Oktober 1918, damals noch ohne Beschwerden von Seiten der Lunge, ausgenommen einem zeitweiligen Husten, den sie auf eine kürzlich erfolgte Erkältung bezog, auch im laryngologischen Ambulatorium mit der Klage war, sie fühle in der rechten Tonsillargegend einen Fremdkörper, den sie im August verschluckt hätte. Die Untersuchung des Rachens, der Tonsillargegend, des Hypopharynx und Larynx ergab damals bis auf mäßigen Katarrh, den sich Patientin durch eine Verkühlung zugezogen haben wollte, ein negatives Resultat. Auf den Hinweis hin, daß der Fremdkörper tiefer sein könnte und eventuell dort mittels Bronchoskopie gesucht werden müßte, lehnte Patientin dies ab und blieb bei ihren ersten Angaben. Sie wurde mit der Ermahnung, wie in solchen Fällen immer, wenn ihre Fremdkörpergefühle andauern, wiederzukommen, entlassen. Röntgenaufnahme wurde bei dem damaligen großen Andrang von Patienten leider verabsäumt.

[1]) Nach einer Demonstration in der Sitzung der Gesellschaft der Ärzte am 23. Mai 1919.



Digitized by Google
Original from UNIVERSITY OF CALIFORNIA
Generated on 2019-10-24 16:08 GMT / http://hdl.handle.net/2027/uc1.b3252768
Public Domain in the United States, Google-digitized / http://www.hathitrust.org/access_use#pd-us-google

Patientin kam auch nicht wieder, sondern begab sich von einem Arzt zum anderen in Behandlung. War also der Fall damals noch unklar, so mußte er jetzt nach eingehender, genauer Erhebung der Anamnese bei der ziemlich unintelligenten Patientin und nach folgender Untersuchung sofort als Fremdkörperfall der rechten Lunge diagnostiziert werden.

Anamnese: Patientin K. K., 47 Jahre alt, gibt an, im August 1918 sich bei einer Reise erkältet zu haben. Bei dem deswegen erfolgten Genusse einer heißen Suppe blieb ihr ein Knochen im Halse in der rechten Tonsillargegend stecken. Nachbohren und Extraktionsversuche mit dem Finger verursachten Erstickungsanfälle, Schlagen von Leuten aus ihrer Umgebung auf den Rücken Erleichterung. Jedoch fühlte sie seither immer den Fremdkörper in der rechten Tonsillargegend (bezw. in dem rechten Sinus pyriformis wahrscheinlich) und fühle auch jetzt noch dort den Fremdkörper. Den seither zunehmenden Husten und die übrigen Erscheinungen bezieht sie auf die damalige Erkältung und wurden auch von den Ärzten als Folgen derselben gedeutet. Auf der Brust, in der Gegend der Bronchien fühle sie keinen Schmerz, keinen Fremdkörper, nur im Halse. Aber der anfangs nur zeitweilig auftretende Husten, der immer stärker wurde und später von blutig-eitrigem Auswurfe gefolgt war, besonders in letzter Zeit in der Nacht, beim Niederlegen und im Liegen quälend wurde, die zunehmenden Atembeschwerden, das in letzter Zeit nahezu ständige Fieber 38—39° und die nunmehr auch in der Lebergegend auftretenden Schmerzen veranlaßten Patientin, einen Arzt nach dem anderen aufzusuchen, da die Behandlung nie Erfolg hatte. Dabei sei sie so abgemagert und schwach, daß sie sich kaum mehr auf den Füßen halten könne.

Stat. präs.: Patientin mittelgroß, grazil gebaut, frühzeitig gealtert, hochgradig abgemagert, sehr anämisch mit deutlich ikterischer Verfärbung der Haut des Gesichtes und der Konjunktiva. Temperatur 38·7, Atmung 44—54 ungleichmäßig, abwechselnd oberflächlich, dann wieder ziehend vertieft, stridorös, aussetzend, von fortwährenden zahlreichen Hustenstößen unterbrochen. Sprache mühsam, oft spastisch, oft leise, um Hustenreiz zu vermeiden. Hände zitternd, Trommelschlägelfinger. Puls frequent, klein, arythmisch, oft aussetzend 140. Dementsprechend allgemeine Schwäche.

Die Untersuchung des Pharynx, Hypopharynx und Larynx ergibt negatives Resultat. Aus der Trachea aber, die sonst frei erscheint, dringt deutlicher Stridor und charakteristischer fauliger Foetor.

Thorax schmal, im allgemeinen normal entwickelt. Die rechte Thoraxseite bleibt bei der Inspiration auffallend zurück. Während die linke Thoraxhälfte flacher erscheint und die Interkostalräume stark eingezogen zeigt, finden wir dieses Zeichen rechts nur im

Digitized by Google
Original from UNIVERSITY OF CALIFORNIA
Generated on 2019-10-24 16:08 GMT / http://hdl.handle.net/2027/uc1.b3252768
Public Domain in the United States, Google-digitized / http://www.hathitrust.org/access_use#pd-us-google

Bereiche des Oberlappens. Von der 3. bis 4. Rippe nach abwärts bemerken wir in der Gegend des rechten Sternalansatzes der Rippen eine etwa handtellergroße Vorwölbung, auch zum Teile noch von dem rechten Interskapularraume nach abwärts rückwärts, sich noch um die obere Lebergrenze herum nach vorne ausbreitend. Darüber die Haut glatt, gespannt, die Interkostalräume verstrichen. Die Perkussion ergibt über der linken Lunge vollen, normalen Schall. Rechts an der Lungenspitze im Bereiche des Oberlappens vorne und hinten normaler Schall. Über der beschriebenen Vorwölbung vorne, neben dem Sternum deutlich kurzer leerer Schall, von da nach abwärts mehr weniger gedämpft, nach der Axillarlinie sich etwas aufhellend. Hinten ebenfalls im Bereiche der Vorwölbung kurzer, nahezu leerer Schall, nach abwärts und seitwärts sich aufhellend, aber immer noch kürzer, abwechselnd gedämpft. Keine respiratorische deutliche Verschieblichkeit. Stimmfremitus dieser Stellen abgeschwächt oder aufgehoben.

Die Auskultation ergibt links vesiculäres Atmen, stellenweise unterbrochen von großblasigen feuchten Rasselgeräuschen. Rechts im Oberlappen vorne und hinten derselbe Befund. Über der Dämpfung vorne bronchiales Atmen mit deutlichem Stridor über dem rechten Sternalrand, in der Umgebung und nach abwärts zu teils aufgehobene Atmung, teils Reiben, teils reichlich trockene und feuchte Rasselgeräusche. Hinten die Rasselgeräusche deutlicher, im Unterlappen sich vermischend mit trockenem Reiben. Die Respiration ist von häufigen trockenen und feuchten Hustenstößen fortwährend unterbrochen, besonders erfolgen sie bei tiefer Inspiration und in liegender Stellung.

Das Röntgenbild (siehe Fig. 1) zeigt einen etwa hellergroßen, ovalen, verschiedene Dichtigkeit aufweisenden Schatten, neben dem rechten Sternalrande, in der Gegend des rechten Stammbronchusabganges vom Hauptbronchus. Höhe 4. Rippe. Dieser Schatten könnte von einer infiltrierten Drüse des Hilus herrühren, wird aber als der Schatten eines in Granulationsmassen eingebetteten Fremdkörpers gedeutet. Von hier, den kleinen dichteren Schatten umgebend und entlang der inneren Lungengrenze nach abwärts ziehend, sehen wir einen streifenförmigen diffusen Schatten, der sich in der Gegend des Unterlappens in streifenförmige und fleckige Trübungen auflöst. Diese Schatten werden als Ausdruck eines hier bestehenden Empyems mit Pleuritis und Peribronchitis aufgefaßt.

Diagnose: Fremdkörper mit Granulationspfropf im rechten Stammbronchus, Abszeß in seiner Umgebung und konsekutivem Empyem im rechten Unterlappen mit herdweiser trockener Pleuritis. Nach mehrtägigem Zureden gibt Patientin zum bronchoskopischen Eingriff ihre Zustimmung; freilich erst, nachdem sie über die Hoffnungslosigkeit ihres Zustandes im Falle, daß sie diesen Eingriff



Digitized by Google
Original from UNIVERSITY OF CALIFORNIA
Generated on 2019-10-24 16:08 GMT / http://hdl.handle.net/2027/uc1.b3252768
Public Domain in the United States, Google-digitized / http://www.hathitrust.org/access_use#pd-us-google

nicht vornehmen lasse, energisch aufgeklärt wurde. Bei ihrem hinfälligen pyämischen Allgemeinzustande und der dadurch verursachten äußerst bedrohlichen Herzaktion war eine Narkose von vornherein ausgeschlossen. Andererseits ließ das lange (9 Monate) Verweilen des Fremdkörpers in der Lunge mit seinen Folgezuständen, wie abnorme Reizbarkeit, massenhafte Sekretentleerung und schwerere Zugänglichkeit, die reichlichere Kokainanwendung erforderlich machen würde, das Gelingen der Operation unter Vornahme der oberen Bronchoskopie in Frage gestellt erscheinen. So große Anforderungen an die bereits hochgradig geschwächte Herzaktion durften nicht gestellt werden. Alle diese Gefahren quoad vitam für die Patientin mußten vermieden werden. Daher ergab sich für mich, indem ich mir den

Fig. 1.

unvergeßlichen Wahlspruch unseres Chrobak, „primum non nocere“ vor Augen hielt, die zwingende Notwendigkeit zuerst die Tracheotomie vorzunehmen und den Weg der unteren Bronchoskopie als den sicherer zum Ziele führenden zu betreten. Auch meine einstigen Lehrer Killian und Brünnings haben sich in diesem Sinne stets geäußert, wenn sie auch persönliche Geschicklichkeit und Übung für das Betreten des Weges der oberen Bronchoskopie zur Entfernung von zackigen Fremdkörpern aus der Lunge hoch einwerten. Siehe unter anderem „Direkte Endoskopie der Luft- und Speisewege“, Brünnings und Albrecht 1915.

13. V. Vornahme der Operation in liegender Stellung auf gewöhnlichem Operationstisch. Patientin bekommt um 6 Uhr abends, $^1/_2$ Stunde vor dem Eingriff in Ermanglung von Atropin-, Ätherschwefelsäure, Pantopon 0·01, Atropin sulfur 0·001, Digipurat 1·0 und kurz vorher eine Spritze Ol. camphor. per injectionem subkutan.

Digitized by Google
Original from UNIVERSITY OF CALIFORNIA
Generated on 2019-10-24 16:08 GMT / http://hdl.handle.net/2027/uc1.b3252768
Public Domain in the United States, Google-digitized / http://www.hathitrust.org/access_use#pd-us-google

Darauf Umspritzung der Trachea nach Most mit 1·5% Novokain-Adrenalin, wobei getrachtet wird, möglichst die beiderseitigen N. recurr. zu treffen. Obere Tracheotomie nach Ligatur und Durchtrennung eines Querastes der A. Thyrioidea super. und stumpfer Abpräparierung der bis auf den Ringknorpel hinaufreichenden Gland. Thyreoid. Bei all diesen operativen Maßnahmen mußte eine Überstreckung des Kopfes vermieden werden wegen der zunehmenden Atembeschwerden und der ununterbrochen sich steigernden Hustenstöße. Einführung einer Normalkanüle und Pause, um dem reichlich inzwischen angesammelten Sekrete Abfluß zu verschaffen und der Patientin Sauerstoff zuführen zu können. Bei den nun folgenden Eingriffen hatte Assistent I den Puls und die Atmung zu überwachen, Injektionen eventuell zu verabreichen bei versagender Herzkraft;

Assistent II Lagerung der Patientin und des Kopfes, Bereithaltung der Kanüle und Beaufsichtigung der Tracheotomiewunde zu besorgen;

Assistent III Speichelpumpe, Kokain, Adrenalin, Alypin und Tupfer zu reichen;

Assistent IV den Anschlußapparat, die Reinigung des Panelektroskopes, der Rohre, der Brillen und die Auswechslung derselben zu besorgen;

Assistent V hatte die Extraktions- und übrigen Instrumente über und dem Assistenten IV eventuell behilflich zu sein. Die Arbeitsteilung war also vorher genau bestimmt worden, um möglichst viel Zeit zu gewinnen und weil voraus zu sehen war, daß aus oben genannten Gründen mit Anästhetizis möglichst gespart werden müsse. Nach Eröffnung der Trachea Auftragung von 20% Kokain + Adrenalin sorgfältigst mit Wattapinsel in der Trachea, Tracheaeingang und an der Bifurkation. 10 Minuten Wartezeit und Ruhe für die Patientin. Rohr 10 *mm* und Panelektroskop Brünnings, Anästhesierung des rechten Hauptbronchus mit 10% Alypin-Adrenalin-Spray, Besichtigung des stark entzündeten und dilatierten rechten Hauptbronchus an dessen stenosiertem Ende, bei seiner Teilung in den Stammbronchus auch eine Obturation dieses durch leicht blutende Granulationsmassen, in deren hinteren und äußeren Quadranten eine kleine Zacke eines Spongiosaknochens bei entsprechender Rohrstellung gesichtet wird. Entfernung 15—17 *cm*. Nachdem reichliche eitrig-schleimige Sekretmassen abgesaugt werden, wird eine vorsichtige Annäherung des Rohres versucht, aber wegen erhöhter Empfindlichkeit doch als zu gewagt erkannt. Nochmals 10% Alypinspray und 20% Kokain + Adrenalin mittels kleinem Wattetupfer auf die Operationsstelle aufgetragen und 5 Minuten Wartezeit zur Beruhigung der Patientin. Darauf ist eine bessere Annäherung an das Operationsfeld möglich und die Knochenzacke wird mit Hackenpinzette zu fassen gesucht. Dieselbe gleitet ab und

Digitized by Google
Original from UNIVERSITY OF CALIFORNIA
Generated on 2019-10-24 16:08 GMT / http://hdl.handle.net/2027/uc1.b3252768
Public Domain in the United States, Google-digitized / http://www.hathitrust.org/access_use#pd-us-google

unter einem explosionsartigen Hustenstoß entleert sich eine Menge von etwa 100 *ccm* dicken rahmig-eitrigen Sekretes durch das Rohr, Panelektroskop und über das Gesicht des Operateurs. Da auch Tieflage des Oberkörpers der Patientin nicht genügenden Abfluß des Sekretes durch das Rohr schafft, andererseits dasselbe zu dick ist, um die Speichelpumpe passieren zu können, muß die Entfernung des Rohres vorgenommen, also der Rückzug angetreten werden, um der Patientin Zeit zu lassen, durch die wieder eingesetzte Kanüle die Eitermassen aushusten zu können.

Nach gründlicher Reinigung aller Instrumente, Rohr, Panelektroskop und Gläser wird nochmals nach Abtupfen der restlichen Sekretmassen an den Fremdkörper herangegangen. Dieser zeigt sich nun um einen Winkel von 180° gedreht mit einer anderen schmalen Kante nach vorne aufwärts und dem spongiösen Anteile nach abwärts hinten eingestellt, derart zwischen den Granulationsmassen sichtbar, daß er nun leichter und fester gefaßt werden und an das Rohrende herangezogen werden kann. Doch nochmals droht dieses, da der Knochen jedenfalls in seinem Durchmesser größer ist, als der Durchmesser des Rohres (10 mm), ihn abzustreifen, so daß er mit dem Rohre und außerhalb desselben extrahiert und auch an der Tracheotomiewunde sichtbar wird. Auch jetzt folgt noch reichliche Entleerung von diesmal blutig-eitrigem Sekret. Ruhe für die Patientin und Einsetzen der Kanüle behufs besserer Expektoration. Dann abermaliges Eingehen mit dem Rohre, Abtragen von Granulationsmassen, Blutstillung mit Adrenalintupfern und solchen mit $H_2O_2$ (3%). Dieser Vorgang verschafft besseren Über- und Einblick in das Operationsfeld, das hinter einer Stenose am Eingang in den Stammbronchus uns in eine mächtige, etwa wallnußgroße Abszeßhöhle blicken läßt, auf deren Grunde Bronchiallumina II. und III. Ordnung sichtbar werden. Ein herrliches Bild. Nachdem wir uns vergewissert, daß die Blutung, die übrigens gering war und nur von den Granulationen herrührte, gestillt, verlassen wir erst endgültig das Operationsfeld, um nach Einsetzen der Kanüle und Verband die Patientin der Ruhe zu übergeben mit entsprechender Aufsicht. Patientin atmet freier und ruhiger und macht bei gutem Puls einen frischeren Eindruck als vor der Operation. Diese selbst konnte in allen erwähnten Phasen dem assistierenden Personal demonstriert werden und dauerte insgesamt mit Tracheotomie $1^1/_4$ Stunden. Die Gesamtmenge des entleerten eitrigen Sekretes schätzen wir auf reichlich 250 *ccm*.

Der Fremdkörper, der entfernt wurde, erweist sich als ein vierzackiger, pyramidenförmiger, nach der glatten Fläche gekrümmter, 21 mm langer, 11 mm an der Basis breiter, anscheinend von einem Wirbelkörperfortsatz herrührender Knochen, dessen eine größere Fläche glatt ist (s. Fig. 2) und gehöhlt, während die andere breite Fläche eine

Digitized by Google
Original from UNIVERSITY OF CALIFORNIA
Generated on 2019-10-24 16:08 GMT / http://hdl.handle.net/2027/uc1.b3252768
Public Domain in the United States, Google-digitized / http://www.hathitrust.org/access_use#pd-us-google

spongiöse zackig hervorragende Bruchfläche aufweist. Mit seinem längeren spitzigen Ende stack er in dem Stammbronchus, distal (abwärts), mit den 2 Hörnern proximal nach vorne (aufwärts) hatte er sich offenbar in den Abgang des Oberlappenbronchus verankert, so zwar, daß nur die spongiöse 4. Zacke, nach hinten ragend, in den Granulationsmassen sichtbar wurde. Bei dem Ableiten des Faßinstrumentes wurde er in seinem Bette gelockert, stellte sich vertikal auf und da nun auch der dahinterliegende Abszeß eröffnet wurde, fand der dort schon lange gestaute Eiter unter explosionsartigen Hustenstößen seinen Ausweg.

Weiterer Krankheitsverlauf: Nächster Tag, 14. V., Gesamteindruck der Patientin gut, Atmung ruhiger, Temperatur 38°, Puls 110. Aus der Kanüle entleert sich reichlich schleimig-eitriges

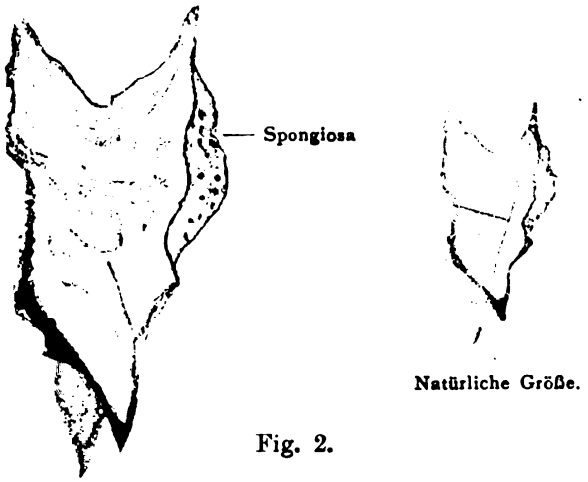


Fig. 2.

Sekret. R. H. U. groß- und feinblasiges Rasseln im Mittellappen, teilweise mit amphorischem Charakter, dort auch Aufhellung der Dämpfung, Wickel, Expektor., Digalen, Am zweiten Tage, 15. V., nach der Operation Morgentemperatur 37°, abends 37·8°, Puls 110. Patientin erholt sich zusehends.

17. V. Dekanülement. Darnach steigt nochmals die Temperatur über 38° und ist im rechten Unterlappen ein neuer Verdichtungsherd nachzuweisen, der aber unter Digalen und Expekt. nach 2 Tagen wieder verschwindet. Wird auf die nunmehr ohne Kanüle erschwerte Expectoration bezogen.

Von nun an sinkt die Temperatur stetig und bleibt unter 37° morgens, abends 37·0°. Im rechten Unterlappen hat sich amphorisches Atmen mit deutlich klingenden Rasselgeräuschen eingestellt, das noch längere Zeit persistiert und erst bis 7. Tage der Entlassung der Patientin aus dem Spitale langsam verschwindet. An diesem

Digitized by Google
Original from UNIVERSITY OF CALIFORNIA
Generated on 2019-10-24 16:08 GMT / http://hdl.handle.net/2027/uc1.b3252768
Public Domain in the United States, Google-digitized / http://www.hathitrust.org/access_use#pd-us-google

Tage, 12. VI., noch daselbst großblasiges, feuchtes Rasseln, die Dämpfung ist bis auf eine dreiquerfingerbreite Zone vorne und rückwärts über der Zwerchfellgrenze verschwunden. Patientin geht zur Erholung und vollständigen Heilung aufs Land. Puls 100, Atmung normal. Patientin hat zugenommen. Das ikterische Aussehen gewichen und Trommelschlägelfinger nur mehr angedeutet.

Epikrisis: Wir sehen an diesem Falle wieder, um wieviel schwieriger die Extraktion eines Fremdkörpers aus der Lunge sich gestaltet, je länger er dort verweilt hat. Aber auch, daß in solchen Fällen die untere Bronchoskopie direkt indiziert ist. Denn abgesehen von der so störenden Menge des eitrigen Sekretes, abgesehen von dem Sauerstoffhunger der Lunge und des durch die Toxine geschwächten Herzens, hätten wir auch diesem Kokainmengen zumuten müssen, die es sicherlich nicht vertragen hätte. Wir sind aber neben dem Alypin mit ganz geringfügigen, vielleicht dem zehnten Teile der sonst angewendeten Kokainmenge ausgekommen, obwohl die Reizbarkeit ganz enorm gesteigert war.

Wir sehen aber auch, daß wir in jedem Falle mit Verdacht auch nur auf einen Fremdkörper in den tieferen Atmungs- oder Speisewegen ein Röntgenbild anfertigen lassen sollen. Wenn möglich aus gekreuzten Richtungen (Sgalitzer). Eine Untersuchung mit dem Röntgenschirm genügt höchstens bei metallenen Fremdkörpern. Wir können uns in diesem Falle einer Unterlassungssünde nicht ledig sprechen. Wir sehen aber auch, wie häufig noch sogar Kollegen bei naheliegendem Verdachte auf das Vorhandensein eines Fremdkörpers in der Lunge diesen Gedanken nicht festhalten, ja ihn sogar, wenn er von dem Patienten geäußert wird, zurückweisen. Endlich aber auch, daß in sogenannten chronischen Fremdkörperfällen alle eventuell auftretenden Möglichkeiten vor der Vornahme eines Eingriffes genauestens erwogen und überlegt sein müssen.

Zum Schlusse erlaube ich mir noch darauf hinzuweisen, daß sich die Fremdkörperfälle in den oberen und unteren Atmungs- und Speisewegen in den letzten Kriegsjahren auffallend vermehrt haben. Dies hat einerseits seinen Grund in der Hast des Lebens. Die Speisen werden mangelhaft zubereitet, gefälscht, neben der Beschäftigung (Arbeit) hastig verzehrt. So war es auch in unserem Falle. Andererseits veranlaßt auch das permanente Hungergefühl die meisten Menschen, gierig, rasch, ohne gut zu kauen (viele haben auch die Zähne durch Vernachlässigung verloren und keinen Ersatz bekommen), zu verschlingen. So habe ich ganz enorme Fleischstücke aus dem Ösophagus entfernen müssen, weil sie, ungekaut verschlungen, den Ösophagus wegen ihrer Größe nicht passieren konnten.

Wir sehen also auch nach dieser Richtung hin die verderblichen Folgen der Grausamkeit unserer Feinde — des „Hungerkrieges".

Digitized by Google
Original from UNIVERSITY OF CALIFORNIA
Generated on 2019-10-24 16:08 GMT / http://hdl.handle.net/2027/uc1.b3252768
Public Domain in the United States, Google-digitized / http://www.hathitrust.org/access_use#pd-us-google

# Vereinsberichte.

## Wiener laryngo-rhinologische Gesellschaft.

**Sitzung vom 3. Dezember 1919.**

**(Offizielles Protokoll.)**

**Vorsitz: Herr M. Hajek.**
**Schriftführer: Herr G. Hofer.**

Der Vorsitzende hält folgende Nachrufe: Vor wenigen Tagen ist uns die schmerzliche Nachricht zugekommen, daß wir wieder einen hervorragenden Vertreter unseres Faches durch den Tod verloren haben. Professor Onodi in Budapest, der unentwegte Kämpfer für die Stellung der Laryngologie innerhalb der Gesamtmedizin, ein unablässiger Förderer unserer Disziplin, ist nicht mehr! Er siechte an einer chronischen Tuberkulose seit beiläufig 30 Jahren und nur seiner steten Enthaltsamkeit und Pflege seiner Gesundheit konnte er es noch bis zum 65. Lebensjahre bringen. Das letztemal sah ich ihn hier gelegentlich meiner Antrittsvorlesung. Er kehrte von hier nach Budapest zurück, woher er sich vor einem Jahre von der revolutionären Anarchie geflüchtet hatte. Er scheint aber seines Lebens und seiner Stellung nicht froh geworden zu sein.

Um Onodis Bedeutung für die Laryngo-Rhinologie gerecht einschätzen zu können, darf nicht vergessen werden, daß er ursprünglich für die anatomische Laufbahn bestimmt, mit kurzen Übergängen in die praktische Medizin für Laryngo-Rhinologie umsattelte. Er stellte sein gesamtes anatomisches Forschertalent in den Dienst der Laryngo-Rhinologie und jeder von Ihnen weiß, welche umfangreiche und detaillierte Beiträge auf allen Gebieten der Rhinologie wir ihm zu verdanken haben. Freilich läßt es sich nicht leugnen, daß zwischen seinen theoretischen und praktischen Kenntnissen ein jäher, unüberbrückbarer Abgrund klaffte. Die mangelhafte klinisch-laryngologische und chirurgische Ausbildung konnte in späteren Jahren nicht mehr nachgeholt werden, und daher kam es, daß manche anatomische Befunde, die für das Verständnis der klinischen Laryngologie nur beiläufige Bedeutung haben, von ihm ungebührlich in den Vordergrund gestellt wurden. Immerhin haben aber alle seine Arbeiten den großen Vorteil, daß sie lange Zeit hindurch Gegenstand der Diskussion blieben und auch in dieser Weise die Lösung von Fragen förderten.

Er versuchte auch auf physiologischem Gebiete die Lösung der Rekurrenslähmung anzubahnen. In mehreren Publikationen veröffentlichte er seine Resultate.

Alles in allem war Onodi einer der fleißigsten und fruchtbarsten laryngo-rhinologischen Forscher. Wir werden ihm ein ehrendes Andenken bewahren.

Digitized by Google
Original from UNIVERSITY OF CALIFORNIA
Generated on 2019-10-24 16:08 GMT / http://hdl.handle.net/2027/uc1.b3252768
Public Domain in the United States, Google-digitized / http://www.hathitrust.org/access_use#pd-us-google

Unter besonders tragischen Umständen verschied vor wenigen Tagen unser lieber, von allen, die ihn kannten, geschätzter Dr. Herrenheiser, ein braver, vornehmer Mensch, der allen gegenüber stets gefällig und wohlwollend war. Er hat während der Sommermonate in Markt Aussee spezialistische Praxis getrieben. Noch vor wenigen Monaten sah ich ihn zu wiederholten Malen. Er ertrug mit mannhafter Ausdauer das uns durch unseren politischen Zusammenbruch beschiedene Schicksal. Ich hätte nach dieser Erfahrung nicht gedacht, daß die Widerstandskraft seiner Psyche so bald rettungslos zusammenbrechen würde. Wir ehren und betrauern in ihm eines der geschätztesten Mitglieder unserer Vereinigung. Sie selbst haben durch Erheben von Ihren Sitzen kundgegeben, daß Sie meine Empfindungen teilen.

Herr Alexander (a. G.) ladet die Gesellschaft ein, der wirtschaftlichen Organisation der Fachärzte Wiens beizutreten. Als Delegierte wurden bereits Herr M. Hajek und Herr Hanszel gewählt. Der Antrag wird einstimmig angenommen.

## Wissenschaftliche Sitzung.

I. Herr G. Alexander (a. G.) demonstriert einen Kranken und Präparate als **Beitrag zur Radium- und Röntgenbehandlung des Kehlkopfkarzinoms.**

In der großen Zahl der mit Radium- und Röntgenstrahlen behandelten Fällen von Kehlkopfkarzinom sind nur wenige verzeichnet, bei welchen zu Beginn der Behandlung operable Tumoren dieser Therapie unterzogen worden sind. Meist handelt es sich um inoperable oder rezidivierte Karzinome.

Sind einerseits reichliche Erfahrungen vorhanden über die rasche, mitunter staunenerregende Wirkung der Strahlenbehandlung auf die Karzinome, so sind doch Fälle von langdauernder Behandlung, die während der ganzen Zeit an ein und derselben Station in beobachtender Kontrolle standen, selten.

Infolgedessen scheint mir die Mitteilung des vorliegenden Falles nicht unwichtig. Ich will vorwegnehmen, daß bei ihm die Strahlenbehandlung anfangs November 1918 eingesetzt hat. Dieselbe wurde bis jetzt fortgesetzt. Der gegenwärtige Zustand des Kranken wird durch die Demonstration desselben dargetan. Was den Tumor selbst anlangt, so lagen der histologischen Untersuchung 2 Probeexzisionen vor. Die erste wurde am 29. IX. 1918, die zweite am 24. XI. 1919 ausgeführt.

Ich lasse nun zunächst die Krankengeschichte des Falles folgen: Major Alois W., 62 Jahre alt, geboren zu Tribitz in Böhmen, kam am 27. X. 1918 in meine Abteilung des Garnisonsspitals Nr. 2. Anamnese: Vater des Kranken an Apoplexie im 36. Lebensjahre, Mutter an Altersschwäche im 84. Lebensjahre gestorben. Pat. selbst hatte im 6. Lebensjahre Scharlach, im 13. Lebensjahre Wechselfieber durchgemacht. Im Alter von 25, 26 und 30 Jahren bestand zeitweise Bluthusten. Im übrigen war Pat. bis August 1918 stets gesund. Zu dieser Zeit traten Schmerzen in der rechten Halsseite und Schluckbeschwerden für feste Speisen, speziell für Brot, auf. Atembeschwerden bestanden nicht. Pat. ist auch während der letzten Monate mäßig abgemagert

Digitized by Google
Original from UNIVERSITY OF CALIFORNIA
Generated on 2019-10-24 16:09 GMT / http://hdl.handle.net/2027/uc1.b3252768
Public Domain in the United States, Google-digitized / http://www.hathitrust.org/access_use#pd-us-google

(von 74 auf 66 *kg*). Kein Potus, keine venerischen Krankheiten. Pat. hat 3 gesunde Kinder.

Status praesens vom 27. X. 1918: Großer Mann von mäßig gutem Ernährungszustand. In den Brust und Baucheingeweiden keine nachweisbaren krankhaften Veränderungen. Laryngoskopischer Befund: Reichlich kirschengroßer Tumor von der Kommissur rechts seitlich bis in die Pharynxwand und in die aryepiglottische Falte reichend. Rechtes Stimmband nur im vorderen Teil sichtbar. Motilität des Stimmbandes gestört. Flache Vorwölbung im rechten Recessus piriformis. Keine nachweisbaren Ulzerationen. Eine harte Drüse am rechten Unterkiefer, tastbare Drüsen am rechten Ober- und Mittelhals. Klavikulargegend frei. Die Probeexzision (Dozent Dr. Hirsch hatte die Freundlichkeit, dieselbe vorzunehmen) ergab einen harten, stark blutenden Tumor. Im Anschlusse an die Exzision, die in Kokainanästhesie vorgenommen wurde, trat aus der Wunde eine profuse Blutung auf, die mit zeitweisen Unterbrechungen durch 3 Tage, während welcher sich Pat. in Spitalspflege befand, anhielt. Im Laufe dieser Blutungen hat Pat. mindestens $^1/_2\,l$ Blut verloren. Histologischer Befund (Institut Hofrat Paltauf — Doktor Koritschoner): Plattenepithelkarzinom.

Dem Pat. wurde die operative Behandlung seines Leidens vorgeschlagen. Herr Dozent Dr. Marschik untersuchte über meine Bitte den Kranken und riet ihm gleichfalls zur Operation, d. h. zur Totalexstirpation des Kehlkopfes. Der Kranke wünschte über die Ausdehnung der Operation und ihre Folgen genau orientiert zu werden. Er lehnte dieselbe nach reiflicher Überlegung ab mit Rücksicht darauf, daß er als Offizier bis auf weiteres aktiv tätig sei und mit Rücksicht auf seine Familie bis zum äußersten auch aktiv bleiben wolle, nach einer Kehlkopfexstirpation aber von einer Aktivität natürlich nicht mehr die Rede sein könne. So entschloß ich mich notgedrungen zur Strahlenbehandlung, die Herr Prof. Dr. Freund in dankenswerter Weise durchgeführt hat. Pat. wurde vom 12. XI. 1918 bis 15. IX. 1919 in ungefähr 5wöchigen Intervallen 10mal intrapharyngeal mit einer Radiumkapsel, die 17·75 Radiumelement in 60·4 Radium-Barium-Sulfat enthielt, eine strahlende Fläche von 3·1 $cm^3$ hatte, mit 0·1 *mm* dickem Glimmer und einer 0·2 *mm* dicken Silberplatte, sowie einem 0·5 *mm* dicken Messingfilter gedeckt war, bestrahlt. In der ersten Zeit führte ich dem Pat. (in Novokainanästhesie) die an dem rechtwinkelig geknickten Freundschen Träger befestigte Kapsel selbst bis an die kranke Stelle ein, er hielt sie dort während der ganzen Expositionszeit, die jedesmal 20 bis 45 Minuten betrug, ziemlich ruhig adaptiert. Bald aber lernte der Kranke sich den Träger selbst und ohne Lokalanästhesie einzuführen. Im ganzen wurde er 380 Minuten lang mit diesem Radiumpräparate bestrahlt. Außerdem erhielt er extralaryngeal 52 Röntgenbestrahlungen von je 6 Minuten Dauer. 2 Milliampere/Sek. Stromstärke, 8 bis 9 Bauer Härte, 4 *mm* Alumin. Filter in 3 Serien von je 14 Sitzungen. (Röntgentiefenbehandlung.)

Die genauen Daten der Röntgenbehandlung sind aus folgenden Listen ersichtlich:

Digitized by Google
Original from UNIVERSITY OF CALIFORNIA
Generated on 2019-10-24 16:09 GMT / http://hdl.handle.net/2027/uc1.b3252768
Public Domain in the United States, Google-digitized / http://www.hathitrust.org/access_use#pd-us-google

*Radium.*

| | | | | | | | |
|---|---|---|---|---|---|---|---|
| 12. | November | 1918 | 5 Minuten | 17. | Dezember | 1918 | 30 Minuten |
| 14. | „ | 1918 | 20 „ | 14. | März | 1919 | 45 Minuten |
| 19. | „ | 1918 | 25 „ | 2. | Mai | 1919 | 45 „ |
| 23. | „ | 1918 | 30 „ | 2. | Juni | 1919 | 45 „ |
| 10. | Dezember | 1918 | 25 „ | | | | |

*Röntgen.*

Behandlung mit Röntgenstrahlen. Kehlkopfgegend Immer 6 Minuten.

| | | | | | | | |
|---|---|---|---|---|---|---|---|
| 1. | Sitzung | 2. | Jänner 1919 | 1. | Sitzung | 26. | Februar 1919 |
| 2. | „ | 3. | „ 1919 | 2. | „ | 27. | „ 1919 |
| 3. | „ | 4. | „ 1919 | 3. | „ | 28. | „ 1919 |
| 4. | „ | 5. | „ 1919 | 4. | „ | 1. | März 1919 |
| 5. | „ | 6. | „ 1919 | 5. | „ | 2. | „ 1919 |
| 6. | „ | 7. | „ 1919 | 6. | „ | 3. | „ 1919 |
| 7. | „ | 9. | „ 1919 | 7. | „ | 4. | „ 1919 |
| 8. | „ | 10. | „ 1919 | 8. | „ | 5. | „ 1919 |
| 9. | „ | 11. | „ 1919 | 9. | „ | 6. | „ 1919 |
| 10. | „ | 12. | „ 1919 | 10. | „ | 7. | „ 1919 |
| 11. | „ | 13. | „ 1919 | 11. | „ | 8. | „ 1919 |
| 12. | „ | 14. | „ 1919 | 12. | „ | 9. | „ 1919 |
| 13. | „ | 15. | „ 1919 | 13. | „ | 10. | „ 1919 |
| 14. | „ | 16. | „ 1919 | 14. | „ | 11. | „ 1919 |
| | 5 Wochen Pause. | | | | Pause. | | |

| | | | |
|---|---|---|---|
| 1. | Sitzung | 11. | August 1919 |
| 2. | „ | 12. | „ 1919 |
| 3. | „ | 13. | „ 1919 |
| 4. | „ | 14. | „ 1919 |
| 5. | „ | 16. | „ 1919 |
| 6. | „ | 18. | „ 1919 |
| 7. | „ | 19. | „ 1919 |
| 8. | „ | 20. | „ 1919 |
| 9. | „ | 21. | „ 1919 |
| 10. | „ | 22. | „ 1919 |
| 11. | „ | 25. | „ 1919 |
| 12. | „ | 26. | „ 1919 |
| 13. | „ | 27. | „ 1919 |
| 14. | „ | 28. | „ 1919 |

Im übrigen war der bisherige Verlauf der folgende:

Die Gewichtsabnahme hörte schon im Dezember auf. Seit etwa Mai 1919 hat Pat. eine geringe Gewichtszunahme zu verzeichnen. Derzeit beträgt sein Körpergewicht 70·5 *kg*. Die Schmerzen hörten schon im Dezember voll-

Digitized by Google
Original from UNIVERSITY OF CALIFORNIA
Generated on 2019-10-24 16:09 GMT / http://hdl.handle.net/2027/uc1.b3252768
Public Domain in the United States, Google-digitized / http://www.hathitrust.org/access_use#pd-us-google

ständig auf. Vom Dezember 1918 bis März 1919 hatte Pat. 6 Sitzungen zu je 40 Minuten; er beobachtet eine wesentliche Besserung der Beschwerden: Schmerzen gänzlich geschwunden, Schluckbeschwerden fehlen fast ganz, sodann Röntgenbestrahlung durch 14 Tage, täglich 6 Minuten, nach vierwöchentlicher Pause Wiederholung, anschließend daran Radiumbehandlung (5mal je 40 Minuten). Ende Juni: Pat. ist beschwerdefrei, sein Allgemeinbefinden ist gut. Körpergewicht unverändert. Im Oktober 1919 neuerliche Radiumbehandlung, und zwar 2 Sitzungen zu 40 und 15 Minuten. Während der ganzen Zeit wurde dem Pat. wiederholt neuerlich die operative Behandlung seines Leidens, vor allem die Exstirpation der Drüsen, empfohlen, die gerade mit Rücksicht auf den guten Erfolg der Strahlenbehandlung gleichfalls Erfolg verspricht, Pat. lehnte jedoch ab. Pat. wurde während der ganzen Zeit wiederholt laryngoskopisch untersucht. Zunächst blieb der Tumor unverändert. Seit August 1918 läßt sich eine mäßige Größenzunahme des Tumors konstatieren.

Befund vom 20. XI. 1919: In den letzten 14 Tagen im Halse rechts lokale Schmerzen, Schluckbeschwerden, besonders beim Wasserschlucken.

Laryngoskopischer Befund: Kleinnußgroßer Tumor an der rechten Außenwand des Kehlkopfes, Oberfläche desselben glatt, nicht exulzeriert, hellrot, hart. Der Tumor reicht in die seitliche Pharynxwand in die aryepiglottische Falte, teilweise in den Sinus piriformis, der durch die Vorwölbung des Tumors bedeutend verkleinert ist. Rechter Aryknorpel fixiert, rechtes Stimmband nicht sichtbar. Drüsenbefund wie im Oktober 1918. Supraklavikular und axillar keine Drüse. Die Probeexzision wurde am 26. XI. 1919 freundlichst von Herrn Dr. Frühwald in Kokain-Anästhesie ausgeführt. Sie ergab einen harten, nur wenig blutenden Tumor (Pat. hat bei dieser Probeexzision insgesamt 3 bis 4 $cm^3$ Blut verloren).

Histologischer Befund Prof. Stoerk: Die mikroskopische Untersuchung der kurettierten Gewebsstückchen aus dem Larynx zeigte den Befund eines unspezifischen, infiltrativ-entzündlichen Prozesses, mit ausgeprägtem Ödem der Submukosa. Das Epithel zeigt pachydermische Veränderung, jedoch keinerlei neoplasmatisches Wachstum.

Der Fall ist nach seinem bisherigen Verlauf von besonderer Bedeutung. Klinisch handelt es sich um ein Ende Oktober konstant operables Larynxkarzinom, welches unter einer durch ein ganzes Jahr fortgeführten Radium- und Röntgenbehandlung operabel geblieben ist. Der Tumor hat zwar objektiv an Größe etwas zugenommen, er ist von reichlich Kirschengröße auf klein wallnußgroß gelangt. Andererseits sind jedoch die subjektiv durch den Tumor entstandenen Beschwerden während dieses Jahres teilweise in den Hintergrund getreten, zum Teil sogar gänzlich geschwunden, gewiß jedoch nicht größer geworden. Der Kranke hat auch an Körpergewicht zugenommen. Wir können daher sagen, daß es in diesem Falle durch die Strahlentherapie gelungen ist, den Tumor durch mehr als ein ganzes Jahr auf ungefähr dem gleichen Stand zu halten und der Erfolg der Behandlung dokumentiert sich auch in dem Ausbleiben derjenigen Erscheinungen, die sonst an solchen

Digitized by Google
Original from UNIVERSITY OF CALIFORNIA
Generated on 2019-10-24 16:09 GMT / http://hdl.handle.net/2027/uc1.b3252768
Public Domain in the United States, Google-digitized / http://www.hathitrust.org/access_use#pd-us-google

Karzinomen leider nur zu früh auftreten: Ulzeration des Tumors, Drüsenmetastasen, Kachexie. Dabei ist noch zu bedenken, daß die Gruppe der Karzinome, welcher mein Fall angehört (Plattenepithelkarzinom des Pharynx), für operative Behandlung und auch sonst eine sehr ungünstige Prognose gibt (Marschik). Es kann ohne weiteres zugegeben werden, daß in diesem Falle ein wenig malignes Karzinom vorliegt, wenn auch das histologische Präparat vom Oktober 1918 einen typischen Plattenepithelkrebs und die klinische Untersuchung das Ergriffensein des Pharynx erkennen läßt. Das Ergebnis der Strahlenbehandlung wird aber weit interessanter, wenn man die Probeexzision vom Oktober 1918 mit der vom November 1919 vergleicht. Ende Oktober 1918 profuse 3 Tage lang anhaltende Blutung nach der Probeexzision. Histologischer Befund: Plattenepithelkarzinom. Ende November 1919 erfolgt nach der Probeexzision aus dem unverändert hart gebliebenen Tumor keine nennenswerte Blutung und diese histologische Untersuchung ergibt jetzt einen infiltrativ entzündlichen Prozeß, jedoch kein malignes Neoplasma. Bei der laryngoskopischen Untersuchung kann auch jetzt der Fachmann nicht im Zweifel sein, daß es sich um ein Karzinom handelt. Ich bin daher weit entfernt davon anzunehmen, daß hier durch die Strahlenbehandlung eine Heilung des Karzinoms erfolgt ist. Sicher ist jedoch, daß zum Teil, zumindest in dem bei der zweiten Probeexzision getroffenen apikalen Anteil des Tumors (die von Dr. Frühwald durchgeführte Probeexzision erreichte eine Tiefe von 7 *mm*) kein Neoplasma mehr nachweisbar ist und man gezwungen ist, diesen Untergang des neoplasmatischen Gewebes mit der Strahlenbehandlung in ursächlichen Zusammenhang zu bringen. Ein derartig günstiger Erfolg der Strahlenbehandlung ist nicht gewöhnlich und schon aus diesem Grunde bleibt der Fall bemerkenswert. Aber auch in der spezifischen Wirkung der Bestrahlung auf das Karzinomgewebe ist der vorliegende Fall von anderen einschlägigen verschieden. Typischerweise ist die günstige Wirkung der Aktinotherapie auf das Karzinom einer makroskopischen Verkleinerung bzw. in der Einschmelzung des Tumors festzustellen. Ulzerationen vernarben. In unserem Falle ist von einer Verkleinerung des Tumors nicht die Rede gewesen, er hat sich im Laufe des Jahres sogar etwas vergrößert, aber zumindest im Bereiche der durch die Probeexzision erreichbaren Tumoranteile ist das Neoplasma durch Bindegewebe ersetzt. Es ist zu bedauern, daß die Probeexzision nicht häufiger vorgenommen worden ist. Die im Anschlusse an die erste Probeexzision eingetretene profuse Blutung hat mich jedoch veranlaßt, mit der Vornahme der zweiten länger zu zögern. Nunmehr sollen aber unter Fortsetzung der Radium- und Röntgenbehandlung in regelmäßigen Zeitabständen Probeexzisionen vorgenommen werden. Ich will nicht ermangeln, weiter über diesen Fall zu berichten, habe jedoch das bisherige Ergebnis für wichtig genug gehalten, um es schon jetzt mitzuteilen.

Die Literatur des Gegenstandes anlangend, verweise ich auf Koflers Erfahrung mit der Radiumbehandlung an der Universitätsklinik für Kehlkopf- und Nasenkrankheiten in Wien bis zum Ende des Jahres 1912 (Monatsschrift für Ohrenheilkunde, Bd. 47, 1913, Nr. 2, enthält auch ein ausführ-

Digitized by Google
Original from UNIVERSITY OF CALIFORNIA
Generated on 2019-10-24 16:09 GMT / http://hdl.handle.net/2027/uc1.b3252768
Public Domain in the United States, Google-digitized / http://www.hathitrust.org/access_use#pd-us-google

liches Literaturverzeichnis) und auf Marschiks vorzügliches Referat 1914 (Erfahrungen mit der Radiumbehandlung von Erkrankungen der oberen Luft- und Speisewege).

Derzeit fühlt sich der Kranke wohl, er arbeitet täglich 8 Stunden in einem ungeheizten Bureau, ist bei vorzüglichem Appetit. Er schläft gut, erwacht lediglich für kurze Zeit fast regelmäßig um 3 Uhr morgens unter rasch vorübergehenden Hustenstößen.

Vergleichen wir das günstige therapeutische Ergebnis des Falles mit dem ungünstigen Schicksal so vieler klinisch und histologisch ganz gleicher Fälle, so zeigt sich, daß wir, die prognostische Beurteilung des einzelnen Falles anlangend, noch am Beginn der Erkenntnis stehen. Gerade deshalb halte ich es für wichtig, jeden klinisch gut beobachteten Fall zur allgemeinen Kenntnis zu bringen.

Aussprache:

Herr Marschik: Ich bestätige den Befund des Vortr., daß der Tumor gegen die Zeit der ersten Untersuchung etwas gewachsen zu sein scheint, die Drüsen unverändert sind. Nach wie vor sollte versucht werden, den Pat. wenigstens zur Einwilligung der Drüsenexstirpation zu bewegen, um diese Partie des Karzinoms auszuschalten, welche der Radiumwirkung vermöge der störenden Haut schwer zugänglich ist, andererseits stets die Gefahr der Disseminierung bedingt, und leicht und ohne schwere funktionelle Störung radikal operativ entfernbar ist.

Herr Kofler: Bericht nicht eingelangt.

Herr Fein will eine einzige Bemerkung Alexanders nicht unwidersprochen lassen. Alexander hat erwähnt, daß die Plattenepithelkarzinome des Larynx die malignensten Formen der Karzinome vorstellen. Nach Feins Erfahrungen und den Angaben vieler Autoren ist das Gegenteil der Fall. Diese Karzinome gehören zu den relativ benignensten Formen und bleiben oft viele viele Jahre stationär. Fein hat ein Plattenepithelkarzinom des Larynx beobachtet, das durch 13 Jahre bestand, ohne wesentlich vorzuschreiten.

Herr Hirsch: Der Fall des Herrn Prof. Alexander wäre noch von einem anderen Gesichtspunkt zu besprechen. Ich bin innerhalb ganz kurzer Zeit während meines Militärdienstes am Garnisonsspital Nr. 2 zu zwei ganz ähnlichen Fällen auf die otologische Abteilung des Herrn Prof. Alexander gerufen worden. Einer dieser Fälle ist der vorgestellte. In beiden Fällen handelte es sich um histologisch beglaubigte Karzinome an der pharyngealen Fläche des Kehlkopfes mit Drüsenmetastasen am Halse. Ein Fall wurde radikal operiert (Totalextirpation des Kehlkopfes nach Gluck mit Drüsenausräumung), der zweite, d. i. der eben demonstrierte, verweigerte die Operation und wurde mit Radium bestrahlt. Beim ersten Fall ist zwar die Operation gelungen, aber nach wenigen Monaten trat eine Rezidive auf, welcher der Pat. erlegen ist. Der andere Pat. führt ohne verstümmelnde Operation ein erträgliches Dasein seit zirka 13 Monaten.

Digitized by Google
Original from UNIVERSITY OF CALIFORNIA
Generated on 2019-10-24 16:09 GMT / http://hdl.handle.net/2027/uc1.b3252768
Public Domain in the United States, Google-digitized / http://www.hathitrust.org/access_use#pd-us-google

Es erhebt sich nun die Frage: sollen wir Pharynxkarzinome dieser Art mit Drüsenmetastasen der Radikaloperation zuführen oder diese Tumoren mit Radium und Röntgen bestrahlen?

Zur Beantwortung dieser Frage wäre es notwendig, etwas über die Mortalität bei Radikaloperationen von Pharynxkarzinomen und über die Dauerresultate solcher Eingriffe zu erfahren. Da die Klinik über die größte Erfahrung auf diesem Gebiete verfügt, möchte ich die Anregung geben, daß uns die Resultate der Klinik in einer der nächsten Sitzungen mitgeteilt werden.

Herr Hajek: Ich kann nur in einem Punkte Prof. Alexander beistimmen, insofern, als er behauptet, sein Fall habe einen individuellen Charakter. Dies läßt sich aber fast für jeden Fall von Larynxkarzinom behaupten. Die Bemerkung Alexanders, daß die Plattenepithelkarzinome des Sinus piriformis ganz besonders maligne sind, bezieht sich wohl mehr auf den Ort als auf den Charakter der Erkrankung.

Herr Alexander (Schlußwort): Die Radiumbehandlung meines Falles ist nach den vorliegenden Daten als intensive zu bezeichnen. Die Radiumkapsel allzulange, eventuell bis zum Auftreten von Perichondritis und Knorpelnekrose liegen zu lassen, halte ich nicht für ratsam, selbst wenn es dadurch gelingen sollte, akute Zerstörungen des Neoplasmas herbeizuführen, auch würden sich zu einer derartigen Behandlung nur operierte und rezidivierte Karzinome eignen. In operablen Fällen halte ich das Ausbleiben von Ulzerationen und, wie es in meinem Falle zu sein scheint, die allmähliche Rückbildung des Neoplasmas unter Neubildung von Bindegewebe für vorteilhafter. Die Anregung des Herrn Hirsch ist sehr wertvoll; ich erwähne noch, daß in beiden Fällen die Untersuchung ein Plattenepithelkarzinom der Außenwand des Kehlkopfes bzw. ein Pharynxkarzinom ergeben hat, das im allgemeinen als besonders maligne angesehen werden muß.

II. Herr Fremel (a. G.) demonstriert zur **Vaguskernfrage** histologische Präparate einer Medullaerkrankung. Ein junger Mann erkrankt plötzlich unter Fiebererscheinungen an einer Gaumensegellähmung und Schlucklähmung. Innerhalb dreier Tage werden beide Akzessoriusnerven gelähmt, dann die Radialismuskulatur links, die Rückenmuskulatur und schließlich das Zwerchfell. Die Stimmbandmotilität war normal, die Stimme laut und klar bis kurz vor dem Tode, der durch Atemlähmung erfolgte. In den Präparaten erscheinen die grauen Vorderhörner und ihre Fortsetzung nach oben, d. i. der ventrale Vaguskern, und weiter der Fazialiskern entzündlich verändert. Der unterste Anteil des motorischen (ventralen) Vaguskernes ist von der pathologischen Veränderung verschont, womit die Intaktheit der Stimmbandbewegung erklärt erscheint. Der Fall fügt sich in das von Wallenberg und Marburg aufgestellte Einteilungsschema ein, welches den Rekurrens aus dem distalen Anteil des ventralen Vaguskernes entspringen läßt.

Digitized by Google
Original from UNIVERSITY OF CALIFORNIA
Generated on 2019-10-24 16:09 GMT / http://hdl.handle.net/2027/uc1.b3252768
Public Domain in the United States, Google-digitized / http://www.hathitrust.org/access_use#pd-us-google

Aussprache:

Herr Marschik: Ich erinnere an zwei Fälle von Landryscher Paralyse, die an unserer Klinik zur Beobachtung kamen. Auch bei ihnen kam es schließlich zur Atemlähmung, kombiniert mit Extremitäten- und beiderseitiger Vaguslähmung (N. Laryngeus superior und inferior). Während der eine infolge der Atemlähmung und der konsekutiven Aspirationspneumonie bald zugrunde ging, hat sich die andere Pat., ein junges Mädchen, erholt und konnte schließlich geheilt entlassen werden. Infolge der Lähmung des sensiblen Kehlkopfnerven und gleichzeitig der motorischen Lähmung des Zwerchfells und der Interkostalmuskeln kommt es bei diesen Fällen in kurzer Zeit zur Entwicklung einer Aspirationsbronchitis und -pneumonie mit Bildung massenhaften eitrigen Sekrets, daß alles in der Lunge liegen bleibt, denn die Pat. können nicht aushusten. Um die Kranken von ihrem qualvollen Zustand zu befreien und eventuell das baldige Ende abzuwenden, bleibt nichts anderes übrig, als die Methode anzuwenden, die ich schon vor 10 Jahren an der Klinik zur Behandlung der Aspirationsbronchitis bei den tiefen Tracheal- und Bronchialstenosen eingeführt habe: die Pat. werden quer über das Bett auf den Bauch gelegt, der Oberkörper mit Unterstützung von Schultern und Stirn herausgehoben und nun mehr und mehr bis fast zur Senkrechten gesenkt; der Kranke wird so wie ein Kübel ausgeleert und man kann so oft unglaubliche Massen Lungensekret herausbefördern. Es ist die einzige Methode, zu verhüten, daß die armen Kranken schließlich in ihrem nicht expektorierten Lungensekret ertrinken.

III. Herr G. Hofer demonstriert 1. einen **Fall von Paraffinplastik des rechten Stimmbandes nach Brünings** (indirekte Methode).

Die 23jähr. Pat. war $^1/_2$ Jahr vor Beginn der Behandlung an einer Struma operiert worden, mit nachgewiesener Verletzung des rechten Rekurrens. Das Stimmband fand ich im Mai 1919 in Kadaverstellung. Die Pat. war total aphonisch. Da diese auf eine rasche Behebung des Zustandes großen Wert legte, wurde die Installation von Weichparaffin nach Brünings vorgenommen. Das Resultat ist ein durchaus befriedigendes. Die Stimme ist gut vernehmlich und klangvoll, nur bei forcierter Phonation schnappt, wie die Pat. sich selber ausdrückt, die Stimme über. Brünings hat die Methode im Jahre 1912 angegeben und gelegentlich einer Demonstration in der Berliner laryngologischen Gesellschaft bei Vorführung von sechs so Behandelten sich darüber beklagt, daß diese Methode noch so wenig allgemeine Anwendung findet. Dieser Vorwurf scheint mir nicht ganz unberechtigt. Interessant ist in diesem Falle der Dekursus. Die Pat. bekam 8 Tage nach der Injektion im Bereiche der alten Strumanarbe eine Vorwölbung, später Abszedierung, mit einer Menge stinkenden Eiters. In der Folge soll sich eine kleine Menge Paraffin durch die Wunde entleert haben. Letztere Angabe konnte nicht kontrolliert werden. Der Weg, den das Paraffin von der Injektionsstelle am Stimmband nahm, könnte nur durch das Ligamentum conicum gewesen



Digitized by Google
Original from UNIVERSITY OF CALIFORNIA
Generated on 2019-10-24 16:09 GMT / http://hdl.handle.net/2027/uc1.b3252768
Public Domain in the United States, Google-digitized / http://www.hathitrust.org/access_use#pd-us-google

sein; sonst sieht man eine schöne Medianstellung des rechten Stimmbandes. Pat. ermüdet beim Sprechen nicht.

Aussprache:

Herr Marschik: An der Klinik wurden bereits vor dem Kriege einige Fälle von dem damaligen Assistenten Dr. Neumann mit Erfolg behandelt.

Herr Kofler: Ich habe im Jahre 1912 dreimal Paraffininjektionen in die Stimmlippen auf indirektem Wege vorgenommen. Es handelte sich um 3 Fälle von Rekurrensparalyse mit bedeutender Exkavation der Stimmlippe. Ich war mit dem Stimmresultate in 2 Fällen sehr zufrieden, nur muß ich sagen, daß die Injektionen mit Paraffin vom Schmelzpunkte von 52° technisch nicht so leicht waren. Leichter dürften sie auszuführen sein, wenn man Paraffin vom Schmelzpunkte 45° verwenden würde. Ich möchte aber vor Paraffininjektionen in der jetzigen Zeit überhaupt warnen, weil man kein chemisch ganz reines Paraffin erhält. Es wäre immerhin möglich, daß die von Hofer erwähnten, nach der Injektion aufgetretenen Reaktionen im Larynx durch chemisch unreines Paraffin bedingt waren.

2. einen Fall von **Mediastinaltumor; Lymphosarkom mit Trachealstenose.**

Der 14jähr. Bauernsohn kam vor 4 Wochen an die Klinik mit Dyspnoe, Venektasien am Stamm. Die Untersuchung ergab eine hochgradige Trachealstenose infolge Mediastinaltumors. Durch Anwendung von Sedativa und Bettruhe konnte zunächst Besserung des Zustandes erzielt werden; um alle notwendigen Untersuchungen fertigzustellen, war von einem Eingriff zunächst abgesehen worden. Plötzlich trat abends akut eine schwerste Dyspnoe ein, die ein momentanes Vorgehen notwendig erscheinen ließ. Die Tracheotomie war durch eine ziemlich prominente Struma jedenfalls erschwert. So blieb nichts anderes übrig, als rasch ein Tracheoskop einzuführen. Mit diesem konnte man eine unmittelbar oberhalb der Bifurkation vorhandene, etwa für einen Federkiel passierbare Stenose feststellen. Die Situation schien sehr beängstigend. Glücklicherweise konnte der Pat. durch das eingeführte Tracheoskop soweit atmen, daß an die Tracheotomie geschritten werden konnte. Diese mußte, da die kleinsten Venen fingerdick geschwollen waren, mit allergrößter Vorsicht ausgeführt werden. Hiebei mußten weiters der ganze rechte Strumalappen sowie der untere Pol des linken Lappens reseziert werden. Sodann wurde eine Königsche Kanüle eingeführt. Der Pat. erholte sich die folgenden Tage sichtlich, die Atmung kehrte nahezu zur Norm zurück, die Venektasien schwanden vollständig und die lange Kanüle konnte gegen eine ganz kurze Luersche Kanüle ausgetauscht werden. Die endoskopische Kontrolle ließ die maximale Stenose vermissen, außer einer stärkeren Abflachung der Karina war die Trachea suprabifurkal sehr weiß.

Der Fall bildet ein sehr lehrreiches Bild. Die nach einem kräftigen Hustenanfall eingetretene Asphyxie und maximale Stenose kann nur durch eine plötzlich eingetretene vermehrte Blutstauung erklärt werden. Die

Digitized by Google
Original from UNIVERSITY OF CALIFORNIA
Generated on 2019-10-24 16:09 GMT / http://hdl.handle.net/2027/uc1.b3252768
Public Domain in the United States, Google-digitized / http://www.hathitrust.org/access_use#pd-us-google

notwendige Tracheotomie konnte nur am liegenden Trachealrohr vorgenommen werden, ein Verfahren, das in jüngster Zeit v. Eicken zur methodischen Anwendung empfahl. Die Operation hatte ein Schwinden des sagen wir variablen Teiles der tiefen Trachealstenose zur Folge. Für dieses Schwinden sind in dem vorliegenden Falle zwei Momente maßgebend, einmal die erleichterte Atmung durch die Kanüle und weiters der durch die Operation hervorgerufene Blutverlust. Dieses Moment ist bei Aneurysmen in Form des Aderlasses ein schon ausgeführtes palliatives Therapeutikum. Bei Behandlung tiefer Kompressionsstenosen der Trachea aber ein, wie mir scheint, viel zu wenig beachtetes Hilfsmittel. Soll auch die Venaesectio als Palliativum, methodisch angewandt, besonders für Stenosen an der Karina einem weiteren Studium überlassen bleiben, so kann ich Ihnen doch heute schon berichten, daß ich in einem Falle von Mediastinaltumor bei einem 40jähr. Pat. eine solche Venaesectio ausgeführt habe mit dem erfreulichen Resultat, daß dieser Pat., der noch nicht tracheotomiert ist, im Anschlusse an diesen Eingriff eine bedeutende subjektive Erleichterung empfand, daß das bis dahin vorhandene gürtelförmige Oppressionsgefühl schwand und die Atmung wesentlich erleichtert wurde. Die tiefen Stenosen der Trachea rechtfertigen jeden palliativen Eingriff, der dem Pat. sein qualvolles Leiden erträglicher zu gestalten hilft.

IV. Herr Menzel:

Die 26jähr. Pat., welche ich mir Ihnen zur **Diagnosenstellung** zu zeigen erlaube, stammt aus Galizien und kam vor etwa 3 Monaten in meine Behandlung mit der Angabe, 2 Jahre vorher wegen Atemnot von weiland Prof. Chiari tracheotomiert worden zu sein. Sie bat um Dekanülierung.

Bei der laryngoskopischen Untersuchung zeigte sich nur eine subglottische Schwellung von mäßigen Dimensionen, das Larynxlumen über mittelweit, im übrigen sämtliche Partien des Kehlkopfes von normalem Aussehen und normaler Beweglichkeit. Beim Verschluß der Kanüle war die laryngeale Atmung nicht schlecht. Die Pat. erklärte jedoch, daß die Atmungsmöglichkeit veränderlich sei, wie sie glaubte, unter dem Einflusse der Witterungsverhältnisse stehe und daß sie die Verengerung des Kehlkopfes durch gelegentliche Einführung von Schrötterschen Röhren geringen Kalibers zu beheben trachtete. In Anbetracht der Lokalisation der Schwellung sowie der galizischen Provenienz der Pat. lag es nahe, an Rhinosklerom zu denken, um so mehr, als auch in der Nase, wenn auch nur in geringem Grade, Atrophie der Schleimhaut sich findet.

Ich versuchte ebenfalls die mäßige Stenose mit Schrötterschen Röhren zu erweitern, war jedoch sehr überrascht, zu sehen, daß nach Entfernung derselben die Verengerung ganz wesentlich zugenommen habe, um allerdings in den nächsten Tagen wieder zu verschwinden.

Das stimmte mit der Annahme eines Skleroms nicht gut überein. Deshalb exzidierte ich zu diagnostischen Zwecken ein Stückchen der subglottischen Schwellung. Die von Herrn Prof. Joanovics vorgenommene histolo-



Digitized by Google
Original from UNIVERSITY OF CALIFORNIA
Generated on 2019-10-24 16:09 GMT / http://hdl.handle.net/2027/uc1.b3252768
Public Domain in the United States, Google-digitized / http://www.hathitrust.org/access_use#pd-us-google

gische Untersuchung ergab Zeichen einer subakuten Entzündung mit reichlicher Bindegewebsbildung, ohne Anhaltspunkt für die Annahme eines spezifischen Prozesses.

Die Reaktion nach dem erwähnten kleinen Eingriff war wieder eine ganz enorme. Die Glottis verengte sich bis auf eine Weite von kaum 2 *mm* so daß ich mich entschloß, nunmehr mit Thost schen Bolzen die Stenose zu erweitern. Der Bolzen wurde aber schlecht vertragen und als ich ihn nach 2 Tagen entfernte, fanden sich weiße Beläge und enorme Schleimhautschwellung im ganzen Larynxinneren, besonders an der Hinterwand, weniger an den beiden Seitenteilen. Die Stenose hatte so beträchtlich zugenommen, daß eine Atmung durch den Kehlkopf vollständig unmöglich geworden war. Dadurch wurde aber auch die Pathogenese des Falles klarer.

Ich glaube aus dem ganzen Verhalten der Entzündung schließen zu dürfen, daß es sich um eine chronische subglottische Laryngitis mit ganz besonderer Irritabilität der ganzen Kehlkopfschleimhaut und mit besonders ausgeprägter, schwellkörperartiger Labilität des entzündeten Gewebes handelt. Das erklärt, weshalb Pat. vor 2 Jahren tracheotomiert werden mußte und warum die Stenose jedesmal nach Reizung der Larynxschleimhaut auftrat.

Nunmehr exzidierte ich aus therapeutischen Gründen einen großen Teil der subglottischen Schwellung beiderseits, um durch Erzeugung von Narbengewebe an Stelle der subglottischen Schwellung den Zustand im Larynx zu stabilisieren. Auch danach kam es wieder zu ganz enormer Reaktion, zur Membranbildung und einem nahezu vollständigen Verschluß des Larynxlumens, so daß ich, eine Synechie der beiden subglottischen Partien befürchtend, durch Paraffingazetamponade das Larynxlumen offen halten mußte. Die Reaktion verschwand nach 5 bis 6 Tagen.

Seither lasse ich den Larynx in Ruhe und beabsichtige in nächster Zeit die Pat. zu dekanülieren, um so mehr, als ich mich durch direkte Tracheoskopie davon überzeugen konnte, daß unterhalb der subglottischen Schwellung kein weiteres Atemhindernis besteht.

Die an den neuerlichen Exzisionsproben vorgenommene histologische Untersuchung ergab ebenfalls nur das Vorhandensein eines zum größten Teile fibrösen, von großen Blutgefäßen durchsetzten Gewebes, ohne Zeichen eines spezifischen Prozesses.

Der Fall hat nicht nur diagnostisches Interesse, sondern ist auch deshalb von praktischer Bedeutung, weil er zeigt, daß nicht nur bei Kindern, sondern auch bei Erwachsenen subglottische Schwellungen unter Umständen zur Larynxstenose, eventuell auch zur Suffokation führen können.

Aussprache:

Herr Glas: Bericht nicht eingelangt.

Herr Kofler: Ich kann vielleicht zur Aufklärung des Falles folgendes mitteilen. Ich habe die Pat. nach dem Tode meines Chefs Prof. Chiari in meine Behandlung übernommen. Welche Diagnose mein verstorbener Chef gestellt hatte, weiß ich nicht, nur teilte mir die Pat. mit, daß sie mit

Digitized by Google
Original from UNIVERSITY OF CALIFORNIA
Generated on 2019-10-24 16:09 GMT / http://hdl.handle.net/2027/uc1.b3252768
Public Domain in the United States, Google-digitized / http://www.hathitrust.org/access_use#pd-us-google

Schrötterschen Hartgummiröhren täglich im Larynx bougiert worden sei. Der damalige Befund unterscheidet sich von dem heutigen nur durch die Größe der subglottischen Schwellungen; sie waren damals so bedeutend, daß sie einander fast bis zur Berührung genähert waren, und heute sehen Sie doch bei tiefer Inspiration und zugehaltener Kanüle einen Abstand von zirka 4 bis 5 *mm* im Bereiche des hinteren Glottisanteiles. Ich stellte damals die Diagnose auf Sklerom des Larynx, muß aber sagen, daß ich zu Beginn des heurigen Sommers aus nachstehenden Gründen an dieser Diagnostik zu zweifeln begann. Trotz fleißig fortgesetzter Bougierung gingen die subglottischen Schwellungen nicht so rasch und nicht so stark zurück, wie wir dies bei den skleromatösen subglottischen Schwellungen zu sehen gewohnt sind, ferner fehlte immer die gewisse Trockenheit der Schleimhaut, dann wechselte die Weite der Glottis oft recht bedeutend, schließlich war sonst nirgends eine skleromatöse Erkrankung an der oberen Luftwegen zu sehen, andererseits aber begann die Pat. im Sommer abzumagern und schlecht auszusehen, obwohl sie sich gut nähren konnte, so daß ich sie intern untersuchen ließ. Die interne Untersuchung ergab damals eine Tbc.-Affektion der Lunge. Pat. ging auf einige Wochen nach Gleichenberg zum Kurgebrauch. Natürlich zweifelte ich auf diesen Lungenbefund hin noch mehr an meiner ursprünglichen Diagnose, unterließ es aber dennoch, ein tiefes Stück zur histologischen Untersuchung zu exzidieren, weil ich eine Beeinträchtigung der sonst guten Stimme befürchtete. Ich möchte nur als wesentlich noch hinzufügen, daß ich niemals auch nur die kleinste Ulzeration im Larynx beobachten konnte. Was die Behandlung anlangt, möchte ich die Kanterisation dieser Schwellungen vorschlagen oder eventuell zur Radiumbehandlung raten. Beide Methoden lassen sich hier bequem und gefahrlos durchführen, weil Pat. eben eine Kanüle trägt und nicht sehr sensibel ist.

Herr Weil: Die Reaktionsfähigkeit des Skleromgewebes ist doch wohl nicht immer so gering, wie Menzel meint. Vor 30 Jahren sah ich an der Klinik Schrötter eine Frau im mittleren Alter, welche das zweitemal bougiert worden war. Nachmittags war sie ohne Beschwerde, am Abend bekam sie plötzlich einen Erstickungsanfall. Ich fand sie wie tot auf dem Boden liegend, wo sie gerade hingefallen war, machte in Eile ohne jede Vorbereitung eine Konikokrikotomie und nach dreiviertelstündiger künstlicher Respiration gelang es, sie am Leben zu erhalten; eine Woche später machte ich dann eine regelrechte Tracheotomie. Es handelte sich um ein altes narbiges Sklerom, denn der untere Teil des Larynx war nur für den kleinen Finger passierbar; auch kann ich behaupten, daß sie weder zu lange, noch zu intensiv bougiert worden war, denn Schrötter und Juffinger hatten damals schon an dem großen Sklerommaterial der Klinik reiche Erfahrungen gesammelt. Es kann sich also nur um eine unerwartet heftige reaktive Schwellung gehandelt haben.

Herr Hajek: Entgegen den Ausführungen Dr. Menzels möchte ich den von ihm gezeigten Fall als verdächtig für Tbc. betrachten. Die blasse reaktionslose Schwellung des Larynx ist Ursache dieses Verdachtes. Die

Digitized by Google
Original from UNIVERSITY OF CALIFORNIA
Generated on 2019-10-24 16:09 GMT / http://hdl.handle.net/2027/uc1.b3252768
Public Domain in the United States, Google-digitized / http://www.hathitrust.org/access_use#pd-us-google

negative mikroskopische Untersuchung kann für die Beurteilung des Falles nicht ausschlaggebend sein. Man muß zwischen subjektiver und objektiver Trockenheit unterscheiden. Letztere entsteht nur dadurch, daß entweder das herabfließende Sekret eintrocknet oder aber die Schleimhaut atrophisch wird.

Herr Menzel (Schlußwort): An Tbc. konnte ich in unserem Falle nicht denken, einerseits weil die Schwellungen im Anfange nur geringe Reaktion zeigten und an ihrer Oberfläche glatt waren, andererseits bot die Pat. ein gutes Aussehen dar.

Gegen Rhinosklerom spricht die große Reizbarkeit und Labilität der Schwellung, namentlich auch auf Dilatationsversuche, das Freibleiben aller übrigen Teile der oberen Luftwege trotz der langen Krankheitsdauer und last not least der negative histologische Befund.

V. Herr Kellner demonstriert einen Pat., bei welchem er vor 14 Tagen endolaryngeal ein großes **Tuberkulom** von der Größe einer Kirsche entfernt hatte. Die Geschwulst inserierte an der vorderen Kommissur, bedeckte zwei Dritteile des rechten Stimmbandes und war an der konvexen, dem Munde zugekehrten Fläche von intakter Schleimhaut bedeckt, während die den Stimmbändern zugekehrte Fläche infolge der kontinuierlichen Reizung durch die Phonation entzündliche Veränderungen zeigt. Histologisch zahlreiche verkäste Tuberkel und Riesenzellen.

Herr Hajek: Solche Tuberkulome sind zuerst von Avellis und von mir beschrieben worden. Sie repräsentieren eine relativ gutartige Form der Kehlkopftuberkulose. Das sind Bildungen, die mit Schleimhaut überkleidet sind und gelegentlich auch in den hinteren Partien des Larynx in Form von gestielten Fibromen vorkommen. Man muß klinisch daran festhalten, daß Fibrome an der Larynxhinterwand für Tuberkulose stets verdächtig sind.

VI. Herr Marschik: **Zungenpharynxresektion wegen Karzinom. Lokalanästhesie.**

Es handelt sich um einen 58jähr. Landmann, der seit Mai v. J. leichte Halsbeschwerden und gegen das rechte Ohr ausstrahlende Schmerzen angibt. Als er im Juni zum ersten Male an der Klinik erschien, konnte ein den unteren Pol der Tonsille einnehmendes, von da auf die Zungentonsille übergreifendes, flaches Karzinom festgestellt werden, eine harte Drüse am Unterkieferwinkel in der Tiefe undeutlich fühlbar. Da damals wegen äußerer Schwierigkeiten die Operation verschoben werden mußte, verließ Pat. die Klinik und kam erst im Oktober wieder. Das Karzinom hatte mittlerweile den inneren Unterkieferwinkel, den weichen Gaumen bis über die Mittellinie, die ganze hintere Hälfte der Zunge ergriffen und war am Unterkiefer fest angewachsen. Ein unbewegliches starres Drüseninfiltrat hinter dem Unterkieferwinkel. Ich führte nun die Radikaloperation am 7. XI. vollständig in Lokalanästhesie aus, die sich durchwegs suffizient zeigte. Und

Generated on 2019-10-24 16:09 GMT / http://hdl.handle.net/2027/uc1.b3252768
Public Domain in the United States, Google-digitized / http://www.hathitrust.org/access_use#pd-us-google
Digitized by Google
Original from UNIVERSITY OF CALIFORNIA

zwar begann die Operation zunächst mit Tracheotomie und präliminarer Abdichtung des Larynx durch einen per conicotomiam eingeführten Tampon. Daran schloß sich die recht schwierige Ausräumung der beiderseitigen Lymphdrüsen, wobei es rechts zur Resektion der vollständig umwachsenen Vena jugularis interna kam. Endlich folgte die Radikaloperation: Freilegung der rechten Pharynxseite, Resektion der rechten Zungenbeinhälfte, allmähliches Hinaufarbeiten an die innere Unterkieferfläche, Umschneidung des Tumors und der ganzen Zunge vom Munde aus, Durchziehung durch die Operationswunde und endgültige Abtrennung (Tunneloperation). Der Wundverlauf war glatt. Am 16. Tage wurde der Kehlkopftampon entfernt, 2 Tage danach konnte, da das reaktive Larynxödem bereits geschwunden war, auch schon dekanüliert werden. Sie sehen jetzt sowohl vom Munde aus, als auch durch die seitliche Dehiszenz den bereits in Vernarbung begriffenen Defekt des weichen Gaumens, der ganzen Zunge und eines Teiles der Epiglottis. Bei der Exstirpation des Rachentumors und der Drüsen kam es zur Freilegung der Carotis interna auf eine große Strecke bis gegen die Schädelbasis. Diese Stelle wurde sofort mit einem Dauertampon von Jodoformgaze gedeckt und ich schreibe diesem sofort applizierten und ebenfalls 14 Tage liegenden Dauertampon es zu, daß es nicht zu der sonst mit großer Wahrscheinlichkeit zu erwartenden Karotisarrosion gekommen ist[1]).

VII. Herr Feuchtinger: **Knöcherne Atresie der rechten Choane.**

Der 25jähr. Pat. sucht die Klinik wegen Kopfschmerzen in der Stirn und im Hinterhaupt auf. Er gibt an, daß die rechte Nasenseite seit Kindheit für die Atmung undurchgängig war. Bei der äußeren Untersuchung zeigen sich keine auffallenden Asymetrien, im Munde ist der sehr hohe, etwas asymetrische Gaumen auffällig. Bei der vorderen Rhinoskopie kein guter Einblick rechts, da eine beträchtliche Deviation und Crista das Gesichtsfeld verstellen. Links normale Verhältnisse an der lateralen Nasenwand und Choane. Bei der hinteren Rhinoskopie ist das typische Bild der angeborenen Choanalatresie zu sehen. Knapp vor dem hinteren Septumrand füllt eine Kulisse die ganze rechte Choane aus, die zarte Schleimhaut darüber gelblich schimmernd und deutliche Gefäßbäumchen aufweisend. Im oberen Teil finden wir ein seichtes, ovales Grübchen. Bemerkenswert ist die starke Ungleichheit zwischen rechter und linker Choane, die rechte ist beträchtlich schmäler. Die Tubenöffnung und ihre Umgebung ist durch Besichtigung mit dem Salpingoskop als normal festgestellt. Keine Störung von Seite des Ohres. Die Atresie ist als angeborene anzusprechen, dafür spricht die Anamnese, das Fehlen jeder narbigen Veränderung, das typische Aussehen, der knöcherne

[1]) Nachtragsbericht: Pat. ist 4 Wochen p. o. an einer Arrosion der Carotis int. in der fast verheilten Operationsnarbe am Hals doch zugrunde gegangen. Die Arrosion entstand durch eine Wanderweichung ganz plötzlich, ohne entzündliche Veränderungen, vielleicht erzeugt durch die postoperative prophylaktische Radiumbestrahlung.

Digitized by Google
Original from UNIVERSITY OF CALIFORNIA
Generated on 2019-10-24 16:09 GMT / http://hdl.handle.net/2027/uc1.b3252768
Public Domain in the United States, Google-digitized / http://www.hathitrust.org/access_use#pd-us-google

Bau. Im Röntgenbilde ist keine Asymetrie im Skelett und die Nebenhöhlen ohne Befund. Die rechte Nasenseite im Umfang der Choane weniger lufthaltig als links, ein dichterer Schatten, der den unteren Partien der Choanalatresie entspricht, deutet an, daß der Knochen dort am breitesten ist.

Bei dem Pat. wurde eine submuköse Septumresektion gemacht, um die Verhältnisse in den vorderen Teilen der Nase feststellen zu können. Derzeit ist ein weiter Einblick auch von vorn auf die Atresie möglich.

Die Operation ist wegen der Kopfschmerzen, die stets rechtsseitig sind und zur Erreichung eines günstigen funktionellen Resultates notwendig. Wir werden nach der v. Eicken schen Methode vorgehen: Abpräparieren der Schleimhaut vom hinteren Teil des Septums zur Atresie hinüber, Entfernung der knöchernen Atresie und Resektion des hintersten Abschnittes im Septum. Nach der Operation wird Pat. wieder vorgestellt.

Aussprache:

Herr Glas: Bericht nicht eingelangt.

Herr Fein: Als weiterer Anhaltspunkt für die Annahme einer angeborenen Atresie zeigt der Fall die typische Asymmetrie der Gaumenhälften. Die rechte Seite ist viel schwächer entwickelt als die linke, weil die rechte Nasenhöhle zeitlebens nicht durchgängig war.

Herr Hanszel hat vor Jahren auf dieser Klinik über Choanalatresien publiziert und dabei beschrieben, daß der hohe Gaumen bei kongenitalen Choanalatresien in der Literatur meistens betont wird, daß er aber nicht charakteristisch ist, weil auch Fälle mit breitem, flachem Gaumen bei Choanalatresie beobachtet und beschrieben wurden.

Herr Hajek: Hinsichtlich der Schlußfolgerungen von Glas möchte ich darauf aufmerksam machen, daß die einzige sichere Tatsache die ist, daß der Fall angeboren ist, was nicht erst a posteriori bewiesen werden muß.

Herr Menzel weist darauf hin, daß Fälle von beiderseitiger Choanalatresie einen Beweis dafür abgeben, daß nicht die Mundatmung allein trockenen Rachenkatarrh erzeugt, wie in jedem Lehrbuch angegeben ist. In diesen Fällen handelt es sich ja ebenso wie in Fällen von großen adenoiden Vegetationen bei Kindern um Mundatmer. Es wird jeder Laryngologe bestätigen, daß der Rachen bei diesen Pat. trotz ihrer ausschließlichen Mundatmung normalen Zustand aufweist. Vortr. beobachtete vor einigen Jahren eine Frau mit angeborener doppelseitiger Choanalatresie. Ihr Rachen war normal, solange sie durch den Mund atmete. Menzel beseitigte die Choanalatresie, so daß Pat. Nasenatmerin wurde.

Von dieser Zeit ab hatte Pat. eine Pharyngitis sicca. Es gehört eben zur Ausbildung letzterer Erkrankung vor allem eine Kommunikation zwischen Nase und Rachen sowie eine abnorme Sekretion der Nase, welche an der hinteren Rachenwand antrocknet. Mundatmung kommt als ätiologischer Faktor erst in zweiter Linie in Betracht.

Generated on 2019-10-24 16:09 GMT / http://hdl.handle.net/2027/uc1.b3252768
Public Domain in the United States, Google-digitized / http://www.hathitrust.org/access_use#pd-us-google
Digitized by Google
Original from UNIVERSITY OF CALIFORNIA

VIII. Herr Seemann: Ein Fall von **Wiederherstellung der Stimme nach Laryngektomie** aus der phoniatrischen Abteilung der Klinik. Es handelt sich um eine Pat., die am 19. III. v. J. an der Klinik wegen Carcinoma laryngis laryngektomiert wurde. Die Heilung erfolgte glatt, so daß ich schon Ende April darangehen konnte, durch systematische Übungen eine Wiederherstellung der Sprache einzuleiten. Das erzielte Resultat ist, wie Sie gleich hören werden, ein ganz vorzügliches.

Die Bestrebungen, den laryngektomierten Patienten ihr lautloses Dasein zu erleichtern und ihnen das Verständigungsmittel der Sprache wiederzugeben, datiert schon auf die Zeit der ersten geheilten Fälle zurück. Manche Patienten lernen es von selbst, eine mehr oder minder gute Sprache zu erzeugen, viele aber entweder gar nicht oder nur sehr unvollkommen. Man war deshalb bestrebt, künstliche Sprechapparate, sogenannte Sprechprothesen zu bauen. Heute ist man aber dank den Fortschritten der Sprachheilkunde so weit, daß alle diese Prothesen überflüssig geworden sind, im Gegenteil die durch sie erzeugte Sprache erhält einen unangenehm monotonen, schwer verständlichen Klang.

Die vorgeschrittene Zeit verbietet es mir heute leider, Ihnen eine kurze Charakteristik der einzelnen Arten von Stimme, wie sie nach Exstirpation des Kehlkopfes erzielt werden können, zu geben. Ich erwähne nur, daß man eine Mund-, Pharynx- und Ösophagusstimme unterscheiden kann. Diese Patientin spricht mit Ösophagusstimme. (Demonstration.)

Bitte, besonders auf folgendes zu achten: Die Patientin spricht vollkommen fließend, ohne jede Anstrengung; irgendwelche akustische Erscheinungen oder Pausen, die durch das Verschlucken von Luft (Einrülpsen) hervorgerufen werden würden, sind nicht zu hören. Das wichtige aber ist, daß die Patientin es gelernt hat, ihre Stimme zu modulieren, wodurch diese erst leicht verständlich wird und einen angenehmen Klang erhält. Sie hat einen Tonumfang von ungefähr einer halben Oktave und beginnt jetzt sogar singen zu lernen.

IX. Herr Walter Weiss stellt eine Pat. mit einer ausgebreiteten **Stomatitis ulcerosa** vor. Auf beiden Wangenschleimhäuten bestanden schon durch 5 Wochen ausgebreitete, teils isolierte, teils konfluierende Ulzerationen, ebenso am linken Zungenrand und am Zahnfleisch, welche jeder lokalen Behandlung getrotzt hatten. Auf eine intravenöse Neosalvarsaninjektion von 0·4, wie sie seinerzeit schon von Gerber angegeben worden war, gingen die Erscheinungen im Laufe weniger Tage fast restlos zurück, ebenso ist der frühere Foetor ex ore fast vollständig geschwunden. Mikroskopisch waren zahlreiche Spirochäten zu sehen. Ein neuer Beweis für die Berechtigung intravenöser Neosalvarsantherapie bei den lokalen Spirochätosen.

Aussprache.

Herr Hofer: Kollege Weiss hat bei der Kürze der Zeit nicht besonders darauf verwiesen, daß eine Reihe von als Mundspirochätosen an-

Digitized by Google
Original from UNIVERSITY OF CALIFORNIA
Generated on 2019-10-24 16:09 GMT / http://hdl.handle.net/2027/uc1.b3252768
Public Domain in the United States, Google-digitized / http://www.hathitrust.org/access_use#pd-us-google

gesprochenen Erkrankungen der Mundhöhle in den letzten Jahren mit Salvarsan behandelt wurden. Ich erinnere an die Angina Plaut-Vincent, Skorbut und Stomatitis ulcerosa nach Gerber, die Alveolarpyorrhoe nach Rolle.

X. Herr E. Wessely (a. G.): **Ulcus mucosae oris mit bisher unbekannter Ätiologie.**

Pat. M. W., 62 Jahre alt, leidet seit 9 Wochen an zunehmenden Halsschmerzen. Diese treten beim Reden und Essen auf und sind für gewöhnlich erträglich. Heiße, saure oder stark gewürzte Speisen und besonders Alkohol lösen heftiges Brennen aus. Schluckbeschwerden bestehen nicht. Allgemeinbefinden sonst wenig gestört.

Linke Tonsille von einem Ulkus eingenommen, das als flaches Geschwür über die der Tonsille zugekehrte Fläche des hinteren Gaumenbogens gegen die Uvula zieht. Der Grund reichlich belegt. Die Ränder nahezu linear, nicht infiltriert. Kein Reaktionshof. Beim Versuch, den Beleg abzuheben, blutet der Geschwürsgrund mäßig. Keine regionären Drüsenschwellungen. Sämtliche bisher angestellten Untersuchungen ergaben negatives Resultat: Abstrich, Lungen-, Harn-, Blutuntersuchung, Wassermann. Ulkus schreitet weiter.

Das Fehlen sämtlicher differential diagnostisch verwertbarer Charakteristika läßt an ein Ulcus neuroticum denken, über welches von James Strandberg, Stockholm, in den Acta otolaryngologica, Bd. I, eine Studie erschienen ist. In unserem Falle könnte das Fehlen sämtlicher für andere Ulcera charakteristischen Symptome für ein Ulc. neuroticum sprechen. Jedoch sprechen eine Reihe von Momenten dagegen. Vor allem fehlt das Auftreten in Attacken und die neuropath. Disposition. Patientin war nie krank und lebt in geordneten Verhältnissen. Es fehlt daher auch ein eventuelles psychisches Moment als auslösende Ursache. Das hohe Alter spricht gleichfalls nicht dafür, da das Ulc. neurotic. meist zwischen dem 15. und 30. Lebensjahr beginnt.

Längere Beobachtung und wiederholte Untersuchungen werden hoffentlich Klarheit in die Ätiologie bringen.

---

## Oto-laryngologischer Verein zu Kristiania.

**Sitzung vom 10. Oktober 1918.**

Vorsitzender: Hr. Uchermann.
Schriftführer: Hr. Galtung.

Hr. Uchermann: **Tod durch Fehlschlucken.**

In 2 Fällen hatte Kaffeegenuß bei Kindern den Tod zur Folge. Der eine betraf ein 6jähriges Mädchen, das sonst immer gesund gewesen war. Am 7. IX. d. J. aß das Kind um 11 Uhr vormittags mit seiner Mutter zusammen Butterbrot, wozu es aus einer Schale Kaffee trank, der ziemlich heiß war. Plötzlich sank das Kind, blaurot im Gesicht, zusammen, Schaum

Digitized by Google
Original from UNIVERSITY OF CALIFORNIA
Generated on 2019-10-24 16:09 GMT / http://hdl.handle.net/2027/uc1.b3252768
Public Domain in the United States, Google-digitized / http://www.hathitrust.org/access_use#pd-us-google

trat ihm vor den Mund und es war nahe am Ersticken. Bei der Ankunft in der Kehlkopfabteilung 1/4 1 Uhr mittags war es blau im Gesicht, besinnungslos und dem Sterben nahe. Es wurde sofort Tracheotomie vorgenommen und künstliche Atmung eingeleitet. Als Pat. in Roses Lage angebracht wurde, rann aus der Wunde etwa ein Eßlöffel voll kaffeeartiger Flüssigkeit. Es stellten sich generelle Krämpfe ein, die mit kurzen Unterbrechungen etwa 3 Stunden lang dauerten, wobei während der ganzen Zeit die künstliche Atmung unterhalten wurde. Darnach normale Atmung und guter Puls. Temperatur abends 38,4°, am nächsten Tag morgens 38,5°. Bei der Untersuchung der Lungen keine nachweisbare Dämpfung. Aus der Wunde etwas übler Geruch. Die Suturen wurden entfernt. Die Bedeckungen vor der Luftröhre etwas geschwollen, zunächst der Luftröhre etwas gangränös. Bei der Tracheoscopia inf. (Brünings Röhre Nr. 6) entfernte man vom linken Bronchus einen 3 *cm* langen, vertrockneten Schleimfetzen, was die Atmung erleichterte. Die ganze Schleimhaut ist geschwollen, mit grauartigem Schleim belegt. Abends 1/4 8 Uhr trat der Tod plötzlich ohne vorausgehende Atemnot ein, wie es scheint durch Herzlähmung verursacht. Temperatur 39°.

Bei der Sektion fand sich eine stark entzündliche Infiltration, die sich von der Operationswunde bis zur Brust hinunter erstreckte und auch den Thymus und die großen Nerven und Gefäße hinter der Luftröhre in Mitleidenschaft gezogen hatte. Die Schleimhaut der Lippen, der Mundhöhle und der Zunge war oberflächlich nekrotisch, die Ränder und die Hinterfläche des Kehlkopfdeckels rot, entzündet. Die Entzündung erstreckte sich hinunter in die Luftröhre, deren obere Hälfte mit grünlichweißen Häutchen bedeckt war, worunter die Schleimhaut sehr rot und entzündet erschien. Weiter unten in der Luftröhre und ihren größeren Ästen verschwanden diese Häutchen teilweise, während sich die Entzündung weiter erstreckte, und zwar als schleimgemischter, die rote Schleimhaut bedeckender Eiter. Die Lungen überall lufthaltig, ohne Anzeichen einer Entzündung. Herz und sonstige Organe normal.

Im zweiten Fall handelte es sich um einen 4jährigen Knaben. Im Alter von 1 1/2 Jahren Bronchitis und Lungenentzündung, sonst immer gesund. Am 10. IX., 7 Uhr abends, sog das Kind in einem unbewachten Augenblick aus der Tute eines auf dem Ofen stehenden Kaffeekessels kochend heißen Kaffee ein. Er stieß einen Schrei aus und es stellte sich Erbrechen ein. Am Abend und in der Nacht war er ziemlich ruhig, bis sich gegen 2—3 Uhr morgens Atmungsbeschwerden einfanden, die sich im Laufe des nächsten Vormittags erheblich verstärkten. Er war sehr leidend, schlaff, zyanotisch, zuletzt unklar; um Mund und Nase weißer Schaum. Bei der Untersuchung am 11. IX. um 12 Uhr war der Puls 160, schwach, kaum palpabel, Atmung 44, stürmisch, bisweilen keuchend. Über beiden Lungen große Blasen. Im Schlund gelbgrüner Schleim. Er starb 5 Uhr 50 Minuten nachmittags. Die Sektion ergab Anzeichen einer Verbrennung der Schleimhäute der Mundhöhle, des Schlundes und des Kehlkopfeintritts. Die Luftröhre voll schäumender Flüssigkeit, die Schleimhaut ziemlich normal. Die Lungen blutüberfüllt, ödematös, der linke untere Lappen luftleer, entzündet.

Im ersten Falle scheint der Tod eine Folge von Herzlähmung (Sepsis), im zweiten von Lungenödem gewesen zu sein.

Digitized by Google
Original from UNIVERSITY OF CALIFORNIA
Generated on 2019-10-24 16:09 GMT / http://hdl.handle.net/2027/uc1.b3252768
Public Domain in the United States, Google-digitized / http://www.hathitrust.org/access_use#pd-us-google

Bei uns sind Fälle dieser Art früher wohl kaum mitgeteilt worden. Man kann sich darüber wundern, daß das Fehlschlucken einer an sich unschädlichen, nicht kochend heißen Flüssigkeit wie Kaffee oder das einen Augenblick erfolgende Schlucken und Einatmen von Dampf wirklich nach Verlauf einiger Tage den Tod herbeiführen kann. Von England sind ähnliche Fälle nach Teetrinken berichtet worden.

Hr. Uchermann: **Empyema sinus frontalis acutum (?). Abscessus subduralis et meningitis.**

N. N., 34 Jahre alt, Ankunft 26. VIII. d. J. Seit etwa 3 Wochen hat sich von der Nase zum Hals ein Ausfluß mit üblem Geruch und Geschmack bemerkbar gemacht. Am 18. VIII. Schmerzen in der linken Stirnhälfte, Übelkeit und etwas Erbrechen. Später noch ein paar Mal Erbrechen, zuletzt am 23. VIII. Am 19. und 20. VIII. starke Schmerzen, später weniger starke. Aus dem linken Nasenloch etwas Schleim und in den letzten Tagen bisweilen übler Geruch. Hat in den 3—4 letzten Tagen nicht geschlafen. Bei der Ankunft starke Geschwulst und Rötung der linken Stirn- und Schläfengegend, Anzeichen von Fluktuation. Ödem des linken Oberlides. In der Nase findet sich linksseitig im mittleren Nasengang eine Geschwulst der Schleimhaut, Concha med. Temperatur 36,5°, am nächsten Tag 37,4°. In Narkose wird Szamoylenkos Operation ausgeführt (s. unten). Man findet den Knochen in der linken Schläfen- und Stirngegend entblößt, übelriechenden, schokoladenfarbigen Eiter. Keine direkte Verbindung mit der Stirnhöhle. Es findet sich zudem ein subperiostaler Absceß im Orbitaldach mit gelbem, nicht übelriechendem Eiter, keine Öffnung zur Stirnhöhle. Szamoylenkos Operation wird ausgeführt (s. unten). Die Schleimhaut stark geschwollen, teilweise von der Hinterwand losgelöst, viel Eiter. Pat. befand sich nach der Operation wohl bis zum 30. IX. nachmittags, als er über Kopfschmerz klagte. 12 Uhr abends Frostanfall, er stand auf, fiel um und war einige Minuten lang unklar. Darauf Erbrechen, das sich in den nächsten Tagen wiederholte. Temperatur stieg während des Frostschauers bis auf 39,6°, war an den folgenden Abenden 38,4° und morgens normal. Puls im Einklang mit Temperatur. Am 1. VIII. nachmittags unklar, 11 Uhr abends epileptiforme, generelle Krämpfe, später besinnungslos. In Narkose fand man nach der Trepanation in der linken Schläfengegend, einen Zoll hinter dem äußeren Frontalwinkel, die Dura pulsierend. Bei Probepunktion dieser Gegend übelriechende seropurulente Flüssigkeit. In der Tiefe eine größere Ansammlung mit festen Wänden (subdural Absceß). Pat. starb am 4. IX., ohne die Besinnung wieder erlangt zu haben. Am selben Tage starke generelle Krämpfe.

Die Obduktion ergab eine purulente Meningitis, die auf der linken Seite des großen Kerns besonders stark ausgesprochen und älteren Datums war (grünlicher Belag).

Ausgangspunkt der Infektion ist hier also die Schläfenregion gewesen, nicht der Sinus frontalis. (Bei der Trepanation der hinteren Wand fand man die Dura normal, die Probepunktion hatte ein negatives Ergebnis.)

Hr. Uchermann: **Cancer laryngis** bei einer 50jährigen Frau.

Symptome: Heiserkeit und beim Schlucken das Gefühl eines Klumpens. Unbedeutende Dysphagie. Ärztlicherseits mit Schlundpinselungen behandelt. Nach 3 Monaten eine linksseitige walnußgroße Drüsengeschwulst

Digitized by Google
Original from UNIVERSITY OF CALIFORNIA
Generated on 2019-10-24 16:09 GMT / http://hdl.handle.net/2027/uc1.b3252768
Public Domain in the United States, Google-digitized / http://www.hathitrust.org/access_use#pd-us-google

des Halses mit ramolliertem Innern. Die mikroskopische Untersuchung ergab Cancer. Entfernung. Bei der Laryngoskopie fand man mitten auf der Plica interarytaenoidea eine etwa erbsengroße lappige Geschwulst mit einer hanfsamengroßen Versenkung an der Basis. In der Nachbarschaft keine sichtbare Infiltration. Wurde endolaryngeal vermittelst Doppelburette entfernt. Glatte Zuheilung. Mikroskopisch: Cancer, der nicht bis zur Peripherie der entfernten Partie hinausreicht (Prof. Harbitz). Das Merkwürdige ist die Metastase eines so kleinen und oberflächlichen Herdes.

Hr. Uchermann: **Szamoylenkos Operation bei chronischer Sinusitis frontalis.**

Auf dem allgemeinen internationalen Ärztekongreß in London 1913 hielt Moure (Bordeaux) einen Vortrag darüber, was aus den operierten Nasennebenhöhlen würde („Que deviennent les sinus opérés?"). Hierbei erwähnte er die von Szamoylenko in Petersburg vorgenommenen Experimente an gesunden Hunden und Katzen. Nach sorgfältigem Auskratzen der Schleimhaut von einer Öffnung in der Vorderwand der Stirnhöhle aus wurde die Hautwunde, Periost mit inbegriffen, zugenäht. Die Tiere wurden je 14 Tage bis zu 6½ Monate nach der Operation getötet und die Präparate makro- und mikroskopisch untersucht. In der ersten Zeit enthielt die Höhle nur Blutgerinnsel, dann wuchs aus dem sich verdickenden Periostrand sowie den Haversschen Kanälen Ersatzgewebe hervor. Es bildete sich ein Netz aus Bindegewebe und Knochenbalken; vom 5. Monat an enthielt das Bindegewebe auch Knochenmarkselemente und ½ Jahr nach der Operation war die Höhlung vollständig ausgefüllt, ohne eine Senkung der Weichteile zu hinterlassen. Dies letztere ist in kosmetischer Hinsicht von einiger Wichtigkeit. Das Ergebnis steht im Einklang mit Erfahrungen, wie sie die meisten bewanderten Operateure ab und zu bei der Behandlung von Rückfällen gemacht haben, und Moure schließt hieraus, daß die alten Ogston- und Lucschen sowie Caldwell-Lucschen Operationen bei den äußere Eingriffe benötigenden Suppurationen der Stirn- und Oberkieferhöhle immer noch das Ideal darstellen. Es ist nur die komplette Auslöffelung der Höhlen notwendig. Zuvor muß dann eine intranasale Ausräumung der in der Regel angegriffenen vorderen Ethmoidalzellen geschehen. Die Öffnung von der Nase aus zur Stirnhöhle braucht nicht groß zu sein und man braucht sich um ihr weiteres Schicksal nicht zu bekümmern. Für die eingreifenden oder entstellenden Killianschen und Kuhntschen Operationen — die erstere ist zudem nicht ohne Gefahr — hätte man mithin keinen Gebrauch mehr. In der letzten Nummer des Archivs für Laryngologie (1918) hat Prof. Kretschmann 7 Fälle chronischer Frontalsinusitis veröffentlicht, die alle nach der Szamoylenkoschen Methode schnell und erfolgreich behandelt worden sind. In allen Fällen ging das Ethmoidalleiden ohne besondere Eingriffe von selbst zurück. Er sucht die Frontalhöhle absichtlich von der Nasenhöhle abzusperren, indem er das Periost der Stirnhöhle in die Öffnung des Canalis frontalis umstülpt. Die Operation scheint einen bedeutenden Fortschritt darzustellen und ich beabsichtige, sie künftig bei chronischen Stirnhöhlenleiden, wo ein äußerer Eingriff angezeigt ist, einzuführen. Legt man den Schnitt in die Augenbraue, ist die Narbe nicht zu sehen. Die Öffnung in der Vorderwand macht man nicht breiter (länger) als 1 *cm*, wodurch jede Senkung aus-

Digitized by Google
Original from UNIVERSITY OF CALIFORNIA
Generated on 2019-10-24 16:09 GMT / http://hdl.handle.net/2027/uc1.b3252768
Public Domain in the United States, Google-digitized / http://www.hathitrust.org/access_use#pd-us-google

geschlossen wird. Ich führe den ersten Fall vor, wo der Erfolg ein ausgezeichneter war. Wenn reichere Erfahrungen gesammelt sind, werde ich auf die Operation zurückkommen.

Hr. Maartmann-Moe: **Fremdkörper im Kehlkopf eines Kindes von 22 Monaten.**

Pat. kam in die Kehlkopfabteilung des Reichshospitals am 14. IX. Am Abend vorher hatte das Kind, während es „Lapskaus" (Fleisch und Kartoffeln zusammen gekocht) aß, plötzlich einen Erstickungsanfall bekommen. Derselbe ging zwar schnell vorüber, doch verblieb das Atmen während der ganzen Nacht erschwert. Die Atmungsbeschwerden steigerten sich am nächsten Vormittag. Bei der Ankunft war Pat. blaß, leicht zyanotisch, die Atmung angestrengt, hörbar, mit inspiratorischer Einziehung des Jugulums und Epigastriums. Vermittelst indirekter Laryngoskopie glückte es, im Kehlkopf über den Stimmbändern einen weißen Fremdkörper wahrzunehmen. Nun wurde in Rückenlage und mit herabhängendem Kopf ein schmaler Röhrenspatel eingeführt und der Fremdkörper mit der Pattersonschen Zange erfaßt und herausgezogen. Es war dies ein Knochenstück von 1 *cm* Länge und 1 *cm* unterer Breite, das nach oben zu in eine Spitze auslief und dessen eine Kante messerscharf war. Nun war die Atmung frei. In den ersten Tagen war er beim Schreien etwas heiser und das Schlucken machte ihm sichtlich Mühe. Er wurde am 20. IX. im besten Wohlsein entlassen.

Derselbe besprach einen Fall **chronischer Otorrhoe mit Abscess des Kleinhirns.**

Hr. Gording berichtete über einen Fall **geheilter otogener Meningitis.**

Pat. ist ein 17jähriges Mädchen. Während einer scheinbar normal verlaufenden Mittelohrotitis stellten sich etwa eine Woche nach Beginn der Krankheit plötzlich Frostschauer bei der Temperatur von 39,5° ein, verbunden mit heftigem Stirnkopfschmerz und fortwährendem Erbrechen.

Pat. wurde, nachdem die bedrohlichen Erscheinungen etwa $1^1/_2$ Tage lang gedauert hatten, in die Klinik gebracht. Temperatur 38,2°, Puls etwa 80, ruhig und regelmäßig. Neben den schon erwähnten Erscheinungen bot Pat. keine besonderen Meningealsymptome, keine Nackenstarre, keine Stasenpapille. Sensorium ganz klar. Beim Harn nichts zu bemerken.

Unmittelbar nach der Ankunft in die Klinik wurde an der angegriffenen Seite die Mastoidalresektion vorgenommen. Im Antrum mastoideum fand man Eiter, doch keine Mastoiditis. Dura und Sinus normal. Die Lumbalpunktion entleerte unter niedrigem Druck, etwa 100, stark getrübte Cerebrospinalflüssigkeit, die, wie sich mikroskopisch erwies, große Mengen polynukleärer Leukocyten und einige grampositive extracelluläre Diplokokken enthielt. Da die Sekretion vom Mittelohr trotz der vorgenommenen Drainage des Antrum mastoideum nicht aufhören zu wollen schien, wurde, um einer weiteren Infektion vom Mittelohr aus so energisch wie möglich vorzubeugen, etwa 8 Tage nach der ersten Operation unter Bloßlegung des Cavum tympani noch die Radikaloperation vorgenommen.

Neben der gewöhnlichen Urotropinbehandlung kamen in 16 Tagen 13 Lumbalpunktionen zur Ausführung, wobei jedes Mal 15—20 $cm^3$ meist mehr oder weniger trübe Cerebrospinalflüssigkeit entleert wurde. Diese stand unter auffallend niedrigem, niemals 200 übersteigendem Druck.

Digitized by Google
Original from UNIVERSITY OF CALIFORNIA
Generated on 2019-10-24 16:09 GMT / http://hdl.handle.net/2027/uc1.b3252768
Public Domain in the United States, Google-digitized / http://www.hathitrust.org/access_use#pd-us-google

Während der Behandlung besserte sich der Zustand der Pat. allmählich. Das Erbrechen hörte auf und auch der Kopfschmerz ließ nach. Die Temperatur stieg an keinem Abend über 37,7° vor dem 14., 15. und 16. Tag nach der Ankunft, aber an diesen 3 Tagen betrug die Abendtemperatur 39°, während die Morgentemperatur niedrig war, bis hinab zu 36°. Am Tage vor dem Temperaturanstieg waren im Harn große Mengen Albumin nachgewiesen worden, hingegen kein Blut, weshalb Urotropin seponiert wurde. Der hohe Albumingehalt hielt sich 3 Tage lang, um dann am 4. Tage gleichzeitig mit dem Temperaturfall abzunehmen. Wie die plötzlich auftretende hohe Temperatur mit der gleichzeitigen Verschlechterung im Zustand der Pat. zu erklären ist, dürfte zweifelhaft sein. Da aber die Temperatur fiel, während gleichzeitig die Eiweißmenge am 4. Tage nach Seponierung des Urotropins sichtlich im Abnehmen war, kann man wohl von einem ursächlichen Verhältnis hier nicht ganz absehen. Leider wurde der Harn nicht mikroskopisch untersucht.

Der berichtete Fall bietet in mehrfacher Beziehung ein gewisses Interesse. Erstens hat hier wahrscheinlich eine direkt vom Mittelohr ausgehende Infektion der Meningen vorgelegen, ob nun die Infektion durch die Fiss. petro-squamosa vorgedrungen ist oder andere Wege gesucht hat. Das Hauptgewicht der Behandlung sollte mithin wohl darauf gelegt sein, den sezernierenden Herd des Mittelohrs zu beschränken. Möglich wäre es, daß die Radikaloperation hätte vermieden werden können, doch schritt man zu derselben auch deshalb, weil die Cerebrospinalflüssigkeit auch nach der ersten Operation noch ein leicht getrübtes Aussehen behielt.

Inwiefern die Lumbalpunktion und die Urotropinbehandlung eine Rolle mitgespielt haben, darüber läßt sich mit Sicherheit kaum etwas aussagen. Möglich ist es, daß die so gut wie täglichen Entleerungen der infizierten Cerebrospinalflüssigkeit einen Faktor in kurativer Beziehung dargestellt haben. Es muß jedoch hervorgehoben werden, daß die Lumbalpunktionen, wenigstens dem Anschein nach, keinen sonderlichen Einfluß auf das Aussehen der Cerebrospinalflüssigkeit geübt haben. Nur einmal war die Flüssigkeit ganz klar, sonst mehr oder weniger trübe. Bei der 8. Punktion wurden Mikroben sowohl direkt wie in der Aussaat nachgewiesen. Bei den beiden vorletzten Punktionen war die Cerebrospinalflüssigkeit leicht getrübt, bei der letzten Lumbalpunktion, die am 16. Tag, also am letzten Tag, als die Abendtemperatur der Pat. eine so hohe war, stattfand, war die Cerebrospinalflüssigkeit deutlich getrübt, eine Trübung, die den vorausgehenden Untersuchungen zufolge von polynukleären Leukocyten herrührte. Nichtsdestoweniger war Pat. am nächsten Tage afebril und vollständige Euphorie war eingetreten. Die Temperatur überstieg im weiteren Krankheitsverlauf nicht 37°.

Hr. Gording besprach 2 Fälle von **Lues max. sup. is.** Bei beiden Pat. lag eine diffuse Infiltration der Fossa canina unter Hervorbeulung des Alveolarprozesses vor. Besonders machte sich diese Hervorbeulung des Alveolarprozesses bei dem einen der Pat., dem die Zähne fehlten, bemerkbar. Intranasal fand sich hier außerdem eine starke Schwellung der Schleimhaut über dem Proc. frontalis, so daß die Prüfung des Meat. med. erst nach gründlicher Adrenalinpinselung erfolgen konnte. Die Punktion der Kieferhöhle hatte in beiden Fällen ein negatives Ergebnis. Bei der Durchleuchtung zeigten sich Schatten über der Fossa canina. Wasser-

Digitized by Google
Original from UNIVERSITY OF CALIFORNIA
Generated on 2019-10-24 16:09 GMT / http://hdl.handle.net/2027/uc1.b3252768
Public Domain in the United States, Google-digitized / http://www.hathitrust.org/access_use#pd-us-google

mann positiv bei beiden Pat. Unter JK-Behandlung gingen alle Erscheinungen in prompter Weise zurück.

Hr. Gording berichtete über einen Fall von **Lungenblutung** bei einem etwa 40jährigen Mann mit **Spondylitis.** Das Eigentümliche bei diesen vereinzelt sehr reichlich auftretenden Blutungen war, daß das ausgehustete Blut stets dunkel war und geronnen. Helles oder schäumendes Blut konnte trotz der genauesten Untersuchung niemals nachgewiesen werden. Nachdem er einige Monate krank gelegen hatte, starb Pat. Bei der Obduktion stellte es sich heraus, daß seine Spondylitis kankröser Natur war; bei der 2. Teilung des rechten Bronchus fand man eine kankröse Verengerung des Bronchuslumen sowie eine Infiltration um den Hilus herum, so daß einzelne Venenlumina stark verengert waren und nur durchlässig für die Sonde. Der ganze rechte obere Lappen war diffus hämorrhagisch infiltriert mit Ramollissement und Kavernenbildung, wo sich etwas Blut vorfand. Sonst war an den Lungen nichts bemerkenswertes.

### Sitzung vom 6. März 1919.

Vorsitzender: Hr. Uchermann.
Schriftführer: Hr Galtung.

Hr. Uchermann führte ein 2jähriges Mädchen mit **Larynxstenose** (vom Arcus cricoideus ausgehend) nach einer Tracheotomia sup. vor, geheilt durch Spaltung und Bolzung gemäß seiner Methode und nach etwa einmonatlicher Behandlung. Es ist dies der 15. Fall, der ohne Komplikationen unter Hinterlassung einer unbedeutenden Narbe und mit Beibehalt der normalen Stimme geheilt worden ist.

Derselbe besprach einen Fall von **Laryngitis hypoglottica** bei einem 5jährigen Knaben. Die Diagnose wurde indirekt durch Laryngoskopie gestellt. Noch in derselben Nacht Tracheotomia sup. Wurde nach 3wöchentlichem Aufenthalt als geheilt entlassen. Die Kanüle war entfernt.

Derselbe führte ein 13jähriges Mädchen mit Abducensparalyse vor, die am 25. I. 1919 wegen eines mit Mastoiditis verbundenen akuten Ohrenleidens operiert worden war (partielle Resektion). Es sind weder Labyrinth noch Meningitissymptome vorhanden gewesen, wohl aber reichliche Sekretion und etwas Schmerzen. Sie wurde am 19. II. zwecks poliklinischer Behandlung entlassen, kam aber schon am nächsten Tage zurück, da sie zu Hause über Schwindel und Doppelsehen geklagt hatte. Es stellte sich eine Abducenslähmung der linken Seite heraus. Kein Fieber, kein Nystagmus. Klagte über einige Schmerzen in der Stirn über dem linken Auge. Auf dem linken Ohr hörte sie Flüstern auf 2 *m*. Mit Hinblick auf etwaige rheumatische Ursachen erhielt sie Salicyl. natric. (P. S.). Da die Sekretion des linken Ohres nicht aufhörte, das Hören auch nicht besser wurde und die Abducenslähmung unverändert anhielt, wurde am 10. III. die Totalresektion vorgenommen. Trommelhöhle und Rezeß waren von Granulationen und hypertrophischer Schleimhaut erfüllt. In den Wandungen keine Anzeichen von Caries, das Ohrenknöchelchen fehlt. 5 Tage später bekam sie JK. Hierbei hat sich die Lähmung allmählich zurückgebildet (3. IV. 1919). Temperatur während der ganzen Zeit normal, die Stirnschmerzen schon längst vorüber.

Generated on 2019-10-24 16:10 GMT / http://hdl.handle.net/2027/uc1.b3252768
Public Domain in the United States, Google-digitized / http://www.hathitrust.org/access_use#pd-us-google
Digitized by Google
Original from UNIVERSITY OF CALIFORNIA

Derselbe führte einen Fall von **Tuberculosis veli palatini** bei einem 22jährigen Mann vor. Im Oktober 1918 rechtsseitige Pleuritis, worunter 6 Wochen bettlägerig, in der letzten Woche „wund" im Halse. Als Hr. Uchermann ihn im Januar d. J. sah, war sein Zustand ungefähr wie jetzt, nur waren die Wunden etwas größer geworden. Bei dem Gebrauch von 2 *g* JK täglich bei wöchentlich 1—2maliger Pinselung mit 50—80% Milchsäure kam Dysphagie zum Aufhören und die Ulcerationen heilten an einzelnen Stellen. Seit Februar d. J. ist der Prozeß wieder im Zunehmen begriffen, weshalb er ins Krankenhaus gebracht wurde. Es ist Dämpfung und etwas Knittergeräusch im rechten Lungenlappen vorhanden, die linke Lunge ist frei. Am Zäpfchen und der ganzen Vorderfläche des weichen Gaumens ist die Schleimhaut uneben, kleinhöckerig, mit kleineren geschlängelten Ulcerationen dazwischen. Im Kehlkopf nichts bemerkenswertes. Temperatur normal. Man beabsichtigt, ihn im weiteren mit generellen Kohlenbogenlichtbädern und Milchsäurepinselungen (50%) zu behandeln.

Derselbe führte einen 35jährigen Mann vor, der am 11. V. 1918 wegen einer pflaumengroßen Geschwulst operiert worden war, die sich mikroskopisch als ein **Carcinoma nasi** erwies. Das Leiden begann ein Jahr vorher mit Nasenblutungen der linken Nasenhälfte. Die Geschwulst nahm ihren Anfang vom hinteren Teil der Nasenhöhle entsprechend der äußeren Wand der linken Choane und hängt mit dem Periost zusammen. In den Ethmoidalzellen und im Sinus sphenoidalis polypöses Gewebe. Denkers Operation. Pat. wurde am 25. V. entlassen. Nachbehandlung mit Radium. Im ganzen 3 Sitzungen. Die Höhle ist jetzt überall glatt, glänzend, keine Spuren einer Geschwulst.

Derselbe besprach einen Fall von **Cancer laryngis** bei einem jetzt 78 Jahre alten Manne, der vor 18 Jahren endolaryngeal, und zwar unter Entfernung eines Stücks des rechten Stimmbandes operiert wurde. Die Geschwulst hatte das Ansehen einer Warze, kein Infiltrat, Stimmband beweglich. Die heutige Untersuchung erweist die Kehle als völlig normal mit Ausnahme einer von dem erwähnten Eingriff herrührenden kleinen Versenkung im rechten Stimmband. Seine Stimme ist während der ganzen Zeit etwas heiser gewesen.

Bei der in vorletzter Sitzung besprochenen Frau, die wegen eines von der Plica interarytaenoidea ausgehenden Cancers endolaryngeal operiert wurde, ist noch kein Rückfall eingetreten. Es sind seit der Entfernung nunmehr $^3/_4$ Jahre verflossen.

Hr. Gording: **Tierversuche über nasale, und zwar besonders von der Oberkieferhöhle ausgehende Reflexe.**

Es zeigte sich an den vorgeführten Kurven, daß jeder Reiz eine ausgeprägte Beeinflussung der Atmungstypen zur Folge hatte, indem exspiratorischer Atmungsstillstand eintrat. Nach besonders starkem Reiz traten beim Versuchstier nicht nur heftige, etwa 40 Sekunden währende krampfartige Atmungsbewegungen ein, sondern auch stark ausgesprochene klonische Zuckungen des Gesichts und aller Extremitäten. Hr. Gording meint, hierdurch sei der Beweis geliefert, daß epileptische Konvulsionen allein durch intranasale Reizung hervorgerufen werden könnten. In nächster Zeit werden diese Versuche in ihrer Gesamtheit veröffentlicht werden.



Digitized by Google
Original from UNIVERSITY OF CALIFORNIA
Generated on 2019-10-24 16:09 GMT / http://hdl.handle.net/2027/uc1.b3252768
Public Domain in the United States, Google-digitized / http://www.hathitrust.org/access_use#pd-us-google

Hr. Fleischer führte einen Pat. mit **natürlicher Heilung** vor. Das Ohr war trocken. Die Pat. hatte keine Erinnerung der früheren Ohrentzündung.

Hr. Leegaard zeigte einen Pflaumenkern vor, der aus einer **Hautstriktur des Oesophagus** entfernt worden war.

---

# Bücherbesprechungen.

**Anleitung zur Diagnose und Therapie der Kehlkopf-, Nasen- und Ohrenkrankheiten.** Vorlesungen, gehalten in Fortbildungskursen für praktische Ärzte. Von Dr. Richard Kayser, Breslau. Neunte und zehnte Auflage. Mit 137 Abbildungen. Berlin 1919, S. Karger.

Die neue Auflage des vortrefflichen Lehrbehelfes, welcher das für die allgemeine Praxis Unentbehrliche und Wichtigste aus dem Gebiete der Kehlkopf-, Nasen- und Ohrenkrankheiten trotz der gedrängten Kürze in anschaulicher, leicht faßlicher Art darstellt, hat durch das neue Kapitel der Kriegsverletzungen eine zeitgemäße Bereicherung erfahren.

Das Buch beschränkt sich hinsichtlich der Anleitung zur Diagnose im wesentlichen auf die typischen Formen und Bilder und begnügt sich bei den dem Spezialisten unbedingt zu überlassenden operativen Eingriffen mit kurzen Andeutungen.

Das vom Verf. angestrebte Ziel, über das ganze Gebiet einen für den Praktiker genügenden Überblick zu geben und das Interesse zu eingehender Orientierung in den drei Spezialfächern zu wecken, scheint voll erreicht zu sein, wofür wenigstens der Umstand spricht, daß trotz der zahlreichen und vortrefflichen Lehrbücher über diese Spezialdisziplinen dieser Anleitung innerhalb eines relativ kurzen Zeitabschnittes schon die 10. Auflage beschieden ist. Lawner.

---

# Referate.

## I. Allgemeines.

**25 Jahre antitoxischer Serumtherapie.** Von Prof. H. Kossel in Heidelberg. (D. Med. Woch. 1915, Nr. 49, S. 1445 bis 47.)

K. würdigt eingehend die Verdienste v. Behrings, der in seiner ersten Mitteilung (mit Kitasato) „Über das Zustandekommen der Diphtherieimmunität und der Tetanusimmunität“ vor 25 Jahren in der D. Med. Woch. vom 4. XII. 1890 den Grundstein zu jenem herrlichen Bau gelegt, den wir jetzt mit Stolz und Bewunderung zu überblicken in der Lage sind. Er verfolgt die Entwicklung dieses imposanten Werkes von den ersten Studien bis zur Entdeckung des Diphtherie- und des Tetanusantitoxins. Er gedenkt der ersten Behandlungsversuche an Diphtheriekindern in der Leipziger Kinderklinik, welche noch unter der wechselnden Wertigkeit des benutzten Antitoxins

Digitized by Google
Original from UNIVERSITY OF CALIFORNIA
Generated on 2019-10-24 16:09 GMT / http://hdl.handle.net/2027/uc1.b3252768
Public Domain in the United States, Google-digitized / http://www.hathitrust.org/access_use#pd-us-google

litten, einer Schwierigkeit, die jedoch durch Ehrlichs genaue Bestimmung des Antitoxingehaltes der angewendeten Sera schließlich überwunden wurde. Im April 1893 veröffentlichte Behring die erste Mitteilung über die Behandlung diphtheriekranker Kinder, im Jahre 1894 folgten Publikationen von v. Behring, Wernicke, Ehrlich usw. Im gleichen Jahre begann auch die Herstellung des Serums im großen Maßstabe in den Höchster Farbwerken und damit wurde das segensreiche Mittel der Allgemeinheit zugänglich gemacht. Die Diphtheriesterblichkeit sank in den folgenden 20 Jahren in Deutschland auf den 5. bis 6. Teil und ähnliche Erfolge hatte das Mittel auch in anderen Ländern zu verzeichnen. Bei dem Tetanus erfüllten sich die an das antitoxische Serum geknüpften Hoffnungen nicht im vollen Umfange, weil das an die Zellen des Zentralnervensystems und die peripherischen Nerven gebundene Gift dem Einfluß des nur im Blute kreisenden Antitoxins entzogen wird, jedoch hat sich die Wirksamkeit der prophylaktischen Anwendung gerade während der Kriegszeit vielfach bewährt. Die Verwertung antitoxischer Sera wurde auch anderweitig mit Erfolg gehandhabt (Schlangenbisse, Botulismus u. a.) und auf Grund der v. Behringschen Entdeckung fand man eine Reihe spezif. Antikörper des Blutserums, die wieder zum Teil in dem Kampfe gegen verschiedene Volksseuchen eingesetzt worden sind.

Mit Stolz und Genugtuung hebt Kossel zum Schluß hervor, daß diese neuen Waffen, die dem Arzte eine kräftige Offensive gegen die Infektionskrankheiten ermöglichen, dem Arsenal deutscher Wissenschaft entstammen. Lawner.

**Aktive Immunisierung gegen Heufieber.** Von Dr. Karl Eskuchen. (Aus d. VI. Mediz. Abt. des Krankenh. München-Schwabing.) (D. med. Wschr. 1919, Nr. 7, S. 182 und 183.)

Nach kurzer Skizzierung der von L. Noon und I. Friedmann — beide Schüler Wrights — inaugurierten Methode der aktiven Immunisierung gegen Heufieber durch Injektionen von steigenden Dosen des Pollentoxins berichtet E. ausführlich über einen jahrelang in Beobachtung gestandenen Fall, welcher unter den verschiedensten äußeren Bedingungen und mit verschiedenen Methoden behandelt worden ist.

E. hält die aktive Immunisierung mittels subkutaner Injektionen als die bei weitem erfolgreichste und theoretisch best fundierte Therapie des Heufiebers. Völlige Versager sind äußerst selten; eine weitgehende Besserung bei jahrelang fortgesetzter Behandlung die Regel. Genaue Vertrautheit mit dem Wesen der Therapie und einwandfreie Technik sind unerläßliche Vorbedingungen. Die von E. hergestellte Pollenvakzine wird von der Fabrik für pharm. Präp. Wilhelm Natterer, München (Botmerstr.) zu Versuchszwecken abgegeben. Lawner.



Digitized by Google
Original from UNIVERSITY OF CALIFORNIA
Generated on 2019-10-24 16:09 GMT / http://hdl.handle.net/2027/uc1.b3252768
Public Domain in the United States, Google-digitized / http://www.hathitrust.org/access_use#pd-us-google

**Über stenosierende pseudomembranöse Entzündung der Luftwege bei epidemischer Grippe.** Von Dr. S. Meyer. (Aus d. Klinik für Infektionskr. d. Akademie für praktische Medizin in Düsseldorf [Dir. Geh. Rat Schlissmann].) (D. med. Wschr. 1919, Nr. 2, S. 38 und 39.)

M. ergänzt die bei der letzten Grippeepidemie so häufig erhobenen Befunde einer pseudomembranösen Entzündung des Larynx, der Trachea und der Bronchien durch 15 eigene Beobachtungen bei jungen und älteren Kindern und sogar Erwachsenen.

Da die Differentialdiagnose zwischen Diphtherie und Grippe am Krankenbett nicht mit Sicherheit zu stellen ist, so ist man verpflichtet, Heilserum in jedem Fall zu verabreichen, das jedenfalls durch die hervorgerufene Leukozytose den Verflüssigungsprozeß der Membranen günstig beeinflußt.

Im Gegensatz zu Stettner ist M. für ein frühzeitiges aktives Vorgehen bei der Grippe im Falle des Auftretens stenotischer Symptome, weil durch die Tracheotomie oder Intubation verhindert wird, daß die Infektionserreger infolge der forcierten Inspirationszüge in die fernen Bronchien hineingepreßt werden und weil dem angestrengten Herzen die Arbeit erleichtert wird.

Bei der Diphtherie kann man sich im Vertrauen auf die spezifische Wirkung des Serums eher abwartend verhalten.

Lawner.

**Anatomische Befunde bei Grippe.** Von Dr. Ernst Hauemann, Priv.-Doz. f. pathol. Anatomie. (Aus d. Pathol. Instit. d. Univers. in Greifswald [Dir. Geh. Rat. P. Grawitz].) (Vortr. im Greifsw. Med. Ver. am 10. J. 1919.) (D. med. Wschr. 1919, Nr. 9, S. 230 bis 232.)

Bei den 120 zur Sektion gekommenen Fällen war auffallend, daß fast ausschließlich junge kräftige Menschen betroffen und die inneren Organe fast immer vollkommen gesund angetroffen wurden, mit Ausnahme der großen Luftwege. Mitbeteiligung des Brustfells war bei Veränderungen der Lunge fast regelmäßig zu beobachten. Die Milz erschien nur in komplizierten Fällen wesentlich verändert. Auf den septischen Charakter, welche manche Grippefälle annehmen, weisen die Ansiedelung der Eitererreger in der Pia mater (2 Fälle), je 1 Fall von Myelitis und Nierenabszessen hin. Bronchien, Trachea und meist auch noch der Kehlkopf zeigen eine ganz intensive Rötung, ein Mitbetroffensein des Nasenrachenraumes konnte nie festgestellt werden. Die hauptsächlichsten und schwersten Veränderungen wurden in den Lungen angetroffen mit dem Bild der schlaffen Pneumonie und in frischen Fällen mit hämorrhagischen Partien. Da infolge des Verlegtseins der kleinen Bronchien durch das Sekret die Luft nicht entweichen kann, so resultiert daraus ein auffallender Blähungszustand der Lungen.

Bezüglich der Grippendiphtherie ist bemerkenswert, daß die Prädilektionsstellen der Rachendiphtherie verschont und erst im Kehlkopf diphtherische Membranen sich vorfinden.

Digitized by Google
Original from UNIVERSITY OF CALIFORNIA
Generated on 2019-10-24 16:09 GMT / http://hdl.handle.net/2027/uc1.b3252768
Public Domain in the United States, Google-digitized / http://www.hathitrust.org/access_use#pd-us-google

Die bisher vermuteten Erreger hält H. als sekundäre Ansiedler und vielleicht haben wir es mit einem unsichtbaren Virus als Urheber der Grippe zu tun. Lawner.

**Zur Wirkung des Hypophysenextraktes bei Asthma bronchiale und zur Astmatheorie.** Von Dr. E. Riese, Karlsruhe. (Berl. kl. Woche. 1915. Nr. 29. S. 768 bis 771.)

R. hat mit Einspritzungen von Pituglandol (Roche) bei Asthma bronchiale überraschend gute Erfolge erzielt. Zur Erklärung dieser Wirkung stellt er die Hypothese auf, daß das sinnfälligste Symptom des asthmatischen Anfalles — die Lungenblähung — auf einem Verlust des Tonus der Bronchialmuskeln beruhe, welche — als glatte Muskeln — durch das Pituglandol, Asthmolysin usw. zur Kontraktion gebracht werden. In diesem Falle mußte also als Angriffspunkt der genannten Mittel der Symp athikus gedacht werden, was allerdings der Ansicht der Autoren widerspricht, die die Innervation der Bronchialmuskulatur den autonomen Nerven zusprechen.

Auf Grund seiner Hypothese glaubt R. die Erscheinungen des Asthmas und die Wirkung seiner Heilmittel leicht verständlich zu machen. Das Adrenalin — bekanntlich sympathicotrop — muß die die Bronchialmuskeln versorgenden Sympathicusfasern erregen, was noch deutlicher erfolgt, wenn die dem Asthma zugrunde liegende Lähmung durch Pituglandol gehemmt und so ein normaler Muskeltonus hergestellt ist. Hypophysenextrakt wirkt ja nicht auf normale Muskulatur, sondern nur auf solche, die ihren Tonus verloren hat.

Die lindernde Wirkung des Atropins, des Amylnitrates, des Natr. nitrosum, der Charta nitrata, der verschiedenen Raucherpulver und Zigaretten erkläre sich daraus, daß diese Mittel den Antagonisten des Sympathicus lähmen.

Auch für die Entstehung der Curschmannschen Spiralen und der Charcot-Leydenschen Kristalle folgert R. aus seiner Theorie eine verständliche Erklärung, die im Original nachzulesen sich wohl der Mühe lohnt. Lawner.

**Pharyngeale Insufflation, ein einfacher Apparat für künstliche Atmung am Menschen, nebst Bemerkungen über andere Methoden der künstlichen Atmung.** Von L. J. Meltzer. (Aus d. Rockefeller Institut New-York.) (Berl. klin. Woch. 1915. Nr. 17. S. 425 bis 430.)

Nach einer kritischen Beleuchtung der bisher gebräuchlichen Methoden zur Ausführung der künstlichen Atmung beschreibt und illustriert Verfasser seinen Apparat, dessen Verläßlichkeit von ihm an einer großen Zahl von Hunden, Katzen und Affen geprüft worden ist, deren spontane Atmung durch Curare oder große Dosen eines Magnesiumsalzes aufgehoben war. Seine experimentellen Untersuchungen ergaben, daß die pharyngeale Insufflation, wenn sie unter den einfachen, aber nötigen Kautelen ausgeführt wird, eine einfache,

Digitized by Google
Original from UNIVERSITY OF CALIFORNIA
Generated on 2019-10-24 16:09 GMT / http://hdl.handle.net/2027/uc1.b3252768
Public Domain in the United States, Google-digitized / http://www.hathitrust.org/access_use#pd-us-google

aber zuverlässige Methode der künstlichen Atmung darstellt, welche sogar von Laien ausgeführt werden könnte. Nähere Details müssen im Original nachgesehen werden. Lawner.

**Zur Differentialdiagnose zwischen Sepsis und akuter Leukämie.** Von Dr. H. Hirschfeld und Dr. L. Dünner. (Aus der I. inneren Abt. d. Krankenh. Moabit in Berlin [Geheimrat Prof. Dr. G. Klemperer].) Berl. kl. Wschr. 1915. Nr. 1. S. 9 bis 11.)

Verf. berichten über einen einwandfrei erwiesenen Fall von akuter (Myeloblasten-)Leukämie mit von Beginn des Leidens an bestehender extremster Leukopenie ohne Milz- und Drüsenschwellungen, in welchem die Differentialdiagnose gegen Sepsis aus der histologischen Struktur des am harten Gaumen vorhandenen Ulkus (Myeloblasteninfiltrat) sich relativ leicht ergeben hat. Lawner.

**Über familiäres Vorkommen von Friedreichscher Ataxie, Myxödem und Zwergwuchs.** Von Max Rothmann. (Demonstr., geh. in der Berl. mediz. Gesellsch. am 11. XI. 1914. Aus dem Städt. Krankenh. Gitschmerstr. Berl. kl. Wschr. 1915. Nr. 2. S. 31 bis 33.)

Demonstration von 3 Fällen, welche auf besondere Beziehung einzelner Rückenmarksaffektionen zu Störungen der inneren Sekretion bestimmter Drüsen hinweisen. R. erwartet, daß durch das Studium der Störungen der Drüsen mit innerer Sekretion allmählich die dunkle Ätiologie mancher chronischer Nervenkrankheiten und vor allem auch Gebietteile der Heredodegenerationen aufgehellt werden dürften. Lawner.

**Zur Frage der künstlichen Atmung.** Von Dr. E. Aron, leit. Arzt am Krankenh. d. jüdisch. Gemeinde zu Berlin. (Berl. klin. Wschr. 1915. Nr. 6. S. 130 bis 132.)

Auf Grund von Tierversuchen und theoretischen Erwägungen hält A. die Kompression des Bauches für wirksamer und aussichtsvoller bei der Ausführung der künstlichen Atmung als die des Brustkorbes. Nach Ansicht des Verf. soll die künstliche Inspiration nach Silvester-Brosch erfolgen, dann aber durch Kompression des Bauches mit Hilfe der aus der Inspirationsstellung nach unten geführten Arme die ausgiebigste Exspiration erzielt werden.

Versuche an Menschen hat A. nicht gemacht, weil gegen ihre Zuverlässigkeit viele Bedenken geltend gemacht werden können. Endgültig könnte nach A.s Ansicht der Nutzeffekt derartiger künstlicher Atmungsprozeduren in geeigneten Fällen am lebenden bewußtlosen Menschen durch Versuche gelöst werden, an welchen sich zweckmäßigerweise ein geschulter Physiologe und ein Kliniker beteiligen sollte. Lawner.

## II. Nase und Nebenhöhlen.

**Zur Behandlung der genuinen Ozaena mit Eukupin.** Von R. Gassul in Berlin. (D. med. Wschr. 1919, Nr. 11, S. 297.)

G. empfiehlt die schon im Jahre 1917 veröffentlichte Eukupinsalbentamponade auf Grund weiterer Erfolge. Die Salbe „Gasozaen“

Digitized by Google
Original from UNIVERSITY OF CALIFORNIA
Generated on 2019-10-24 16:09 GMT / http://hdl.handle.net/2027/uc1.b3252768
Public Domain in the United States, Google-digitized / http://www.hathitrust.org/access_use#pd-us-google

ist eine 3% Eucup.-bihydrochl.-Salbe, welche noch mit anästh. und wohlriechenden Substanzen gemischt ist. Nach Reinigung der Nase von den Borken wird dieselbe mit in Salbe getauchten Wattetampons ganz ausgefüllt, welche 30 Minuten darin bleiben. 20 bis 30 Tamponaden sollen genügen um die Borkenbildung für 2 bis 6 Monate zu verhüten; dann reichen 10 Tamponaden aus für 3 bis 8 Monate. Die Patienten lernen bald die Prozedur selbst vorzunehmen, wodurch der tägliche Besuch beim Arzt überflüssig wird.

„Gasozaen" Marke Ignaz Hadra, Germania-Apotheke, Berlin 54.

Lawner.

**Über das Ablaufen des Speichels durch die Nase.** Bemerkungen zu dem Aufsatz von Wittmaack in Nr. 3 dieser Wochenschr. Von Prof. Dr. R. Mühsam, dirig. Arzt. (Aus d. Chir. Abt. d. Städt. Krankenh. Moabit in Berlin.) (D. med. Wschr. 1919, Nr. 16, S. 436.)

M. bestätigt auf Grund der spärlichen in der Literatur verzeichneten Mitteilungen und eines selbstbeobachteten Falles, daß der durch die biologische Behandlungsmethode der Ozaena — Ableitung des Parotisausführungsganges in die radikal operierte Kieferhöhle — bedingte Nachteil des Speicheltropfens aus der Nase ein sehr lästiger Zustand ist.

Lawner.

**Die Nasenmuscheln des Menschen.** Dargestellt auf Grund der Entwicklung und des Vergleichs von L. Grünwald. (Anat. H. Abt. 1. H. 164. [54. H. 3.])

Verfasser beschäftigt sich zu Beginn seiner großen, teils vergleichend anatomischen Arbeit, zunächst mit der Frage der Definition des Begriffes der Nasenmuscheln. Er verweist auf die verschiedenen, von anderen Autoren in dieser Hinsicht gemachten Versuche und ist der Ansicht, daß als Muscheln alle innerhalb einer Species konstanten dauerhaften und selbständigen Einragungen der Nasenwand zu bezeichnen seien. Diese wären als Hauptwülste zu bezeichnen. Teilwülste nennt Verfasser die bei verschiedenen Species konstanten aber unselbständigen Abspaltungen der Hauptwülste. Daneben unterscheidet Verfasser noch Sekundärwülste, die im Laufe der Entwicklung vorkommen, um dann wieder zu verschwinden, mithin keine dauerhaften Bildungen darstellen, akzidentelle Wülste, wenn es sich dabei um Wülste handelt, die auch in der Form inkonstant sind. Dementsprechend müsse man von den zwischen diesen Wülsten befindlichen Furchen als von Haupt-, Zwischen-, sekundären und akzidentellen Furchen sprechen. Neu bringt Autor den Begriff des Basalwulstes, so bezeichnet er die komplexe Einheit der Ethmoturbinalia mit Rücksicht auf ihre Entwicklung aus dem mittleren Stirnfortsatz, also einem Teil der Schädelbasis. Für den Raum zwischen Basalwulst und Nasoturbinale fordert Autor die Bezeichnung Seitenwulst, für die in diesem Raum sich findenden solitären oder komplexen Wülste die Bezeichnung Paraturbinalia.

Digitized by Google
Original from UNIVERSITY OF CALIFORNIA
Generated on 2019-10-24 16:09 GMT / http://hdl.handle.net/2027/uc1.b3252768
Public Domain in the United States, Google-digitized / http://www.hathitrust.org/access_use#pd-us-google

Nach eingehender Besprechung der Muschelformen der Vertebraten wendet sich Autor der Darlegung der ursprünglichen Gestaltung des menschlichen Naseninnern zu. Als wichtig wird betont, daß die Nasenhöhle beim Fötus nicht wie beim erwachsenen Menschen mit der Choane endet, sondern sich noch nach rückwärts in den Recessus posterior fortsetzt, den wir beim 2 Monate alten Fötus deutlich konstatieren können. Von besonderer Bedeutung ist dieser Recessus aus dem Grunde, weil in ihm die ersten Anfänge ethmoidaler Wulstungen auftreten. Verfasser kommt ausführlich auf Killians Darstellung der Entwicklung der Siebbeinmuscheln zu sprechen, mit dessen Ansicht er seine Befunde nicht in Einklang bringen kann. Die Gliederung der primitiven Ethmoturbinalia muß, so fordert Verfasser, nur auf die Furchen gestützt werden, da nur die primär in der indifferenzierten Gewebsmasse erkennbare Furche gestaltgebend sei. Das grundsätzliche Vorhandensein von 6 Hauptfurchen nach Killian kann Verfasser nicht zugeben. Auch möchte Autor nicht von einem im Laufe der Entwicklung sich vollziehenden Verwachsen der Wülste, sondern eher von einem Verstreichen der Furchen sprechen. Auf Grund seiner Untersuchungen möchte er 2 Typen unterscheiden: Typus a mit 2 tiefen Furchen und 3 vollen Wülsten und Typus b mit 1 tiefen Furche und 2 vollen Wülsten; dies die Haupteinteilung. Daneben finden sich in späterer Entwicklungszeit untergeordnete Bildungen, wie Zwischenfurchen und Teilwülste und Sekundärfurchen bzw. Wülste. Aus den vielfältigen Typen frühester Entwicklungsperioden lassen sich die relativ spärlichen Typen der Reife durch Rückbildungs- bzw. Ausbildungsvorgänge erklären. Genz.

### III. Mundhöhle, Rachen, Nasenrachen, Hypophyse.

**Formentwicklung der menschlichen Hypophysis cerebri.** Von E. Rudel. (Anat. H. Abt. 1. H. 165. [55. H. 1.])

Nach einem Rückblick auf die Arbeiten Rathkes, Keibels und anderer Autoren über die Entwicklung der Hypophyse berichtet Verfasser über seine Untersuchungen an 34 Embryonen im Alter von 4 Wochen bis zu 4 Monaten. Die Untersuchungen wurden an Schnitten unter Hämatoxylin-Eosinfärbung vorgenommen. Verfasser wählte als Schnittrichtung die sagittale und zieht zum Vergleich jeder Schnittserie Schnitte in frontaler und querer Richtung heran. Autor gibt eine Darstellung der Entwicklung der Hypophyse aus der Rathkeschen Tasche, deren Bildung in der 4. Fötalwoche beginnt. In der 6. Woche erscheint die Rathkesche Tasche nicht mehr als seichte Grube, sie hat sich scheitelwärts dem Vorderhirn unmittelbar genähert und auch seitlich gut abgegrenzt, kommuniziert aber noch mit der Mundhöhle. In der 7. Woche hat sich ein trichterförmiges

Digitized by Google
Original from UNIVERSITY OF CALIFORNIA
Generated on 2019-10-24 16:09 GMT / http://hdl.handle.net/2027/uc1.b3252768
Public Domain in the United States, Google-digitized / http://www.hathitrust.org/access_use#pd-us-google

Divertikel des Vorderhirns der Rathkeschen Tasche so weit genähert, daß es auf den Grund derselben zu liegen kommt und seitlich von zwei flachen Erhabenheiten der Tasche umfaßt wird. In der 9. Woche hat sich die Rathkesche Tasche weiter differenziert; aus der seitlichen Einschnürung bzw. Abgrenzung ist es zur Stielbildung gekommen und das Täschchen hat sich in ein Säckchen verwandelt. Der Stiel verläuft im Canalis craniopharyngeus, ist in der 8. Woche noch hohl, wird aber im Laufe der 9. und 10. Woche zu einem soliden Strange, der vom Hypophysensäckchen bis zum Rachendach zieht und dort im Epithel endigt. Damit erlischt der Zusammenhang zwischen Mundhöhle und Hypophysensäckchen. Die Form des Hypophysensäckchens hat sich in dieser Zeit auch wesentlich verändert, sie ist zu einer in ihrer hinteren Partie doppelwandigen Schale geworden, die im weiteren Verlaufe den Trichter umschließt. Der Trichter hat sich gut abgegrenzt, ist mit einem deutlichen Lumen versehen und der Trichterfortsatz hat bereits die Form eines Zapfens angenommen, dessen Wachstumsenergie aber nur gering ist. Ebenfalls in der 8. bis 9. Woche setzt die Entwicklung des Drüsengewebes ein. In der 10. Woche besteht keine Verbindung mehr mit dem Rachendach. In der 15. Woche ist die embryonale Entwicklung des Organs vollendet. Danach vollzieht sich keine wesentliche Formveränderung des Organes mehr, sondern es besteht die weitere Entwicklung wahrscheinlich nur mehr in der Größenzunahme und histologischen Differenzierung des Drüsengewebes. Genz.

**15 Fälle von Mundhöhlenkrebs mit Radium günstig behandelt.** Von Prof. Dr. Anton Sticker, Berlin. (Vortr., geh. in d. Berliner mediz. Gesellsch. am 2. VI. 1915.) (Berl. kl. Woch. 1915. Nr. 40. S. 1040 bis 1045.)

An 15 Fällen von Mundhöhlenkrebs, und zwar 3 Fällen von Krebs der Zunge, 7 des Unter- und 5 des Oberkiefers, weist St. auf 2 Punkte hin, die bei der Beurteilung des Erfolges der Radiumtherapie besonders hervorgehoben zu werden verdienen: 1. auf das anatomische Ausheilen des primären Krankheitsherdes ohne jede Narbenbildung und jede Verstümmelung; 2. auf die gefahrlose Beseitigung der nach Operation rezidivierten Krebsherde.

Abgesehen von technischen Gründen ist die Radiumbehandlung auch vom Standpunkt der neueren Immunitätsforschung der chirurgischen Behandlung vorzuziehen.

Verfasser wiederholt die Ergebnisse seiner schon vor Jahren ausgeführten Tierexperimente und betont, daß die Bestrahlungstherapie nicht nur den primären Krankheitsherd zerstört, sondern gleichzeitig eine aktive Immunisierung des Körpers einleitet, indem durch die Aufnahme der zerstörten Karzinomzellen in die Körpersäfte ununterbrochen der Organismus autolytischen Schutz- und Trutzstoff gegen das Anwachsen neuer Keime erhalte.

Digitized by Google
Original from UNIVERSITY OF CALIFORNIA
Generated on 2019-10-24 16:10 GMT / http://hdl.handle.net/2027/uc1.b3252768
Public Domain in the United States, Google-digitized / http://www.hathitrust.org/access_use#pd-us-google

Bezüglich der Technik der Radiumbestrahlung verweist er auf seine ausführliche Arbeit im 3. Bande der Strahlentherapie 1913 und im XXIV. Jahrgang der Zahnärztl. Rnndschau 1915.

Lawner.

**Seltene Formen schwerster Halsentzündung mit tödlichem Ausgang.** Von Dr. Dem. Giorgacopulo, Hilfsassist. (Aus d. Chir. Klin. d. Univ. in Bonn [Dir. Geh. Rat Garrè].) (D. med. Wschr. 1919, Nr. 10, S. 264 und 265.)

Der Verlauf bei den 3 beobachteten Fällen ist ähnlich bezüglich des plötzlichen Anfangs, des akuten Charakters, der Schluck- und Atembeschwerden und des rasch eintretenden Exitus, jedoch handelt es sich im ersten Falle um ein primäres Erytipel des Rachens, im zweiten um Sepsis infolge Angina gangraenosa und im letzten Falle um eine durch Mischinfektion atypisch verlaufende Diphtherie.

Lawner.

## IV. Kehlkopf.

**Die Behandlung der Fälle von Kehlkopf-, Luftröhrenverengerung mit erschwerter Entfernung der Kanüle.** Von Prof. W. Uffenorde. (Aus d. Klinik f. Ohren-, Nasen- u. Halskr. in Göttingen.] [Dir. Prof. Lange].) (D. med. Wschr. 1919, Nr. 17, S. 460 bis 462.)

Verf. bespricht zunächst die Lage, die Ätiologie und den zugrunde liegenden pathologisch-anatomischen Vorgang bei den Kehlkopf- und Luftröhrenverengerungen und beschreibt anschließend an einen Fall von Knorpelhautentzündung des Larynx nach Typhus die dabei benutzte Kehlkopf-Luftröhrenkanüle. Diese vereinigt mit den Vorgängen des Brüggemannschen Modells (Reinigungsrohr, glatte seitliche und hintere Wände zur Vermeidung der Spornbildung und Zerlegbarkeit zur leichteren Ein- und Ausführung) den der Atmungsmöglichkeit auf natürlichem Wege. Ein besonderer Vorteil dieses Modells ist, die Verwendbarkeit als Dauerkanüle hervorzuheben wodurch das die Kranken quälende Wechseln bei vielen Dilatationsarten entfällt. Zum Schluß erörtert U. die wesentlichen Gesichtspunkte für die Behandlung der Kehlkopf- und Luftröhrenverengerungen, wie sie sich in einer Reihe von Fällen verschiedener Ätiologie bewährt haben.

Lawner.

**Eine verbesserte Methode der Sorgoschen Behandlung der Kehlkopftuberkulose mit Sonnenlicht oder künstlichem Licht.** Von Dr. Eduard Schulz, Kurland, z. Z. Hilfsarzt d. Heilstätte. (Aus d. Heilstätte Moltkefels in Niederschreiberhan [Chefarzt Gen.-Oberarzt z. D. Dr. Muttrach].) (D. med. Wschr. 1919, Nr. 11, S. 290 und 291.)

Sch. hat die Sorgosche Methode dahin abgeändert, 1. daß die Sonnenstrahlen nur einmal reflektiert — also stärker wirkend — in den Kehlkopf gelangen, 2. der Patient liegend sich behandeln kann, 3. der Kehlkopf auch von außen der Sonneneinwirkung ausgesetzt wird. Alles dies erreicht Sch. durch folgende Einrichtung. Der im Liegestuhl mit dem Gesichte gegen die Sonne befindliche

Digitized by Google
Original from UNIVERSITY OF CALIFORNIA
Generated on 2019-10-24 16:10 GMT / http://hdl.handle.net/2027/uc1.b3252768
Public Domain in the United States, Google-digitized / http://www.hathitrust.org/access_use#pd-us-google

Patient hat neben sich ein höher und niedriger verstellbares Gestell mit einem Holzbrett, an welchem über einem dreieckigen Ausschnitt ein nach vorn verstellbarer Spiegel befestigt ist. Die Sonnenstrahlen dringen durch den Ausschnitt in den Mund und werden durch einen Kehlkopfspiegel, den sich der Patient selbst einführt, in den Larynx reflektiert. Die Schulung bzw. Kontrolle übt der Patient mittels des Spiegels am Holzbrett aus. Die Bestrahlung soll einmal täglich mit 10 Minuten beginnend und um 10 Minuten täglich steigend bis zu 1 Stunde, dann in derselben Weise zweimal täglich vorgenommen werden. Bei Benutzung der Quarzlampe soll die Bestrahlung in 1 *m* Entfernung 3 Minuten dauern, nach paar Tagen um 10 *cm* näher und 3 Minuten länger usw. bis zu 30 *cm* Entfernung und einer halbstündigen Dauer vorgenommen werden. Lawner.

**Über Schußverletzungen des Kehlkopfes** Von San.-Rat Dr. Max Scheier, Berlin, z. Z. Stabsarzt in .... (Berl. kl. Wschr. 1915. Nr. 22. S. 574 bis 576.)

Nach Sch.s Erfahrungen, die er in einer großen Garnisonsstadt von Mitte September 1914 bis Mitte Jänner 1915 zu sammeln Gelegenheit hatte, sind die Schußverletzungen des Kehlkopfes häufiger als man früher glaubte und ihre angebliche Seltenheit komme nur daher, daß sie — ähnlich wie die Kehlkopffrakturen im Frieden — als solche nicht erkannt werden. Unter 2500 Verwundeten fanden sich 7 Fälle von Schußverletzungen des Kehlkopfes, deren Krankengeschichten Sch. in Kürze mitteilt. Da in der Regel nur die leichten und mittelschweren Fälle in die Heimatgarnisonen gelangen, die schweren Fälle zumeist an Verblutung oder Erstickung am Felde der Ehre zugrunde gehen, so darf auf die Prognose der Kehlkopfschüsse nicht aus den weit von der Front gelegenen Beobachtungen der Schluß gezogen werden, daß sie eine günstige sei. Im allgemeinen ist die Prognose recht vorsichtig zu stellen und die Verletzung als eine schwere und lebensgefährliche anzusehen, besonders bei gemeinsamem Bruch des Schild- und Ringknorpels; solche Fälle verliefen — mit wenigen Ausnahmen — alle tödlich. Zum Schluß weist Sch. die Militärärzte auf die Notwendigkeit hin, in jedem Falle von Halsverletzung eine eingehende laryngoskopische Untersuchung durch einen Spezialisten vornehmen zu lassen. Lawner.

**Der gegenwärtige Stand der Frage der Kehlkopftuberkulose und Schwangerschaft.** Von R. Imhofer, Prag. (Prag. m. Wschr. 1914. S. 111.)

Verfasser resümiert seine an der Prager geburtshilflichen Klinik gemachten Beobachtungen folgendermaßen: 1. Es besteht weder klinisch noch pathologisch-anatomisch ein Grund für die Annahme einer besonderen Prädisposition der Gravida für Larynxtuberkulose, wohl aber treten im Larynx bei Graviden Veränderungen auf, die das unaufhaltsame Fortschreiten des Prozesses erklären können. 2. Die Prognose ist durchaus

Digitized by Google
Original from UNIVERSITY OF CALIFORNIA
Generated on 2019-10-24 16:10 GMT / http://hdl.handle.net/2027/uc1.b3252768
Public Domain in the United States, Google-digitized / http://www.hathitrust.org/access_use#pd-us-google

ungünstig, eine akute Verschlimmerung (Ödem) ist während des Geburtsaktes möglich. 3. In Fällen von Kehlkopftuberkulose bei Gravidität soll ausnahmslos in den ersten Monaten Abortus mit nachfolgender Tubensterilisation eingeleitet werden; dagegen darf in der zweiten Hälfte der Gravidität niemals Frühgeburt eingeleitet werden, da diese die Chancen der Mutter nicht verbessert, die des Kindes aber wesentlich verschlimmert. Gegenüber der prophylaktischen Tracheotomie verhält sich Imhofer ablehnend. F. Vollbracht-Wien.

## V. Trachea, Bronchien, Ösophagus.

**Ein Fall von Fremdkorper im linken Unterlappenbronchus.** Beitrag zur Tracheo-Bronchoskopie. Von Dr. G. Tiefenthal, Spezialarzt f. Laryng. in Cöln. (D. med. Wschr. 1919, Nr. 15, S. 407.)

Infolge eines aspirierten Schuhnagels erkrankte die 8jährige Patientin an linksseitiger Pneumonie. Im Röntgenbilde sieht man in der Höhe des unteren Randes der 7. Rippe den Schuhnagel. Tracheotomie in Chloroformnarkose und untere Bronchoskopie, welche im linken Unterlappen eine Stenose zeigt, nach deren Dehnung die Extraktion des nun sichtbaren Fremdkörpers leicht erfolgt. Der Nagelkopf saß noch im Lumen, der Schaft hatte die Bronchialwand durchbohrt. Diffuse hochgradige Bronchiektasie unterhalb des Nagels Lawner.

**Nottracheotomien.** Von T. Thom, Oberarzt b. d. Fest.-San.-Komp. Nr. 1 d. XV. Res. A.-K. (Berl. kl. Wschr. 1915. Nr. 8. S. 181.)

Die 3 Fälle, in welchen Th. die Nottracheotomie auszuführen Gelegenheit hatte, sind: 1. Steckschuß am Halse, Apnoe. Die komprimierte und verlagerte Trachea wurde schnell gefunden. 2. Unterkiefer- und Gaumenzerschmetterung. Wegen Gefahr des Glottisödems und der Aspiration bei der bestehenden starken Blutung — Tracheotomie. 3. Glottisödem nach Mandelabszeß. Lawner.

**Über akute idiopathische Tracheobronchitis necroticans.** Von C. Hart. Berlin-Schöneberg. (Berl. kl. Wschr. 1915. Nr. 16. S. 402 bis 404.)

H. lenkt die Aufmerksamkeit auf das seltene Symptomenbild der selbständigen akut auftretenden nekrotisierenden Tracheobronchitis, das er in den letzten 6 Jahren in 4 Fällen zu beobachten Gelegenheit hatte. In der Literatur fand er nur einen ähnlichen Fall, und zwar in einer Dissertation von Reye.

Die Krankheit verläuft äußerst schwer und führt schnell zum Tode, und zwar wahrscheinlich infolge Anfüllung der Bronchien und des respirierenden Parenchyms mit hämorrhagisch-ödematöser Flüssigkeit.

H. weist nun darauf hin, daß sich bei den Fällen von Bronchiolitis obliterans, wo sich eine Grundkrankheit (Masern, Pneumonie, Fremdkörper) nicht nachweisen läßt, möglicherweise um eine

Digitized by Google
Original from UNIVERSITY OF CALIFORNIA
Generated on 2019-10-24 16:10 GMT / http://hdl.handle.net/2027/uc1.b3252768
Public Domain in the United States, Google-digitized / http://www.hathitrust.org/access_use#pd-us-google

solche idiopathische Tracheobronchitis necrot. leichten Grades handeln könnte, wobei nach Zerstörung der Schleimhaut das Epithel keine Zeit findet, durch Regeneration und Überhäutung der Wundfläche der Bindegewebswucherung Einhalt zu gebieten. Lawner.

**Die röntgenologische Darstellung der normalen und der pathologischen Speiseröhre.** (Nach dem Verfahren von Hessel II. Kreuznach. (Von J. Schütze. (Vortrag, gehalten in der Hufelandeschen Gesellschaft zu Berlin am 21. IV. 1915.) (Berl. kl. Wschr. 1915, Nr. 23, S. 607 u. 608.)

Vortragender erläutert an der Hand von Röntgendiapositiven die Vorteile des von H. eingeführten Verfahrens zur röntgenologischen Darstellung der Speiseröhre. Dasselbe besteht darin, daß ein 1 *m* langes Stück eines in Wasser entsalzten Schweinedünndarms — am unteren Ende durch einen Seidenfaden abgebunden — vom Patienten geschluckt und von oben her durch einen Trichter mit dem Kontrastmittel gefüllt wird, wobei vorteilhaft eine kleine Menge desselben schon beim ersten Herunterschlucken im Darmende enthalten sein soll. Die Methode gestattet den Nachweis: 1. daß eine stenosierte Stelle nicht vorhanden ist, 2. daß eine mäßige Stenose vorliegt — in welchem Falle bei der bisherigen Darstellung das Kontrastmittel nicht oberhalb der Stenose stehen bleibt. Schließlich wird durch H.s Methode die ganze stenosierte Stelle dargestellt, während nach der bisherigen Art und Weise man wohl den engsten, nicht aber auch den tiefsten Punkt der Stenose zur Ansicht bekam. Lawner.

## VI. Hals, Schilddrüse, Thymus, Mediastinum.

**Untersuchungen über die Histiogenese der Thymus.** (Über die myoiden Elemente der Thymus bei Menschen.) Von M. Wassjutotschkin. (Anat. Anz. 50. 1917.)

Verfasser wendet sich gegen die Anschauung, daß myoide Elemente in der Thymus der Säuger und des Menschen nicht vorkämen und führt den Umstand, daß myoide Elemente nicht gefunden wurden, auf ungenaue Beobachtung zurück. Autor zitiert eine Reihe von Arbeiten anderer Autoren, welche myoide Elemente in der Thymus verschiedener Säuger nachweisen konnten. Er selbst hatte Gelegenheit, die Thymus eines fünf Monate alten Kindes zu untersuchen und fand Zerfallsprodukte myoider Elemente. Verfasser wirft die Frage nach der Zusammensetzung der Hassalschen Körperchen auf und ist der Ansicht, daß degenerierte myoide Elemente an dem Aufbau teilnehmen könnten, wofür er in seinen histologischen Untersuchungen Belege gefunden hat. Genz.

**Über die Topik des Gefäßstranges am Halse.** Von F. Hermann. (Anat. Anz. 50. 1917.)

Auf Grund seiner Untersuchungen an nach besonderer Methode konserviertem und gehärtetem Leichenmaterial kam Verfasser zu dem Schlusse, daß der Verlauf des Gefäßstranges am Halse sich wesentlich anders dar-

Digitized by Google
Original from UNIVERSITY OF CALIFORNIA
Generated on 2019-10-24 16:10 GMT / http://hdl.handle.net/2027/uc1.b3252768
Public Domain in the United States, Google-digitized / http://www.hathitrust.org/access_use#pd-us-google

stelle als die allgemeine anatomische Ansicht es uns gelehrt hat. Nach seinen Untersuchungen könne man von einer eigentlichen Fossa carotidea nicht sprechen, denn der Gefäßstrang sei in seinem Verlauf vollkommen vom M. sternocleidomastoideus gedeckt und liege nicht an dessen Vorderrand, nur von der Halsfascie gedeckt. Der Grund hierfür liege darin, daß der Vorderrand des Muskels einerseits durch die Halsfascie, und zwar die Parotiskapsel, die auf die Außenfläche des Kopfwenders ausstrahlt, andrerseits durch Verwachsung seines Perimysiums mit der den Gefäßstrang deckenden Halsaponeurose nach vorne gezogen werde und somit keineswegs, wie allgemein angenommen, eine gerade, sondern eine nach vorn leicht konvexe Linie bilde. So werden die großen Gefäße vollkommen vom Kopfwender bedeckt und nur die Carotis externa verläßt die Regio sternocleidomastoidea und liegt auf einer Strecke von zirka $1^1/_2$ *cm* Länge direkt hinter der Spitze des großen Zungenbeinhornes, somit im äußersten Winkel der Fossa carotidea, die also eigentlich nur eine ziemlich bedeutungslose Muskellücke darstelle.

Die allgemeine, nach Verfassers Darstellung nicht zutreffende Beschreibung der Topik dieser Region sei in ungenügender Härtung des Materials gelegen, wodurch Verschiebungen vorkommen können — Verfasser beschreibt seine Methode der Konservierung —, andrerseits an der Art der Präparierung und daran, daß bei den Seziersaalleichen der Kopf durch den darunter gelegten Pflock unnatürlich dorsalwärts überstreckt werde, wodurch der freigelegte Muskel nach hinten verschoben und ein falsches Bild vorgetäuscht werde.

Verfasser gibt zu, daß in vivo eine Verschiebung der beiden Gebilde besonders bei den rotatorischen Bewegungen des Halses erfolge, zweifelt aber daran, daß sie so umfangreich sei, wie von anderen Autoren angegeben wurde. Verfasser fordert, daß bei der bildlichen Darstellung der Topographie des Halses an einer Normalstellung festgehalten werde, als welche nur die reine Profilstellung in Betracht käme. Genz.

**Über Mediastinalabscesse nach Schußverletzungen.** Von Pro. Guleke. (Bruns, Kriegschir. Hefte. 1917. H. 3.)

Als Ursachen der Mediastinitis stehen im Frieden die Verletzungen des Oesophagus durch Fremdkörper, Sondierungsversuche oder durch Carcinom im übertragenen Sinn in erster Linie. Bei Sitz der Verletzung im thorakalen Abschnitt kommt es zur diffusen Mediastinitis, bei Sitz im Halsbereich schreitet die Phlegmone, den anatomischen Bahnen folgend, nach abwärts. Gewöhnlich ist der Verlauf schnell, Exitus in 2—3 Tagen häufig, sehr selten dauert der Verlauf über Wochen oder Monate (Heidenhains Fall). Die Symptome richten sich nach der Art der Entstehung und Ausbreitung. Im Anfangsstadium weisen der besonders auf Druck

Digitized by Google
Original from UNIVERSITY OF CALIFORNIA
Generated on 2019-10-24 16:10 GMT / http://hdl.handle.net/2027/uc1.b3252768
Public Domain in the United States, Google-digitized / http://www.hathitrust.org/access_use#pd-us-google

auf das Sternum oder bei Kompression des Thorax zunehmende Schmerz auf den Sitz der Erkrankung hin, während die von einer Reihe von Autoren angegebenen Symptome (wie: pulsierender Schmerz hinter dem Sternum, Fieber mit Frösten, Ödem der vorderen Brustwand, starke Atemfrequenz, exspiratorische Dyspnoe — V. Saar; Auftreten von Ödem in der Fossa supraclavicularis infolge Ausbreitung der Entzündung nach oben bei Befallensein des hinteren Mediastinums — v. Hacker, Heidenhain) der Ausdruck einer beliebigen septischen Erkrankung sein können. Deutliche Dämpfung, Schatten im Röntgenbild, Drucksymptome von seiten der Nachbarorgane treten erst im vorgeschrittenen Stadium auf, und zwar dann, wenn es sich um den umschriebenen mediastinalen Abscеß handelt, während sie bei der schnell verlaufenden diffusen Mediastinitis gewöhnlich gar nicht mehr zur Ausbildung gelangen. Daraus erklärt es sich, daß man gerade bei der gefährlichen letzteren Art oft über eine Wahrscheinlichkeitsdiagnose nicht hinaus kommt. Die bisher bekannten Heilungen durch kollare, vordere oder hintere Mediastinotomie beziehen sich fast nur auf ältere, gut abgesackte Prozesse. Auf die Kriegsverletzungen übergehend, beschreibt Verfasser zwei eigene Fälle (Exitus am 27. resp. 4. Tag), welche zeigen, daß das früher zur Diagnose einer Oesophagusverletzung geforderte Symptom des Ausfließens von Speichel und Nahrung aus der Wunde nicht vorhanden sein muß. Auch die Schlingbeschwerden, welche bei Verletzungen der Umgebung des Oesophagus ebenso auftreten können, begründen den Verdacht einer Oesophagusverletzung nur dann, wenn auch Flüssigkeiten nicht hinuntergebracht werden können. Verf. beschreibt weiter 3 Fälle (1. schräger Durchschuß durch den vorderen oberen Anteil des Mediastinums — Exitus; 2. Schuß durch das hintere Mediastinum, Heilung durch die $2^1/_2$ Wochen nachher vorgenommene Operation; 3. Schußverletzung im Halsteil, Heilung) und fordert auf Grund seiner Erfahrungen, daß schon bei der Wahrscheinlichkeitsdiagnose operativ eingegriffen wird. Dabei muß immer der Oesophagus breit freigelegt werden, da auch breite Incisionen allein nicht genügen. Jos. Kraus.

**Indikationen zur Operation des Morbus Basedowii und Operationserfolge.** Von Prof. Dr. Hugo Starck, Chefarzt am Städtischen Krankenhause in Karlsruhe. (D. Med. Woch. 1915, Nr. 28, S. 822 bis 825.)

**Das Ergebnis der Beobachtungen Starcks an 69 operierten Basedowkranken, unter rund 450 Basedowfällen in den letzten Jahren, läßt sich in Kürze dahin zusammenfassen.**

**1. Bei einer Sterblichkeit von 9% wurden zirka 30% geheilt, 35 bis 40% gebessert; bei den übrigen blieb der Zustand der gleiche oder hatte sich noch verschlechtert, wobei als Heilung die Wiederkehr der körperlichen und geistigen Leistungsfähigkeit aufzufassen ist.**

Digitized by Google
Original from UNIVERSITY OF CALIFORNIA
Generated on 2019-10-24 16:10 GMT / http://hdl.handle.net/2027/uc1.b3252768
Public Domain in the United States, Google-digitized / http://www.hathitrust.org/access_use#pd-us-google

2. Solange die Ansicht Geltung hat, daß die persistente Thymus am tödlichen Ausgang schuld ist, muß vor der Resektion der Struma die Abwesenheit einer Thymus konstatiert werden, andererseits kommen zunächst Gefäßunterbindungen bzw. Resektion der Thymus in Betracht.

3. Bei vorwiegend nervösem, myasthenischem und psychischem Symptomenkomplex ist die Narkose vorzuziehen, sonst die Lokalanästhesie.

4. Der günstigste Zeitpunkt für die Operation bildet das Latenzstadium oder das des Krankheitsstillstandes.

5. Die besten Chancen für vollen Erfolg bietet das Kraussche Kropfherz und manche Fälle des klassischen Basedow.

6. Der Status lymphaticus kontraindiziert die Operation; muß jedoch operiert werden, dann ist nur die Lokalanästhesie anzuwenden.

7. Die tastbare Größe der Struma ist für die Operation nicht ausschlaggebend, ebensowenig das Blutbild, das durch die Operation nicht beeinflußt wird. Lawner.

**Hypertrophia congenita glandularum salivarium cum lymphomate collicongenito.** Von Dr. J. W. M. Jndemans, Arzt in Maastricht. (Berl. kl. Wschr. 1915. Nr. 12. S. 292 bis 294.)

Veröffentlichung eines selbstbeobachteten, äußerst seltenen Falles von angeborener Hypertrophie der Speicheldrüsen bei einem Neugeborenen, der nach 2 Monaten einem akuten Magendarmkatarrh erlag. Von der pathologisch-anatomischen Untersuchung mußte auf Wunsch der Eltern Abstand genommen werden. Nur einen ähnlichen Fall hat J. in der Literatur gefunden. Von der Mikulicz schen Krankheit unterscheidet sich sein Fall dadurch, 1. daß der Zustand angeboren war, 2. daß die Tränendrüsen nicht mitbeteiligt erschienen. Lawner.

**Über Nachbarschafts- und Fernsymptome bei Verletzungen der Halswirbelsäule und des Halsmarks.** Von R. Cassierer. (D. Zschr. f. Nervhlk. 1918. H. 1 u. 2.)

Der Autor berichtet von einem Hauptmanne, dem ein Gewehrprojektil in die linke Schlüsselbeingrube eindrang und an der rechten Halsseite austrat. Der Nervenstatus ergibt neben einer Parese des rechten Armes und rechten Beines eine aphasische Sprachstörung, eine Parese des rechten Mundfacialis und eine Erweiterung der rechten Lidspalte und Pupille. Die laryngoskopische Untersuchung ergibt eine Parese des linken Stimmbandes, welche auf eine Verletzung des linken Recurrens zurückzuführen ist. Fremel.

Digitized by Google
Original from UNIVERSITY OF CALIFORNIA
Generated on 2019-10-24 16:10 GMT / http://hdl.handle.net/2027/uc1.b3252768
Public Domain in the United States, Google-digitized / http://www.hathitrust.org/access_use#pd-us-google

# Otologischer Teil.

## Original-Artikel.

Aus der Klinik für Ohren-, Nasen- und Kehlkopfkrankheiten,
Prof. H. Neumann.

# Ein Modell zur Demonstration der typischen Operationen am Schläfebein.

Von Dr. Franz Fremel.

(Mit 3 Figuren.)

Kaum auf irgend einem anderen Gebiete macht sich das Bedürfnis nach anatomischen Präparaten, Zeichnungen und Modellen beim Unterrichte so bemerkbar wie in der Otologie. Die Topik des

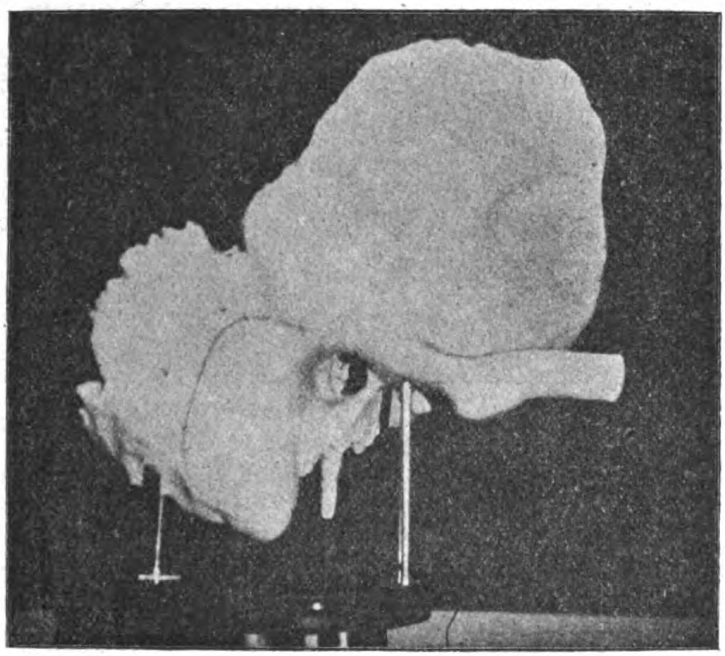

Fig. 1.
(1/12 der nat. Größe.)

Schläfebeines ist eine komplizierte, für den Otologen wichtige. Anatomische Details drängen sich auf einem Gebiete von wenigen Quadradzentimetern zusammen, deren Wiedergabe im Demonstrations-



Generated on 2019-10-24 16:10 GMT / http://hdl.handle.net/2027/uc1.b3252768
Public Domain in the United States, Google-digitized / http://www.hathitrust.org/access_use#pd-us-google
Digitized by Google
Original from UNIVERSITY OF CALIFORNIA

unterricht durch Beschreibung oder Zeichnung sehr schwierig ist. Dementsprechend finden wir gerade auf dem Gebiete der Otologie eine so große Anzahl von Modellen, welche zum Teil anatomische Verhältnisse darstellen sollen, teils physiologische Verhältnisse demonstrieren, jedes Modell von einem anderen Gesichtspunkte, der seinem Erbauer wichtig schien, dargestellt. Die bei uns bekanntesten Ohrmodelle sind die von Alexander und von Schönemann, welche anatomische Details demonstrieren. Bezold konstruierte

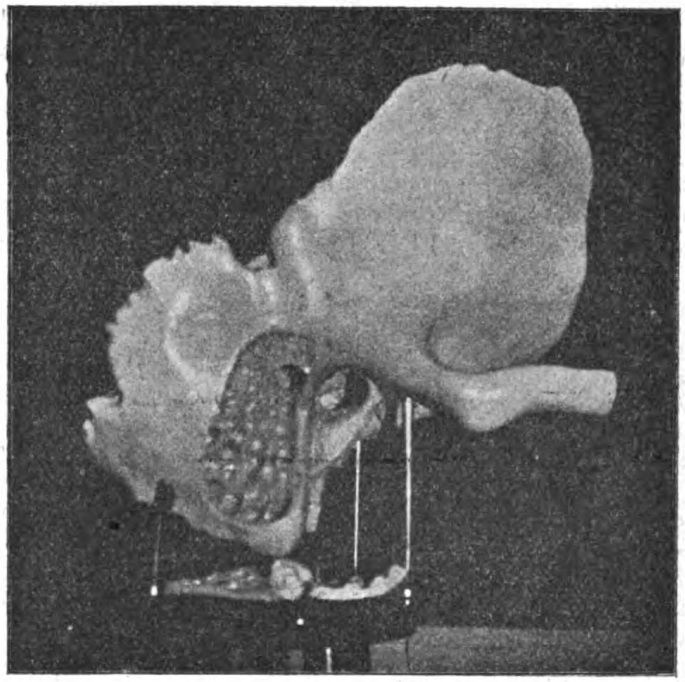

Fig. 2.
(1/12 der nat. Größe.)

Modelle vom Gehörorgan und vom Schalleitungsapparat usw. Entsprechend zahlreich sind auch die Modelle vertreten, welche einen Bewegungsmechanismus demonstrieren, wie die Endolymphbewegung in den Bogengängen sowie den Bewegungsmechanismus der Gehörknöchelchen und dgl. Für das Verständnis der Ohrchirurgie ist die genaueste Kenntnis der Topographie des Schläfebeins Voraussetzung. Die meisten der bestehenden Ohrmodelle zeigen dementsprechend rein topographische Verhältnisse. Etwas anders als die rein präparierten anatomischen Details sieht die topographische Anatomie aus, wie sie der Chirurg zu sehen bekommt, nachdem er während der Ausführung seiner Operation Teile des Schläfebeins weggenommen

Digitized by Google
Original from UNIVERSITY OF CALIFORNIA
Generated on 2019-10-24 16:10 GMT / http://hdl.handle.net/2027/uc1.b3252768
Public Domain in the United States, Google-digitized / http://www.hathitrust.org/access_use#pd-us-google

hat. Den Vorgang bei den typischen otochirurgischen Eingriffen und die hiefür wichtige Anatomie zu zeigen, ist der Zweck dieses Modelles. Dasselbe wurde nach der Plattenmodelliermethode von Born (Arch. f. mikroskopische Anatomie Bd. XXII) angefertigt, nach Art der Modelle zur Darstellung entwicklungsgeschichtlicher Phasen in der Embryologie. Ein rechtes Schläfebein wurde einer Leiche eines Erwachsenen entnommen, mazeriert, entkalkt, in Zelloidin eingeschlossen und der Zelloidinblock in Serienschnitte von 20 bis

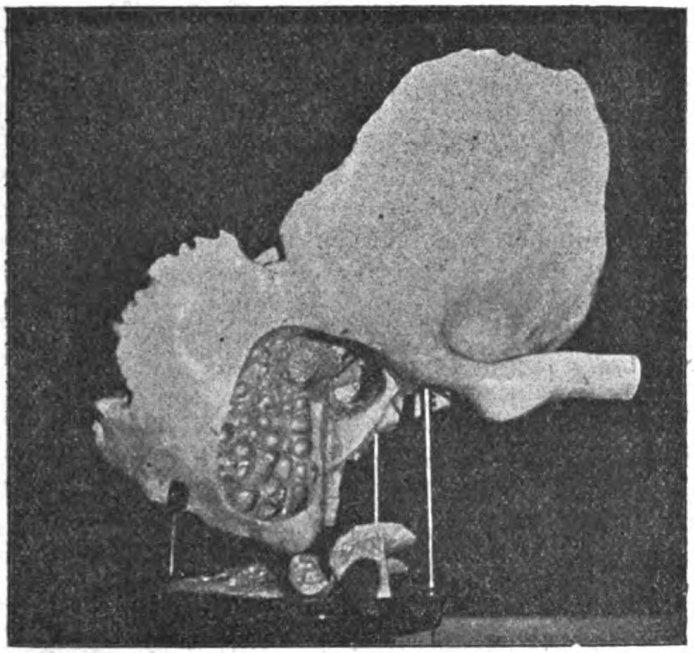

Fig. 3.
(1/12 der nat. Größe.)

40 Mikren Dicke auf dem Mikrotom zerlegt. Die Schnitte wurden mit Eosin gefärbt, in Kanadabalsam eingeschlossen und jeder Schnitt in zehnfacher linearer Vergrösserung an die Wand projiziert und nachgezeichnet. Die so auf Papier gezeichneten Schnitte wurden auf frisch gegossene Wachsplatten von 4 *mm* Dicke aufgezogen und die Wachsplatten entsprechend der Zeichnung ausgeschnitten. Durch Aneinanderkleben der einzelnen ausgeschnittenen Wachsplatten in der richtigen Reihenfolge entstand nun eine zehnfach linear vergrößerte anatomisch genaueste Wiedergabe des Schläfebeins. An diesem Wachsmodell wurden nun Ausschnitte vorgenommen, und zwar in der Weise, daß durch Wegnahme gewisser Teile die einzelnen Stadien der typischen Operationen dargestellt werden können.



Digitized by Google
Original from UNIVERSITY OF CALIFORNIA
Generated on 2019-10-24 16:10 GMT / http://hdl.handle.net/2027/uc1.b3252768
Public Domain in the United States, Google-digitized / http://www.hathitrust.org/access_use#pd-us-google

Professor Hochstetter stellte mir das nötige Material in seinem Institute in liebenswürdiger Weise zur Verfügung, wofür ich mir an dieser Stelle erlaube, meinen Dank auszusprechen, ebenso danke ich Herrn Assistenten Dr. Perovic, der mir mit Rat und Tat in technisch schwierigen Fragen zur Seite stand. Von diesem Wachsmodell wurden Gußformen angefertigt und nach diesen das Modell aus einer eigener Gußmasse gegossen (Fig. 1). Nach Abnahme der Kortikalis des Warzenfortsatzes erblickt man die Zellen, nimmt man das nächste Stück heraus, wird das Antrum eröffnet (Fig 2) und so das Wesentliche der einfachen Antrotomie demonstriert. Durch die Wegnahme der hinteren Gehörgangswand wird die Radikaloperation eingeleitet, die nach Herausnahme der „Brücke" und der Gehörknöchelchen (Hammer, Amboß) am Modell gezeigt werden kann. (Fig. 3). Ein weiteres herausnehmbares Stück im Trautmannschen Dreieck zeigt den Weg zur Labyrinthoperation; man erblickt den eröffneten horizontalen Bogengang. Nachdem man ein weiteres Stück herausgenommen und die hintere Schädelgrube freigelegt hat, ist der Weg zur Labyrinthoperation gegeben. Trotz der großen Dimensionen sind die Gebilde in der Operationshöhle ziemlich schwer infolge der Dunkelheit zu sehen. Ein kleines Glühlämpchen, welches am Tegmen angebracht ist, erhellt den Innenraum des Modells so weit, daß die Details bequem gesehen werden können. Durch die Naturtreue des Modells wird die Demonstration der für den Anfänger nicht leicht begreiflichen topographischen Verhältnisse leichter gemacht und das Langweilige einer reinen schematischen Darstellung genommen, die Größe der Dimensionen gestattet das Demonstrieren auch für ein größeres Auditorium.

---

Aus der Ohrenabteilung der Wiener allgemeinen Poliklinik
(Vorstand: Prof. Dr. Gustav Alexander).

# Die Erkrankungen des Gehörorganes bei Grippe.

Von Dr. **Josef Fischer**, Assistenten der Abteilung.

(Schluß zu Heft 1.)

## Gruppe III.

Ich verfüge bloß über 2 Fälle, die in diese Gruppe gehören, und will über diese hier kurz berichten.

**Fall 1.** F. S., 38 Jahre, verheiratet. Familienanamnese ohne Besonderheit. Pat., die stets gesund war, erkrankte Dienstag, den 4. III., an Grippe. Freitag konnte sie bereits das Bett verlassen und ging ihrer Beschäftigung nach. Als sie am Samstag morgens erwachte, bekam sie plötzlich einen heftigen Schwindelanfall und bemerkte Scheindrehung der Umgebung, doch konnte sie die Richtung

Digitized by Google
Original from UNIVERSITY OF CALIFORNIA
Generated on 2019-10-24 16:10 GMT / http://hdl.handle.net/2027/uc1.b3252768
Public Domain in the United States, Google-digitized / http://www.hathitrust.org/access_use#pd-us-google

der Drehung nicht mehr angeben. Während dieser Attacke, die ungefähr drei Minuten dauerte, erbrach Pat. mehrmals hintereinander. Die Schwindelanfälle wiederholten sich im Laufe desselben und des darauffolgenden Tages. Ohrensausen bestand nicht. Ebenso fehlten Klagen über schlechteres Hören. Pat. stellt jedwede venerische Affektion in Abrede. Sie hat drei vollkommen gesunde Kinder und hat niemals abortiert. Als ich Pat. am Montag zum ersten Mal sah, war folgender Status zu erheben:

Der otoskopische Befund völlig negativ. Das Hörvermögen beiderseits 14 *m* Fl.-Spr Der Stimmgabelbefund normal. Beim Blick nach rechts bestand deutlicher rotatorischer Spontannystagmus I. Intensitätsgrades, beim Blick nach links geringerer horizontaler, kleinschlägiger, frequenter Nystagmus nach links. Bei der kalorischen Untersuchung fand sich eine Unerregbarkeit des rechten und eine Untererregbarkeit des linken Vestibularapparates. Die Prüfung am Drehstuhl ergab folgende Werte: Bei zehnmaliger Drehung (Kopf nach vorne geneigt) für das rechte Ohr 6 Sekunden, für das linke 15 Sekunden. In der Romberg-Stellung Schwanken mit Abhängigkeit der Fallrichtung von der Kopfstellung.

Interner Befund ohne Besonderheit. Wassermann negativ. Augenbefund normal.

10 Tage später konnte ich bei einer neuerlichen Untersuchung an Stelle des unerregbaren rechten und untererregbaren linken eine pathologisch gesteigerte Erregbarkeit beider Vestibularapparate konstatieren. Nach 4 Wochen hatte ich Gelegenheit, Pat. wiederzusehen. Sie war völlig beschwerdefrei. Der Spontannystagmus war geschwunden. Bei der Untersuchung fanden sich sowohl für den kalorischen Reiz als auch für den adäquaten der Drehung normale Werte.

Epikrise: Bei einer 38jährigen, stets gesunden Person stellte sich im Anschluß an Grippe unvermittelt eine heftige Schwindelattacke (Labyrinthschwindel) ein. Die Anfälle traten mehrmals auf. Das Hörvermögen blieb intakt, subjektive Ohrgeräusche fehlten. Bei der Untersuchung zeigte sich Spontannystagmus, namentlich beim Blick nach rechts. Der rechte Vestibularapparat war unerregbar, der linke zeigte eine pathologisch verminderte Erregbarkeit. Die Cochlearisfunktion war erhalten. Eine Woche später fand sich an Stelle des unerregbaren bzw. des untererregbaren Labyrinthes beiderseits eine gesteigerte Erregbarkeit und nach weiteren 3 Wochen traten endlich normale Werte bei der Vestibularisprüfung ein. Es liegt also hier eine beiderseitige isolierte Vestibularaffektion vor, und zwar müßte man an eine periphere Neuritis nervi vestibularis denken, wobei mit Rücksicht auf das Einsetzen unmittelbar nach der Grippe und das Fehlen jeder anderen Ursache (venerische Affektionen negiert, Wassermann negativ, interner Befund ohne Besonderheit) die Grippe als einziger Faktor ätiologisch in Betracht kommt. Auffallend ist in diesem Falle das Fehlen von Cochlearissymptomen.

**Fall 2.** F. K., 36 Jahre, verheiratet. Bei dem stets gesunden 36jährigen Pat. stellte sich nach Ablauf der Grippe ein Gefühl der Mattigkeit und Abgeschlagen-

Digitized by Google
Original from UNIVERSITY OF CALIFORNIA
Generated on 2019-10-24 16:10 GMT / http://hdl.handle.net/2027/uc1.b3252768
Public Domain in the United States, Google-digitized / http://www.hathitrust.org/access_use#pd-us-google

heit ein. Er klagte über lästiges Schwindelgefühl, das namentlich dann auftrat, wenn er brüske Kopfbewegungen ausführte. Erbrochen hatte er nie, doch stellte sich während des Schwindels lästiger Brechreiz ein. Klagen über schlechteres Hören oder über subjektive Ohrgeräusche lagen nicht vor. Venerische Affektionen 0. Potus 0. Nikotin 0.

Status praesens: Trommelfellbefund normal. Hörvermögen normal. Stimmgabelbefund normal. In den Endstellungen der Bulbi kleinschlägiger horizontaler frequenter Nystagmus nach beiden Seiten. Bei der Prüfung des Vestibularapparates erhält man sowohl für den kalorischen Reiz als auch bei der Untersuchung am Drehstuhl pathologisch gesteigerte Werte. In der Romberg-Stellung Schwanken mit deutlicher Abhängigkeit der Fallrichtung von der Lageveränderung des Kopfes

Interner Befund negativ. Wassermann negativ. Augenbefund normal.

Als ich den Pat. 14 Tage später wieder sah, fühlte er sich völlig gesund, hatte bereits seit einigen Tagen keinerlei Beschwerden. Bei einer abermaligen Untersuchung konnten weder der Spontannystagmus noch die seinerzeit erhobene pathologisch gesteigerte Reflexerregbarkeit des Vestibularis gefunden werden.

Epikrise: Auch hier stellten sich bei einem 36jährigen, vorher ohrgesunden Manne im Anschluß an Grippe Schwindelgefühl, Brechreiz und Spontannystagmus ein, während Symptome von seiten des Hörnerven fehlten. Man wird nicht fehl gehen, auch in diesem Falle an eine periphere Neuritis nervi vestibularis zu denken. Als ätiologisches Moment kommt auch hier wegen Fehlens jedweder anderen Ursache die Grippe in Betracht.

In den oben beschriebenen Fällen konnten wir also bei völlig negativem otoskopischen Befund durch eine genaue Funktionsprüfung die Diagnose einer Laesio auris interna stellen, wobei es unentschieden blieb, ob der Sitz der Erkrankung in das Labyrinth oder retrolabyrinthär in den Stamm des Nerven zu verlegen ist. Gradenigo glaubt in dem Ausfall der mittleren Tonlagen bei der Hörprüfung ein besonderes Charakteristikum für die Affektion im Acusticusstammgebiete gefunden zu haben. Trotz der exakt ausgeführten Funktionsprüfung ist es mir nicht gelungen, dieses Symptom nachzuweisen, so daß ich mich nicht entschließen kann, diesem Momente eine differentialdiagnostische Bedeutung zuzumessen.

Es ist unstreitig das Verdienst Wittmaacks (31), eine scharfe Trennung zwischen der Neuritis acustica und der Neurolabyrinthitis durchgeführt zu haben.

Er war der erste, der, gestützt auf pathologisch-anatomische Untersuchungen und auf Grund daran anknüpfender theoretischer Erwägungen die Definition beider Erkrankungsformen genauer präzisiert hat.

Unter der Neurolabyrinthitis versteht er einen in Attacken oder auch sich schleichend entwickelnden Entzündungsprozeß, der von den peri-

Digitized by Google
Original from UNIVERSITY OF CALIFORNIA
Generated on 2019-10-24 16:10 GMT / http://hdl.handle.net/2027/uc1.b3252768
Public Domain in the United States, Google-digitized / http://www.hathitrust.org/access_use#pd-us-google

oder endolymphatischen Räumen sich auf den Nerven fortsetzt. Umgekehrt kann eine Neuritis durch Fortschreiten zu einer Neurolabyrinthitis führen. Hierher gehört seiner Meinung nach der erste Fall Lannois' (l. c.) von Influenzaertaubung, den er als auf infektiöser Allgemeinerkrankung beruhend auffaßt.

Die Diagnose einer Neuritis acustica will er nur dann als sicherstehend betrachten, wenn:

1. der Nachweis erbracht ist, daß eine der oben erwähnten Erkrankungen (Vergiftung, Infektion, Autointoxikation), die mit einer Anhäufung toxischer Substanzen im Blutkreislaufe einhergehen, als Ursache für das Auftreten der Erkrankung im Gehörorgane anzusehen ist.

2. Wenn die Entwicklung der Krankheit in stetig progredienter Weise innerhalb von Wochen — höchstens Monaten — auftritt und bei Doppelseitigkeit der Affektion. Einseitigkeit der Erkrankung gehört entschieden zu den Ausnahmen. Wo sie vorhanden, ist in der Regel eine lokale Zirkulationsstörung als begünstigendes Moment für die Entstehung der Erkrankung anzuschuldigen (Mumps, Rheumatismus u.dgl.).

3. Der negative Befund im Mittelohr und der Ausfall der Hörprüfung.

4. Das Vorhandensein kontinuierlich anhaltender Geräusche im ganzen Verlaufe oder wenigstens im Beginn der Erkrankung.

5. Das gänzliche Fehlen von starken, auf den Bogengangapparat zu beziehenden Schwindelanfällen, bzw. das Einsetzen dieser erst längere Zeit nach Beginn der Erkrankung (Übergreifen auf den Ramus vestibularis oder Labyrinth).

6. Das gleichzeitige Befallensein anderer Nervenstämme (periphere Neuritis, Neuritis optica).

Betrachtet man meine Fälle, in welchen bei negativem otoskopischem Befund Klagen über Hörverschlechterung, über subjektive Ohrgeräusche oder Schwindel vorlagen, so wird man in der Annahme nicht fehlgehen, daß es sich in diesen Fällen um eine toxische Neuritis nervi octavi handelt. Vergleiche ich nun die einzelnen Krankheitsbilder, die zu beobachten ich Gelegenheit hatte, mit den von Wittmaack für die Annahme einer toxischen Neuritis postulierten Symptomen, so muß ich bemerken, daß ich den Ausführungen Wittmaacks nicht in allen Punkten beipflichten kann. Wenn er annimmt, daß die Entwicklung der Krankheit sich auf Wochen bzw. Monate erstreckt, so will ich betonen, daß in der überwiegenden Zahl meiner Fälle die Affektion entweder auf der Höhe der Grippe oder nach Ablauf derselben akut einsetzte und sich schon innerhalb weniger Tage zu hochgradiger Schwerhörigkeit voll entwickelt hatte. Hierher zähle ich selbstredend nicht jene Fälle apoplekti-

Digitized by Google
Original from UNIVERSITY OF CALIFORNIA
Generated on 2019-10-24 16:10 GMT / http://hdl.handle.net/2027/uc1.b3252768
Public Domain in the United States, Google-digitized / http://www.hathitrust.org/access_use#pd-us-google

formen Charakters, die eher für eine Blutung in den Stamm des Acusticus sprechen.

Bezüglich der Doppelseitigkeit der Läsion, die fast ausschließlich vorhanden sei (eine Einseitigkeit gehöre entschieden zu den Ausnahmen), möchte ich bemerken, daß von den 40 hierher gehörigen Fällen 28mal die Erkrankung wohl beiderseits, 12mal jedoch einseitig verlief. Wenn auch die Doppelseitigkeit überwiegt, so kann ich dennoch nicht von einem fast ausschließlichen Befallensein beider Seiten sprechen.

Absolut nicht einverstanden bin ich jedoch mit der im Punkt 5 niedergelegten Forderung des gänzlichen Fehlens von auf den Bogengangapparat zu beziehenden Schwindelanfällen, bzw. eines späteren Einsetzens derselben, wenn nämlich die Erkrankung auf den Vestibularis übergegriffen hat. Man nimmt zwar allgemein an, daß der Vestibularis als der phylogenetisch ältere und daher widerstandsfähigere Zweig des Acusticus viel schwerer erkrankt als der vulnerablere Cochlearis. Dies trifft jedoch nicht für alle Fälle zu. So kann man beobachten, daß z. B. bei der luetischen Affektion des Octavus der Ramus vestibularis leichter als der Cochlearis erkrankt, so daß man zur Annahme neigt, daß dieser Nerv für die luetische Infektion empfindlicher sei, womit ich natürlich nicht gesagt haben will, daß dies auch für die Influenza- oder Grippeneuritis zutrifft. Ich kann mir wohl leicht vorstellen, daß aus irgendwelchen uns derzeit nicht bekannten Gründen die Fasern des Vestibularis entweder gleichzeitig mit denen des Cochlearis oder sogar isoliert ergriffen werden können. Für die Möglichkeit einer solchen Annahme sprechen jene Fälle meiner Gruppe II, in welchen die Schwindelattacken gleichzeitig mit dem Ohrensausen oder mit der Hörverschlechterung einsetzten, ferner die beiden einwandfrei und genau untersuchten Fälle der Gruppe III. Übrigens erwähnte auch bereits Hegener (32) in seiner Arbeit über die akute toxische und infektiöse Neuritis des Nervus octavus, daß es sogar nicht ausgeschlossen sei, daß einmal bei akuten Erkrankungen die Vestibularisaffektion früher oder auch schwerer als die des Cochlearis einsetzt. Ebenso vertritt auch Siebenmann (33) diese Anschauung.

Was den letzten Punkt der Wittmaackschen Postulate, betreffend das gleichzeitige Befallensein anderer Nervenstämme anlangt, so konnte ich mit Ausnahme eines einzigen Falles, in welchem eine leichte kurzdauernde periphere Facialislähmung zu verzeichnen war, niemals eine Mitbeteiligung anderer Nerven konstatieren.

Außer den bisher beschriebenen Formen, in welchen es sich also zweifellos um eine auf Allgemeinintoxikation beruhende Neuritis nervi VIII gehandelt haben dürfte, will ich nun einige Fälle beschreiben, in denen eine

Digitized by Google
Original from UNIVERSITY OF CALIFORNIA
Generated on 2019-10-24 16:10 GMT / http://hdl.handle.net/2027/uc1.b3252768
Public Domain in the United States, Google-digitized / http://www.hathitrust.org/access_use#pd-us-google

Schwerhörigkeit bzw. komplette beiderseitige Taubheit neben einer wahrscheinlich durchgemachten Meningo-Enzephalitis gripposa bestanden hatte.

**Fall 1.** D. O., 33 Jahre, verheiratet. 21. III. Pat. erkrankte am 17. III. d. J. plötzlich mit Üblichkeiten, leichtem Schüttelfrost und hohem Fieber. Gleichzeitig trat eine rapide Hörverschlechterung ein, die schon am dritten Tage der Erkrankung zur völligen Taubheit beiderseits führte. Später trat quälender trockener Husten auf. Schwindel, Brechreiz hatte sie nie. Als Kind im Anschluß an Diphtherie Ohrenfluß links, das rechte Ohr war stets gesund und Pat. hörte mit demselben normal. Pat., die stets gesund war, ist seit 9 Jahren verheiratet; sie hatte nie abortiert und besitzt ein 8jähriges gesundes Kind. Familienanamnese: Der Mann der Pat. weiß nicht genau anzugeben, ob in der Familie Ohrenkrankheiten aufgetreten waren

Als ich Pat. am 21. III, also 4 Tage nach Beginn der akuten Erkrankung, auf der internen Abteilung untersuchte, bot sie folgenden Ohrbefund: Rechtes Ohr Trommelfell normal, linkes Ohr: Große mit dem Promontorium verwachsene Narbe. Die Hörprüfung ergibt komplette Taubheit beiderseits, weder Wortgehör noch differenzierendes Vokalgehör. Die $c^4$-Stimmgabel will sie einmal bei maximalem bestand kein Spontannystagmus, der Vestibularapparat war kalorisch erregbar. Wegen des schweren Allgemeinzustandes konnte eine Prüfung auf dem Drehstuhl nicht vorgenommen werden.

Ich stellte damals wegen Fehlens jeder anderen Erscheinung und mit Rücksicht auf den unmittelbaren einwandfreien Zusammenhang mit der Grippe die Wahrscheinlichkeitdiagnose einer toxisch infektiösen Neuritis nervi cochlearis.

Interner Befund (Doz. J. Bauer): Mittelgroß, grazil, Cyanose der Lippen und Wangen, starke Dyspnoe. Temperatur 39,3, P. 124, R. 40. Männlicher Behaarungstypus ad pubem. Behaarung an der Innenfläche des Oberschenkels und an den Mammillae. Ausgesprochene Thymusdämpfung. Zungenfollikel nicht vergrößert. Schilddrüsen von normaler Beschaffenheit. Zunge belegt. Uvula, Gaumenbögen und hintere Rachenwand stark gerötet.

Die linke Thoraxhälfte ist etwas abgeflacht und bleibt bei der Atmung zurück. Relative Dämpfung über der ganzen linken Lunge, besonders vom Angulus scapulae abwärts. An der Basis links Bronchialatmen mit Krepitieren, sonst rauhes Vesikuläratmen mit vereinzeltem mittelblasigem Rasseln. Auch vorn über der linken Lunge Dämpfung und Krepitieren.

Spitzenstoß im fünften I. R., etwas innerhalb der Mammillarlinie. Herzdämpfung links abgrenzbar, rechts bis zur Mitte des Sternums reichend. Kurzes systolisches Geräusch über allen Ostien. Puls klein, rhythmisch, acceleriert.

Abdomen o. p. B Keine Milzschwellung. Pupillen eng, prompt reagierend. P S. R. schwach, rechts geringer als links. A. S. R. links geringer als rechts, kein Babinski. Kein Nystagmus.

Diagnose: Grippe-Pneumonie und exsudative Pleuritis beiderseits. Status hypoplasticus.

Decursus: 28. III. Dämpfung im Zunehmen, an der Basis der rechten Lunge zahlreiche klein- und mittelblasige Rasselgeräusche links vorne. 29. III. Hochgradige

Digitized by Google
Original from UNIVERSITY OF CALIFORNIA
Generated on 2019-10-24 16:10 GMT / http://hdl.handle.net/2027/uc1.b3252768
Public Domain in the United States, Google-digitized / http://www.hathitrust.org/access_use#pd-us-google

Zyanose und Dyspnoe. Temperatur 39,9, P. 124, R. 50 Dämpfung gewachsen. Strabismus divergens rechts. Rechte Pupille weiter als linke, auf Licht träge reagierend. Spontaner Nystagmus nach rechts. Ausgesprochenes Kernigsches Symptom. Keine Nackenstarre, kein Oppenheim, kein Babinski.

Probepunktion: Pleura rechts hinten. Mäßig getrübtes seröses Exsudat.

Lumbalpunktat: Druck stark erhöht. Liquor trübe, gelblich.

Probepunkt: Zahlreiche größtenteils gut erhaltene Leukocyten.

Bakteriol.: In der eitrigen Punktionsflüssigkeit läßt sich Diplococcus pneumoniae tinktoriell und kulturell nachweisen.

Lumbalpunktion: Massenhaft Gram + Diplokokken neben gut erhaltenen Leukocyten

Bakteriolog.: In der eitrigen Punktionsflüssigkeit läßt sich Diplococcus lanceolatus tinktoriell und kulturell nachweisen.

30. III. Exitus letalis.

31. III. Sektionsbefund (Prof. Joannovics): Meningitis purulenta ad convexitatem cerebri, Oedema et Hyperaemia meningum et cerebri Bronchopneumonia haemorrhagica confluens inf. pulm. Bronchitis purulenta diffusa. Pleuritis serofibrinosa sin. Hydroperikard. Degeneratio parenchymatosa viscerum. Persistentia Thymus.

Epikrise: Ich behalte mir vor, über die ausführliche Beschreibung der histologischen Details an anderer Stelle gesondert zu berichten. Untersucht wurden beide Gehörorgane sowie ein Teil des Hirnstammes. Hier möchte ich bloß vorwegnehmen, daß es sich rechts um eine frische Neurolabyrinthitis, induziert auf dem Wege des innern Gehörganges entlang der perineuralen Scheiden des Oktavus, links nur um eine Infiltration des Nerven ohne Beteiligung des Labyrinths und um eine abgelaufene Mittelohreiterung auf diesem Ohre gehandelt hat. Die Untersuchung des Zentralnervensystems ergab eine eitrige Meningitis und eine hämorrhagisch-eitrige Encephalitis. Auch hier verweise ich bezüglich der histologischen Details auf die gesonderte Besprechung des ausführlichen Befundes.

Klinisch ist der Fall deshalb interessant, weil zwischen dem Einsetzen der Taubheit und dem ersten Auftreten meningealer Erscheinungen ein zeitliches Intervall von mehr als einer Woche dazwischen lag.

Es sind nun verschiedene Erklärungsmöglichkeiten vorhanden. Entweder faßt man die Taubheit als ein Frühsymptom der Meningitis auf oder man nimmt an, daß es infolge des im Blute kreisenden Grippevirus zu einer toxischen Neuritis nervi octavi und zu einer hämorrhagischen Enzephalitis gekommen ist. Bei der genauen Besprechung des histologischen Befundes werde ich auf diese Momente des Näheren eingehen.

**Fall 2.** A. S.[1]) Am 16. IV. erkrankte Pat. mit Fieber, Schüttelfrost und heftigen Kopfschmerzen, namentlich am Scheitel. Pat., die stets gesund war, befand sich

[1]) Demonstriert in der Otol. Ges. im Juni 1919.

Digitized by Google
Original from UNIVERSITY OF CALIFORNIA
Generated on 2019-10-24 16:10 GMT / http://hdl.handle.net/2027/uc1.b3252768
Public Domain in the United States, Google-digitized / http://www.hathitrust.org/access_use#pd-us-google

damals im 7. Schwangerschaftsmonat und war zum ersten Mal gravid. Der Arzt erklärte, daß es sich um eine Grippe handelte. Schon am zweiten Tag begann Pat. zu delirieren, hatte Angstvorstellungen, wähnte sich verfolgt und bedroht von ihrem Schwager und wollte aus dem Bette springen und fliehen; nur mit Gewalt wurde sie daran gehindert. Am nächsten Tage war sie ruhiger, jedoch noch immer benommen. Auffallend war die große Schläfrigkeit. Bei dem geringsten Anlasse schlief sie ein, oft sogar im Sitzen. Am 4. Tage erwachte Pat. nachmittags und gab an, daß es ihr nun viel leichter im Kopfe sei und auch der Mann merkte, daß sie wieder vollkommen „beisammen" war. Sie verließ sogar auf einige Stunden das Bett und machte sich in der Küche zu schaffen. In der Nacht wachte sie plötzlich aus dem Schlafe auf, setzte sich im Bett empor, starrte ihren Mann wie geistesabwesend an und klagte, daß sie nun völlig taub sei. Gleich darauf schlief sie wieder ein. Fieber hatte sie damals nicht. Am nächsten Tage trug sie ein scheues, gedrücktes Wesen zur Schau, gab an, völlig ertaubt zu sein, dabei war ihre Stimme leise, klanglos, monoton. Ihr Mann bemerkte damals, daß sie häufig für einen Moment das rechte Auge schloß und er fragte sie mittelst Zeichensprache um den Grund dafür. Sie gab an, daß sie sowohl ihn als auch die Umgebung doppelt sehe, starken Schwindel habe und deshalb das rechte Auge schließe. Weiters klagte sie über Parosmien, indem sie überall Zwiebel roch. Während der ganzen Zeit war der Appetit gut. Krämpfe oder Lähmungen hatte sie nicht, ebensowenig Athetose. Ihr Mann gibt an, daß sie nie krank gewesen sei, nie irgendwelche Anfälle hatte, nie grundlos verstimmt war und auch in der ganzen Familie kein ähnlicher Fall vorkam.

Als Pat. am 26. Mai auf unserer Abteilung erschien, bot sie folgenden Status:

Mittelgroße, gut genährte 21jährige Person im 7. Schwangerschaftsmonat. Pat. ist ruhig, etwas gedrückt, jedoch völlig orientiert. Auf mein schriftliches Befragen gibt sie an, daß sie seit einiger Zeit an Grippe leide, weiß jedoch nicht seit wann. Sie habe starke Kopfschmerzen, namentlich in der Mitte des Scheitels und ihr Kopf sei ganz „voll". Ihre Antworten erscheinen vollkommen geordnet.

Sie zeigt geringe Klopfempfindlichkeit des Schädels, besonders in der Scheitelbeingegend, Pupillen gleich und mittelweit, auf L. u. A. reagierend. Kornealreflex auslösbar. In den Endstellungen der Bulbi einige nyktaktische Einstellungszuckungen. Sonst kein Spontannystagmus. Augenbewegungen frei. Augenbefund sonst normal. Rachenreflex deutlich herabgesetzt.

Die Sehnenreflexe sind sowohl im Bereiche der oberen als auch unteren Extremitäten beiderseits nicht gesteigert. Kein Fußklonus. Kein Babinski. Die Hautsensibilität zeigt fleckförmige Störungen hysterischen Charakters. In der Romberg-Stellung deutliches Schwanken ohne bestimmte Fallrichtung. Gang bei geschlossenen Augen schwankend, Abweichen nach rechts. Kein spontanes Vorbeizeigen. Keine Adiodokokinese. Temp. 36,3, Puls 78.

Ohrbefund: Beide Trommelfelle blaß, reaktionslos. Hyperpl. der unteren Nasenmuschel. Tonsillen sowie Rachenschleimhaut namentlich in den seitlichen Partien gerötet. Parese des Internus.

Hörvermögen: Pat. hört nur einzelne ins Ohr geschrieene Worte, Kopfknochenleitung verkürzt. Von Stimmgabeln wird nur $c^4$ bei maximalem Anschlag einen Moment gehört. Lidreflexe beiderseits auslösbar. Vestibularis: Durch Dre-

Digitized by Google
Original from UNIVERSITY OF CALIFORNIA
Generated on 2019-10-24 16:10 GMT / http://hdl.handle.net/2027/uc1.b3252768
Public Domain in the United States, Google-digitized / http://www.hathitrust.org/access_use#pd-us-google

hung sind alle 6 Bogengänge normal erregbar. Bei der kalorischen Prüfung zeigt sich ein interessantes Phänomen. Nach der zweiten Spritze kalten Wassers entsteht typischer Nystagmus zur Gegenseite, doch erklärt Pat. plötzlich, daß es ihr ihm Ohre leichter sei und daß sie ein wenig höre. Sofort dachte ich an eine hysterische Taubheit und versuchte sie durch Suggestion zu beeinflussen. Ich erklärte ihr, daß im Ohre etwas drinnen stecke, was ich ihr nun vollends ausspritzen werde, und versicherte ihr aufs bestimmteste, daß sie dann sofort vollkommen normal hören werde. In der Tat konnte ich auf diese Weise ein Resultat von 12 *m* Flüstersprache beiderseits verzeichnen und Pat. verließ dankend unsere Abteilung. Nach drei Wochen sah ich sie wieder, sie war vollkommen geheilt, guter Laune, lebhaft, kurz ganz anders als zuvor. Ihr Mann gab an, daß ihr scheues, gedrücktes Wesen noch ca. 14 Tage anhielt und daß sie nun seit einer Woche wieder die Alte sei. Sie selbst will sich nur schwer an das Vorgefallene erinnern.

Epikrise: Der Fall ist in mehrfacher Hinsicht interessant. Während die Erscheinungen des Doppeltsehens, die Delirien und die Angstvorstellungen sowie die auffallende Schläfrigkeit der Pat. auf eine organische Schädigung des Gehirns hinweisen, müssen andererseits die Taubheit, die Parosmien, die Aphonie sowie die circumscripten Hypästhesien als hysterische Symptome aufgefaßt werden. Nun ist die Möglichkeit nicht von der Hand zu weisen, daß es infolge der Grippe zur Bildung kleiner zirkumskripter enzephalitischer Herde gekommen ist, wie sie bereits von anderen Autoren sowohl bei der Influenzaepidemie der Neunzigerjahre als auch bei der heurigen Pandemie beobachtet wurden; es könnte sich auch mit Rücksicht auf die exorbitante Schläfrigkeit und die Delirien um die von Economo (34) beschriebene Enzephalitis lethargica handeln. Auf dem Boden des durch die organische Schädigung veränderten Gehirns kam die Hysterie zum Ausbruch, wobei ich der Gravidität vielleicht eine unmittelbar auslösende Rolle zuschreibe.

**Fall 3.**[1]) P. R., 8 Jahre. Anamnese: Als einjähriges Kind Rachitis, mit drei Jahren Masern und Diphtherie. Gehen und Sprechen lernte es nach dem zweiten Lebensjahr. Im Jänner d. J. litt es an Grippe und lag 8 Tage fiebernd zu Bette. Im Anschluß daran traten Kopfschmerz, Brechreiz und ein Müdigkeits- und Unlustgefühl auf. Das Kind wurde scheu, zitterte bei dem geringsten Anlaß aus Furcht. Die Symptome steigerten sich, das Kind erbrach später jeden Morgen beim Aufstehen mehrmals hintereinander. Krämpfe hatte es keine. Mutter starb an einem Lungenleiden und auch der Vater soll angeblich lungenkrank sein.

Status praesens: Trommelfelle annähernd normal. Hörvermögen: rechtes Ohr 6 *m*, linkes 8 *m* Flüstersprache. Der Stimmgabelbefund ist mit Rücksicht auf die wechselnden ungenauen Angaben des äußerst ängstlichen und scheuen Kindes nicht zu verwerten Kein Spontannystagmus. Vestibularisreaktion: Die kalorische Prüfung ergibt rechts vollkommene Unerregbarkeit bei vorhandener

[1]) Demonstriert in der Otolog. Gesellschaft im Mai 1919.

Digitized by Google
Original from UNIVERSITY OF CALIFORNIA
Generated on 2019-10-24 16:10 GMT / http://hdl.handle.net/2027/uc1.b3252768
Public Domain in the United States, Google-digitized / http://www.hathitrust.org/access_use#pd-us-google

Erregbarkeit auf der linken Seite. Wiederholte Untersuchungen liefern stets die gleichen Resultate.

Schädel etwas größer, nirgends klopfempfindlich. Pupille links eine Spur größer als rechts und exzentrisch, beide reagieren auf Licht und Akkommodation. Beiderseitige Protrusio bulbi.

Augenbefund (Dr. Urmetzer): Visus R. 6/XV + 0,5 idem,
L. 6/X + 0,5 idem.

Fundus: Beiderseits Stauungspapille zwischen 2 bis 5 Dioptrien abwechselnd. Perimeter normal.

Rechtsseitige Facialisparese in allen drei Ästen. Partielle Entartungsreaktion.

O. E. Parese der rechten Extremität. Tiefe Sensibiltät erhalten, oberflächliche herabgesetzt.

U. E. Rechts paretisch, Fußklonus, tiefe Sensibilität erhalten, oberflächliche herabgesetzt.

B. D R. Beiderseits gleich, nicht gesteigert. Kein Intentionstremor, keine Gleichgewichtsstörungen, keine Adiadochokinese, keine Atrophien. Röntgen: Ganz beträchtliche Verstärkung der Impressiones. Verkalkter Herd nicht zu sehen Wassermann negativ. Pirquet stark positiv.

Epikrise: Es handelt sich bei diesem 8jährigen Kinde um eine akut einsetzende Erkrankung des Zentralnervensystems. Im Anschluß an eine im Jänner durchgemachte Grippe dürfte eine Meningo-enzephalitis aufgetreten sein, als deren Residuen die jetzigen Erscheinungen aufzufassen sind. Die im Bereiche der oberen und unteren Extremitäten rechterseits vorhandenen spastischen Paresen sind ein Zeichen einer Läsion der Pyramidenbahn. Der Herd kann entweder kortikal oder im Stamm sitzen. Gegen die letztere Annahme spricht das Fehlen der kontralateralen Nervenlähmung. Man muß daher an einen kortikalen Ursprung denken, wobei der Umstand, daß sich Sprachstörungen nirgends nachweisen ließen, die Wahrscheinlichkeit näherlegt, statt eines großen Tumors, eine Reihe disseminierter Herde anzunehmen. Die Ursache dürfte mit Rücksicht auf den internen Befund tuberkulöser Natur sein, wobei der Grippe-Enzephalitis wahrscheinlich ein auslösendes Moment zukommt.

Was den Facialis betrifft, so kann die Läsion gleichfalls kortikal bedingt sein. Dagegen spricht jedoch die Beteiligung aller drei Äste sowie das Verhalten der elektrischen Erregbarkeit.

Ebenso macht die Tatsache der partiellen Entartungsreaktion die Annahme eines nukleären Sitzes unwahrscheinlich, vielmehr dürfte die Schädigung im faszikulären Teil zu suchen sein.

Die Ursache der vestibulären Unerregbarkeit spricht unbedingt dafür, daß irgendwo eine Unterbrechung des Bogens: Labyrinth-, Augenmuskelkerne erfolgt sei. Brunner (35) hat diese Frage genauer präzisiert und führt an: Wenn sich Nystagmus experimentell erzeugen läßt, dann liegt die

Digitized by Google
Original from UNIVERSITY OF CALIFORNIA
Generated on 2019-10-24 16:10 GMT / http://hdl.handle.net/2027/uc1.b3252768
Public Domain in the United States, Google-digitized / http://www.hathitrust.org/access_use#pd-us-google

Schädigung außerhalb des erwähnten Reflexbogens. Ist jedoch eine Unerregbarkeit oder eine pathologisch veränderte Erregbarkeit vorhanden, so kann die Läsion entweder in unmittelbarer Nähe des Bogens sitzen, auf diesen drücken und das Symptom auslösen oder der Herd liegt im Reflexbogen selbst. Im obigen Falle kann nun die Unterbrechung zentral bedingt sein, dagegen spricht aber das Fehlen der bei intrapontinen Prozessen vorkommenden Erscheinungen, wie Deviation conjugée, Gleichgewichtsstörungen, Nystagmus, Kopfschmerz etc. Eine Unterbrechung infolge Schädigung der Augenmuskelkerne ist hier gleichfalls auszuschließen, da keinerlei Augenmuskellähmungen vorhanden sind, so daß bloß erübrigt, die Störung im peripheren Anteil des erwähnten Reflexbogens im Nerven selbst anzunehmen.

Habermann (36) hat die Ansicht vertreten, daß bei Prozessen, die mit Stauungspapille einhergehen, Veränderungen im Innenohr auftreten, welche er als Analogon der Stauungspapille des Optikus auffaßt. Er stützt seine Hypothese durch eine Reihe eingehender mikroskopischer Befunde, laut denen er Zeichen venöser Hyperämie und Stauung in den Lymphgefäßen, frischere und ältere Blutungen im inneren Gehörgang, ferner entzündliche und degenerative Veränderungen im Innenohr fand. Allerdings waren bei den Befunden Habermanns die Prozesse beiderseitig und betrafen vorwiegend den leichter vulnerablen Cochlearis.

Diese Erklärung ist jedoch für den vorliegenden Fall nicht wahrscheinlich. Man kann sich wohl vorstellen, daß durch Druckwirkung, wie es ja bereits beschrieben worden ist, eine Übererregbarkeit des Vestibularis eintritt, daß es aber innerhalb so kurzer Zeit, in meinem Fall durch Druck zu so schweren Schädigungen des Vestibularis kommen kann, die zu einer völligen Funktionsausschaltung führten, wobei durch dieselbe Druckwirkung die eng verbundenen Cochlearisfasern nur weng ergriffen wurden, daß ferner bloß der Vestibularis der einen Seite durch diesen Druck geschädigt werden sollte, diese Erklärung ist meiner Ansicht nach nicht sehr plausibel. Es bleibt daher nur übrig anzunehmen, daß durch direktes Übergreifen der meningo-enzephalitischen Infektion auf den Facialis, Vestibularis und Cochlearis diese Nerven affiziert wurden.

**Fall 4.** R. W., 20 Jahre, Schlosser. Pat. war mit Ausnahme von Keuchhusten, Feuchtblattern und Masern, die er als kleines Kind durchgemacht hatte, stets gesund. Familienanamnese belanglos. Im November c. J. geriet er in italienische Gefangenschaft. In dem Lager, in welchem er sich befand, herrschte damals besonders im Jänner und Februar eine starke Grippe-Epidemie. Mitte Februar erkrankte Pat. unter hohem Fieber. Nach 2 Tagen verfiel er angeblich in Bewußtlosigkeit, die 5 Tage dauerte. Als er aus derselben erwachte, bemerkte er, daß er beiderseits ertaubt war. Gleichzeitig verspürte er heftiges Ohrensausen. Auch stellten sich

Digitized by Google
Original from UNIVERSITY OF CALIFORNIA
Generated on 2019-10-24 16:10 GMT / http://hdl.handle.net/2027/uc1.b3252768
Public Domain in the United States, Google-digitized / http://www.hathitrust.org/access_use#pd-us-google

Schwindel und starke Gleichgewichtsstörungen ein. Bei einer Schwindelattacke erbrach Pat. mehrmals. Potus 0. Nikotin mäßig. Venerische Affektionen negativ.

Status praesens: Otoskopischer Befund negativ.

Hörvermögen: Komplette Taubheit beiderseits. Weder Wort noch Vokal-Schallgehör. Die Lidreflexe nicht auslösbar. Es besteht Spontannystagmus nach beiden Seiten in den Endstellungen der Bulbi (horizontal-rotator., frequent., I. Intensitätsgrades). Romberg positiv. Beim Gehen mit geschlossenen Augen grobe Gleichgewichtsstörungen. Einbeiniges Stehen unmöglich. Vestibularapparat: Sowohl bei der Prüfung am Drehstuhl als auch bei der kalorischen Prüfung zeigt sich das Labyrinth vollkommen unerregbar.

Augenbefund (Dr. Urmetzer): Vollkommen normal.

Wassermann negativ.

Epikrise: In diesem Fall kam es im Verlauf einer fieberhaften Grippe zu schweren Zerebralerscheinungen und zu einer beiderseitigen kompletten Taubheit. Es besteht die große Wahrscheinlichkeit, daß es sich auch hier um eine Meningo-Enzephalitis gehandelt haben dürfte., wobei die Taubheit und die komplette Vestibularisausschaltung als Folge des direkten Übergreifens der meningo-enzephalitischen Infektion auf den Nervus octavus aufzufassen wären.

Resümee: Ich bin nun am Schlusse der Arbeit angelangt und will in kurzen Zügen meine Beobachtungen zusammenfassen:

In der überwiegenden Zahl der Fälle hatte man es mit Affektionen zu tun, die das Mittelohr betrafen (125mal = 60,9%).

Befallen waren meist Personen zwischen dem 20. und 40. Lebensjahr.

Die Infektion erfolgte aller Wahrscheinlichkeit nach aus der Gegend der oberen Luftwege, welche als Eingangspforten anzusehen sind per continuitatem auf dem Wege der Tube ins Mittelohr. Viel seltener dürfte der hämatogene Weg für die Infektion in Betracht kommen.

Obwohl es nicht gelang, einen spezifischen Erreger nachzuweisen, sich vielmehr die banalen Bakterien, wie Streptokokken, Staphylokokken etc. vorfanden, muß dennoch, und zwar mit Rücksicht auf den Verlauf und auf die Prognose ein Unterschied gegenüber der genuinen Form der Otitis gemacht werden. Die Eiterung, welche in der Regel viel schwerer verlief, zeigte häufig die Tendenz zu Komplikationen, und zwar in Form von schweren Knochenveränderungen innerhalb ganz kurzer Zeit. Von den 67 eitrigen Mittelohrentzündungen waren in 14 Fällen = 20,9% eine Warzenfortsatzbeteiligung nachzuweisen.

Der Grund hierfür dürfte in der herabgesetzten Widerstandsfähigkeit des Gewebes, verursacht durch die toxische Schädigung des invisiblen Grippevirus zu suchen sein, so daß eben infolge dieser verringerten Resistenz den banalen Bakterien jene erhöhte Pathogenität zukommt, die sich uns klinisch in der oben erwähnten Weise dokumentiert.

Digitized by Google
Original from UNIVERSITY OF CALIFORNIA
Generated on 2019-10-24 16:10 GMT / http://hdl.handle.net/2027/uc1.b3252768
Public Domain in the United States, Google-digitized / http://www.hathitrust.org/access_use#pd-us-google

Andere differential-diagnostische Symptome der genuinen Otitis gegenüber ließen sich nicht finden. Blutungen, als Ausdruck der toxischen Gefäßalteration, wie sie bei der Influenzaepidemie der Neunzigerjahre von fast allen Autoren beschrieben wurden, konnte ich wohl auch beobachten, wenn auch nicht in jenem Umfang und in jener Intensität.

In 36 Fällen = 17,5% bestand eine Otitis externa, die durch ihren schweren Verlauf (starke entzündliche Infiltration der Gehörgangswände, heftige Drüsenschwellung, mitunter gewaltiges entzündliches Ödem am Warzenfortsatz) gekennzeichnet war.

32mal = 15,6% kam es zu akuten Mittelohrkatarrhen, die einen vorwiegend exsudativen Charakter besaßen und meist hartnäckiger verliefen, gleichgiltig ob man frühzeitig parazentesierte oder nach dem Politzerverfahren behandelte.

14mal = 6,8% wurden akute Myringitiden beobachtet, die ausnahmslos mit geringen subjektiven Beschwerden einhergingen und schon nach kurzer Zeit zur völligen Heilung führten.

In 40 Fällen = 21,9% war das Mittelohr intakt, der otoskopische Befund negativ und die Funktionsprüfung wies auf eine Innenohrschädigung hin. Der Sitz der Erkrankung muß retrolabyrinthär, und zwar in den Stamm des Nerven verlegt werden. Es handelt sich daher um eine Neuritis nervi octavi auf toxischer Basis, indem nämlich die im Blutkreislaufe angehäuften Toxine des invisiblen Grippeerregers zu einer Schädigung des Nerven führen.

Eine solche Neuritis wurde sowohl bei den akuten Infektionskrankheiten, wie Masern, Scharlach, Diphtherie, Typhus, Rheumatismus etc. als auch bei den chronischen Formen z. B. bei Lues und Tuberkulose bereits beobachtet.

Betroffen waren auch diesmal vorwiegend Personen zwischen dem 2. und 4. Dezennium.

Die Affektion trat entweder auf der Höhe der Grippeerkrankung oder nach Ablauf derselben ein. Die Ohrbeschwerden bezogen sich entweder auf den Cochlearis allein oder auf den Cochlearis und Vestibularis, in zwei Fällen war der letztere isoliert ergriffen.

Während die Erscheinungen von seiten des Vestibularis sich ausnahmslos nach einiger Zeit zurückbildeten, ohne daß es zu einer dauernden Funktionsausschaltung gekommen wäre, war die Prognose quoad Hörvermögen nicht immer so günstig. In den leichten Fällen kam es zu einer Restitutio ad integrum, die schweren Prozesse jedoch trotzten jeder Behandlung. Die subjektiven Ohrgeräusche, welche oft sehr quälend empfunden wurden, schwanden nur zum geringen Teil und oft auch nur sehr langsam, während sie nicht selten in unverminderter Stärke anhielten.

Digitized by Google
Original from UNIVERSITY OF CALIFORNIA
Generated on 2019-10-24 16:10 GMT / http://hdl.handle.net/2027/uc1.b3252768
Public Domain in the United States, Google-digitized / http://www.hathitrust.org/access_use#pd-us-google

In 4 Fällen bestand eine Schwerhörigkeit bzw. komplette Taubheit bei ausnahmslos negativem otoskopischem Befund. In diesen Fällen dürfte eine Meningitis bzw. Encephalitis gripposa als Ursache aufzufassen sein. Bei dem einen zur Sektion gelangten Falle war die direkte Überleitung der meningitischen Infektion auf das Innenohr auch histologisch nachzuweisen.

| Alter | Ot. med. ac. simpl. | Ot. med. ac. supp. | Myringit. hämorrh. bull. | Ot. ext. [1]) | Akut. exsudativ. Mittelohrk. | Negativ. otoskop. Befund |
|---|---|---|---|---|---|---|
| bis 10 | 6 | 9 | 0 | 1 | 2 | 0 |
| 10—20 | 5 | 10 | 1 | 7 | 5 | 4 |
| 20—30 | 8 | 21 | 5 | 12 | 9 | 15 |
| 30—40 | 5 | 18 | 6 | 10 | 10 | 16 |
| 40—50 | 2 | 8 | 1 | 5 | 4 | 7 |
| über 50 | 0 | 1 | 0 | 1 | 2 | 2 |
| Summe . . | 26 | 67 | 13 | 36 | 32 | 44 |

| | Ot. med. ac. simpl. | | Ot. med. ac. supp. | | Myringit. hämorrh. bull. | | Ot. ext. | | Akut. exsud. Mittelohrk. | | Negativ. otoskop. Befund | |
|---|---|---|---|---|---|---|---|---|---|---|---|---|
| | Mann | Weib | Mann | Weib | Mann | Weib | Mann | Weib | Mann | Weib | Mann | Weib |
| r. | 6 | 7 | 12 | 18 | 3 | 3 | 6 | 8 | 6 | 7 | 2 | 4 |
| l. | 4 | 8 | 14 | 17 | 2 | 4 | 7 | 9 | 5 | 7 | 3 | 3 |
| b. | 0 | 1 | 2 | 2 | 0 | 1 | 3 | 3 | 3 | 4 | 14 | 18 |
| Summe | 10 | 16 | 28 | 37 | 5 | 8 | 16 | 20 | 14 | 18 | 19 | 25 |

Die Ohraffektionen traten bei 37 Patienten auf der Höhe der Grippe, bei 169 Patienten nach Ablauf der Grippe auf.

Literatur: (1) Leichtenstern, Influenza und Dengue. Nothnagels Handb. d. Path. — (2) Politzer, Lehrb. d. Ohrhlk. (5.) — (3) Patrzek, Otitis media als Folgekrankheit der Influenza. Allg. m. Zztg. 1890. — (4) Scheibe, M. m. W. 1892. — (5) Klebs, cit. nach Rohrer, Arch. f. Ohrhlk., XXX. — (6) Dreyfuß, B. kl. W. 1890. — (7) Jankau, D. m. W. 1890. — (8) Schwabach, D. m. W. 1890. — (9) Haug, M. m. W. 1890. — (10) Eitelberg, W. m. P. 1890. — (11) Schwendt, Basel 1890. — (12) Michael, D. m. W. 1890. — (13) Löwenberg, Ther. Mh. 1890. — (14) Katz, ebenda 1890. — (15) Rohrer, Arch. f. Ohrhlk. 30. — (16) Gruber, Lehrb. d. Ohrenheilk. (17) Truckenbordt, D. m. W. 12. 1890. — (18) Hessler, Arch. f. Ohrhlk. 32. — (19) Ludewig, ebenda 30. — (20) Lannois, Surdité labyrinthique consécutive à la grippe. Rev. hebdom. 1890. — (21) Gradenigo, Über einen Fall von wahrscheinlicher Neuritis des nervus acusticus nach Influenza. Schwarzes Handb. d. Ohrhlk. — (22) Rohrer, Arch. f. Ohrhlk. 30. — (23) Sinnigar, A case of opthalmoplegia externa and

[1]) In 13 Fällen mit Ot. med. kombiniert.



Digitized by Google
Original from UNIVERSITY OF CALIFORNIA
Generated on 2019-10-24 16:10 GMT / http://hdl.handle.net/2027/uc1.b3252768
Public Domain in the United States, Google-digitized / http://www.hathitrust.org/access_use#pd-us-google

Paralys. of both facial Nervs. Britisch med. Journ., 1899. — (24) Barnik, Arch. f. Ohrhlk. 38. — (25) v. Wiesner, W. kl. W. 1917. — (26) Hirsch, D. m. W. 1919. — (27) O. Beck, Sitzung der Österr. Otolog. Ges. Dezember 1918. — (28) G. Alexander, ebenda. (28*a*) E. Urbantschitsch, ebenda. (28*b*) G. Bondy, ebenda. — (29) Krassnig, Mschr. f. Ohrhlk. 2. 1919. — (30) Herzog, M. m. W. 21. 1919. — (31) Wittmaack, Zschr. f. Ohrhlk. 46. — (32) Hegener, ebenda Bd. 55. — (33) Siebenmann, ebenda Bd. 43. — (34) v. Economo, Zschr. f. Neur. u. Psych. Festschrift f. Obersteiner 1917. — (35) Brunner, Mschr. f. Ohrhlk. 1919. — (36) Habermann, Zschr. f. Ohrhlk. 1917.

# Vereinsberichte.

## Österreichische otologische Gesellschaft.

**Sitzung vom 24. November 1919.**

Vorsitzender: G. Alexander.
Schriftführer: E. Urbantschitsch.

Herr Dr. Karl Ettl wird zum Mitglied gewählt.

I. E. Ruttin: **Über latente Antrum- und Atticeiterungen.**

Der junge Mann, den ich Ihnen vorstelle, wird bereits seit 8 Jahren von mir beobachtet und zeitweise behandelt. Gegenwärtig ist, wie Sie sehen, das Trommelfell ganz normal. Aber der Pat. hat eine Antrumeiterung, die bereits wiederholt zur Behandlung Anlaß gab. Nach kurzer Zeit versiegt immer die Eiterung und die Perforation schließt sich so vollkommen, daß ich, wenn ich nicht selbst die Antrumeiterung wiederholt behandelt hätte, überhaupt nicht glauben würde, daß das Trommelfell jemals perforiert war. Ich hatte den Pat. auch wiederholt zur Beobachtung aufgenommen, da er öfter über Kopfschmerz klagte, konnte mich aber niemals zur Operation entschließen, weil es immer nach kurzer Behandlung wieder gut wurde. Daß es sich etwa um Hy. mit Selbstverletzung handle, halte ich für ausgeschlossen, da die Perforation niemals wie eine traumatische aussah, ich niemals Blutcoagula im Gehörgang fand, im Gegenteil, eine typische Borke als Eiterstraße zu sehen war.

Der Fall ist interessant, weil er zeigt, daß es eine latente Antrumeiterung bei einem Trommelfell geben kann, das man wenigstens otoskopisch nicht vom normalen unterscheiden kann. Einen ähnlichen Fall, bei dem es sich aber um eine Atticeiterung mit Polypenbildung handelte, habe ich in meinem Buch über seröse eitrige Labyrinthentzündung erwähnt.

II. E. Urbantschitsch: **Motorische Aphasie und Alexie nur für Stenographie nach Totalaufmeißlung der Mittelohrräume. Vorübergehendes leichtes partielles Hirnödem.**

Digitized by Google
Original from UNIVERSITY OF CALIFORNIA
Generated on 2019-10-24 16:10 GMT / http://hdl.handle.net/2027/uc1.b3252768
Public Domain in the United States, Google-digitized / http://www.hathitrust.org/access_use#pd-us-google

Die 16jähr. Elfriede H. wurde von mir am 17. VII. 1919 radikal-operiert. Bei der Operation fand sich die Dura der mittleren Schädelgrube tief stehend, an einer zirkumskripten Stelle auffallend verändert (ödematös, mit Auflagerungen besetzt). Jodierung von Dura und Sinus.

18. XII. Erbrechen fast stündlich. Keine Kopfschmerzen, kein Fieber. Schwindel. Intern Urotropin.

19. XII. Übelkeiten im gleichen, Erbrechen geringer. Spontaner Nystagmus nach rechts. Urotropin.

20. XII. Bis abends Erbrechen. Urotropin.

21. XII. Kein Erbrechen mehr. Schwindel geringer. Urotropin.

22. XII. Appetit sehr gering. Temperatur anhaltend normal. Nystagmus I. Grades nach rechts. Urotropin.

23. XII. 1. Verbandwechsel. Kein freier Eiter. Tagsüber Apathie. Von Mittag an verweigert Pat. jede Nahrung. Abends Verfall. 37·6°. Pat. gibt keine Antworten mehr und spricht wirr.

24. XII. Motorische Aphasie: Pat. sagt, wenn sie etwas mitteilen will, nur immer „des, des, des". Sie bekommt eine stenographisch geschriebene Karte. Trotzdem sie eine gute Stenographin ist, versteht sie davon kein Wort, „als ob sie nie ein stenographisches Zeichen gesehen hätte". Gewöhnliche Schrift kann Pat. lesen. Pat. ist sich ihres Zustandes bewußt. — Keine Tamponade der Wundhöhle mehr. Retroaurikulär Gummidrain.

25. XII. Pat. ist ganz frisch und kann die stenographische Karte anstandslos lesen. Erinnerungsvermögen normal.

Weiterhin guter Verlauf bei tamponloser Behandlung.

Epikrise: Die Erscheinungen sprechen für ein akutes partielles Ödem des Gehirns, das nach Entfernung des der Dura anliegenden Tampons rasch zurückging. Von besonderem Interesse ist die partielle Alexie. Es ist anzunehmen, daß der Tampon, besonders dessen Entfernung von der Dura, der er fester angehaftet war, bei schon früher entzündlich veränderter Dura einen Reizzustand im Schläfelappen setzte, der sich in einem leichten partiellen Hirnödem äußerte, das nach Beseitigung des Reizes von selbst zurückging. Entfall erlernter fremder Sprachen wurde im Verlaufe von Ohrenerkrankungen schon einigemal beobachtet (V. Urbantschitsch, Neumann, Bondy).

III. S. Gatscher: 1. **Plötzliche einseitige Labyrinthausschaltung (Menière-Komplex durch Blutung im Labyrinth?).**

Der 32jähr. sonst gesunde, jedoch im letzten Jahre sehr überarbeitete Pat., den ich Ihnen hier vorstelle, hat folgende Krankengeschichte: Am 27. X. 1919 wurde er während seiner Bureauarbeit (wobei er mit dem linken Ohre vom Fenster abgewendet saß) um 11 Uhr Vormittag am linken Ohr von Ohrensausen befallen, das sich bis zum Abend immer mehr steigerte. Sonst hatte er während des Tages keine Beschwerden. Als er sich abends um 8 Uhr für eine halbe Stunde, um auszuruhen, niederlegte, wurde er nach dem Aufstehen von heftigem Schwindel erfaßt und mußte sofort erbrechen.



Digitized by Google
Original from UNIVERSITY OF CALIFORNIA
Generated on 2019-10-24 16:10 GMT / http://hdl.handle.net/2027/uc1.b3252768
Public Domain in the United States, Google-digitized / http://www.hathitrust.org/access_use#pd-us-google

Dieser Zustand, zu dem sich schließlich auch eine deutliche Schwerhörigkeit des linken Ohres gesellte, hielt durch mehrere Tage an.

Als ich den Pat. nach einer Woche zum erstenmal sah, bestand taumelnder Gang, großer rotatorischer Nystagmus nach rechts, links Taubheit und kalorische Unerregbarkeit (rechts deutliche, sehr rasch eintretende Vestibularisreaktion). Das Mittelohr beiderseits normal. Innerhalb zirka acht Tagen beruhigten sich unter strenger Ruhe und Bromtherapie der Schwindel und die Brechneigung, die vorher so stark gewesen war, daß der Pat. keine Speise behalten konnte und in seinen Kräften dementsprechend herabgekommen war. Die Taubheit und Unerregbarkeit blieb bestehen.

Wir haben also als klinisches Bild einen Menière-Komplex vor uns, der unzweifelhaft vom Labyrinth ausgelöst wurde und in zwei Phasen zerfällt. Zuerst am Vormittag cochleare (Sausen), am Abend nach ausgiebiger Stellungsänderung des Kopfes vestibuläre Symptome(Schwindel, Erbrechen).

Gleichgültig, ob wir das Sausen als prodomales Symptom oder als Schneckenausschaltung (es ist in der Anamnese nicht festzustellen, ob er damals schon links schwerhörig war) auffassen, können wir, da eine andere so plötzlich wirksame Ursache sich nicht auffinden läßt, eine Blutung als solche dem Prozeß zugrunde legen. Dafür spricht, glaube ich, besonders der vestibuläre Anfall gleich nach Änderung der Kopfstellung.

Die anatomischen Verhältnisse der arteriellen Blutversorgung des Labyrinthes lassen eine getrennte Ausschaltung seiner Abschnitte durch Blutung, wie in diesem Falle, möglich erscheinen.

Nach den Erfahrungen in der Kriegszeit wäre daran zu denken, daß eine solche Blutung infolge trophischer Störung bei einem abgearbeiteten Individuum zustande kommt. In der Literatur wird die Veränderung der Hirngefäße bei neurasthenischen Menschen wiederholt supponiert, so daß ich unter der gleichen Voraussetzung und wegen der beschriebenen klinischen Züge den Fall als eine Apoplexia labyrinthii vorstelle.

IV. S. Gatscher: 2. **Rechtsseitige Anosmie nach Schädeltrauma.**

Die Pat., die ich vorstelle, wurde am 10. IX. 1919 von einem fahrenden Automobil umgestoßen. Sie erlitt Verletzungen am Hinterhaupt, blutete sofort aus dem rechten Gehörgang und war durch einige Zeit bewußtlos. Mit Erscheinungen einer Commotio cerebri (Schwindel, Kopfschmerz, Erbrechen) war sie dann im Spital in Mürzzuschlag, wo sie bis zur Genesung durch vier Wochen blieb. Von diesem Unfall angefangen bis jetzt leidet sie an einer Geschmackstörung. Vor einigen Jahren wurde bei ihr links eine Muscheloperation ausgeführt. In der Zwischenzeit bestanden keine Nasenbeschwerden.

Als ich vor zirka drei Wochen die Pat. das erstemal untersuchte, fand ich im rechten Gehörgang noch reichlich Blutkrusten und konnte dann im

Digitized by Google
Original from UNIVERSITY OF CALIFORNIA
Generated on 2019-10-24 16:11 GMT / http://hdl.handle.net/2027/uc1.b3252768
Public Domain in the United States, Google-digitized / http://www.hathitrust.org/access_use#pd-us-google

weiteren Verlauf der Behandlung an beiden Ohren durchaus normale Verhältnisse feststellen.

Die Geschmackstörung brachte ich ursprünglich in Zusammenhang mit der Ohrblutung und dachte an eine Verletzung der Chorda, die möglicherweise durch eine Trommelfellruptur mit sekundärem Hämatotympanon entstanden sein könnte. Die weitere Untersuchung und Analyse führte mich jedoch zu einem anderen Ergebnis und anderen Erklärung der bestehenden Beschwerden.

Rhinoskopisch besteht rechts eine Septumdeviation. Der neurologische Befund ist vollständig negativ, der sensible Trigeminus frei, absolut keine funktionellen Stigmen. Geschmacksempfindung beiderseits intakt, rechtsseitige Anosmie.

Diese Anosmie erklärt uns die Geschmacksstörung hinreichend. Aus den Erscheinungen nach dem Trauma können wir die Anosmie entweder als post commotionem oder als Folge einer Verletzung an der Schädelbasis auffassen, durch welche die Fila olfactoria der rechten Seite mitbetroffen wurden. Ich würde auf die letztere Auffassung einen größeren Akzent legen. Die Septumdeviation, die ich erwähnt habe, kommt für die Erklärung nicht in Betracht, da sie jedenfalls schon vor dem Trauma bestanden hat und die Pat. ausdrücklich angibt, daß sie vor ihrem Unfall ein ausgezeichnetes Riechvermögen besessen hat.

## Diskussion.

E. Urbantschitsch: Ich habe hier einen Fall aus dem Garnisonsspitale Nr. II vorgestellt, wo auch nach einem Trauma vollständige Anosmie eintrat. Sonst keine Erscheinungen. Pat. war allerdings einige Tage bewußtlos und es wurde eine Basisfraktur angenommen. Der Röntgenbefund war aber negativ, der Nasenbefund sonst normal. Noch nach Monaten war die Anosmie nachweisbar.

H. Neumann: Diese Pat. erweckt in mir eine ziemlich unangenehme Erinnerung. Nach der Operation eines hinteren Endes bekamm sie eine schwere Nachblutung; damals bestanden sonst keine Störungen von seiten der Nase.

G. Alexander: Ich möchte mir die Bemerkung erlauben, daß die einseitige Anosmie für eine funktionelle Störung spricht.

Gatscher: Der Auffassung Alexanders, aus der Einseitigkeit der Affektion auf die funktionelle Grundlage zu schließen, möchte ich schon deshalb nicht beipflichten, weil, wie ich erwähnt habe, im neurologischen (negativen) Befunde gar kein Stigma für Hysterie vorliegt. Außerdem bietet die Anamnese Anhaltspunkte dafür (Blutung aus dem Gehörgang), daß eine anatomische Läsion wohl angenommen werden kann. Fassen wir die Anosmie nicht als einen Zustand post commotionem cerebri auf, so ist die anatomische Möglichkeit einer direkten oder indirekten Läsion (Blutung) der Fila olfactoria der einen Seite durch eine Fissur an der Schädelbasis ohne weiteres denkbar und kann uns den vorhandenen Zustand ohne weiteres erklären. Solange ein

Digitized by Google
Original from UNIVERSITY OF CALIFORNIA
Generated on 2019-10-24 16:11 GMT / http://hdl.handle.net/2027/uc1.b3252768
Public Domain in the United States, Google-digitized / http://www.hathitrust.org/access_use#pd-us-google

anatomisches Moment für die Erklärung vorliegt, glaube ich, daß es zweckmäßiger ist, nicht auf eine funktionelle Ursache zurückzugreifen.

V. Rauch: **Periodische Schwellungen in der Schläfengegend nach Radikaloperation.**

Ich erlaube mir, hier 2 Fälle vorzustellen, die schon durch die Ähnlichkeit der Erkrankung ein gewisses Interesse erregen. Beide Pat. wurden radikal operiert; der eine vor zirka 1 Jahr, der andere vor mehr als 3 Jahren.

Nun treten bei beiden Pat. periodisch alle 3 bis 4 Wochen Schwellungen in der Schläfegegend auf, die die Kontur des Temporalis sehr scharf markieren, 24 bis 48 Stunden dauern, um dann allmählich zurückzugehen. Diese Erscheinung bemerkte der erste Pat. zirka 9 Monate, der zweite zirka 2 Jahre post operationem. Da die letzte Attacke bei beiden besonders stark war — sie gehen stets mit Schmerzen einher —, suchten sie die Klinik auf.

Bezüglich der Diagnose möchte ich mich nicht bestimmt äußern: Vielleicht, daß es sich um vereiterte tiefe Nähte handelt, vielleicht um eine kleine kariöse Stelle an der Schuppe — Röntgenbefund bei beiden übrigens normal — ich habe mir erlaubt, die Fälle vorzustellen, weil sie interessant sind und werde seinerzeit über den Operationsbefund berichten.

VI. O. Beck: **Kalter Abszeß am Nasenrücken und Karies des Nasenbeines.**

Die 56jähr. Pat. leidet seit vielen Jahren an einer Spondylitis der Wirbelsäule und trägt seit Jahren ein Gipsmieder. Seit zirka 3 Monaten bemerkt sie am Nasenrücken, nahe der Nasenwurzel, eine allmählich an Größe zunehmende Geschwulst. Auch am linken Jochbein bemerkte sie einen Tumor, der von nicht entzündeter Haut bedeckt ist, deutlich fluktuiert und an Größe allmählich zunimmt.

Fieber besteht nicht.

Am Nasenrücken befindet sich eine zirka haselnußgroße, von nicht entzündeter Haut bedeckte, deutlich fluktuierende, schmerzlose Geschwulst, die in der Gegend der Nasenwurzel, etwas unterhalb dieser sich befindet.

Die Punktion ergab eine bernsteingelbe Flüssigkeit, deren Untersuchung keine Tuberkelbazillen nachweisen ließ.

Nach der Lokalisation der Geschwulst müßte man in erster Linie an ein Gumma denken, da diese Gegend eine Lieblingslokalisation von Gummen ist. Die serologische Untersuchung ergab einen negativen Wassermann. Die Anamnese bezüglich Lues ist negativ. Die Pat. hat niemals abortiert und hat gesunde Kinder.

Röntgenbefund (Doz. Haudek). Am linken Jochbein sind keine Veränderungen nachweisbar. Resorption der zentralen Partien des Nasenbeines etwa entsprechend der Mitte zwischen Basis und Spitze. Vorwiegend die vordere Kortikalis zeigt resorptive Veränderungen (siehe Röntgenbild).

Auf Grund dieses Röntgenbefundes im Verein mit der negativen Luesanamnese und dem negativem Wassermann, ferner in Anbetracht der Spondylitis der Wirbelsäule und des kalten Abszesses über dem linken Joch-

Digitized by Google
Original from UNIVERSITY OF CALIFORNIA
Generated on 2019-10-24 16:11 GMT / http://hdl.handle.net/2027/uc1.b3252768
Public Domain in the United States, Google-digitized / http://www.hathitrust.org/access_use#pd-us-google

bein sind wir berechtigt, diesen Abszeß am Nasenrücken als kalten Abszeß, ausgehend von einer Karies des Nasenbeines, anzusprechen. Da derartige Erkrankungen bzw. die Lokalisation eines kalten Abszesses und einer tuberkulösen Karies des Nasenbeines ein sehr seltenes Ereignis darstellt, habe ich den Fall mir vorzustellen erlaubt. In Differentialdiagnose kam, wie gesagt, nur ein Gumma, das aber ausgeschlossen werden kann.

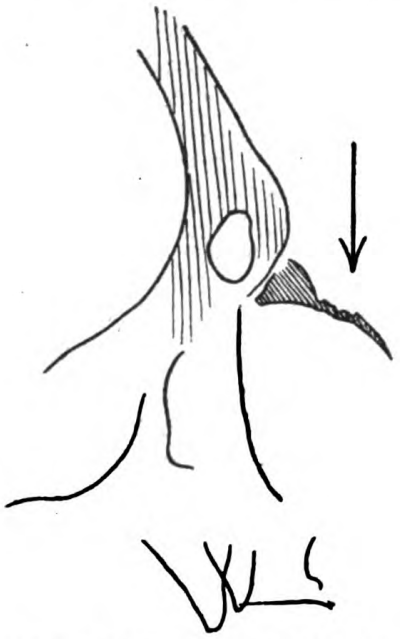

VII. O. Beck: **Verlauf einer durch 8 Jahre beobachteten Polyneuritis cerebralis nach Salvarsan.**

Der jetzt 36 Jahre alte Elektriker A. J. hatte im Jänner 1911 Lues aquiriert und wurde sofort mit Salvarsan behandelt. 4 Wochen nach der Salvarsaninjektion stellte sich eine Polyneuritis der rechten Seite ein, die nacheinander den Nervus facialis, cochlearis, vestibularis und trigeminus betraf. Die Erkrankung des Kochlearis wurde wie in den meisten dieser Fälle mit stärkerem Ohrensausen eingeleitet.

Die im Jahre 1911 vorgenommene Ohruntersuchung ergab am rechten Ohr komplette Nerventaubheit und am linken Ohr ein normales Gehör bei beiderseits normalem Trommelfell.

Der rechte Vestibularis war für kalorische und thermische Reize ausgeschaltet.

Das linke Ohr zeigte normale kalorische Erregbarkeit mit typischem Vorbeizeigen im Sinne der langsamen Nystagmuskomponente. Die Drehwerte für das linke Ohr betrugen für den horizontalen Bogengang 24, für den frontalen Bogengang 22 und für den vertikalen Bogengang 9 Sek. für die Dauer des Nachnystagmus.

Digitized by Google
Original from UNIVERSITY OF CALIFORNIA
Generated on 2019-10-24 16:12 GMT / http://hdl.handle.net/2027/uc1.b3252768
Public Domain in the United States, Google-digitized / http://www.hathitrust.org/access_use#pd-us-google

Die galvanische Erregbarkeit bei querer Durchleitung durch den Schädel ergab 4 M.-A. für Kathoden und Anodenstrom. Ein Unterschied in der galvanischen Erregbarkeit der rechten und der linken Seite bei einzelner Prüfung jedes Ohres war nicht festzustellen. Die Erregbarkeit schwankte zwischen 6 bis 7 M.-A.

In den folgenden Jahren kam der Kranke mit mehr oder minder großen Unterbrechungen in die Ambulanz unserer Klinik, um sich elektrisieren zu lassen.

Die in der letzten Zeit vorgenommene Untersuchung ergibt: Trommelfell beiderseits normal. R. O.: Komplette Taubheit. L. O.: Für Sprache und Stimmgabeln normales Gehör.

Geringer, spontaner, horizontal-rotatorischer Nystagmus bei Rechts- und Linksblick. Gang mit geschlossenen Augen zeigt Abweichen nach rechts. Bei Anstellung des Romberg schen Phänomens die Tendenz, nach rechts zu fallen. Diese Falltendenz kann durch Veränderung der Kopfstellung nicht beeinflußt werden. Spontaner Zeigeversuch in beiden Armen typisch.

Kalorische Reaktion rechts (mit kaltem Wasser geprüft) kein Nystagmus, kein Schwindel, keine Zeigereaktion.

Kalorisch links (25° Wasser) nach 1 Min. 30 Sek. Auftreten eines typischen vestibularen Nystagmus bei Blick geradeaus. Auch bei lang fortgesetzter Spülung und bei Spülung mit kaltem Wasser ist keine Zeigereaktion (in keinem Arm) und nur minimales Schwindelgefühl auslösbar. Trotz fortgesetzter Spülung ist keine Fallreaktion im Sinne der langsamen Komponente hervorzurufen, sondern der Romberg verhält sich ebenso wie ohne Labyrinthreizung.

Drehreaktion: 10mal rechts, Kopf aufrecht, Nystagmus → 9 Sek., Zeigereaktion fehlt in beiden Armen, kein Schwindel. 10mal links, Kopf aufrecht, Nystagmus → 15 Sek., keine Zeigereaktion, kein Schwindel. 10mal rechts, Kopf vorgeneigt, Nystagmus ↻ 12 Sek., kein Schwindel. 10mal links, Kopf vorgeneigt, Nystagmus ↻ 13 Sek., kein Schwindel. 10mal rechts, Kopf rechts geneigt, Nystagmus ↓ 7 Sek., 10mal links, Kopf rechts geneigt, Nystagmus ↑ 6 Sek.

Galvanische Reaktion: *A*) Quere Durchleitung: Kathode rechtes Ohr, Anode linkes Ohr: bei 10 M.-A. keine sichere Reaktion. Kathode linkes Ohr, Anode rechtes Ohr: bei 10 M.-A. keine sichere Reaktion. *B*) Einseitige Prüfung: Kathode rechtes Ohr, Anode Hand bei 14 M.-A. keine Reaktion. Kathode linkes Ohr, Anode Hand bei 15 M.-A. keine sichere Reaktion, Anode rechtes Ohr, Kathode Hand bei 15 M.-A. keine sichere Reaktion. Anode linkes Ohr, Kathode Hand bei 14 M.-A. keine Reaktion. Große Stromstärken werden nicht vertragen.

Es handelt sich also bei diesem Fall um eine 4 Wochen nach der Salvarsaninjektion bei negativem Wassermann aufgetretene Polyneuritis, die merkwürdigerweise zuerst den Fazialis, dann den Kochlearis, Vestibularis und Trigeminus befallen hat.

Generated on 2019-10-24 16:11 GMT / http://hdl.handle.net/2027/uc1.b3252768
Public Domain in the United States, Google-digitized / http://www.hathitrust.org/access_use#pd-us-google
Digitized by Google
Original from UNIVERSITY OF CALIFORNIA

Kurze Zeit nach der Ausschaltung zeigte das linke Ohr normale Erregbarkeit und die galvanische Reaktion beider Seiten verhielten sich annähernd normal. Das Interessante an dem jetzigen Befund besteht darin, daß die kalorische Reaktion auf dem linken, normal hörenden Ohr bedeutend herabgesetzt ist und daß trotz vorhandenem Nystagmus bei intensiver Reizung des Labyrinths in beiden Armen keine Zeigereaktionen auszulösen sind. Das Schwindelgefühl ist minimal.

Die Drehreaktion ergibt für beide Labyrinthe Nystagmus, jedoch sind die Werte für die Dauer des Nachnystagmus stark reduziert, besonders für die horizontalen und vertikalen Bogengänge.

Ferner ist an diesem Befund hervorzuheben, daß die früher normal auslösbare galvanische Reaktion im Laufe der Jahre sich derartig geändert hat, daß bei Stromstärken von 12 bis 15 M.-A. für keines der beiden Ohren ein Nystagmus hervorzurufen ist. Es scheint dieses Verhalten auch Schlüsse zu gestatten für die Lokalisation derartiger, bei Lues auftretender Schädigungen. Sowohl das Fehlen der Zeigereaktion, besonders aber das Verhalten der galvanischen Reaktion im Verein mit dem fehlenden oder wenigstens sehr stark herabgesetzten Schwindelgefühl während der Kalorisation, das Fehlen vestibularer Fallbewegungen deutet auf einen zentralen Sitz der Schädigung. Auch die kompensatorischen Werte für die Drehreaktion beider Ohren weisen auf einen zentralen Sitz der Läsion hin.

Derzeit ist der Wassermann in Spuren positiv.

Bisher besitzen wir gar keine Befunde über den Krankheitsverlauf derartiger bei Lues statthabender Nervenaffektionen. Da dieser Kranke durch 8 Jahre in Beobachtung der Klinik blieb und genaue Aufzeichnungen vorhanden sind, schien es interessant, über den Ausgang solcher Polyneuritiden zu berichten. Denn es ist sehr unwahrscheinlich, daß jetzt noch Änderungen im Krankheitsbild auftreten werden. Leider verweigert der Pat. die Vornahme einer Lumbalpunktion.

VIII. E. Ruttin: **Einseitige Taubheit, beiderseitiger Verlust der Drehreaktion bei erhaltener kalorischer Reaktion.**

J. L., 5 Jahre alt, war angeblich immer gesund. Aus der Familienanamnese wäre nur zu erwähnen, daß die Mutter einmal, angeblich nach einem Trauma, abortiert hat. Seine beiden Geschwister im Alter von 6 Jahren und 15 Monaten sind gesund, die Großeltern väterlicher- und mütterlicherseits erreichten ein hohes Alter. Vater und Mutter sind gesund.

Im Jänner 1919 bekam das Kind Grippe. Damals soll es taub geworden sein, jedoch habe sich das Gehör bald wieder gebessert. Im Juni erkältete es sich und wurde wieder schwerhörig beiderseits. Es wurde damals in meine Ordination gebracht. Ich fand einen sekretorischen Katarrh beiderseits. Auf Lufteinblasung besserte sich das Gehör bald, doch fiel mir auf, daß das rechte Ohr bald normale Hörweite bekam, während das linke Ohr nicht recht vorwärts kam. Jetzt untersuchte ich das Kind genau und fand, daß es links

Digitized by Google
Original from UNIVERSITY OF CALIFORNIA
Generated on 2019-10-24 16:11 GMT / http://hdl.handle.net/2027/uc1.b3252768
Public Domain in the United States, Google-digitized / http://www.hathitrust.org/access_use#pd-us-google

total taub und auf Drehungen bei allen Kopfstellungen auf beiden Seiten total unerregbar war. Dagegen war die kalorische Reaktion beiderseits positiv und dabei typische Zeige- und Fallreaktionen. Bei den Drehversuchen traten auch kein Schwindel, kein Zeige- und Fallreaktionen auf. Das Hörvermögen des rechten Ohres war normal. Der Weber ging nach rechts, der Rinne war links ∞ negativ, rechts normal positiv, Schwabach rechts normal, links verkürzt. $C_1$ und $c^4$ wurden links nicht gehört. Wassermann negativ. Augenhintergrund negativ. Dagegen bestanden ziemlich ausgeprägte spontane Gleichgewichtsstörungen: Romberg stark. Stehen auf einem Bein bei geschlossenen Augen unmöglich, Gehen mit geschlossenen Augen breitbeinig und unsicher. Hüpfen auf einem Bein bei geschlossenen Augen fast nicht möglich, sehr unsicher. Der Vater gab jedoch nachträglich an, daß er bemerkt habe, daß das Kind schon von jeher nicht sicher sei.

Überlegt man, welcher pathologische Prozeß diesem Befunde zugrunde liegen kann, so muß man wohl an drei Möglichkeiten denken: 1. kann es sich um eine Neuritis infolge der Grippe handeln. Man müßte dann eine Neuritis cochlearis rechts und vestibularis beiderseits annehmen, wobei beiderseits die Drehreaktion völlig erloschen, die kalorische Reaktion aber erhalten ist, 2. könnte es sich doch um Lues handeln, trotz des negativen Wassermann. Für diese Annahme würde der eine Abortus der Mutter sprechen, 3. endlich könnte es auch eine seit Geburt bestehende Minderwertigkeit der Gehörorgane sein, wofür die Angabe sprechen würde, daß er von jeher einen unsicheren Gang gehabt habe. Die Taubheit auf dem rechten Ohr würde dann wahrscheinlich auch schon seit frühester Kindheit bestehen, aber erst durch das Hinzutreten der temporären Schwerhörigkeit auf dem linken Ohr entdeckt worden sein.

IX. Dr. Josef Fischer: **Professionelle Schwerhörigkeit beiderseits mit Unerregbarkeit des linken und Untererregbarkeit des rechten Vestibularapparates.**

W. W., 49 Jahre alt, Glasschleifer. Pat. gibt an, seit seinem 10. Lebensjahr als Glasschleifer ständig in großem Lärm gearbeitet zu haben. Als Fünfzehnjähriger bemerkte er zum erstenmale eine geringe Herabsetzung der Hörschärfe, die später im Laufe der vielen Jahre langsam und stetig abnahm. Im Jahre 1914 mußte er nach 34jähriger Arbeitsdauer seinen Beruf aufgeben. Seither trat eine weitere Hörverschlechterung nicht mehr ein.

Während der ganzen Zeit wurde Pat. von intensiven, subjektiven Ohrgeräuschen, die er als sehr quälend empfand, belästigt.

Nach 23jähr. Dienstzeit traten plötzliche heftige Schwindelanfälle mit Übelkeit und Erbrechen ein. Den Schwindel beschreibt Pat. als typischen Drehschwindel. Die Anfälle, welche ungefähr 5 Min. währten, traten anfangs einigemal im Tage auf, wurden später immer seltener und verloren sich nach 3 Jahren gänzlich. Ohrfluß hatte er nie, war auch sonst nicht krank.

Digitized by Google
Original from UNIVERSITY OF CALIFORNIA
Generated on 2019-10-24 16:11 GMT / http://hdl.handle.net/2027/uc1.b3252768
Public Domain in the United States, Google-digitized / http://www.hathitrust.org/access_use#pd-us-google

Familienanamnese belanglos. Venerische Affektion bestand nie. Pat. ist verheiratet, hat 4 gesunde Kinder, seine Frau hatte nie abortiert. Potus und Nikotin nur in ganz geringem Maße.

St. pr.: Otoskop. Befund negativ.

Hörweite: R. O. = ad conch. Flüstersprache, 1 *m* Konversationssprache. L. O. = hört nur in der Nähe des Ohres gesprochene laute Wörter.

Stimmgabelbefund: Kopfknochenleitung beiderseits verkürzt, links stärker. Rinne beiderseits positiv. Obere Tongrenze besonders links stark eingeengt. Kein Spontannystagmus. Vestibularapp.: Bei 10maliger Rechtsdrehung (Kopf nach vorn) rotator. Nystagmus 10 Sek. mit geringem subjektiven Schwindelgefühl. Bei 10maliger Linksdrehung (Kopf vorn) nur einige nyktaktische Zuckungen. Kalorisch. R. O. = Nach 3 Spritzen kalten Wassers erst nach einiger Zeit hor. rotator. Nystagmus ersten Grades nach links in 9 Sek. Dauer. L. O. = Kalorisch unerregbar.

Mäßige Gleichgewichtsstörungen, namentlich bei Augenschluß. In der Romberg stellung geringes Schwanken. Kein spontanes Vorbeizeigen. Keine Adiodcchokinese.

Augenbefund: Normal. Neurolog. Befund: o. p. B.

Wassermann: negativ.

Es handelt sich in diesem Falle um eine Erkrankung, die in die Kategorie der professionellen Schädigungen des Gehörorgans fällt. Nach den Schilderungen des Pat. arbeiten in dem Raume, in welchem er durch dreieinhalb Dezennien tätig war, mehr als hundert Personen, welche damit beschäftigt waren, mit feuchtem Sand das harte Glas zu polieren. Der Lärm war in dieser Werkstätte äußerst intensiv und konstant. Daß unter solchen Umständen eine schwere Schädigung des Hörapparates sich im Laufe der Jahre einstellen mußte, ist ja einleuchtend und findet seine Analogien in anderen Berufen, wie z. B. bei den Kesselschmieden, bei welchen von Habermann und von anderen Autoren eine Atrophie des Cortischen Organs mit sekundärer, aszendierender Degeneration der Nervenfasern und Ganglienzellen beschrieben wurden.

Das Merkwürdige an meinem Fall ist die Mitbeteiligung des Vestibularapparates, welchem bisher bei den Untersuchungen der beruflichen Schädigung der Gehörorgans, nur geringe Aufmerksamkeit zuteil wurde. Exakte, klinische Vestibularuntersuchungen fehlen in den meisten Fällen. Dennoch ist die Möglichkeit nicht von der Hand zu weisen, daß die lange dauernden und intensive Schalleinwirkungen auch eine Schädigung des Labyrinthes zur Folge haben, ein Befund, der übrigens experimentell bei den Tierversuchen Yoshiis bereits erhoben wurden. Da diesbezügliche klinische Untersuchungen noch ausstehen, habe ich es unternommen, das Verhalten des Labyrinths bei professioneller Schwerhörigkeit und bei professioneller Ertaubung an einer großen Reihe von Fällen mit den modernen Untersuchungsmethoden systematisch zu studieren. Über die Ergebnisse, die noch nicht abgeschlossen sind, werde ich in einer der nächsten Sitzungen zu berichten mir erlauben.

Digitized by Google
Original from UNIVERSITY OF CALIFORNIA
Generated on 2019-10-24 16:11 GMT / http://hdl.handle.net/2027/uc1.b3252768
Public Domain in the United States, Google-digitized / http://www.hathitrust.org/access_use#pd-us-google

X. Dr. Josef Fischer: **Heftiger Drehschwindel, Spontannystagmus 3. Grades, grobe Gleichgewichtsstörungen, Pupillenstörungen im Anschluß an Wurstgenuß.**

K. P., Schneider 32 Jahre alt. Pat., der mit Ausnahme von Schafblattern und Lungenentzündung stets gesund war, erkrankte plötzlich am Abend des 25. XI. 1919 unter den Erscheinungen von Schwindel, Übelkeit, Erbrechen und heftigen Kopfschmerzen, angeblich nach Wurstgenuß. Er schildert den Schwindelanfall als Scheindrehung der Umgebung, und zwar drehten sich die Gegenstände von rechts nach links. Wenn Pat. am Rücken lag, nahm der Schwindel zu, so daß er sich auf die rechte Seite legen mußte. Der Anfall, der ungefähr 10 Min. währte, wurde durch die geringste Lageveränderung neuerdings ausgelöst. Eine Hörverschlechterung hatte er nicht beobachtet. Er gibt jedoch an, während dieser Zeit schlechter gesehen zu haben und zeitweise erschienen ihm die Gegenstände sogar doppelt. Ferner klagte er über ein Trockenheitsgefühl im Munde und im Halse. Die Familienanamnese ist ohne Belang. Venerische Affektionen hatte er keine.

Am nächsten Tag wurde der Pat. auf die Abteilung Mannaberg gebracht, die ihn wegen des Schwindels und der Gleichgewichtsstörungen uns überstellte. Ich erhob damals folgenden Befund: 26. XI. Beide Trommelfelle normal, die Schleimhaut des Rachens gerötet, hat ein trockenes Aussehen.

Hörweite: 14 *m* Flüstersprache beiderseits. Stimmgabelbefund: normal.

Es besteht ein grobschlägiger, frequenter rotatorisch-horizontaler Spontannystagmus nach rechts von drittem Intensitätsgrade.

Grobe Gleichgewichtsstörungen schon bei geöffneten Augen. Pat. kann allein nicht gehen, mußte auf die Abteilung geführt werden.

Vestibularapparat: R. O. Durch Kaltwasserspülung läßt sich der Spontannystagmus durch den entgegengesetzt gerichteten Nystagmus unterdrücken. L. O. Durch Spülung mit heißem Wasser keine Veränderung des Spontannystagmus.

Von der Prüfung auf den Drehstuhl wurde damals Abstand genommen.

Interner Befund: (Abteilung Mannaberg) Große Struma, starke Pulsation über der ganzen Herzgegend. Über der Pulmonalis leises systolisches Geräusch. Rechter Kremasterreflex stärker als links, Patellarreflex rechts stärker als links. Links Spitze verkürzt. Urin: Eiweiß und Zucker negativ.

Augenbefund (Fr. Dr. Gstettner): Fundus beiderseits normal. Beim Blick nach rechts rechte Pupille weiter als die linke. Beim Blick nach links linke Pupille deutlich weiter als die rechte. Spontannystagmus nach rechts.

Wassermann negativ.

27. XI. Pat. fühlt sich subjektiv etwas leichter. Der Spontannystagmus hat nur mehr II. Intensitätsgrad, die Gleichgewichtsstörungen bestehen noch weiter.

15. XII. Die Gleichgewichtsstörungen sind gänzlich zucrükgegangen. Es besteht rotatorisch-horizontaler Spontannystagmus nach rechts, nur mehr beim Blick nach rechts.

Digitized by Google
Original from UNIVERSITY OF CALIFORNIA
Generated on 2019-10-24 16:11 GMT / http://hdl.handle.net/2027/uc1.b3252768
Public Domain in the United States, Google-digitized / http://www.hathitrust.org/access_use#pd-us-google

Vestibularapparat: R. O. Nach einer Spritze kalten Wassers tritt sofort grobschlägiger, äußerst frequenter Nystagmus II. Grades nach links auf, der 118 Sek. dauert. L. O. Nach 6 Spritzen kalten Wassers wird der bestehende Spontannystagmus nicht verstärkt. — Bei der Prüfung auf dem Drehstuhl erhält man folgende Werte: Für das rechte Ohr 30 Sek., für das linke Ohr 11 Sek.

Es treten also bei einem sonst gesunden Menschen im Anschluße an Wurstgenuß plötzlich Drehschwindel, Übelkeit, Erbrechen, Spontannystagmus III. Grades nach rechts, grobe Gleichgewichtsstörungen, Appetitlosigkeit, Pupillenstörungen und Sekretionsanomalien auf. Das Hörvermögen ist nicht tangiert. Man wird nicht fehlgehen, in diesem Falle als ätiologischen Faktor Botulismus zu diagnostizieren.

v. Ermengen, der sich eingehend mit dieser Erkrankung beschäftigt, entwirft folgende Darstellung: Das klinische Bild des Botulismus setzt sich hauptsächlich aus neuroparalytischen Störungen zusammen. Diese Prozesse finden ihren Ausdruck in gewissen Änderungen der Sekretionsverhältnisse des Verdauungstraktes und in den symmetrischen, generalisierten oder lokalisierten motorischen Paralysen, die durch Läsionen bedingt werden, welche in den Ganglienzellen der Bulbärkerne und des Rückenmarks ihren Sitz haben.

Bei der Betrachtung der Literatur fand ich einen Fall, den Leidler in der Sitzung der otolog. Ges. im Jahre 1910 demonstriert hat. Es trat bei einem an Schwerhörigkeit leidenden Pat. im Anschluß an Wurstgenuß Übelkeit, Erbrechen und Fieber auf. Später stellten sich Schwindelattacken und Gleichgewichtsstörungen ein. Spontannystagmus bestand nicht. Er konnte jedoch eine einseitige Vestibularisausschaltung konstatieren. Leidler ließ damals die Frage der Ätiologie offen. Gegen eine Wurstvergiftung sprach seiner Ansicht nach der Mangel anderer Symptome, gegen Rheumatismus die Beschränkung nur auf einen Nerven, gegen eine Kernlähmung die völlige Isoliertheit der Lähmung. Leidler zog damals noch eine Embolie eines zum Labyrinth führenden Gefäßes auf arteriosklerotischer Grundlage in den Kreis seiner Erwägungen.

Einen zweiten Fall fand ich von Bryant erwähnt, der bei einem $2^1/_2$jähr. Kinde im Anschluß an den Genuß von Eiscreme eine viertägige Bewußtlosigkeit mit hohem Fieber beobachtet hat. Nach dem Erwachen stellten sich komplette Taubheit und Schwindel ein. Ich glaube, daß dieser Fall eher als Folge einer überstandenen Meningitis aufzufassen ist.

XI. Fr. Fremel demonstriert histologische Präparate der Medulla oblongata eines Falles von **akuter Bulbärerkrankung.**

Ein 19jähr. Mediziner bekommt unter Fiebererscheinungen eine beiderseitige Gaumensegelparese und Schlucklähmung und wird wegen Erstickungsanfälle eingebracht. In den nächsten Stunden Lähmung des linken, dann des rechten Akzessorius, hierauf der Radialismuskulatur links, dann der Rückenmuskulatur und schließlich des Zwerchfells. Wenige Stunden vor dem Tode

Digitized by Google
Original from UNIVERSITY OF CALIFORNIA
Generated on 2019-10-24 16:11 GMT / http://hdl.handle.net/2027/uc1.b3252768
Public Domain in the United States, Google-digitized / http://www.hathitrust.org/access_use#pd-us-google

trat ein Nystagmus horizontalis II. Grades nach links auf und etwas später ein Nystagmus I. Grades nach rechts. Die Serienschnitte des Hirnstammes zeigen Entzündungsherde im Bereiche der spinalen Akustikuswurzel, und zwar die distalen Partien derselben freilassend und oralwärts zu in den Deiters-Kern reichend und an Intensität zunehmend. Die Lokalisation des horizontalen Nystagmus stimmt mit den von Leidler beobachteten experimentellen und klinischen Fällen überein und paßt in das von Marburg entworfene Lokalisationsschema für den Nystagmus.

XII. O. Mayer: **Anatomische Befunde bei ererbter labyrinthärer Schwerhörigkeit.**

Es werden Bilder und histologische Präparate von 2 Fällen demonstriert.

In dem ersten Fall handelt es sich um einen 75jähr. ehemaligen Fiaker, der schon seit seiner Jugend schlechter gehört hatte, seit 30 Jahren an subjektiven Geräuschen litt und seit 5 Jahren höhergradig schwerhörig war. Die Untersuchung hatte bei einem Gehör für Flüstersprache am Ohr eine rein nervöse Schwerhörigkeit ergeben.

Es fand sich im Labyrinth Folgendes:

1. Von der Mittelwindung aufwärts rudimentäre Ausbildung der Schneckenspindel, sowie Fehlen der Lamina spiralis ossea und des Canalis spiralis. Fehlen der knöchernen Zwischenwand zwischen Mittel- und Spitzenwindung, häutige Lamina modioli, Fehlen eines Hamulus und des Helikotremas, Verdoppelung des Ductus cochlearis im Vorhofsteil der Basalwindung, hochgradige Ektasien der Reissnerschen Membran in allen Windungen. Dehiszenz in der Wand zwischen Utrikulus und horizontalem Bogengang, Persistenz von perilymphatischem Gewebe im Vestibulum, hochgradige Mißbildung der Papilla basilaris und der Cortischen Membran in der Basalwindung und in der Spitze, geringere in der Mittelwindung, Fehlen des Ganglion spirale von der Mittelwindung aufwärts, Vorhandensein eines sehr kleinen Ganglion centrale, Hypoplasie der Nervenbündel in der Mittelwindung und Spitze.

2. Degenerative Veränderungen der Markscheiden des Nervus cochlee in der Basalwindung und Mittelwindung, Verknöcherung der Membrana basilaris an der Basis.

Im 2. Fall handelte es sich um einen 78 Jahre alten Pfründner, der früher Geschäftsdiener gewesen war. Er gab an, auf dem linken Ohr unter Schwindel und Sausen schwerhörig geworden zu sein. Die Untersuchung ergab nervöse Schwerhörigkeit rechts, und zwar hörte er Konversationssprache auf 5 *m*, links war er taub.

Die histologische Untersuchung ergab:

Linkes Gehörorgan:

1. Deformität des ovalen Fensters, bestehend in einer Verschmälerung der Fensteröffnung, die ungefähr ein Drittel der normalen Breite besitzt, und infolgedessen Verkleinerung der Steigbügelfußplatte und Deformierung derselben. Bildung einer zweiten Spalte und entsprechend dem oberen

Digitized by Google
Original from UNIVERSITY OF CALIFORNIA
Generated on 2019-10-24 16:11 GMT / http://hdl.handle.net/2027/uc1.b3252768
Public Domain in the United States, Google-digitized / http://www.hathitrust.org/access_use#pd-us-google

Fensterrand am hinteren Ende des ovalen Fensters. Breite Dehiszenz des Canalis facialis. Breite Ausbildung der Schneckenspindel, vorzeitige Fixation der Lamina spiralis membranacea und der Crista spiralis der Spitzenwindung auf der Zwischenwand der Mittelwindung. Ektasien des Ductus cochlearis. Mißbildung der Papilla in der Mittelwindung, vollkommenes Fehlen der Stria vascularis in der Mittelwindung, Ektasie des Sacculus und Utrikulus, zarte bindegewebige Membranen zwischen Utrikulus und lateraler Wand des Vestibulums.

2. Atrophie der Nervenfasern und Ganglienzellen in der Schnecke, Atrophie des Cortischen Organs, Atrophie der Nervenendstellen im Sacculus und Utrikulus und den Ampullen der Bogengänge.

Rechtes Gehörorgan.

1. Deformität der Gegend des ovalen Fensters in viel geringerem Grade als links, Schnecke in ihrem Bau nicht auffällig verändert.

2. Hochgradige Atrophie der Ganglienzellen, Nervenfasern und Sinnesendstellen wie links.

Es bestehen also in beiden Fällen Mißbildungen im Ohr, im zweiten Falle auch eine Mißbildung der Labyrinthkapsel. Der Befund im Fall 1 ist sehr ähnlich einem von Alexander mitgeteilten Fall von kongenitaler Taubstummheit. Dadurch wird bewiesen, daß der Unterschied nur ein gradueller ist. Die Mißbildungen bedingen eine Minderwertigkeit; auf Grund derselben entwickeln sich degenerative Veränderungen. Die Mißbildung der Labyrinthkapsel im Fall 2 besitzt kein Analogon in der Literatur. Es werden jedoch die Präparate eines Falles von Hydrocephalus congenitus mit ähnlichem Befund gezeigt. (Wird ausführlich mitgeteilt.)

Nach der Mitteilung Neumanns handelt es sich in dem von ihm seinerzeit demonstrierten Fall um eine Vermauerung des ovalen Fensters durch Knochenneubildungen, weshalb der Fall wohl nicht unter die labyrinthäre Schwerhörigkeit einzureihen ist.

## Diskussion.

H. Neumann: Ich habe im Jahre 1913 auf dem Naturforscherkongreß im Rahmen meines Vortrages über die pathologische Anatomie der Otosklerose auch ein Präparat demonstriert, das fast dieselben Veränderungen aufwies, wie das von Mayer soeben demonstrierte, und zwar Fehlen der knöchernen Zwischenwand und der Columella in der Mittelwindung, hochgradige Ektasie und Verlagerungen des Cortischen Organs. Dieser Fall hatte außerdem im ovalen Fenster eine Knochenneubildung, die die Stapesschenkel umfaßt und ähnliche Knochenveränderungen aufweist, wie sie Manasse in seiner Monographie bei einem Präparate beschreibt, das er als Anhang unter dem Namen „Periostitis ossificans" beschreibt. In der Diskussion bemerkte Scheibe, daß er einen ähnlichen Fall mit Bezold beschreiben konnte.

E. Ruttin: Diese seltenen Einschlüsse des Cortischen Organs habe ich in einem Falle auf dem Kongreß in Dresden demonstriert. Dieser

Digitized by Google
Original from UNIVERSITY OF CALIFORNIA
Generated on 2019-10-24 16:11 GMT / http://hdl.handle.net/2027/uc1.b3252768
Public Domain in the United States, Google-digitized / http://www.hathitrust.org/access_use#pd-us-google

Fall wurde demonstriert, weil der perilymphatische Raum ganz ausgefüllt und die kalorische Reaktion erhalten war. Auch hier hat sich ein derartiger Einschluß im Cortischen Organ gezeigt und auch so ein Bogen, aber nur eine Hälfte, ähnlich wie bei tierischen Gehörorganen.

G. Alexander: Herr Mayer berichtet, daß die Pat. ziemlich gut gehört hat. Ich möchte ihn fragen, ob er dementsprechende intakte Stellen des Cortischen Organs im histologischen Präparate nachweisen konnte.

Mayer: An manchen Stellen ist das Cortische Organ sehr schön erhalten, nur stehen manche Zellen sehr schräg nach außen.

Alexander: Mit den seinerzeit von mir publizierten Fällen von kongentialer Taubheit mit Defekt der Skalensepta (1 Fall beim Menschen, mehrere bei kongenitaltauben Hunden) hat der von Mayer demonstrierte Fall Vieles gemeinsam; einen kardinalen Unterschied halte ich jedoch für bemerkenswert: In dem von mir beschriebenen Falle war der häutige Schneckenkanal im Sinne einer Verkürzung, in Mayers Falle ist er im Sinne einer Vergrößerung seiner Längsausdehnung verbildet.

---

## Niederländischer Verein für Hals-, Nasen- und Ohrenheilkunde.

### 27. Versammlung am 24. und 25. November 1917.

Vorsitzender: Dr. A. Sikkel.

I. C. R. J. Versteegh: **Abweichungen nach Meningitis cerebro-spinalis epidemica.**

Bei 54 Militärpersonen wurde opthalmologisch, neurologisch, das Gehörorgan und das Vestibularorgan untersucht. Von 48 otologisch untersuchten hatten 24 akustische Abweichungen, von denen 15 sich ihrer nicht bewußt waren. Herabsetzung des Gehörs in den Mitteloktaven wurde konstatiert. Andere hatten Gehörsreste von verschiedenen Typen. Bei allen war Rinne positiv, Schwabach verkürzt, Weber medial oder noch dem besserhörenden Ohr, 19mal Spontannystagmus in äußerster Blickrichtung. Der Nystagmus war immer horizontal; 6mal vestibuläre Abweichungen, zusammen mit akustischen und in 12 von den 48 Fällen zerebellare Abweichungen. Rhinologisch wurde nichts Besonderes gefunden. 2 Fälle werden ausführlicher mitgeteilt. Demonstration von Photographien. Der ganze Vortrag wird später ausführlich publiziert werden.

Diskussion:

Quix.

II a. F. H. Quix: **Stauungslabyrinth.**

Bei Patienten mit Akustikustumoren untersuchte L. auch das gesunde Ohr. Er untersuchte pathologisch-anatomisch und fand eine Depression der Membrana Reisneri, wodurch der Ductus cochlearis sehr verengt war.

Digitized by Google
Original from UNIVERSITY OF CALIFORNIA
Generated on 2019-10-24 16:11 GMT / http://hdl.handle.net/2027/uc1.b3252768
Public Domain in the United States, Google-digitized / http://www.hathitrust.org/access_use#pd-us-google

An verschiedenen Stellen waren Verwachsungen mit der Membrana tectoria und bisweilen mit der Stria vascularis und dem Cortischen Organ. Nicht selten findet man in dem Ductus cochlearis einen Niederschlag. Die Depression kommt zustande durch einen Überdruck in der Perilymphe. Dieser Überdruck wird verursacht durch den Tumor im Inneren des Schädels. Die Druckerhöhung wird durch den Aquaeductus Sylvii fortgepflanzt. Dieser Duktus ist in den Präparaten sehr erweitert.

Im statischen Labyrinth ist der Sacculusraum sehr verengt. In den zwei untersuchten Fällen war kein Einfluß auf Utriculus und canales semicirculares merkbar.

Diskussion:

v. Gilsa, Benjamins, Roozendaal, de Kleyn.

II b. F. H. Quix: **Über die Bedeutung von Niederschlägen im Labyrinth.**

Bei pathologisch-anatomischen Untersuchungen fiel Q. das wiederholte Vorkommen von trüben Niederschlägen in den endo- und perilymphatischen Räumen auf. Zuerst meinte Q., es mit Kunstprodukten zu tun zu haben, Verschiedenes sprach aber dagegen. Die Niederschläge wurden bei Eiterungen im Labyrinth gefunden, aber auch öfters, wenn von Labyrintheiterungen keine Rede war, wie z. B. bei Akustikustumoren (Stauungslabyrinth) und bei Eiterungen in der Nähe vom Labyrinth, wie Meningitis und ausgedehnte Mittelohreiterungen. Mikrophotographien werden vorgezeigt. Die Niederschläge kleben an den Wänden der peri- und endolymphatischen Räume und umgeben die peripheren Sinnesorgane. Diese werden dadurch immobilisiert und die Funktion wird aufgehoben. Das Cortische Organ wird selbstverständlich weniger schnell immobilisiert. Erhöhte Reizzustände des statischen Organes sollen daher fast nie vorkommen und bald wird Lähmung eintreten. Auch nervöse Schwerhörigkeit und Schwindel, welche bei Mittelohreiterungen vorkommen, ohne daß eine Eiterung in der Schnecke ist, können auf diese Art erklärt werden.

Diskussion:

Struycken, Versteegh.

III a. Benjamins: **Otolithenentfernung und tonische Reflexe der Augenmuskeln bei Fischen.**

B. machte wegen Zeitbeschränkung nur Mitteilungen über die Folgen für die tonische Augenmuskelinnervation. Wegen geeigneten Baues der Gehörorgane benutzte er Barsch und Karpfen.

Mit Benutzung der Methode von Van der Hoeva und de Kleyn wurden durch photographische Methoden die Änderungen der Augenstände quantitativ bestimmt. Die Ausführung der Experimente wird beschrieben. Redner macht Mitteilungen über die Entfernung der Otolithen aus dem Sakkulus des Barsches und die allgemeinen Folgen davon, sowie über die Abweichungen der Augenstände. Karpfen sind besser für Operationen an den Bogengängen und Utrikulus. In 3 Fällen hat Redner photographisch



Digitized by Google
Original from UNIVERSITY OF CALIFORNIA
Generated on 2019-10-24 16:11 GMT / http://hdl.handle.net/2027/uc1.b3252768
Public Domain in the United States, Google-digitized / http://www.hathitrust.org/access_use#pd-us-google

angezeigt, daß keine Verminderung der tonischen Augenreaktionen auftrat. Mittels Kurven wurden die Folgen der Entfernung der Otolithen sowie des zweiten Utrikulusotolithen und Ausschaltung des ganzen Labyrinthes mittels Kokains demonstriert. Auf Grund seiner Experimente kommt B. zu drei Schlußfolgerungen: 1. Die tonischen Augenreflexe stammen nur von Otolithenwirkung her. 2. Für Drehungen des Auges um die 3 Hauptachsen bei einem bestimmten Stand des Fisches ist ein Maximum- und Minimumstand vorhanden, mit Ausnahme von denjenigen in der Richtung von vorn nach hinten bei Drehung des Tieres um eine Frontalachse, wobei keine bestimmte Regel festzustellen ist. 3. Die unmittelbare Folge der Entfernung eines Sakkulusotolithen ist eine andere als diejenige eines Utrikulusotolithen.

Diskussion:

Quix, de Kleyn.

III b. C. E. Benjamins (und Dr. G. F. Rochat): **Die späteren Folgen der Tränensackoperation nach West.**

Redner berichtet über 33 Operationen, die vor einem Jahre oder länger ausgeführt worden waren. 19 wurden gut, 6 bedeutend gebessert, 2 gebessert und 6 schlechter. Der Zustand der Kanalikuli ist von großem Interesse. Von den 19 Geheilten hat nur einer einen weit gespaltenen Kanalikulus gehabt. Die 8 Gebesserten hatten alle entweder einen zu sehr gespaltenen oder ganz obliterierten Kanalikulus. Von den 6 Mißlungenen zogen sich 3 von der Behandlung zurück; einer hatte Tuberkulose; bei den 2 übrigen war ein Fehler des Mechanismus des Tränenweges. Die beste Prognose bieten die Fälle mit Ausdehnung des Tränensackes. Als äußersten Termin, innerhalb welchem Rezidiven vorkommen könnten, stellten B. und R. ein Jahr.

Diskussion.

Struycken.

IV. A. de Kleyn: **Das familiäre Vorkommen von Krebs.**

Stammbaum, welcher uns unzweideutig zeigt, wie in einer Familie Krebs vorkommen kann.

Diskussion.

Benjamins.

V. H. J. L. Struychen: **Registrierung des Nystagmus.**

Redner benutzt einen äußerst feinen Drahtdreifuß, welcher mit kleinen Häkchen in den Limbus corneae oder an der Peripherie der Konjunktiva durch Andrücken festgemacht wird. Der optische Teil der Kornea bleibt absolut frei. Oben an dem Dreifuß ist ein poliertes Knöpfchen, worauf durch eine schmale Spalte von der Seite Licht fällt. Mittels einer Filmbewegung wird die Zeit und das Augenzittern auf einem Film registriert.

Diskussion.

Burger.

Generated on 2019-10-24 16:11 GMT / http://hdl.handle.net/2027/uc1.b3252768
Public Domain in the United States, Google-digitized / http://www.hathitrust.org/access_use#pd-us-google
Digitized by Google
Original from UNIVERSITY OF CALIFORNIA

VI a. F. H. Quix: **Die Gehörorgane eines taubstummen Knaben.**

Die Untersuchung des Gehörorganes hat gezeigt, daß man es mit angeborener Taubstummheit zu tun hat. Die Krankheit ist auf die Schnecke beschränkt. Sakkulus und Pars superior des Labyrinthes sind frei.

Pathologisch-anatomisch wird hier Asymmetrie gefunden. In einem Ohr findet man Ausdehnung des Ductus cochlearis. Die übrigen Abweichungen sind gleich denen bei taubstummen Tieren. Die Entartung der Stria vascularis kann Hypo- und Hypersekretion der Endolymphe geben, also Zusammenfallen und Ausdehnung des Ductus cochlearis verursachen. An der Peripherie ist hier starke Entartung, welche zentralwärts weniger wird. Gegen die sogenannte zentrale Theorie von Winkler spricht auch das Freibleiben der Pars suferior. Das dann und wann vorkommende Übergreifen der Entartung auf den Sakkulus wird durch die periphere Theorie Redners vollkommen erklärt, nämlich durch die zeitweilige Schließung des Ductus venosus von Hansen. Quix hat noch andere Beschwerden gegen die zentrale Theorie. Die wirklich vorkommenden zentralen Störungen des Kochlearissystems können durch die periphere Hypothese erklärt werden, wenn man annimmt, daß nach dem Ausfallen des peripheren Sinnesorganes bei der Geburt die zentralen Bahnen nicht zur Entwicklung kommen oder durch Inaktivität atrophieren.

Diskussion.

Brat, Burger, de Kleyn.

VI b. F. H. Quix: **Die Unvollkommenheit der Operation von Akustikustumoren nach der Methode der Chirurgen.**

Neuralogen haben L. den Vorwurf gemacht, daß seine translabyrinthäre Methode zur Entfernung von Akustikustumoren einen zu engen Weg gibt, um große Tumoren zu entfernen. Die Erfahrung hat dieser Bemerkung alle Begründung genommen. Nach dem Fall, der früher vom Redner operiert worden ist, sind schon 5 Fälle mit gutem Erfolg operiert worden. Die chirurgische Methode kann nicht radikal sein und ist fast immer tödlich. Zwei von einem Chirurgen operierte Fälle hat Q. pathologisch-anatomisch untersucht. Durch Mikrophotographien wird demonstriert, daß im inneren Gehörgang ein Stück des Tumors stecken geblieben ist. Der Tumor entsteht im Fundus des Porus acusticus internus. Das Periost des Knochens ist immer mit dem Tumor zusammengewachsen. Wenn man zieht, reißt es ab und gerade an der Stelle, wo der Tumor entsteht, bleibt ein Stück zurück. Die chirurgische Methode kann nicht radikal sein und die Mortalität ist sehr groß

Diskussion.

v. Rossem, Burger, Struychen.

VII. J. Leopold Siemens: **Neue Plastik bei der Radikaloperation des Mittelohres.**

Die Nachteile der Plastik nach Körner, Panse und Neumann werden besprochen. Redner präpariert einen Zangenlappen aus der haar-



Digitized by Google
Original from UNIVERSITY OF CALIFORNIA
Generated on 2019-10-24 16:11 GMT / http://hdl.handle.net/2027/uc1.b3252768
Public Domain in the United States, Google-digitized / http://www.hathitrust.org/access_use#pd-us-google

losen Haut hinter der Ohrmuschel ohne Fettgewebe. Nach Beendigung der Radikaloperation macht er einen 0·5 *cm* lange Inzision der Haargrenze entlang. Um die Ernährung zu sichern, wird die Basis nach unten genommen. Dieser Lappen wird dem Boden und der Hinterwand antomponniert, so daß die Spitze ungefähr beim Antrum liegt. Die Vorderwand wird darüber genäht. Dann folgt Plastik des äußeren Gehörganges nach Neumann. In 12 Fällen war die mittelbare Dauer der Heilung $1^1/_2$ bis $2^1/_2$ Monate.

Diskussion.

Struychen, Quix, Benjamins.

VIII. H. de Groot: **Chondroma laryngis.**

Es wird ein Fall aus dem Militärspital in Utrecht mitgeteilt. Über Ätiologie, pathologische Anatomie, klinische Symptome und Behandlung der bis jetzt beschriebenen Fälle wird referiert. Ein belgischer internierter Soldat meldete sich wegen 11jähr. Heiserkeit, welche schlimmer wurde. Viel Husten und bei Anstrengung Kurzatmigkeit. Äußerlich keine Abweichungen. Bei Laryngoskopie war der Larynx mit einem glatten, mit guter Schleimhaut bedeckten Tumor ausgefüllt. Von den Stimmbändern war nur der hintere dritte Teil des linken Stimmbandes zu sehen. Das rechte Ligamentum aryepiglotticum war durch den Tumor aufgehoben. Der Tumor dehnte sich bis in den rechten Sinus piriformis aus. Bei Polpation war er hart. Keine Tbc. Wassermann negativ. Die Diagnose war: Larynxzyste oder Laryngokele. Eine Röntgenaufnahme gab starken Schatten. Operation: Thyreotomie. Bei Durchschneiden der Schleimhaut kam ein harter, bläulich durchscheinender, höckeriger Tumor hervor. Ausgangsstelle: Cartilago arytaenoidea. Histologisch: Hyoline Knörpel. Die Ausgangsstelle an der Cartilago arytaenoidea ist eine Seltenheit.

IX. H. Burger: **Osteophlebitis-pyaemie.**

Es wird über 4 Fälle von Pyaemie bei akuter Mastoiditis ohne Entzündung des Sinus lateralis berichtet. Sie stimmen mit den von Körner beschriebenen Fällen überein. Zwei von diesen Fällen sind behandelt mit eigener Streptococcen-vaccine. In beiden Fällen schien der Erfolg günstig. In einem Fall folgte, gerade als das Vaccin fertig war, spontan Heilung.

Diskussion.

Brat, Hartog, de Kleyn, Sikkel.

X. F. H. Quix: **Totale Entfernung des Kehlkopfes wegen Krebs.**

Junger Mann, 39 Jahre alt, kam in die Klinik mit kleinem polypartigen Tumor unter dem linken Stimmband. Pathologisch-anatomische Untersuchung gab kein Resultat, da die Stückchen zu klein waren. Bald kam der Tumor zurück und es war totale Entfernung notwendig. Dieses geschah in Lokalanästhesie. Die Operation ging sehr günstig nach der Methode von Glück. Eine Tracheotomia circulare wurde gemacht, so daß die Wunde geschlossen wurde. Q. regt die Anwesenden an, nicht zu lange mit dem

Digitized by Google
Original from UNIVERSITY OF CALIFORNIA
Generated on 2019-10-24 16:11 GMT / http://hdl.handle.net/2027/uc1.b3252768
Public Domain in the United States, Google-digitized / http://www.hathitrust.org/access_use#pd-us-google

Operieren zu warten. Ein Patient, vor 2 Jahren demonstriert, tut wieder seine Arbeit als Kutscher und fühlt sich gar nicht unglücklich. Bei dem oben beschriebenen Patient kam nach 6 Monaten ein Rezidiv.

Diskussion.

Van Iterson, Struycken.

XI. C. J. A. van Iterson: **Ein Fall von Mukokele des Siebbeines.** Nach Mitteilung der Krankengeschichte einer 38jähr. Frau, die in einer Augenklinik wegen einer Schwellung im inneren Augenwinkel operiert wurde, wird über den späteren Befund des Naseninneren berichtet. Die Concha media fehlte und zwischen lateraler Nasenwand und Septum waren viele Synechien. Die Ursache war ein Trauma. Über Ursache von Prädilektionsstellen der Mukokelen sind die Meinungen sehr verschieden. Eine Mukokele ist eine zystenartige Schwellung einer Höhle bzw. eines Teiles einer Höhle, welche sich langsam und schmerzlos entwickelt, einen schleimigen, fadenziehenden Inhalt hat, welcher farblos bis dunkel gefärbt ist. Der Inhalt ist steril. Ist das nicht der Fall, so hat man eine Hyokele oder Hyomukokele.

Diskussion.

Struycken, Brat, Hartog, Benjamins, van der Helm.

XII. H. J. L. Struycken: **Direkte Laryngoskopie.** Demonstration eines Instrumentes mit innerer Beleuchtung.

XIII. C. E. Benjamins: Demonstration eines **neuen Kehlkopflöffels.**

Die ausführliche Beschreibung wird in der skandinavisch-niederländischen Zeitschrift „Acta Oto-laryngologica“ erscheinen.

Diskussion.

XIV. H. Zwaardemaker und C. E. Benjamins: **Die Durchlässigkeit der Membrana tympani und des Promontoriums für Radiumstrahlen.**

Es wurde an frischen Köpfen von großen, im Asyl getöteten Hunden untersucht, wieviel strahlende Energie durch Membrana tympani, Promontorim und Labyrinthfenster hindurchgeht. Benutzt wurden 2 *mg* Radium, abgeschlossen mit Mikadeckel von 20 sec. Das Trommelfell oder die Knochenstücke, welche untersucht wurden, waren zwischen zwei Bleidiaphragma eingeschlossen. Darauf befand sich das Radium unter einem kleinen Ionisationsraum mit einem dünnen Aluminiumdeckel, so daß Diffusion von Ionen von oben herab stattfinden konnte. Z. und B. kommen zur Schlußfolge, daß fast alle β-Strahlen das Trommelfell, ja, sogar das Promontorium mit Schnecke durchdringen. Mesothoriumstrahlen penetrieren noch mehr als Radiumstrahlen. In der Chirurgie hat man vernichtende Wirkung gesehen bei 14.000 *mg*-Stunden. Bei 1·5 *mg*-Stunde in minimo in einer Sitzung wurden von Z. und B. restaurierende Wirkungen beim Froschherz gefunden. Die Dosierung Hügels ist also eine sehr vorsichtige. London teilt mit, daß schon 0·05 *mg*-Stunde in einer Sitzung eine rotbraune Fläche auf die mensch-

Digitized by Google
Original from UNIVERSITY OF CALIFORNIA
Generated on 2019-10-24 16:11 GMT / http://hdl.handle.net/2027/uc1.b3252768
Public Domain in the United States, Google-digitized / http://www.hathitrust.org/access_use#pd-us-google

liche Haut erzeugt. Man kann nicht die Möglichkeit einer heilenden Wirkung ohne weiteres ausschließen.

Diskussion.

Quix, Ruysch, de Kleyn, Sikkel.

XV. A. de Kleyn: **Pharmakologische Untersuchungen über vestibuläre Reflexe.**

Die Experimente beziehen sich auf die Wirkung des Nikotins auf die vestibulären Reflexe. Später wird die Technik ausführlich publiziert werden.

1. Durch intravenöse Nikotineinspritzung (1 *mg*) verschwindet die schnelle Komponente des Nystagmus, welche man nach einseitiger Labyrinthexstirpation sieht. Die Deviation der Augen bleibt bestehen sowie die typische Kopfdrehung und Kopfbeugung.

2. Das Gleiche ist der Fall mit dem Nystagmus nach bilateraler Exstirpation.

3. In seltenen Fällen kann bei dieser Dosierung eine Beschleunigung des Nystagmus auftreten.

4. Nach Entfernung von den beiden Großhirnhemisphären und einseitiger Labyrinthexstirpation ist die Wirkung des Nikotins noch merkbar.

Die Schlußfolge de Kleyns ist:

*a*) Die Wirkung von Nikotineinspritzungen auf den vestibulären Nystagmus hat nicht nur der Angriffspunkt im peripheren Gehörorgan. (Tritt auch auf nach bilateraler Exstirpation.)

*b*) Der Angriffspunkt ist höchstwahrscheinlich nicht zu suchen in einer Lähmung des Kerngebietes des vestibulären Systems. (Kopfdrehung und auch Deviation bleiben bestehen.)

*c*) Der Angriffspunkt kann nicht im Großhirn sein.

*d*) Wahrscheinlich auch nicht im Kleinhirn.

*e*) Befindet sich wahrscheinlich im Nystagmuszentrum von Bárány oder ganz peripher in den Augenmuskeln.

Diskussion.

Benjamins.

XVI a. J. J. van der Helm: **Eine neue Methode für Tonsillektomie.**

Zweck ist, die Tonsille passiv vom fibroelastischen Grunde zu lösen. Wird ausführlich publiziert.

Diskussion.

Quix, Burger.

XVI b. J. J. van der Helm: **Ein Larynxphantom für Unterricht.**

Es gibt Verhältnisse, wie bei Hering, der Nasen-, Rachenhöhle und des Kehlkopfes.

Diskussion.

Burger, Quix, Sikkel.

Digitized by Google
Original from UNIVERSITY OF CALIFORNIA
Generated on 2019-10-24 16:11 GMT / http://hdl.handle.net/2027/uc1.b3252768
Public Domain in the United States, Google-digitized / http://www.hathitrust.org/access_use#pd-us-google

XVII a. F. H. Quix: **Weitere Beobachtungen über die Krankheit von Menière.**

Poliklinisch kann man wenig über die Funktion des statischen Organes beobachten. Die Patienten kommen zu selten während oder kurz nach einem Anfall. Spitalaufnahme ist nötig. Erfahrung bei drei Patienten wird mitgeteilt. Einmal war keine Reizung des Vestibulärorganes des kranken Ohres mehr möglich. Der zweite Patient zeigte die Reaktion, wie man sie normal sieht, nach Einspritzung des linken Ohres mit warmem Wasser. Einspritzung mit kaltem Wasser gab das Gefühl heftigen Schwindels, dann kräftiger Nystagmus nach rechts. Fingerzeigeversuch nach links auswärts. Rechts alles normal. Fünf Stunden nach dem Anfall war die Reizbarkeit des kranken Ohres also sehr erhöht. Bei einem dritten Patienten war der Erfolg gerade umgekehrt.

Es ist möglich, daß auch bei dem ersten Patienten vorher die Reizbarkeit herabgesetzt war und sie später wieder erhöht wurde.

Aus den spontanen Abweichungen des Fingerzeigeversuches und des spontanen Nystagmus kann man noch mehr schließen. Q. erklärt dann, wie wie er auf den Gedanken kam, daß Druckänderungen in der Zysterna die Ursache der Menièreanfälle sein könnten. Was die Ursache des spontanen Nystagmus ist, ist nicht so einfach. Der Deiterssche Kern der kranken Seite liegt gleichfalls in der Nähe der Zysterna. Vielleicht wäre darin die Erklärung zu suchen. Redner regt zu mehreren Untersuchungen an. Wenn seine Beobachtungen richtig sind, dann könnte eventuell eine Operation hinter dem Felsenbein, welche den Druck herabsetzt, die Menièresche Krankheit bessern.

Diskussion.

De Kleyn, Struycken, Burger.

XVII b. F. H. Quix: **Schematische Zeichnungen für die topographische Lage der Otolithen im Schädel.**

Zum Zwecke des Unterrichtes an Studenten hat Q. die Zeichnungen angefertigt. Die topographische Lage hat Redner dazu gebracht, die kalorische Reizmethode des Vestibularorganes zu ändern. Im statischen Sinnesorgane hat man eigentlich zwei Sinnesorgane: Die Otolithen und die Bogengänge. Die ersteren für die Beobachtung des Kopfstandes, die zweiten für die Kopfdrehung (Beschleunigung). Klinisch wird fast nur der Bogengangapparat untersucht. Aber auch über die Funktion der Otolithen kann man bei der Untersuchung des Bogengangsystems etwas erfahren. Bei Ausspritzung des Ohres mit aufrechtem Kopf kämpfen in dem Augenmuskelapparat zwei reflektorische Kräfte: Die des Otolithenapparates, welche die Augen in einer unbeweglichen Position festhalten will, und die des horizontalen Bogenganges, welche den horizontalen Nystagmus hervorruft. Die letzte wird stärker, wenn man die erste ausschaltet. Bei Untersuchungen an Normalen stellte sich heraus, daß bei nach hinten gebogenem Kopfe (wobei der Otolithendruck aufgehoben ist) der Bogengangnystagmusteil stärker war. Q. konstatiert nur dann ein Anwesendsein einer Otolithenreaktion, wenn bei stark nach

Digitized by Google
Original from UNIVERSITY OF CALIFORNIA
Generated on 2019-10-24 16:11 GMT / http://hdl.handle.net/2027/uc1.b3252768
Public Domain in the United States, Google-digitized / http://www.hathitrust.org/access_use#pd-us-google

hinten gebogenem Kopfe der Nystagmus kräftiger ist als bei aufrechter Kopfstellung, während er den Bogengangapparat nur dann als unreizbar betrachtet, wenn in liegender Position keine vestibulären Reflexe auftreten.

Q. glaubt, den Widerspruch in der Literatur über die Abhängigkeit der Richtung des Nystagmus und der Kopfhaltung hiedurch erklärt zu haben.

Diskussion.

Benjamins, de Kleyn, Roozendaal.

XVIII. S. Elias: **Eine Methode zur parsienen Besserung der Atmung.**

Ein Heftpflasterapparat wird demonstriert. Auf jeder Brusthälfte wird der Apparat angelegt. Für die Einatmungsmuskeln wird ein Teil der Arbeit erleichtert. Die Muskeln können daher von der Arbeit ausruhen. Die kraniale Verschiebung des Thorax macht eine größere Ausdehnung nach vorn und nach der Seite möglich. Durch die tiefere Atmung werden: *a*) die Lungen besser ventiliert; *b*) der Druckunterschied in der Pleura- und Bauchhöhle größer. Wahrscheinlich wird auch die Selbstregulierung der Atmung besser. Mitteilungen über die Resultate bei Asthma bronchiale.

Diskussion.

Benjamins, Zwaademaker, Leopold Siemens, de Kleyn, de Levie.

XIX. H. J. C. Struycken: **Retropharyngeale und retrolaryngeale Abszesse.**

Auf 46.000 Patienten fand S. 42 Fälle: 36 retropharyngeal, 6 retrolaryngeal, 5mal tuberkulöse Halsdrüsen, 4mal Diphtherie, 2mal Aktinomykose, 1mal Corpus alienum, 5mal Halswirbeltuberkulose, 2mal Lues hereditarea, 2mal Angina phlegmonosa, 2mal Sphenoiditis, während von den anderen Fällen die Ursache unbekannt blieb. Als Todesursachen wurden angetroffen: 2mal spontaner Durchbruch mit Erstickung, 1mal Nachblutung, 3mal Erstickung durch Zudrücken der Luftröhre, 4mal Kachexie, 2mal Mediastinitis, 6mal Septikopyämie, 1mal Herzlähmung. 3 werden noch behandelt. S. zieht den ersten Weg für die Inzision noch immer vor. Man kann hiebei Aspiration von Eiter vorbeugen, wenn man ein Spekulum mit doppelten Wänden benutzt. In dem Raum zwischen den Wänden wird die Luft verdünnt, damit der Rand sich anheftet. Bei versuchter Punktion und sanftem Andrücken des Spekulums entlastet sich der Eiter durch das innere Rohr. Sowohl große wie kleine Abszesse können bedeutende Beschwerden geben. Starke Virulenz des Eiters führte zu Operationen von außen her.

Nachbehandlung mittels Ausspülungen mit Stymol-gomenol-anisöllösung.

Diskussion.

Brat, de Levie, van Iterson, Sikkel.

XX. J. van der Helm: **Zwei Fälle von traumatischer Atheromzyste.**

Im Anschluß an eine Radikaloperation, welche gut geheilt war, traten nach längerer Zeit Schwellungen auf, teilweise mit der Narbe verwachsen.

Digitized by Google
Original from UNIVERSITY OF CALIFORNIA
Generated on 2019-10-24 16:11 GMT / http://hdl.handle.net/2027/uc1.b3252768
Public Domain in the United States, Google-digitized / http://www.hathitrust.org/access_use#pd-us-google

Keine Schmerzen; Lokalisation war an der Spitze des Warzenfortsatzes. Größe $1^1/_2$ bis 3 *cm*. Der Inhalt war breiartig, ohne Beimischung mit anderen Hautelementen.

Die Entstehung muß dadurch erklärt werden, daß bei der Wundschließung Epithel, mit oder ohne Teile des Koriums, in den tieferen Schichten angelangt sind. Ein besserer Name für diese Tumoren wäre: traumatische (Epi)dermoide.

Diskussion.

De Kleyn.

XXIa. A. de Kleyn: **Ein Fall von Polyotie.** Wird ausführlich publiziert in „Acta-Oto-Laryngologica".

XXIb. A. de Kleyn: **Taubstummheit nach Trauma.**

Kind, $^1/_2$ Jahr alt. Sorgfältig erhobene Anamnese ohne Belang. Pat. ist auf der Straße gefallen. Er war zirka 7 Stunden ohne Bewußtsein. Keine Blutung aus den Ohren, wohl auf der Stirne. Als das Kind 3 Jahre alt war, kam es zum erstenmal in die Poliklinik. Keine akustischen und keine kalorischen oder rotatorischen Reaktionen. Wassermann negativ. Ein halbes Jahr später war der Zustand der gleiche. Während des Laufens nichts Besonderes zu sehen. Das Kind ist sehr intelligent. Nach Stenvers Methode wurde eine Röntgenaufnahme gemacht. Durch das ganze rechte Labyrinth ist eine Linie zu sehen, die auf dem Röntgenogramm eines normalen Kindes nicht zu sehen ist. Wahrscheinlich eine Bruchlinie. Was die Ursache der Taubheit links war, ist nicht mit Sicherheit bekannt. Die Mitteilung erfolgt, um die Röntgenisierung nach der Methode Stenvers zu demonstrieren.

Diskussion.

Benjamins.

XXII. P. de Jong: **Fremdkörper in der Luftröhre eines 10 Monate alten Kindes.**

Das Kind kam in Behandlung mit Beschwerden über schwieriges Atmen und Schlucken. Mittels Brünings Spatelrohr wurde subglottisch ein Fremdkörper gesehen und ohne Narkose oder Tracheotomie durch das engste Bronchoskoprohr entfernt. Es war ein Wirbelkörper eines Fisches mit dazu gehörenden Seitenteilen. De J. gibt seine Ansichten über Narkose und Bronchoscopia superior bei Kindern.

XXIII. C. M. Hartog: **Ein Fremdkörper in der Luftröhre eines 16 Monate alten Kindes.**

Mittels Brünings Kinderspatel wurde in Narkose eine Fischgräte entfernt.

Diskussion.

Quix, van Iterson.

XXIV. G. van Gangelen: **Dehiszenz des Bodens der Trommelhöhle.**

Bei der Radikaloperation einer 22jähr. Patientin, welche starke Osteosklerose des Processus mast. hatte, trat bei Ausräumung des Mittel-

Digitized by Google
Original from UNIVERSITY OF CALIFORNIA
Generated on 2019-10-24 16:11 GMT / http://hdl.handle.net/2027/uc1.b3252768
Public Domain in the United States, Google-digitized / http://www.hathitrust.org/access_use#pd-us-google

ohres auf einmal eine starke Blutung aus der Richtung des Bodens auf. Blutung pulsierend, Farbe dunkelrot. Die Blutung stand auf Tamponade. Am zweiten Tag abends Temperatur bis 40·9°. Keine typische Pyämie. Nach Entfernung der Tampons keine Blutung, aber Pulsation einer kleinen Blutmenge am Boden des Cavum hypotymponicum. Die Pulsationen blieben, wenn das Blut entfernt und physiologische Kochsalzlösung hineingetan wurde, aber verschwanden wieder bei tiefer Einatmung. Auch verschwanden sie bei Druck auf der Vena jugularis anterior. Jetzt war deutlich, daß eine Vene, in diesem Fall der Bulbus venae jugularis, mit der Trommelhöhle direkt kommunizierte, daß also eine Dehiszenz vorlag. Nach $^3/_4$ Jahren ist die Öffnung im Boden zu sehen. Sie ist vollständig glatt, rund, Durchschnitt $\pm$ 4 *mm*. Der Boden ist nicht sehr dünn, also war nicht eine Stauung die Ursache. Karies kann auch nicht als Ursache von solch einer glatten Öffnung betrachtet werden. Die Dehiszenz war also angeboren.

XXV. G. J. E. Ruysch: **Ein Fall von Aneurysma der Carotis interna.**

Patientin, 27 Jahre alt, bekam, nachdem sie einige Zeit eine Otorhoe gehabt hatte, eine sehr starke Ohrenblutung, welche kaum auf Tamponade aufhörte. 1914 Mittelohroperation, wobei auch starke Blutung vorkam, nicht aus Sinus oder Bulbus. Bevor Heilung eingetreten war, entzog sich Patientin der Behandlung. Nach $2^1/_2$ Jahren wieder Blutung aus Granulationen im äußeren Gehörgang. Operation wurde abgelehnt.

Patientin hört jetzt im linken Ohr Blasen wie von einer Lokomotive. Über dem Warzenfortsatz, auch höher, bis einige Zentimeter über die Linea temporalis, ist, isochron mit dem Puls, ein rythmisches Reiben und Klopfen fühlbar und mittels Stethoskops ein blasendes Geräusch zu hören, das durch Druck auf die Karotis ausgelöst wird.

Rechts im Hals ist eine lange Geschwulst sichtbar, welche nicht mit der Haut verwachsen ist, welche starke Pulsationen in allen Richtungen zeigt und worauf bei Auskultation ein rauhes, rythmisches Rauschen zu hören ist und die Symptome von Hernien deutlich sichtbar sind. Diese Gefäßgeschwulst haben auch der Vater und drei Brüder der Patientin. An der Herzspitze ist ein systolisches Geräusch zu hören. Auf dem Manubrium ist deutlich Schwirren zu fühlen. Verschiedene Geräusche sind noch an den Gefäßen hörbar. Blutdruck (Riva-Rocci) links 105, rechts 87. Wassermann negativ. Das Blut ist noch nicht weiter untersucht worden. Bestrahlung hat keinen Einfluß gehabt. Es ist die Frage, ob ein chirurgischer Eingriff nochmals stattfinden muß.

Diskussion.

Quix, Benjamins, Assies, Struycken, Sikkel.

XXVI. C. M. Hartog: **Die Behandlung der Tuberkulose des Kehlkopfes in den Niederlanden.**

Die Ärzte sind darüber einig, wie Kehlkopftuberkulose behandelt werden soll. Für die Armen ist die Behandlung schwierig. In den Sanatorien

Generated on 2019-10-24 16:11 GMT / http://hdl.handle.net/2027/uc1.b3252768
Public Domain in the United States, Google-digitized / http://www.hathitrust.org/access_use#pd-us-google
Digitized by Google
Original from UNIVERSITY OF CALIFORNIA

ist sie ungenügend. Nach dem Beispiel von Prof. Onodi (für Ungarn) sollte ein zentrales Sanatorium sehr geeignet sein, wo sowohl die Lungen wie der Kehlkopf chirurgisch behandelt werden können. Wo schon davon gesprochen wird, ein Spezialsanatorium für chirurgische Tuberkulose zu stiften, sollten jetzt auch die Laryngologen von sich hören lassen.

Diskussion.

Zwaardemaker, Ruysch, van Iterson, Quix.

van Iterson.

---

# Bücherbesprechungen.

**Handbuch der Röntgen- und Radiumtherapie.** Ein Lehrbuch für Ärzte und Studierende von Dr. med. Josef Wetterer, Spezialarzt für Haut- und Harnkrankheiten in Mannheim. Bd. I. Mit 198 Figuren im Text, 1 Tafel in Lichtdruck, 11 Tafeln in Mehrfarbendruck und 4 Tafeln in Schwarzdruck. Dritte, umgearbeitete und erweiterte Auflage. Verlag von Otto Nemnich, München und Leipzig, 1919. Preis M. 42.—.

Aus dem einbändigen Werk des Jahres 1907 ist im Jahre 1913 schon ein zweibändiges und mit der vorliegenden Auflage sogar ein dreibändiges Handbuch geworden. Diese Tatsache beinhaltet schon das Streben des Verfassers, mit der Zeit gleichen Schritt zu halten, ein Streben, das, wie ich gleich vorwegnehmen will, voll erreicht wurde.

Die Anordnung des Stoffes wurde so getroffen, daß der erste Band die physikalisch-technischen, die dosimetrischen, biologischen, bestrahlungstechnischen und juristischen Grundlagen der Röntgentherapie enthält, während dem zweiten der gesamte klinische Teil sowie Angaben über die Bestrahlungstechnik und die jeweils anzuwendenden Dosen, dem dritten Band endlich die physikalisch-technischen, die biologischen und bestrahlungstechnischen Grundlagen der Radium- und Mesothoriumtherapie sowie der klinische Teil des Verfahrens vorbehalten sind. Jedem Band sind ein ausführliches Inhaltsverzeichnis und Sachregister sowie zahlreiche Tafeln in Mehrfarben- und Schwarzdruck beigegeben.

Im physikalisch-technischen Teil des vorliegenden ersten Bandes finden sich bearbeitet: die Stromvorstellung, die Stromtransformation, Hilfsapparate zu letzterer, Energieformen der Entladungsröhre, Vakuumröhre und ihr Betrieb, eine Übersicht über die verschiedenen Röhrenmodelle für Oberflächen- und Tiefentherapie mit Berücksichtigung der neuen gasfreien Röntgenröhren, die Mittel zur Erkennung und Unterdrückung der Schließungsinduktion, das therapeutische Instrumentarium, Schutzmaterialien und Schutzvorrichtungen, Hilfsutensilien, das Röntgenzimmer und seine Einrichtung und die Dosimetrie. Die biologischen und bestrahlungstechnischen Grundlagen der Röntgentherapie umfassen die biologischen Wirkungen der Röntgenstrahlen, deren Anwendung und Dosierung, Oberflächen- und Tiefenbestrahlung

Digitized by Google
Original from UNIVERSITY OF CALIFORNIA
Generated on 2019-10-24 16:11 GMT / http://hdl.handle.net/2027/uc1.b3252768
Public Domain in the United States, Google-digitized / http://www.hathitrust.org/access_use#pd-us-google

Schädigungen im Röntgenbetrieb und deren Vermeidung sowie die Radiotherapie nach ihrer rechtlichen Seite.

Die Darstellung ist eine äußerst instruktive und setzt keinerlei spezialistische Kenntnisse voraus, so daß dieses vortreffliche Werk ebenso für den Radiologen zum Nachschlagen wie für den praktischen Arzt zum Studium aufs wärmste empfohlen werden kann. Ungemein belebend und das Verständnis fördernd wirken die ausgezeichneten Bilder.

Wenn man eine noch zu erfüllende Hoffnung an dieses Werk knüpfen wollte, so wäre es die, daß es in vierter Auflage vierbändig erschiene, wobei im vierten Bande noch Quarzlicht und Finsen erschöpft würden, so daß dann ein komplettes Handbuch der Strahlentherapie vorläge.

Die Ausstattuug ist eine ganz vorzügliche und gereicht dem Verlag zur Ehre. E. Urbantschitsch.

**Das Quarzlicht und seine Anwendung in der Medizin.** Von Dr. med. F. Thedering, Spezialarzt für Hautkrankheiten und Strahlenbehandlung, Oldenburg i. O. 3., verbesserte und erweiterte Auflage. Verlag von Gerhard Stilling, Oldenburg i. O., Berlin, 1909.

Das Buch zerfällt in einen allgemeinen und einen besonderen Teil. Ersterer umfaßt einen geschichtlichen Überblick, eine kurze Beschreibung der Quarzlichtapparate, das Spektrum des Quarzlichtes, Licht und Farbe als Energieträger, Rotlichtbehandlung, Methoden zur Messung der Wirksamkeit violetter und ultravioletter Strahlen sowie die chemischen Wirkungen des Quarzlichtes, die biologische Lichtwirkung, Licht und Pigment, allgemeine Technik der Quarzlichtbehandlung, endlich die baktericide Wirkung und die Sterilisierung von Trinkwasser durch Quarzlicht.

Verf. ist der Überzeugung, daß der Rotlichttherapie ein, wenn auch bescheidener, so doch dauernder Platz unter den Behandlungsmethoden einzuräumen ist, da ihm eine ausgesprochen hemmende Wirkung zukommt. Im Kapitel „biologische Lichtwirkung“ kommt Verf. zu dem praktisch wichtigen Ergebnis, daß bei Lupus die Finsenstrahlen der Quarzlichtbehandlung überlegen sind ; gleich wichtig ist die Erkenntnis, daß dieses Licht nicht in die Tiefe baktericid wirkt, da schon eine 1 *mm* dünne tierische Membran diese Wirkung aufheben kann.

Im besonderen Teil interessiert uns zunächst das Kapitel Ekzem. Während sich die Quarzlichtbehandlung für akute Fälle nicht eignet, leistet sie vorzügliche Dienste bei den chronischen Formen, so vor allem bei dem pustulösen und papulo-vesikulösem, bei dem umschriebenen infiltrativen sowie dem seborrhoischen und skrofulösen Ekzem. Das Erysipel wird durch Quarzlichtbestrahlung zuweilen günstig beeinflußt, geradezu glänzend meist durch Rotlicht, namentlich in beginnenden Fällen. Von besonderem Wert ist die Quarzlichtbestrahlung als Ersatz der Sonne für Fälle von chirurgischer Tuberkulose; nur darf man von ihr nicht mehr verlangen, als sie zu geben imstande ist. So können auf diesem Wege niemals Fisteln zur Ausheilung gelangen (infolge der geringen Tiefenwirkung der Strahlen). Bei Skrofulose ist eine örtliche Be-

Digitized by Google
Original from UNIVERSITY OF CALIFORNIA
Generated on 2019-10-24 16:11 GMT / http://hdl.handle.net/2027/uc1.b3252768
Public Domain in the United States, Google-digitized / http://www.hathitrust.org/access_use#pd-us-google

handlung völlig zwecklos, wogegen eine Allgemeinbestrahlung ausgezeichnete Erfolge zeitigt. Desgleichen eignet sich das Quarzlicht vorzüglich für tuberkulöse Hautgeschwüre; handelt es sich um torpide Geschwüre, verwendet man am besten das Blaulicht in Form der Kompressionsbehandlung, kombiniert mit Lapis-Perusalbenverband. Auch bei der Wundbehandlung spielt das Quarzlicht eine wichtige Rolle; bei unrichtiger Anwendung kann aber auch ein schädigender Einfluß auf das Zelleben des Wundgewebes (Granulationen, Epithelsaum) ausgeübt werden. Die örtliche Wirkung auf torpide Wunden ist zunächst Austrocknung, dann Verstärkung der Wundabsonderung, Anregung zu Granulationen, Vermehrung der randständigen Epithelisierung, Weichheit, Schmiegsamkeit und Blutreichtum der Lichtnarbe, desinfizierender und desodorisierender Einfluß auf infizierte Wunden. Die Bestrahlungen müssen örtlich sein bei allen eiterinfizierten schlecht granulierenden Wunden und rein örtlichen Wunden bei sonst gesunden Personen; allgemein hingegen bei Dyskrasie und Fisteln. Für Keloide sind Kompressionsbestrahlungen mit Blaulicht von $^1/_2$ bis 1stündiger Dauer zu empfehlen. Von der juck- und schmerzstillenden Wirkung des Quarzlichtes konnte sich Verf. — abgesehen von der Dermatitis herpetiformis — nicht überzeugen.

Das ausgezeichnete Buch kann dem praktischen Arzt wie dem Spezialisten auf das Wärmste empfohlen werden. E. Urbantschitsch.

**Ohrenheilkunde. Erster allgemeiner (propaedentischer) Teil.** Von Prof. Dr. O. Kutvirt, Vorstand der tschech.-oto-rhinol. Klinik in Prag. Prag 1919. Verlag der tschech.-graphischen Union. 223 S. Preis K 21.—.

Das Buch ist, wie der Autor im Vorwort sagt, eine Ergänzung zu seinen klinischen Vorlesungen, bei denen es ihm — in Anbetracht der überaus großen Zahl von Hörern und der knapp bemessenen Stunden — nicht möglich sei, alles das zu sagen, was der Arzt auf dem Gebiete der Ohrenheilkunde für seine spätere Praxis wissen muß. Gleichzeitig spricht Kutvirt die Hoffnung aus, bald den zweiten speziellen Teil seines Lehrbuches folgen lassen zu können.

Das Lehrbuch umfaßt 3 Abschnitte, von denen der erste die Anatomie, Physiologie und Entwicklungsgeschichte des Ohres in ausführlicher und klarer Weise behandelt.

Im zweiten Abschnitte wird die Krankenuntersuchung eingehend geschildert. Nach einer Erörterung der bemerkenswertesten Symptome von Ohrenleiden wie Ohrgeräuschen, Ohrenfluß usw. bezüglich ihrer diagnostisch-prognostischen Wertigkeit beschreibt Verfasser die üblichen Untersuchungsmethoden des Kochlear- und Vestibularapparates. Insbesondere die Prüfung des Gleichgewichtsapparates ist durch eine Reihe gelungener Abbildungen anschaulich geschildert.

Im dritten Teile, der allgemeinen Behandlung, bespricht Verfasser die Behandlungsmethoden, Handgriffe usw., die der

Digitized by Google
Original from UNIVERSITY OF CALIFORNIA
Generated on 2019-10-24 16:11 GMT / http://hdl.handle.net/2027/uc1.b3252768
Public Domain in the United States, Google-digitized / http://www.hathitrust.org/access_use#pd-us-google

Ohrenheilkunde eigentümlich sind, z. B. Ausspülen des Ohres, Luftdusche, Ohrenmassage usw. Sowohl hier wie auch in den früheren Teilen merkt man an der ausführlichen Besprechung anscheinend nebensächlicher Details den hervorragenden Fachmann und die jahrelange Erfahrung des Verfassers, der auch die geringste Kleinigkeit nicht vergißt. da ihre Kenntnis für die richtige Handhabe der ganzen Methode unerläßlich ist. Insbesondere die Kapitel über Hörapparate, Bädertherapie und Hygiene des Ohres, um nur einige hervorzuheben, sind originell behandelt und lesenswert auch für den Fachmann.

Das Buch ist vom Verlage gut ausgestattet und besitzt weit über 100 zum Teil eigener Illustrationen, von denen jedoch leider eine Anzahl — besonders die von Knochenpräparaten — infolge der jetzigen Verhältnisse nicht gut reproduziert ist und an Deutlichkeit viel zu wünschen übrig läßt. Dr. Wodak, Prag.

---

# Referate.

## I. Allgemeines.

**Ist die Unterbrechung der Gravidität bei Otosklerose gerechtfertigt?** Von Nelle. (Passow und Schäfer, Beiträge usw. Bd. IX, H. 2/3.)

Verfasser stellt die Ansichten verschiedener Autoren, die zu dieser Frage Stellung genommen haben, zusammen und meint schließlich, daß die Unterbrechung der Schwangerschaft dann vorgenommen werden könnte, wenn bereits bei früheren Schwangerschaften ständig fortschreitende Verschlechterung des Gehörs aufgetreten ist, so daß bei einer weiteren, zu Ende geführten Schwangerschaft eine an Taubheit grenzende Schwerhörigkeit zu erwarten wäre. Ebenso, wenn eine hereditär schwer belastete Mutter es dringend verlangt, um nicht einem sicher belasteten Kinde das Leben zu geben.
Bondy.

**Raumakustische Untersuchungen.** Von Prof. Heger, Dresden. (Passow und Schäfer, Beiträge usw. Bd. IX, H. 3/4.)

Unter Verweisung auf seine frühere Arbeit „Zur Theorie und Praxis der Raumakustik", Ztschr. f. Architektur u. Ingenieurwesen, Jahrg. 1911, H. 4, beschreibt der Autor eine Versuchsanordnung, bei der die Abschätzung der Schallstärke den raumakustischen Messungen zugrunde gelegt wird. Die Angabe der Versuchsergebnisse soll später erfolgen. Bondy.

## II. Äußeres Ohr und Mittelohr.

**Trommelfellbild und Pneumatisation.** Von Prof. K. Wittmaack, Jena (Passow und Schäfer, Beiträge usw. Bd. IX, H. 3/4.)

Verfasser faßt das Ergebnis seiner Studie folgendermaßen zusammen: Innerhalb gewisser Grenzen bestehen deutliche Beziehungen

Digitized by Google
Original from UNIVERSITY OF CALIFORNIA
Generated on 2019-10-24 16:11 GMT / http://hdl.handle.net/2027/uc1.b3252768
Public Domain in the United States, Google-digitized / http://www.hathitrust.org/access_use#pd-us-google

zwischen Trommelfellbild und Röntgenbild. Sie erklären sich daraus, daß beide in direkter Abhängigkeit vom Schleimhautcharakter stehen. Daher lassen sich, wie aus dem Röntgenbild, auch aus dem Trommelfellbild gewisse Schlüsse auf den Schleimhautcharakter ziehen. Durch die Berücksichtigung beider Faktoren und die gegenseitige richtige Abschätzung der erhaltenen Resultate werden wir zweifellos allermeist in die Lage versetzt, uns schon zu Lebzeiten ein zutreffendes Urteil über den jeweils vorliegenden Schleimhautcharakter zu bilden. Ganz besonders wertvoll, ja, direkt von ausschlaggebender Bedeutung ist die Berücksichtigung des Trommelfells bei vollständiger Pneumatisationshemmung, wenn das Röntgenbild nur einen kompakten Warzenfortsatz zeigt. Hier läßt sich auf Grund des Trommelfellbildes auch eine Entscheidung darüber fällen, ob dieser Zustand vorwiegend, bzw. ausschließlich auf hyperplastischer oder auf atrophisch-fibröser Grundlage sich entwickelt hat. Vielfach können wir sogar am Trommelfellbild deutlich die Kombination beider Prozesse erkennen, während bei vollständigem Ausfalle der Pneumatisation das Röntgenbild hierüber keine zuverlässige Auskunft mehr gibt.

Die Einzelheiten sind im Originale einzusehen. Bondy.

### III. Labyrinth und Hörnerv.

**Uber den Nachweis von Schwingungen oberhalb der Hörgrenze an dem Monochord.** Von Prof. F. A. Schulze, Marburg. (Passow und Schäfer, Beiträge usw. Bd. IX, H. 1/2.)

Nimmt man zur Bestimmung der oberen Hörgrenze nicht, wie in dem Monochord, eine Saite, sondern ein dünnes Metallband, so gelingt es, das Bestehen von Longitudinalschwingungen noch bei einer Schwingungszahl von etwa 42.500 Doppelschwingungen nachzuweisen, die also weit über eine Oktave oberhalb der oberen Hörgrenze liegt. Bondy.

### IV. Otochirurgie.

**Ein Beitrag zur Kasuistik des otitischen Hirnabszesses.** Von Dr. S. Belinoff, Vorstand der Ohren-, Nasen- und Halsabteilung des Alexanderkrankenhauses in Sofia (Bulgarien) usw. (Aus der Festschrift für Hofrat Urbantschitsch.)

Ein Soldat, Träger einer linksseitigen chronischen Otitis media, wird zwölf Tage nach seiner Verwundung in der Gegend der linken Schläfe eingeliefert. Die Verwundung ist geheilt. Im Status außer der Otitis Amnesie, Agraphie und Aphasie. Nach vier Tagen Kollaps und Exitus. Bei der Obduktion findet man in der Schläfenschuppe den Durchschuß, aber keine Verletzung oder Veränderung des Gehirns daselbst. Dagegen wird im Antrum Cholesteatom und im Temporallappen ein Abszeß von der Größe eines Hühnereies gefunden. Der stinkende Eiter ist in eine pigmentierte Kapsel eingehüllt, was neben dem Cholesteatom für den otogenen Ursprung des Abszesses (länger als die seit der Verwundung ver-

Digitized by Google
Original from UNIVERSITY OF CALIFORNIA
Generated on 2019-10-24 16:11 GMT / http://hdl.handle.net/2027/uc1.b3252768
Public Domain in the United States, Google-digitized / http://www.hathitrust.org/access_use#pd-us-google

flossenen 16 Tage) spricht. Es ist interessant, daß der Mann ohne jedes Symptom als Träger eines latenten Hirnabszesses durch Wochen im Kampfe stehen konnte. Gatscher.

**Zur Frage der Ausheilungsmöglichkeit der eitrigen Meningitis.** Von Prof. Dr. Hermann Streit, zurzeit Stabsarzt in einem Kriegslazarett. (Aus der Festschrift für Hofrat Urbantschitsch.)

Verfasser konnte die Ergebnisse seiner experimentellen Studien über die histologischen Vorgänge der beginnenden und ausheilenden Meningitis in den wesentlichsten Punkten durch die histologischen Befunde bei Schädelverletzten bestätigen.

Nach einer ausführlichen Exegese über Infektionsmechanismus, histologische Verhältnisse, Synoptik der eitrigen Hirnerkrankung, Indikation und Art des Eingriffes (inklusive Lumbalpunktion) teilt Streit einen von ihm operierten, geheilten Fall mit, der nach Granatsplitterverletzung quer durch beide Augen und die Nase klinisch und durch die Lumbalpunktion als Meningitis sich darbot. Die Zusammenfassung betont die anfängliche Tendenz der Meningitis zur Abgrenzung und damit zur Heilung; je größer die Ausdehnung, je ungünstiger die Prognose (aber nicht absolut). Otogene Meningiten nach chronischen Otitiden scheinen eine bessere Vorhersage zu gestatten als traumatische, da diese infolge der durch die Verletzung hervorgerufene Schädigung im Gehirn sich leicht auf Ventrikel und Basis ausbreiten. Gatscher.

**Geheilter symptomloser Schläfenlappenabszeß, mit Kriegsneurose kombiniert.** Von Prof. Gerber, ordinierender Arzt der Hals-, Nasen- und Ohrenstation. (Aus dem Festungshilfslazarett VII zu Königsberg [Chefarzt Stabsarzt Dr. Seyffarth].) (Aus der Festschrift für Hofrat Urbantschitsch.)

Gerber verweist zunächst auf die Mitteilung eines Falles von ihm mit abgelaufener Mittelohreiterung, der als apoplektischer Insult auf luetischer Basis angesehen wurde.

Der hier mitgeteilte Fall wurde fünfmal im Verlauf von rund 13 Monaten operiert. 1. Einfache Aufmeißelung, 2. Freilegung von Sinus und Dura, 3. Schläfenlappenabszeß (zwischen diesen Eingriffen ein Intervall von 14 Tagen), 4. Totalaufmeißelung (fast zwei Monate nach der dritten Operation), 5. nochmalige Nachoperation.

Der nach $1^1/_4$ Jahren von der Abszeßoperation an als „geheilt" ausgesprochene Fall bot während seines ganzes Verlaufes keine objektiven sicheren Symptome eines Hirnabszesses. Zeitweise geringes Fieber und Kopfschmerz (letzterer retrospektiv mehr auf die begleitende Neurose zu beziehen) waren die einzigen Stigmen.

Die Einzelheiten der Krankengeschichte und die feine Epikrise sind äußerst lesenswert. Gatscher.

Für den wissenschaftlichen Teil verantwortliche Redakteure: Dr. E. Urbantschitsch, Dr. H. Marschik.
Herausgeber, Eigentümer und Verleger: Urban & Schwarzenberg.
Druck R. Spies & Co. Wien V.

Digitized by Google
Original from UNIVERSITY OF CALIFORNIA
Generated on 2019-10-24 16:12 GMT / http://hdl.handle.net/2027/uc1.b3252768
Public Domain in the United States, Google-digitized / http://www.hathitrust.org/access_use#pd-us-google

# Monatsschrift

für

# Ohrenheilkunde

und

# Laryngo-Rhinologie

Organ der Österreichischen otologischen Gesellschaft,
der Wiener laryngo-rhinologischen Gesellschaft
und der Münchener laryngo-otologischen Gesellschaft

Mitbegründet von

**CHIARI, GRUBER, JURASZ, RÜDINGER, VOLTOLINI, WEBER-LIEL, L. v. SCHRÖTTER, V. URBANTSCHITSCH, E. ZUCKERKANDL**

Unter Mitwirkung von

Prof. Dr. F. ALT (Wien), Prof. Dr. R. BÁRÁNY (Upsala), Priv.-Doz. Dr. O. BECK (Wien), Prof. Dr. A. BING (Wien), Priv.-Doz. Dr. G. BONDY (Wien), Prof. Dr. G. BRÜHL (Berlin), Prof. Dr. H. BURGER (Amsterdam), Prof. D. DEMETRIADES (Athen), Prof. Dr. J. FEIN (Wien), Priv.-Doz. Dr. H. FREY (Wien), Priv.-Doz. Dr. E. FRÖSCHELS (Wien), Dr. V. FRÜHWALD (Wien), Priv.-Doz. Dr. S. GATSCHER (Wien), Priv.-Doz. Dr. E. GLAS (Wien), Prof. Dr. B. GOMPERZ (Wien), Prof. Dr. M GROSSMANN (Wien), Prof. Dr. V. HAMMERSCHLAG (Wien), Dr. HEINZE (Leipzig), Prof. Dr. HEYMANN (Berlin), Dr. G. HOFER (Wien), Prof. Dr. R. HOFFMANN (Dresden), Prof. Dr. HOPMANN (Köln), Prof. Dr. O. KAHLER (Freiburg i. Br.), Priv.-Doz. Dr. J. KATZENSTEIN (Berlin), Dr. KELLER (Köln), Hofrat Dr. KIRCHNER (Würzburg), Priv.-Doz. Dr. K. KOFLER (Wien), OStA. Dr. S. LAWNER (Wien), Prof. Dr. LICHTENBERG (Budapest), Dr. L. MAHLER (Kopenhagen), Prof. Dr. H. NEUMAYER (München), Dr. Max RAUCH (Wien), Prof. Dr. L. RÉTHI (Wien), Dr. Ed. RIMINI (Triest), Dr. F. RODE (Triest), Priv.-Doz. Dr. E. RUTTIN (Wien), Prof. Dr. J. SAFRANEK (Budapest), Dr. F. SCHLEMMER (Wien), Prof. Dr. A. SCHÖNEMANN (Bern), Dr. H. SCHRÖTTER (Wien), Dr. M. SEEMANN (Wien), Dr. A. SIKKEL (Haag), Dr. SPIRA (Krakau), Dr. H. STERN (Wien), Dr. M. SUGAR (Budapest), Prof. Dr. A. THOST (Hamburg), Dr. WEIL (Stuttgart), Dr. M. WEIL (Wien), Dr. E. WODAK (Prag)

herausgegeben von

**H. NEUMANN**
Wien

**M. HAJEK**
Wien

**G. ALEXANDER**
Wien

Redakteure:

für Ohrenheilkunde:
**Ernst Urbantschitsch**
Wien

für Laryngo-Rhinologie:
**Hermann Marschik**
Wien

**54. Jahrgang, 3. Heft**
**(März)**

URBAN & SCHWARZENBERG
BERLIN N
FRIEDRICHSTRASSE 105 b
WIEN I
MAXIMILIANSTRASSE 4
1920

Monatlich erscheint 1 Heft von etwa 6 Bogen Umfang
Preis halbjährig **Mk. 45.— = d.-ö. K 120.— = tsch.-sl. K 60.—**. Einzelne Hefte kosten **Mk. 9.— = d.-ö. K 25.— = tsch.-sl. K 12.—**.

Digitized by Google
Original from UNIVERSITY OF CALIFORNIA
Generated on 2019-10-24 16:12 GMT / http://hdl.handle.net/2027/uc1.b3252768
Public Domain in the United States, Google-digitized / http://www.hathitrust.org/access_use#pd-us-google

☞ *Originalbeiträge, Referate, Separatabdrücke und Rezensionsexemplare usw. otologischen Inhaltes bitten wir, an Doz. Dr.* ***Ernst Urbantschitsch****, Wien, I. Schottenring 24, und solche rhino-laryngologischen Inhaltes an Priv.-Doz. Dr.* ***H. Marschik****, Wien, IX. Lazarettgasse 14, einsenden zu wollen. Das Honorar für Originalien und Referate beträgt K 96.— für den Bogen zu 16 Seiten. Sonderabdrücke von Originalien werden zum Selbstkostenpreise berechnet. Für Bücherbesprechungen geht das betreffende Buch als Honorar in den Besitz des Besprechers über. Redaktion und Verlag.*

# Inhaltsverzeichnis.

## Otologischer Teil.

### Original-Artikel


Dr. Bronislaw Karbowski, Warschau: Neuropathia acustica. (Die Schädigung des Labyrinthes als ätiologisches Moment im klinischen Bilde der sogenannten Explosionsneurosen) . . . . . 193

Dr. Gustav Alexander: Zur Kenntnis der Ohrenkrankeiten bei akuten Infekten: Innenohraffektion bei Dengue und kombinierte Octavus-Facialis-Neuritis bei Malaria . . . . . 214


### Vereinsberichte


Österreichische otologische Gesellschaft. Sitzung vom 15. Dezember 1919 . . . 218

Oto-laryngologischer Verein zu Kristiania. Sitzung vom 24. April 1919 . . . . 234


### Bücherbesprechungen


Dr. Alfred Denker und Dr. Wilhelm Brünings: Lehrbuch der Krankheiten des Ohres und der Luftwege einschließlich der Mundkrankheiten . . . . . 235

Dr. J. H. Bechhold: Handlexikon der Naturwissenschaften uud Medizin . . 236


### Referate


I. Allgemeines . . . . . 236

II. Äußeres Ohr und Mittelohr . . . . . 238

III. Labyrinth und Hörnerv . . . . . 238

IV. Otochirurgie . . . . . 240


## Laryngo-Rhinologischer Teil.

### Original-Artikel


Dr. Emil Fröschels: Über die Erwerbs- und Berufstätigkeit sprach- und stimmgestörter Kriegsbeschädigter . . . . . 241


### Vereinsberichte


Wiener laryngo-rhinologische Gesellschaft. Sitzung vom 7. Jänner 1920 . . . . 249

Dänische oto-laryngologische Gesellschaft. Sitzung vom 5. Dezember 1917 . . . 259


### Bücherbesprechungen


Dr. Theodor S. Flatau und Karl Gast: Die Stimme. . . . . 261


### Referate


I. Allgemeines . . . . . 262

II. Nase und Nebenhöhlen . . . . . 266

III. Mundhöhle, Rachen, Nasenrachen, Hypophyse . . . . . 272

IV. Kehlkopf . . . . . 277

V. Trachea, Bronchien, Ösophagus . . . . . 280

VI. Hals, Schilddrüse, Thymus, Mediastinum . . . . . 285


### Notizen


Zeitschrift für Laryngologie, Rhinologie und ihre Grenzgebiete. — Acta oto-laryngologica . . . . . 288




Digitized by Google
Original from UNIVERSITY OF CALIFORNIA
Generated on 2019-10-24 16:12 GMT / http://hdl.handle.net/2027/uc1.b3252768
Public Domain in the United States, Google-digitized / http://www.hathitrust.org/access_use#pd-us-google

MONATSSCHRIFT FÜR OHRENHEILKUNDE
UND
LARYNGO-RHINOLOGIE

54. Jahrg. 1920. 3. Heft.

Nachdruck verboten.

# Otologischer Teil.

## Original-Artikel.

## Neuropathia acustica.

### (Die Schädigung des Labyrinthes als ätiologisches Moment im klinischen Bilde der sogenannten Explosionsneurosen[1]).

Von Dr. **Bronislaw Karbowski** (Warschau).

Es ist mir unmöglich, in diesem kurzen Vortrag alle diejenigen Theorien ausführlich zu besprechen, die von verschiedenen Autoren zur Erklärung des Symptomenkomplexes infolge von Nahexplosionen angegeben worden sind. In den veröffentlichten Arbeiten und in den in verschiedenen medizinischen Gesellschaften abgehaltenen Vorträgen kamen zwei Richtungen zum Ausdruck; es kämpften zwei wissenschaftliche Strömungen, die seit mehreren Jahrzehnten in der Naturwissenschaft zur Geltung kamen: die objektiv-physiologische und die subjektiv-psychologische Richtung.

Am Anfang des Weltkrieges war man unter dem Einfluß der Arbeiten, die während und nach dem japanischen Kriege erschienen waren. Während des japanischen Krieges glaubten nur einzelne Forscher an ernstere Symptomenkomplexe infolge von Luftkontusionen. Nach den ersten schweren Kämpfen schon im Jahre 1914 kamen mehrere ernstere Fälle zur Beobachtung; für die Ärzte, denen dieses Material zu Gesicht kam, unterlag es keinem Zweifel mehr, daß es sich um eine ernste Erkrankung des Nervensystems handle.

Nun aber wurde der Gedankengang der ersten Forscher auf falsche Wege gerichtet und trugen dazu bei: die noch nicht erforschte Krankheitsursache und anatomisch-pathologische Grundlage, die kaum von der Friedenszeit bekannten Symptomenkomplexe, der Kampf um die Pathogenese der traumatischen Neurosen, der zugunsten der Anhänger der psychogenen Theorie entschieden worden

[1]) Vortrag, gehalten in der Neurologischen Gesellschaft zu Warschau am 19. Oktober 1918.



Digitized by Google
Original from UNIVERSITY OF CALIFORNIA
Generated on 2019-10-24 16:12 GMT / http://hdl.handle.net/2027/uc1.b3252768
Public Domain in the United States, Google-digitized / http://www.hathitrust.org/access_use#pd-us-google

ist. Erwartungsaffekte, Verdrängung von nicht abreagierten psychischen Traumen, Pithiatismus von Babinski: das alles waren die Ursachen, die das unverletzte Ohr — taub, das unverletzte Auge — blind, die Haut — gefühllos und das Muskelsystem gegen Willensimpulse unerregbar machten. Unter dem Einfluß mancher französischer Forscher (Guillaine, Stencer, Paul Ravant) wurde man aufmerksam auf anatomopathologische Veränderungen und man glaubte die Pathogenese der Symptomokomplexe, die nach Explosionen auftreten durch mikrostructurelle molekuläre Veränderungen durch Blutungen bzw. nekrotische Herde im Zentralnervensystem erklären zu können.

Das sind die zwei extreme Richtungen. Es gab jedoch eine Reihe Forscher, die zugleich mehrere Krankheitsursachen berücksichtigten. Einige schrieben die Hauptrolle den psychischen Faktoren zu, den anatomisch-pathologischen Veränderungen dagegen — eine untergeordnete. Andere betonen im Gegenteil die anatomisch-pathologischen Veränderungen, weniger die psychischen Traumen.

Die Caisson-Theorie hatte viele Anhänger: Paul Ravant, Prof. Gerwer, Segator. Nach dieser Theorie sollen infolge der plötzlich stattfindenden Luftschwankung während der Explosion freie ungebundene Gase im Blute erscheinen. Multiple kapilläre Luftembolien, die kleine nekrotische Herde erzeugen, sollen die anatomische Grundlage für den so sehr wiederspruchsvollen Symptomenkomplex bilden. Prof. Gerwer äußert sich bestimmt dahin aus, daß so ein widerspruchsvolles unklares klinisches Bild nur durch multiple kleine Herde infolge von Caissonwirkung entstehen könne. Paul Ravant schlägt die Bezeichnung Morbus caissonicus, Segator Morbus decompressionis für das uns interessierende Bild vor.

Es wurde auch in der Literatur auf die Möglichkeit einer Giftwirkung, speziell bei Trommelfeuer aufmerksam gemacht. Panski glaubt in der Vergiftung die Ursache mancher peripherer Lähmung gefunden zu haben. Prof. Mott und Lewin berücksichtigen ebenfalls die Möglichkeit einer Vergiftung mit CO, speziell wo die Krieger verschüttet waren. Nach Prof. Mott soll auch die lang dauernde Asphyxie nicht ohne Bedeutung sein. Der Sauerstoffmangel wirkt schädigend auf diejenigen Neuronen, die viel Zytoplasma haben, da sie keinen Sauerstoffvorrat binden können. Es findet bald eine Erschöpfung des Neuropotentials statt, infolge dessen sollen Leitungsstörungen auftreten. Infolge der Diaschisiswirkung soll eine Trennung zwischen peripheren Organen und Zentrum stattfinden und in dieser Weise glaubte Mott, Taubheit, Stummheit Blindheit usw. erklären zu können.

Die soeben erwähnten Theorien erklären die Explosionsneurosen nicht. Keine von den erwähnten Theorien kann den Symptomenkomplex

Digitized by Google
Original from UNIVERSITY OF CALIFORNIA
Generated on 2019-10-24 16:12 GMT / http://hdl.handle.net/2027/uc1.b3252768
Public Domain in the United States, Google-digitized / http://www.hathitrust.org/access_use#pd-us-google

einheitlich deuten. Auf Ärzteabenden zur Zeit des Krieges, ebenfalls in mehreren Arbeiten, ist darauf hingewiesen worden, daß es bis jetzt keine einheitliche Theorie gibt, daß trotz einer gewissen Mannigfaltigkeit im klinischen Bilde eine Monotonie vorhanden ist. Es gibt Symptomenkomplexe, die sich oft wiederholen. Es wurde hie und da auf die Möglichkeit, eine einheitliche Theorie zu schaffen, hingewiesen.

In einer Reihe Vorlesungen, die ich im Jahre 1916 in Dünaburg und Polock abgehalten habe, wies ich auf das akustische Trauma als spezifische Krankheitsursache der Explosionsneurosen hin. Den vermutlichen anatomopathologischen Veränderungen im Zentralnervensystem stellte ich anatomische bzw. dynamische Veränderungen im Ohrlabyrinth entgegen. Ich begründete die akustische Theorie, welche im akustischen Effekt die einzige spezifische Krankheitsursache sieht; das einzige Organ das direkt leidet, ist das häutige Labyrinth. Das ganze klinische Bild, abgesehen von den spezifischen Labyrinthsymptomen, entsteht sekundär. Das sind meist auf reflektorischem Wege entstandene funktionelle Symptome, funktionell-nervöse, aber nicht funktionell-hysterische.

In meinem Vortrag in der otologischen Gesellschaft wies ich darauf hin, daß das akustische Trauma alle drei Apparate des Labyrinthes in Mitleidenschaft zieht. Heute möchte ich auf die Rolle, die dem verletzten Labyrinthe im Krankheitsbilde der Explosionsneurosen zukommt, hinweisen.

Sämtliche Fälle, die ich beobachtete, teilte ich in 5 Gruppen ein. Diese Einteilung hatte ausschließlich einen didaktischen Zweck. In dieser Weise können wir leichter die Pathogenese des Symptomenkomplexes unserem Verständnis näher rücken, wir haben auch die Möglichkeit, Elemente kennen zu lernen, aus denen sehr komplizierte Symptome entstehen.

Die beiliegende Tabelle zeigt uns das Bild der Explosionsneurose in seiner ungewöhnlichen Mannigfaltigkeit.

Wenn wir uns die Tabelle näher ansehen, so fällt eine gewisse Abhängigkeit des ganzen klinischen Bildes vom Grade der Labyrinthstörung auf.

In der ersten Gruppe sind die Labyrintherscheinungen kaum ausgesprochen; dem entsprechend zeigt das ganze klinische Bild keine klinisch wahrnehmbare Störungen in der motorischen und sensorio-sensitiven Sphäre.

In der zweiten Gruppe sind die Labyrinthsymptome stärker ausgesprochen, dem entsprechend finden wir zwar nur angedeutet alle diejenigen Symptome, die in den nächsten Gruppen das klinische Bild beherrschen.

In der vierten Gruppe haben wir schwere Labyrintherscheinungen. Wir beobachten auch ein kompliziertes klinisches Bild, auffallende



Digitized by Google
Original from UNIVERSITY OF CALIFORNIA
Generated on 2019-10-24 16:12 GMT / http://hdl.handle.net/2027/uc1.b3252768
Public Domain in the United States, Google-digitized / http://www.hathitrust.org/access_use#pd-us-google

| | Bewußtlosigkeit | Gehör | Vestibuläre Erscheinungen | Sprache | Ataxie, Dysmetrie | Muskeltorus Muskelkraft |
|---|---|---|---|---|---|---|
| I | Benebelung, kurzdauernd | Verlust 5 bis 10% | Leichtes Schwindelgefühl. Ny? | Normal | Nicht nachweisbar | Normal |
| II | Bewußtlosigkeit 1 bis 2 Stunden | 40 bis 50% | Schwindelgefühl. Ny. Gleichgewichtsstörungen | Verlangsamt monoton | Sehr schwach ausgesprochen | leicht abgeschwächt |
| III | Bewußtlosigkeit 6 bis 12 Stunden. Mäßig starke Erhöhung des intrakraniellen Druckes | R. Ohr taub L. Ohr Verlust 30% Gehör | Schwindelgefühl. Erbrechen. Augen- u. Kopfnyst. Gleichgewichtsstörungen. Lateropulsio n. rechts. Vorbeizeigen | Verlangsamt leicht dysarthrisch | Ataxie. Dysmetrie. Vorbeizeigen n. rechts im recht. Arm, im linken Arm nur angedeutet | Herabsetzung ausschließlich rechts am Arm und Bein. Leichte Parese der rechten Gesichtshälfte |
| IV | Bewußtlosigkeit 24 bis 30 Stunden. Starke Erhöhung des intrakraniellen Druckes. Abfluß von 30 bis 35 $cm^3$ | Taubheit | Schwindelgefühl. Erbrechen. Augen u. Kopfnyst. Rollbewegungen des Körpers. Retropulsio stark ausgesprochen. Vorbeizeigen | Stummheit, verbunden mit paretischen Erscheinungen seitens der mimischen Muskulatur und seitens d. Zunge | Stark ausgesprochen beiderseits | Sehr abgeschwächt. Selten vorübergehend paralytische Erscheinungen |
| V | Bewußtlosigkeit 24 bis 30 Stunden | Taubheit | Schwindelgefühl. Erbrechen. Augen u. Kopfnyst. Rollbewegungen des Körpers. Retropulsio stark ausgesprochen. Vorbeizeigen | Stummheit, verbunden mit paretischen Erscheinungen seitens der mimischen Muskulatur und seitens d. Zunge | Spastische Erscheinungen seitens einer Körperhälfte oder der ganzen willkürl. Muskulatur | |

Digitized by Google
Original from UNIVERSITY OF CALIFORNIA
Generated on 2019-10-24 16:12 GMT / http://hdl.handle.net/2027/uc1.b3252768
Public Domain in the United States, Google-digitized / http://www.hathitrust.org/access_use#pd-us-google

| Augensymptome | Sensibilität (Schmerz. Temperatur) | Geschmack, Geruch | Sehnenreflexe Haut — Schleimhautreflexe | Psychische Erscheinungen |
|---|---|---|---|---|
| Keine | Keine Störung | Normal | Keine Abweichungen | Keine |
| Das Sehvermögen leicht gestört | Leichte Störungen an Kopf-, Hals- u. Brustregion | Leichte Störungen Hyposmie Hypagnesia | Sehnenreflexe lebhaft. Schleimhautreflexe leicht abgeschwächt | Apathie und leichte Depression |
| Rechts: leichte Parese des N. abducens, Amblyopie, Diplopie monocul. Achromatopsie. Sehr selten nystagmoidale, kaum sichtbare Augenapfelbewegungen | Hypästhesie rechts konstant an der oberen Körperhälfte, weniger konstant an der unteren Körperhälfte | Hyposmie Hypagnesie rechts | Sehnenreflexe rechts, manchmal leicht gesteigert, Schleimhautreflexe abgeschwächt oder fehlend, rechts Sohlenreflex abgeschwächt, ebenfalls rechts | Depression. Verlangsamung der assoziativen Tätigkeit |
| Parese n. abducentis, selten Ophthalmoplegie. Symptom Zacharczenko. Nystagmoidales Augenapfelzittern. Diplopia, Polyopia monocularis. La marche des objets. Achromatopsie | Hypästhesie Anästhesie | Anosmie. Agnesia | Sehnenreflexe gesteigert Hautreflexe abgeschwächt. Schleimhautreflexe abgeschwächt oder fehlend | Depression. Hemmung in der assoziativen Tätigkeit. Zwangsweinen |
| Parese n. abducentis, selten Ophtalmoplegie. Symptom Zacharezenko. Nystagmoidale Augenapfelzittern. Diplopie, Polyopie monocularis. La marche des objets. Achromatopsie | Hypästhesie Anästhesie | Anosmie. Agnesia | Sehnenreflexe gesteigert, Hautreflexe abgeschwächt. Schleimhautreflexe abgeschwächt oder fehlend | Depression. Hemmung in der assoziativen Tätigkeit. Zwangsweinen |

Generated on 2019-10-24 16:12 GMT / http://hdl.handle.net/2027/uc1.b3252768
Public Domain in the United States, Google-digitized / http://www.hathitrust.org/access_use#pd-us-google
Digitized by Google
Original from UNIVERSITY OF CALIFORNIA

Symptome, deren Erklärung nicht leicht zu deuten ist. Daß das ganze klinische Bild vom Grade der Labyrinthstörung abhängt, beweisen speziell diejenigen Fälle, wo das Labyrinth nur einseitig stark gelitten hat, an der anderen Seite intakt geblieben war. In diesen Fällen sind sämtliche Symptome fast ausschließlich an der Seite des affizierten Labyrinthes ausgesprochen.

Wenn wir den Parallelismus zwischen dem Grade der Labyrinthstörung und dem ganzen klinischen Bilde berücksichtigen, wenn wir zugleich die Tatsache feststellen, daß die uns interessierenden Symptomenkomplexe infolge von Nahexplosionen entstanden sind, dann entsteht die Frage, inwiefern das ganze klinische Bild von dem funkionell gestörten Labyrinthe abhängig ist.

Taubheit bzw. herabgesetztes Gehör, ebenfalls sämtliche Symptome, die in der dritten Rubrik unter vestibulären Störungen angegeben sind, sind spezifische Labyrinthsymptome und brauchen keiner näheren Erklärungen. Wir beobachteten jedoch eine ganze Reihe klinischer Symptome, die bei Labyrinthkranken selten oder überhaupt nicht notiert sind: Kopfnystagmus, Rotation um die Längsache, schwere ataktische Störungen, Dysmetrie, paretische Erscheinungen seitens der Skelettmuskulatur inkl. der Gesichtsmuskel.

Kopfnystagmus beobachtet man im Initialstadium, ebenfalls im weiteren Verlauf. Im Initialstadium handelt es sich um rhythmische pendelnde Bewegungen, ungefähr 60 bis 70 in der Minute. Diese Kopfbewegungen schwinden mit dem Momente, wo die Bewußtseinstörungen nachlassen. Nicht selten entstehen rhythmische Kopfbewegungen im weiteren Verlaufe, meistens haben die Bewegungen einen nystagmischen Charakter und können in einzelnen Fällen sehr hartnäckig sein.

Rotierende Bewegungen um die Längsaxe können als statische Störungen auftreten. Die Kranken drehen sich um ihre Längsache sehr langsam. Wenn die Kranken sich bewegen, so stellt man Manège-Bewegungen fest. Nicht selten treten Drehbewegungen nur bei geschlossenen Augen auf. In einzelnen Fällen treten die rotierenden Bewegungen in Form von Anfällen auf und dann sind sie von derartiger Intensität, daß die Patienten vom Bette herausgeschleudert werden. In einem Falle beobachtete ich Rotationsbewegungen des Körpers nach kalorischer Reizung der Labyrinthe.

Die asthenischen und atonischen Erscheinungen sind nicht selten sehr stark ausgesprochen. Am Anfang ist die Innervation der Skelettmuskulatur so mangelhaft, daß die Patienten weder stehen noch sitzen können. In Verbindung mit Ataxie kann die Atonie klinisch vorübergehende paretische, sehr selten paralytische Erscheinungen aufweisen. Paretisch ist dann auch die mimische Muskulatur und die Muskeln der Sprechorgane. Die Patienten können weder pfeifen noch küssen. Aufblähung der Wangen gelingt den

Digitized by Google
Original from UNIVERSITY OF CALIFORNIA
Generated on 2019-10-24 16:12 GMT / http://hdl.handle.net/2027/uc1.b3252768
Public Domain in the United States, Google-digitized / http://www.hathitrust.org/access_use#pd-us-google

Patienten sehr schlecht. Die Zunge strecken die Kranken ungenügend heraus, nicht selten sind auch die Seitenbewegungen beschränkt. Die Atmung ist oberflächlich. In leichteren sowie in schweren Fällen äußert sich, nachdem das Initialstadium vorüber ist, eine ungenügende Muskelspannung und Muskelschwäche in geringer Kraftleistung. Bei einseitiger Affektion des Labyrinthes sind sämtliche motorischen Symptome an der homolateralen Seite lokalisiert. Adiadochokinesis vermißt man in schweren Fällen nie. Bemerkenswert sind diejenigen Fälle, in denen hypotonische Erscheinungen an der Skelettmuskulatur mit Hypertonie zur selben Seite auftreten. Die Hypertonie kann sich bis zu spastischen Erscheinungen steigern. Meist ist die Muskelspannung während der Ruhe normal. Hypertonische bzw. spastische Erscheinungen treten bei aktiven oder passiven Bewegungen auf. Diese Fälle sind zu betrachten als Brücke zwischen atonisch-hypotonischen Formen und selten zur Beobachtung gelangenden spastischen Formen. Auch für die Fälle, wo schon im Anfangsstadium spastische Erscheinungen das Bild beherrschen, ist die Erschlaffung der Muskulatur in der Ruhe typisch. In einem Falle, wo die spastischen Erscheinungen sehr stark ausgeprägt waren, konnte ich nachts Erschlaffung der Muskeln feststellen. Es genügte aber das Herabnehmen der Decke, damit die tonischen Muskelkontraktionen wieder eintraten.

Ist es möglich, daß so mannigfaltige, hie und da sogar diametral entgegengesetzte Symptome von Störungen in der Funktion der Labyrinthe abhängig seien? Die Antwort finden wir in den experimentellen Arbeiten von Flourens, Harleß, Brown, Séquard, Cyon, Curschmann, Bernhardt und Vulpian. Die Experimente ergaben folgende Resultate:

1. Die Reizung des häutigen Kanals einer Seite erzeugt eine Bewegung des Kopfes in der Ebene des gereizten Kanals.

2. Verletzungen der Kanäle bei Tauben rufen Bewegungsstörungen in den hinteren und vorderen Extremitäten hervor: Beim Gehen beobachten wir Zusammenknicken des Beines auf der homolateralen Seite. Normale Schritte wechseln mit unnormalen, es tritt eine deutliche Schwäche des Beines hervor. Der Flügel der homolateralen Seite zeigt ebenfalls eine deutliche Schwäche.

Die erste Beobachtung verdanken wir Böttscher. Curschmann im Jahre 1874 bestätigte die Beobachtungen von Böttscher und erwähnt noch folgende Störungen in der Funktion des Beines: Übermäßig starke Beugung oder Streckung, übermäßig starke Abduktion und Adduktion, zuweilen Schleppen des Beines. Bei beiderseitiger Verletzung der Bogengänge waren die Störungen doppelseitig. Bernhardt bestätigte im Jahre 1875 die Beobachtungen von Curschmann und machte noch auf folgende Eigentümlichkeiten aufmerksam: Das gehobene Bein wird

Digitized by Google
Original from UNIVERSITY OF CALIFORNIA
Generated on 2019-10-24 16:12 GMT / http://hdl.handle.net/2027/uc1.b3252768
Public Domain in the United States, Google-digitized / http://www.hathitrust.org/access_use#pd-us-google

allmählich niedergelassen. Beim Strecken des Beines tritt eine Beugung auf, daraufhin wieder eine Streckung und so weiter, bis das Bein den Boden berührt; auch dann aber steht noch das Bein unsicher.

3. Nach Durchschneidung aller 6 Kanäle kann die Taube weder stehen noch liegen; alle Muskeln kontrahieren sich stark; die Taube überkugelt sich, dreht sich um ihre Längsachse. Nach 10 bis 15 Tagen kann die Taube mit Hilfe von 3 Stützpunkten in der einmal vorgenommenen Stellung verharren. Jede Änderung der Stellung ist von unwillkürlichen Bewegungen begleitet. In dieser Periode erinnert die Taube an ein Tier, das stehen und gehen zu lernen anfängt. Sie bedarf dabei der Mitwirkung der Sinnesorgane, insbesondere des Gesichtsorgans. Wird ein Säckchen über den Kopf gestreift, so kehrt der Zustand, der nach der Operation beobachtet wurde, zurück. Sogar nach mehreren Monaten sind die Bewegungen ungeschickt und unsicher. Stößt man die Taube an, so treten Anfälle von unwillkürlichen Bewegungen auf.

4. Extraktion des Vorhofs und der Bogengänge mit nachfolgendem Plombieren der Höhlung ergab nach Ewald Schwächung der Extremitäten der homolateralen Seite. Nach Entfernung sämtlicher Kanäle und beider Vorhöfe bemerkt man Abschwächung der Kaubewegungen, Bewegungen der Zunge und der Stimmbänder. Bemerkenswert ist, daß Singvögel nach der Operation nur schwache heisere Töne von sich geben.

5. Bei verschiedenen Vögeln und Tieren sind die motorischen Störungen verschieden. Am stärksten sind diejenigen Funktionen gestört, welche die größte Gewandtheit fordern.

Wenn wir die soeben angegebenen Störungen in der Muskeltätigkeit bei Tieren und Vögeln nach Reizung oder Zerstörung des häutigen Labyrinthes mit Störungen nach Explosionsneurosen vergleichen, so finden wir eine auffallende Ähnlichkeit, sogar eine vollständige Identität. Eine Sonderstellung nehmen die spastischen Erscheinungen bei Explosionsneurosen ein.

Bei Vögeln nach Durchschneidung sämtlicher Kanäle treten zwar spastische Kontraktionen auf — auffallend und bemerkenswert ist jedoch, daß dasselbe Organ diametral verschiedene Störungen in der Muskeltätigkeit hervorrufen kann: Hypotonie und hypokinetische Erscheinungen, Hypertonie und hyperkinetische Erscheinungen. Das widerspricht kaum den physiologischen Tatsachen. Wir wissen, daß von ein und demselben Labyrinthe ganz verschiedene Innervation der willkürlichen Muskulatur stattfinden kann. Abkühlung des Labyrinthes hat zur Folge Neigung des Körpers und Vorbeizeigen nach derselben Seite, Nystagmus nach der entgegengesetzten Seite. Die Heißwasserspülung gibt Neigung des Körpers und Vorbeizeigen nach der entgegengesetzten Seite, Nystagmus zur homolateralen

Digitized by Google
Original from UNIVERSITY OF CALIFORNIA
Generated on 2019-10-24 16:12 GMT / http://hdl.handle.net/2027/uc1.b3252768
Public Domain in the United States, Google-digitized / http://www.hathitrust.org/access_use#pd-us-google

Seite, d. h. man findet eine Hemmung in der Tätigkeit von Muskelgruppen, die bei Kaltwasserspülung tätig waren, dagegen übermäßige Innervation in den antagonistischen Muskelgruppen. Der Prozeß, der diesen Innervationsmechanismus beeinflußt, spielt sich höchstwahrscheinlich in der Kleinhirnrinde ab. Es werden vom Labyrinthe zur Kleinhirnrinde Impulse zugeleitet, die den Tonus der Muskulatur während ihrer Tätigkeit regulieren. Jeder nicht physiologischer Impuls ruft Störungen in Koordination der Muskeltätigkeit hervor. Störungen in der Koordination infolge von nicht physiologischen, richtig abgemessenen Innervationsimpulsen sind klinisch bei gleichzeitiger bewußter Innervation feststellbar. Nicht ohne Interesse ist die Tatsache, daß bei Kontusionsneurosen hyperkinetische Erscheinungen ausschließlich oder vorwiegend bei aktiven und passiven Bewegungen vorhanden sind. Stein machte ebenfalls darauf aufmerksam, daß die vestibulären Apparate akinetische bzw. hypokinetische Erscheinungen neben hyperkinetischen erzeugen können. Bemerkenswert ist, daß in seiner ersten klinischen Beobachtung Menier spastische Erscheinungen der linken Gesichtshälfte und des Rumpfes angibt; im weiteren Verlaufe war die linke Seite paretisch (Frake, Honchwund 1, 4).

Viele von den oben erwähnten Symptomen erinnern an Symptome, die man bei Kleinhirnerkrankungen beobachtet, manche Symptome sind identisch. Interessant ist, daß man bei Kleinhirnerkrankungen vorwiegend hypotonische bzw. atonische Erscheinungen der willkürlichen Muskulatur beobachtet; es gibt aber Fälle, in welchen man kataleptische Erscheinungen beobachtet (Babinski, Lewandowski).

Nach manchen Autoren (Solbrig, Grasset, Anton) ist das Wesen der kataleptischen Erscheinungen in der mangelhaften Erschlaffung der Antagonistengruppen zu suchen. Der Einfluß des Labyrinthes auf die regelrechte Funktion der Antagonistengruppen ist experimentell von Ewald studiert worden. Ewald wies nach, daß die Adduktoren, Extensoren und Supinatoren sich unter dem Einflusse des homolateralen Labyrinthes befinden, die Pronatoren und Flexoren vom Labyrinthe der entgegengesetzten Seite beeinflußt werden. Zu denselben Resultaten gelang Högyes (Neur. Zentralbl. 1904, S. 260). Nach Rothman (Die Symptome der Kleinhirnkrankheiten nnd ihre Bedeutung, Mon. für Psych. u. Neur. 1914, I) sollen tonische Krämpfe bei Kleinhirnerkrankung in Form von Anfällen mit starken Schwindelanfällen vorkommen. Die tonischen Krämpfe beschränken sich manchmal auf eine Extremität oder auf eine Körperhälfte.

Studien über die Bedeutung der vestibulozerebellaren Bahn beim Menschen verdanken wir vor allem Bárány. Nach Bárány sollen vom Tractus pyramidalis Fasern zu den Brückenkernen abgehen. Von den Brückenkernen gehen Fasern eines neuen Neurons durch

Digitized by Google
Original from UNIVERSITY OF CALIFORNIA
Generated on 2019-10-24 16:12 GMT / http://hdl.handle.net/2027/uc1.b3252768
Public Domain in the United States, Google-digitized / http://www.hathitrust.org/access_use#pd-us-google

die Brachia pontis zu der entgegengesetzten Kleinhirnhemisphäre ab; hier zerfällt der Neuron und seine Kollateralia in Form von Kletterfasern erreichen die Purkinjeschen Zellen. Zu den Purkinjeschen Zellen gehen Impulse von den vestibulären Apparaten ab; nach Kajals — auf direktem Wege, nach Kohnstam Frekiel — auf indirektem Wege. Von den Purkinjeschen Zellen gehen Impulse durch die Brachia conjunctiva zu dem Nuctens Ruber, von hier durch den Tractus rubrospinalis zu den spinalen Vorderhornzellen. Die vestibulären Apparate beeinflussen die Innervation der Pyramidenbahn nicht nur auf der soeben angegebenen komplizierten Weise, sondern auch durch die vestibulospinale Bahn. Der vestibulospinalen Bahn kommt beim Menschen eine viel geringere Rolle als bei Tieren und Vögeln zu. Dies ist ersichtlich aus den zahlreichen Experimenten Flourens, Ewalds und anderen. Es gibt jedoch eine Reihe von Beobachtungen, aus denen erfolgt, daß auch beim Menschen auf diesem Wege Störungen in der Labyrinthfunktion die Innervation der Skelettmuskeln beeinflussen können. E. Urbantschitsch teilte auf dem Kongreß in Budapest 1909 drei Fälle mit, in denen er Kopfnystagmus bei Labyrintherkrankungen beobachtet hat. Wojaczek demonstrierte ebenfalls einen Fall auf dem otolaryngologischen Kongreß in Wien. Persönlich habe ich ebenfalls bei zirkumskripter Labyrinthitis nystagmische Zuckungen des Kopfes beobachtet. Stein hat mit Hilfe von Ergo- und Dynamometrograph eine Herabsetzung der Muskelkraft an der homolateralen Seite nachweisen können. E. Urbantschitsch beobachtete nach länger dauernder kalorischer Reizung des Labyrinthes Tremor der unteren Extremitäten, manchmal Tremor oder leichtes Schwanken des Kopfes. Rhese (Zeitschr. für Ohr., Bd. 70, 1914) beobachtete nach Kopftraumen halbseitige gleichseitige Krämpfe, hervorgerufen durch kalorischen Reiz, vorübergehend nach dem vestibulären Reiz Babinskische Dorsalflexion. Nach Deganello und Stefani soll das Labyrinth auf die Skelettmuskulatur ohne Vermittlung des Kleinhirns wirken können. In den Fällen, wo das Labyrinth durch Schalleinwirkung gelitten hat, war ebenfalls eine ganze Reihe von Symptomen, die auf die Aktion der spino-vestibularen Bahn hinweisen: Kopfnystagmus, vorübergehender Tremor der Extremitäten, Babinskische Dorsalflexion.

Wenn wir die motorischen Symptome bei den sogenannten Explosionsneurosen näher betrachten, so fällt uns die Ähnlichkeit mit den Symptomenkomplexen, die bei Tieren und Vögeln nach Reizung oder Zerstörung des Labyrinthes auftreten, auf. Wir beachten Symptomenkomplexe, die in der Friedenszeit bei Labyrintherkrankungen selten vorkommen. Bei den Kriegern haben wir eine Regression im philogenetischen Sinne. Es muß hervorgehoben werden, daß komplizierte hartnäckige klinische Erscheinungen seitens der

Digitized by Google
Original from UNIVERSITY OF CALIFORNIA
Generated on 2019-10-24 16:12 GMT / http://hdl.handle.net/2027/uc1.b3252768
Public Domain in the United States, Google-digitized / http://www.hathitrust.org/access_use#pd-us-google

motorischen Sphäre vorwiegend bei Individuen mit neuropathischer Veranlagung vorkommen. Es handelt sich um Fortfall von Hemmungen, was teilweise dem psychischen Trauma, dem die Krieger bei Nahexplosionen ausgesetzt sind, zuzuschreiben ist. Nicht ohne Bedeutung ist die Gehirnerschütterung in den Fällen, wo der Krieger weit fortgeschleudert war. Wir beobachten komplizierte Symptomenkomplexe in Fällen mit einer Herabsetzung der Kompensationsfähigkeit seitens des ganzen Zentralnervensystems; die pathologischen Impulse, die von den Labyrinthen abgehen, rufen Störungen hervor, die von den Großhirnzentren und der sensorischen Sphäre nicht kompensiert werden können.

In dem uns interessierenden Symptomenkomplex hatten wir auch eine ganze Reihe von Symptomen, die auf dem Wege der vestibulookulären Bahn entstanden sind: Funktionelle Abducensparesen, Zwangsstellung und Zwangsbewegungen der Augen (Symptom Zacharczenko). Diese Symptome bieten nichts Neues. Experimentell sind sie von Biehl studiert worden (Arbeiten aus dem neurolog. Institut von Obersteiner 1907 bis 1914), klinisch von Sachs, Neumann, Bárány, Friedrich. Unbekannt sind dagegen bei Labyrinthkrankheiten Diplopia monocularis, Polyopia monocularis, Makropsie und Mikropsie. — Bevor ich zur Erklärung und Deutung dieser ungewöhnlichen Symptome übergehe, möchte ich einige klinische Bemerkungen vorausschicken. Auf Diplopia monocularis bei Explosionsneurosen bin ich zufälligerweise aufmerksam gemacht worden. Während einer Untersuchung auf Ny gab ein Patient bei Ablenkung der Augen nach rechts konstant an, daß er Zeigefinger doppelt sehe. Anfangs glaubte ich an binokuläres Doppelsehen. Es stellte sich aber nach genauer Untersuchung in dieser Richtung heraus, daß das zweite linke Auge bei maximaler Abduktion vom Sehakt ausgeschlossen ist. Der Patient sah auch doppelt, wenn das linke Auge geschlossen war. Untersuchung an zahlreichem Material ergab, daß das monokuläre Doppelsehen bei Explosionsneurosen häufig vorkomme. In leichten Fällen und bei einseitiger Affektion des Labyrinthes ist das monokuläre Doppelsehen nur auf dem homolateralen Auge vorhanden, oft nur bei Abduktionsstellung des Auges. In schweren Fällen mit doppelseitiger Affektion ist das Doppelsehen auf beiden Augen vorhanden, nicht selten ist beim binokulären Sehen keine Diplopie, während beim Fixieren der Gegenstände mit einem Auge die Gegenstände doppelt erscheinen. In schweren Fällen ist das Doppelsehen monokulär für jedes Auge, ebenfalls bei binokulärer Fixation. In sehr schweren Fällen ist anfangs Polyopie vorhanden, vergesellschaftet mit „la marche des objets“. Wenn der Kranke einen Finger anschaut, hat er den Eindruck, daß viele Finger sich bewegen. Nach einigen Tagen schwindet die Polyopie und statt dessen entsteht Diplopie.

Digitized by Google
Original from UNIVERSITY OF CALIFORNIA
Generated on 2019-10-24 16:12 GMT / http://hdl.handle.net/2027/uc1.b3252768
Public Domain in the United States, Google-digitized / http://www.hathitrust.org/access_use#pd-us-google

Polyopie und Diplopie sind ausschließlich für dünne Gegenstände vorhanden: Bleistift, Finger usw. Dicke Gegenstände werden von demselben Individuum maeropisch gesehen. In einzelnen Fällen ist Diplopie nur in einer bestimmten Ebene vorhanden — in vertikalen, während in horizontaler der Gegenstand einzeln sichtbar, jedoch verlängert ist.

Diplopia monocularis ist immer mit Achromatopsie verbunden. In Fällen, wo das monokuläre Doppelsehen nur auf einem Auge besteht bei normalem Verhalten des zweiten Auges, beobachtet man eine eigentümliche klinische Erscheinung: wenn der Patient einen farbigen Gegenstand z. B. ein farbiges Band fixiert, so sieht er die, dem gesunden Auge entsprechende Hälfte in der natürlichen Farbe, während die andere, dem kranken Auge entsprechende Hälfte (wo Diplopia monocularis vorhanden ist), ungefärbt, grau oder dunkel erscheint. Achromatopsie und Diplopia monocularis schwinden gleichzeitig. Störungen in der Sehsphäre werden im Laufe der ersten Woche beobachtet. Nach einigen Tagen, höchstens im Laufe der zweiten Woche, schwinden diese Augensymptome und es bleibt eine Herabsetzung des Sehvermögens übrig.

Wie sind diese Augensymptome zu erklären? Diplopia monocularis kommt bei Veränderungen in den Brechungsmedien vor: Bei Dialysis Iridis, bei Verdopplung der Pupille, bei stark ausgeprägtem Astigmatismus und bei ungleichmäßiger Spannung des Ziliarmuskels. In den von mir beobachteten Fällen waren keine Veränderungen der Brechungsmedien. Gegen Hysterie spricht vor allem der klinische Verlauf, die oben angegebenen Eigentümlichkeiten der Sehstörung (Diplopie nur für dünne Gegenstände, Anwesenheit der Diplopie in leichten Fällen nur bei Abduktionsstellung des Auges, Makropsie für umfangreiche Gegenstände). Diese Symptome waren auf suggestivem Wege auch nicht zu beeinflussen. Ich mußte also eine Erklärung dafür auf ganz anderem Gebiete suchen.

Die nähere Betrachtung des klinischen Materials wies deutlich auf einen strengen Parallelismus zwischen Störungen in der Labyrinthfunktion und den uns interessierenden Augenstörungen hin. Der Grad der Sehstörung war ceteris paribus vom Störungsgrade in der Labyrinthfunktion abhängig; bei einseitiger Läsion des Labyrinthes waren die eigentümlichen Augenstörungen ausschließlich auf der homolateralen Seite; in Fällen, wo vestibuläre Störungen kaum ausgesprochen waren, die Schnecke dagegen in ihrer Funktion stark gelitten hat, war keine Diplopie vorhanden. Daraus folgt, daß Diplopie und Polyopie nur bei vestibulären Störungen vorkommen und von vestibulären Störungen abhängig sind. Aus der Analyse des klinischen Materials folgte auch, daß in den Fällen, wo Diplopie oder Polyopie vorhanden war, trotz den übrigen stark ausgesprochenen labyrinthären Erscheinungen kein sichtbarer

Digitized by Google
Original from UNIVERSITY OF CALIFORNIA
Generated on 2019-10-24 16:12 GMT / http://hdl.handle.net/2027/uc1.b3252768
Public Domain in the United States, Google-digitized / http://www.hathitrust.org/access_use#pd-us-google

Nystagmus zur Beobachtung kam. In 3 bis 4% der Fälle sah ich aber sehr feine, kaum sichtbare, flimmernde Bewegungen der Augenäpfel. In Fällen war die flimmende Bewegung nur an einem Auge sichtbar; an diesem Auge war auch Diplopie vorhanden.

Das Fehlen von Nystagmus, in einzelnen Fällen vorhandene flimmernde Bewegungen der Augenäpfel ließ vermuten, daß wir es vielleicht mit einer eigentümlichen Störung der labyrinthären Ophthalmostatik zu tun haben. Es handelt sich nämlich um pendelnde Bewegungen von so kleiner Amplitude, daß ein unbewaffnetes Auge sie nicht wahrnehmen kann, jedoch ausreichend sind, damit auf kinematographischem Wege monokuläres Doppelsehen für kleine Gegenstände entstehe. Das Entstehen von monokulärem Doppelsehen ist unter folgenden Bedingungen möglich: Die Zahl der Schwingungen muß 6 in einer Sekunde überschreiten; die Bewegungen müssen pendelnde sein. Nur dann wird keine Apperzeption während der positiven und negativen Ablenkung des Augenapfels stattfinden. Dagegen wird der Gegenstand nur bei maximaler Ablenkung wahrgenommen, im Momente, wo die Bewegungsgeschwindigkeit des Augenapfels = 0. Bei einer relativ hohen Zahl der Schwingungen in einer Sekunde, 6 bis 10, wird auf kinematographischem Wege Doppelsehen entstehen. Es bleibt nun diese einzelne Erklärung übrig, daß nämlich infolge der gestörten Funktion der vestibulären Apparate eine eigentümliche Störung der Ophthalmostatik entsteht, die zur pathologischen Breite der schon physiologisch vorhandenen Schwankung der Gesichtslinie führt. Diese Erklärung stimmt mit der Ansicht Noischevskys überein, der in Fällen von Diplopia monocularis in der Friedenszeit pathologisch breite Schwankungen der Gesichtslinie annimmt. Auf diese Weise lassen sich sämtliche Erscheinungen erklären: 1. Das Vorkommen von Diplopia monocularis in leichten Fällen nur bei Abduktionsstellung des Auges, da die Ophthalmostatik leichter bei Ablenkung des Auges gestört wird; 2. das Vorkommen von Diplopie ausschließlich für dünne Gegenstände, dagegen Makropsie für Gegenstände größeren Umfangs; 3. Verdopplung der Gegenstände in seltenen Fällen nur in einer Ebene. Erklärbar ist auch das interessante Phänomen bei Diplopia monocularis, wo der Patient ein farbiges Band bei binokulärer Fixation mit dem diplopischen Auge — farbenlos, mit dem gesunden Auge — in natürlichen Farben sieht. Eine solche Teilung des Gegenstandes ist nur bei Störungen des binokulären Sehaktes möglich, was auch vorhanden ist, wenn nur ein Auge in schwingender Bewegung sich befindet.

Die Zahl der Schwingungen in einer Sekunde und die Weite der Amplitude würden uns auch die Makropsie und Mikropsie erklären. Eine geringe Schwingungszahl 7 bis 12 bei einer kleinen Amplitude wird Makropsie erzeugen, eine große Schwingungszahl — Mikropsie.

Digitized by Google
Original from UNIVERSITY OF CALIFORNIA
Generated on 2019-10-24 16:12 GMT / http://hdl.handle.net/2027/uc1.b3252768
Public Domain in the United States, Google-digitized / http://www.hathitrust.org/access_use#pd-us-google

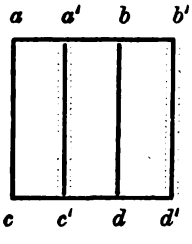


Wenn $a\,b\,c\,d$ und $a'\,b'\,c'\,d'$ extreme Stellungen des Augenapfels während einer Schwingung darstellen, so wird z. B. für $a\,a'\,c\,c'$ und $b\,b'\,d\,d'$ keine Wahrnehmung stattfinden, da die Dauer der Fixation nur $^1/_{20}$ Sekunde betragen wird. $a'\,b\,c'\,d$ dagegen wird doppelt so lang fixiert $^1/_{10}$ Sekunde, eine Zeitdauer, die genügend ist für eine Wahrnehmung. Da $a'\,b\,c'\,d$ einen Teil von $a\,b\,c\,d$ bildet, so wird der Gegenstand mikropisch erscheinen. Diese Schwingung des Augenapfels bei Unmöglichkeit, die Gegenstände mit der Fovea centralis zu fixieren, kann Amblyopie erzeugen. In einzelnen, sehr schweren Fällen ist vorübergehende Amblyopie beobachtet worden.

In Fällen, wo Polyopie vorhanden ist, müßten wir sehr komplizierte Bewegungen des Augenapfels annehmen.

In dem uns interessierenden Symptomenkomplex war in schweren Fällen nebst Taubheit auch Mutismus. Sogar diejenigen Autoren, welche keinen prinzipiellen Unterschied zwischen den traumatischen Neurosen der Friedenszeit und den Kriegsneurosen sehen wollen, geben zu, daß die Taub-Stummheit ein neues, von der Friedenszeit kaum bekanntes Symptom ist.

Um dieses Symptom unserem Verständnis etwas näher zu rücken, ist es angebracht, die Sprachstörungen, die bei Explosionsneurosen überhaupt vorkommen, zu berücksichtigen. In leichten Fällen ist die Sprache undeutlich, schlecht moduliert, bedeutend verlangsamt, obgleich der Bau der Worte keine nennenswerte Störungen aufzuweisen hat. In mittelschweren Fällen werden lange Sätze nur mit Mühe ausgesprochen oder der ganze Satz mit einem Worte ausgedrückt. In schweren Fällen, in denen die Sprache erhalten ist, wird von der Sprache wenig Gebrauch gemacht. Solche Kranke geben lieber schriftliche Antworten.

Nicht selten beobachtet man bei Explosionsneurosen Stottern.

Wenn der Mutismus von den meisten Autoren als psychogenes Symptom betrachtet wird, so sind die Meinungen, was die Entstehung des Stottern anbelangt, verschieden. Es wurde mehrmals darauf hingewiesen, daß das Stottern im Gegensatz zum Mutismus fast nie plötzlich schwindet. Prof. Davidenkoff macht darauf aufmerksam, daß das Stottern nur allmählich schwindet. In der Rückbildung dieser Störungen findet er einen ähnlichen Verlauf, wie bei den postaphasischen Dysarthrien: Verlangsamung der Sprache, mangelhafte Modulation, Verdopplung der Silben; in typischen Fällen sind keine spastischen Erscheinungen seitens der mimischen Muskulatur und dem Diaphragma (Prof. Davidenkoff: О резидчальосжъ симпромафъ моторной афазіи въ свлзи съ вонросомъ о дисартіи контусрекосжъ). Die soeben erwähnten dysarthrischen Störungen in leichten und mittelschweren Fällen weisen auf die Rolle hin, die rein mechanischen Momenten beim

Digitized by Google
Original from UNIVERSITY OF CALIFORNIA
Generated on 2019-10-24 16:12 GMT / http://hdl.handle.net/2027/uc1.b3252768
Public Domain in the United States, Google-digitized / http://www.hathitrust.org/access_use#pd-us-google

Mutismus zukommen. Nähere Untersuchungen an meinen Fällen, wo Mutismus vorlag, zeigten folgende Eigentümlichkeiten: 1. Mutismus war ausschließlich in Fällen, in denen Taubheit auf beiden Ohren vorlag; 2. in sämtlichen Fällen waren deutliche paretische Erscheinungen seitens der mimischen Muskulatur; verschwommene Konturen der naso-labialen Falten, Unmöglichkeit, den Sphincter oris genügend zu kontrahieren und die Wangen aufzublähen, Unmöglichkeit zu pfeifen — das alles verleiht dem Gesichte ein maskenhaftes Aussehen. Die Untersuchung der Zungenmuskulatur zeigt ebenfalls deutliche Schwäche, die bis zur völligen Unbeweglichkeit steigern kann. Die Atmung ist oberflächlich, tiefe Atembewegungen sind kaum ausführbar. Prof. Mott stellte röntgenologisch fest, daß das Diaphragma beim Einatmen sich ungenügend senkt. Agraphie habe ich nie beobachtet, die Schrift war aber stark verändert.

Wir sehen also in den Muskelgruppen, die am Sprechakt sich beteiligen, paretische bzw. asthenische Erscheinungen, die der ganzen willkürlichen Muskulatur eigen sind. Selten beobachtet man hyperkinetische Erscheinungen. In der Diskussion, die in der Berliner laryngologischen Gesellschaft am 14. Dezember 1917 über „Aphonie während der Kriegszeit" stattgefunden hat, wurde ebenfalls hervorgehoben, daß in sehr vielen Fällen keine hysterische Grundlage vorhanden sei. Gutzmann und Killian behaupteten im Gegensatz zu den anwesenden Neuropathologen, daß die Ursache der Aphonie in den Störungen der Funktion der Kehlkopfmuskulatur und in Atemstörungen zu suchen sei. Gutzmann als Referent führte zwei Arten von Funktionsstörungen: atonisch-hypokinetische und spastisch-hyperkinetische auf. Sarto erklärt die Dysarthrie und die Aphonie bei Luftkontusion durch Erschütterung der Medulla oblongata. Durch den Luftdruck entstandene Erschütterung ruft feine organische Veränderungen in der Medulla oblongata hervor, die Stummheit, Dysarthrie und Aphonie bedingen.

Davidenkoff fand in den dysarthrischen Störungen bei Kontusionsneurosen sämtliche Eigentümlichkeiten, die Monakov als Residua bei Rückbildung von Aphasien infolge von Erkrankungsherden im Centrum Broca bezeichnet. Davidenkoff glaubt organische Veränderungen im Centrum Broca annehmen zu dürfen sogar in Fällen, in denen wir keine Störungen in der Pyramidenbahn finden.

In Fällen, die ich in Beobachtung hatte, war kein Anlaß, nekrotische Herde bzw. Blutergüsse anzunehmen. Die Sprachstörungen waren eher Anarthrie bzw. Dysarthrie nach Art der pseudobulbären Form. Dafür sprechen die Bewegungsstörungen, die mit der Sprache nicht zusammenhängen, der Kauakt und der Schlingakt war ebenfalls nicht ganz normal. Die Dysarthrie und Anarthrie ist bedingt durch Asthenie, Dysmetrie und Ataxie in den Muskelgruppen, die aktiv

Digitized by Google
Original from UNIVERSITY OF CALIFORNIA
Generated on 2019-10-24 16:12 GMT / http://hdl.handle.net/2027/uc1.b3252768
Public Domain in the United States, Google-digitized / http://www.hathitrust.org/access_use#pd-us-google

oder passiv am Sprechakt sich beteiligen. Das sind dieselben Störungen, die wir in der ganzen Skelettmuskulatur beobachten.

Kann das Labyrinth auf die Kehlkopf-, Zungen- und Kiefermuskulatur einen Einfluß haben? Ewald beobachtete paretische Erscheinungen in den soeben erwähnten Muskelgruppen, worüber schon oben die Rede war.

Selbstverständlich kommen hier außer mechanischen auch psychische Momente in Betracht. Kontusionierte sind sehr apatisch, mißgestimmt. Verlangsamung und Hemmungen in der assoziativen Gedankentätigkeit ist ihnen ebenfalls eigen — sie sind oft gedankenlos. Von Bedeutung ist der Mangel an Anregungen zur Sprache. Die Sprache wird angeregt hauptsächlich durch Klangbilder. Die Klangbilder sind immer mit den motorischen Bildern assoziiert. Bei Taubheit infolge von akustischem Trauma, das auch das sensorische Sprachzentrum (Wernicke) beeinflußen kann, sind keine Anregungen zur Sprache seitens der Klangbilder vorhanden. Es entsteht Logasthenie. Sprachstörungen bei Labyrintherkrankungen beobachtete V. Urbantschitsch (Deutsche Zschr. f. Nervenheilkunde, Bd. XXV, S. 200). Lucae beobachtete ebenfalls einen Fall mit Bluterguß ins Labyrinth, in dem Sprachstörungen waren.

Wir sehen also, daß die Pathogenese der Taubstummheit, der motorischen Symptome, ebenfalls sämtlicher Augensymptome, können durch Funktionsstörung der Labyrinthe genügend erklärt werden. Viel schwieriger ist die Deutung der sensiblen Störungen. Aus meinen klinischen Beobachtungen geht hervor, daß ein Parallelismus zwischen Labyrinthstörungen und Sensibilitätsstörungen vorhanden ist. Überzeugend sind speziell die Fälle der dritten Gruppe, wo die Taubheit einseitig war. In sämtlichen Fällen war an der homolateralen Seite Hypästhesie vorhanden.

Daß es sich in meinen Fällen um funktionelle, nicht um organische Sensibilitätsstörungen gehandelt hat, beweisen folgende Momente: 1. Hypästhesie bzw. Anästhesie der Haut war immer mit Geschmacks- und Geruchsstörungen verbunden. 2. Hypästhesie bzw. Anästhesie war immer mit Taubheit bzw. herabgesetztem Gehör verbunden. 3. An den proximalen Enden der Extremitäten waren die Sensibilitätsstörungen weniger ausgesprochen als an den distalen Enden. 4. Die Schmerzempfindung, Temperaturempfindung und das Tastgefühl waren mehr herabgesetzt als der stereognostische Sinn und das Muskelgefühl. 5. Die Lokalisation entsprach nicht dem Verlauf der sensiblen Nerven.

Charakteristisch ist für die Sensibilitätsstörungen bei Explosionsneurosen, daß anästhetisch ist immer das Gesicht und benachbarte Kopfteil oder Kopf, Rumpf bis zur Apertura inferior der Brustregion und obere Extremität. Nicht selten beobachtet man eine totale Hemianästhesie. Oft ist die Sensibilität in den Lenden und Bauch-

Digitized by Google
Original from UNIVERSITY OF CALIFORNIA
Generated on 2019-10-24 16:12 GMT / http://hdl.handle.net/2027/uc1.b3252768
Public Domain in the United States, Google-digitized / http://www.hathitrust.org/access_use#pd-us-google

region erhalten. Andere Lokalisation, typisch hysterische, z. B. linke Gesichtshälfte und rechte untere Extremität oder andere Kombinationen, sah ich nur vorübergehend, wenn die Anästhesie im Schwinden begriffen war. Auf der anästhetischen Seite sind die Schleimhautreflexe, Kornealreflex und Sohlenreflex abgeschwächt. Bei doppelseitiger Affektion ist beiderseitig eine Abschwächung der Schleimhautreflexe und der Sohlenreflexe feststellbar. Analoge Lokalisation der Anästhesie bzw. Hypästhesie fand Idelson bei Gasvergiftung. Er macht auch darauf aufmerksam, daß in der Lokalisation der Anästhesie bei Gasvergiftung und bei Explosionsneurosen kein Unterschied sei. Idelson schließt daraus, daß das vollständig identische klinische Bild auch eine gemeinsame anatomisch-pathologische Grundlage vermuten läßt, nämlich kleine multiple Blutergüsse bei Gasvergiftungen — toxischer Herkunft bei Explosionsneurosen — bedingt durch mechanische Einwirkung.

Nachdem die Arbeit von Idelson erschienen war, habe ich persönlich 250 mit Gas Vergiftete auf Hypäthesie bzw. Anästhesie untersucht. Merkwürdigerweise stellte es sich heraus, daß Hypästhesie ausschließlich bei denjenigen Vergifteten war, bei denen stark ausgesprochene Gehörstörungen waren. Aus der Anamnese war auch zu erfahren, daß dieselben Patienten zur gleichen Zeit durch Nahexplosionen kontusioniert waren. Das ist auch sehr wahrscheinlich, wenn man an das heftige Artilleriefeuer denkt, das während einer Gasattacke statthat. Untersuchungen an Verwundeten inklusive Kopfverletzungen wiesen nie analoge Lokalisation der Hypästhesie auf.

Demgegenüber hatte ich mehrmals Gelegenheit, ganz analoge sensitivo-sensorische Störungen zu beobachten beim Menièreschen Symptomokomplex unbekannter Ätiologie, bei entzündlichen Prozessen im Labyrinth, bei Frakturen des Schläfenbeins mit Verletzung des Labyrinthes.

Hypästhesien bei Labyrintherkrankungen beobachteten auch viele Autoren in der Friedenszeit. In der Literatur fand ich mehrere Fälle:

1. Im Falle von Frankl-Hochwart (Path. u. Ther., Bd. XII, S. 119) einige Tage nach einem typischen Menièreschen Anfall, nachdem die stürmischen vestibulären Erscheinungen nicht mehr vorhanden waren (es bestand nur Taubheit), bemerkte der Patient beim Rasieren eine Herabsetzung der Hautempfindung an der rechten tauben Seite des Gesichtes. Die Untersuchung ergab: Sensibilitätsstörungen im Gebiete des rechten Nervus Trigeminus, Herabsetzung der Geruchsempfindung. Das Gesicht war leicht asymmetrisch (angeboren?).

2. Im Falle Raynaud waren Parästhesien im linken Oberarm. Die Untersuchung ergab Hypästhesie des Arms. Parästhesien waren auch im Falle Weils.



Digitized by Google
Original from UNIVERSITY OF CALIFORNIA
Generated on 2019-10-24 16:12 GMT / http://hdl.handle.net/2027/uc1.b3252768
Public Domain in the United States, Google-digitized / http://www.hathitrust.org/access_use#pd-us-google

3. Im Falle Charcot (Pseudo-Menièresches Symptomokomplex Frankl-Hochwart, S. 20) waren Menièresche Symptome. Taubheit ist nicht erwähnt; erwähnt ist nur Ohrensausen und Ohrenpfeifen. Nachts soll die Patientin aus dem Bette herausgefallen sein. Richtung des Fallens — rechts. Rechts waren paretische Erscheinungen und Hemianästhesie.

4. Im Falle von V. Urbantschitsch (Deutsche Zschr. f. Nervenheilkunde, Bd. XXV, S. 218) war im Verlaufe eines Mittelohrkatarrhs des rechten Ohres eine Hemiparese und Hemihypästhesie der rechten Seite. Es waren auch Sprachstörungen, und zwar ataktische Aphasie.

5. Im Falle von Stein (Arbeiten der Basanover Klinik 1903, S. 450) sind nach Kopftrauma folgende Symptome notiert: Taubheit, Schwindel, Intentionszittern, Stottern, Anästhesie im Gebiete des N. Trigeminus und Auricularis major sowie N. Occipitalis.

Die Anästhesie führt Stein auf Schädelbasisfraktur zurück. Eine Fraktur der Schädelbasis kann die Anästhesie des Trigeminusgebietes erklären, kann aber nicht im Gebiete des N. Auricularis magnus und der Okzipitalnerven die vom Plexus cervicalis abgehen.

6. Im Falle von Ernst Urbantschitsch (Mon. f. Ohrenheilk. 1910, S. 1) war Labyrinthfistel links. Während der Untersuchung auf Fistelsymptom war Kopfnystagmus. Neurologische Untersuchung (Priv.-Doz. Hirschl): die linke Pupille enger als die rechte, manchmal Hemihypästhesie rechts. Hysterie kann weder nachgewiesen noch negiert werden.

7. Im Falle von Bárány (der am 29. XI. 1909 in der Österr. otologischen Gesellschaft demonstriert wurde) ist ebenfalls Hemihypästhesie auf der kranken Seite angegeben (Mon. f. Ohrenheilk. 1910, S. 5).

V. Urbantschitsch fand öfters bei Labyrintheiterungen Hypästhesie im Trigeminusgebiete, Herabsetzung der Geschmacks- und Geruchsempfindung auf der homolateralen Seite. Er erwähnt auch, daß Besserung des Krankheitsprozesses immer Schwinden der Hypästhesie mit sich bringe. Chavanne und de Stella beobachteten ebenfalls Hypästhesien bei Gehörsstörungen (Mon. f. Ohrenheilk. 1910, S. 1186).

Kolesnikoff (Die Taubheit in forensisch-medizinischen Hinsicht, 1897. Kieff) fand in 90% sämtlicher Taubstummen Hypästhesien und Anästhesien in der Brustregion und an den oberen Extremitäten. Untersuchungen, die ich persönlich im Warschauer Taubstummeninstitut unternahm, ergaben in 10% sämtlicher Fälle Anästhesien, in 20% Hypästhesien; in den übrigen Fällen waren die Resultate nicht genügend überzeugend.

Nörregard (Sitzung der dänischen otologischen Gesellschaft vom 16. III. 1910, Mon. f. Ohrenheilk. 1910, S. 119) weist in seinem

Digitized by Google
Original from UNIVERSITY OF CALIFORNIA
Generated on 2019-10-24 16:12 GMT / http://hdl.handle.net/2027/uc1.b3252768
Public Domain in the United States, Google-digitized / http://www.hathitrust.org/access_use#pd-us-google

Vortrag auf das abnorme Verhalten der Hautempfindung im Gebiete des äußeren Gehörganges und den Grenzgebieten auf: regio masseterica, arcus zygomaticus, planum temporale, regio mastoidea. Die Lokalisation entspricht dem Verlaufe der einzelnen Nerven nicht. Nörregard glaubt die Ursache der Empfindungsstörungen im N. acusticus annehmen zu dürfen und schlägt die Bezeichnung Hypakusis oder Parakusis des betreffenden Hautbezirkes vor. Verschiedene Autoren bezeichnen die Art der Empfindungsstörungen verschieden: Itard — Engourdissement, V. Urbantschitsch — taubes Gefühl, Nörregard — mit dem entsprechenden dänischen Ausdruck — Erfrierungsgefühl. Die Empfindungsstörungen sind nicht konstant und unterliegen, was die Intensität anbelangt, gewissen Schwankungen. Mit dem Weberschen Zirkel kann man eine Vergrößerung der Fühlkreise feststellen.

In der neuesten Zeit erschien eine Arbeit von Göttig (Passows Beiträge, Bd. X, H. 4) über die Möglichkeit eines Zusammenhangs zwischen Vestibularapparat und Temperaturempfinden der Haut. Er stellte Störungen des Temperaturempfindens in Fällen mit Vestibularausfall fest.

Walton machte ebenfalls darauf aufmerksam, daß bei Hysterischen der Grad der Hypästhesie bzw. Anästhesie proportionell den Hörstörungen sei. Bei vollständiger Taubheit bestand vollständige Anästhesie. Chavanne, Lichwitz, ebenfalls Tomsen und Oppenheim haben Walton widersprochen.

Die angeführten kasuistischen Fälle und Arbeiten weisen darauf hin, daß viele Forscher ihre Aufmerksamkeit dem engen Zusammenhang zwischen dem Labyrinth und der Haut gerichtet haben. Nicht ohne Interesse sind die experimentellen Arbeiten von Baginski, der nach Zerstörungen oder Reizung des Labyrinths Verengerung der Pupille und Hornhautanästhesie beobachtete. Die Anästhesie der Hornhaut schwand nach einigen Tagen. Die Sektion des Zentralnervensystems ergab negativen Befund; im Labyrinthe fand er entzündliche Erscheinungen in weiterem Verlauf Bindegewebs- und Knochenneubildung. Baginski, ebenfalls Böttscher und Tomaschewitsch nehmen Steigerung des intrakraniellen Druckes, bzw. Kreislaufstörungen, als Ursache der Hornhautanästhesie an.

In sämtlichen Fällen, in denen Hypästhesie bzw. Anästhesie im Trigeminusgebiet vorhanden war, konnte man Geschmacks- und Geruchsstörungen feststellen. Es ist längst bekannt, daß ein funktioneller Zusammenhang zwischen N. trigeminus und N. olfactorius besteht. Krause beobachtete in sämtlichen Fällen nach Entfernung des Ganglion Gasseri eine Herabsetzung der Geruchsempfindung. Mit Sekretionsstörungen haben die Geruchsstörungen nichts zu tun, da Hyposmie bzw. Anosmie auch dann vorhanden ist, wenn Tränensekretion normal war.



Digitized by Google
Original from UNIVERSITY OF CALIFORNIA
Generated on 2019-10-24 16:12 GMT / http://hdl.handle.net/2027/uc1.b3252768
Public Domain in the United States, Google-digitized / http://www.hathitrust.org/access_use#pd-us-google

Ist aus rein theoretischen Erwägungen der Konnex und der so weit gehende funktionelle Zusammenhang zwischen Haut und Ohr annehmbar?

Die Psychophysiologie und Psychopathologie liefern uns mehrere Beobachtungen, aus denen hervorgeht, daß jede Empfindung beeinflußbar ist durch Empfindungen anderer Art. Es ist das Gesetz der Relativität, das lautet: Zwei gleichzeitig statthabende Empfindungen beeinflussen sich gegenseitig. Es handelt sich hier um sehr komplizierte physiologische Prozesse — wir haben hier wahrscheinlich mit Interferenzerscheinungen zu tun. Ein funktioneller Konnex zwischen Haut und Ohr ist deswegen schon wahrscheinlich, weil das Gehörorgan und Tastorgan unter dem Einflusse derselben Energieart zur Ausbildung kamen. Der Unterschied besteht nur darin, daß Tastempfindung nur bei direkter Einwirkung des physikalischen Gegenstandes möglich ist, Gehörsempfindung bei indirekter Einwirkung durch Schallwellen. Es ist noch nicht entschieden, ob Lebewesen von weniger komplizierten Organisation Gehörsempfindungen haben, ob Gehörsempfindungen nicht durch Tastempfindungen ersetzt werden. Bei Dekapoden schwingen beim Perzeptionsakte der Gehörsempfindungen nicht nur die Härchen der Gehörskapsel, sondern auch die Härchen, die einige Teile der Körperoberteilfläche bedecken, führen Reflexbewegungen aus (Hensen: Studien über das Gehörorgan der Dekapoden. Zschr. f. wissensch. Zoologie, Bd. XIII, H. 3).

Nach v. Stein soll die vergleichende Anatomie sowie die Embryologie für den Zusammenhang zwischen Labyrinth und Haut sprechen: Das Labyrinth hat sich aus Tastorganen der Haut gebildet, die sich allmählich in die Haut hineingesenkt und schließlich zu einem Bläschen geschlossen haben. Die wachsende Hautempfindlichkeit war der Hauptfaktor im Prozesse der Entwicklung der Schnecke (zitiert nach Güttig).

Wenn wir dazu noch die Bedeutung und Rolle berücksichtigen, die dem Gehörgang im emotionellen Leben und bei Entstehung der ästhetischen Gefühle zukommt, so wird der funktionelle Konnex zwischen Labyrinth und Haut nicht mehr unwahrscheinlich vorkommen. In den Studien über höhere Gehirnfunktionen auf apsychologischem Wege spielen die akustischen Reflexe eine weitgehende Rolle. Mit Hilfe von akustischen Reizen studieren Pawlow und seine Schüler die Entstehung, Hemmung und Erlöschung der bedingten Reflexe. Es handelt sich um Studien über Schalter und Leitungen, die entstehen und schwinden können zwischen peripherem und zentralem Nervensystem.

Außer den funktionellen Verbindungen zwischen Gehörsphäre und Speichelzentrum, die so ausführlich von Pawlow und seinen Schülern studiert worden sind, muß es auch viele andere funktionelle Verbindungen geben zwischen der Gehörsphäre und anderen Zentren, wie vasomotorischen, sensoriosensitiven und anderen. Am Anfang durch

Digitized by Google
Original from UNIVERSITY OF CALIFORNIA
Generated on 2019-10-24 16:12 GMT / http://hdl.handle.net/2027/uc1.b3252768
Public Domain in the United States, Google-digitized / http://www.hathitrust.org/access_use#pd-us-google

Gewöhnung bedingte Reflexe konnten im Verlaufe der phylogenetischen Entwicklung in unbedingte sich umstalten.

Typisch sind für Explosionsneurosen Bewußtseinstörungen bzw. Bewußtlosigkeit unmittelbar nach der Explosion. Können diese Bewußtseinstörungen durch den Labyrinthschock erklärt werden? Während Menièrescher Anfälle sind Bewußtseinstörungen öfters beobachtet worden. Sahli glaubt, daß bei schweren Labyrintherkrankungen plötzlich eine Lähmung der Raumwahrnehmung eintreten kann. Es können infolgedessen tiefe Störungen in den Assoziationsprozessen entstehen und daraufhin Bewußtlosigkeit.

In der Arbeit von François Montier: „Recherches sur les troubles labyrinthiques chez les commotionnés et blessés du crâne" (Revue neurologique No. 7, 1916) finden wir Folgendes über psychische Störungen während galvanischer Reizung der Labyrinthe: Pendant l'epreuve galvanique s'observe assez généralement une obnubilation. Elle consiste essentiellement en hebetude, en impossibilité de répondre aux questions. Le blessé se seut les idées brouillées; c'est une confusion mentale, provoquée une sorte d'état crepusculaire associé à l'etourdissement inteuse. Elle coincide généralement avec un vertige violeutet persiste, comme lui; elle peut aller jusqu'à la perte de connaissance progressive.

In sämtlichen schweren Fällen konnte ich mittels Lumbalpunktion bedeutende Steigerung des intrakraniellen Druckes feststellen.

30 bis 35 *cm* konnte man abfließen lassen, wobei die Patienten die Punktion sehr gut vertrugen und in vielen Fällen konnte man den therapeutischen Effekt sofort beachten: Die Benommenheit ließ bedeutend nach, manche konnten mit Mühe einzelne Worte aussprechen. Es folgt daraus, daß dem intrakraniellen Drucke eine Bedeutung bei Entstehung der Bewußtseinstörungen zukommt. Für die Fälle, wo Bewußtseinstörung nicht sofort auftrat, ist die Erklärung im langsamen Steigen des intrakraniellen Druckes zu suchen.

Interessant ist, daß Babinski beim Menièreschen Symptomokomplex Lumbalpunktion vornahm und dabei therapeutische Effekte zu verzeichnen hatte (Thèse de Paris 1903 Gustave Lumineau). Persönlich habe ich in einigen Fällen von entzündlichen und nicht entzündlichen Labyrintherkrankungen nach Lumbalpunktion einen eminenten therapeutischen Erfolg gesehen.

Wir sehen also, daß das ganze klinische Bild der Kontusionsneurosen durch Funktionsstörungen der Labyrinthe erklärbar ist. Die Symptome der motorischen Sphäre inklusive Augenstörungen (Zwangsstellungen, Zwangsbewegungen der Augen, Diplopia, Polyopia monocularis), ebenfalls der Mutismus lassen sich leicht deuten, wenn man die physiologischen Ergebnisse aus dem Gebiete der Labyrinthologie berücksichtigt.

Es ist einstweilen unmöglich, den Konnex zwischen Ohr und der Haut wissenschaftlich zu erklären.

---

Digitized by Google
Original from UNIVERSITY OF CALIFORNIA
Generated on 2019-10-24 16:12 GMT / http://hdl.handle.net/2027/uc1.b3252768
Public Domain in the United States, Google-digitized / http://www.hathitrust.org/access_use#pd-us-google

(Aus der Ohrenabteilung der Allgemeinen Poliklinik in Wien.)

# Zur Kenntnis der Ohrenkrankheiten bei akuten Infekten: Innenohraffektion bei Dengue und kombinierte Octavus-Facialis-Neuritis bei Malaria.

Von Dr. **Gustav Alexander**, o. ö. Professor der Ohrenheilkunde.

Ira C. Br., 48 Jahre alt, aus New York, Doktor der Medizin, geboren 1863. Anamnese vom April 1911: Patient war nie ohrenkrank, hatte im Kindesalter Masern, Mumps und Keuchhusten, im Alter von 37 Jahren hatte er Typhus. Hatte nie Syphilis. Sein Vater ist am Leben und gesund. Die Mutter starb nach einer Operation einer Neubildung an der Gebärmutter. Keine Geschwister. Die Großeltern des Patienten erreichten ein Alter von 86, bzw. 96 Jahren. Patient ist das einzige Kind. Sämtliche Verwandten väterlicher- und mütterlicherseits haben im amerikanischen Bürgerkriege ihren Tod gefunden. Patient lebt in jeder Beziehung mäßig, er trinkt täglich zwei bis drei Glas Wein zu den Mahlzeiten.

Patient ging 1898 im Militärdienst nach Kuba, im Jahre 1899 bekam er auf den Philippinen Dengue und im Jahre 1900 die Pest und Malaria. Patient machte als Schiffsarzt Dienst. Während eines Anfalles von Dengue im Jahre 1900 wurde er auf dem linken Ohre vollständig taub, auf dem rechten Ohre hochgradig schwerhörig und wurde infolgedessen als invalid in die Vereinigten Staaten von Amerika zurückgeschickt. Dort wurde im Verlaufe von drei Monaten das Hörvermögen auf dem rechten Ohre normal und besserte sich auf dem linken Ohre rasch und bedeutend, erreichte jedoch nicht die Norm. Vor ungefähr zwei Jahren wurde er wieder nach den Philippinen in den Dienst geschickt und schon nach sechs Monaten merkte er ein Abnehmen seines Hörvermögens, bis nach Ablauf von zwei Jahren das linke Ohr sehr schlecht wurde. Doch besserte es sich langsam, sobald er in eine kühlere und höher gelegene Gegend kam. Wenn das Ohr schlecht ist, fühlt er ein stetes Ohrensausen wie nach einer großen Chinindosis (eigene Angabe des Patienten). Wird das Ohr besser, so tritt ein klapperndes Geräusch im linken Ohr auf. Mit der Besserung des Hörvermögens ging das subjektive Geräusch zuerst auf dem rechten und später auf dem linken Ohr zurück. Die Ohraffektion ist stets nur bei dem Aufenthalte auf den Philippinen aufgetreten und besonders auf der Insel Mindanon.

Patient selbst macht überdies folgende Angaben: „Bei einer dienstlichen Untersuchung der Offiziere am Posten auf der Insel Parang-Parang, auf der die Dengue besonders häufig ist, fand sich im Dezember 1908 nur einer unter 30 mit normalem Gehörorgan, obwohl die anderen seinerzeit aus den Vereinigten Staaten von Amerika mit normalem Hörvermögen gekommen waren. Vor etwas mehr als einem Jahre gingen einige Fälle von derartigen Ohrerkrankungen mit Eiterfluß und starker Schwellung des äußeren Gehörganges einher, so daß das Einführen irgendeines Instrumentes, sogar einer Sonde, unmöglich war. Viele klagen bei dieser Erkrankung auch über Schmerzen in der ganzen Ohrgegend, besonders aber im Ohr selbst, bzw. im äußeren Gehörgang. Die Geschwülste im äußeren Gehörgang wurden öfters

Digitized by Google
Original from UNIVERSITY OF CALIFORNIA
Generated on 2019-10-24 16:12 GMT / http://hdl.handle.net/2027/uc1.b3252768
Public Domain in the United States, Google-digitized / http://www.hathitrust.org/access_use#pd-us-google

inzidiert, oft mit Erfolg, oft ohne solchen, manchmal kam Eiter, manchmal keiner. Einmal sah ich unter solchen Umständen eine Perforation des Trommelfelles. Viele dieser Fälle zeigen die Symptome einer inneren Ohraffektion, aber Klimawechsel, ja schon der Wechsel des Aufenthaltes von dieser Insel auf eine besser gelegene führen zu spontaner Besserung des Hörvermögens. Kehren die Patienten in die Vereinigten Staaten von Amerika zurück, so wird das Hörvermögen gewöhnlich normal. In Parang-Parang herrscht reichlicher Regen, und zwar beträgt die Regenmenge 33 Zoll im Monat; es regnet fast täglich mehrmals. Häufig schliefen wir in nassen Kleidern, mit einem Wort: es ist ein Soldatenleben im Feindeslande. Ich möchte aber trotzdem nicht behaupten, daß gerade die Feuchtigkeit des Klimas an sich das hauptsächlichste ätiologische Moment für das Auftreten der Ohrenkrankheit darstellt. Schließlich glaubten wir, daß die Ursache in atmosphärischen Einflüssen zu suchen sei oder die Infektionskörper im Trinkwasser eine Rolle spielen. Allerdings sind Wasseruntersuchungen in dieser Richtung stets negativ ausgefallen. So viel mir bekannt ist, leiden die Eingeborenen nicht an dieser Krankheit".

Die Untersuchung ergab bei diesem Patienten eine beiderseitige Innenohraffektion, die Hörschärfe des rechten Ohres war nur gering herabgesetzt und betrug 7 m für akzentuierte Flüsterstimme, die des linken Ohres 4 m. Die obere Tongrenze war beiderseits herabgesetzt, die Uhr durch die Kopfknochen war beiderseits negativ. Weber nach rechts, Rinne beiderseits positiv, Schwabach verkürzt. Beide Labyrinthe normal, kein spontaner Nystagmus. Die Ohrerkrankung des Patienten, die im Verlaufe der Dengue zum erstenmal aufgetreten ist, hat somit zu einer bleibenden, d. h. elf Jahre nach Auftreten der Erkrankung stationären Innenohraffektion geführt. Die Erkrankung hat auf dem linken Ohre, wie Patient, der selbst Arzt ist und sich genau beobachtet hat, angibt, mit fast völliger Ertaubung, auf dem rechten Ohr mit hochgradiger Schwerhörigkeit eingesetzt. Die Erkrankung hat den Patienten auf den Philippinen ereilt. Der Kranke selbst mißt atmosphärischen Einflüssen für das Auftreten und den Verlauf der Ohraffektion eine große Bedeutung zu. Klimawechsel hat ihm Besserung, die Rückkehr in die Vereinigten Staaten von Amerika sogar zunächst Heilung gebracht und erst als er dienstlich neuerlich auf die Philippinen entsandt wurde, ist auch neuerlich die Ohraffektion aufgetreten. Die Schwerhörigkeit scheint das zweitemal spontan eingesetzt zu haben, denn in der Anamnese ist nicht davon die Rede, daß der Kranke einen neuerlichen Anfall von Dengue durchgemacht hat. Die Erkrankung entspricht nach Charakter und Verlauf am meisten manchen Innenohraffektionen bei Typhus, die auch mit akut einsetzender Schwerhörigkeit sogar völlige Taubheit beginnen, während die Hörschärfe später meist spontan sich wieder

Digitized by Google
Original from UNIVERSITY OF CALIFORNIA
Generated on 2019-10-24 16:13 GMT / http://hdl.handle.net/2027/uc1.b3252768
Public Domain in the United States, Google-digitized / http://www.hathitrust.org/access_use#pd-us-google

bessert, in vielen Fällen auch ganz normale Hörschärfe wieder erreicht wird. Die anatomische Ursache der Erkrankung liegt wahrscheinlich in einem akuten Exsudationsprozeß im Innenohr und im Oktavus, durch den der intralabyrinthäre Druck verändert wird, jedoch keine irreparablen anatomischen Veränderungen an den Nervenendstellen oder im Nerv gesetzt werden. Die Druckänderungen führen zu Schwerhörigkeit, haben jedoch in unserem Falle nicht die Reizschwelle des Labyrinthes erreicht, so daß Labyrinthsymptome ausgeblieben sind. Während der Erkrankung sind bei meinem Patienten auch subjektive Geräusche aufgetreten, die dem Charakter und der Intensität nach gewechselt haben, jedoch im wesentlichen permanent geblieben sind. Der Kranke berichtet auch darüber, daß in den Philippinen besonders häufig äußere Ohraffektionen aufgetreten sind Er bringt dieselben ätiologisch gleichfalls mit dem Klima und der Dengue in Zusammenhang; es scheint sich hier um Phlegmonen und Abszesse des äußeren Ohres zu handeln.

Da bisher über Ohrenerkrankungen bei Dengue nichts bekannt ist[1]), hielt ich den vorliegenden, lange und genau beobachteten Fall, der noch dadurch klarer erscheint, daß der Kranke selbst ein Arzt ist, der Mitteilung wert.

Im Anschlusse daran möchte ich noch über einen Fall von kombinierter Octavus-Facialis-Neuritis infolge von Malaria berichten:

Die Erkrankung betrifft den 29 Jahre alten Zugsführer Franz Br., geboren in Peipertz bei Bodenbach (Böhmen). Der vorher stets gesunde Mann (im frühen Kindesalter Feuchtblattern) erkrankte am 22. März 1916 an Malaria unter Fieber, Kopfschmerz, Erbrechen, beiderseitiger Schwerhörigkeit, beiderseitigem Ohrensausen und Schwindelanfällen, die mit Nausea, Scheindrehung der Umgebung und meist mit Erbrechen verbunden waren (die Scheindrehung war bald nach rechts, bald nach links gerichtet). Er wurde sofort in ein Spital gebracht, wo unter Behandlung die Malariaanfälle nach einigen Wochen zessierten, die Schwerhörigkeit und das Ohrensausen blieben bestehen. Schwindelanfälle sind nach drei Wochen nicht aufgetreten. Schon bei geringen körperlichen Anstrengungen, selbst bei raschem Erheben vom Sitze, besonders aber morgens beim Verlassen des Bettes Auftreten des Schwindelgefühles und leicht eintretende Müdigkeit in den Beinen. Ende August 1916 stellten sich neuerliche Fieberanfälle ein und sofort ergaben sich wieder verstärktes Ohrensausen, Nausea, häufige Schwindelanfälle und Erbrechen. Außerdem hatte Patient mehrmals wöchentlich Schüttelfröste. Patient blieb mit einer kurzen Unterbrechung bis März 1917 in Spitalsbehandlung. Am 10. März 1917 trat eine komplette linksseitige Gesichtsnervenlähmung ein, zugleich merkte Patient eine Zunahme der Schwerhörigkeit auf dem linken Ohr, verstärktes Ohrensausen linkerseits und Schwindelanfälle mit Nausea, Scheindrehung der Umgebung nach rechts und Erbrechen. Potus und Lues negiert.

Ich sah den Patienten am 22. März 1917 zum erstenmal, am elften Tage der Facialislähmung. Die Untersuchung ergab folgendes: Otoskopischer Befund

---

[1]) Leichtenstern sagt in seiner Abhandlung (Influenza und Dengue, Nothnagel, spez. Pathol. und Therap., 1896, Bd. IV, II. Teil, 1.Abt., S. 216): Über Ohrerkrankungen liegt außer einem Falle von „Ohrblutung ohne Otitis" keine weitere Mitteilung vor.

Digitized by Google
Original from UNIVERSITY OF CALIFORNIA
Generated on 2019-10-24 16:13 GMT / http://hdl.handle.net/2027/uc1.b3252768
Public Domain in the United States, Google-digitized / http://www.hathitrust.org/access_use#pd-us-google

normal, Hörschärfe für akzentuierte Flüstersprache rechts 8 m, links 1 m. Die Stimmgabelprüfung ergibt eine beiderseitige Erkrankung des Innenohres.

Labyrinth: Spontannystagmus: Zeitweise keiner nachweisbar, mitunter, und zwar mehrmals im Tage vorhanden, und zwar kleinschlägig, von mittlerer Frequenz, rotatorisch mit horizontaler Komponente, nach links beim Blick nach links. Labyrinthäre Reflexerregbarkeit beiderseits normal. Derzeit keine Schwindelanfälle, geringes Schwindelgefühl, mäßiges Seitwärts- und starkes Vorwärtsschwanken in Rhombergstellung, einbeiniges Stehen unter Schwanken möglich, beim Rückwärtsschreiten mit geschlossenen Augen wird der Gang mäßig breitspurig. Facialis war rechts normal, links komplette periphere Facialislähmung mit Entartungsreaktion und erloschener faradischer Erregbarkeit. Tränensekretion gesteigert, Gaumensegel intakt. Im übrigen ergab die Untersuchung des Nervensystems keine krankhaften Veränderungen. Wassermannsche Reaktion im Blute und im Liquor cerebrospinalis negativ.

Nach diesem Befunde ergab sich die Diagnose: leichtgradige rechtsseitige und hochgradige linksseitige Cochlearisaffektion. Linksseitige Erkrankung des Labyrinthes, peripherische linksseitige Facialislähmung. Nach den Daten der Anamnese und dem Befund ist die Ursache der Octavus-Facialis-Neuritis dieses Falles unzweifelhaft in der Malaria zu suchen. Die Neuritis ist beiderseits schon gelegentlich des ersten Malariaanfalles aufgetreten, nach spontaner Besserung erfolgte nach fünf Monaten gelegentlich des Wiederaufflackerns der Grunderkrankung und sodann nach weiteren sieben Monaten eine neuerliche Verschlechterung im Octavusgebiete. Gelegentlich dieser drei Anfälle ist auch eine Facialis-Neuritis aufgetreten. Der Kranke blieb sechs Wochen in meiner Beobachtung, es wurde eine energische Malariabehandlung eingeleitet.

Außerdem wurden beide Octavi (Elektrode an beide Tragi) und der linke Facialis täglich, später dreimal wöchentlich galvanisiert (Stromstärke 4 Milliampere, Sitzungen von je 5 Minuten Dauer). Das Ergebnis war nicht ungünstig. Die Facialislähmung ist im Verlauf von sechs Wochen fast vollständig zurückgegangen, bestehen blieben nur ein geringer Funktionsausfall im Bereiche des Stirnastes und eine verhältnismäßig geringe Innervationsschwäche im Bereiche der Augen- und Mundäste; diese dürfte sich später vollständig verloren haben. Schwindelanfälle sind während des Spitalaufenthaltes nicht mehr aufgetreten. Der Spontannystagmus ist nach ungefähr dreiwöchentlicher Behandlung vollständig geschwunden.

Die Hörschärfe des linken Ohres hat sich auf 5 m akzentuierte Flüstersprache gehoben. Die Hörschärfe des rechten Ohres ist unverändert geblieben. Desgleichen sind auch ein leicht eintretendes Schwindelgefühl nicht zu beheben gewesen und geringes Seitwärts- und starkes Vorwärtsschwanken beim Rhomberg geblieben. Da Octavusaffektionen bei Malaria selten sind, erscheint mir die Mitteilung des Falles geboten.

Digitized by Google
Original from UNIVERSITY OF CALIFORNIA
Generated on 2019-10-24 16:13 GMT / http://hdl.handle.net/2027/uc1.b3252768
Public Domain in the United States, Google-digitized / http://www.hathitrust.org/access_use#pd-us-google

# Vereinsberichte.

## Österreichische otologische Gesellschaft.

**Sitzung vom 15. Dezember 1919.**

Vorsitzender: G. Alexander.
Schriftführer: E. Urbantschitsch.

A. Administrative Sitzung.

Die Neuwahl des Vorstandes für das Jahr 1920 ergibt folgendes Ergebnis: Es werden gewählt:

Zum Vorsitzenden: Prof. Dr. Benjamin Gomperz.
„ Vorsitzendenstellvertreter: Dozent Dr. Hugo Frey.
„ Sekretär: Dozent Dr. Gustav Bondy.
„ Schriftführer: Dozent Dr. Ernst Urbantschitsch.
„ Schatzmeister: Dozent Dr. Oskar Beck.

Die Neugewählten danken für die Wahl.

Der abtretende Sekretär Doz. Gatscher erstattet den Jahresbericht, der nach der Zusammenstellung des Schriftführers Doz. E. Urbantschitsch folgendermaßen lautet: Im Jahre 1919 fanden 10 wissentschaftliche Sitzungen statt (u. zw. am 27. I., 25. II., 31. III., 28. IV., 26. V., 30. VI., 14. VII., 27. X., 24. XI. und 15. XII.) mit 118 Demonstrationen, 1 vorläufigen Mitteilung und 4 Vorträgen. Die Demonstrationen wurden abgehalten von den Herren Alexander (1), Beck (23), Benesi (4), Bondy (4), Cemach (2), Fein (1), Fischer (10), Fremel (4), Frey (1), Fröschels (2), Gatscher (8), Gomperz (2), Hofer (1), Leidler (2), Leipen (2), Mayer (2), Neumann (5), Politzer (1), Rauch (4), Reichel (1), Ruttin (19), Schlander (2), A. M. Schwarz (1), L. Stein (2), Stern (1), Toch (3), und E. Urbantschitsch (10), die vorläufige Mitteilung von Biehl (Über die reizauslösende Kraft im Labyrinth) am 30. VI. und die Vorträge von Cemach (Die Photographie und ihre Bedeutung für die Ohrenheikunde) am 28. IV., Bondy (Über vestibulare Reaktionsbewegungen nach Drehung) am 30. VI., Brunner (Über Verkalkung und Knochenneubildung in Hirnabszessen) am 27. X. und Fischer (Zur Frage des konstitutionellen Charakters der Osktolerose) am 27. X. 1919.

Der wiedergewählte Schatzmeister Doz. Beck berichtet über die Geldgebarung. Es wird ihm der Dank für seine Mühewaltung ausgesprochen und die Entlastung erteilt.

Zur Feier des 75. Geburtstages des Mitgliedes Prof. Dr. Albert Bing ergreift zuerst Hofrat Prof. Dr. Adam Politzer das Wort.

Als erster Vorstand der 1873 gegründeten Universitäts-Ohrenklinik nahm dieser das Wort, um den Jubilar in längerer Ansprache zu begrüßen. Wir müssen uns hier auf den kurzen Inhalt derselben beschränken.

Digitized by Google
Original from UNIVERSITY OF CALIFORNIA
Generated on 2019-10-24 16:13 GMT / http://hdl.handle.net/2027/uc1.b3252768
Public Domain in the United States, Google-digitized / http://www.hathitrust.org/access_use#pd-us-google

Einleitend schildert Politzer die trostlosen Zustände der neugegründeten Ohrenklinik. Sie bestand aus zwei kleinen Krankenzimmern mit je 8 bis 10 Betten, zu dessen Vorständen der um 7 Jahre ältere Joseph Gruber für das Männerzimmer, A. Politzer für das Weiberzimmer ernannt wurden. In jedem dieser Krankenzimmer wurden die stark frequentierte Ambulanz, die Kurse für Studenten und Ausländer abgehalten und operative Eingriffe ausgeführt. Die Installation war äußerst notdürftig, es mangelte an den nötigsten Instrumenten und Behelfen.

Für beide Abteilungen wurde ein Assistent ernannt; als erster der junge Arzt Dr. Bing vor kaum 46 Jahren. Seine Stellung war keine beneidenswerte. Ohne Demonstrator und Aspiranten hatte er die ganze Last des Dienstes und die stark frequentierte Ambulanz beider Abteilungen zu bewältigen. Es bedurfte überdies von Seite Bings eines hohen Maßes von Selbstbeherrschung und Besonnenheit, um den in ihren Anschauungen vielfach divergierenden Vorständen gerecht zu werden. Zum Lobe Bings muß gesagt werden, daß er seiner Aufgabe als Assistent zur Zufriedenheit beider Vorstände gerecht wurde und begleitet von dem Danke der klinischen Patienten aus der Klinik schied.

Politzer führt weiter aus, daß Bing neben seiner praktischen Tätigkeit einen großen Teil seiner Zeit der Lehrtätigkeit widmete, die er von seiner Assistentenzeit bis jetzt ohne Unterbrechung fortsetzte. Bing übt mit Freude den Lehrberuf. Studenten und fremdländische Ärzte rühmen seinen Eifer und seine Gründlichkeit.

Seine literarische Tätigkeit bewegt sich zumeist auf klinisch-diagnostischem Gebiete. Seine Lieblingsstudien sind die Hörprüfungsmethoden, die er durch eigene Stimmgabeluntersuchungen bereichert. Sein in zwei Auflagen erschienenes, verbreitetes Lehrbuch ist auf Grundlage eigener Beobachtungen abgefaßt. Präzis und klar vermeidet Bing in demselben jede Polemik.

Als Praktiker ist Bing das Vorbild eines humanen Arztes. Gewissenhaft und gründlich in der Untersuchung, teilnehmend in der Behandlung hat er sich das unbegrenzte Vertrauen seiner Patienten erworben. Sehr bescheiden in seinen Ansprüchen gegenüber den Kranken genießt er den Ruf eines gütigen Arztes.

Schließlich feiert Politzer in beredten Worten die schönen Charaktereigenschaften Bings, der durch seinen integren Charakter seine Ehrlichkeit, Verläßlichkeit und große Bescheidenheit sich der Achtung und Wertschätzung aller erfreut, die seinen Lebenslauf verfolgt haben.

In der Geschichte der ersten in der Welt errichteten Ohrenklinik nimmt Bing als ihr erster Assistent einen historischen Rang ein. Im Einvernehmen mit seinen Nachfolgern an der Klinik und dem Vorstande der jetzigen Ohrenklinik möge daher das von Prof. Neumann gestiftete Bildnis Bings in dem Hörsaale der Ohrenklinik seinen Platz finden. Ihm zur Ehre, den künftigen Assistenten zum Beispiel strenger Pflichterfüllung. (Beifall.)

Digitized by Google
Original from UNIVERSITY OF CALIFORNIA
Generated on 2019-10-24 16:13 GMT / http://hdl.handle.net/2027/uc1.b3252768
Public Domain in the United States, Google-digitized / http://www.hathitrust.org/access_use#pd-us-google

Prof. Alexander begrüßt den Jubilar in seiner Eigenschaft als Präsident der Österr. Otol. Gesellschaft im Namen derselben.

Prof. A. Bing: „Hochverehrter Herr Hofrat! Sehr geehrte Herren Kollegen und Freunde! Ihre freundliche und erhebende Ansprache, welche mir reichlich Wohlwollen und hochehrende Anerkennung zum Ausdruck brachte, hat mich seelisch so tief gerührt, daß ich hierfür nicht warm genug danken kann. Fast möchte ich mit dem Stammvater Jakob sagen: ‚Ich bin zu gering für all diese Gnaden.' Habe ich doch eben nur meine Pflicht getan, den Umständen und meinen schwachen Kräften nach — folgend dem ethischen Gesetze und meinem inneren Drange.

M. H.! Wenn der Mediziner Promotion und Spitalsdienstzeit hinter sich hat, gibt es für ihn gewöhnlich zwei Wege ins selbständige Berufsleben; der wohl meist beschrittene führt in die Laufbahn des allgemein praktizierenden Arztes, der andere, längere, eröffnet weiterhin die Aussicht auf die sogenannte akademische Karriere. Letzteres ist im eigentlichsten Sinne der Fall bei der Ernennung eines klinischen Assistenten, wodurch derselbe meist auf das engere Gebiet eines speziellen medizinischen Faches gedrängt ist. Was er hier — dem praktischen Arzte gegenüber — an Umfang ärztlicher Betätigung verliert, hat er im Sinne der Teilung der Arbeit durch höhere Qualifikation und gediegenere Leistung auf seinem Gebiete zu ersetzen, für welche ihm dann auch eine höhere Bewertung zu beanspruchen zusteht.

In anderer Beziehung hat der Assistent im steten Kontakt mit seinem Vorstande, unter dessen Leitung, Anregung und Kontrolle Gelegenheit, tiefer in sein Fach einzudringen und wissenschaftlich zu arbeiten, so wird dann der Assistent zunächst Privatdozent und dieser akademische Grad verpflichtet ihn zu dozieren und weiter Wissenschaftliches zu produzieren, um die ‚Professur' als Ziel seines Strebens zu erreichen. In diesem akademischen Vorgehen liegt der Sinn und Zweck des sogenannten ‚Schulemachens' und unser verehrter Lehrer und Meister Hofrat Politzer hat rühmlich ‚Schule' herangebildet, aus der auch H. Neumann hervorgegangen, der die Nachfolge an der Universitäts-Klinik würdig angetreten hat.

Die jeweiligen wissenschaftlichen Leistungen waren nach Zeit, Zahl und Bedeutung verschieden, abhängig von Faktoren, die ich hier nicht näher zu erörtern brauche.

Unseren Großen — den Diis majorum gentium — war es vergönnt, quasi mit ‚Quadern' zu bauen, mit fundamentalen Erkenntnissen, geschöpft aus dem Experiment oder auf Grund anatomischer und pathologischer Befunde den Auf- und Ausbau unserer Spezialität zu fördern; meine Arbeiten konnten nur kleinere Bausteine beitragen zur Ausfüllung mancher Lücken im Gefüge des Ganzen.

Denn als erster Assistent der 1873 neu eröffneten Klinik hatte ich so zu sagen ihre Kinderjahre und Kinderkrankheiten zu überwinden und die Ohrenheilkunde selbst hatte eben erst ihre Kinderschuhe ausgetreten. Doch das Politzersche Verfahren war bekannt und in Übung, das war — sit venia

Digitized by Google
Original from UNIVERSITY OF CALIFORNIA
Generated on 2019-10-24 16:13 GMT / http://hdl.handle.net/2027/uc1.b3252768
Public Domain in the United States, Google-digitized / http://www.hathitrust.org/access_use#pd-us-google

verbo — möchte ich sagen, ein therapeutischer ‚Schlager', der zumal bei Katarrhen oft Triumpherfolge erreichte, und der Ruf Politzers war so verbreitet, dessen Anziehungskraft so mächtig, daß die aus dem In- und Auslande herbeigeströmten Hörer sich ‚hart im Raume' des kleinen Klinikzimmers drängen mußten.

Sonst gab es nur kleine chirurgische Eingriffe: Parazentese, Durchschneidung der hinteren Falte, Entfernung von Polypen, Knochensequestern, Inzision von subperiostalen Abszessen am Warzenteil. War es doch noch die Zeit vor der anti- bzw. aseptischen Ära. — Aber mein Habilitationsvortrag: ‚Über die Erkrankungen des Warzenteils' berührte schon das Gebiet der Otochirurgie der neuen Periode der Ohrenheilkunde. — Auch darf ich hier meiner Arbeit erwähnen, in welcher ich das verschiedene Verhalten der Entzündung im Warzenteil sowohl im klinischen Verlauf, als auch in Beziehung auf eventuellen chirurgischen Eingriff aufzuklären und hauptsächlich auf die verschiedene Eigenart desselben — diploetisch oder pneumatisch — zurückzuführen suchte. Endlich freue ich mich, daß meine zusammenfassende Arbeit über die diagnostische Wertung der Stimmgabelversuche in dem letzten, noch von Politzer redigierten Hefte des Archiv für Ohrenheilkunde Unterkunft gefunden hat.

Und überschauend muß ich sagen, welch gewaltiger Fortschritt von der Anbohrung des Warzenteils mit dem sogenannten akidopeirastischen Bohrer, dem anfänglich verwendeten Bleinagel Schwartzes zur breiten Freilegung der Warzenzellen mit Meißel und Hammer und zur Zeit, da H. Neumann auch das kranke Labyrinth chirurgisch angegangen ist, dem gegenüber meine geringe Leistung und welch ehrende Auszeichnung!

Nun nehmen Sie für die hier zu meiner Ehrung veranstaltete intime Feier nochmals meinen innigsten Dank und die Bitte entgegen, mir Ihr Wohlwollen und Ihre Freundschaft auch ferner zu bewahren."

## B. Wissenschaftliche Sitzung.

I. H. Neumann: **Schläfelappenabszeß.** Die hier vorgestellte Pat. ist seit Kindheit auf dem rechten Ohr taub (trockenes Cholesteatom, großer Defekt des Trommelfells), das linke hört seit langer Zeit schlecht und fließt mit Unterbrechungen. Anfangs Oktober begann das linke Ohr zu schmerzen und zu fließen, es trat Schwindel auf mit Kopfschmerzen und Übelkeiten. Die Untersuchung ergibt am rechten Ohr eine Perforation in der Shrapnellschen Membran, welche durch eine Cholesteatomkruste verdeckt ist, links eine fluktuierende Schwellung hinter und über der Ohrmuschel mit starker Senkung der Gehörgangswand und fötider Sekretion aus dem spaltförmig verengten Gehörgang. Temperatur 36·7. Das linke Ohr hat Schallempfindung und ist kalorisch nicht erregbar (starke Senkung). Am 29. November nahm ich die Radikaloperation links vor, es fanden sich im Antrum und Attic verjauchtes Cholesteatom, eine Nekrose am Tegmen und eine Fistel am Bogengang. Der Wundverlauf des operierten (linken) Ohres war ein normaler. Am

Digitized by Google
Original from UNIVERSITY OF CALIFORNIA
Generated on 2019-10-24 16:13 GMT / http://hdl.handle.net/2027/uc1.b3252768
Public Domain in the United States, Google-digitized / http://www.hathitrust.org/access_use#pd-us-google

1. XII. begann bei normaler Temperatur und Wohlbefinden das bisher trockene rechte Ohr zu fließen. Am 11. XII. wurde Pat. innerhalb von 10 Minuten bewußtlos bei höchster motorischer Unruhe, so daß Pat. in das Gitterbett gebracht werden mußte. Die Untersuchung ergab freie Hirnnerven, weite und träge reagierende Pupillen, Bulbi nach oben gewendet, kein Nystagmus, Patellarsehnenreflexe beiderseits lebhaft, Fußklonus beiderseits und Babinski links. Ich entschloß mich mit Rücksicht auf diesen Befund und mit Rücksicht auf das Moment der akuten Exazerbation des chronischen Prozesses auf dem rechten Ohr bei fraglichen Verhältnissen am linken operierten Ohr doch zur Radikaloperation rechts. An der Dura der mittleren Schädelgrube eine mit Granulationen belegte Stelle, die Inzision eröffnete hier einen großen Schläfelappenabszeß. Die Lumbalpunktion ergab ein dickes, trübes Punktat mit massenhaften Eiterzellen und spärlichen kleinen Diplokokken. Nach dem völligen Erwachen aus der Narkose war das Sensorium frei, der weitere Wundverlauf war ein normaler und am 24. XII. war der Abszeß geschlossen. Pat. geht es bis jetzt andauernd gut.

Die Pat. stelle ich nicht wegen des linken, sondern wegen des rechten Ohres vor, und zwar wegen des plötzlichen Einsetzens der Hirnsymptome anschließend an eine akute Exazerbation und wegen des Liquorbefundes (trübes eitriges Punktat mit Diplokokken).

II. R. Leidler: **Tumor (Fibrosarkom?) an der Basis der hinteren Schädelgrube der linken Seite. Tumor der linken Paukenhöhle. Zentraler Nystagmus.**

Aus der sehr umfangreichen Krankengeschichte der Heilanstalt Maria-Theresienschlössel für Nervenkranke (Vorstand Professor Redlich) will ich nur dasjenige mitteilen, was otologisch von Interesse ist.

23jähr. Mädchen. I. Aufnahme 19. II. 1919 bis 5. IX. 1919.

Anamnese: Eine Tante starb an Hirntumor. Im Alter von 19 Jahren trat nach einer Erkältung links „Mittelohrentzündung" auf, die trotz Behandlung und langdauernder Besserung jeden Winter, wenn auch in milderer Form, wiederkam. Bei der letzten Rezidive anfangs Jänner 1919 wurde von Prof. Neumann die Diagnose „Tumor" gestellt. Bald nach Auftreten der Ohrerkrankung (1915) stellten sich „Magenbeschwerden", Brechreiz und Schwindel ein. Seit Juli 1918 drückende Kopfschmerzen in der linken Schläfen- und Scheitelgegend, heftiges Schwindelgefühl ohne bestimmt gerichtete Scheinbewegungen. Gehör links schlecht.

Status praesens: 21. II. 1919. Linke Schläfen- und Scheitelgegend klopfempfindlich. Schmerzen und Klopfempfindlichkeit an der Warzenfortsatzspitze.

Fundus normal, Trigeminus: linker mot. Ast schwächer als der rechte. VII.: Rechts etwas schwächer als links. IX.: Gaumensegel links tiefer als rechts. Sprache etwas nasal. Puls 92, nach dem Aufstehen 140. Rekkurrenslähmung links. XII.: Linke Zungenhälfte stark atrophisch, gewulstet, deutliche fibrilläre Zuckungen; weicht nach links ab.

Digitized by Google
Original from UNIVERSITY OF CALIFORNIA
Generated on 2019-10-24 16:13 GMT / http://hdl.handle.net/2027/uc1.b3252768
Public Domain in the United States, Google-digitized / http://www.hathitrust.org/access_use#pd-us-google

Romberg: Geringes Schwanken. Nach dem Bücken starkes Schwanken unter Angabe von Schwindelgefühl.

6. III. Ohrbefund: Trommelfell rechts leicht eingezogen, etwas getrübt. Links: In der Gegend des Trommelfells sieht man eine nach außen vorgewölbte, mit einer Kruste bedeckte, rote fleischige Membran, welche bei der Berührung mit der Sonde schmerzhaft ist. Hinter derselben scheint sich Flüssigkeit zu befinden. Zwischen dieser Membran und der oberen Gehörgangswand dringt die Sonde zirka 2 *mm* tief ein, ohne rauhen Knochen zu fühlen. Keine Eiterung. Am linken Warzenfortsatz einige kleine Drüsen; die Spitze schmerzhaft, der Sternocl. mast deutlich verdickt und durch ein Paket ziemlich harter, gut beweglicher Drüsen nach außen vorgewölbt. Hör- und Stimmgabelbefund rechts normal; links v. = 20 *cm*, W ➡ l., S verkürzt, R negativ. Keine Taubheit. Beim Blick geradeaus besteht ein leichter rhythmischer Nystagmus horizont. nach links, welcher sich beim Blick nach links hochgradig verstärkt. Bei extremem Blick nach rechts einzelne horizontale Zuckungen.

Beim Blick nach oben einzelne diagonale Zuckungen nach links oben. Der Nystagmus verändert sich nicht bei Änderungen der Kopfstellung. Drehversuch aus äußeren Gründen nicht durchführbar (siehe unten). Kalorische Prüfung (kaltes Wasser von zirka $12^0$) links: nach 5 Spritzen (à 150 $cm^3$) treten heftige Kopfschmerzen und hochgradige Blässe des Gesichtes auf. Der spontane Nystagmus ändert sich nicht; die Zuckungen bei Blick nach rechts werden für kurze Zeit stärker. Rechts nach 2 Spritzen deutliche Verstärkung des spontanen Nystagmus.

Wassermann negativ.

Dekursus. Nach Exzision eines $1^1/_2$ *cm* im Durchmesser betragenden Gewebsteilchens des Tumors der linken Paukenhöhle tritt profuse Blutung auf, welche durch Tamponade gestillt wird. Für die mikroskopische Untersuchung erweist sich das Stückchen zu klein und von einer neuerlichen Exzision wird wegen der Gefahr der Blutung abgesehen.

Im weiteren Verlauf der Erkrankung bildet sich ein schwerer Zustand aus, welcher mit Krämpfen, Bewußtseinstrübungen, Haluzinationen, zeitweise positivem Babinski usw. einhergeht und welcher nach Ansicht der Neurologen hysterische Komponenten zeigt. Während dieser Zeit bleiben die Ohrensymptome und speziell der Nystagmus mit geringen Intensitätsschwankungen gleich. Es besteht heftiger Schwindel. Später Besserung der Symptome, Schwindel fast verschwunden, Nystagmus wie oben.

5. IX. Pat. verläßt das Spital. Ambulatorische Nachbehandlung.

16. X. Nystagmus wie oben.

28. X. II. Aufnahme. Die derzeitigen Beschwerden bestehen in ununterbrochenem Hämmern im linken Ohre, in drückenden Kopfschmerzen in der linken Schläfe.

Neurologischer Befund wie oben.

Kein Romberg, kein Schwindel. Pat. kann mit geschlossenen Augen auf einem Fuße stehen. Nystagmus wie oben, etwas geringer.

Digitized by Google
Original from UNIVERSITY OF CALIFORNIA
Generated on 2019-10-24 16:13 GMT / http://hdl.handle.net/2027/uc1.b3252768
Public Domain in the United States, Google-digitized / http://www.hathitrust.org/access_use#pd-us-google

29. XI. Ohrbefund wie oben. Warzenfortsatzgegend frei. Unter der Spitze entlang dem Kopfnicker ein Drüsenpaket, bestehend aus gut beweglichen Drüsen bis zur Größe einer Walnuß. Konsistenz ziemlich weich. Geringe Druckschmerzhaftigkeit an der Spitze des Warzenfortsatzes.

Beim Blick geradeaus kein Nystagmus. Schon beim Überschreiten der Mittellinie nach links ziemlich grobschlägiger Nystagmus horiz. mit leicht rotat. Komponente nach links. Beim Blick nach rechts, bei welchem sich Pat. scheinbar mehr anstrengen muß, nur einzelne Einstellungszuckungen. Beim Blick nach oben und unten kein Nystagmus.

Drehreaktion: 10mal nach rechts = 20 Sek. horiz. Nystagmus nach links mit Schwindel. Der letztere wird identifiziert mit dem spontanen. 10mal nach links = 20 Sek. horiz. Nystagmus nach rechts. Viel stärkere motorische Reaktionen, Auftreten von Kopfschmerzen in der linken Stirne.

Zeigeversuch normal.

Kalorische Reaktion: Es läßt sich vom linken Ohre mit kaltem Wasser zwar leichter Schwindel und eine rasch vorübergehende Verstärkung der Einstellungszuckungen nach rechts, doch keine Beeinflussung des spontanen Nystagmus erzielen.

Epikrise: Interessant an dem Falle ist vor allem das gleichzeitige Bestehen eines Tumors im Mittelohre und an der Schädelbasis, was die Frage nach dem anatomischen Zusammenhang derselben nahelegt. Wenn, was ja sehr wahrscheinlich ist, der Tumor einheitlich ist, so hat er jedenfalls die Pyramide nicht in größerem Ausmaße zerstört. Dafür spricht der Umstand, daß das Gehör nicht vollkommen zerstört und daß das periphere Labyrinth scheinbar nicht vollkommen außer Funktion gesetzt ist. Daß man kalorisch keine sichere Reaktion erhält, könnte damit erklärt werden, daß infolge des Vorliegens des sehr blutreichen Tumors eine Abkühlung des Labyrinths nicht möglich ist. Es wäre natürlich auch möglich, daß das linke Labyrinth nicht funktioniert und daß der Drehnystagmus als Kompensation aufzufassen ist.

Interessanter aber ist der konstante, starke spontane Nystagmus zur kranken Seite, welcher zeitweise den II. Grad erreichte. Dieser Nystagmus ist nach meiner Ansicht als zentral aufzufassen und dürfte so zustande kommen, daß der Tumor die linke Hälfte der Medulla komprimiert (und ergriffen?) hat und daselbst eine Läsion im ventro-kaudalen Deiterskerngebiet gesetzt hat. Es entspricht dieser Befund dem Punkt 2 meiner Ergebnisse in den „Untersuchungen über das Endigungsgebiet des N. vestibularis", nach welchem, gleichgültig, ob der Vestibularis zerstört ist oder nicht, bei Läsion dieser Gebiete Nystagmus zur verletzten Seite auftritt.

III. R. Leidler berichtet über einen **Fall von akuter Encephalitis pontis mit Symptomen von Seiten des zentralen Vestibularapparates,** welchen er in der Heilanstalt für Nervenkranke „Maria-Theresienschlössel" (Vorstand Prof. E. Redlich) zu beobachten Gelegenheit hatte.

Digitized by Google
Original from UNIVERSITY OF CALIFORNIA
Generated on 2019-10-24 16:13 GMT / http://hdl.handle.net/2027/uc1.b3252768
Public Domain in the United States, Google-digitized / http://www.hathitrust.org/access_use#pd-us-google

Aus der Krankengeschichte sei Folgendes hervorgehoben:

36 Jahre alter Mann. Aufnahme 30. VIII. 1919.

Anamnese: Seit 1913 rechts chron. Otitis. Seit 3 Monaten Störungen von Seiten der Extremitäten, der Sprache usw. Zeitweise kurzdauernder Schwindel. Ohrensausen rechts. Seit heute Doppeltsehen. Lues negiert.

Status praesens: VII.: Oberer Ast frei. Mundast links schwächer als rechts. Lidspalte links offener als rechts. Augenbewegungen frei. Nystagmus bei seitlichem Blick nach beiden Seiten. Kornealreflexe beiderseitig wenig prompt. Sprache leicht verwaschen, verlangsamt. Uvula weicht etwas nach links ab.

Obere und untere Extremitäten, besonders links, zeigen schwere spastisch-paretische Störungen. Wassermann negativ. Fundus normal. Röntgenbefund: Verstärkte Impressiones und Gefäßfurchen.

Dekursus: 8. IX. 1919. Fast komplette konjugierte Blicklähmung nach rechts, teilweise auch nach links. Das rechte Auge ist etwas nach innen deviirt. Starker Schwindel, häufiges Erbrechen, Doppeltsehen.

13. IX. Ohrbefund (Dr. Leidler): Linkes Trommelfell normal. Rechts: großer Defekt im Trommelfell, im Atticeingang Schuppen (Cholesteatom), geringe Eiterung.

Rechts Taubheit, links normales Gehör. Weber nach rechts, Rinne rechts negativ mit aufgehobener Luft- und verkürzter Knochenleitung. Kein spontaner Nystagmus. Beim Blick nach links, der nur schlecht gelingt (das rechte Auge kommt nur bis zur Mitte, das links etwas weiter) einige Einstellungszuckungen des linken Auges. Nach rechts vollkommene Blicklähmung.

Kalorische Prüfung (12° Wasser) ergibt beiderseits vollkommene Unerregbarkeit. Auch subjektiv tritt kein Schwindel auf. Der Augenbefund ändert sich in keiner Weise. Keine Deviation conjuguée.

Dreh- und Zeigeversuch sind infolge der Lähmung des Pat. nicht durchführbar.

Diagnose: Otit. med. supp. chron. mit Cholesteatom rechts. Beiderseits Unerregbarkeit des Vestibularapparats für kalorische Reize zentraler Natur.

Ungefähr vom 20. IX. an allmählicher Rückgang der Augensymptome, zuerst am linken Auge. Dasselbe geht am 27. IX. beim Blick nach rechts über die Mittellinie, beim Blick nach links bis in extreme Endstellung. Diese Besserung verliert sich jedoch in den nächsten Tagen wieder.

28. IX. Gesichtsprüfung rechts prompt, links 0.

2. X. Ohrbefund: Blick nach rechts nicht möglich; beim Blick nach links tritt grobschlägiger Nystagmus (horiz. + Spur rotat.) auf. Die Augen werden fast maximal nach links eingestellt.

15. X. Das linke Auge geht beim Blick nach rechts deutlich über die Mittellinie, das rechte beim Blick nach links beinahe bis in den inneren Augenwinkel, beim Blick nach rechts nicht bis zur Mittellinie.

20. X. Linker Bulbus beinahe frei beweglich. Es bestehen noch Doppelbilder. Schwindel gering.



Digitized by Google
Original from UNIVERSITY OF CALIFORNIA
Generated on 2019-10-24 16:13 GMT / http://hdl.handle.net/2027/uc1.b3252768
Public Domain in the United States, Google-digitized / http://www.hathitrust.org/access_use#pd-us-google

1. XI. Bewegungen des linken Auges frei; das rechte geht deutlich beim Blick nach rechts über die Mittellinie. VII. Lähmung links beinahe verschwunden. Die Lähmungserscheinungen der Extremitäten gehen zurück.

14. XI. Ohrbefund: Blick nach links fast normal, ohne Nystagmus. Blick nach rechts. Nystagmus besonders des rechten Auges, welches etwas über die Mittellinie geht.

Kalorische Reaktion (Wasser von 12°): links prompt mit Schwindel nach zirka 30 $cm^3$ Wasser; rechts typisch nach zirka 200 $cm^3$ Wasser.

Epikrise: Der Fall ist dadurch interessant, daß man an ihm das Verschwinden und Wiedererscheinen der kalorischen Reaktion beobachten konnte. Nach dem neurologischen und Vestibularbefund dürfte es sich hier um einen akuten enzephalitischen Prozeß im Pons gehandelt haben, welcher wahrscheinlich beide hintere Längsbündel oder aber das linke hintere Längsbündel und die Bogenfasern aus dem Deiterskerngebiet der linken Seite in der Höhe zwischen den IX. und VI. Kernen ergriffen hatte. In letzterem Falle würde der Befund demjenigen in Punkt 5 meiner „Untersuchungen über das Endigungsgebiet des N. vestibularis" entsprechen, wo es heißt: „Zerstört man alle Bogenfasern aus dem Deiterskerngebiet einer Seite, sowie das hintere Längsbündel derselben Seite, so fallen alle vestibulären Reaktionen beider Seiten weg." Sehr beachtenswert ist auch der Umstand, daß trotz Fehlens der Erregbarkeit heftiger Schwindel bestand.

IV. B. Gomperz: **Tumor mit beerenförmigen Protuberanzen am Trommelfell.**

21jähr. Mädchen mit Zunahme einer alten Schwerhörigkeit. Nach Entfernung obturierenden Cerumens fand sich rechts ein Bild, das bisher wohl schon gesehen, aber nach Ansicht des Vortr. nicht richtig gedeutet wurde und das er bittet, in Augenschein zu nehmen. Vor dem Hammergriff spannt sich, fast die ganze vordere Trommelfellhälfte ersetzend, eine zarte Narbenmembran aus, welche durch ihre tiefblaue Farbe auffällt; das Überraschende ist aber ein dunkelblauroter Tumor mit beerenförmigen Protuberanzen, der von hinten und oben her, ähnlich einer Weintraube, die obere Trommelfellhälfte vorwölbt.

Beim ersten Blick könnte man an hämorrhagische Blasen denken, und ich dachte zuerst auch daran, da man solche bei Individuen mit exsudativer Diathese nicht gar so selten nach Ausspritzung und Austupfen des Gehörganges sieht, trotz schonendsten Vorgehens. Aber da hier neben den traubenförmig angeordneten Blasen keinerlei Entzündungserscheinungen zu sehen waren, konnte diese Annahme fallen gelassen werden. Auch blieb das Trommelfellbild unverändert so, wie Sie es heute sehen, während mehrwöchentlicher Behandlung bestehen.

Die Pat. hört die Taschenuhr rechts 5 *cm*, links 1 *m*, Weber unbestimmt, Rinne rechts negativ; nach der Luftdouche Hörweite rechts unverändert.

Generated on 2019-10-24 16:13 GMT / http://hdl.handle.net/2027/uc1.b3252768
Public Domain in the United States, Google-digitized / http://www.hathitrust.org/access_use#pd-us-google
Digitized by Google
Original from UNIVERSITY OF CALIFORNIA

Dieser Fall ist ein Analogon zu jenem, welchen Rohrer im Jahre 1901 im 39. Bande der Zeitschrift für Ohrenheilkunde beschrieb und mit einer Reihe von Abbildungen erläuterte.

Es handelte sich da um ganz ähnliche Tumoren an beiden Trommelfellen, bei einem von Rohrer durch Jahre hindurch oft untersuchten Knaben, bei dem er diese Tumoren wachsen, aber auch wieder vergehen sah, mit Hinterlassung ausgedehnter Narben am Trommelfell. Rohrer, der diese Tumoren als noch nie beschriebenes Unikum bezeichnete, faßte sie als Varixbildung in der Paukenhöhle auf. Ich will gleich bemerken, daß ich weder bei meinem Fall an Varizes, noch daran glaube, daß es sich in Rohrers Fall darum gehandelt habe; ebenso, wie es sich in den in letzterer Zeit oft demonstrierten Fällen von „blauem Trommelfell" sicher nicht um die manchesmal dabei vermuteten Varizes gehandelt hat.

Hierher dürfte auch der Fall gehören, welchen Friedländer 1911 in der Berliner otologischen Gesellschaft demonstrierte, bei dem im hinteren oberen Quadranten monatelang dunkelrote Blasen unverändert zu sehen waren, über deren Natur sich der Vortr. vorsichtigerweise nicht äußern wollte.

Wenn ich nun meine Ansicht über die Natur dieser seltenen Bildung sagen soll, so möchte ich sie für Exsudatansammlungen halten, die, auf entzündlichem Wege entstanden, auch zur Bildung von septierenden Strängen geführt haben, durch welche einzelne Teile der betroffenen Trommelfellpartien größere, andere geringere Spannung besitzen, wodurch dann die beerenförmigen Protuberanzen zustande kamen. Vielleicht waren narbige Verdünnungen am Trommelfell das Primäre, die Sekret bildung etwas Sekundäres, wie es die langsame Entstehung unter Rohrers Augen in seinem Falle vermuten läßt.

Für die Erklärung der blauen Farbe genügt da vollständig das Goethesche Farbengesetz: „Trübes Medium vor dunklem Hintergrund gibt Blau", worauf ich schon 1896 (Monatsschrift für Ohrenheilkunde, S. 499) hingewiesen habe, als ich in dieser Gesellschaft eine blaue Zyste an der oberen Wand einer Radikaloperationshöhle demonstrierte.

V. H. Reichel: **2 Fälle akuter Otitis mit rasch einsetzender, tödlich verlaufender Meningitis trotz Vakzinebehandlung.**

Im ersten Falle handelte es sich um ein 18jähr. Mädchen, das 1918 eine Mittelohrentzündung durchgemacht hatte, seither gesund war. Am 11. XI. befand sich Pat. noch vollkommen wohl, am 12. klagte sie über eingenommenen Kopf, am 13. über heftige Schmerzen im linken Ohr. Der herbeigerufene Arzt diagnostizierte einen Abszeß im Ohr, den er spaltete, worauf Erleichterung auftrat. In der folgenden Nacht stellte sich hohes Fieber, Brechreiz, später auch Erbrechen ein. Pat. war sehr unruhig und bald benommen. Bei der Spitalsaufnahme, die am folgenden Tage nachmittags erfolgte, zeigte die Pat. bereits das Bild einer schweren Meningitis mit vollständiger Bewußtlosigkeit. Rechtes Ohr: Ohne Befund. Linkes Ohr: Trommelfell geschwollen, vorgewölbt, keine Perforation oder Parazenteseöffnung zu sehen, im Gehörgang



Digitized by Google
Original from UNIVERSITY OF CALIFORNIA
Generated on 2019-10-24 16:13 GMT / http://hdl.handle.net/2027/uc1.b3252768
Public Domain in the United States, Google-digitized / http://www.hathitrust.org/access_use#pd-us-google

nur Schuppen. Nystagmus nach allen Richtungen, von wechselnder Stärke, durch Spülung nicht beeinflußbar. Im stark getrübten Liquor massenhaft Eiterzellen und Diplokokken. Bei der von Herrn Prof. Mayer sofort vorgenommenen Aufmeißelung mit Duraspaltung zeigt sich der Knochen noch nicht erweicht, aber serös eitrige Flüssigkeit unter Druck enthaltend. Im Antrum derselbe dünne Eiter, dabei gelingt es nicht, mit der Sonde in die Pauke vorzudringen. Nach der Operation tritt im Befinden der Pat. keine Änderung ein. Exitus letalis am 2. Tage nach der Aufnahme. Bei der Obduktion findet sich eine diffuse eitrige Meningitis, beide Hemisphären sind mit einer dicken Eiterhaube überzogen. Bakteriologisch wurden im Warzenfortsatzeiter Staphylok. pyog. aur. neben Diplok. lanceolat., im Lumbalpunktat Diplok. lanceolat. in Reinkultur nachgewiesen.

Im zweiten Falle handelt es sich um ein $4^1/_2$jähr. Mädchen, das Oktober 1919 während eines fieberhaften Katarrhs durch 2 Tage über Ohrenschmerzen geklagt hatte, nachher aber beschwerdefrei war. Mitte November erkrankte das Kind an Bronchitis, in deren Verlaufe der behandelnde Arzt eine Mittelohraffektion diagnostizierte, derentwegen am 22. XI. von einem Spezialarzte beiderseits parazentesiert wurde. Am 30. mußte links wegen Druckschmerzhaftigkeit und hohen Fiebers nochmals parazentesiert werden, ohne daß sich aber wie beim erstenmal Sekret entleerte. Während die Druckschmerzhaftigkeit schwand, stieg das Fieber rasch wieder bis über $40^0$, dazu gesellten sich Schmerzen bei Bewegungen des Kopfes und der Beine. Aufnahme auf unsere Abteilung am 2. XII. abends. Auch diese Pat. zeigte bei der Aufnahme bereits das Bild der vollentwickelten Meningitis, wobei auffallenderweise das Sensorium vollständig klar war und Hyperalgesie fehlte. Das Lumbalpunktat ist fast klar, enthält aber reichlich Zellen bis hoch über tausend im $mm^3$. Pandysche Probe positiv. Ohrbefund rechts: Abklingende Otitis. Links: Trommelfell geschwollen, vorgewölbt, Parazenteseöffnung verklebt. Gehör links sehr stark herabgesetzt oder vielleicht vollständig aufgehoben, kalorisch nach 1 Liter Wasser nicht erregbar. Bei der von mir sofort vorgenommenen Aufmeißelung findet sich ein kleinzelliger Warzenfortsatz, der Knochen ist erweicht, besonders zur hinteren Schädelgrube hin, deren Dura auch stärker vorgewölbt ist als die der mittleren Schädelgrube. Von der Erweichung ist auch die Lamina interna der Hinterhauptschuppe betroffen, so daß die hintere Schädelgrube breit freigelegt wurde. In der Spitze des Warzenfortsatzes eiterhaltige Zellen, sonst nur hie und da einige Eiterpunkte. Schleimhaut überall stark geschwollen. Nach der Operation besserten sich die Erscheinungen etwas, nahmen aber rasch wieder zu, um am 7. XII. zum tödlichen Ausgange zu führen. Die Obduktion ergab schwere eitrige, basale Meningitis, ausgehend von der hinteren Schädelgrube. Bakteriologisch fand sich in dem bei der Obduktion entnommenen Eiter Streptokokken, Lumbalpunktat und der Eiter aus dem Warzenfortsatz waren steril.

Beiden Fällen ist gemeinsam die rasch einsetzende Meningitis, im ersten Falle noch innerhalb 48 Stunden, während klinisch nur wenig ausgesprochene Erscheinungen bestehen, welche die Erkrankung des Ohres als harmlos hätten beurteilen lassen.

Digitized by Google
Original from UNIVERSITY OF CALIFORNIA
Generated on 2019-10-24 16:13 GMT / http://hdl.handle.net/2027/uc1.b3252768
Public Domain in the United States, Google-digitized / http://www.hathitrust.org/access_use#pd-us-google

Im ersten Falle kann man wohl die anatomische Variation in der Verbindung zwischen Antrum und Pauke mit zur Erklärung heranziehen, daß die Infektion so rasch gegen die Meningen vorgetrieben wurde, während es sich im zweiten Falle um ein durch schwere Bronchitis geschwächtes Kind handelte, wo dem Fortschreiten der Infektion kein Hindernis entgegengestellt werden konnte. Interessant ist im zweiten Falle, daß das nahezu klare und sterile Lumbalpunktat keinen Schluß auf die Schwere der Infektion, bzw. deren eitrigen Charakter zugelassen hätte, wenn nicht die Zellzählung eine so reiche Zellvermehrung gezeigt hätte. Wie schon Herr Prof. Mayer anläßlich einer Diskussionsbemerkung hier erwähnt hat, wird auf unserer Abteilung gerade dieser Untersuchungsrichtung bei otogener Hirnkomplikation besondere Aufmerksamkeit zugewendet. Bei beiden Fällen wurde die in letzter Zeit mehrfach mit Erfolg verwandte polyvalente Staphylokokkenvakzine intravenös verabfolgt, und zwar im ersten Falle täglich 100 Mill., im zweiten Falle 100 Mill. jeden 2. Tag. Es wurde aber weder das Krankheitsbild irgendwie beeinflußt, noch konnte der Tod verhindert werden.

Diskussion.

E. Ruttin fragt, ob nicht im zweiten Falle eine Labyrintheiterung bestand.

Reichel: Diese Frage ließ sich bei der Untersuchung wegen großer Unruhe und Widerspenstigkeit des Kindes nicht vollständig entscheiden. Bei der Obduktion war das Labyrinth aber frei.

VI. E. Ruttin: **Bulbusthrombose mit eigentümlichem Infektionsmodus.**

St. L., 11 Jahre alt, wurde am 2. XII. 1919 auf die Klinik Neumann aufgenommen. Vor 6 Wochen begann das rechte Ohr zu fließen. Angeblich hatte sie vor zwei Tagen einen Schüttelfrost mit Fieber und Delirien, am Tage der Aufnahme früh einen Schüttelfrost, ebenso einen bald nach der Aufnahme, mit 40·2 Temperatur. Kein Kopfschmerz, kein Schwindel, kein Erbrechen.

Bei der Aufnahme fand ich die Weichteile über dem Warzenfortsatz ödömatös. Die Schwellung reicht oben und vorn bis in die Schläfengegend. Im Gehörgang reichlich eitriges fötiges Sekret, die hintere Gehörgangswand stark gesenkt. Einblick in die Tiefe unmöglich. Hörweite für Konversationssprache 10 *cm*, Weber ➡ r. Rinne negativ, Schwabach verkürzt (?) $C_1$, $c^4$ verkürzt. Kein spontaner Nystagmus. Kalorische Reaktion typisch. Hirnnerven frei. Operation am 2. XII. Entleerung eines Periostalabszesses, der bis in die Jochfortsatzgegend reicht. Der Eiter ist fötid. Eröffnung des Warzenfortsatzes. Eröffnung des kleinen Antrums, aus dem nicht fötider Eiter unter Druck kommt. Freilegung des Sinus, der breit ist und den größten Teil des Warzenfortsatzes einnimmt. Der Sinus ist stark verändert, an einer Stelle mit dem Knochen verwachsen. Punktion mit der Spritze ergibt flüssiges Blut.

3. XII. 40·2 Schüttelfrost. Augenhintergrund (Dr. O. Ruttin) normal.

4. XII. Operation (Ruttin): Doppelte Ligatur der Jugularis und Fazialis. Durchschneidung zwischen den Ligaturen. Der periphere Jugularis-

Digitized by Google
Original from UNIVERSITY OF CALIFORNIA
Generated on 2019-10-24 16:13 GMT / http://hdl.handle.net/2027/uc1.b3252768
Public Domain in the United States, Google-digitized / http://www.hathitrust.org/access_use#pd-us-google

stumpf füllt sich sofort mit Blut. Weitere Freilegung des Sinus nach oben und unten, bis in die Nähe des Bulbus. Abtamponade des Sinus oben und unten. Inzision des mittleren Teiles. Volle Blutung. Ein Thrombus wird nicht gefunden. Nach oben wird die Schuppe weiter freigelegt und das vereiterte Gewebe bis in die Nähe des Kiefergelenks drainiert. Blut aus dem Sinus bakteriologisch steril (Prof. Wiesner).

5. XII. 37·6, 36·3, schmerzhafter Husten. Interne Untersuchung negativ.

6. XII. 39·0, 39·2, 40·5, kein Schüttelfrost. Wickel, Senega. V. W.: Der Sinus bluthaltig, das obere Jugularisende bluthaltig. Die Untersuchung des klaren Lumbalpunktates auf zytologische Elemente ergibt normalen Befund. Blut aus dem Sinus bakteriologisch steril (Prof. Wiesner).

7. XII. 38·2, 36·0, interne Untersuchung: Pleuropneumonie. Schmerzen im rechten Hüftgelenk.

8. XII. Temperatur normal. V. W.: Das obere Jugularisende wird geöffnet, es enthält einen roten Thrombus. Der Sinus ist bluthaltig. Er wird der Länge nach geschlitzt und tamponiert.

9. XII. afebril. Die Schmerzen im rechten Hüftgelenk geringer.

10. XII. 39·6. Exitus.

Obduktionsbefund (Prof. Erdheim): Pyämie. Osteomyelitis und eitrige Periostitis mit weitgehender Abhebung des Periosts an der Schuppenbasis, am Processus zygomaticus, am Gelenkfortsatz des Unterkiefers mit Vereiterung des Kiefergelenkes und Phlegmone aller umliegenden Weichteile und der Parotis. Diese jauchige Phlegmone reicht an der Schädelbasis bis an die vordere Wand der Vena jugularis, gerade an der Stelle, wo die Vene aus dem intrakraniellen Anteil hervorkommt. Entzündung dieser Venenwand und konsekutive vereiternde Parietalthrombose von ganz kurzer Ausdehnung gerade an dieser Stelle. Sehr zahlreiche metastatische Abszesse und pyämische Infarkte in beiden Lungen. Fibrinös-eitrige Pleuritis rechts und Thoraxempyem links. Entsprechend dem basalen Anteil der Schuppe gerade da, wo diese in die Pyramidenbasis übergeht, ist die Dura in einer Ausdehnung von etwa 1 *cm* in toto verdickt, gelb und morsch, in eitriger Einschmelzung begriffen. Makroskopisch der anliegende Teil des Knochens ohne Veränderung. An der Innenfläche die Dura an dieser Stelle und im weiteren Umkreis mit frischem fibrösen Exsudat überzogen, der anliegende Teil der Leptomeningen jedoch ohne pathologische Veränderungen. Parenchymatöse Degeneration des Herzens, der Leber und Nieren.

Nach der Ansicht des Pathologen ist also hier die Thrombose des Bulbus oder eigentlich der Vena jugul. beim Austritt aus dem Bulbus auf dem Umwege der das Ohr umkreisenden, von der Schuppenosteomyelitis ausgehenden Phlegmone entstanden, gewiß ein sehr interessanter und seltener Entstehungsmodus, allein ich möchte doch auch die Möglichkeit einer sogenannten sprunghaften Thrombose, d. h. die Entwicklung des Thrombus durch Infektion des Sinus vom Warzenfortsatze aber mit entfernterer Lokalisation nicht leugnen. Interessant ist auch in diesem Falle

Digitized by Google
Original from UNIVERSITY OF CALIFORNIA
Generated on 2019-10-24 16:13 GMT / http://hdl.handle.net/2027/uc1.b3252768
Public Domain in the United States, Google-digitized / http://www.hathitrust.org/access_use#pd-us-google

die erwähnte Ausbreitung der Phlegmone und die Vereiterung des Kiefergelenkes.

VII. O. Beck: **Durch den Sinus occipitalis aufsteigende Thrombose. Venenanomalie im Bereiche der Jugularis interna.**

W. P., 14 Jahre alt, am 17. XI. 1919 auf die Klinik Neumann aufgenommen. Keine Kinderkrankheiten, angeblich immer gesund gewesen. Vor 1 Jahr begann das linke Ohr zu fließen und fließt seither mit Unterbrechungen. Im rechten Ohr angeblich immer gesund gewesen. Vor 14 Tagen begann das rechte Ohr angeblich ohne Schmerzen zu fließen. Die Pat. begab sich in unsere Ambulanz. Vor 3 Tagen bekam sie heftige Schmerzen im rechten Ohr, hatte vorgestern Nacht und gestern Nachmittag Schüttelfrost und 39° Temperatur. Der Hausarzt schickte sie an die Klinik. Kein Kopfschmerz, kein Schwindel. Gestern zweimaliges Erbrechen.

Ohrbefund: Rechtes Ohr: Äußeres Ohr normal. Im äußeren Gehörgang mißfarbiger, fötider Eiter. Das Trommelfell rot, vorgewölbt, vorn unten eine Perforation, aus der sich pulsierender Eiter entleert. Warzenfortsatz druckempfindlich, besonders am hinteren Rande.

Linkes Ohr: Große Perforation im Trommelfell, kein freies Sekret, Gehörgang trocken.

Hals und Rachen frei, keine besondere Druckempfindlichkeit in der Jugularisgegend. Vorgestern Schmerzen beim Schluckakt, welche bald vergingen. Die Tonsillen sind frei. Schädel nirgends klopfempfindlich. Hirnnerven frei, kein Vorbeizeigen. Temperatur 38·8.

Gehör: rechts $^1/_2$ *m*, links 1 *m* Konversationssprache.

Rinne beiderseits negativ. Kopfknochenleitung beiderseits verlängert. Kein spontaner Nystagmus, kein Nystagmus bei Kopfbewegungen. Kein Fistelsymptom. Kalorischer Nystagmus typisch mit typischem Vorbeizeigen.

Operation 17. XI. (Beck): Äußerst großzelliger Warzenfortsatz. Bei den ersten Meißelschlägen entleert sich sehr fötider, grüngelber Eiter. Ausführung der Totalaufmeißelung. Im Mittelohr Granulationen und fötides Sekret. Freilegung des Sinus von 2 *cm* oberhalb des oberen Knies bis zum Übergang in den Bulbus. Lateral vom Sinus große, mit dickem Eiter erfüllte Zellen. Die Sinuswand speckig-eitrig belegt. Nach oben wird gesunde Sinuswand erreicht. Freilegung der an den Sinus angrenzenden Dura, sowohl medial wie lateral vom Sinus, die stark pachymeningitisch verändert ist. Die Dura der mittleren Schädelgrube wird in der Gegend des oberen Sinusknies freigelegt, weil der Knochen daselbst eitrig ist. Sie ist verändert. Bei der Inzision des Sinus drängt sich ein Thrombus vor.

Unterbindung der Vena jugularis, die wegen der vorhandenen Struma nach außen gedrängt erscheint, unterhalb der Vena facialis communis, die ebenfalls ligiert wird. Inzision des Sinus. Im freigelegten Stück Exzision der freigelegten Sinuswand.

Es wird ein zirka 2 *cm* langer, roter Thrombus entfernt, volle Blutung von oben, Blutung von unten. Usuelle Wundversorgung.

Digitized by Google
Original from UNIVERSITY OF CALIFORNIA
Generated on 2019-10-24 16:13 GMT / http://hdl.handle.net/2027/uc1.b3252768
Public Domain in the United States, Google-digitized / http://www.hathitrust.org/access_use#pd-us-google

Blut aus dem Sinus: Am Deckglas gram negative Stäbchen die stellenweise in Fäden auswachsen. Kulturell steril.

Blut aus der Jugularis und Armvene, desgleichen Thrombus aus dem Sinus steril.

18. XI.: Nacht gut geschlafen. Morgentemperatur afebril. Lumbalpunktion 18. XI. (Dozent Pappenheim). Druck 200 bis 220. Liquor klar. Kompressionssymptom positiv. Zellen: 15 im $mm^3$.

19. XI. Verbandwechsel, Jugularis bluthaltig.

20. XI. 39·5. Nacht unruhig.

21. XI.: Verbandwechsel. Es entleert sich ein Abszeß aus der Jugulariswunde. Vom Bulbus kein Blut. Nach Öffnung der Jugularisligatur gute Blutung. Vom oberen Sinusende Blutung nach Lüftung des Tampons.

Nachmittag Schüttelfrost mit 40·5. Abends heftige Delirien.

22. XI.: 4 Uhr Früh Schüttelfrost mit 40·5. Klagt über Schmerzen im linken Schultergelenk.

Abends 40·5, Schüttelfrost, Schmerzen im linken Schultergelenk, daselbst keine Fluktuation nachweisbar.

23. XI.: Lumbalpunktion: Druck 370, Liquor trüb. Es wird bis auf 170 Druck abgelassen. Zellen: 3000, überwiegend polynukleare Leukozyten. Mikroskopisch und kulturell steril.

Revision der Jugulariswunde. Vom Bulbus und aus der Jugularis keine Blutung. Weiters Freipräparieren des unteren Jugularisstumpfes nach abwärts und des oberen Stumpfes gegen den Bulbus zu. Das unterbundene Gefäß ist sicher die Jugularis. Nach Einführung eines Katheters in das obere Jugularisende bis in den Bulbus gelingt die Durchspülung. Lüftung des oberen Sinusendes ergibt volle Blutung.

24. XI.: $^3/_4$1 Uhr nachts: Exitus.

Obduktionsbefund (Prof. Bartel): Status thymicolymphaticus, hellgrau rote Thymus, lymphatische Hypoplasie, Genitalhypoplasie, glatte zystische Ovarien, abgeschnürte Gallenblasenkuppe. Zahlreiche Milzkerben, 10 *cm* langer Apendix, Doppelniere, Impressiones digitatae über der Konvexität. Große parenchymatöse Bauchorgane. Hilusform der Milz. Kleine Lungen, kleines Herz. Zarte Aorta, Venenanomalie am Halse rechts, Leptomeningitis purulenta am Kleinhirn.

Demonstration des Präparates: Bei der Operation wurde ein 2 *cm* langer, frischer Thrombus entfernt und vom oberen Sinusende erfolgte sowohl während der Operation, als auch beim Verbandwechseln volle Blutung.

Im Präparat sieht man, daß der Sinus occipitalis mit vereiterten Thromben erfüllt ist und daß sich die Thrombose als wandständiger Thrombus zirka 1 *cm* in den rechten Sinus lateralis erstreckte. Es wurde also operativ der jüngste Teil der Thrombose angegangen. Die schweren septischen Erscheinungen rührten aber von der durch den Sinus occipitalis aufsteigenden, vereiterten Thrombose her. Vom Sinus sagitalis entwickelte sich auch die Meningitis um das Kleinhirn. Interessant ist, daß zwischen dem Ende der wandständigen

Generated on 2019-10-24 16:13 GMT / http://hdl.handle.net/2027/uc1.b3252768
Public Domain in the United States, Google-digitized / http://www.hathitrust.org/access_use#pd-us-google
Digitized by Google
Original from UNIVERSITY OF CALIFORNIA

Thrombose und dem frischen Thrombus ein gesundes Stück Sinuswand sich befindet. Bemerkenswert ist die Venenanomalie an der rechten Halsseite. Beim 2. Verwandwechsel war der Bulbus nicht bluthaltig und auch nach Eingehen mit dem gekrümmten Löffel war keine Blutung zu erzielen. Nach

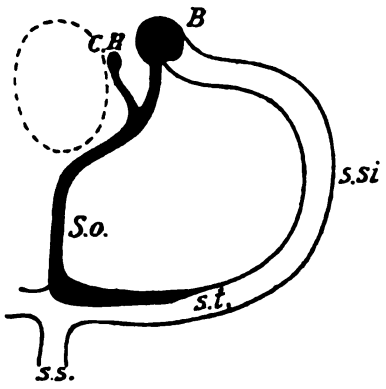


*s. s.* = Sinus sagittalis.
*s. t.* = Sinus transversus.
*s. si.* = Sinus sigmoideus.
*B.* = Bulbus jug.
*S. o.* = Sinus occipitalis.
*C. H.* = Canalis hypoglossi.
Schwarz = Thrombosierte Gefäße.

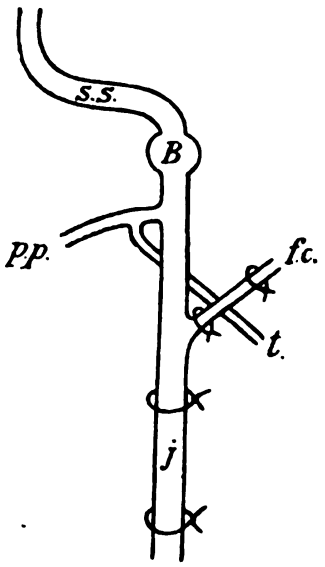


*s. s.* = Sinus sigmoideus.
*B.* = Bulbus jug.
*j.* = Vena jug. interna.
*f. c.* = v. fac. communis.
*p. p.* = Vene v prävertebralen Geflecht.
*t.* = Vene zur Struma.

Öffnung der Ligatur am oberen Sinusende kam aber volle Blutung. Man mußte daran denken, daß das unterbundene Gefäß möglicherweise nicht die Jugularis interna sein könnte, die wegen der vorhandenen Struma stark nach außen gedrängt war. Außerdem bestand die Möglichkeit, daß oberhalb der unterbundenen Facialis communis noch ein Gefäß in die Jugularis einmünden könnte, obgleich wir ja annehmen, daß zwischen dieser und dem Bulbus kein Gefäß mehr einmündet. Bei der deshalb vorgenommenen Wundrevision wurde festgestellt, daß die unterbundene Vene die Jugularis interna ist und als dann, da beim nächsten Verbandwechsel aus dieser keine Blutung mehr erfolgte, ein Katheter bis zum Bulbus vorgeschoben wurde, gelang die Durchspülung. Die Obduktion brachte eine Klärung. Es zeigte sich, daß knapp unterhalb des Bulbus eine Vene einmündete, die zur Thyreoidea zog und daß in dieses Gefäß eine andere Vene mündete, die aus dem prävertebralen Venenplexus stammte.

---

Digitized by Google
Original from UNIVERSITY OF CALIFORNIA
Generated on 2019-10-24 16:13 GMT / http://hdl.handle.net/2027/uc1.b3252768
Public Domain in the United States, Google-digitized / http://www.hathitrust.org/access_use#pd-us-google

# Oto-laryngologischer Verein zu Kristiania.

**Sitzung vom 24. April 1919.**

Vorsitzender: Uchermann.
Schriftführer: Galtung.

Uchermann führte einen Fall von **Transversusparalyse** bei einem einjährigen kleinen Mädchen vor, das wegen Verdachts auf Tbc. laryngis im Hospital aufgenommen worden war. Seit der Geburt solle sie „heiser" gewesen sein, hat an keiner allgemeinen Krankheit gelitten. Keine Anzeichen von Tbc.

Derselbe besprach den Fall eines **Fremdkörpers** (kleine Pfeife) in der Lunge, der 8 Tage nach dem Verschlucken aus dem rechten Bronchus eines 15jährigen Knaben unter Bronchoscopia sup. in Lakalanästhesie entfernt wurde. Die näheren Einzelheiten sind dem „Norsk Magaz. f. Laegevidenskaben (forhandlingar)" zu entnehmen.

Derselbe besprach 2 Fälle von **akut rheumatischem Ohrenleiden.** Der eine Pat., ein 45jähriger Mann, fühlte 8 Tage vor der Aufnahme nach einer „Erkältung" (er war Lokomotivführer) Schmerzen in und um das rechte Ohr herum. 5 Tage später Paracentese, kein Ausfluß. Schmerzen unverändert, rechtsseitiger Kopfschmerz, besonders nachts. Zudem etwas Schwindel, ein vereinzeltes Erbrechen. Keine Frostschauer. Bei der Ankunft am 29. III. hörte er auf dem rechten Ohre Flüstern ad concham. Rinne + 15, Schwabach + — 0, mithin ein kombiniertes Mittelohr-Nervenleiden. Das Trommelfell geschwollen, vorgebeult, nach unten und hinten eine ritzenförmige Öffnung nach der Paracentese. Unerhebliches Sekret. Temperatur 36,8°, Puls 72. Keine Facialisparese, kein Nystagmus. Det. Salicyl. natr. 20 : 300, Chl. maj. t. p. d. 2. IV. Weder Schmerzen noch Schwindelgefühl. 8. IV. Hört Flüstern auf $8^1/_2$ *m*. Das Ohr rot. 15. IV. Hört Flüstern auf 15 *m*. Wird entlassen.

Der zweite Pat., eine 25jährige Krankenpflegerin, fühlte 8 Tage vor der Aufnahme Schmerzen im rechten Ohr, 4 Tage später auch im linken Ohr bei stark herabgesetztem Hörvermögen. Kein Ohrenfluß, ein paar Mal Erbrechen. Temperatur ein paar Mal 38°. Weder Schwindel- noch Frostanfälle. Bei der Ankunft am 3. IV. hört sie auf beiden Ohren Flüstern ad concham. Rinne + 15—20, Schwabach + 0 — — 5, mithin ein doppelseitiges kombiniertes Mittelohr-Nervenleiden. Rechter Gehörgang trocken, Schwellung und Rötung der Gehörgangswandung hinten und unten am Trommelfell, das rot und verdickt ist. Im linken Gehörgang spärliches, blutiges Sekret, die Gehörgangswandung injiziert, geschwollen, die vordere Hälfte des Trommelfells gleicherweise, nach hinten und innen zu etwas pulsierendes Sekret. Etwas Empfindlichkeit über dem Proc. mastoideus, insbesondere an der Spitze. Temperatur 36,8°. Det. Salicyl. natr. 20,0—300,0, chl. maj. t. p. d.

19. IV. Hört Flüstern auf beiden Ohren auf 10 *m*. Die Trommelfelle blaß. Wird entlassen.

Digitized by Google
Original from UNIVERSITY OF CALIFORNIA
Generated on 2019-10-24 16:13 GMT / http://hdl.handle.net/2027/uc1.b3252768
Public Domain in the United States, Google-digitized / http://www.hathitrust.org/access_use#pd-us-google

In einem Vortrag auf dem 6. internationalen otologischen Kongreß in London 1899 („Rheumatic deseases of the ear") habe ich die Aufmerksamkeit auf diese seltenen, jedenfalls wenig bekannten Leiden gelenkt, die durch starke Schmerzen, Injektion und Schwellung des knöchernen Gehörgangs gekennzeichnet sind, oft auch durch serös blutiges Exsudat in der Trommelhöhle sowie außerdem durch Anzeichen eines nervösen Leidens, das in der Regel durch Salicylbehandlung schnell gehoben wird.

Derselbe führte wiederum das in der vorigen Sitzung besprochene Mädchen mit **Abducensparalyse** vor. Da diese trotz JK nicht schwinden wollte, wurde die Radikaloperation gemacht und darnach von neuem JK verordnet. Die Lähmung ist jetzt vollständig geheilt.

Galtung bespricht einen Fall einer **geheilten otogenen Meningitis.**

---

## Bücherbesprechungen.

**Lehrbuch der Krankheiten des Ohres und der Luftwege einschließlich der Mundkrankheiten.** Von Dr. Alfred Denker und Dr. Wilhelm Brünings. Vierte und Fünfte Auflage. Jena 1920, Gustav Fischer.

Die rasche Folge der neuen Auflagen beweist am besten, daß das vorliegende umfangreiche Werk von 627 Seiten sowohl bei Fachärzten als auch bei praktischen Ärzten gute Aufnahme gefunden hat. In sieben Abschnitten werden ausführlich und vollständig die Erkrankungen des Ohres, des Nasenrachenraumes, der Mundhöhle, des Kehlkopfes und der Bronchien behandelt. Bei der Behandlung des Gehörorgans sind die zum Verständnis der verschiedenen Erkrankungen der einzelnen Abschnitte des Ohres notwendigen topographisch anatomischen Verhältnisse sehr ausführlich beschrieben und durch sehr gute instruktive Abbildungen illustriert, auch die Physiologie ist hinreichend berücksichtigt, namentlich auch die wichtigen neuen Funktionsprüfungen. Die verschiedenen Erkrankungen der einzelnen Abschnitte des Gehörorgans sind durch treffliche Abbildungen, besonders Trommelfell-Bilder und Abbildung operativer Eingriffe sehr anschaulich dargestellt. Nicht minder erfreulich und dem neuesten Standpunkt der Wissenschaft entsprechend ist die Behandlung der Erkrankungen des Nasenrachenraumes, der Nebenhöhlen, Mundhöhle, Larynx. Nach ausführlicher Schilderung der anatomischen und physiologischen Verhältnisse unter Vorführung instruktiver Abbildungen folgt die genaue Schilderung aller vorkommenden Krankheiten, deren medikamentöse, instrumentelle und operative Behandlung. Das vorliegende Werk, auf dessen reichen Inhalt hier näher einzugehen zu weit führen würde, ist eine Fundgrube über alle Fragen, welche das umfangreiche Gebiet der Erkrankungen des Ohres, Nasenrachenraumes und Larynx mit Bronchien dem Arzte bietet und ein zuverlässiger Ratgeber sowohl für Fachärzte auf diesem Gebiete als auch für praktische Ärzte.

W. Kirchner.

Digitized by Google
Original from UNIVERSITY OF CALIFORNIA
Generated on 2019-10-24 16:13 GMT / http://hdl.handle.net/2027/uc1.b3252768
Public Domain in the United States, Google-digitized / http://www.hathitrust.org/access_use#pd-us-google

**Handlexikon der Naturwissenschaften und Medizin.** Herausgegeben unter Mitwirkung von Bierbaum, Czepa, Eckstein, Fürst, Guttmann, Herzig, R. Loeser, Mehler, Meyer, Migula, Neumann, O. Neuss, Peters, Riem, Roux, H. Rubach, Siebert, Stehli, Fr. Steppes und R. Steppes. Von Prof. Dr. J. H. Bechhold. 2. Auflage. Frankfurt a. M., H. Bechhold.

Nach 25 Jahren erscheint endlich das Handlexikon der Naturwissenschaften und Medizin in zweiter Auflage. „Die gesamte Natur- und Heilwissenschaft umfassend, soll es über die in diesen Fächern vorkommenden gebräuchlichen Ausdrücke sowohl dem gebildeten Laien, als auch dem Gelehrten, außerhalb dessen Fachwissenschaft, Auskunft erteilen.“ Daß ein Vierteljahrhundert gerade auf den in Frage kommenden Gebieten eine ungeheuere Umwälzung und Erweiterung bedeutet, bedarf wohl keiner besonderen Erwähnung. So sind aus den 30.000 Stichworten der ersten Auflage nunmehr 80.000 geworden. Infolgedessen konnte es sich nicht mehr um eine Ergänzung des Vorhandenen, sondern es mußte sich um eine Neugestaltung von Grund auf handeln. Eine bemerkenswerte Bereicherung und Verbesserung hat die vorliegende Auflage in der Aufnahme kleiner schematischer Bildchen gefunden, die das Verständnis der Ausführungen einerseits erleichtern, andererseits manche genauere Beschreibung überflüssig machen.

Die Ausstattung des Werkes ist eine vorzügliche und gereicht dem Verlage zur Ehre. Der bisher erschienene 1. Band des zweibändig angelegten Werkes umfaßt fast 1000 Seiten Lexikonformat und ist hübsch eingebunden, so daß der Preis von M 45.— für den Band für die heutigen Zeiten geradezu billig erscheinen muß. Das Werk sollte in keiner Bibliothek eines Menschen fehlen, der sich für Naturwissenschaften interessiert und sich mit diesen beschäftigt.

E. Urbantschitsch.

---

# Referate.

## I. Allgemeines.

**Über den Einfluß der Tonintensität auf die Wahrnehmung der Töne bei Taubstummheit.** Von K. Bross, Berlin. (Passow und Schäfer, Beiträge usw. Bd. IX, H. 1/2.)

Verfasser untersuchte eine Reihe von taubstummen Kindern mit der „kontinuierlichen Tonreihe“, Orgelpfeifen, dem Monochord, Resonatoren und höheren Stimmgabeln ($c^4$, $c^5$). Verfasser kommt zu dem Schlusse, daß durch irgendein Klanginstrument nachgewiesene Defekte in der Tonskala immer nur Defekte für das angewendete Instrument darstellen, daß somit ein einwandfreies Urteil über ein Gehörorgan auf Grund einer einzigen Untersuchungsmethode nicht abgegeben werden kann. Hiezu sei die Heranziehung aller Methoden notwendig, insbesondere sei der öftere Gebrauch von Pfeifen und Resonatoren erwünscht.

Bondy.

Digitized by Google
Original from UNIVERSITY OF CALIFORNIA
Generated on 2019-10-24 16:13 GMT / http://hdl.handle.net/2027/uc1.b3252768
Public Domain in the United States, Google-digitized / http://www.hathitrust.org/access_use#pd-us-google

**Über einen Zusammenhang des Temperaturempfindens der Haut mit dem Vestibularapparat.** (Vorläufige Mitteilung.) Von Alfred Güttich, Berlin. (Passow und Schäfer, Beiträge usw. Bd. IX, H. 1/2.)

Zwischen dem Temperaturempfinden der menschlichen Haut und den Zentren des Vestibularapparates besteht ein Zusammenhang, der bei Personen mit einseitig gestörtem Vestibularapparat leicht nachweisbar ist. Von 26 Fällen mit einseitigem Vestibularausfall zeigten 22 deutliche Störungen des Temperaturempfindens auf der labyrinthlosen Seite. Diese Tatsachen sprechen nach Ansicht des Verfassers dafür, daß die Verbindungen vom Vestibularapparat zu den gleichseitigen Extremitäten und zur gleichseitigen Körperhälfte stärker sind als die zur gekreuzten Seite. Bondy.

**Kurzer Bericht über eine einjährige kriegsohrenärztliche Tätigkeit im Heimatsgebiet.** Von Prof. Gustav Brühl, Berlin. (Passow und Schäfer, Beiträge usw. Bd. IX, H. 1/2.)

Um aus den Erfahrungen des Krieges dauernden Nutzen für die Ohrenheilkunde zu gewinnen, sollten rechtzeitig allgemeine, grundsätzliche Aufgaben an der Hand des zuströmenden Materials bearbeitet werden: Die Beurteilung der chronischen Ohreiterungen und ihrer Folgezustände sowie der unheilbaren Schwerhörigkeit, der Radikaloperierten und der einseitig Tauben für die Kriegsbrauchbarkeit, sowie die Gruppierung der Kriegsverletzten nach einheitlichen Gesichtspunkten. Die Durchmusterung der gesamten wehrpflichtigen Bevölkerung ergibt, daß die Wehrkraft des Volkes in vielfach unnötiger Weise durch Nichtbeachtung der Ohrerkrankungen geschädigt wird. Ein Drittel der dem Verfasser zur Begutachtung und Behandlung zugewiesenen Fälle waren harmlose Fälle, 25% betrafen chronische Eiterungen, von denen die Hälfte, da es sich um ausgedehnte Knocheneiterungen handelte, ausgemustert werden mußten. Die zur Beobachtung gelangten Kriegsverletzungen gruppiert Verfasser in 3 Tabellen.
Bondy.

**Über die Bezoldsche Sprachsexte.** Von K. Bross, Berlin. (Passow und Schäfer, Beiträge usw. Bd. IX, H. 1/2.)

Verfasser untersuchte taubstumme Kinder auf die Bezoldsche Sprachsexte und fand wie Bezold selbst und andere Autoren Fälle, die mit der Bezoldschen These nicht ganz stimmen. Mit aufgehobener Perzeption für die Tonstrecke b bis g ist das Verständnis für die menschliche Sprache noch nicht verloren. Bondy.

**Über das geistige Leben und die Erziehung der Taubblinden.** Von Gertrud Schlaeger, Berlin. (Passow u. Schäfer, Beiträge usw. Bd. IX, H. 3/4.)

Nach einer kurzen historischen Einleitung über die Fürsorgetätigkeit bei Taubblinden wird zunächst das geistige Leben der Taubblinden im allgemeinen und weiters das geistige Leben von Helen Keller ausführlich geschildert, worauf die Mittel und Wege, die die Erziehung der Taubblinden einzuschlagen hat, dargelegt werden.
Bondy.

Digitized by Google
Original from UNIVERSITY OF CALIFORNIA
Generated on 2019-10-24 16:13 GMT / http://hdl.handle.net/2027/uc1.b3252768
Public Domain in the United States, Google-digitized / http://www.hathitrust.org/access_use#pd-us-google

**Zur Theorie der Seebeckschen Resonanzröhre als Hilfsmittel für die Bestimmung hoher Schwingungszahlen.** Von Karl L. Schaefer, Berlin. (Passow und Schäfer, Beiträge usw. Bd. VIII, H. 5/6.)

Zu kurzem Referat nicht geeignet. Bondy.

**Ein Fall von Riesenwuchs beider Schläfebeine.** Von Prof. J. Habermann, Graz. (Mit 2 Figuren.) (A. d. Fschr. f. Hofr. Urbantschitsch.)

Das Präparat (untersucht wurde nur das linke Schläfebein) stammt von einem 47jähr. Mann, in dessen Obduktionsbefund sich kretinische Merkmale notiert finden (verkürztes Längenwachstum des ganzen Körpers, hochgradige Degeneration der Schilddrüse, Veränderungen in der Bildung des Gehirnes). Auch der histologische Befund des Gehörorganes zeigt große Ähnlichkeit mit dem bei Kretinen und bei Fällen von angeborener Taubheit. Der gesamte anatomische Befund ist niedergelegt. Die Größenzunahme betraf besonders die periostal ausgebildeten Teile, und zwar besonders den Pyramidenabschnitt. Neben diesen postuterinen Charakteren konnten aber auch Befunde erhoben werden, die auf Störungen in früher Embryonalzeit hinweisen (Verkleinerung der Binnenräume im Innenohr usw.). Gatscher.

## II. Äußeres Ohr und Mittelohr.

**Über Schädigungen des Gehörorgans im Minenkrieg.** Von Stabsarzt Doktor Karrenstein. (Passow und Schäfer, Beiträge usw. Bd. VIII, H. 5/6).

Minenverletzungen sind am häufigsten von Schädigungen des Ohres begleitet (38·1%, Granatverletzungen nur in 10·3%). Die Schäden waren bis auf einen Fall von direkter Verletzung durch Splitter alle durch den Luftdruck zustande gekommen. Unter seinen Fällen fanden sich 15mal traumatische Trommelfellrupturen, darunter 3 doppelseitige, 11mal Blutung am Rande alter Perforationen, 2mal Eiterung infolge Explosion. Nur in 6 dieser Fällen fand sich eine Schädigung des Cochlearis, außerdem in 3 Fällen ohne Trommelfellverletzung. Bondy.

## III. Labyrinth und Hörnerv.

**Histologische Untersuchung der Felsenbeine eines zu Lebzeiten diagnostizierten Falles von beiderseitiger knöcherner Stapesankylose (Otosklerose).** Von Gustav Brühl, Berlin. (A. d. Fschr. f. Hofr. Urbantschitsch.)

Einleitend eine Übersicht über die bisher histologisch untersuchten 12 Fälle, sodann im 2. Abschnitt Krankengeschichte und anatomischer Befund einer 60jähr. Pat. Es bestand (3) beiderseits Ostitis chron. metaplastica circumscripta mit Stapesankylose; dabei war das rechte Labyrinth frei, links bestand eine deutliche Zellabnahme im Spiralganglion der Schnecke. Verf. erblickt in dieser reinen Lokalisation eine Stütze für die Richtigkeit der Reiztheorie in ätiologischer Beziehung (Passows Beitr. 4). Gatscher.

Digitized by Google
Original from UNIVERSITY OF CALIFORNIA
Generated on 2019-10-24 16:13 GMT / http://hdl.handle.net/2027/uc1.b3252768
Public Domain in the United States, Google-digitized / http://www.hathitrust.org/access_use#pd-us-google

**Kann von der Substanz des Kleinhirns direkt rhythmischer Nystagmus erzeugt werden? Ein Beitrag zur Physiologie und Pathologie des Kleinhirns.** Von Doz. Dr. Rudolf Leidler, Assistent der Ohrenabteilung der Wiener Allgemeinen Poliklinik (Vorst.: Prof. Dr. G. Alexander). (A. d. Fschr. f. Hofr. Urbantschitsch.)

Ohne große Literaturangaben zu machen, stellt der Verf. die Ansichten erfahrener Kliniker und Physiologen über diese diagnostisch und theoretisch äußerst wichtige Frage zunächst an die Spitze und diskutiert sie dann in vortrefflich klarer Weise. Den regulierenden Einfluß des Kleinhirns auf das Vestibularisgebiet macht er zum Mittelpunkt seiner Auffassung. Daraus erklären sich die wechselnden Beobachtungen über Nystagmus bei Kleinhirnerkrankungen und im Experimente. Fernwirkung (bei Tumoren usw.) als Ursache läßt er daneben gelten.

Die gestellte Frage wird durch 3 Schlußsätze verneinend beantwortet:

1. Von der Substanz des Kleinhirns kann direkt, d. h. mit Umgehung des Vestibularapparates, kein spontaner rhythmischer Nystagmus erzeugt werden.

2. Jeder bei Kleinhirnerkrankungen auftretende spontane Nystagmus ist in letzter Linie auf den Vestibularapparat zurückzuführen.

3. Spontaner Nystagmus bei Kleinhirnprozessen tritt dann auf, wenn die physiologische Regulierung der Tätigkeit des Vestibularapparates durch das Kleinhirn — welche vorwiegend in einer Hemmung der Reaktion dieses Apparates besteht — durch irgendeinen abnormen Vorgang — sei es zu starke Reaktion im Vestibularapparat, sei es Behinderung der regulierenden Wirkung durch einen Prozeß im Kleinhirn selbst — gehemmt oder verhindert wird. Gatscher.

**Über den Einfluß von Reizungen des Kleinhirns auf den vestibulären Nystagmus.** Von Dr. Siegfried Gatscher, Assistent d. Univ.-Ohrenklinik. (Aus dem physiologischen Institut der Universität in Wien [Abteilung: Prof. Dr. Alois Kreidl].) (A. d. Fschr. f. Hofr. Urbantschitsch.)

Es werden 17 an Kaninchen angestellte Versuche mit genauen Protokollen angegeben, deren Ergebnisse zu folgender Zusammenfassung führten:

1. Elektrische Reizung der Medulla oblongata erzeugt, wenn auch nicht konstant, einen Nystagmus, der in der Richtung dem Nystagmus entspricht, der auf kalorischem Wege von derselben Ohrseite ausgelöst wurde. Ein bereits bestehender vestibulärer Nystagmus wird durch Reizung der gleichseitigen Medullahälfte gleichsinnig verstärkt.

2. Elektrische Reizung der Kleinhirnhemisphären und des Wurmes an sich sind nicht imstande, einen Nystagmus auszulösen. Ein bereits bestehender Nystagmus, durch einen kalorischen Reiz aus der Vestibularissphäre ausgelöst, wird durch derartige Reizungen verstärkt, wobei es noch zu Deviationen der Bulbi und zu allgemeinen Krämpfen des Tieres kommt. Was die letzteren anbelangt, so ist nicht mit voller Sicherheit die Wirkung von Stromschleifen auszuschließen.

Digitized by Google
Original from UNIVERSITY OF CALIFORNIA
Generated on 2019-10-24 16:13 GMT / http://hdl.handle.net/2027/uc1.b3252768
Public Domain in the United States, Google-digitized / http://www.hathitrust.org/access_use#pd-us-google

3. Die bezeichneten Deviationen werden am reinsten ausgelöst durch elektrische und mechanische Reizung eines Bündels, das rechts und links zwischen Wurm und Kleinhirnhemisphäre deutlich begrenzt wahrgenommen werden kann. Die Reizung dieses Bündels an sich ergibt keinen Nystagmus.

Ist ein aus der vestibulären Sphäre stammender Nystagmus bereits vorhanden, so wird er durch Reizung des bezeichneten Bündels verstärkt.

Wir können demgemäß sagen, daß der auf kalorischem Wege ausgelöste vestibuläre Nystagmus durch Reizungen bestimmter Partien des Kleinhirns verstärkt wird (oft im Sinne eines tonischen Tremors der Augen) und daß dieses Phänomen hauptsächlich und rein durch Reizung des obgenannten distinkten Bündels zustande kommt.

Die anatomische Charakterisierung dieses Bündels bleibt einer weiteren Untersuchung vorbehalten. Gatscher.

## IV. Otochirurgie.

**Über Luftansammlung im Schädelinnern.** Von A. Passow. (Passow und Schäfer, Beiträge usw. Bd. VIII, H. 5/6).

Mitteilung von 2 Fällen. Im 1. war kurze Zeit nach Streifschuß der Stirne bei negativem Nasenbefund reichlicher Abfluß einer wasserklaren, reichlich Bakterien, aber wenig Leukocyten enthaltenden Flüssigkeit aus der Nase aufgetreten. Heftige Kopfschmerzen, zeitweise Fieber. Die Röntgenuntersuchung ergab eine große, helle Stelle, die wie eine stark vergrößerte Stirnhöhle aussah. Bei der Operation fand sich unter der Dura eine 10 *cm* tiefe, leere Höhle, die unten durch einen schmalen Gang mit der Stirnhöhle und den Siebbeinzellen kommunizierte. Im 2. Falle Verwundung am rechten Stirnbein durch Granatsplitter, die primäre Wunde ging weit ins Gehirn, Knochen- und Granatsplitter wurden aus dem zerstörtem Gehirn entfernt. 3 Monate später findet sich bei der Operation eine überwalnußgroße, lufthaltige Höhle in der Substanz des Hirnlappens, die mit der Stirnhöhle nicht kommuniziert. Die Entstehung derartiger Fälle (bisher sind erst 5 publiziert worden) erklärt Verfasser derart, daß die Stirnhöhle durch die Verwundung eröffnet und auch ihre cerebrale Wand verletzt war, zugleich die Dura eingerissen und die Hirnsubstanz auch beteiligt. Durch eine infolge Verletzung des Stirnhöhlenbodens oder Schwellung der Schleimhaut eintretende Ventilbildung kann nun beim Atmen, Niesen, Husten Luft in die Stirnhöhle einströmen, während das Ausströmen verhindert wird. Die Luft sammelt sich auch in der Hirnwunde, drängt ihre Wände auseinander und verdrängt weiterhin das Gehirn. In einem Falle Dukens, wo der lufthaltige Raum nicht mit dem oberen Luftweg in Verbindung stand, scheint es sich um Einpressen der Luft vom Warzenfortsatz durch die Fissur gehandelt zu haben. Bondy.

Digitized by Google
Original from UNIVERSITY OF CALIFORNIA
Generated on 2019-10-24 16:13 GMT / http://hdl.handle.net/2027/uc1.b3252768
Public Domain in the United States, Google-digitized / http://www.hathitrust.org/access_use#pd-us-google

# Laryngo-Rhinologischer Teil.

## Original-Artikel.

## Über die Erwerbs- und Berufstätigkeit sprach- und stimmgestörter Kriegsbeschädigter[1]).

Von Privatdozent Dr. **Emil Fröschels.**

In Anbetracht des Umstandes, daß das Gebiet der Sprach- und Stimmkrankheiten von allen medizinischen wohl dasjenige ist, welches wegen seiner wissenschaftlichen Jugend die wenigsten Kenner hat, halte ich es für notwendig, das Referat mit einer kurzen Physiologie der Sprache und Stimme zu durchflechten. Ich werde mich dabei mehr noch wie im übrigen Referate nur von praktisch-didaktischen Gründen leiten lassen und deshalb keineswegs auf Streitfragen, ja nicht einmal auf die schon feststehenden modernen Teilergebnisse eingehen, wo diese noch nicht geeignet sind, zum Verständnisse des Ganzen beizutragen.

Zwei Teile des Gehirnes sind von grundlegender Bedeutung für die Sprache der Rechtshänder, und zwar eine bestimmte Windung im linken Schläfenteile und eine im gleichseitigen Stirnteil; bei Linkshändern spielen die entsprechenden Partien der rechten Hirnhälfte die gleiche Rolle: im Schläfe-„Lappen“ werden die von anderen gesprochenen Laute, Silben und Worte gehört und hier liegt auch das Gedächtnis für diese Bestandteile der Sprache, so daß einem Menschen, wenn er etwas sagen will, von daher die Worte für seinen Gedanken zufließen. Der Stirnlappen hingegen arbeitet diese Gehörerinnerung plastisch um, d. h. er erzeugt die mehr oder weniger bewußte Vorstellung, wie sich die Sprechmuskeln bewegen müssen, um im Zuhörer die gleiche Hörwirkung zu erzeugen, welche die Hörerinnerungen des jetzt Sprechenden hervorgerufen hat. Mit anderen Worten: Der Stirnlappen entwirft den Plan für die Sprechbewegungen, welche das gewünschte Wort erzeugen. Von hier aus gehen Nervenbahnen zu einem Bezirke, der etwa in der Mitte und zugleich an der höchsten Stelle der Außenseite einer Hirnhälfte liegt, der sogenannten vorderen Zentralwindung, von welcher aus die Sprechmuskeln (wie viele andere) in Bewegung gesetzt werden. Der Weg bis zu diesen geht durch zahllose Nervenstränge.

Eine Verletzung des Schläfelappens und besonders an einer relativ umschriebenen Stelle erzeugt im schwersten Falle Worttaubheit, d. h. einen Zustand, in welchem der Kranke Worte nur

[1]) Referat für die Enquête: Arbeit für Kriegsbeschädigte.



Digitized by Google
Original from UNIVERSITY OF CALIFORNIA
Generated on 2019-10-24 16:13 GMT / http://hdl.handle.net/2027/uc1.b3252768
Public Domain in the United States, Google-digitized / http://www.hathitrust.org/access_use#pd-us-google

als verworrene Geräusche hört; bei leichteren Graden ist das Gehör für die Sprache nur mehr oder weniger geschädigt, so daß das Verständnis dessen, was andere sprechen, bis zu einem gewissen Grade gestört ist; all diesen Krankheitsbildern ist gemeinsam, daß auch die Sprache des Kranken verworren ist, daß er falsche Worte, ja selbst nur Brocken von Wörtern spricht, weil ja auch sein Erinnerungsvermögen für Worte gelitten hat. Lesen und Schreiben sind mit betroffen, da auch diese Funktionen der Mithilfe des Wortgedächtnisses bedürfen. Denn wenn wir z. B. die Buchstaben „Lampe" lesen, so muß der Wortklang in uns mitschwingen, sonst bedeuten die Buchstaben nur Striche, aber nichts Sinnvolles für uns. Und wollen wir einen vorgestellten Gegenstand, etwa Lampe, schriftlich bezeichnen, so müssen wir ja vorher das Wort wissen, welches wir schreiben sollen. Man faßt diese Sprachstörungen unter dem Namen sensorische Aphasie, Alexie, Agraphie zusammen.

Ist die betreffende Stirnwindung lädiert, so wird der Kranke wohl Gesprochenes verstehen, er wird aber unfähig sein, seine Gedanken korrekt auszudrücken, da die „plastische Umarbeitung" der Worterinnerungen, je nach dem Grade der Verletzung, mehr oder weniger gelitten hat. Hier muß hinzugefügt werden, daß auch das Schreiben, ja die Mimik des Kranken mit betroffen ist, weil in dieser Stirnwindung nicht nur die zu sprechenden Worte, sondern überhaupt jede Art der Verständigung zum Entwurfe kommt. Die Krankheitsbilder, von denen die Rede ist, sind äußerst mannigfaltig. Vom leichtesten Versprechen und einer bloß etwas erschwerten Aussprache findet man Übergänge bis zur Unmöglichkeit, auch nur einzelne Laute hervorzubringen, vom unbedeutenden Verschreiben geht es bis zur absoluten Unfähigkeit, Buchstaben zu machen, von geringfügigen Änderungen des Minenspiels finden sich alle Stufen bis zum völligen Fehlen der bewußten Mimik. Alle diese Bilder nennt man motorische Aphasie, Alexie, Agraphie und Amimie. Infolge der Nachbarschaft mit den Gehirnteilen, von denen die Impulse für die Körperbewegungen ausgehen, sind die Aphasien fast ausnahmslos mit mehr oder weniger schweren Lähmungen der Körpermuskulatur, meist der einen Seite, und zwar bei Rechtshändern der rechten, bei Linkshändern der linken, verbunden. Es wäre jedoch irrig, wollte man annehmen, daß die Schwere dieser Symptome immer oder nur in der Regel mit der der Sprachstörung parallel geht. Die Lähmungen sind oft unbedeutend oder werden es im Laufe der Rekonvaleszenz, während die Sprache schwer geschädigt ist. Andrerseits sind, wenn auch seltener, schwere Lähmungen dieser Art mit nur harmlosen Aphasien verbunden. Ist es nun über jeden Zweifel erhaben, daß man immer alle Krankheitserscheinungen berücksichtigen muß, so erlaubt doch

Digitized by Google
Original from UNIVERSITY OF CALIFORNIA
Generated on 2019-10-24 16:13 GMT / http://hdl.handle.net/2027/uc1.b3252768
Public Domain in the United States, Google-digitized / http://www.hathitrust.org/access_use#pd-us-google

der erwähnte Umstand, die Aphasien selbst nach den Gesichtspunkten dieser Enquête gesondert zu begutachten, ohne die neurologischen Fragen erschöpfend mitzubehandeln.

Wenn die Idee der Wörter und was damit innig verbunden ist, die Idee der Satzbildung, also sowohl die Klangerinnerung als auch der Entwurf für die Ausführung nicht betroffen sind, wenn also die erwähnten Bezirke im Schläfe- und Stirnhirn gesund, aber andere Teile des Zentralnervensystems, die dem Sprechen dienen, geschädigt sind, so spricht man von zentralen Dysarthrien[2]). Solche Fälle können dem Bilde einer motorischen Aphasie bis auf gewisse feine diagnostische Merkmale gleichen. Denn stumm kann auch der sein, dem die Ausführung des Entwurfes unmöglich ist, weil die Nervenstränge, welche die Muskeln reizen, unterbrochen sind. Auch hier gibt es mannigfaltige Unterarten, von völliger Stummheit bis etwa zu verlangsamtem Rhythmus oder bloß in der Betonung oder Lautheit gestörten Sprache. Sie sind, wenn der Sitz der Verletzung oder Erkrankung in einem Teile des Gehirnes ist, der den Stationen für die Bewegung des Körpers benachbart liegt, oft mit Lähmungen der Bewegungsmuskulatur des Körpers verbunden.

Sind die Nerven der Sprechorgane außerhalb der Schädelkapsel bzw. der Wirbelsäule, also schon in unmittelbarer Nähe der von ihnen versorgten Muskeln verletzt, so liegt eine periphere Dysarthrie vor. Derartige Krankheitsbilder sind häufig die Folge von Hals- oder Gesichtsverletzungen. Es finden sich z. B. Lähmungen des weichen Gaumens, der Zunge, der Lippen oder des Kehlkopfes. Die gleiche Bezeichnung verwendet man auch für sprachstörende Verletzungen der Muskeln der Atmung, des Kehlkopfes und des Mundes selbst, sowie für Löcher der Wände des Mundes, etwa des harten Gaumen oder der Wange, welche das Sprechen beeinträchtigen. Ehe wir die Symptome derartiger Störungen angeben, sollen wieder einige physiologische Anleitungen gegeben werden.

Man unterscheidet Laute, welche mit und ohne rhythmische Schwingungen der Stimmbänder zustande kommen. Ohne diese Schwingungen entstehen lediglich Geräusche, welche durch ein Doppelspiel bedingt werden, indem einerseits die Luft aus den Lungen ausgetrieben wird und sich ihr andrerseits mit Absicht geformte Hindernisse im Ansatzrohre[3]) entgegenstellen. Die Hindernisse zu erzeugen, ist die Aufgabe der Lippen, der Zunge und im gewissen Sinne auch des weichen Gaumens. Diese Tätigkeit nennen wir Artikulation, und sprechen von Artikulationszonen, je nach dem Orte, wo der Luft das Hindernis geboten wird.

[2]) Für Fachmänner sei erwähnt, daß ich in diese Bezeichnung auch die subkortikalen Aphasien einbeziehe.

[3]) Ansatzrohr heißt der für die Sprechluft offenstehende Weg über den Stimmbändern, also Rachen, Mund und Nase.



Digitized by Google
Original from UNIVERSITY OF CALIFORNIA
Generated on 2019-10-24 16:13 GMT / http://hdl.handle.net/2027/uc1.b3252768
Public Domain in the United States, Google-digitized / http://www.hathitrust.org/access_use#pd-us-google

Die erste Artikulationszone liegt entweder zwischen den beiden Lippen oder der Unterlippe und den oberen Schneidezähnen, die zweite zwischen Zungenspitze und Alveolarfortsatz der oberen Schneidezähne oder zwischen Zungenspitze und dem vordern Teil des harten Gaumens und die dritte zwischen dem hintern Zungenrücken und dem weichen Gaumen. Durch die folgenden Beispiele dürfte das eben Gesagte klarer werden.

Wenn ich die Lippen aufeinanderlege und meine Nase zuhalte, so entsteht, vorausgesetzt, daß ich genug Luft im Munde gestaut habe, beim plötzlichen Öffnen des Lippenverschlusses ein P. Die Artikulationszone des P liegt zwischen den Lippen oder nach der oben gegebenen Definition ausgedrückt: Die Lippen bilden für die Sprechluft jenes Hindernis, bei dessen Überwindung der spezifische akustische Wert des Lautes P entsteht.

Beim normalen Menschen braucht man zur Bildung des P die Nase nicht zuzuhalten; es hat dies nur den Zweck, das Entweichen der Sprechluft durch die Nase unmöglich zu machen. Diese Aufgabe besorgt das Gaumensegel, welches sich hebt und an die Rachenwand anlegt, wodurch die hintere Verbindung zwischen Mund und Nase verschlossen wird. Da das P zu seiner Bildung einen Verschluß braucht und da andrerseits die Luft explosiv den Mund verläßt, so heißt das P Verschluß- oder Explosivlaut.

In der ersten Artikulationszone entsteht noch ein zweiter Verschlußlaut, das B. Auch beim B legen sich die Lippen aneinander, und die Luft staut sich eine Zeitlang hinter ihnen, bis sich der Verschluß wieder plötzlich öffnet und die Luft explosiv dem Munde entströmt. Die Unterschiede zwischen P und B sind folgende: Der Verschluß der Lippen beim P ist inniger, die Kraft der ausströmenden Luft größer als beim B. Das P ist stimmlos, während das B mit Stimme gebildet wird. Deshalb fühlt man beim B ein Vibrieren, das an Mundboden, Hals, Brust besonders deutlich ist, beim P hingegen nimmt man nur die Bewegung des Unterkiefers und Mundbodens wahr.

Nähern wir unsere Unterlippen den oberen Schneidezähnen, ohne sie anzupressen und lassen wir durch diesen Engpaß die Luft durchstreichen, so hören wir ein F. Das F ist ein Reibelaut; ein solcher entsteht, wenn die Luft durch einen im Ansatzrohre geformten Engpaß streicht.

Ähnlich wie das F wird das W gebildet. Die Luft streicht auch zwischen den Oberzähnen und Unterlippe beliebig lange durch, aber es tönt die Stimme mit.

Der zweiten Artikulationszone gehören die Explosiva T und D und die Reibelaute S, Sch, vorderes Ch und J an. Die Explosivlaute dieses Gebietes entstehen, wenn sich die Zungenspitze an die Alveolarfortsätze anlegt und die Luft nach dem Öffnen dieses Ver-

Generated on 2019-10-24 16:13 GMT / http://hdl.handle.net/2027/uc1.b3252768
Public Domain in the United States, Google-digitized / http://www.hathitrust.org/access_use#pd-us-google
Digitized by Google
Original from UNIVERSITY OF CALIFORNIA

schlusses plötzlich ausströmt. T ist stimmlos, D stimmhaft. Das S dürfte der schwierigste Laut der deutschen Sprache sein. Dafür zeugen die vielen S-Fehler von Personen, welche sonst keine Ungeschicklichkeit der Sprechmuskeln haben. Die Zunge liegt beim S flach im Munde, die Zungenspitze knapp hinter den Schneidezähnen, ohne sie zu berühren. Es gibt Leute, welche die Zungenspitze den unteren Schneidezähnen nähern, während andere sie heben, so daß sie bei den oberen Schneidezähnen steht. Dadurch wird aber keine neue Artikulationszone geschaffen, denn die Reibung der Luft erfolgt immer zwischen der Zungenspitze und dem harten Gaumen. Längs der Mittellinie der Zunge bildet sich eine zarte Rinne, in welcher die Luft verläuft, so daß sie den Mund in der Mitte in dünnem Strahle verläßt. Die Beißkanten der Vorderzähne sind einander stark genähert, was dadurch ermöglicht wird, daß der Unterkiefer ein Stück nach vorwärts geschoben wird. Beim weichen S klingt die Stimme mit; je schärfer andrerseits das S ausgesprochen wird, um so tiefer ist die Rinne in der Zunge.

Beim Sch liegt die Zungenspitze weiter hinten im Munde und ist nach oben gerichtet. Schiebt man die Zungenspitze eines Menschen, der S spricht, mit einer Sonde nach hinten, so wird der Laut immer mehr dem „Sch“ ähnlich. Ein deutliches „Sch“ erhält man aber erst, wenn man die Lippen der Versuchsperson nach vorne stülpt und seitlich verengt. Das vordere Ch und das J werden gleichartig gebildet. Beim J klingt die Stimme mit. Die Zunge liegt an den Schneidezähnen und steigt dann steil auf.

Im dritten Artikulationsgebiete entstehen die Explosivlaute K und G, indem sich der Zungenrücken an die herunterhängende Partie des weichen Gaumens drückt und der Verschluß unter Explosionsgeräusch der Luft gelöst wird. Das G enthält Stimme. Der Reibelaut Ch, das sogenannte hintere Ch, wie wir es im Worte „lachen“ gebrauchen, ist der dem dritten Artikulationsgebiete entsprechende Reibelaut.

Diese Beispiele mögen genügen, um die Bedeutung des Kehlkopfes und des Ansatzrohres für das Sprechen zu beleuchten.

Man wird jetzt verstehen, warum z. B. eine zentrale oder periphere Dysarthrie, welche die Zunge betrifft, z. B. das D, T, Sch erschweren wird, warum eine Lähmung des weichen Gaumens oder ein Loch des harten Gaumens ein Näseln erzeugt, weil die Sprechluft anstatt durch den Mund durch die Nase entweicht. Man wird begreifen, daß eine Kehlkopflähmung gewisse Laute, nämlich die stimmhaften Konsonanten und vor allem die Vokale, die ja besonders stimmreich sind, unmöglich macht.

Besonders erwähnt seien noch die Fälle einseitiger Stimmbandlähmung, meist die Folge von Halsschüssen, welche nicht selten nur stimmlos oder doch heiser und relativ leise sprechen können.

Digitized by Google
Original from UNIVERSITY OF CALIFORNIA
Generated on 2019-10-24 16:13 GMT / http://hdl.handle.net/2027/uc1.b3252768
Public Domain in the United States, Google-digitized / http://www.hathitrust.org/access_use#pd-us-google

Eine große Gruppe von Sprach- und Stimmstörungen faßt man unter dem Namen „psychogene“ zusammen und versteht darunter solche, die nicht durch organische Verletzungen oder Erkrankungen des zentralen und peripheren Sprechapparates, sondern durch seelische Hemmungen bedingt sind. Solche Hemmungen können sich im Anschlusse an körperliche Gewalteinwirkungen, aber auch durch seelische Erschütterungen, Erschöpfung und im Gefolge von organischen Erkrankungen entwickeln. Besonders drei Übel sind hier zu erwähnen: Mutismen, Aphonien und Stottern. Mutismus ist eine Form der Stummheit, welche sich von Aphasie dadurch unterscheidet, daß sie oft plötzlich völlig verschwindet; das ist der Grund, weshalb man annimmt, sie sei nicht die Folge einer organischen Veränderung des Zentralnervensystems. (Irgendeine Schädigung muß ihr wohl zugrunde liegen; doch ist sie mit den uns bekannten Untersuchungsmethoden nicht festzustellen.) Aphonie ist eine Stimmlosigkeit der gleichen Art. Das Stottern kennt jeder Laie, doch soll erwähnt werden, daß sich das „traumatisch“ entstandene von dem aus der frühen Kindheit stammenden symptomatologisch meist sehr wohl trennen läßt.

Ehe ich nun an die Klassifizierung der einzelnen Sprach- und Stimmstörungen im Sinne dieser Enquête schreite, muß ich vorausschicken, daß eine solche nicht versucht werden kann, ohne daß man den Tatsachen bis zu einem gewissen Grade Gewalt antut. Denn man vergesse nicht, daß diese Krankheitsfälle sich nur unter einem bestimmten äußeren Zwange, wie in diesem Falle die an und für sich sehr schätzenswerten Gesichtspunkte der Enquête, zu Gruppen vereinigen lassen. In der Sprache kommt nichts Geringeres als die gesamte seelische und daher auch körperliche Persönlichkeit zum Ausdrucke; da nun zwei Menschen einander niemals gleichen, wird einerseits die gleich starke Schädigung in jedem Falle ganz andere Wirkungen erzeugen und es wird andrerseits die gleiche äußere Krankheitserscheinung ganz Verschiedenes bedeuten, wenn sie am A oder am B auftreten. Bleibt etwa ein Bauer bei bestimmten Lauten stecken, so wird ihm daraus noch nicht annähernd dieselbe psychische Qual erwarten als etwa einen anderen Bauer oder wieder z. B. einen Beamten. Und da ja gerade die Frage, welche weiteren schädlichen Einflüsse die Arbeit auf den Kriegsgeschädigten ausübt, hier zur Debatte steht, so wird man, da ja die psychische Qual das psychische, aber auch das körperliche Sprachleiden (etwa eine Dysarthrie) verschlechtert, verstehen, warum eine Gruppierung gerade hier so schwer möglich ist. Hört ein Mensch mit einem nicht mehr fortschreitenden Ohrübel etwa 3 *m* Konversationssprache oder scheidet eine Niere eine bestimmte Eiweißmenge bei bestimmter Arbeit täglich aus, so folgen daraus bestimmte Gesichtspunkte für die Leistungsfähigkeit in einem

Digitized by Google
Original from UNIVERSITY OF CALIFORNIA
Generated on 2019-10-24 16:13 GMT / http://hdl.handle.net/2027/uc1.b3252768
Public Domain in the United States, Google-digitized / http://www.hathitrust.org/access_use#pd-us-google

gewissen Berufe, welche für den A sowohl gelten als für den B und C. Stottert jedoch ein sensitiv Veranlagter, so wird sein Übel unter den gleichen äußeren Bedingungen stärker zunehmen als das Stottern eines anders Gearteten.

Daher wäre die einzige völlig sachgemäße Bewertung eines Sprach- oder Stimmgestörten nur durch individuelle ärztliche Untersuchung und Überwachung während der Arbeit möglich.

Wenn man aber trotzdem eine Gruppierung nach der Arbeitsfähigkeit durchführen soll, so wird man sich von zwei Gesichtspunkten leiten lassen und zwar von der Schwere der betreffenden Arbeit bzw. deren Einfluß auf die Sprache und zweitens von den sprachlichen Anforderungen während dieser Arbeit. Man kann die verschiedenen häufigsten Arbeitsgattungen in vier Schwerestufen teilen und zwar: 1. schwer, 2. mittelschwer, 3. ziemlich schwer, 4. leicht. Unter Nr. 1 fallen z. B. landwirtschaftliche Arbeiter, Stein- und Sandarbeiter, Schmiede, Schlosser, Maschinführer und Heizer, Maschinschlosser und Monteure, Fleischhauer und Selcher, Maurer, Zimmerleute und Dachdecker, Stukkateure und Gerüster, Gyps-, Zement- und Tonarbeiter, Krankenwärter, bestimmte Hilfsarbeiter wie Kohlenarbeiter und gewisse Gelegenheitsarbeiter wie Schneeschaufler. Zu Nr. 2 gehören Gießer, Dreher, Spengler, Waffenarbeiter und Waffenmeister, Mechaniker, Tischler, Wagner, Binder, Schuster, Mühlenarbeiter, Brauereiarbeiter, landwirtschaftliches Aufsichtspersonal, Kellner, Schank- und Kellerpersonal, Küchenpersonal, Maler, Anstreicher und Lackierer, Monteure, Glaser, Schornsteinfeger, Zimmer- und Fensterputzer, Chauffeure, Magazineure, Geschäfts- und Bureaudiener, Kutscher und Stallpersonal, Hausbesorger und Hausdiener. Der 3. Stufe sind zuzurechnen: Glasarbeiter, Gürtler, Gold- und Silberschmiede, Schleifer und Polierer, Graveure und Galvaniseure, Uhrmacher, Instrumentenmacher, Holzbildhauer, Vergolder, Korbflechter, Gerber, Sattler, Bürsten- und Pinselmacher, Posamentierer, Färber, Drucker, Tapezierer, Wäsche-, Mieder- und Krawattenarbeiter, Kleider-, Hüte- und Filzmacher, Bäcker und Zuckerbäcker, Schriftsetzer, Buchdrucker, Litographen, Kommis und Verkäufer, Vertreter und Reisende und Portiere. Körperlich leicht (Nr. 4) endlich ist die Beschäftigung von Beamten, Lehrern, Malern, Musikern. Auch diese Einteilung gilt nur mit vielfacher Reserve. Kopfverletzte vertragen z. B. Hitze schlecht; daher wird die Bäckerei, die wir zu Nr. 3 rechnen, für einen solchen Kriegsbeschädigten unter Umständen schwerer ausübbar sein als z. B. der Beruf eines Geschäftsdieners, den wir zu Nr. 2 zählen. Andrerseits ist in manchen Gewerben dauernd schwere, in anderen nur ab und zu schwere Arbeit. Ein Schmied muß sich den ganzen Tag anstrengen, während ein Schlosser oft stundenlang keine große körperliche Leistung vollführen muß.

Digitized by Google
Original from UNIVERSITY OF CALIFORNIA
Generated on 2019-10-24 16:13 GMT / http://hdl.handle.net/2027/uc1.b3252768
Public Domain in the United States, Google-digitized / http://www.hathitrust.org/access_use#pd-us-google

Der zweite Gesichtspunkt betrifft die Ansprüche, welche in dem Berufe an die Sprache gestellt werden. Hier ist zwischen organischen und psychogenen Übeln zu unterscheiden. Für die psychogenen, insbesondere Stottern und Aphonien gilt, daß im allgemeinem Berufe, die einen Kundenverkehr oder vor allem häufige mündliche Anordnungen an Untergebene oder mündliche Berichte an Vorgesetzte verlangen, vermieden werden sollen, da jede derartige Verpflichtung nur geeignet sein kann, den Sprachgestörten immer wieder auf sein Gebrechen zu stoßen, ihn immer wiederkehrenden Versagen und damit neuen psychischen Leiden auszusetzen, die nur geeignet sind, seinen Zustand zu verschlimmern. Von diesem Standpunkte aus kann man ihm nicht einmal eine verminderte Arbeitsfähigkeit in einem solchen Berufe zusprechen, sondern man muß raten, daß er einer anderen Beschäftigung, welche an die Sprache keine besonderen Anforderungen stellt, nachgehe. Ob ein solcher Kranker in einem solchen Berufe voll arbeitsfähig ist, hängt — einen gesunden Körper vorausgesetzt — von seinen allgemeinen Nervenzuständen ab, weshalb die genaueren Erläuterungen dem Nervenarzte vorbehalten bleiben.

Unter Umständen jedoch kann das Ausschalten von einem Posten, der mit häufigem mündlichem Verkehr verbunden ist, gerade die entgegengesetzten Folgen haben. Es gibt Stotterer, die nichts mehr peinigt, als der Gedanke ihrer Unfähigkeit zu sprechen und welchen immerwährende, wenn auch mißglückende Sprechversuche weniger anhaben als das Gefühl, ausgeschaltet zu sein. Hier kann nur individuelle Begutachtung das Richtige treffen.

Die organischen Sprach- und Stimmstörungen sind, wie oben auseinandergesetzt wurde, in zentrale und periphere zu teilen. Die zentralen sind in erster Linie vom Standpunkte der Bedeutung der Arbeit für das verletzte Zentralnervensystem zu beurteilen. Ich zitiere hier als Einleitung, was ich in meiner Monographie „Über die Kopfverletzungen im Kriege“ (unter Mitarbeit von K. C. Rothe, Verlag Perles, Wien 1918) zu diesem Thema gesagt habe. (S. 102, letzter Absatz, bis S. 105, letzter Absatz exklus.)

Soll eine Gruppierung versucht werden, so ist meines Erachtens ein schwerer körperlicher Beruf für im Zentralnervensystem Verletzte nur ganz ausnahmsweise ausübbar; und auch in diesen seltenen Fällen wird man nur halbe Arbeitsfähigkeit annehmen dürfen. Speziell ist noch vor Beschäftigungen in Hitze und in Lärm, den viele Kopfverletzte sehr schlecht vertragen, zu warnen. Schwere geistige Arbeit wird besonders Gehirnverletzten nur in zeitlich eingeschränktem Maße ohne Schaden möglich sein. Körperliche Arbeit, sei sie auch leichter, aber zu Schwindelgefühl Anlaß gebend, wie Fensterputzen, Zimmermalen usw. wird solchen im Zentralnervensystem Verletzten unausführbar sein, welche an Gleichgewichtsstörungen oder Schwindelgefühl leiden.

Digitized by Google
Original from UNIVERSITY OF CALIFORNIA
Generated on 2019-10-24 16:13 GMT / http://hdl.handle.net/2027/uc1.b3252768
Public Domain in the United States, Google-digitized / http://www.hathitrust.org/access_use#pd-us-google

In leichten Berufen werden zentral Nervengeschädigte oft noch mehr oder weniger leistungsfähig sein; fast immer aber wird eine gewisse Einschränkung der vollen Arbeitsfähigkeit vorhanden sein und man wird sich mit dreiviertel, oft auch nur halber Arbeit im Vergleiche mit Normalen begnügen müssen, wenn man nicht Schaden stiften will.

Was speziell die Sprache betrifft, so werden schwere Aphasien und zentrale Dysarthrien naturgemäß die Ausübung eines Berufes, der viel Sprechen verlangt, unmöglich machen. Aber auch leichtere zentrale Sprachstörungen sollen von solchen Berufen ferngehalten werden, da sich sonst ein psychischer Shock hinzugesellen kann, wenn der Verletzte oft empfindet, daß er nicht gut verstanden wird oder auch nur unangenehm auffällt. Es besteht die Gefahr, daß sich zu der organischen eine psychische Sprachhemmung gesellt!

Ähnliches gilt von den peripheren Dysarthrien, wenn sie halbwegs schwer sind; auch hier droht das Auftreten einer psychischen Hemmung. Bei leichten Störungen jedoch ist, wenn das übrige Befinden nicht dagegen spricht, volle Arbeitsfähigkeit möglich.

Schließlich sind noch die Gefahren zu beleuchten, welche den Mitarbeitern aus der gemeinsamen Tätigkeit mit Stotterern drohen. Das Stottern ist „psychisch infektiös", d. h. es kann an Sprachgesunden dadurch entstehen, daß sie stottern hören. Diese Gefahr ist unter Erwachsenen erfahrungsgemäß nicht groß, wohl aber können jugendliche Arbeiter leicht geschädigt werden. Deshalb ist davor zu warnen, Stotterer dort anzustellen, wo Jugendliche, also Personen von 14 bis etwa 18 Jahren, beschäftigt sind! Doch dürften auch Kriegsbeschädigte, welche stark nervös sind, der „psychischen Infektion" leicht zugänglich sein, so daß auch unter solchen Stotterer nicht tätig sein sollen.

Die übrigen Sprach- bzw. Stimmgestörten bergen für die Mitarbeiter wohl keine nennenswerte Gefahr.

---

# Vereinsberichte.

## Wiener laryngo-rhinologische Gesellschaft.

**Sitzung am 7. Jänner 1920.**

(Offizielles Protokoll.)

Vorsitzender: Herr Harmer.
Schriftführer: Herr Feuchtinger.

Herr M. Hajek teilt folgendes Schreiben der schwedischen Oto-Laryngologen mit, welches an die Medizinische Fakultät der Universität Wien gelangt ist:

„In der letzten Sitzung der Sektion für Otologie, Rhinologie und Laryngologie der schwedischen Gesellschaft der Ärzte wurde der Antrag gestellt,

Digitized by Google
Original from UNIVERSITY OF CALIFORNIA
Generated on 2019-10-24 16:14 GMT / http://hdl.handle.net/2027/uc1.b3252768
Public Domain in the United States, Google-digitized / http://www.hathitrust.org/access_use#pd-us-google

daß unter den schwedischen Oto-Laryngologen eine Sammlung zum Besten der hungernden Kinder in Wien eingeleitet werden sollte. Die Beiträge der in der Anlage aufgezählten Kollegen haben sodann den Betrag von 83.384·61 österreichische Kronen ergeben und es wurde der Beschluß gefaßt, die genannte Summe der Wiener medizinischen Fakultät zuzustellen, mit dem Ersuchen, daß die Fakultät sie nach den Vorschlägen des Herrn Prof. Hajek an solche Kinder gelangen lassen möge, welche an der laryngologischen Klinik des Allgemeinen Krankenhauses in Wien jetzt in Behandlung sind oder es früher waren. In Ausführung dieses Beschlusses erlauben sich hiermit die Unterzeichneten, Vorsitzender und Schriftführer bei der erwähnten Sitzung, obigen Betrag zu übersenden, mit dem Ersuchen, ihn zu dem genannten Zweck zu übernehmen und zu verteilen. Die an der Sammlung Beteiligten haben diese Form gewählt, als Ausdruck der Dankbarkeit und Verehrung, welche sie für Hajek in seiner langjährigen Tätigkeit als Lehrer und Mann der Wissenschaft empfinden.

Stockholm, den 17. Dezember 1919.

Daniel Rudberg, Dr. Med., Sekretär. — Gunnar Holmgren, Professor, Chef der Klinik.

Herr M. Hajek spricht im Namen der Wiener laryngo-rhinologischen Gesellschaft den schwedischen Kollegen den wärmsten Dank aus.

I. Herr Ruttin: **Mucosusotitis mit subokzipitalem und retropharyngealem Senkungsabszeß.**

M. H.! Erlaube mir Ihnen eine 56jähr. Pat. vorzustellen, die ich im Juni 1918 in Lemberg, wohin ich eingerückt war, sah. Damals hatte sie eine bereits 10 Wochen alte akute Otitis. Ich erklärte mich sofort für die Operation, die ich dann auf Wunsch des Kollegen im dortigen Krankenhause vornahm. Der Warzenfortsatz war pneumatisch, die Zellen reichlich mit Eiter erfüllt. Die Erkrankung ging bis zur Dura beider Schädelgruben, welche freigelegt wurde. Nach dieser Operation ging es ihr anfangs besser, doch traten die Kopfschmerzen, die vor der Operation bestanden hatten, bald wieder auf. Daher nahm ich 3 Wochen später eine zweite Operation vor, bei der ich gegen die Pyramidenspitze zu einen Extraduralabszeß der mittleren Schädelgrube freilegte. Nun hörten wohl die Kopfschmerzen auf, doch es traten nun heftige Schmerzen im Nacken auf, die anfangs wie Meningitis imponierten. Doch fand ich bald, daß die Wirbelsäule frei war und die Schmerzen offenbar in irgendwelchen unsichtbaren entzündlichen Vorgängen in der Nackenmuskulatur ihren Grund haben mußten. Da ich nun damals nach Schweden berufen worden war, so verließ ich Lemberg und konnte auch keine Nachricht von der Pat. bekommen. Vor meiner Abreise bemerkte ich dem behandelnden Arzte, daß es sich wohl um eine sich vorbereitende tiefe Senkung handeln werde.

Nach meiner Rückkehr nach Wien reiste mir die Pat. hierher nach. Sie erzählte mir nun, daß die Wunde Mitte September geheilt war, daß sich aber bald eine neuerliche Schwellung gebildet habe und ein „Abszeß im Halse

Digitized by Google
Original from UNIVERSITY OF CALIFORNIA
Generated on 2019-10-24 16:14 GMT / http://hdl.handle.net/2027/uc1.b3252768
Public Domain in the United States, Google-digitized / http://www.hathitrust.org/access_use#pd-us-google

aufgegangen sei". Bei der Untersuchung fand ich nun eine mächtige subokzipitale Schwellung und eine Fistel an der rechten Seite der hinteren Pharynxwand, etwa in Zungengrundhöhe.

Am 17. XII. nahm ich nun an der Klinik Neumann eine neuerliche Operation vor. Ich drang gleich gegen das Okziput vor, ohne die bereits geheilte Warzenfortsatznarbe zu berühren. Subokzipital entleerte ich nun einen an der Schädelbasis gelegenen Abszeß, der nach dem Abtasten etwa in der Gegend um das Hinterhauptsloch und den rechten Kondylus gelegen sein mochte. Die Fistel im Rachen inzidierte ich, konnte aber nur etwa 2 *cm* tief eindringen, ohne hier Eiter oder rauhen Knochen zu finden. Eine Kommunikation mit der äußeren Wunde war nicht herzustellen.

Nach dieser Operation heilte jedoch die Fistel an der hinteren Pharynxwand nicht aus, auch die subokzipitale Wunde schloß sich nicht.

Da nun eine interkurrente hämorrhagische Nephritis, Herzschwäche und allgemeiner Kräfteverfall einen Eingriff durch lange Zeit unmöglich machte, konnte ich erst am 15. IX. 1919 wieder an einen Eingriff denken und diesmal auch nur in Lokalanästhesie. Inzwischen war die Schwellung bis auf die Mitte des rechten Halsseite herabgegangen. Ich machte jetzt einen breiten Lappenschnitt am Halse mit der Basis nach abwärts, um das ganze Gebiet freizulegen. Dadurch eröffnete ich einen tiefen seitlichen Halsabszeß und fand, daß oben der subokzipitale Abszeß bereits geheilt und mit dichtem Schwartengewebe erfüllt war. Auch im Halse erweiterte ich die Fistel durch breite Inzision, konnte aber auch hier nur schwartiges Gewebe feststellen, in dem der offenbar sehr feine Fistelgang nicht auffindbar war.

Nach diesem Eingriff heilte der Prozeß vollständig aus, so daß die Pat. am 2. XI. 1919 geheilt entlassen werden konnte. Sie sehen jetzt außer den Narben außen am Halse nur noch eine kleine eingezogene Narbe an der hinteren Pharynxwand im Bereiche der früheren Fistel. Im Eiter des zuletzt eröffneten Abszesses fanden sich Streptodiplokokken.

Wir wissen, daß die Kapselkokken, oft wenn sie in der Trommelhöhle ausheilen, sich trotzdem noch in die Umgebung, wohl meist in die Schädelhöhle, manchmal aber auch in die Weichteile des Halses ausbreiten. Es ist daher möglich, daß bei bereits geheilter Otitis ein solcher Retropharyngealabszeß auftritt, der dann dem Laryngologen diagnostische Schwierigkeiten machen kann.

Aussprache:

Herr Toch teilt mit, daß er während des Krieges einen zirka 50jähr. Dalmatiner behandelt habe, der mit den Erscheinungen einer akuten rechtsseitigen eitrigen Mittelohrentzündung in die Anstalt eingeliefert wurde. Obwohl die Sekretion in einigen Tagen zum Stillstand kam, blaßte das Trommelfell nicht recht ab, weshalb der Mann noch weiterhin in Spitalsbehandlung verblieb. Nach einigen Wochen stellten sich bei dem Pat. Kopfschmerzen ein, die immer mehr und mehr zunahmen und schließlich auch die Nachtruhe störten. Da auch eine leichte Druckempfindlichkeit des Warzenfortsatzes auftrat, wurde die Aufmeißelung desselben vorgenommen. Es

Digitized by Google
Original from UNIVERSITY OF CALIFORNIA
Generated on 2019-10-24 16:14 GMT / http://hdl.handle.net/2027/uc1.b3252768
Public Domain in the United States, Google-digitized / http://www.hathitrust.org/access_use#pd-us-google

bestand eine ausgebreitete Zerstörung, die sich hauptsächlich gegen die hintere Gehörgangswand und gegen die Pyramidenspitze erstreckte. Trotz sehr exakter Entfernung des augenscheinlich kranken Knochens, ließen die Beschwerden nicht recht nach, sie nahmen im Gegenteil in den nächsten Tagen noch zu. Es wurde daher eine Revision der Wunde vorgenommen und dabei das punktförmige Hervorsickern von Eiter aus der Gegend der Pyramidenspitze festgestellt. Bei der Ausräumung des kranken Knochens mit dem scharfen Löffel sank dieser plötzlich einige Zentimeter in die Tiefe ein; er war durch die Schädelbasis durchgedrungen und befand sich nun in einer zirka kleinhühnereigroßen Abszeßhöhle, deren Wände von der tiefen Nackenmuskulatur gebildet wurden. Der Zugang wurde breit freigelegt, um eine gründliche Tamponade vornehmen zu können. Der Wundverlauf war ein günstiger. Nach einigen Wochen jedoch trat Otitis und Mastoiditis auf der anderen Seite auf, bei der aber durch eine sehr frühzeitige Operation einer solch ausgebreiteten Knochenzerstörung vorgebeugt wurde. Beide Mittelohrentzündungen waren ebenfalls durch den Streptococcus mucosus bedingt.

II. Herr H a j e k: **Multiple Tumoren der oberen Luftwege** mit Demonstration von Präparaten.

Mitte November 1914 konsultierte mich der damals 59jähr. Kollege aus Baden in eigener Sache. Er klagte über Störung beim Schlucken, welche sich allmählich entwickelte. Die Untersuchung ergab an dem oberen Pol der rechten Tonsille und am weichen Gaumen je einen beiläufig kirschgroßen Tumor von bläulicher Farbe und weicher Konsistenz. Die Tumoren saßen mit schmaler Basis auf. Sie machten den Eindruck einer angiomatösen Geschwulst. Ich entfernte die Tumoren in der Befürchtung einer stärkeren Blutung mit der galvanokaustischen Schlinge.

Die mikroskopische Untersuchung ergab die Diagnose: Teleangiektatisches Spindelzellensarkom.

In der Meinung, daß es sich hier um einen primären Herd handeln dürfte, war das doppelte Auftreten doch ungewöhnlich. Der Kranke machte mich des weiteren darauf aufmerksam, daß auch kleine, bläuliche, etwa stecknadelkopfgroße Punkte an der Haut seines rechten Nasenflügels seit etwa 4 Wochen sich entwickeln.

Es war somit sehr wahrscheinlich, daß die an den Nasenflügeln und die Tumoren in der Mundhöhle gleichzeitige multiple Äußerungen einer und derselben Krankheit seien.

Drei Monate später traten an der Bindehaut bei den Augenlidern kleine gruppierte Angiome auf. Gleichzeitig entstanden auch an den unteren und oberen Extremitäten plantarwärts bzw. palmarwärts bläuliche Infiltrate, teils mehr zirkumskripter, teils mehr diffuser Art. Auch an den Fingern schossen zahlreiche Infiltrate auf. Der Kranke ließ sich teils mit Röntgenlicht, teils mit Radium in der radiologischen Station des Prof. R i e h l bestrahlen. Es wurde eine teilweise Rückbildung der Infiltrate erzielt; eine Reihe von Infiltraten ging eine spontane Involution ein.

Digitized by Google
Original from UNIVERSITY OF CALIFORNIA
Generated on 2019-10-24 16:14 GMT / http://hdl.handle.net/2027/uc1.b3252768
Public Domain in the United States, Google-digitized / http://www.hathitrust.org/access_use#pd-us-google

In den folgenden Monaten zeigte sich ein unglaublich üppiges Wachstum von neuen Tumoren an den oberen Luftwegen. Sie waren kirsch- bis haselnußgroß von dem erwähnten Charakter. An den Gaumenbögen, weichen Gaumen, Nasenrachenraum, insbesondere an der Zungenbasis, schossen die Tumoren in ungeheurer Anzahl hervor. Sie behinderten das Schlucken und mußten alle 14 Tage bis 3 Wochen entfernt werden.

Es zeigte sich, daß die Blutung nach glatter Entfernung immer eine minimale war, die Geschwülste saßen alle auf schmaler Basis. Lokale Behandlung lung mit Radium, fortgesetzte Bestrahlung mit Röntgenlicht, wiederholte Arsenkuren hatten keinerlei sichtbaren Erfolg. Es wuchsen immer neue Tumoren, die entfernt werden mußten.

So ging dies fast ununterbrochen ein ganzes Jahr hindurch, also bis zum Herbst 1915, da kam plötzlich ein Stadium, in welchem die Tumoren ihr Verhalten änderten. Sie verfärbten sich an der Oberfläche grauweiß und stießen sich spontan ab.

Der Pat. sammelte innerhalb 6 Wochen mehr als 80 Tumoren, die er mir brachte, obwohl viele beim Ausspucken verloren gegangen sind.

Ich selbst habe bis zur erwähnten Zeit mehr als 80 Tumoren entfernt. Ich reiche hier dies in Flaschen herum, in welchen mehrere der spontan abgestoßenen Tumoren enthalten sind.

Inzwischen bildete sich auch an der seit Jahren prolabierten Schleimhaut des Mastdarmes zahlreiche angiomatöse Geschwülste, welche von chirurgischer Seite entfernt wurden.

Während des ganzen Jahres, da die Krankheit im Gange war, litt das allgemeine Befinden des Kranken nicht auffallend.

Wiederholte Blut- und Urinuntersuchungen ergaben nichts Abnormes.

Ende des Jahres 1915 fing nun die Sache an, ernster zu werden. Der Kranke wurde heiser und bekam Atemnot.

Die laryngoskopische Untersuchung zeigte einen nahezu wallnußgroßen Tumor, vom linken Taschenbande entspringend.

Diesmal gelang es mir noch, die Tracheotemie nach endolaryngealer Entfernung des Tumors zu vermeiden, welche indes 3 Monate später, nachdem an anderer Stelle ein breit aufsitzender Tumor den Larynx hochgradig einengte, unvermeidlich wurde.

Noch hielt sich der Kranke bis in den Sommer 1916, trotzdem bis ans Ende immer neue Geschwülste in den oberen Luftwegen auftraten, deren Entfernung von Zeit zu Zeit unumgänglich nötig war.

An Anämie und Erschöpfung ging er schließlich in hydropischem Zustande zugrunde.

Es handelte sich somit in diesem Fall um zahlreiche angiomatöse Geschwülste der Haut und der Schleimhaut der oberen Luftwege und der Bindehaut beider Augen, welche charakteristische Eigenschaften hatten.

Diese lassen sich kurz in folgendem zusammenfassen:

1. Die isoliert auftretenden Geschwülste zeigten lokal keinen malignen Charakter. Sie ulzerierten fast niemals, infiltrierten auch niemals das um-

Digitized by Google
Original from UNIVERSITY OF CALIFORNIA
Generated on 2019-10-24 16:14 GMT / http://hdl.handle.net/2027/uc1.b3252768
Public Domain in the United States, Google-digitized / http://www.hathitrust.org/access_use#pd-us-google

liegende Gewebe und zeigten oft, sowohl an der Haut als Schleimhaut, Neigung zur spontanen Involution.

Das Maligne der Erkrankung lag an der Generalisierung.

2. Ist hervorzuheben, der Mangel an lokaler Rezidive nach Entfernung der Tumoren, obwohl von einer radikalen Entfernung nicht die Rede sein konnte.

Es läßt sich dies nicht für alle Tumoren ohne weiteres behaupten, da bei der dichten Lokalisation nicht mit Sicherheit zu sagen ist, ob die Tumoren an Stelle der früheren Tumoren oder in deren Umgebung entstanden sind.

Dem gegenüber besteht aber die sichere Beobachtung der Tumoren an einzelnen Stellen, so z. B. je ein Tumor an der Tonsille, an der Spitze der Uvula, im Naseneingang, welche trotz partieller Exstirpation nicht rezidivierten.

Ich komme nun zum Ergebnisse der histologischen Untersuchung, welche von Herrn Paltauf, der sich für den Fall sehr interessierte, in ausführlichster Weise bearbeitet wurde. Ich will von diesem Ergebnisse nur das Resumee mitteilen.

Die Zusammensetzung der Geschwülste aus Spindelzellen, die stellenweise reichlichen Vaskularisationen mit Blutungen und Bildung von fast kavernösen Räumen scheint die Diagnose eines hämorrhagischen Spindelzellensarkoms des Hauttumors zu rechtfertigen.

Berücksichtigt man die Anamnese und schenkt man einzelnen Stellen der Geschwülste mehr Aufmerksamkeit, so kommt man histogenetisch zu einer anderen Auffassung.

Wiederholt fanden sich nämlich an der Peripherie der spindelzelligen Knoten, neben reichlichen neugebildeten Gefäßen und Haufen von Lymphozyten und Plasmazellen zahlreiche, die Gefäße begleitende Züge von Spindelzellen, daneben auch kapilläre Blutungen, ein Befund, wie er sich beim Sarcoma idiopathicum hämorrhagicum Kaposi findet. Des weiteren führt Paltauf an, daß die Spindelzellen allem Anscheine nach glatte Muskelfasern darstellen, so wie dies Sternberg in einem von ihm beobachteten Fall von den im Darm lokalisierten Knoten und Paltauf selbst in einem analogen Krankheitsfalle von Weil in einer Lymphdrüsenmetastase vorgefunden hat und als Myosarkom erkannt hat. Um einen ähnlichen Befund handelt es sich auch im gegenwärtigen Falle.

Dieses Krankheitsbild, welches zuerst von Kaposi aufgestellt und als eigene Krankheit begründet wurde, ist den Dermatologen wohl bekannt, nicht aber den Laryngologen, da es allem Anscheine nach nur ausnahmsweise zur Beteiligung der oberen Luftwege kommt. Mir sind in der Literatur nur zwei Fälle begegnet. Der eine Fall ist der Fall von Weil, in welchem indes nur ein Tumor am Gaumen entstand, welcher zu Lymphdrüsenmetastase führt, also sich ganz anders als der von mir geschilderte verhält. Außerdem beschreibt noch Massei 2 Fälle von größeren Tumoren im Kehlkopf, welche im Verlaufe der von Kaposi aufgestellten Krankeht aufgetreten sind. Aber auch hier war nur von einem Tumor die Rede. Die Seltenheit der berichteten klinischen Beobachtung nebst den interessanten histogenatischen

Generated on 2019-10-24 16:14 GMT / http://hdl.handle.net/2027/uc1.b3252768
Public Domain in the United States, Google-digitized / http://www.hathitrust.org/access_use#pd-us-google
Digitized by Google
Original from UNIVERSITY OF CALIFORNIA

Verhältnissen veranlaßt mich, Ihre Aufmerksamkeit auf diesen Fall zu lenken, welcher als „Unikum" der laryngologischen Literatur anzusehen ist.[1])

Aussprache:

Herr M. Weil: In meinem von Herrn Prof. Hajek erwähnten Falle war allerdings der am weichen Gaumen sichtbare Teil der Geschwulst nur klein, im Nasenrachenraum erstreckte sie sich aber bis an die Schädelbasis; auch wurden bei der Autopsie im Dünndarm zwei Tumoren gefunden. Der Pat. ging an einem Erysipel zugrunde, das gleichzeitig im Gesichte und am Unterschenkel mit großer Heftigkeit aufgetreten war. Die Publikation war für den Hamburger Laryngologenkongreß 1916 bestimmt; infolge des Krieges ist die Bearbeitung des einzig dastehenden Falls bisher unterblieben.

III. Herr H. Stern: **Ein Fall von Sigmatismus nasalis bei gleichzeitig bestehender Staphyloschisis und submuköser Gaumenspalte.**

Die Pat. L. W. ist 17 Jahre alt, von schwächlicher Konstitution und infantilem Habitus; sie suchte die phoniatrische Abteilung der Klinik auf: 1. wegen ihrer seit Jugend bestehenden Sprachaffektion, 2. weil sie, wie sie angibt, des öfteren, insbesondere bei Schnupfen, „sehr wenig Luft habe". Der Fall ist in mehrfacher Beziehung interessant. Anamnese ohne Besonderheiten. Bei der Inspektion des Mundes zeigt sich folgender Befund: Spaltung bzw. Hemmungsmißbildung der Uvula sowie eines Teiles des weichen Gaumens; ferner ergibt die Untersuchung das Vorhandensein einer sogenannten submukösen Gaumenspalte, die in diesem Falle nicht nur durch die Palpation leicht festzustellen ist, sondern die auch dadurch erkennbar ist, daß die bindegewebige Gaumenschleimhaut deutlich durchscheint. Über die submukösen Gaumenspalten hat hier Hr. Dr. Seemann vor einigen Monaten gesprochen; dieselben finden ihre Erklärung in einer Störung während der embryonalen Entwicklung, indem die knöcherne Vereinigung der beiden Gaumenspalten, die von vorn nach hinten vor sich geht, in ihren hintersten Anteilen ausbleibt. Was die Uvula anbelangt, so kann man hier nicht mehr von einer Uvula bifida sprechen, weil die Hemmungsmißbildung viel weiter reicht, es handelt sich vielmehr um eine Staphyloschisis, um ein partielles Uranokoloboma (im Sinne Schwalbes und Ahlfelds sollte man in solchen Fällen eigentlich nicht von einer „Schisis", sondern nur von einer Wachstumshemmungsbildung sprechen). Im vorliegenden Falle ist es nun für die Sprache von Wichtigkeit, daß diese Hemmungsmißbildung eben knapp bis zu der Stelle reicht, die für die Funktion des Velum von ausschlaggebendster Bedeutung ist. Wir wissen, daß das Gaumensegel anatomisch sowohl wie physiologisch in 2 Teile zerfällt: In einen perpendikulären Teil mit nach vorn gerichteter Tendenz (derselbe ist bei gering entwickelter Muskulatur äußerst drüsenhaltig) und einen horizontalen Teil von ziemlich kräftiger Muskulatur. Etwa 4 bis 5 *mm* oberhalb der Basis des Zäpfchens ist die Grenze zwischen den beiden Teilen, und das ist eben die

[1]) Erschien ausführlich in der Novembernummer vorigen Jahrgangs.

Digitized by Google
Original from UNIVERSITY OF CALIFORNIA
Generated on 2019-10-24 16:14 GMT / http://hdl.handle.net/2027/uc1.b3252768
Public Domain in the United States, Google-digitized / http://www.hathitrust.org/access_use#pd-us-google

wichtige Stelle, die bei der Intonation sich am stärksten erhebt und mit dem Passavantschen Wulste den Abschluß des Nasenrachenraumes bei allen Lauten mit Ausnahme der 3 Rhinophone (m, n und ng) bildet.

Bei der Rhinoskopia posterior sieht man große hintere Enden sowie einen beiderseits stark entwickelten Anteil des choanalen Septum; rechts ist die untere Muschel stark genähert, links ganz angelagert, so daß es fast den Anschein hat, als sei sie mit dem Septum verwachsen. (Der genaue Befund, der wegen Furchtsamkeit der Pat. nicht erhoben werden konnte, wird anläßlich der Wiedervorstellung nachgetragen werden.) Ich lasse nun die Pat. folgenden Satz sprechen: „Mein Bruder kam von der Schule in den Park; dort spielten wir mit mehreren Freunden usw. — Wir hören nun eine nicht allzustark ins Gewicht fallende Sprachaffektion, eine mäßige Rhinolalia mixta, die durch die vorerwähnten anatomischen Verhältnisse bedingt ist. Aber dieser relativ geringen Sprachstörung wegen hat Pat. nicht unsere Klinik aufgesucht, sondern einer anderen wegen, die z. B. im folgenden Satze deutlich zu hören ist: „Gestern war ich beim Zahnarzt; er sagte, daß mein Gebiß sehr schlecht sei usw." Sofort hört man den Unterschied zwischen dem früher und jetzt Gelesenen, man kann einen direkten „Nasendurchschlag" konstatieren, welch letzterer von einem pfauchenden, reibenden, ch-artigen Geräusch begleitet ist, das aber nur bei Worten mit s und z auftritt, auffallenderweise nicht — wie sonst bei derartigen Fällen häufig — auch beim sch.

Es handelt sich um einen Sigmatismus nasalis. Ich hatte schon des öfteren Gelegenheit, ähnliche Fälle vorzustellen, aber der demonstrierte Fall erscheint mir wegen der gleichzeitig bestehenden anatomischen Verhältnisse besonders interessant. Durch eingehenderes Studium derartiger Fälle werden wir auch deren Ätiologie bzw. Pathogenese, die bis heute nicht ganz klar ist, näher kommen. Es ist doch höchst auffallend, daß dieses partielle Näseln — und um ein solches handelt es sich ja — nur die Laute der S-Reihe betrifft. Die Widerstandsfähigkeit des Gaumensegels ist beim Sigmatismus nasalis im allgemeinen beträchtlich herabgesetzt (Feststellung nach dem Gutzmann-Hartmann-schen Verfahren) und hierin ist wohl einer der Hauptstützpunkte für deren Ätiologie zu suchen. Eine mehr oder weniger starke allgemeine Rhinolalia aperta konnte ich fast bei allen derartigen Pat. konstatieren. Ebenso fand ich des öfteren Herabsetzung des Hörvermögens infolge einer Laes. aur. intern. Auch die gleichzeitig bestehende submuköse Gaumenspalte, der ich in früheren Jahren wohl nicht genügende Beachtung schenkte — bei den 5 letzten von mir beobachteten Fällen fand ich dieselbe regelmäßig — dürfte das Zustandekommen der Affektion begünstigen. Einige Male fand ich eine Uvula bifida, nie aber bisher eine so große Staphyloschisis, wie eben bei der vorgestellten Pat. Wir wissen des weiteren, daß nicht nur physiologisch die Laute der S-Reihe (neben den Gutturalen) diejenigen sind, die vom Kinde am spätesten rein gebildet werden, auch in der Pathologie der Sprache sind sie es wieder, deren Affektionen uns am häufigsten begegnen. (Auch bei organischen Nerven-

Digitized by Google
Original from UNIVERSITY OF CALIFORNIA
Generated on 2019-10-24 16:14 GMT / http://hdl.handle.net/2027/uc1.b3252768
Public Domain in the United States, Google-digitized / http://www.hathitrust.org/access_use#pd-us-google

krankheiten: Paralysis agitans, Myasthenie usw.) Wir dürfen also wohl sagen, daß für die Bildung der S-Laute eine strikteste Einstellung der Zunge notwendig ist, daß sie aber auch — und darauf möchte ich das Hauptgewicht legen — einen ganz besonders feinen exakten Mechanismus seitens des Velum erheischen. Überall, wo letzterer nicht in prompter Weise erfolgt — so auch im vorliegenden Fall — wird es zu mehr oder minder stark ins Gewicht fallenden Affektionen, insbesondere seitens der S-Laute — kommen. Sie sind — sit venia verbo — unter den Sprachlauten der Locus minoris resistentiae, i. e. der Ort, die Lautgruppe, wo sich am frühesten und intensivsten Affektionen der Sprache dokumentieren.

Die Prognose quoad sanationem ist eine durchaus gute, der Fall wird in einigen Wochen wieder vorgestellt werden; ich werde seinerzeit Gelegenheit nehmen, über die Therapie und die Frage eventueller operativer Eingriffe bei solchen Fällen eingehender zu sprechen. Die Details des Casus sollen überdies, da das im Rahmen einer Demonstration nicht möglich ist, in einem Fachblatte ausführlich publiziert werden.

IV. Herr G. Hofer: **Exstirpation des Zungengrundes nach einer neuen von Hajek und Hofer ausgearbeiteten Methode.**

Der 49jähr. Pat. war von Vortr. im Jahre 1916 wegen eines damals wallnußgroßen Zungengrundtumors operiert worden. Dieser war peroral am hängenden Kopf durch Morcellement entfernt worden. Histologisch erwies sich dieser Tumor als „Drüsentumor", wahrscheinlich vom Ductus thyreoglossus ausgehend. Pat. erschien vor etwa 4 Wochen neuerlich in der Ambulanz und da zeigte sich nunmehr ein etwa kleinfaustgroßer, den ganzen Zungengrund einnehmender Tumor, der, zum größten Teil submukös gelegen, an einer Stelle allerdings durch die Zungenschleimhaut durchzubrechen schien. Die histologische Untersuchung ergab auch diesmal einen thyreogenen Tumor, der stellenweise malignen Charakter verriet (Einbruch in die Blutbahn). Drüsen oder sonstige Metastasen konnten nicht nachgewiesen werden Vor 14 Tagen nun wurde die Exstirpation des Zungengrundes vorgenommen und zwar nach folgendem Vorgang. Es wurde das Zungenbein median in der Ausdehnung von etwa 4 *cm* reseziert und das Fragment samt den an demselben inserierenden Zungenmuskeln nach aufwärts geklappt. Präparatorisch wurde das Ligamentum hyoepiglotticum submukös durchtrennt und man gelangte an den Zungengrund und den Tumor. Geplant war es, den Tumor submukös auszuschälen, doch erwies sich derselbe als mit der Schleimhaut fest verwachsen. Es wurde also der ganze Zungengrund bis an das Foramen caecum reseziert, nach vorheriger Tracheotomie und Abtamponade der Ringknorpelenge durch das gespaltene Ligamentum conicum. Der Pat. ist dekanüliert und auf dem Wege der Heilung. Über den Wert der Operationsmethode, ihre Indikation und Anwendbarkeit für Totalexstirpation



Digitized by Google
Original from UNIVERSITY OF CALIFORNIA
Generated on 2019-10-24 16:14 GMT / http://hdl.handle.net/2027/uc1.b3252768
Public Domain in the United States, Google-digitized / http://www.hathitrust.org/access_use#pd-us-google

der Zunge usw. soll hier nicht gesprochen, vielmehr an anderer Stelle nach mehrmaliger Durchführung und längerer Erfahrung darüber überichtet werden. Vorläufig sei das histologische Präparat als eine recht seltenes Bild zur Demonstration eingestellt. Dasselbe zeigt an einer Stelle typisches Thyreoideagewebe. Der Hauptteil des Tumors ist ein zellreiches Adenom mit sporadischem Einschluß von Kolloid. An einzelnen Stellen sieht man die Tumormassen die Gefäßwandung ersetzend. Dem Wesen nach ist dieser Tumor also eine Zungenstruma, die anscheinend malign degeneriert.

V. Herr Seemann: **Traumatischer Defekt des weichen Gaumens.**

Dieser Pat. stellt ein Gegenstück zu dem von Herrn Dr. Stern vorgestellten Fall dar. Wir sehen bei ihm links von der Uvula einen Defekt im weichen Gaumen, und zwar in seiner Pars perpendicularis und von diesem ausgehend eine Narbe, die sich im weichen Gaumen nach oben bis fast zum harten Gaumen hinaufzieht. Der Defekt ähnelt einem Uranoschisma, aber schon sein extramedianer Sitz und besonders noch die Narbenbildung lassen uns auf einen erworbenen Defekt schließen. Und tatsächlich erfährt man aus der Anamnese, daß sich der Pat. als siebenjähriges Kind mit einem Drahthacken den weichen Gaumen aufgerissen hat; er gibt auch an, daß er seither schlecht spricht; er näselt nämlich, wie sie sich gleich werden überzeugen können.

Warum besteht hier eine Rhinolalia aperta? Eine oberflächliche Untersuchung könnte diese Sprachstörung auf den Defekt im weichen Gaumen selbst zurückführen, was aber nicht der Fall ist. Die Sprachphysiologie lehrt uns nämlich, daß der physiologische Abschluß der Mund- und Nasenhöhle beim Phonieren gerade am Übergang zwischen pars horizontalis und pars verticalis des Velums geschieht, an der Stelle, wo sich das Velum rechtwinkelig abknickt. In unserem Falle kann also der Defekt als solcher die Sprachstörung nicht erzeugen, ihr Grund liegt vielmehr in der Narbe an der pars horizontalis, wodurch das Gaumensegel beim Anlauten einseitig verzogen wird und den nötigen Abschluß nicht zuläßt. Den Beweis dafür liefert die Rhinoskopia posterior. Führen Sie diese aus, während der Pat. a sagt, so bleibt auf der linken Seite, entsprechend der Narbe, eine Lücke zwischen Velum und Hinter- bzw. Seitenwand des Pharynx zurück, die genügt, um die Störung zu erzeugen.

Was die Therapie in diesem Fall betrifft, so hätte, entsprechend dem Gesagten, ein operativer Verschluß des Defektes keinen Sinn. Wichtig wird es hingegen sein, durch Massage die hindernde Narbe so zu dehnen, daß eine normale Anlagerung des Gaumensegels an die Rachenhinterwand ermöglicht wird.

---

Generated on 2019-10-24 16:14 GMT / http://hdl.handle.net/2027/uc1.b3252768
Public Domain in the United States, Google-digitized / http://www.hathitrust.org/access_use#pd-us-google
Digitized by Google
Original from UNIVERSITY OF CALIFORNIA

# Dänische oto-laryngologische Gesellschaft.

**116. Sitzung am 5. Dezember 1917 in der Ohren- und Halsklinik des Kommunehospitals.**

Vorsitzender: Herr Holger Mygind.
Schriftführer: Herr N. Rh. Blegvad.

H. Bagger: **Zwei Fälle traumatischer Larynxaffektion** (mit Demonstration).

1. 27jähr. Mann, welcher am 7. VII. 1917 durch Radfahren mit einem anderen Radfahrer zusammenstieß. Dabei schlug er die vordere Seite des Halses gewaltsam gegen die Schulter des anderen. Er war sofort außerstande zu sprechen und erst eine Viertelstunde später vermochte er zu sprechen, jedoch mit heiserer Stimme; später Schluckschmerzen. Am folgenden Tage war Druckempfindlichkeit und etwas Infiltration an der rechten Seite des Kehlkopfes vorhanden. Laryngoskopisch zeigte sich eine rote, glatte, haselnußgroße Schwellung der linken Plica ventricularis, sich über das linke Stimmband streckend. Linkes Stimmband nur wenig beweglich. Die Schluckschmerzen und Heiserkeit schwanden in einigen Tagen, auch die Schwellung, aber die Beweglichkeit des linken Stimmbandes ist noch etwas eingeschränkt.

Wie S. H. Mygind (Zschr. f. Ohrhlk. 1914) nachgewiesen hat, werden die meisten Fälle von Larynxleiden infolge direkter Traumen im Laufe kurzer Zeit völlig geheilt.

2. 57jähr. Mann. Wurde am 2. V. 1917 in die chirurgische Klinik des Kommunehospitals eingeliefert, nachdem er kurz vorher von einem schweren Sack in den linken Teil des Hinterkopfes getroffen worden war. Keine Bewußtlosigkeit, kein Erbrechen, konnte nur unartikulierte Laute hervorbringen. Keine Blutung aus den Ohren, der Nase oder dem Mund. Die Stimme sehr heiser. Beschwerden beim Schlucken. Einige Tage später wurde festgestellt: Parese der linken Seite des Gaumens und der Zunge; das linke Stimmband steht in Medianstellung, kann adduziert, aber nicht abduziert werden. Die Sensibilität ist an der linken Wange und an der linken Seite des Mundes, der Geschmack am vorderen Teil der Zunge und der Geruch in der linken Seite der Nase herabgesetzt.

B. meint, daß die Störungen von einer Fraktur mit Hämorrhagien in der Nähe des Foramen jugulare und des Canalis hypoglossus herrühren. Daß die Nn. trigemin. und olfactorius affiziert sind, sollte von Hämorrhagien in den Nerven, durch Contrecoup hervorgerufen, stammen.

Diskussion.

Schmiegelow teilt einen Fall traumatischen Larynxleidens mit. Es war ein junges Mädchen, welches durch Strangulation (Tentamen suicidii) eine einseitige Rekurrensparalyse bekam.

Strandberg: **Die Anwendung des universellen Lichtbades in der Rhino-Laryngologie.** (Der Vortrag ist in der „Hospitalstidende" veröffentlicht worden.)

N. Rh. Blegvad: **Behandlung von Larynxtuberkulose mit Kohlenlichtbädern.**

Im Oresundshospital (das Tukerkulose-Hospital der Stadt Kopenhagen) sind im letzten Jahre 28 Pat. mit Larxnxtuberkulose mit universellen Kohlen-



Digitized by Google
Original from UNIVERSITY OF CALIFORNIA
Generated on 2019-10-24 16:14 GMT / http://hdl.handle.net/2027/uc1.b3252768
Public Domain in the United States, Google-digitized / http://www.hathitrust.org/access_use#pd-us-google

lichtbädern behandelt worden. Die Pat. werden im nackten Zustande vor 4 großen Bogenlampen (20 Amp.) angebracht. Sie fangen mit täglichen Séancen von $^1/_4$stündiger Dauer an; in der nächsten Woche bekommen sie tägliche Bäder von $^1/_2$stündiger Dauer, in der nächsten Woche von $^3/_4$stündiger Dauer und endlich in den folgenden nächsten Wochen tägliche Bäder auf eine Stunde. Die meisten Pat. sind an Lungentuberkulose schwer angegriffen (III. Stadium T u r b a n s). Unter den 28 Pat. sind 4 nur seit kurzer Zeit in der Behandlung. Unter den restierenden 24 Pat. ist die Larynxtuberkulose bei 6 so viel gebessert, daß man von Heilung oder ungefährer Heilung sprechen kann. Bei 3 anderen Pat. ist eine bedeutende Besserung eingetreten. Bei 10 ist nur eine geringere Besserung gekommen; bei 5 unter ihnen wurde der Allgemeinzustand und die Lungenstethoskopie gleichzeitig gebessert, während bei den 5 anderen der Allgemeinzustand verschlechtert wurde, 3 unter diesen sind gestorben. Bei 5 Pat. wurde das Larynxleiden nicht gebessert; 2 unter diesen sind gestorben, die 3 anderen sind noch in Behandlung. Gleichzeitig mit den Lichtbädern wurden in einigen Fällen operative Eingriffe am Kehlkopfe, besonders galvanokaustischer Tiefenstich, gemacht und die Heilung wurde dadurch sehr gefördert. Die Pat. wurden außerdem aufgefordert, ganz stillzuschweigen oder mit Flüsterstimme zu sprechen. Die Resultate der Behandlung fordern dazu auf, womöglich alle Pat. mit Larynx- und Lungentuberkulose mit Lichtbädern und eventuell mit lokalen endolaryngealen Eingriffen zu behandeln und sie sollten deshalb in einem besonderen Sanatorium gesammelt werden, wo sie gleichzeitig mit der Sanatorienbehandlung von einem Laryngologen einer spezialistischen Larynxbehandlung unterzogen werden können.

D i s k u s s i o n.

Holger M y g i n d , S t r a n d b e r g.

S. H. M y g i n d: **Ein neues Fistelsymptom.**

M. hat einen Pat. mit Labyrinthfistel gesehen, welcher beim Blick geradeaus hinter B a r t e l s Brillen feine Augenbewegungen mit dem Pulse synchron hatte. Diese Bewegungen rührten wahrscheinlich von der Pulsation in einem entzündeten, nachgiebigen Labyrinth, d. h. einem fistulösen Labyrinth her. Bei Kompression der Karotis an der kranken Seite konnten eigentümliche Augenbewegungen hervorgerufen werden; erst eine langsame Phase nach der kranken Seite, dann eine Reihe schneller Bewegungen nach der gesunden Seite. Nach einiger Zeit trat umgekehrt eine langsame Bewegung nach der gesunden Seite, von schnelleren Bewegungen nach der kranken Seite gefolgt, ein. Dieses neue Symptom hat M. bei 3 Pat. mit Fistel im lateralen Bogengang gefunden; bei dem einen dieser Pat. bestand überhaupt kein anderes Fistelsymptom.

M a i l a n d: **Hörapparate älterer und neuerer Konstruktion.**

Die Hörapparate können in sechs verschiedene Gruppen klassifiziert werden. Zu der ersten Gruppe gehören die Apparate, welche Trachtform besitzen. Sie vermehren die Anzahl von Schallwellen, welche das Ohr treffen,

Digitized by Google
Original from UNIVERSITY OF CALIFORNIA
Generated on 2019-10-24 16:14 GMT / http://hdl.handle.net/2027/uc1.b3252768
Public Domain in the United States, Google-digitized / http://www.hathitrust.org/access_use#pd-us-google

und wirken außerdem als Resonatoren für gewisse Töne. Am besten wirkt deshalb der Apparat, welcher als Resonator für das Tongebiet, wo der Schwerhörige seinen größten Defekt hat, wirkt. Dies muß aber vorläufig empirisch festgestellt werden. Die zweite Gruppe von Hörapparaten umfaßt die schlauchförmigen Apparate, welche bei manchen Schwerhörigen vorzüglich wirken, aber sich nur zum Gespräch mit einer Person eignen. Die dritte Gruppe umfaßt die Hörapparate, welche durch die Knochenleitung die Schallwellen nach der Cochlea hinüberleiten. Hierzu gehören das Dentaphon und das Audiphon, welche beide nur ausnahmsweise gebraucht werden. Auch ein getrocknetes Palmenblatt kann Verwendung finden. Die vierte Gruppe umfaßt die künstlichen Trommelfelle. Das einfachste und beste ist eine kleine Wattekugel. Die fünfte Gruppe besteht aus den elektrischen Hörapparaten, von welchen es verschiedene Modelle gibt. Der finnländische Ingenieur Tigerstedt hat einen elektrischen Hörapparat konstruiert, wo das Telephon so winzig ist, daß es im Gehörgang getragen werden kann. Die elektrischen Apparate sind alle kostspielig und die Batterien müssen oft erneuert werden. Die sechste Gruppe umfaßt die Humbugsapparate. Sie sind alle klein, wenig auffällig und relativ teuer. Als Beispiele können genannt werden: „Nicholsons Trommelfell", „Edisons elektrischer Hörapparat" und Alexanders Hörtrompete".

Um den Schwerhörigen Gelegenheit zu geben, den für jeden einzelnen Fall passenden Hörapparat zu finden, ist in Kopenhagen eine Sammlung verschiedener Hörapparate errichtet worden, wo die Pat. unter der Leitung eines Ohrenarztes die Hörapparate durchprobieren können.

N. Rh. Blegvad.

---

# Bücherbesprechungen.

**Die Stimme.** Zentralblatt für Stimm- und Tonbildung, Gesangunterricht und Stimmhygiene. Herausgegeben von Prof. Dr. Theodor S. Flatau und Rektor Karl Gast. Verlag von Trowitzsch & Sohn in Berlin. Jahrg. 1919, H. 1—3, 1920, H. 4. u. 5.

Mit den vorliegenden Heften ist „Die Stimme" in den 14. Jahrgang ihres Bestandes getreten. Aus dem vielseitigen Inhalt der Hefte seien vor allem zwei Arbeiten hervorgehoben: Über die phonästhetische Norm und die Tonbildung schreibt Dr. Carl Klunger. Das Singen in naturalistischer Weise, wobei es zu falschen Muskelaktionen kommt, bringt eine Wertung der Tonqualität hervor, die diametral der künstlerisch positiven-phonästhetischen gegenübersteht. Die Grundlage derselben beruht auf der Ausbildung des Pianokopftones. Der Verf. führt nun in klarer, instruktiver Form aus, wie bei dem Gesangstudierenden diese Umwandlung vor sich geht und wie auf diese Weise der Sänger neben der Ökonomie der Muskelkräfte durch die Gewinnung des Kopftones auch die Voix mixte und die Messa di voce, ohne welche eine künstlerische Leistung nicht möglich ist, erreicht.

Digitized by Google
Original from UNIVERSITY OF CALIFORNIA
Generated on 2019-10-24 16:14 GMT / http://hdl.handle.net/2027/uc1.b3252768
Public Domain in the United States, Google-digitized / http://www.hathitrust.org/access_use#pd-us-google

Karl Becker weist in seinem Aufsatze „Über bewußtes oder unbewußtes gesangliches Singen" mit Recht darauf hin, daß die Funktionen stets bewußt bleiben müssen, auch wenn die Gesangstechnik noch so weit fortgeschritten ist. Durch die jahrelange Übung wird natürlich die bewußte Ausführung immer leichter, da die beim Hervorbringen der Töne in Frage kommenden Muskeln immer mehr dem Willen gefügiger werden. Aber nur derjenige Sänger — oft und oft wurde mir das in meiner Praxis mitgeteilt —, dessen technische Funktionen sich bewußt vollziehen, wird, wenn er z. B. auf einer ihm bisher unbekannten Bühne oder in einem für ihn neuen Konzertsaale steht, sich sicher fühlen und nicht wie andere „verloren sein".

Auch noch andere interessante Aufsätze, wie z. B. den von Roeder über Stimmwechsel, von Janetschek über „Das Portamento, über Prüfung künstlerischer Klangwirkungen von Dr. Johannes Moser usw. finden wir in den letzten Heften. Ref. hat schon vor Jahren darauf hingewiesen, daß der moderne Laryngo-Rhino-Otologe, insbesondere wenn er auch Sänger-Praxis betreibt, über alle das Grenzgebiet zwischen seiner Fachdisziplin und der Gesangspädagogik umfassenden Punkte wenigstens in deren Hauptzügen orientiert sein muß. Es gibt zurzeit kein besseres Zentralblatt, welches in kurzen Aufsätzen gerade diesen Gesichtspunkten in bester Weise gerecht wird, als die von Prof. Dr. Flatau und Rektor Karl Gast vorzüglich redigierte „Stimme". Dr. Hugo Stern.

---

# Referate.

## I. Allgemeines.

**Einige Studien über die nasalen „Reflexneurosen".** Von Agda Hofvendahl, Stockholm. (Acta oto-lar. I. H. 2 und 3. 1918.)

Neuritis vasomotoria, Asthma bronchiale, Heuschnupfen, nasale Reflexneurosen bilden eine nur quantitativ differenzierte Gruppe von Krankheitsbildern, die in Verbindung mit den experimentellen Tatsachen den Gedanken an abnorme Reizung des parasympathischen Systems nahelegen. Diese Anschauung wird auch durch die Ähnlichkeit des Blutbildes (Eosinophilie) mit allen ähnlichen Erkrankungen gestützt. Die Reizung kann durch Pilokarpin einen echten Asthmaanfall hervorrufen, durch Atropin diesen Anfall in der bekannten günstigen Weise zum Schwinden bringen. Die Reizung kann aber außer durch Nasenerkrankung auch durch andere Ursachen zustande kommen, so durch Tuberkulose (Toxinwirkung, daher die häufigen „nervösen" Schnupfen bei Tuberkulösen), durch Dyskrasie der inneren Sekretion (Schilddrüse, Ovarien), durch psychische Störungen, dann durch die bekannten Ursachen des echten Heufiebers. Wegen der bei allen solchen Individuen gesteigerten reflektorischen Reizbarkeit der Nasenschleimhaut sollen auch bei anderweitigen Ursachen der parasympathischen Reizung alle, auch die geringsten Veränderungen in der Nase behoben werden.

Marschik.

Digitized by Google
Original from UNIVERSITY OF CALIFORNIA
Generated on 2019-10-24 16:15 GMT / http://hdl.handle.net/2027/uc1.b3252768
Public Domain in the United States, Google-digitized / http://www.hathitrust.org/access_use#pd-us-google

**Über den „Klebs-Löfflerschen Bazillus".** Von M. Bergstrand, Stockholm. (Acta oto-lar. I. H. 1. 1918.)

Die sehr interessante Arbeit befaßt sich mit den zum Teil schon von seinem Entdecker Löffler beschriebenen morphologischen Eigentümlichkeiten des Diphtheriebazillus, die von einer Reihe von Autoren studiert und in ihrer Mannigfaltigkeit erkannt und schließlich zum Streit über seine Zugehörigkeit im botanischen System geführt haben. Nach erschöpfender Darstellung der bisherigen Literaturangaben teilt B. seine eigenen Untersuchungen mit und bringt hierzu sechs Tafeln, darunter zwei Mikrophotographien. Sie zeigen die größte Manigfaltigkeit der Formen und zum großen Teil so überraschende Ähnlichkeiten mit gewissen Pilzformen, speziell der Hyphomyzeten, daß B.'s Untersuchungen der schon von Lehmann und Neumann vertretenen Auffassung, die Klebs-Löfflerschen Bazillen seien eigentlich jener Pilzgruppe zuzuzählen, gewichtige Stützen zuführen. Besonders gut paßt die Morphologie zur Beschreibung der Gattung Monilia der Muzedinazeen. In den Schlussätzen der Arbeit stellt Verf. die These auf, das einzige Artmerkmal des Diphtheriebazillus ist seine Fähigkeit, ein spezifisches Toxin zu bilden. Eine wissenschaftliche Diagnose von Diphtheriebazillen kann darum vorläufig nicht durch morphologische Kennzeichen, sondern nur durch Immunitätsreaktionen gestellt werden. Die Arbeit enthält ein reichhaltiges Literaturverzeichnis. Marschik.

**Zur Kenntnis des Carcinoma cylindromatodes der Orbitalgegend.** Von Dr. Charles Barbezat, Basel. (Virch. Arch. 223. H. 2 u. 3. Nr. 12. S. 242. 1917.)

Verfasser beschreibt einen grobhöckerigen, lappig gebauten, durch eine Bindegewebskapsel scharf begrenzten Tumor, der die obere rechte Gesichtshälfte sowie die vordere rechte Schädelgrube einer 31jährigen Frau einnahm, nachdem er zuerst klinisch die Symptome einer Orbitalgeschwulst gemacht hatte. Er besteht aus soliden, netzartig verbundenen Zellsträngen und besitzt daneben alveolär gebaute Partien. Dazwischen findet sich fibrilläres Bindegewebe mit stark erweiterten Blutkapillaren. Im Zentrum der Neubildung ist das Stroma sehr kernarm, aus spärlichen Fibrillen und reichlich homogenen Massen zusammengesetzt. Die Alveolen sind ebenfalls mit homogenen Massen angefüllt. Die letzteren geben stets die Earbreaktionen des epithelialen Kolloids, die homogenen Substanzen des Stromas dagegen bald die Reaktion des epithelialen, bald die des interstitiellen Kolloids. Eine im Großhirn gefundene Metastase ist im Bau mit dem Haupttumor identisch.

Aus der weitgehenden Analogie zwischen dem Stroma der Nasen- und Nebenhöhlenschleimhaut einerseits und dem Stroma des beschriebenen Tumors andrerseits schließt Verfasser, daß die Neubildung von den Nebenhöhlen der Nase ihren Ausgangspunkt nahm, was auch in einigen von den aus der Literatur gebrachten, ganz ähnlichen Fällen zutrifft.

Wiethe.

Digitized by Google
Original from UNIVERSITY OF CALIFORNIA
Generated on 2019-10-24 16:15 GMT / http://hdl.handle.net/2027/uc1.b3252768
Public Domain in the United States, Google-digitized / http://www.hathitrust.org/access_use#pd-us-google

**Über Kombination von Krebs und Kropf mit Tuberkulose.** Von Dr. Alfred Reinhard, Bern. (Virch. Arch. 1917. 224. H. 3. Nr. 9. S. 236.)

Verfasser kommt bei Untersuchung seines 1000 Leichen zählenden Materials zu dem Ergebnis, daß die Kombination von Krebs und Tuberkulose relativ häufig vorkommt, aber daß es sich in der Mehrzahl der Fälle um inaktive oder ausgeheilte Tuberkulose handelt; ist die Tuberkulose noch aktiv, so zeigt sie Tendenz zur Vernarbung. Eine ausgebreitete Tuberkulose wurde nie konstatiert. Verfasser bestätigt die alte Rokitanskysche Lehre, daß zwischen Carcinom und Tuberkulose ein gewisser Antagonismus besteht.

Hingegen besteht zwischen Kropf und Tuberkulose oder auch nur zwischen Kropf und tödlicher Tuberkulose kein Ausschließungsverhältnis, denn die Berner Statistik (exquisites Kropfland) zeigt, daß 90% der letalen Tuberkulosen mit Kropf kombiniert sind. Die Schilddrüse selbst erkrankt äußerst selten an chronischer Tuberkulose. Wiethe.

**Schwangerschaft bei Tuberkulösen.** Von Ch. P. Norris. (Amer. Journ. of Obst. 73. Juli 1916. Zit. nach Ref. in Zbl. f. d. ges. Tbc.-Forschung. September 1918.)

Soweit es sich nicht um vorgeschrittene Fälle handelt, bedingt die Tuberkulose weder Neigung zur Unfruchtbarkeit noch zu Fehl- und Frühgeburten. Ungefähr in 20% inaktiver und 70% aller vorgeschrittenen Fälle kommt es zur Exacerbation des Prozesses. Verfasser will daher auch bei schon länger bestehender Inaktivität des Lungenprozesses von einer Eheschließung abraten. Die Heiratserlaubnis sollte nur in den Fällen gegeben werden, in denen eine Erkrankung ersten Grades seit mindestens zwei Jahren inaktiv geworden ist. Allgemein läßt sich die Einwirkung der Schwangerschaft auf den Lungenprozeß nicht voraussagen, muß vielmehr von Fall zu Fall genau beobachtet werden. Bei ungünstigem Einfluß empfiehlt sich die Unterbrechung der Schwangerschaft vor dem fünften Monat; erfolgt dieselbe innerhalb einer Woche nach den ersten Zeichen einer Verschlimmerung, so kann in 65—70% bei entsprechender sorgfältiger Nachbehandlung auf Besserung gerechnet werden. Bei verspäteter Unterbrechung ist Besserung selten zu erwarten. Sterilisation ist nur ausnahmsweise gerechtfertigt. In der zweiten Hälfte der Schwangerschaft ist abwartende Behandlung, immerhin etwa zwei Wochen ante terminum die Einleitung der Frühgeburt und möglichst schonende wie abgekürzte Entbindung angezeigt. Stillen ist zu verbieten, die Kinder sind sorgfältig vor Infektion durch die Mutter zu schützen. F. Vollbracht-Wien.

**Staphylokokkengrippe.** Von Alfred Kirstein. (Allg. m. Ztg. 23. XI. 1918.)

Verfasser beschreibt zwei Fälle von rasch letal verlaufender Grippe. Beide Fälle zeigten schwere Prostration, hohes Fieber, Atemnot; über

Digitized by Google
Original from UNIVERSITY OF CALIFORNIA
Generated on 2019-10-24 16:15 GMT / http://hdl.handle.net/2027/uc1.b3252768
Public Domain in the United States, Google-digitized / http://www.hathitrust.org/access_use#pd-us-google

den Lungen diffuses Rasseln ohne ausgesprochene Dämpfung. Das reichliche Sputum war weiß, geballt und sank im Wasser zu Boden. Bakteriologisch ergab sich Reinkultur von Staphylococcus aureus. Bei der Sektion fanden sich: Die Schleimhaut der Luftwege von den Stimmbändern abwärts durch die Luftröhre hindurch bis in die teilweise erweiterten Bronchien zeigt festhaftende, graue, membranöse Beläge. Diphtheriebacillen wurden nicht gefunden, es handelt sich als nur um Diphtherie der Luftwege im anatomischen Sinne. Auf Serum wuchsen aus der Luftröhre Staphylokokken in Reinkultur. Im zweiten Falle kam es auch zu einem Ödem der rechten Arygegend. Der dritte von Kirstein beobachtete Fall zeigte ebenfalls das blutfreie, weiße, geballte Sputum, welches neben Staphylokokken später auch Diplokokken und Stäbchen zeigte. Dieser Fall ging in Heilung aus. F. Vollbracht-Wien.

**Über Tuberkulose und Basedow-Symptome.** Von Warnecke. (Zschr. f. Tbc. 28. S. 81. 1917.)

Warnecke hat im Volkssanatorium Dr. Weickers, Görbersdorf, im Laufe von drei Jahren in verschiedenen Untersuchungsreihen an mehr als 1000 Kranken das Vorkommen „thyreotoxischer Symtome" zu verfolgen gesucht. Die übersichtliche Arbeit W. berücksichtigt die einschlägige Literatur mit kritischen Bemerkungen und faßt das Ergebnis folgendermaßen zusammen: In Übereinstimmung mit der Ansicht anderer Autoren meint W., daß zwischen Tuberkulose und Basedow — vielleicht auch der Struma simplex — wechselseitige Beziehungen bestehen können. Aber nicht alle nervösen Erscheinungen aus der Basedow-Symptomengruppe, die sich bei einer Reihe von Lungenkranken nachweisen lassen, dürfen als rein thyreotoxischen Ursprungs aufgefaßt werden. Dagegen scheint vor allem auch der negative Ausfall der Adrenalinprobe nach H. Curschmann zu sprechen. Die Beobachtungen der Symptombilder und der Vergleich mit anderen Krankheitsgruppen macht es wahrscheinlich, daß es sich um Störungen der inneren Sekretion handelt. Das tuberkulöse Toxin könnte eine schädigende Wirkung auf die Blutgefäßdrüsen ausüben. Bei dem innigen Konnex der Drüsen mit innerer Sekretion untereinander und zu dem vegativen Nervensystem sind die Reizzustände gewisser Nervenabschnitte erklärlich. Es bleibt daneben die Möglichkeit einer direkten Beeinflußung des Nervensystems durch das Gift des Tuberkelbazillus bestehen. Erscheinungen, die auf eine Dysfunktion der Blutgefäßdrüsen hinweisen, finden sich — von der Schilddrüse abgesehen — im Bereiche des Pankreas, der Nebennieren, der Keimdrüsen und vorzugsweise des lymphatisches Apparates. W. denkt hier besonders an die Hypertrophie der Lymphdrüsen und des lymphoiden Gewebes und an die Lymphocytose. Das gehäufte Auftreten der erwähnten Störungen beim weib-

Digitized by Google
Original from UNIVERSITY OF CALIFORNIA
Generated on 2019-10-24 16:15 GMT / http://hdl.handle.net/2027/uc1.b3252768
Public Domain in the United States, Google-digitized / http://www.hathitrust.org/access_use#pd-us-google

lichen Geschlecht ist nach W. der Ausdruck des labileren und den Einflüssen speziell von seiten der generativen Organe zugänglicheren Nervensystems. Bei Beurteilung der komplizierten Verhältnisse bilden die Konstitutionsanomalien und besonders die angeborenen und erworbenen Schädigungen des zerebralen und spinalen Nervensystems mit ihren zahlreichen Folgeerscheinungen ein wichtiges Moment. Die Frage, warum die nervösen Erscheinungen fast ausschließlich bei initialen, relativ gutartigen Fällen vorkommen, muß derzeit, wie W. meint, wie so manches andere offen bleiben. Manche Züge dieser Art von Kranken gleichen dem vom Stiller scharf abgegrenzten Krankheitsbilde der „Asthenie". W. glaubt aber nicht, daß eine direkte Beziehung besteht. Ähnlichkeiten der Symptome können durch die Beteiligung des Sympathikus, durch eventuelle Insuffizienz des Nebennieren-Hormons usw. hervorgerufen werden.

F. Vollbracht, Wien.

**Können Pseudomembranen durch die O'Dwyer-Tube eliminiert werden?** Von Joh. Bokay. (Jb. f. Kindhlk. 83. 1916. S. 147.)

Verf. weist an der Hand mehrerer Fälle nach, daß durch die Tube nicht nur kleine, sondern auch größere Fibrinmembranen expektoriert werden können, vorausgesetzt, daß die Expulsionskraft des Hustens kräftig genug ist. Sämtliche Fälle kamen bei gleichzeitiger Behandlung mit Dampfzelt und Serum in kurzer Zeit zur Heilung. Die Tube braucht nicht länger als 94 Stunden, in vielen Fällen bedeutend kürzer zu liegen.

Walther Weiß.

## II. Nase und Nebenhöhlen.

**On Cerebral Abscesses of the Frontal Lobe issuing from the Frontal Sinus and Other Intracranial Complications resulting from Inflammatory Processes of the Nasal Accessory Sinuses. (Über Stirnhirnabszesse von der Stirnhöhle ausgehend und anderen intrakraniellen Komplikationen nach Nebenhöhleneiterungen.)** Von Frithjof Leegaard, Kristiania. (Acta oto-lar. I. H. 2 u. 3. 1918.)

Vier selbst beobachtete, sämtlich operierte Fälle, von denen drei starben, einer geheilt wurde, geben dem Verf. Gelegenheit, sich über Diagnose und insbesondere Behandlung und Nachbehandlung zu verbreitern. Er kommt auf Grund eigener Erfahrung im allgemeinen zu übereinstimmenden Ergebnissen mit der bisherigen Erfahrung. Diagnostisch bedeutsam ist für den Stirnhöhlenabszeß bei seiner bekannten „Symptomlosigkeit" die Verschlimmerung der ursprünglich für die Stirnhöhleneiterung angesprochenen Symptome auch nach der Operation, die auffallende Heftigkeit der Kopfschmerzen, Bewußtseinstrübungen, Apathie usw., während das Verhalten des Pulses und des Augenhintergrundes sich als minder wertvoll für die Diagnose erwiesen hat. Dagegen sind Erbrechen, Konvulsionen und epileptiforme Anfälle zu Beginn des manifesten Stadiums häufig und auffallend ist auch die Häufigkeit der orbitalen Komplikationen im Gegensatz zu den otitischen Affekten. Bei der Operation bzw. der Sekundäroperation ist dann auch das Ver-

Digitized by Google
Original from UNIVERSITY OF CALIFORNIA
Generated on 2019-10-24 16:15 GMT / http://hdl.handle.net/2027/uc1.b3252768
Public Domain in the United States, Google-digitized / http://www.hathitrust.org/access_use#pd-us-google

halten der Dura maßgebend, die in den meisten Fällen infolge direkter Fortleitung des Prozesses mehr minder verändert ist. Trotz verschiedener einwandfreier Beobachtung von spontaner Entleerung und Heilung bleibt die einzige Behandlung des Hirnabszesses die chirurgische. L. befürwortet die vorhergehende Probepunktion mit einer dicken Nadel, bei veränderter Dura sofortige Inzision und Eröffnung des Abszesses mit einem Pean, verwirft auf Grund seiner eigenen Erfahrungen alles Waschen, Reinigen oder Auskratzen des Abszesses. Nach der Eröffnung drainiert er mit Kautschukdrain, die nur in die Duralücke eingeführt werden, später mit Gazestreifen. Behufs Sekretverflüssigung eventuell Kochsalz-feuchte Verbände. In der Nachbehandlung häufig Verbandwechsel eventuell zwei- bis dreimal täglich, mit Wundrevision, gegebenfalls auch Einführung eines bronchoskopischen Tubus. Großen Wert legt er auf die unbedingte Bettruhe bis zur vollständigen Heilung, mindesten 2 bis 3 Monate.

Der Tenor seiner Ausführungen ist also die Behandlung des Hirns so schonend und so konservativ als möglich durchzuführen. Diesem Hauptteil ist angeschlossen ein Anhang über intrakranielle Komplikationen nach anderweitigen Nebenhöhlenerkrankungen und ein Bericht über vier weitere einschlägige Fälle eigener Beobachtung. In drei Fällen kam es zur Sinusthrombose (longitudinalis, cavernosus, transversus).

Marschik.

**Pneumo-Sinus frontalis dilatans.** Von C. E. Benjamins, Utrecht. (Acta oto-lar. 1. H. 2 u. 3. 1918.

Nach Bericht eines eigenen mit Erfolg operierten Falles stellt B. zunächst die Merkmale der beiden manchmal zusammengeworfenen Krankheiten Pneumokele und Pneumosinus fest; unter ersterer hat man Luftauftreibung der Weichteile über einer Knochenhöhle zu verstehen, entstanden durch Fistelbildung in der äußeren Knochenwand dieser Höhle, unter letzterer Luftauftreibung der Höhle selbst bei Intaktheit der Wandung. Die Entstehung dieser Art läßt sich nur durch Ventilbildung im Ductus naso-frontalis erklären, ähnlich dem Ventil-Pneumothorax. Die beim Schneuzen, Niesen oder Bücken eindringende Luft preßt das Ventil (ödematöse Schleimhaut, Polyp) in das Ostium und erzeugt hermetischen Verschluß. B. konnte noch fünf weitere Fälle aus der Literatur als in die Kategorie seines Falles gehörig zusammenstellen. Für die Behandlung sind 4 Punkte wichtig:

1. Man hat eine breite Kommunikation in die Nase herzustellen und den Ventilmechanismus ein für allemal zu beseitigen.

2. Die Schleimhaut, die immer normal ist, hat sorgfältig geschont zu werden.

3. Zur Vermeidung größerer Deformitäten soll auch die Öffnung dieser Vorderwand nur so breit angelegt werden, als für die Operation am nasalen Ausgang unbedingt nötig.

4. Kompressivverband zur Verhütung einer Pneumokele.

Marschik.

Digitized by Google
Original from UNIVERSITY OF CALIFORNIA
Generated on 2019-10-24 16:14 GMT / http://hdl.handle.net/2027/uc1.b3252768
Public Domain in the United States, Google-digitized / http://www.hathitrust.org/access_use#pd-us-google

**Blutstillung bei Stirnhöhlenoperation nach Killian.** Von G. Holmgren. (Acta oto-lar. I. H. 1. 1918.)

Die blutenden Gefäße werden, da die Unterbindung mit Katgut öfters zum Herauseitern der Ligaturen führt, mit Seide unterbunden, die Gefäßenden werden am Schluß der Operation mit dem Brunk schen Instrument abgequetscht, die Klemmen während der Operation an die nicht abgeschnittenen Ligaturfäden angesetzt. Marschik.

**Über einen Fall von einseitiger Choanalatresie, kombiniert mit Ethmoiditis purulenta, bei einem Säugling.** Von A. de Kleyn, Utrecht. (Acta oto-lar. I. H. 1. 1918.)

Die Diagnose wurde aus der einseitigen Naseneiterung und daraufhin gestellt, daß beim Verschlucken die Milch nur aus der einen Nasenseite zurückkam. Die mühsame Operation mittels der feinen Ewald schen Bohrer für Laryrinthexstirpation führte zu vollem Erfolg. Das Kind erlag aber vier Monate später einer Pneumonie. Da die Erscheinungen schon in den ersten Tagen nach der Geburt vorhanden waren, muß die Choanalatresie als angeboren bezeichnet werden. Die Annahme, daß die Naseneiterung schon intrauterin entstanden ist und zu dem Choanalverschluß geführt hat, liegt nahe. Marschik.

**Über zwei merkwürdige Tumoren der Ethmoidalgegend.** Von A. de Kleyn und E. C. van Ryssel, Utrecht. (Acta oto-lar. I. H. 1. 1918.)

I. Karzinom des Sinus ethmoidalis mit Wachstum in die Schädelhöhle und ohne rhinologische Erscheinungen. Ein 49jähr. Mann war seit $1^1/_2$ Jahren an Schwindelanfällen erkrankt und ging bei negativem Befund unter zunehmender Demenz und Stupor zugrunde. Die Obduktion ergab ein Zylinderzellenkarzinom des rechten Siebbeins, welches durch das Siebbeindach in die Schädelhöhle eingebrochen war und die beiden Großhirnpole ergriffen hatte.

II. Ein Fibroangiom der Ethmoidalgegend. Glückliche Radikaloperation nach Denkerscher Methode. Mikroskopisch besonders gefäßreiches, weiches Fibrom. Marschik.

**Quelques expériences sur la sinusite maxillaire. (Einige Erfahrungen über die Sinusitis maxillaris.)** Von Fr. Pontoppidan (Randers). (Acta oto-lar. I. H. 1. 1918.)

Bericht über 175 Fälle. Verf. betont die Häufigkeit der Nebenhöhlenerkrankungen in Dänemark und bringt sie im Zusammenhang mit den häufigen Kartarrhen infolge des unbeständigen Klimas. Auffallend ist in dieser Statistik auch das Überwiegen der Erkrankungen bei Lehrpersonen, sowie, daß der Lupus nasi interni nie zur Nebenhöhleneiterung führt. Ferner hat P. bei seinen Fällen beobachtet, daß die Kopfschmerzen nur zum kleineren Teil einseitig waren, meist beiderseitig. Die Durchleuchtung bezeichnet er als unsicher, ebenso hält er für die Kieferhöhle wenig von der Röntgenuntersuchung. Als wichtigste diagnostische Methode gilt ihm die Probepunktion, die in neun seiner Fälle serösen Inhalt ergab, in den anderen eitrigen oder schleimig-eitrigen.

Digitized by Google
Original from UNIVERSITY OF CALIFORNIA
Generated on 2019-10-24 16:15 GMT / http://hdl.handle.net/2027/uc1.b3252768
Public Domain in the United States, Google-digitized / http://www.hathitrust.org/access_use#pd-us-google

In 19% war Erkrankung anderer Nebenhöhlen vorhanden, in drei Fällen Panantritis, die die Radikaloperation sämtlicher Nebenhöhlen beider Seiten nötig machte. Drei Kieferzysten wurden beobachtet und P. bezeichnet mit Hajek Anschwellung der Fossa canina als verdächtiges Symptom für Tumor oder Zyste, nie aber für Nebenhöhleneiterung. An Behandlungsmethoden hat er mit der Zeit die verschiedenen konservativen Methoden als langwierig und schmerzhaft verlassen und beschränkt sich jetzt nur auf Saugbehandlung nach Sondermann, wiederholte Spülungen durch den unteren Nasengang und bei Versagen dieser Therapie auf die Radikaloperation nach Luc-Caldwell. Diese führt er meist in Lokalanästhesie aus, die sich auf die vordere Injektion beschränkt, reseziert etwas vom vorderen Ende der unteren Muschel und bildet den Lappen nach Hajek-Boenninghaus nicht. Marschik.

**Weiterer Beitrag zum dentalen Nasenscheidewandabsceß.** Von W. Bauer. (Zschr. f. Mund- u. Kieferchir. 2. H. 4.)

Im Anschluß an seine frühere diesbezügliche Arbeit berichtet Bauer über einen weiteren Fall von Septumabsceß, der von einem periapikalen eitrigen Prozeß im linken Oberkiefer (beide Schneidezähne) ausging. Der Septumabsceß wurde von Herzog unter Excision eines großen Schleimhautstückes und Zerkratzung nekrotischer Knorpelstücke operiert. Von zahnärztlicher Seite (Bauer) wurde dann das große Granulom ausgeräumt und die Wurzelspitzenresektion der beiden Schneidezähne vorgenommen. Cäsar Hirsch.

**Die Beziehung der Nasenhöhle zum Auge.** Von Šir, Prerau. (Čas. lék. česk. 1919. Nr. 32.)

Es ist geraten, in Fällen, in denen die Intensität der Augenbeschwerden (vor allem Tränenträufeln) nicht dem Augenbefund entspricht, die Nase zu untersuchen. Vor allem ist in der Nase darauf zu achten, ob nicht die Empfindlichkeit der Schleimhaut im Bereiche der Innervation des N. ethmoidalis ant. (vorderes Ende der unteren Muschel, Tuberculum septi) abnorm erhöht ist. In solchen Fällen sah Verfasser von Ätzungen mit Trichloressigsäure oder mit dem galvanokaustischen Brenner prompten Erfolg. Wodak, Prag.

**Mißbildung der Lamina cribrosa des Os ethmoidale als Ursache einer eitrigen Meningitis.** Von Dr. Kurt Froboese. (B. kl. W. 1917. Nr. 51.)

Ein junges, sonst gesundes Mädchen erkrankt, nachdem einige Tage vorher ärztlicherseits die Entfernung eines Polypen der linken Nasenhälfte versucht worden war, an Meningitis purulenta. Die Obduktion ergibt als Ursache eine Mißbildung der Lamina cribrosa. Die beiden Hälften der Lamina cribrosa sind asymmetrisch, die rechte normal gestaltet, die linke dagegen ist breiter, stellt einen Trichter dar und hat nasalwärts eine

Digitized by Google
Original from UNIVERSITY OF CALIFORNIA
Generated on 2019-10-24 16:15 GMT / http://hdl.handle.net/2027/uc1.b3252768
Public Domain in the United States, Google-digitized / http://www.hathitrust.org/access_use#pd-us-google

zirka erbsengroße Öffnung, die mit der Nasenhöhle kommuniziert. In diese Öffnung reicht die an dieser Stelle mißfärbige Dura in Fransen in die linke Nasenhöhle hinein. Anscheinend war die in vivo intakte, von Nasenschleimhaut bedeckte und in die Nasenhöhle hineinreichende Dura als Polyp angesprochen und bei den Extraktionsversuchen verletzt worden, wobei die Infektion gesetzt wurde. Genz.

**Die Bakteriologie des kranken Siebbeins.** Von Oberstabsarzt und Privatdozent Dr. Rhese, Königsberg. (Passow und Schäfer. Beiträge. Bd. VIII, H. 4.)

Verfasser faßt seine Untersuchungsergebnisse folgendermaßen zusammen:

1. Bei der Ethmoiditis chronica ist vorzugsweise der Staphylococcus pyogenes albus und der Diplococcus lanceolatus nachweisbar. Niemals wurden Anaeroben gefunden.

2. Der bakteriologische Befund erklärt die relative Gutartigkeit der Siebbeinerkrankungen und die Neigung der Ethmoiditis zur Chronicität.

3. Reinkulturen der Erreger sind im chronisch erkrankten Siebbein Seltenheiten, im allgemeinen finden sich Bakteriengemische, und zwar etwa 2 bis 5 verschiedene Keimarten.

4. Zwischen den Hohlräumen des Siebbeins und der Nasenhaupthöhle sowie bei beiderseitiger Erkrankung zwischen den Siebbeinen beider Seiten besteht weitgehende bakterielle Unabhängigkeit sowohl bezüglich der Keimarten wie der Zahl der Keimarten und der Keimzahl überhaupt.

5. Gleichzeitige Kieferhöhleneiterungen fördern die Bakterienflora des kranken Siebbeins.

6. Die Siebbeinoperation führt bei sachgemäßer Ausführung und Nachbehandlung nach Ablauf von 2 bis 3 Wochen zu einer bakteriellen Entlastung der operierten Nasenseite. Es kann daher in Fällen beiderseitiger unkomplizierter Siebbeinerkrankung unbedenklich 3, 4 Wochen nach der Operation der ersten Seite diejenige der zweiten folgen.

7. Prinzipielle bakteriologische Unterschiede lassen die einzelnen Formen der Ethmoiditis chronica nicht erkennen. Die eitrigen Formen sind, wie von vornherein zu erwarten, im allgemeinen keimreicher wie die hyperplastischen. Auf bakteriologischem Wege ist die Entstehung der verschiedenen Formen der chronischen Siebbeinentzündung nicht erklärbar.

8. In denjenigen Fällen, bei denen die chronische Ethmoiditis das klinische Bild der Ozäna oder Atrophie ohne Fötor oder Fötor ohne Atrophie aufweist, war stets der Bazillus mucosus (Abel) nachweisbar, und zwar zweimal in Reinkultur, einmal überwiegend. Trotzdem ist er nicht als die Ursache von Fötor oder Atrophie anzusehen, sondern ein sekundärer Faktor. Augenscheinlich findet der

Generated on 2019-10-24 16:15 GMT / http://hdl.handle.net/2027/uc1.b3252768
Public Domain in the United States, Google-digitized / http://www.hathitrust.org/access_use#pd-us-google
Digitized by Google
Original from UNIVERSITY OF CALIFORNIA

Bazillus mucosus in fötiden und atrophischen Nasen besonders günstige Lebensbedingungen. In diesem Sinne ist sein Vorhandensein im Siebbein als übler Indikator anzusehen, der meistens eine schwere Erkrankung des Siebbeins, einen langwierigen Verlauf oder ein Darniederliegen der Abwehrkräfte anzeigt.

9. Bei gewissen Formen chronischer Siebbeinerkrankung, die als beginnende Mukokele aufzufassen sind, weist die bakteriologische Untersuchung auf einen entzündlichen Zustand mäßigen oder geringeren Grades hin. Bondy.

**Über intrakranielle, aber extracerebrale Pneumatocele nach Schußverletzung.** Von Dr. Reisinger. (Bruns kriegschirurg. Hefte. 11. 1918.)

Verfasser berichtet über einen derartigen Fall nach Verletzung durch eine Gewehrgranate. Der in Betracht kommende Geschoßsplitter durchschlug die rechte Stirnhöhle, Dura und weichen Hirnhäute und blieb im Gehirn stecken. Pat. zeigte außer Teilnahmslosigkeit, Müdigkeit keine weiteren auffälligen Symptome. 4 Wochen nach der Verletzung wasserheller Ausfluß aus der rechten Nase in periodischen Schüben, welcher nach 2 weiteren Wochen sistierte. Röntgenologisch fand sich zu dieser Zeit im rechten Stirnlappen eine apfelgroße, runde, helle Zone, welche zunächst als Cyste angesprochen wurde. Bei der Operation zeigte sich, daß der rechte Stirnlappen enorm zurückgesunken auf der Schädelbasis lag; die Dura war vollkommen entspannt und gefaltet. Keine Flüssigkeit, kein Granatsplitter. Daher Verschluß mit einfacher Streifendrainage. Nach 3 Wochen zeigte sich röntgenologisch der Stirnlappen vollkommen entfaltet und nur von einer schmalen, hellen Zone umgeben. Pat. ist wieder felddiensttauglich geworden. In der Literatur sind ähnliche, aber intracerebrale Pneumatocelen von Duken, Wodarz, Kredel und Chiari beschrieben worden. Bezüglich der Entstehung der Luftansammlung schließt sich Verfasser der Erklärung Chiaris an. Durch das Loch in der Dura entleerte sich Liquor, sammelte sich zwischen Dura und Stirnbein, senkte sich der Schwere folgend zur Basis und sammelte sich dort so lange an, bis der Flüssigkeitsspiegel das Loch in der Hinterwand des Sinus front. erreicht hatte. Da beim Niesen, Husten etc. vorübergehende Drucksteigerungen im Schädel auftreten, welche die Flüssigkeit durch die Knochenöffnung austreiben, und mit dem Nachlassen des Druckes umgekehrt Luft eingesogen wird, erklärt sich daraus die periodische Entleerung. Wenn sich diese Prozedur oft wiederholt, kommt es schließlich dazu, daß die Flüssigkeit ganz durch Luft ersetzt wird. Verfasser hebt die große Bedeutung der Röntgenuntersuchung hervor und steht auf dem Standpunkt, daß in jedem Fall operiert werden soll, da die Möglichkeit der Infektion durch die atmosphärische Luft besteht. Josef Kraus.

Digitized by Google
Original from UNIVERSITY OF CALIFORNIA
Generated on 2019-10-24 16:15 GMT / http://hdl.handle.net/2027/uc1.b3252768
Public Domain in the United States, Google-digitized / http://www.hathitrust.org/access_use#pd-us-google

**L'ulcerazione e perforazione del setto nasale da cromo e cromat.** Von Prof. Aristide Ranelletti. (Il Policlinico 1919, 7. IX.)

Professionserkrankung, die nach einer Statistik von Lehmann bei 70% der Arbeiter auftritt, die in Industrien beschäftigt sind, in denen Chrompräparate in irgendeiner Weise verarbeitet werden. Die Beobachtungen des Verf. wurden in einer Fabrik angestellt, in der auf elektrolytischem Wege mit Zuhilfenahme von Chrompräparaten, Natriumchlorat erzeugt wird. Verf. konstatierte bei 58·5% Ulzer. bei 8·6% Perforationen. Aus den verschiedenen vom Autor zitierten Krankengeschichten geht hervor, daß das Leiden gewöhnlich schon nach 1 bis 2 Monaten dieser Beschäftigung auftritt, dem Erkrankten jedoch selten Beschwerden schafft, höchstens hie und da ein wenig Nasenbluten oder einen leichten Schnupfen. Die Ulzerationen treten an den verschiedensten Stellen des Septums auf, sind meistens bilateral. Die Schleimhaut anfangs hyperämisch, nimmt später grauweiße Farbe an. Ausdehnung von Stecknadelkopfgröße bis 2 *cm* Durchmesser. Die Umgebung des Ulcus oder der Perforation ist nicht gerötet, die Ränder der Perforation glatt. Es handelt sich um einen in die Tiefe greifenden, nekrotischen Prozeß. Da das Leiden fast beschwerdelos verläuft, verdankt es seine Entdeckung dem bloßen Zufall. Neben diesen pathologischen Veränderungen in der Nase beobachtete Verf. trockene Ekzeme an den Händen, den Armen und dem Halse. Als Vorbeugmittel schlägt der Verf. für jene Industrien, in denen Chrom in irgendeiner Art verarbeitet wird, das Einführen von mit Salicyl getränkten Gazetampons in die Nase vor. Rode, Triest.

**Ozäna mit Harndrang und Dysmenorrhoe.** Vorstellung eines Falles in der R. Accad. Med. di Torino von Prof. Ignazio Dionisio. (Il Policlinico 1919, 26. X.)

Die 17jährige Patientin, die neben ihrer Ozäna an Kopfschmerzen, Enuresis nocturna, kontinuierlichem Harndrang auch bei Tage und dysmenorrhoischen Beschwerden litt, wurde mit Lichtbestrahlung der Nasenschleimhaut behandelt und nach 6 Monaten geheilt. Außer den lokalen Erscheinungen schwanden auch alle übrigen aufgezählten. Während der Behandlung verschlimmerten sich bei jedem neu hinzutretenden Schnupfen alle im Schwinden begriffenen Symptome. Besonders wichtig erscheint dem Verf. der Zusammenhang von Harndrang mit Ozäna, der noch von keiner Seite je hervorgehoben worden sei. Rode, Triest.

### III. Mundhöhle, Rachen, Nasenrachen, Hypophyse.

**Radiumtherapie in einigen Fällen von Tubarstenose.** Von Gunnar Holmgren, Stockholm. (Acta oto-lar. I. H. 1. 1918.)

Zwei Fälle von Lymphosarkom des Nasenrachenraumes durch Radium rasch geheilt. Einen dritten Fall, wo der Nasenrachenbefund

Digitized by Google
Original from UNIVERSITY OF CALIFORNIA
Generated on 2019-10-24 16:15 GMT / http://hdl.handle.net/2027/uc1.b3252768
Public Domain in the United States, Google-digitized / http://www.hathitrust.org/access_use#pd-us-google

negativ war, erklärt Holmgren dadurch, daß doch eine gewisse Anschwellung adenoiden Gewebes am Tubeneingang vorhanden war (Tubentonsille), deren Schrumpfung durch Radium auch die Tubarstenose prompt und dauernd beseitigte. Marschik.

**Lingua villosa nigra.** Von Gunnar Holmgren. (Acta oto-lar. I. H. 1. 1918.)

Die Erkrankung scheint durch die häufige Anwendung des Wasserstoffsuperoxyds an Ausdehnung zugenommen zu haben. Dieses Mittel sollte also bei der Affektion verboten bzw. nicht verschrieben werden. Ein Fall bekam auf die Anwendung von Wasserstoffsuperoxyd ein promptes Rezidiv, das nach Aussetzung des Mittels ebenso prompt wieder schwand. Marschik.

**Les Hyperkeratoses et les Cartilages tonsillaires. (Die Hyperkeratosen und die Knorpeleinschlüsse der Tonsillen.)** Von Robert Lund, Kopenhagen. (Acta oto-lar. I. H. 2. und 3. 1918.)

Der Anschauung, daß die Knorpelinseln im Tonsillargewebe Reste des Knorpelgerüstes der Kiemengegend darstellen (Ohrt, Deichert, Rückert, Theodore, Grünwald), steht eine zweite gegenüber, die diese eigenartigen Bildungen als Metaplasieerscheinungen des Bindegewebes anspricht (Töpfer, Nöschke, Lubarsch, Pollack, Schweitzer). Beide Anschauungen stützen sich auf die Histologie der von den entsprechenden Autoren untersuchten Präparate. Die von zwei Fällen von Hyperkeratose der Tonsille hergestellten Präparate L. s sprechen für die letztere. Die wiederholte chronische Entzündung der Tonsillen leichterer Art erzeugt einen chronischen Reizzustand, der schließlich einerseits zur Hyperkeratose des Epithels, namentlich in den Lakunen, andrerseits zur Umwandlung des bereits vermehrten Bindegewebes in Knorpel und Knochen führt. Auch bezüglich der Ätiologie der Hyperkeratose neigt Verf. mehr der Ansicht Siebenmanns und Onodis und Entz zu, daß die gefundenen Mikroorganismen (Bazillen, Kokken, Leptothrix buccalis) Saprophyten seien, nicht pathogen und daß die chronische Entzündung zur Hyperkeratose führt. Bezüglich der Knorpelinseln müßte man annehmen, daß kongentiales Knorpelgewebe von vornherein besteht, zum Teil in Form von chondrogenem Bindegewebe, welches dann durch die chronische Entzündung scheinbar Metaplasie zeigt. Marschik.

**The Significance of the Form of the Face, more especially the Height of the Palate, as regards the Origin of Chronic Otitis. (Bedeutung der Gesichtsform, insbesondere der Gaumenhöhe für die Entstehung der chronischen Otitis.)** Von Hakan Nordlund M. D., Stockholm. (Acta oto-lar. I. H. 2 u. 3. 1918).

Über die Beziehung des hohen Gaumens zur sogenannten Leptoprosopie bestehen zwei sich bekämpfende Theorien; die eine mit Körner, Bloch als Hauptführer bezieht den hohen Gaumen auf die infolge gleichzeitigen Vorhandenseins von adenoiden Vegetationen von früher



Digitized by Google
Original from UNIVERSITY OF CALIFORNIA
Generated on 2019-10-24 16:15 GMT / http://hdl.handle.net/2027/uc1.b3252768
Public Domain in the United States, Google-digitized / http://www.hathitrust.org/access_use#pd-us-google

Kindheit an wirkende, ausschließliche Mundatmung; die andere mit Siebenmann als Hauptverfechter nimmt eine angeborene Verbildung des ganzen Gesichtsschädels an, wobei die Adenoiden nur einen Nebenbefund darstellen. Untersuchungen und Messungen, die N. an mehreren Hunderten von Ohrgesunden sowie an einer ebensolchen Serie von Mittelohreiterungen vorgenommen hat, zeigen, daß der hohe schmale Gaumen eines der charakteristischsten Zeichen der Leptoprosopie ist und daß der sogenannte Höhen-Breitenindex in allen Fällen mit adenoiden Vegetationen merklich ansteigt, ebenso aber auch bei den chronischen Otitiden, und zwar um so mehr, als die begünstigenden Momente für Mittelohrerkrankung gegeben sind. Die Leptoprosopen mit hohen Gaumen neigen also mehr zur chronischen Mittelohreiterung. Diese Prädisposition ist einerseits mit dem beim hohen Gaumen fast immer vorhandenen adenoiden Vegetationen zu erklären, andrerseits dadurch, daß der hohe Gaumen auch immer mit hohem und engem Nasenrachenraum kombiniert ist, wobei das Segel eine mehr vertikale Stellung einnimmt, demgemäß der M. levator veli palatini einen geringeren Einfluß auf die Öffnung und damit die Ventilation der Tube hat als bei Normalen.

Mit Rücksicht auf die guten Erfolge frühzeitiger und konsequenter orthopädischer Behandlung des hohen Gaumens (Landsberger u. A.) erscheint es nicht aussichtslos durch Ausdehnung jener Untersuchungen auf ein größeres Material, die Leptoprosopie frühzeitig festzustellen und in allen schwereren Fällen durch rechtzeitige Behandlung vielleicht auch die Disposition zur chronischen Otitis einzuschränken.

Marschik.

**Investigations concerning Ulcus Neuroticum Mucosae Oris. (Untersuchungen über das Ulcus neuroticum der Mundschleimhaut.)** Von James Strandberg M. D., Stockholm. (Acta oto-lar. I. H. 1. 1918.)

24 Literaturfällen dieser von Jacobi 1894 zuerst als distinktes Krankheitsbild beschriebenen merkwürdigen Erkrankung konnte S. neun eigene Beobachtungen hinzufügen. Die Pathogenese ist auch heute noch nicht geklärt. Zwei Theorien, die bakterielle und die neuropathische, stehen sich noch gegenüber, von denen die letztere entschieden mehr Anhaltspunkte hat. Denn während die verschiedenartigsten bakteriologischen Untersuchungen nie irgend ein befriedigendes Resultat ergeben haben, ist bekannt, daß die meisten der beobachteten Fälle mehr weniger neuropathische oder psychopathische Züge aufwiesen und daß die Krankheit bei Störungen in dieser Sphäre, speziell auch Aufregungen und Sorgen, sich oft verschlechtert bzw. rezidiviert. Für die neuropathische Theorie spricht auch die Erfahrung, daß die Krankheit sich familienweise zu vererben scheint (siehe auch eine eigene Beobachtung des Verf).

Nach einem Vorstadium von geröteten Papeln kommt es zur Vergrößerung derselben und zur eitrigen Einschmelzung im Zentrum und weiter zur Ausbreitung des Geschwürs in die Umgebung bis zu Kinds-

Digitized by Google
Original from UNIVERSITY OF CALIFORNIA
Generated on 2019-10-24 16:15 GMT / http://hdl.handle.net/2027/uc1.b3252768
Public Domain in the United States, Google-digitized / http://www.hathitrust.org/access_use#pd-us-google

faustgröße. Charakteristisch und für die Differentialdiagnose wichtig ist eigentlich ein negatives Merkmal, daß nämlich alle auf irgend eine andere spezifische Erkrankung hinzielenden Untersuchungen (Bakterienfärbung, Wa.-R. usw.) vollkommen negativ sind, ebenso wie jede lokale Therapie irgendwelcher Art erfolglos blieb. Die einzige Aussicht scheint noch die Beeinflussung des psychischen oder nervösen Status zu haben. Rezidive sind immer zu erwarten. Vor kurzem ist es S. gelungen, eine im Entstehen begriffene Papel zu exzidieren. Die Untersuchung derselben ergab Ödem des Epithels und der obersten Schichte der Schleimhaut, ein Bild, welches am ehesten dem der Urtikaria ähnelt, also ein weiterer Stützpunkt für die Annahme, daß die erste Bezeichnung — Ulcus neuroticum oris — das Richtige getroffen hat. Marschik.

**Ein Fall von einem das Bild eines retropharyngealen Abszesses nachahmenden Aneurysma der Art. carotis interna bei einem 11 Monate alten Säugling.** Von Vas. (Jb. f. Kindhlk. 83. 1916. S. 493.)

Vas beschreibt den Fall eines 11 Monate alten Säuglings, dessen ganzes Krankheitsbild für Retropharyngealabszeß sprach. Die Inzision ergab nicht Eiter, sondern Blut. Die Autopsie zeigte ein nußgroßes Aneurysma der Art. carotis int. sin. zwischen hinterer Pharynxwand und Wirbelsäule. Die Entstehung des Aneurysmas erklärt Verf. dadurch, daß es im Anschlusse an eine Angina auf die retropharyngealen Lymphwege zu einer Entzündung des Gewebes um die Car. int. und damit zur Arrosion dieses Gefäßes kam, wobei die vorgeschobene Intima der Arterie zur Innenwand des Sackes wurde. Walther Weiß.

**Tonsilläre Infektionen als ätiologischer Faktor metastatischer Augenentzündungen.** Von A. Ganz. (Mbl. f. Aughlk. 61. 1918.)

In den letzten Jahren haben zahlreiche Autoren nach klinischen Beobachtungen und anatomischen Untersuchungen auf die erkrankten Tonsillen in ihrer Bedeutung für infektiöse Prozesse hingewiesen. So hat z. B. Kretz gezeigt, daß in einer großen Anzahl von Fällen die Entzündung sekundär erkrankter Organe im Zusammenhang steht mit einer erneuten Aussaat pathogener Mikroorganismen aus den chronisch erkrankten Tonsillen. Auch Pässler bewies, daß chronische Tonsillitiden das auslösende Moment für die verschiedenartigsten sekundären Krankheitserscheinungen sein können. Polyartritiden, Fälle von „kryptogenetischer" Sepsis, echte Nephritiden, Chorea minor u. a. sind nach Beseitigung der in den Mandelgruben lokalisierten Infektionsquelle durch die Tonsillektomie in Heilung übergangen.

Die verschiedenen septischen Prozesse der Mundhöhle können auf metastatischem Wege zu verschiedenen Augenerkrankungen, von leichter iritischer Reizung angefangen bis zu den deletären Ophthalmien, führen, wobei man allerdings nicht unterscheiden kann, wie weit die Entzündung durch die Bakterien selbst oder durch die Resorption von Bakterientoxinen hervorgerufen wird.



Digitized by Google
Original from UNIVERSITY OF CALIFORNIA
Generated on 2019-10-24 16:15 GMT / http://hdl.handle.net/2027/uc1.b3252768
Public Domain in the United States, Google-digitized / http://www.hathitrust.org/access_use#pd-us-google

Nun werden aus der Marburger Augenklinik zwei Fälle von eitrigen Tonsillitiden als Quelle metastatischer Uveal- und Netzhauterkrankungen angeführt.

Bei einer bisher gesunden 32jähr. Pat. war ohne bekannte äußere Veranlassung eine schleichende Netzhautentzündung mit Blutungen aufgetreten. Für eine spezifische Erkrankung war kein Anhaltspunkt vorhanden und auch alle übrigen Befunde — bis auf den Tonsillenbefund — waren negativ. Die Tonsillen enthielten auffallend starke und reichliche Eiterpfröpfe. Die Tonsillektomie bewirkte eine fast völlige Wiederherstellung des erkrankten Auges, dessen Sehschärfe bereits auf $^1/_{60}$ gesunken war.

Im zweiten Falle hatte sich ohne bekannte äußere Veranlassung eine ungemein schleichend verlaufende Iridozyklitis entwickelt, die zu fast völliger Verwachsung und hochgradiger Sehstörung infolge massenhafter Glaskörpertrübungen führte. Auch hier waren alle Befunde — bis auf die chronisch entzündeten Tonsillen — negativ. Der therapeutische Erfolg der Tonsillektomie war um so überraschender, als danach die Iridozyklitis ohne jede örtliche Therapie abheilte und der Visus fast zur Norm zurückkehrte.

In diesen beiden und in den wenigen bis jetzt in der Literatur beschriebenen Fällen lassen Anamnese und Verlauf eine auf dem Blutwege ins Auge verschleppte Infektion von den eitrig infizierten Tonsillen mit an Sicherheit grenzender Wahrscheinlichkeit annehmen. Beweisend für die Tonsillen — als Quelle der Augenerkrankung — ist die Tatsache, daß die Krankheitserscheinungen nach erfolgter Tonsillektomie ohne jede okulare und allgemeine Therapie zur Heilung gelangt und Rezidive nicht mehr aufgetreten sind. Dernovsek.

**Zur Kachexie hypophysären Ursprungs.** Von Prof. Schlagenhaufer, Wien. (Virch. Arch. 222. 1916. Kl. Mitt. S. 249.)

Verfasser bringt einen Fall einer zirka 2 Jahre dauernden, letal verlaufenden Kachexie, deren Ursache klinisch nicht klarzulegen war. Auch die Obduktion der Brust- und Bauchorgane ergab ein sehr unbefriedigendes Resultat; erst die Kopfsektion zeigte einen haselnußgroßen, derben Tumor der Hypophyse, eine geschwulstartige Infiltration des Infundibulums und einen kirschkerngroßen Tumor der Epiphyse, welche Tumoren sich histologisch als tuberkulöser Prozeß erwiesen. Verfasser reiht diesen Fall in die Gruppe der chronischen, letal endigenden Kachexien ein, bei denen als einziger pathologischer Befund eine totale Zerstörung der Hypophyse gefunden wird und für die Simmonds, der über 3 solche Fälle verfügt, den Begriff der hypophysären Kachexie aufgestellt hat, da seiner Annahme nach die Kachexie eine Folge der durch die Hypophysenvernichtung bedingten Ausschaltung der inneren Sekretion dieses lebenswichtigen Organs sei.

Digitized by Google
Original from UNIVERSITY OF CALIFORNIA
Generated on 2019-10-24 16:15 GMT / http://hdl.handle.net/2027/uc1.b3252768
Public Domain in the United States, Google-digitized / http://www.hathitrust.org/access_use#pd-us-google

Verfasser ist der Ansicht, daß man in Fällen von Kachexie ohne ausreichende klinische Begründung an Hypophysentuberkulose zu denken habe, die nach seiner wie nach Simmonds Erfahrung nicht gar so selten sei. Wiethe.

**Drei Fälle von Tabes bzw. progressive Paralyse vortäuschendem Hypophysentumor.** Von Gunnar Kahlmeter, Stockholm. (D. Zschr. f. Nervhlk. 1916. H. 2 u. 3.)

Der erste Fall zeigt eine flüchtige Augenmuskellähmung, eine einfache Opticusatrophie, anfallsweise Schmerzen in den Beinen vom Typus der lancinierenden Schmerzen, Abnahme der Libido und der Potenz. Fehlen der Patellarsehnenreflexe. Nebenbei zeigte er allerdings hypophysärdystrophischen Habitus. Der zweite Fall zeigte eine einfache Opticusatrophie, äußert schwache Patellarsehnenreflexe und das psychische Bild der Paralyse. In beiden Fällen verhalf das Röntgenbild zur richtigen Diagnose. Im dritten Falle lassen die Sehnervenatrophie und der psychische Verfall die Diagnose der progressiven Paralyse stellen, bei der Sektion findet man einen großen Hypophysentumor. Fremel.

**Angina tuberculeuse.** Von A. Reynier. (Revue medical. d. l. Suisse Rom. Aug. 1917, p. 512. Rf. Zschr. f. Tbc. 29. S. 353.)

Nach R. werden die akuten Formen eingeteilt in: 1. Teilerscheinungen von Miliartuberkulose mit starken Schmerzen, ausstrahlend nach dem Ohr und beim Schlucken. Diese Form kommt nur vor bei Lungen- und Kehlkopftuberkulose. Am häufigsten erkrankt sind dabei die Tonsillen, dann die hintere Rachenwand, bisweilen auch die Zungenbasis. Gaumenbögen sind gewöhnlich frei. 2. Ulzeröse Form kommt hauptsächlich vor am Gaumenbogen, Zungenbasis und Tonsillen; tritt nur bei Larynxtuberkulose auf. 3. Eine mehr chronische, hyperplastische Form mit Erosionen auf der Oberfläche. Kommt auch fast nur bei Larynxtuberkulose vor. Die chronischen Formen kommen vor als: 1. Infiltrativ ödematöse Form. Blasse, harte, diffuse Infiltrate, welche an Sklerom denken lassen. Lokalisation: Uvula, Gaumen und Gaumenbogen, hintere Rachenwand und fast immer Epiglottis. Verlauf sehr chronisch, aber mit regelmäßigen Exazerbationen im Frühjahr und Herbst. 2. Lupus. Selten isoliert, gewöhnlich auch auf der Haut und in der Nase.

F. Vollbracht, Wien.

## IV. Kehlkopf.

**Ein Fall von sehr großer Larynxzyste.** Von M. I. Schousboe, Oedense. (Acta oto-lar. 1. H. 2 u. 3. 1918.)

Es handelte sich um eine $6 \times 3$ *cm* große anscheinend von der linken Plica aryepiglottica ausgegangene Retentionszyste mit flockigschleimigem Inhalt und einfacher flacher Epithelauskleidung. Die Ausschälung der innen bis zur Kehlkopfschleimhaut, außen bis zur Haut sich vorwölbenden Zyste gelang vollständig ohne innere Schleimhautverletzung. Marschik.

Digitized by Google
Original from UNIVERSITY OF CALIFORNIA
Generated on 2019-10-24 16:15 GMT / http://hdl.handle.net/2027/uc1.b3252768
Public Domain in the United States, Google-digitized / http://www.hathitrust.org/access_use#pd-us-google

**Zur Therapie der Larynxstenosen im Kindesalter.** Von G. Siewczýnski. (Mschr. f. Kindhlk. 13. 1916. S. 196.)

Zur Bekämpfung der Larynxstenosen auf nichtoperativem Weg eignen sich gegebenenfalls heiße Kompressen und Senfwickel, besonders bei nichtdiphtheritischer Laryngitis acuta. Brechmittel wären bei der diphtheritischen Form zu versuchen. Von Narkotizis empfiehlt Verf. das Narkophin 1%, und zwar soviel Teilstriche einer Pravazspritze, als das Kind Jahre zählt. Die Behandlung von 84 Fällen von Larynxstenosen mit Narkophin machte in 18 Fällen ein operatives Vorgehen überflüssig. Die Wirkung tritt nach 20 Minuten ein. Wo es sich um schnelle Wirkung handelt, eher Chloralhydrat, ausgenommen bei hohem Fieber und Herzschwäche. Eine Kontraindikation gegen abwartendes Verhalten sieht Verf. in erheblicher Herzschwäche. Weiterhin werden die verschiedenen Vor- und Nachteile der operativen Methoden, Tracheotomie und Intubation besprochen und hierbei der ersteren der Vorzug gegeben, um so mehr, als eine Intubation wiederholt eine sekundäre Tracheotomie nötig macht. Die Mortalität ist bei beiden Methoden annähernd 40 bis 44%, bei Kindern im 1. Lebensjahr bedeutend höher, 75 bis 100% (Lungenkomplikationen). Verf. rät zur queren unteren Tracheotomie möglichst früh unter Anwendung von Narkophin. Das schnelle Schwinden der Stenoseerscheinungen hängt natürlich auch von der Menge des angewendeten Diphtherieserums und der Applikation desselben ab. Walther Weiß.

**Die Kriegsverletzungen des Kehlkopfes und der Luftröhre unter Berücksichtigung der Rentenansprüche der Verletzten.** Von Alfred Denker in Halle a. S. (Arch. f. Ohren-, Nasen- u. Kehlkopfhlk. 103. Bd. H. 2/3.)

„Schwere Kehlkopfverletzungen gehörten in Friedenszeiten zu den großen Seltenheiten, so daß auch ein vielbeschäftigter Laryngologe jahrelang keinen derartigen Fall zu Gesicht bekam".

Um so erfreulicher ist es, daß ein so gewiegter Laryngologe wie Verf. seine Erfahrungen während des Krieges mitteilt. Bezüglich der Prognose sei hervorgehoben, daß diese bezüglich Wiederherstellung der Respiration im großen und ganzen bei fachtechnischer Behandlung als günstig bezeichnet werden kann. Bei sub- und supraglottischen Verletzungen kann die Stimme bei ungestörter Funktion der Muskulatur wieder normal werden, aber auch bei teilweiser oder vollständiger Zerstörung der Stimmbänder kann noch eine deutlich wahrnehmbare Stimme zustande kommen.

Verf. bringt nun zunächst 12 Krankengeschichten von Fällen mit direkter Schußverletzung, hierauf 4 mit indirekter Kehlkopfschädigung. Bei letzteren handelte es sich hauptsächlich um solche Verwundete, bei denen der Vagusstamm bzw. seine Äste getroffen wurden.

Zwecks Einteilung hinsichtlich Gewerbebeschränkung und Rentenansprüchen bildet Verf. folgende 4 Gruppen: 1. Kehlkopfatmung unmöglich. Schriftliche bzw. Zeichenverständigung; 2. Kehl-

Digitized by Google
Original from UNIVERSITY OF CALIFORNIA
Generated on 2019-10-24 16:15 GMT / http://hdl.handle.net/2027/uc1.b3252768
Public Domain in the United States, Google-digitized / http://www.hathitrust.org/access_use#pd-us-google

kopfatmung fast aufgehoben; Kanüle erforderlich; 3. Kehlkopfatmung in Ruhe und Schlaf möglich, daher keine Kanüle mehr; bei körperlicher Anstrengung Stenoseatmung; 4. Kehlkopfatmung auch bei körperlicher Anstrengung unbehindert. Bei Gruppe 2, 3 und 4 Unterabteilungen entsprechend der Sprache. Die Erwerbseinschränkung bewertet Verf. hinsichtlich der Atmung mit 10 bis 20%, hinsichtlich der Sprache unter Berücksichtigung des Berufes mit 20 bis 70 %.

E. Urbantschitsch.

**Antonio Scarpa e l'uso dell' elettricita nelle malattie della laringe.** Von Guglielmo Bilancioni. (Il Policlinico 1919, 6. VII.)

Verf. der sich viel mit jenen pathologischen Veränderungen des Kehlkopfes beschäftigt hat, die durch Erkrankungen des Zentralnervensystems hervorgerufen werden, und der auch ein größeres Werk über den Zusammenhang des Kehlkopfes mit dem zerebrospinalen Nervensystem geschrieben hat, veröffentlicht in dieser kurzen historischen Studie einen Brief des Anatomen Scarpa, aus dem hervorgeht, daß derselbe bereits im Jahre 1806 die Anwendung des galvanischen Stromes gegen rheumatische Lähmungen oder viel mehr Lähmungserscheinungen der Stimmbänder anempfohlen und mit Erfolg durchgeführt habe.

Rode, Triest.

**Granatverletzung des Kehlkopfes und der Speiseröhre, deren chirurgische Behandlung und Heilung.** Von G. B. Stretti. Sitzungsbericht der Societa Medica Chirurgica di Bologna. (Il Policlinico 1919, 17. VIII.)

Es mußte nach Entfernung von Knorpelsplittern zuerst die Kommunikation, die sich zwischen Kehlkopf und Speiseröhre gebildet hatte, gelöst werden. Hierauf wurde in einem zweiten operativen Akte die nach fast vollständigem Knorpelverluste des Larynx eingetretene absolute Stenose durch Laryngostomie, der die Dilatation folgte, beseitigt. Als letzter operativer Akt, Plastik zum Verschlusse der großen, durch Substanzverlust bedingten Höhle. Der Ref. erinnert daran, daß es der Prof. Ruggi gewesen sei, der als erster die Laryngostomie in die Praxis eingeführt habe, der immer die Dilatation und vollständige Wiederherstellung des Traktes Larynx-Luftröhre folge.

Rode, Triest.

**Die Behandlung der Kehlkokftuberkulose mit natürlichem und künstlichem Licht und Beschreibung eines neuen Ansatzes für die Bestrahlung mit Quarz- und Bogenlicht.** Von Hans L. Heusner, Giessen. (Ther. Mh. 1918. S. 277.)

H. bespricht an der Hand der Literatur die Entwicklung und den derzeitigen Stand der endolaryngealen Lichttherapie und beschreibt einen neuen, handlichen Ansatz, welcher an der künstlichen Höhensonne sowie an der kleinen Quarzlampe und der Kromayerlampe zwecks besserer Ausnutzung der in Frage kommenden Lichtquellen angebracht werden kann. Der Apparat ist von der Quarzlampen-Gesellschaft Hanau a. M. hergestellt. Legt man Wert auf Wärme-

Digitized by Google
Original from UNIVERSITY OF CALIFORNIA
Generated on 2019-10-24 16:15 GMT / http://hdl.handle.net/2027/uc1.b3252768
Public Domain in the United States, Google-digitized / http://www.hathitrust.org/access_use#pd-us-google

strahlen und die Verwendung des Gesamtspektrums, so kann man sehr gut die kleine Bogenlampe für Mikroskopie von E. Leitz-Wetzlar verwenden, welche nach Angabe von H. für diesen Zweck mit einem besonderen Verbindungsstück mit Kühler versehen wurde. Infolge der unbeschränkten Drehbarkeit des Prismas in dem Ansatzrohr läßt sich auch der Rachen, die Nasenhöhle sowie jede Stelle der Mundhöhle beleuchten. Im Gegensatze, zu Brünings und Schröder spricht H. sehr zuversichtlich von den Erfolgen der endolaryngealen Lichttherapie bei Kehlkopftuberkulose. F. Vollbracht, Wien.

### V. Trachea, Bronchien, Ösophagus.

**On a case of a Foreign Body in the Oesophagus with an Impending Breach into the Trachea. (Ein Fall von Fremdkörper des Ösophagus mit Vorwölbung in die Trachea.)** Von Gunnar Holmgren, Stockholm. (Acta oto-lar. I. H. 1. 1918.)

Ein Knochenstück war unterhalb des Ringknorpels stecken geblieben, hatte die vordere Ösophaguswand durchbohrt und die Trachealhinterwand vorgewölbt. Der Fall gibt H. Anlaß, neuerdings die Wichtigkeit der Ösophagoskopie gegenüber den anderen „blinden" Fremdkörpermethoden hervorzuheben, um so mehr, als bei dem Pat. bereits mit einer Rachenzange ein Stück Fleisch herausbefördert worden war und erst die Ösophagoskopie die Erklärung für die gleichwohl auftretende Verschlimmerung des Krankheitsbildes gab. Marschik.

**Über Tracheitis.** Von Jörgen Möller, Kopenhagen. (Acta oto-lar. I. H. 2 u. 3, 1918.)

Die geringe Beachtung, die die katarrhalische Tracheitis in den Lehrbüchern und in der Praxis trotz ihrer häufigen Verbreitung, besonders in dem rauhen Klima Dänemarks findet, rechtfertigt ein näheres Eingehen, um so mehr als, wie Möller selbst in Hunderten von Fällen beobachten konnte, die Tracheitis sehr häufig unter anderen Flaggen läuft und dann auch unzweckmäßig behandelt wird, so namentlich als Pharyngitis. Das charakteristischeste Symptom ist der Husten, der von dem leichten Räuspern des Morgens bis zu stundenlang dauerndem, besonders in der Nacht (Rückenlage!) auftretenden Hustenparoxysmen alle Grade annehmen kann und infolge der häufigen vermeintlichen hohen Lokalisation im Kehlkopf oder Rachen eben leicht auf Pharyngitis verdächtigt wird. Ein zweites Charakteristikum ist die wechselnde Heiserkeit, beides ist namentlich bei Sängern sehr störend, die auch hauptsächlich das Kontingent der den Arzt aufsuchenden Fälle bilden. In Behandlung wie in der Prophylaxe spielt besonders der Klimawechsel bzw. Ortsveränderung eine Rolle, was speziell für die Heimat des Verf. von Bedeutung ist, am besten Hochgebirge oder längere Seereisen.

Marschik.

**Über die Sondierung bei Fremdkörpern in der Speiseröhre. Zugleich ein Beitrag zur Diagnose derselben.** Von v. Hacker. (Bruns Beitr. z. klin. Chir. 110. H. 1.)

Das rationellste Verfahren zur Diagnose der Fremdkörper des Oesophagus ist die Oesophagoskopie und die sofortige Übergabe des Patienten

Digitized by Google
Original from UNIVERSITY OF CALIFORNIA
Generated on 2019-10-24 16:15 GMT / http://hdl.handle.net/2027/uc1.b3252768
Public Domain in the United States, Google-digitized / http://www.hathitrust.org/access_use#pd-us-google

in fachärztliche Behandlung, ohne vorher Sondierungs- oder Hinabstoßversuche zu machen. Da aber der Facharzt nicht immer erreichbar ist und Atembeschwerden oder Erstickungsgefahr bei Sitz der Fremdkörper im Oesophaguseingang oder in der Bifurkationsenge mit Kompression der Trachea von der weichen Hinterwand aus einen sofortigen Eingriff erfordern können, gibt es besonders für den praktischen Arzt Ausnahmen von der erwähnten Regel.

Bezüglich der Sondierung unterscheidet der Verfasser zwischen Sondierung zu therapeutischen und solcher zu diagnostischen Zwecken. Im 1. Fall darf nur bei mehr kugeligen, weichen Fremdkörpern ein vorsichtiges „Hinabschieben" versucht werden, dagegen unter allen Umständen nicht bei solchen Fremdkörpern, welche infolge ihrer Härte, kantigen oder spitzigen Beschaffenheit bei diesem Manöver Verletzungen hervorrufen können. Bezüglich der Sondierung zu diagnostischen Zwecken steht Verfasser auf folgendem Standpunkt: Von den 3 zur Verfügung stehenden Mitteln zur Diagnosestellung (abgesehen von der Anamnese!), u. zw. Röntgensondierung, Oesophagoskopie, soll zuerst die Röntgendurchleuchtung oder besser die Radiographie benützt werden. Dabei können Irrtümer insoferne unterlaufen, als z. B. verkalkte, mit dem Oesophagus verwachsene Drüsen einen Fremdkörper vortäuschen können, oder wirklich vorhandene Fremdkörper infolge unrichtiger Einstellung der Röhre falsch projiziert und dann am unrichtigen Ort aufgesucht werden.

Wenn die Röntgenuntersuchung keinen ganz einwandfreien Befund liefert, kann sofort ösophagoskopiert oder vorher noch sondiert werden. Bezüglich des diagnostischen Sondierens ist die vermutete Höhe des Sitzes maßgebend, indem bei tieferem Sitz (Bifurkationsenge und -tiefe) die Sondierung gestattet und vorteilhaft ist, während sie bei hohem Sitz (Ringknorpelenge) schon bei der Überwindung des Widerstandes am Oesophagusmund leicht „falsche Wege" machen kann, was Verfasser mit einem einschlägigen Fall beleuchtet.

Sowohl zur Extraktion als auch zur „diagnostischen Oesophagoskopie" (mit Mandrin versehene Rohre) verwendet Verfasser besser seine eigenen weiten Tuben gegenüber dem Verfahren nach Brünings, welch letzteres zwar die optimalste Rohrlänge, die optimalste Lichtstärke, nicht aber die optimalste Rohrweite liefert; dabei weist Verfasser auf die ovale Röhre Chiaris hin.

Der zur Sondierung so oft benützte Magenschlauch ist deshalb wenig geeignet, weil ein Vorbeigleiten am Fremdkörper möglich, dagegen ein genaueres Tastgefühl ausgeschlossen ist. Die Bedeutung des letzten Momentes beleuchtet Verfasser in 2 Fällen (Kieselstein in 18 *cm* — Gebiß in 29 *cm*), wobei im 1. Fall die Konsistenz und im 2. Fall die Lage des bei

Digitized by Google
Original from UNIVERSITY OF CALIFORNIA
Generated on 2019-10-24 16:15 GMT / http://hdl.handle.net/2027/uc1.b3252768
Public Domain in the United States, Google-digitized / http://www.hathitrust.org/access_use#pd-us-google

der Oesophagoskopie und Röntgenuntersuchung nicht gefundenen Fremdkörpers festgestellt wurde.

Demnach ergeben sich für die diagnostische Sondierung folgende Regeln:

1. Bei vollkommen sicherem und fehlerlosem Röntgenbefund ist sie überflüssig.
2. Wenn die Röntgenuntersuchung ganz versagt, bleibt sie das einzige noch übrige Mittel zur Diagnose.
3. Sitzt bei unklarem Röntgenbefund der Fremdkörper vermutlich in größerer Tiefe, dann ist eine vorsichtige Sondierung gestattet und vorteilhaft.
4. Die Sondierung eignet sich zur Feststellung der Konsistenz des Fremdkörpers und zur Konstatierung, ob ein Hindernis im Oesophagus durch einen Fremdkörper oder durch Kompression von außen bedingt ist.

(Dazu wäre zu bemerken, daß viele Kliniken und Spitäler bezüglich der Sondierung nicht denselben Standpunkt einnehmen.)

Josef Kraus.

**Über die Entfernung von Fremdkörpern des Oesophagus vom eröffneten Magen aus.** Von v Hacker. (Bruns Beitr. z. klin. Chir. 111. H. 3.)

Verfasser referiert über 37 in der Literatur verzeichnete Fälle von Fremdkörpern im untersten Abschnitt des Oesophagus, welche durch Gastrotomie entfernt werden konnten, und fügt dieser Reihe einen eigenen Fall (Gebiß oberhalb des Hiatus oesophag. eingekeilt) als 38. hinzu.

Für die Indikationsstellung zur Gastrotomie zwecks Entfernung von Fremdkörpern des untersten Oesophagusabschnittes ist der Sitz derselben entscheidend. Nach Ansicht des Verf. kann man annehmen, daß durch die Oesophagotomie gerade noch ein Fremdkörper entfernt werden kann, der mit seinem obersten Ende höchstens 7 *cm* unter dem Jugulum (= etwa 2 *cm* ober der Bifurkation) steht; durch Gastrotomie (bei Einführung der ganzen Hand in den Magen!) dann, wenn der Fremdkörper mit dem untersten Ende höchstens 7 *cm* ober der Cardia liegt. Für die Lagebestimmung werden verschiedene Methoden angegeben: Senkrechte Projektion des für die Röntgenuntersuchung geeigneten Fremdkörpers auf einen bestimmten Wirbel oder Dornfortsatz mit Rücksicht auf das obere, resp. untere Ende des Körpers. Durch Abstand vom 4. Brustwirbelkörper (= Bifurkation) ist zu eruieren, ob und wieviel das obere Fremdkörperende ober oder unter der Bifurkation liegt; analog wird der Abstand des unteren Fremdkörperendes von der Cardia (= 11. Brustwirbeldorn bestimmt. Als Unterstützung dient Sondierung und Oesophagoskopie. Der Magen muß breit eröffnet werden, um die ganze Hand einführen zu können, da die anderen Methoden wie:

Digitized by Google
Original from UNIVERSITY OF CALIFORNIA
Generated on 2019-10-24 16:15 GMT / http://hdl.handle.net/2027/uc1.b3252768
Public Domain in the United States, Google-digitized / http://www.hathitrust.org/access_use#pd-us-google

Fingereinbinden nach Wilms, Einführen von Instrumenten durch die Öffnung des über die Ränder der Bauchwunde vorgezogenen Magens. u. a. wegen der Kleinheit der zulässigen Öffnung oft versagen. Bei weiterer Öffnung dagegen lassen sich verschiedene Methoden kombinieren. Weiters bespricht Verf. die Methoden, wie man am sichersten die Cardia finden und in dieselbe eindringen kann, die Methoden der Extraktion der Fremdkörper und die Wundbehandlung, wobei die direkte Tamponade des Oesophagus mit Jodoformgaze nach Art des Mikulicz-Tampons am Seidenfaden „ohne Ende" im 38. Fall rühmend hervorgehoben wird.

Bei den 38 Fällen handelte es sich um: 25 Gebisse, 2 Pfirsichkerne, 3 Jackstones, 1mal um 5 zusammengebackene Zehncentimesstücke, 1 großen metallenen Eßlöffel, 1 Inhalationsrohr mit Metallhülse, 1 Metallteil eines Münzenfängers, 1 Eisenstück, 1 Rosenkranz; in 2 Fällen ist die Art des Fremdkörpers nicht angegeben.

36mal wurde der Fremdkörper gefunden, 2mal nicht.

Von den Operierten sind 6 Fälle gestorben (= 15,7%).

Als Todesursachen sind angegeben: Perforation in die Trachea, gangränöse Pneumonie schon vor der Operation, Perforation der Aorta, Gangrän des Oesophagus, Arrosion von Blutgefäßen.

Verfasser kommt zu dem Schluß, daß ein frisch verschluckter Fremdkörper nach Mißlingen der unblutigen Methoden bis zum Ende des folgenden Tages operiert werden muß. Josef Kraus.

**Einkeilung und unlösliche Verankerung eines künstlichen Gebisses im unteren Drittel der Speiseröhre mit letalem Ausgang.** Von Dr. Otto Seidel, Assistent. (Aus der Universitätsklinik für Ohren-, Nasen- und Kehlkopfkranke zu Jena [Direktor: Prof. Dr. Wittmaack].)

Es handelt sich um einen 75jährigen Pat., der 24 Stunden nach Verschlucken seiner Zahnprothese eingeliefert worden war; der Fremdkörper saß 32 *cm* von der oberen Zahnreihe entfernt fest verankert. Weder die Extraktion noch das Herunterstoßen war in Anbetracht der zwei Haken durchführbar. Gelegentlich der Gastrotomie war das Gebiß auch von der Cardia aus nicht zu erreichen. Die tiefe Oesophagotomie konnte dem Pat. schließlich nicht mehr zugemutet werden.

Ernst Urbantschitsch.

**Fremdkörperextraktion aus dem Ösophagus.** Von Gavello. Sitzungsbericht der Accademia di Medicina di Torino vom 13. VI. 1919. (Il Policlinico 1919, 20. VII.)

Es handelt sich um einen Soldaten, der vor 70 Tagen eine große Zahnprothese verschluckt hat, die nach verschiedenen fruchtlosen Extraktionsversuchen radioskopisch im untersten Abschnitte des Ösophagus festgestellt wurde und vom Ref. unter Lokalanästhesie in Rückenlage mit dem Brüningschen Ösophagoskop gesehen und endlich auch extrahiert wurde. Rode, Triest.

Digitized by Google
Original from UNIVERSITY OF CALIFORNIA
Generated on 2019-10-24 16:15 GMT / http://hdl.handle.net/2027/uc1.b3252768
Public Domain in the United States, Google-digitized / http://www.hathitrust.org/access_use#pd-us-google

4 **Fremdkörper in den unteren Luftwegen.** Dissertation des Herrn Georg Fuchs aus Bamberg. (In den Jahren 1914 bis 1918 an der Erlanger Universitätsklinik für Ohren-, Nasen- und Kehlkopfkrankheiten zur Beobachtung gekommen.)

**1. Fall.** 5jähriger Knabe. Bleistifthülse in einem Bronchus 2. Größe in der Nähe des Abganges vom linken Hauptbronchus. Aspiration des Fremdkörpers 6 Wochen vor Aufnahme in die Klinik. Im Anschluß an die Aspiration offenbar Pneumonie, von der Reste auch bei der Klinikaufnahme noch nachweisbar waren. Das Röntgenbild zeigte einen ziemlich großen metallischen Fremdkörper in der Gegend des linken Hauptbronchus mit der Öffnung nach oben stehend. Mit Rücksicht auf die Größe, Lage des Fremdkörpers und das jugendliche Alter des Patienten Tracheotomie und sofort anschließend von der Tracheotomiewunde aus untere Bronchoskopie. Nach Absaugung größerer Schleimeitermassen ist die Einstellung des Fremdkörpers möglich; er steckt in einem Bronchus 2. Größe und ragt eben in den 1. Hauptbronchus hinein. Da es mit den vorhandenen zangenförmigen Instrumenten nicht gelingt, den Fremdkörper zu fassen (die Zange rutscht immer wieder ab), wird die Operation abgebrochen. Nach einigen Tagen wird, nachdem ein nach den Angaben des Referenten konstruierte Faßzange, ähnlich der von Brünings konstruierten Kragenknopfzange, eingetroffen ist, neuerdings die untere Bronchoskopie vorgenommen und der Fremdkörper ohne Mühe entfernt. Heilung.

**2. Fall.** 6jähriger Knabe. Kirschkern links in einem Bronchus 2. Größe. 2 Tage vor Klinikaufnahme Aspiration. Auswärts Tracheotomie in der Absicht, den Fremdkörper durch die Operationswunde aushusten zu lassen. Befund bei der Aufnahme. Kräftiger, leicht zyanotischer Knabe mit leichter Lungenerweiterung. Röntgenbild: Kein Fremdkörper sichtbar. Untere Bronchoskopie. Auffindung und Einstellung des Fremdkörpers leicht; er sitzt in einem Bronchus 2. Größe, steht nicht fest. Die Faßzangen gleiten beim Versuch, den Fremdkörper zu fassen, ab. In einer 2. Sitzung gelingt es, den Fremdkörper mit der gerade gebogenen Moritz-Schmidt-Zange zu fassen und zu extrahieren. Heilung.

**3. Fall.** $3^1/_2$jähriger Knabe. Glassplitter in der Trachea. 6 Wochen vor Aufnahme Aspiration eines dünnwandigen Glassplitters, herrührend von einer Christbaumkugel. Anfangs Beschwerden gering; allmählich zunehmende Atembeschwerden. Befund bei der Aufnahme: Sehr nervöses Kind, leicht zyanotisch, deutlicher Stridor. Larynx, soweit bei indirekter Untersuchung übersehbar, normal. Mit Rücksicht auf das Alter des Pat. und wegen Unkenntnis über Größe und Sitz des angeblich aspirierten Glassplitters vorerst Tracheotomie. Im Moment der Eröffnung der Trachea wird die Atmung frei, woraus geschlossen wird, daß der Fremdkörper oberhalb der Tracheotomiewunde sitzen muß. Bei Sondierung des oberen Trachealabschnittes

Digitized by Google
Original from UNIVERSITY OF CALIFORNIA
Generated on 2019-10-24 16:15 GMT / http://hdl.handle.net/2027/uc1.b3252768
Public Domain in the United States, Google-digitized / http://www.hathitrust.org/access_use#pd-us-google

von der Wunde aus wird der Fremdkörper festgestellt und nach Erweiterung des Trachealabschnittes nach oben ohne Schwierigkeit entfernt. Heilung.

**4. Fall.** 4jähriges Mädchen. Bohne im rechten Hauptbronchus. Vor Aufnahme Aspiration einer Bohne mit nachfolgendem starken Husten und Zyanose. Bei der Untersuchung am Tage der Aspiration einige Stunden nach dem Unglücksfall ist eine deutliche Behinderung der Atmung nicht feststellbar. Über den Lungen keine Veränderungen. Laryngoskopie wegen Ungebärdigkeit des Kindes unmöglich. Gegen den Rat des Arztes nimmt die Mutter ihr Kind wieder mit heim. Am nächsten Morgen wird das Kind mit hochgradiger Atemnot eingeliefert. An dem bewußtlosen Kinde sofort Tracheotomie und anschließend untere Bronchoskopie. Große gequollene Bohne im rechten Hauptbronchus. Der Fremdkörper ragt aus dem rechten Hauptbronchus heraus und verlegt dadurch auch noch zum Teil den linken Hauptbronchus. Bei erstmaligem Eingehen wird der Fremdkörper sofort mit der Brünning'schen Bohnenzange gefasst, doch geht die stark gequellte Bohne beim Extraktionsversuch nicht durch die Enge Trachealwunde hindurch, die Bohne muß deshalb nochmals zurückgeschoben und erst die Trachealwunde erweitert werden; darnach gelingt die Extraktion leicht. Heilung. Prof. Brock, Erlangen.

**Die Bedeutung der Tracheobronchoskopie für die interne Medizin.** Von F. Capaldo. Bericht aus der Gazzetta medica Napoletana vom Juli 1919. (Il Policlinico 1919, 30. XI.)

Es werden in dieser Arbeit die verschiedenen Diagnosen, die diese Untersuchungsmethode ermöglicht, hervorgehoben, wobei fast ausschließlich auf Beobachtungen deutscher Autoren hingewiesen wird. Neues bringt diese Arbeit nicht. Rode, Triest.

### VI. Hals, Schilddrüse, Thymus, Mediastinum.

**Über Hypothyreoidie.** Von Dr. G. C Bolten, Haag. (D. Zschr. f. Nervhlk. 1917. H. 3—4.)

Nach Angabe der wichtigsten Literatur über Schilddrüsenfunktion und deren kritischer Besprechung geht der Autor auf das Herthoghesche Syndrom näher ein, das einen Symptomenkomplex wie Lustlosigkeit, Unwohlgefühle, Gelenksschmerzen, spröde, leicht brechende Nägel, Trockenheit der Haut usw. darstellt, auf eine Insufficienz der Schilddrüse zurückzuführen und durch Verabreichung von Schilddrüsensubstanz zu beheben ist. Der Autor verabreicht immer Preßsaft von Schilddrüsen und hat niemals Pulsbeschleunigung oder Abmagerung beobachtet, Erscheinungen, die bei Verabreichung von Wochenpräparaten immer auftreten. Bei der ausgedehnten und mannigfaltigen Funktion der Thyreoidea ist es auch begreiflich, daß das Symptomenbild der Hypothyreoidie ein mannigfaltiges und reichliches ist. So gibt es Fälle mit ausschließlicher Symphatikus-

Digitized by Google
Original from UNIVERSITY OF CALIFORNIA
Generated on 2019-10-24 16:16 GMT / http://hdl.handle.net/2027/uc1.b3252768
Public Domain in the United States, Google-digitized / http://www.hathitrust.org/access_use#pd-us-google

störung, dann wieder solche mit ausschließlicher Stoffwechselstörung und wieder andere mit Intoxikationserscheinungen. Er betrachtet das Gebiet der Hypothyreoidie viel ausgedehnter, als es bis jetzt geschehen ist, und stellt ein umfangreiches Schema von Erscheinungen der chronischen, benignen Hypothyreoidie der Erwachsenen auf. So hat B. thyreogene Dyspepsien, Gicht, Ischias mit Erfolg behandelt. Ebenso gibt es eine Form der genuinen Epilepsie, die auf Insufficienz der Schilddrüse zurückzuführen ist. Zahlreiche Krankengeschichten von den einzelnen Formen der Hypothyreoidie stützen die Ansicht des Autors und geben einen Begriff von der Ausdehnung und Mannigfaltigkeit der Erscheinungen bei Hypothyreoidie.

Fremel.

**Über die Wirkung der Schilddrüse auf den Blutkreislauf.** Von Adolf Oswald. (Aus dem pharmakologischen Institut der Universität Zürich.) (Pflüg. Arch. 164. S. 506)

Verfasser zeigt durch Tierversuche, daß das Sekret der Schilddrüse keine Erhöhung des Blutdrucks bewirkt, ebenso daß die Pulsfrequenz nach wie vor Einverleibung des Sekrets die gleiche bleibt. Setzt man aber eine Reizung des Vagus nach vorhergegangener Zufuhr von Schilddrüsenextrakt, so tritt eine Abnahme der Pulsfrequenz und Verstärkung der Pulswelle ein, jedoch viel intensiver und andauernder als ohne Zufuhr des Extrakts. Dieselbe Tatsache konnte Verfasser auch bei Reizung des Nervus depressor und Nervus splanchnicus beobachten. Auch die Wirkung des Adrenalins im Sinne einer Erhöhung des Blutdrucks wird durch Zufuhr von Schilddrüsenextrakt verstärkt und die Dauer der Wirkung verlängert.

Aus diesen Versuchen geht hervor, daß die Schilddrüse ein Organ ist, deren Sekret die Ansprechbarkeit des Vagus, des Depressors und des Splanchnicus für den faradischen Strom und, was letzteren Nerven anbelangt, auch für ein pharmakodynamisches Mittel (das Adrenalin) steigert. Daraus kann man schließen, daß der Tonus dieser Nerven durch das Sekret der Schilddrüse erhöht wird. Diese Schlußfolgerung ergibt sich zwar nicht unmittelbar aus den erwähnten Beobachtungen, indem auch bloß die Erfolgsorgane stärker ansprechen könnten. Auf Grund der Beobachtungen am Zentralnervensystem aber glaubt Verfasser, eine Erhöhung des Nerventonus im allgemeinen annehmen zu können. Denn auch dieses wird nach vorhergegangener Zufuhr von Schilddrüsenextrakt ansprechbarer gemacht. Dies kommt zum Ausdruck bei oftmaliger Einverleibung von Schilddrüsenextrakt bei besonders disponierten Individuen schon nach wenigen und geringen Dosen. Solche Menschen bekommen allgemeine Nervosität, motorische Unruhe, gesteigerte Reflexerregbarkeit, Insomnie, Tremor der Hände, der Zunge etc., kurz die Zeichen erhöhter Irritabilität des cerebrospinalen Nervensystems.

Digitized by Google
Original from UNIVERSITY OF CALIFORNIA
Generated on 2019-10-24 16:16 GMT / http://hdl.handle.net/2027/uc1.b3252768
Public Domain in the United States, Google-digitized / http://www.hathitrust.org/access_use#pd-us-google

Weiters wird nachgewiesen, daß mit steigendem Jodgehalt des Schilddrüsenextrakts auch dessen Wirksamkeit erhöht wird. Ferner, daß Jod allein nicht für die Wirkung maßgebend ist, da ionisiertes Jod wie Jodnatrium oder organische Verbindungen (Jodkasein) diese Eigenschaften nicht besitzen.

Schilddrüsenextrakt aus Kröpfen verhält sich wie das aus gesunden Organen, nur ist es etwas schwächer in seiner Wirkung. Alle diese Beobachtungen geben Aufschlüsse über die Pathologie der Schilddrüse, da man sich auf Grund derselben viele klinische Symptome erklären kann, so die verlangsamte Herztätigkeit der Myxödematösen und Kretinen, ihre verminderte Reaktionsfähigkeit auf Reize sowohl im Gebiete des Kreislaufes wie überhaupt im Bereich der gesamten cerebrospinalen Sphäre.

Auf der anderen Seite wird das klinische Bild des Hyperthyreoidismus und des Basedow in vielfacher Beziehung klar. So läßt sich die vermehrte Ansprechbarkeit des vaskulären Nervenapparates wie überhaupt des gesamten Nervensystems, die große Labilität in dessen Bereich, die Tachykardie, das Herzklopfen, das Auftreten von Aktionspulsen und der Dermographismus erklären. Haslinger.

**Interstitielles Emphysem der Thymusdrüse als Todesursache.** Von D. v. Hansemann. (Virch. Arch. 222. H. 3. Nr. 19. S. 378. 1916.)

Verfasser beschreibt einen Obduktionsbefund, den er im Jahre 1893 an einem 1 Tag alten Kind machen konnte. Das Kind, das unter Erstickungsanfällen gestorben ist, war reif, gut entwickelt, ohne irgendwelche äußerlich erkennbare Mißbildungen. Bei Eröffnung der Leiche war das Herz durch einen großen, zweilappigen Körper bedeckt, in dem sich große, mit Luft gefüllte Cysten befanden und der anfänglich als Lungen imponierte, doch unzweifelhaft die Thymusdrüse darstellte. Ein interstitielles Emphysem war sonst nicht vorhanden, auch das Mediastinum war ganz frei von Luftblasen. Der rechte, prall mit Luft gefüllte Lappen komprimierte die Lunge so stark, daß sie fast völlig atelektatisch war. Die linke Lunge, weniger komprimiert, war jedoch auch teilweise atelektatisch. Die sonstigen Organe bis auf die Nebennieren normal. Die Thymusdrüse, an ihrer Oberfläche intakt, zeigte keine abnormen Verbindungen mit anderen Organen.

Verfasser findet für das Emphysem keine Erklärung. Künstliche Atmung war nicht gemacht worden; Bildung von Fäulnisgasen war auszuschließen, da schon die klinischen Erscheinungen auf Entstehung während des Lebens hinwiesen. Ein entwicklungsgeschichtliches Moment für die Möglichkeit des Lufteintrittes in die Thymusdrüse ist nicht erfindlich. Die mikroskopische Untersuchung zeigte, daß die Luft nicht ins Thymus-

Digitized by Google
Original from UNIVERSITY OF CALIFORNIA
Generated on 2019-10-24 16:16 GMT / http://hdl.handle.net/2027/uc1.b3252768
Public Domain in the United States, Google-digitized / http://www.hathitrust.org/access_use#pd-us-google

gewebe eingedrungen ist, sondern sich bloß zwischen der bindegewebigen Kapsel und dem eigentlichen Parenchym sowie in den bindegewebigen Scheiden zwischen den einzelnen Lappen befand. Aus den Zerreißungen der Bindegewebsschichten kann man auf eine gewisse Gewaltwirkung des Eindringens der Luft schließen. Wiethe.

---

# Notizen.

**Zeitschrift für Laryngologie, Rhinologie und ihre Grenzgebiete.** Leipzig und Würzburg 1919. Verlag von Curt Kabitzsch. Inhaltsverzeichnis des 2. Heftes. I. Originalarbeiten. Christ, Über die Beziehungen der Kieferhöhlenerkrankungen zu den Zahnerkrankungen. Mit 1 Abbildung im Text. Bennewitz, Klinische und pathologische Beiträge zu den Erkrankungen der oberen Luftwege. Blumenfeld, Ätiologie der Kehlkopftuberkulose. Levinstein, Zur Frage der rheumatischen Rekurrenslähmung. II. Referate. III. Bücherbesprechungen. IV. Gesellschafts- und Kongreßberichte. V. Personalia.

**Acta otolaryngologica.** Bd. II. H. 1. u. 2. Inhalt: H. Burger (Amsterdam): On Tonsillectomy and Thymusdeath. G. Killian (Berlin): Über Angina und Folgezustände. R. Gording (Christiania): Serious Complications in the Puncture of the maxillary Antrum. Sir St Clair Thomson (London): The prognostic importance of Tuberculosis of the Larynx. D. Rudberg (Stockholm): Du traitement par le Radium dans les cas de Papillomes du Larynx. A. Plum (Copenhague): Les Papillomes du Larynx chez l'Enfant. Nelissen und Weve (Rotterdam): Gumma des Sinus maxillaris und der Orbita. C. E. Benjamins (Utrecht): On the Diagnosis and Treatment of the Cardiospasmus with the Aid of the Esophagoscope. W. Näsiell (Stockholm): A Case of acute Rheumatism in the Joints of the Larynx. C. J. A. von Iterson (Leiden): Psychic-Galvanic Reflex-Phenomenon in Ear-examination. J. H. Zaaijer (Leiden): Cardiospasm a Motor Insufficiency? C. Biehl (Wien): Vorläufige Mitteilung. H. Bergstrand und A. Haeggström (Stockholm): Fall von tertiärluetischer Thyreoiditis mit hochgradiger Larynxstenose. Articles résumés par les auteurs eux-mêmes. Recueil de faits cliniques. Thérapeutique pratique. Sociétés savantes.

Besprechung folgt in den nächsten Heften.

---

Für den wissenschaftlichen Teil verantwortliche Redakteure: Dr. E. Urbantschitsch, Dr. H. Marschik.
Herausgeber, Eigentümer und Verleger: Urban & Schwarzenberg.
Druck B. Spies & Co. Wien V.

Digitized by Google
Original from UNIVERSITY OF CALIFORNIA
Generated on 2019-10-24 16:16 GMT / http://hdl.handle.net/2027/uc1.b3252768
Public Domain in the United States, Google-digitized / http://www.hathitrust.org/access_use#pd-us-google

# Erfolge bei Mittelohr-Eiterungen

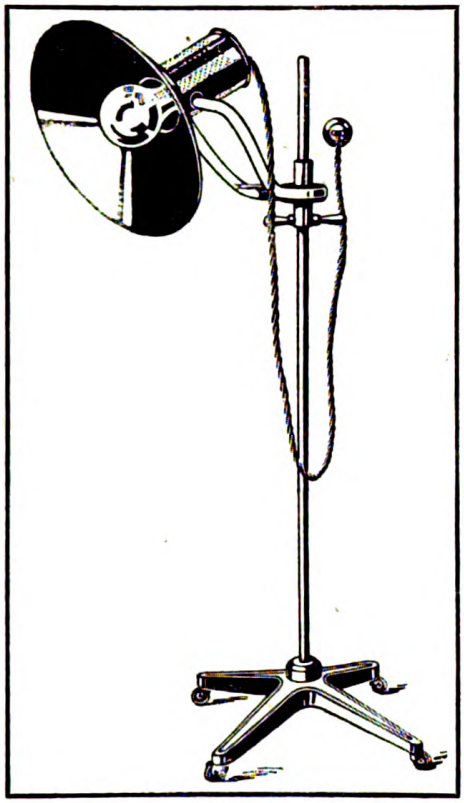

erzielt

**„Sollux"-Ergänzungs-Höhensonne nach Dr. Heusner (Gießen)**

und erzeugt

## strahlende Wärme

**in idealer Weise.**

**Das qualvolle Kopflichtbad ist durch „Sollux" überholt.**

**Wir bitten Lit.-Sammlung kostenlos einzufordern.**

**Quarzlampen-Ges. m. b. H.**
**Linz a. D.**



Digitized by Google
Original from UNIVERSITY OF CALIFORNIA
Generated on 2019-10-24 16:16 GMT / http://hdl.handle.net/2027/uc1.b3252768
Public Domain in the United States, Google-digitized / http://www.hathitrust.org/access_use#pd-us-google

**Farbwerke vorm. Meister Lucius & Brüning, Hoechst a. M.**

# Suprarenin

**(o-Dioxyphenyläthanolmethylamin)**

Mächtiges

## Adstringens, Hämostatikum, Kardiotonikum

### Eigenschaften:

Chemisch rein, gut haltbar, zuverlässig, konstant wirksam.

### Indikationen und Dosierung:

**Injektionen:** Als Zusatz zu Lokalanästhetizis; bei Blutungen, toxischer Blutdrucksenkung, Kollaps, Asthma, Osteomalazie. 0·05—1 ccm der Solutio 1 : 1000—10000.

**Intern:** Bei internen Blutungen, bazillärer Dysenterie, Vomitus gravidarum, Pertussis, Urticaria usw.
1—4 ccm der Solutio 1 : 1000, bezw. 1—4 Tabletten zu 1 mg.

**Extern:** Bei lokalen Blutungen und Entzündungen, Pruritus, Ekzemen usw.
1 : 1000—10 000 als Lösung, Salbe, Pulver, Zäpfchen usw.

### Originalpackungen:

**Lösung** 1 : 1000. Flaschen mit 5, 10 und 25 ccm.
Schachteln mit 10 Ampullen zu 0·5, bezw. 1 ccm.

**Tabletten** 1 mg. Röhrchen mit 20 Stück.

**Literatur und Proben stehen den Herren Ärzten zur Verfügung durch**
**Hoechster Farbwerke Ges. m. b. H., Wien VIII/2, Josefstädterstr. 82**

Verlag von Urban & Schwarzenberg, Wien und Berlin

Soeben erschienen:

## Die
# Schwebelaryngoskopie
## und ihre praktische Verwertung

Von

**Geh. Mediz.-Rat Professor Gustav Killian**

Direktor der laryngo-rhinol. Klinik
der Universität Berlin

Mit 44 Textabbildungen und 4 mehrfarbigen Tafeln

Geh. **Mk. 20·—**, geb. **Mk. 27·—**
zuzüglich des Sortiments-Teuerungszuschlages

Druck R. Spies & Co. Wien V.

Digitized by Google
Original from UNIVERSITY OF CALIFORNIA
Generated on 2019-10-24 16:16 GMT / http://hdl.handle.net/2027/uc1.b3252768
Public Domain in the United States, Google-digitized / http://www.hathitrust.org/access_use#pd-us-google

# Monatsschrift

für

# Ohrenheilkunde

und

# Laryngo-Rhinologie

Organ der Österreichischen otologischen Gesellschaft,
der Wiener laryngo-rhinologischen Gesellschaft
und der Münchener laryngo-otologischen Gesellschaft

Mitbegründet von

**CHIARI, GRUBER, JURASZ, RÜDINGER, VOLTOLINI, WEBER-LIEL, L. v. SCHRÖTTER, V. URBANTSCHITSCH, E. ZUCKERKANDL**

Unter Mitwirkung von

Prof. Dr. F. ALT (Wien), Prof. Dr. R. BÁRÁNY (Upsala), Priv.-Doz. Dr. O. BECK (Wien), Prof. Dr. A. BING (Wien), Priv.-Doz. Dr. G. BONDY (Wien), Prof. Dr. G. BRÜHL (Berlin), Prof. Dr. H. BURGER (Amsterdam), Prof. D. DEMETRIADES (Athen), Prof. Dr. J. FEIN (Wien), Priv.-Doz. Dr. H. FREY (Wien), Priv.-Doz. Dr. E. FRÖSCHELS (Wien), Dr. V. FRÜHWALD (Wien), Priv.-Doz. Dr. S. GATSCHER (Wien), Priv.-Doz. Dr. E. GLAS (Wien), Prof. Dr. B. GOMPERZ (Wien), Prof. Dr. M. GROSSMANN (Wien), Prof. Dr. V. HAMMERSCHLAG (Wien), Dr. HEINZE (Leipzig), Prof. Dr. HEYMANN (Berlin), Dr. G. HOFER (Wien), Prof. Dr. R. HOFFMANN (Dresden), Prof. Dr. HOPMANN (Köln), Prof. Dr. O. KAHLER (Freiburg i. Br.), Priv.-Doz. Dr. J. KATZENSTEIN (Berlin), Dr. KELLER (Köln), Hofrat Dr. KIRCHNER (Würzburg), Priv.-Doz. Dr. K. KOFLER (Wien), OstA. Dr. S. LAWNER (Wien), Prof. Dr. LICHTENBERG (Budapest), Dr. L. MAHLER (Kopenhagen), Prof. Dr. H. NEUMAYER (München), Dr. Max RAUCH (Wien), Prof. Dr. L. RÉTHI (Wien), Dr. Ed. RIMINI (Triest), Dr. F. RODE (Triest), Priv.-Doz. Dr. E. RUTTIN (Wien), Prof. Dr. J. SAFRANEK (Budapest), Dr. F. SCHLEMMER (Wien), Prof. Dr. A. SCHÖNEMANN (Bern), Dr. H. SCHRÖTTER (Wien), Dr. M. SEEMANN (Wien), Dr. A. SIKKEL (Haag), Dr. SPIRA (Krakau), Dr. H. STERN (Wien), Dr. M. SUGAR (Budapest), Prof. Dr. A. THOST (Hamburg), Dr. WEIL (Stuttgart), Dr. M. WEIL (Wien), Dr. E. WODAK (Prag)

herausgegeben von

**H. NEUMANN**
Wien

**M. HAJEK**
Wien

**G. ALEXANDER**
Wien

Redakteure:

für Ohrenheilkunde:
**Ernst Urbantschitsch**
Wien

für Laryngo-Rhinologie:
**Hermann Marschik**
Wien

**54. Jahrgang, 4. Heft**
**(April)**

URBAN & SCHWARZENBERG
BERLIN N
FRIEDRICHSTRASSE 105b
WIEN I
MAXIMILIANSTRASSE 4
1920

Monatlich erscheint 1 Heft von etwa 6 Bogen Umfang
Preis halbjährig **Mk. 45.— = d.-ö. K 120.— = tsch.-sl. K 60.—**
kosten **Mk. 9.— = d.-ö. K 25.— = tsch.-sl. K 12**

Digitized by Google
Original from UNIVERSITY OF CALIFORNIA
Generated on 2019-10-24 16:16 GMT / http://hdl.handle.net/2027/uc1.b3252768
Public Domain in the United States, Google-digitized / http://www.hathitrust.org/access_use#pd-us-google

*äge, Referate, Separatabdrücke und Rezensionsexemplare usw.*
*wir, an Doz. Dr. **Ernst Urbantschitsch**, Wien, I. Schotten-*
*-laryngologischen Inhaltes an Priv.-Doz. Dr. **H. Marschik**,*
*14, einsenden zu wollen. Das Honorar für Originalien und*
*Für den Bogen zu 16 Seiten. Sonderabdrücke von Originalien*
*eise berechnet. Für Bücherbesprechungen geht das betreffende*
*Besitz des Besprechers über. — Redaktion und Verlag.*

# Inhaltsverzeichnis.

## ıryngo=Rhinologischer Teil.

### Original=Artikel

ervation des Kehlkopfes . . . . . 289

### Vereinsberichte

ıe Gesellschaft. Sitzung vom 4. Februar 1920 . . . 298
ft zu Berlin . . . . . 307

### Bücherbesprechungen

hwebelaryngoskopie und ihre Verwertung . . . . . 315

### Referate

. . . . . 317
ı . . . . . 320
Nasenrachen, Hypophyse . . . . . 326
. . . . . 329
sophagus . . . . . 330
rmus, Mediastinum . . . . . 331
. . . . . 332

### Inaugural=Dissertationen

Universitäten im Jahre 1916 und 1917 . . . . . 333

## Otologischer Teil.

### Original=Artikel

ınktionsprüfung des Gehörorganes luetischer Indi-
. . . . . 337

### Vereinsberichte

esellschaft. Sitzung vom 26. Jänner 1920 . . . . 352

### Bücherbesprechungen

e Otosklerose auf Grund eigener Forschungen . . 370
lumenfeld: Handbuch der speziellen Chirurgie
n Luftwege . . . . . 377

### Referate

. . . . . 378
hr . . . . . 379
. . . . . 380

### Personalien

abilitiert . . . . . 384



Digitized by Google
Original from UNIVERSITY OF CALIFORNIA
Generated on 2019-10-24 16:16 GMT / http://hdl.handle.net/2027/uc1.b3252768
Public Domain in the United States, Google-digitized / http://www.hathitrust.org/access_use#pd-us-google

MONATSSCHRIFT FÜR OHRENHEILKUNDE
UND
LARYNGO-RHINOLOGIE

54. Jahrg. 1920. 4. Heft.

Nachdruck verboten.

# Laryngo-Rhinologischer Teil.

## Original-Artikel.

Aus der Universitätsklinik für Ohren-, Nasen- und Kehlkopfkrankheiten (Prof. H. Neumann).

## Zur Innervation des Kehlkopfes.

Von Dr. **F. Fremel.**

(Mit 3 Figuren.)

Der Formenreichtum im Symptomenbilde der Bulbärlähmungen hat einzelne immer wiederkehrende Kombinationen von Lähmungen der bulbär versorgten Muskelgebiete zur Aufstellung von bestimmten Typen von Lähmungen geführt, die unter dem Syndrom von Tapia, Avellis usw. bekannt sind. Die so häufige Beteiligung der Stimmbänder an bulbären Lähmungen hat sehr häufig Anlaß zu lebhaften Kontroversen über die Richtigkeit des Semon-Rosenbachschen Gesetzes gegeben und letzterem Umstande ist die fast unüberblickbare Literatur über diesen Gegenstand zu verdanken. Wenn hier zu den zahlreichen publizierten Fällen noch ein Fall von akuter Bulbärlähmung mitgeteilt wird, so liegt dies an seinem besonderen klinischen Verlauf und den mit diesem übereinstimmenden histologischen Bildern und nicht zuletzt an der Bedeutung, welche dieser Fall in symptomatologischer Hinsicht für den Laryngologen gehabt hat.

Der 19jährige Mediziner E. S. wurde am 14. I. 1919 der Kehlkopfklinik weiland Hofrat Chiari wegen hochgradiger Erstickungsanfälle eingeliefert. Die Anamnese ist kurz folgende: Als 12jähriger Knabe machte er eine Diphterie mit nachfolgender Gaumensegellähmung durch, welche 14 Tage andauerte. Vor vier Jahren Scharlach. Vor einem Jahre erkrankte er an Malaria. Vor acht Tagen bekam er mitten im besten Wohlbefinden abends einen Schüttelfrost; die folgende Nacht verbrachte er gut und ging am nächsten Morgen wohl mit Müdigkeit und Kopfschmerzen in die Vorlesung. Hier bekam er einen Ohnmachtsanfall, wurde nachhause



Digitized by Google
Original from UNIVERSITY OF CALIFORNIA
Generated on 2019-10-24 16:16 GMT / http://hdl.handle.net/2027/uc1.b3252768
Public Domain in the United States, Google-digitized / http://www.hathitrust.org/access_use#pd-us-google

und zu Bette gebracht, hatte 38·7 Fieber und schweres Krankheitsgefühl. Ein Arzt konstatierte Grippe, verordnete Aspirin und Urotropin. Nach zwei fieberhaften Tagen folgten zwei fieberfreie mit subjektivem Wohlbefinden, so daß Pat. das Bett schon verlassen wollte. Am Morgen des nächsten Tages wieder Fieber, Pat. bemerkte die ihm schon von der Diphterie her wohlbekannte Gaumensegellähmung, konnte nicht schlucken, genossene Flüssigkeit kam zur Nase heraus, er hatte Übelkeiten, erbrach einmal, kein ausgesprochener Kopfschmerz. Am nächsten Morgen konnte Pat. den Kopf nicht mehr aktiv bewegen, er fiel der Schwere nach herab; seit gestern bestehen bedrohliche Erstickungsanfälle, so daß er vom Hausarzt an die Kehlkopfklinik gewiesen wurde.

Die Untersuchung ergibt: Hyperämische Nasenschleimhaut mit injizierten Gefäßen. Lähmung des Gaumensegels, die rechte Hälfte kann noch etwas gehoben werden. Der Larynx steht tief, die Stimmbänder normal beweglich. Die Stimme etwas offen näselnd. Reichliche Speichelsekretion. Sensorium klar.

Schädel nirgends klopfempfindlich, keine Nackensteifigkeit, Augenbewegungen frei, V und VII intakt, VIII in beiden Anteilen intakt. Pat. kann nicht schlucken, er wird daher mit dem Schlauch ernährt. Beim Einführen des Schlauches stößt man auf keinen Widerstand, man hat die Empfindung, in ein weites Rohr hineinzufallen. Lähmung beider M. sternocleidomast., im rechten besteht noch eine schwache Innervation. Obere Extremitäten ohne Besonderheiten, Bauchdecken- und Kremasterreflex beiderseits gleich und lebhaft. Untere Extremitäten ohne Besonderheiten. Temperatur um 38° herum.

16. I. 1919. Bei der Morgenvisite spontaner Nystagmus horizontalis II. Grades nach links, am Abend auch nach rechts. Der Kopf wird über den Bettrand hängen gelassen, so daß der massenhaft produzierte Speichel aus dem Mundwinkel in ein darunter stehendes Gefäß fließen kann. Aktive Beweglichkeit des Kopfes nicht möglich. Bei der gewöhnlichen Lagerung auf dem Polster treten schwerste Erstickungsanfälle auf, indem der Speichel in die Glottis fließt. Lähmung der vom N. radialis versorgten Muskulatur in der linken oberen Extremität. Pat. ist vollkommen klar, Stimme ein wenig näselnd, sonst laut, klagt, daß er die Blase nicht mehr ganz in der Gewalt habe. Der Atemtypus ist ein auffallend thorakaler, die Respiration stark vermehrt. Spät abends klagt Pat. über Hinterhauptschmerzen.

17. I. 1919, $^1/_2$4 Uhr früh Exitus unter dem Bilde der Atemlähmung. Obduktionsbefund (Prof. Erdheim).

Auf mehreren Querschnitten des Rückenmarkes kleine Blutpünktchen, die Konsistenz des Rückenmarkes jedoch nirgends weicher. Ebenso einzelne Hämorrhagien in der grauen Rinden-

Digitized by Google
Original from UNIVERSITY OF CALIFORNIA
Generated on 2019-10-24 16:16 GMT / http://hdl.handle.net/2027/uc1.b3252768
Public Domain in the United States, Google-digitized / http://www.hathitrust.org/access_use#pd-us-google

substanz des Gehirns, das jedoch mäßig ödematös ist. Geringer Hydrocephalus internus. Totale schwartige Anwachsung der linken Lunge, schleimige eitrige, akute Bronchitis, alte Tonsillarpfröpfe beiderseits, der Herzmuskel kontrahiert und sehr fest. Die Leber leicht parenchymatös degeneriert, Milz und Niere unverändert, frische Schleimhautekchymosen des Magens und Darmes. Brust- und Bauchmuskel unverändert.

Gehirn und Rückenmark wurden der Leiche entnommen, in Formol gehärtet, der Hirnstamm einschließlich des Halsmarkes in Paraffin eingebettet und in eine lückenlose Serie von Schnitten zerlegt, die Schnitte mit Hämalaun-Eosin, Thionin und nach van Gieson gefärbt. Ich bin Herrn Dozenten Dr. Economo an der Klinik Wagner für die Unterstützung bei der Anfertigung der Serie und für die Durchsicht der Präparate zum Danke verpflichtet.

Das hervorstehendste Symptom in dem Krankheitsbilde war die Schlucklähmung, welche mit der starken Speichelbildung die Erstickungsanfälle hervorrief und den Hausarzt bewog, den Kranken an die Kehlkopfklinik zu weisen. Bei der nächsten Attacke wurden die Kopfnicker und die Radialismuskulatur links gelähmt, ferner das Zwerchfell. Das zunächst als akute Bulbärlähmung zu bezeichnende Krankheitsbild entwickelte sich durch Ausweiterung des Prozesses nach unten und nach oben zu einer Myelitis, und zwar waren die Veränderungen in den motorischen Kernpartien des Halsmarkes und verlängerten Markes der die gelähmten Muskelgruppen versorgenden Nerven zu erwarten. Die ersten Herde etablierten sich im motorischen Glossopharyngeus-Vaguskern, worauf die zuerst auftretende Gaumensegellähmung, die Lähmung der Pharynxmuskulatur, die Atonie des Ösophagusmundes bei Einführung des Schlauches hinwiesen. Die Stimmbänder blieben dabei intakt, Pat. hat bis wenige Stunden vor seinem Tode mit normaler Stimme gesprochen. Über die Sensibilität überhaupt und besonders im Kehlkopf kann nichts mit Bestimmtheit angegeben werden; es war nicht denkbar, von dem Pat. in seinem qualvollen Zustande genaue Angaben über Sensibilität zu erhalten; ferner waren dem klinischen Bilde entsprechend Veränderungen in den grauen Vorderhörnern zu erwarten, welche die Nervenfasern für den N. accessorius, radialis und phrenicus abgeben, also im Bereiche des Nucleus accessorius, in den Vorderhörnern des Zervikalmarkes bis herab zum 7. und 8. Zervikalsegment. Die starke Speichelsekretion ließ eine Veränderung in den entsprechenden medullären Zentren erwarten. Das zunächst als akute Bulbärlähmung anzusprechende Bild konnte nach weiterer Entwicklung mit den markanten Lähmungserscheinungen als Poliomyelitis anterior acuta bezeichnet werden, welche weiter oben als gewöhnlich und zwar in den Bulbärkernen begonnen hatte. Das spätere Hinaufsteigen des Prozesses, welches sich im Nystagmus und in Hinterhauptschmerzen



Digitized by Google
Original from UNIVERSITY OF CALIFORNIA
Generated on 2019-10-24 16:16 GMT / http://hdl.handle.net/2027/uc1.b3252768
Public Domain in the United States, Google-digitized / http://www.hathitrust.org/access_use#pd-us-google

äußert, ließ die Diagnose Myeloenzephalitis zu, welche auch durch die Obduktion bestätigt wurde. Die Veränderungen im Hirnstamm, die sich in den histologischen Bildern zeigen, sind schwerer als man nach dem klinischen Aspekt hätte erwarten können. Vom 8. Zervikalsegment bis zu den Augenmuskelkernen mit einer wichtigen, noch zu besprechenden Aussparung, erweist sich der Hirnstamm entzündlich infiltriert. Die schweren Entzündungsherde mit Gefäßveränderungen haben eine bestimmte Lokalisation und durch dieselbe das Krankheitsbild bestimmt. Besonders intensiv sind dieselben im Halsmark und zwar in der Höhe des 3. Zervikalsegmentes bis einschließlich des Akzessoriuskernes. Der pathologisch-anatomische Prozeß ist der gleiche wie in den Bildern der Poliomyelitis anterior acuta, mächtige Gefäßerweiterung, Rundzellenanhäufung längs der Gefäße und Blutungen im Gewebe, welches kleinzellig infiltriert ist, die weißen Lückenfelder zeigen an manchen Stellen den Untergang von Nervengewebe an. Diese entzündlichen Veränderungen sitzen besonders in der grauen Substanz, sie schneiden aber mit derselben nicht ab, sondern greifen auch auf weiße Partien über. Die linke Vorderhornsäule erweist sich als schwerer geschädigt als die rechte, dementsprechend erscheinen die linksseitigen Lähmungen im klinischen Bild stärker hervortretend, das linke Gaumensegel, der linke M. sternocleidomast. und die linke obere Extremität. Die Phrenikuslähmung, die durch Befallenwerden des Zervikalmarkes in der Höhe des IV. Segmentes ihre Erklärung findet, läßt eine Bevorzugung einer Seite nicht erkennen, Pat. atmet wenige Stunden vor seinem Tode nur thorakal mit vermehrter Respiration. Segmentweise betrachtet ergeben die histologischen Präparate folgende Details: Im Bereiche des ganzen Zervikalmarkes findet sich ein schwer entzündlicher Prozeß in den grauen Vorderhörnern, besonders stark ausgeprägt sind die Veränderungen in den 3 oberen Zervikalsegmenten. Neben Gefäßerweiterung mit mächtiger Gefäßwandinfiltration finden sich in den Vorderhörnern große weiße Lückenfelder, ein kleinzelliges Infiltrat ohne Gefäßbeteiligung in der übrigen Substanz des Vorderhorns, auch auf die weiße Substanz und zentralen Anteil der Hinterhörner übergreifend. In dieser Höhe fanden wir den Akzessoriuskern mit den austretenden Nervenfasern schwer geschädigt und die in der Krankengeschichte angeführte Lähmung des M. sternocl. begründet, das linke Vorderhorn schwerer geschädigt als das rechte. Nach unten reicht der Prozeß bis über das letzte Zervikalsegment. Als klinischen Ausdruck dieser Herde finden wir die Lähmung des Radialis vermerkt; die Ursprungskerne der den Trizeps und die Strecker der Hand versorgenden Nerven werden in das 6. und 7. Halssegment verlegt. Oppenheim lokalisiert die Trizepsinnervation z. T. in das 7. besonders in das 8. Zervikalsegment. Die

Digitized by Google
Original from UNIVERSITY OF CALIFORNIA
Generated on 2019-10-24 16:16 GMT / http://hdl.handle.net/2027/uc1.b3252768
Public Domain in the United States, Google-digitized / http://www.hathitrust.org/access_use#pd-us-google

Zwerchfellähmung war der Ausdruck einer Schädigung des 4. Zervikalsegmentes in welches die Ursprungskerne verlegt werden; über die Lähmung der einzelnen Muskeln des Schultergürtels kann nichts Genaueres ausgesagt werden, da eine exakte Prüfung bei dem schweren Krankheitszustande nicht vorgenommen werden konnte. Über die Abgrenzung des Kernes des N. accessorius und des Nucleus ambiguus sowie der aus diesen Kernen entspringenden Wurzeln zieht sich über ein halbes Jahrhundert ein Streit durch die Literatur. Clarke hat den Nucleus glossopharyngeus entdeckt und ihn als N. ambignus beschrieben, Stieda bezeichnet ihn als eigentlichen Vaguskern und Meynert faßt ihn distalwärts als Fazialiskern auf.

Dees (1) weist auf den gleichen Typus der Ganglienzellen des Fazialiskernes und Vago-Glossopharyngeuskernes hin; letzteren faßt er schon wegen seiner Lage als motorischen Kern auf. Der N. accessorius hat mit dem N. ambiguus nichts zu tun, der ventrale Vago-Glossopharyngeuskern ist das nächste Zentrum für die Kehlkopfinnervation. Der Schwerpunkt in dem Streite liegt in der Frage, ob der Akzessorius oder Vagus den Kehlkopf versorge. Grossmann (2) hat in dieser Frage einen Fortschritt erzielt, indem er an Kaninchen durch Durchschneidung und elektrische Reizung die aus der Medulla oblongata entspringenden Wurzelfasern des Vag. accessorius näher bestimmen konnte. Früher wurden die im Vagus enthaltenen motorischen Fasern für die Kehlkopfmuskulatur vom Akzessorius abgeleitet. Dagegen wandten sich Grossmann und Grabower (Arch. f. Lar. 1894) und geben an, daß die motorischen Fasern für den Kehlkopf in den untersten 4 bis 5 Wurzelbündeln des Vagus enthalten seien. Sie konnten durch anatomische Untersuchungen zeigen, daß diese Fasern aus dem N. ambiguus entspringen, während der Accessorius ausschließlich ein spinales Kerngebiet habe. Nach Grabower existiert ein sogenannter Accessorius vagi überhaupt nicht, was schon früher Holl (3) ausgesprochen hat. Bunzel-Federn (4) läßt ebenfalls nicht den Akzessorius an der Innervation des Kehlkopfes teilnehmen, doch läßt er wie Roller (5), Darkschewitz (6) und Dees (7) den Akzessoriuskern bis in den Oblongata hinaufreichen. Die neueren Autoren Dees, Grabower, Bunzel-Federn, Kohnstamm (8) betrachten den N. ambiguus als motorischen Vaguskern. Eine weitere Gliederung dieses Kernes in eigene Zentren für Kehlkopf-, Gaumen- und Schlundmuskeln wurde von Wallenberg (9) vorgenommen, ebenso von Kosaka-Jagita (10) und im weiteren Umfange von Hudovering (11). Wallenberg sieht in spinaleren Ebenen des N. ambiguus die Zellen der medialen und mittleren Gruppe als Zentrum des N. laryngeus sup. an, das motorische Ösophaguszentrum soll in den mittleren Höhen des Kernes in Zellen der medialen Gruppe zu suchen sein, das motorische Magen- und Lungenzentrum der ganzen Längenausdehnung des Kernes entsprechend in

Digitized by Google
Original from UNIVERSITY OF CALIFORNIA
Generated on 2019-10-24 16:16 GMT / http://hdl.handle.net/2027/uc1.b3252768
Public Domain in the United States, Google-digitized / http://www.hathitrust.org/access_use#pd-us-google

der lateralen Gruppe. Diesen experimentellen Befunden stehen die klinischen Erfahrungen von Wallenberg und Breuer-Marburg (12) gegenüber, die in manchen Punkten abweichen. So ist die Stimmbandlähmung am stärksten bei spinalen Herden, bei mehr zerebralen die Schlinglähmung und bei der zerebralsten die Gaumensegellähmung. Wallenberg hebt hervor, daß der räumlich vom n. ambiguus durch die Pyramiden- und Schleifenkreuzung getrennte Akzessoriuskern lediglich den Trapezius und Sternokleidomastoideus innerviert, mit dem Recurrens aber nicht zu tun hat; solange die Kehlkopfmuskulatur ebenfalls in das Gebiet des spinalen Akzessorius verwiesen wurde, konnten Irrtümer in der topischen Diagnose von Bulbärläsionen nicht ausbleiben. Der ventrale Vaguskern, Nucleus ambiguus, läßt eine viel gesichertere Differenzierung zu als der dorsale. In seinem kaudalen Abschnitte ist er Ursprungskern des Recurrens und der Herzhemmungsfasern, in der Mitte innerviert er den weichen Gaumen und am frontalen Pole die quergestreifte Schlund- und Speiseröhrenmuskeln und den M. cricothyreoideus. Als motorischen Kern des Intermedius (Speichelsekretionskern der Chorda tympani) betrachtet Wallenberg den Nucleus salivatiorus superior von Kohnstamm, der in Fazialishöhe dem dorsalen Teile des spinalen Quintuswurzelkernes medial anliegt. Mit Wallenberg bemerkt Marburg, daß bei spinalen Herden im nucleus ambiguus die Stimmbandlähmung und ihre Folgen, Aphonie und Heiserkeit, aufzutreten pflegen, bei mehr zerebralen Schlinglähmung, bei ganz zerebralen Herden, Gaumensegelparese. Aber wie er schon mit Breuer bemerkt, ist diese Lokalisation nicht so aufzufassen, daß bei spinaler Läsion nur Aphonie auftritt, bei cerebraler nur Gaumensegellähmung. sondern, daß die Intensität der Symptome je nach dem Sitze der Läsion verschieden ist, die Stimmbandlähmung am stärksten bei spinaler, die Gaumensegellähmung am stärksten bei mehr zerebral gelegenen Herden. Zusammenfassend sagt Marburg, daß die Gaumensegel-Schlinglähmung und Aphonie auf eine Ambiguusschädigung hinweist, während starke Pulsverlangsamung, sowie Störungen der Respiration und der Allgemeintemperatur (Adam-Stokesche Phänomen) einer Läsion des dorsalen Vaguskernes entsprechen. Verfolgen wir in unserem Falle die Querschnitte oralwärts weiter, so hören die pathologischen Veränderungen in der Höhe der Mitte der Pyramidenkreuzung auf. Die nächsten Querschnitte, welche die Olive bereits anschneiden, in welche der Nucleus intercarlatus Staderini und der unterste Zipfel der spinalen Akustikuswurzel hineinragen und die distalsten Zellen des Nucleus hypoglossus zeigen, sind frei von jeder pathologischen Veränderung. In diesen Schnitten liegen dorsal von der Olive die intakten Ganglienzellen des N. ambiguus im normalen Gewebe. In den nächsten Ebenen finden sich in dorsalen Partien der Medulla entzündlich veränderte und erweiterte Gefäße und kleinzellige Infiltration, der N. ambiguus ist

Generated on 2019-10-24 16:16 GMT / http://hdl.handle.net/2027/uc1.b3252768
Public Domain in the United States, Google-digitized / http://www.hathitrust.org/access_use#pd-us-google
Digitized by Google
Original from UNIVERSITY OF CALIFORNIA

beiderseits noch normal. In den nächsten oralwärts gelegenen Schnitten findet sich Infiltration in beiden Ambiguusgebieten mit Gefäßveränderungen; links sind die entzündlichen Veränderungen intensiver als rechts (Fig. 1). Der übrige oralwärts gelegene Teil des N. ambiguus zeigt schwere Entzündungserscheinungen, welche sich bis in die distalen Anteile des Fazialkernes erstrecken (Fig. 2). Prüfen wir das klinische Symptomenbild bezüglich der vom N. ambiguus versorgten Muskeln, so finden wir eine Lähmung des Gaumensegels, der Rachen- und Schlundmuskulatur; aber keine Stimmbandlähmung. Es besteht also dasselbe Verhalten, wie es Wallenberg und Marburg auf Grund klinischer Beobachtungen postulierthaben, nämlich die Innervation der Stimmbänder von dem spinalsten Anteile des N. ambiguus. Eine

Fig. 1.

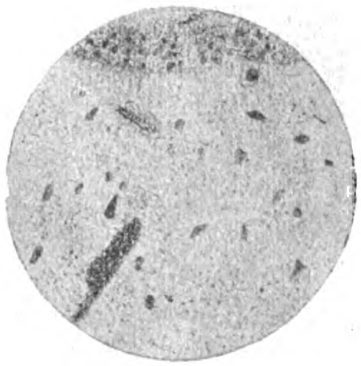

Fig. 2.

weitere Lokalisierung innerhalb dieses Kernes läßt dieser Fall nicht zu, da er mit Ausnahme des spinalen Anteiles im ganzen entzündlich geschädigt erscheint. Im gleichen Maße, in dem die eben besprochenen motorischen Vaguskerne symmetrisch zu beiden Seiten von Entzündung mit Gefäßveränderungen, von kaudal oralwärts an Intensität zunehmend, getroffen sind, nehmen die entzündlichen Veränderungen in den dorsalen Teilen der Medulla zu. Im Gebiete beider dorsalen Vaguskerne finden wir Infiltration, Ödem und Blutungen im Gewebe und ebenso in den lateral davon gelegenen Gebieten, also im Bereiche der spinalen Akustikuswurzel und höher oben im Bereiche des Deiterschen Kernes. Wie weit die Veränderungen der dorsalen Vaguskerne im klinischen Bilde zum Ausdruck kommen, kann nicht genau angegeben werden; eine verläßliche Prüfung der Sensibiliät im Larynx und Pharynx konnte bei dem schweren Zustande des Patienten nicht vorgenommen werden, die Pulszahlen waren

Digitized by Google
Original from UNIVERSITY OF CALIFORNIA
Generated on 2019-10-24 16:16 GMT / http://hdl.handle.net/2027/uc1.b3252768
Public Domain in the United States, Google-digitized / http://www.hathitrust.org/access_use#pd-us-google

während des Krankheitsverlaufes der Temperatur entsprechend, die Beschaffenheit des Pulses wies keine besonderen Veränderungen auf. Am letzten Abend konnte eine thorakale Atmung mit vermehrter Respiration konstatiert werden, offenbar infolge Phrenikuslähmung durch Ausbreitung des Prozesses nach abwärts im Zervikalmark und Ergriffenwerden der grauen Kerne im 4. Zervikalsegment. Nach oben hört der Entzündungsprozeß mit den motorischen Vaguskernen noch nicht auf, sondern er greift auf ihre proximale Fortsetzung, das sind die Fazialiskerne über. Wir finden die distalen Kerngebiete entzündlich infiltriert, eine Fazialislähmung, und zwar kämen die Mundäste in Betracht, bestand nicht, was begreiflich erscheint, wenn man mit einer stärkeren Vergrößerung die betroffenen Kerngebiete durchmustert. Man sieht dann zahlreiche Rundzellen (Fig. 3) zwischen den Ganglienzellen und den Fasern, einzelne Fasern mit Rundzellen dicht besetzt, die auch in ihrer Funktion geschädigt sein dürften, die überwiegende Mehrzahl der Fasern ist aber noch intakt; ohne daß je eine Beweglichkeitseinschränkung in der Zunge zu finden gewesen wäre, finden wir im Präparate an einer Stelle auch Infiltration und Gefäßveränderung im Bereiche des Hypoglossuskernes, wieder in der Weise, daß der überwiegende Anteil des Kernes und im Bereiche der Infiltration die überwiegende Mehrzahl von Zellen und Fasern erhalten sind. Etwas ähnliches finden wir in dem Abduzenskern, ohne daß eine Abduzensparese bestand. Nach dem Auftreten eines Spontannystagmus wurde allerdings die latente Abduzensparese manifest und beeinflußte den rythmischen Ablauf des Nystagmus.

Fig. 3.

Das ganze Krankheitsbild wurde von dem Phänomen der Schlucklähmung beherrscht, mit der die massenhafte Speichelsekretion einherging. Die starke Salivation ist bei den allermeisten Bulbärerkrankungen ein hervorstechendes Symptom, wobei es fraglich bleibt, ob die Speichelbildung tatsächlich verstärkt ist oder wegen des Unvermögens, den Speichel zu schlucken, nur verstärkt erscheint. Ein objektives Maß für die normalerweise produzierte Speichelmenge gibt es nicht, sie ist jedenfalls individuell und unter verschiedenen Umständen verschieden. Gewöhnlich ist man von der unerwarteten Menge des Speichels überrascht, wenn man zum ersten Male Pat sieht, welche aus irgendeinem Grunde nicht schlucken können und den Speichel in eine Speicheltasche entleeren. An einer Kehlkopfklinik, an der sich ständig derartige Pat. aufhalten, bekommt man doch mit der Zeit eine Vorstellung von normalen Speichelmengen

Digitized by Google
Original from UNIVERSITY OF CALIFORNIA
Generated on 2019-10-24 16:16 GMT / http://hdl.handle.net/2027/uc1.b3252768
Public Domain in the United States, Google-digitized / http://www.hathitrust.org/access_use#pd-us-google

und in unserem Falle muß man sagen, daß die Speichelmenge eine abnorm große war. Der Pat. ließ ständig den Kopf über den Bettrand hängen und der Speichel floß beständig aus dem Munde in ein daruntergestelltes Gefäß. Sobald man versuchte, den Kopf auf den Polster zu legen, floß sofort der Speichel in den Larynx und verursachte die qualvollsten Erstickungsanfälle. Als das Speichelsekretionszentrum nimmt man allgemein mit Kohnstamm den in Brückenhaube gelegenen Nucleus salivatorius superior an, der eigentlich keinen zirkumskripten Kern darstellt, sondern aus großen Ganglienzellen vom Vorderhorntypus besteht, welche vom kaudalen Pole des Fazialiskernes bis zum oralen Pole des motorischen Trigeminuskernes weit in der Substantia reticularis zerstreut liegen. Von diesen Zellen gehen die der Innervation der Speicheldrüsen dienenden Fasern ab und bilden den zentrifugalen Anteil des Nervus intermedius. Von anderen Autoren werden andere Zellgruppen als Nucleus salivatorius bezeichnet, so von Valkenburg (Nucleus facialis dorsalis, K. Ak. Amsterdam 1910) eine zwischen Fazialiskern und Abduzenskern gelegene kleine Zellgruppe. Eine diesbezügliche Entscheidung lassen unsere histologischen Untersuchungen nicht zu, in dieser Höhe und in den umstrittenen Gebieten finden sich entzündliche Veränderungen und Infiltration, so daß eine Reizung dieser der Speichelsekretion dienenden Ganglienzellen durch das entzündliche Infiltrat wohl angenommen werden kann, womit die Vermehrung der Speichelproduktion erklärt wird.

Zum Schlusse ist es mir eine angenehme Pflicht, dem Herrn Dozenten Dr. Marschik, dem damaligen Leiter der Klinik nach Hofrat Chiari, für die Überlassung des Falles meinen Dank auszusprechen.

Literatur: (1) Dees, Zur Anatomie und Physiologie des N. vagus. Arch. f. Psych. Bd. XX. 1889. — (2) Grossmann, Über die Atembewegungen des Kehlkopfes. Sitz.-Ber. der k. Akademie der Wissenschaften, Wien 1800. — (3) Holl, Über den Nervus accessorius Willisi. Arch. f. Anatom. u. Phys. 1878 S. 49. — (4) Bunzel-Federn, Über den Kern des Nervus accessorius. Zeitschrift f. Psych. u. Neurol. 1897. — (5) Roller, Zentraler Verlauf des N. accessorius Willisi. Allg. Zeitschr. f. Psych. XXXVII. Bd. 1881. — (6) Darkschewitz, Über den zentralen Ursprung des N. accessorius Willisi. Neurolog. Zentralblatt 1885. — (7) Dees, Über den Ursprung und zentralen Verlauf des N. accessorius. Allgem. Zeitschrift f. Psych. XLIII. Bd. — (8) Kohnstamm, Versuch einer physiologischen Anatomie des Vagusursprunges. Journal f. Psych. u. Neurol. VIII. Bd. — (9) Wallenberg, Verhandlungen der Gesellschaft deutscher Nervenärzte 1910. — (10) Kosaka-Jagitta, Ref. Neurol. Zentralbl. 1908. — (11) Hudovernig, Beitrag zur mikroskopischen Anatomie einiger Gehirnnervenkerne. Journal f. Psych. u. Neur. — (12) Breuer-Marburg, Verhandlungen der Gesellschaft deutscher Nervenärzte 1910.

Digitized by Google
Original from UNIVERSITY OF CALIFORNIA
Generated on 2019-10-24 16:16 GMT / http://hdl.handle.net/2027/uc1.b3252768
Public Domain in the United States, Google-digitized / http://www.hathitrust.org/access_use#pd-us-google

# Vereinsberichte.

## Wiener laryngo-rhinologische Gesellschaft.

**Sitzung vom 4. Februar 1920.**

(Offizielles Protokoll.)

Vorsitz: Herr M. Hajek.
Schriftführer: Herr G. Hofer.

Vorsitzender eröffnet die Sitzung und konstatiert, daß dieselbe nicht beschlußfähig ist. Es wird daher die administrative Sitzung für eine Stunde verschoben.

### I. Wissenschaftliche Sitzung.

I. Hr. Leipen demonstriert einen Fall von umschriebener **Hyperplasie der Zunge.** (Bericht nicht eingelangt.)

II. Hr. Fein stellt einen 51jähr. Kranken vor, der an der Stelle der **rechten Tonsille** ein ungefähr walnußgroßes **Sarkom** zeigt. Die Probeexzision hat ergeben, daß es sich um ein großzelliges Rundzellensarkom handelt. Die Radiotherapie, die seit einigen Wochen auf der Röntgenabteilung von Prof. Freund durchgeführt wird, hat bereits ein vorzügliches Resultat gezeitigt. Der Tumor, der bisher dreimal mit Radium bestrahlt wurde, ist wenigstens um ein Drittel verkleinert und die Drüsen, die an beiden Seiten unter dem Unterkiefer eine beträchtliche Größe hatten, sind nach neunmaliger Röntgenbestrahlung fast völlig verschwunden. Die Behandlung wird fortgesetzt werden.

Aussprache:

Hr. Kofler: Ich habe vor einigen Jahren einen Fall von großzelligem Rundzellensarkom des Pharynx gesehen, der ein wesentlich anderes Bild darbot als der soeben vorgestellte. Die Erkrankung betraf hauptsächlich die Hinterwand des Epi-, Meso- und Hypopharynx, erstreckte sich aber auch auf die hinteren Gaumenbögen und die Tonsillen und erweckte sofort den Eindruck eines ausgebreiteten gummösen Prozesses. Mehr und weniger tiefe Ulzerationen, speckig belegt, waren zu sehen, die Ränder der Geschwüre waren stark infiltriert, zum Teil sogar hypertrophisch und lappig, gleichzeitig bestand eine blaß-livide Färbung der ganzen Rachenschleimhaut. Wassermann negativ. Ich war damals sehr überrascht, als die histologische Untersuchung eines dem Rande eines Geschwüres entnommenen Stückchens die Diagnose „großzelliges Rundzellensarkom" (Institut Prof. Stoerk) ergab.

III. Hr. Schlemmer: **Schlingendraht (Krauseschlinge) 3 Jahre im mittleren Nasengang links verkeilt. Chron. Empyem der Kieferhöhle. Eröffnung der Bulla. Fremdkörperextraktion. Heilung.**

Der 23jähr. Pat. wurde im Frühjahr 1917 gelegentlich einer Granatexplosion verschüttet, erlitt mehrfache Verletzungen im Gesichte und kam

Digitized by Google
Original from UNIVERSITY OF CALIFORNIA
Generated on 2019-10-24 16:16 GMT / http://hdl.handle.net/2027/uc1.b3252768
Public Domain in the United States, Google-digitized / http://www.hathitrust.org/access_use#pd-us-google

mit der Diagnose Kieferfraktur in ein Feldspital nach Lemberg und von hier ins Garnisonspital II nach Wien. Er wurde vorerst mit Eisumschlägen, dann mit Kieferhöhlenspülungen behandelt und schließlich wurden Kokaineinlagen versucht, weil er stets über heftigen Kopfschmerz klagte.

Im Mai 1917 wurde er im Garnisonspital II linkerseits endonasal operiert. Angeblich wurde ein Knochensplitter aus der Nase entfernt. Im Anschluß an diesen Eingriff kam es angeblich zu einer permanenten Eiterung aus der linken Nasenseite.

Bald hernach trat am linken Oberkiefer eine Fistel entsprechend $\underline{4,5}$ auf. Zahnschmerzen hatte der Kranke vorher nicht.

Die Kopfschmerzen waren oft sehr heftig und der Kranke, der später in Wr.-Neustadt weiter behandelt wurde, kam mit der Diagnose linksseitiges Kieferhöhlenempyem Mitte Oktober 1919 an die Klinik.

Bei der ersten Untersuchung fand sich ein nahezu vollständiger Verschluß des linken mittleren Nasenganges durch eine mächtige Schwellung des vorderen Endes der mittleren Muschel. Keine Polypen. Eiterabfluß aus dem mittleren Nasengang.

Bei der Kieferhöhlenspülung kommt stinkender krümeliger Eiter aus dem Antrum links.

Bei der Nachuntersuchung sieht man neuerdings Eiter im mittleren Nasengang.

Stirnhöhlenspülung nach Abdrängung der mittleren Muschel (Rhinoskop. media) ergibt ebenfalls mehrere Klumpen gelben Eiters. Röntgen zeigt linke Kieferhöhle und die linke vordere Siebbeingegend verdunkelt.

Pat. wird vorerst mit Kieferhöhlenspülungen, Kokaineinlagen und Aspirin behandelt. Kopflichtbäder werden nicht vertragen. Diese Therapie schafft dem Pat. immer wesentliche vorübergehende Erleichterung, doch bleibt der anfallsweise auftretende heftige Kopfschmerz bestehen.

Die obige Therapie wird durch fast 2 Wochen wegen eines appendizitischen Anfalles ausgesetzt, da Pat. das Bett hüten muß. Nach der Genesung ergeben die Punktionen bzw. Spülungen der linken Nebenhöhlen dasselbe Resultat.

Ende November 1919 Radikaloperation nach Caldwell-Luc (Dr. Schlemmer). Die Kieferhöhlenschleimhaut ist stark hypertrophisch und stellenweise polypös degeneriert, insbesondere in der tiefen Alveolarbucht. Nach Entfernen der hypertrophischen Schleimhautpartien, sieht man die 2 Wurzeln $\underline{|4,5}$ ins Antrum hineinragen. Die Wurzel $\underline{|5}$ wird extrahiert, während die Wurzelspitze $\underline{|4}$ mit dem Meißel reseziert wurde. Nach Herstellung der Kommunikation zur Nase wird ohne Schleimhautlappenbildung (Schleimhaut der lat. Nasenwand durch die vielen Punktionen zur Implantation ins Antrum ungeeignet) die Wundhöhle in gewöhnlicher Weise versorgt.

Nach der Operation sistierte wohl bald die Eiterung, hingegen blieben die anfallsweise auftretenden Kopfschmerzen bestehen. Die mittlere Muschel ist andauernd stark geschwollen, so daß weiter Kokaineinlagen gemacht wurden, die dem Pat. aber nur vorübergehende Erleichterung brachten. Im mittleren Nasengang war stets ein Eiterstreifen zu sehen, während die Kiefer-

Digitized by Google
Original from UNIVERSITY OF CALIFORNIA
Generated on 2019-10-24 16:16 GMT / http://hdl.handle.net/2027/uc1.b3252768
Public Domain in the United States, Google-digitized / http://www.hathitrust.org/access_use#pd-us-google

höhlenspülflüssigkeit schon völlig rein blieb. Der Pat., der auch an die Poliklinik zur Zahnbehandlung $\frac{|4}{}$ geschickt wurde, klagte nun über gehäufte Nießanfälle und über Zunahme der Kopfschmerzen. Es wurde daher Anfang Jänner 1920 das vordere Ende der linken mittleren Muschel reseziert, ohne daß sich damit sein subjektives Befinden wesentlich geändert hätte.

Eine neuerliche Röntgenaufnahme (mit neuem Gasunterbrecher) zeigte nun einen ganz auffälligen Befund: die vorher eingeführte Sonde reicht in die geräumige, nicht verdunkelte Stirnhöhle. In der Gegend des vorderen Siebbeines sieht man einen charakteristischen Schatten, der sofort als Schlingendraht angesprochen wird.

Die tags darauf vorgenommene Eröffnung der Bulla und die damit verbundene gute Freilegung des Hiatus semilunaris zeigte in demselben den Schlingendraht, der mit der Hajekstanze gefaßt und entfernt wurde. Der Schlingendraht stammte von einer Krauseschlinge. Der eine Schlingendrahtschenkel lag im Hiatus, während der andere dem Septum anlag und offenbar die Ursache zu den schmerzhaften Nießanfällen abgab.

Schon am Nachmittag nach der Operation fühlte sich der Pat. sehr wohl und hat die quälenden Kopfschmerzen und seine Nießattacken mit einem Schlage verloren.

Der Schlingendraht, der im Mai 1917 in den mittleren Nasengang gelangte, ist also fast 3 Jahre dort gelegen.

IV. Hr. Feuchtinger: **Durch Röntgenuntersuchung zufällig gefundener Fremdkörper im Siebbein.**

Der sonst gesunde Pat. erkrankte vor zwei Jahren im Felde an Kopfschmerzen in der rechten Stirngegend, es wurde bei ihm ein Stirnhöhlenkatarrh diagnostiziert und durch mehrere Wochen behandelt. Seither traten besonders bei Witterungsumschlägen und bei Anstrengung die Kopfschmerzen zeitweise auf. Derzeit wurde Pat. wegen Abgabe eines Befundes über seine Nebenhöhlen an die klinische Ambulanz gewiesen. Der objektive Befund im Gesichte und in der Nasenhöhle ist ohne Besonderheit. Die Röntgenaufnahme der Nebenhöhlen fördert einen interessanten Befund zutage. Es zeigt sich eine etwa 3 *mm* große Schrotkugel in dem vorderen oberen Teil des rechten Siebbeines, ziemlich nahe der vorderen Schädelgrube, aber sicher extrakraniell gelegen. Das Siebbein vollständig lufthaltig. Auf Befragen gibt Pat. nunmehr an, daß er sich an einen Jagdunfall vor sieben Jahren erinnere, doch sei er damals nach seiner Meinung nicht durch ein Geschoß verletzt worden, sondern hätte durch ein gefrorenes Erdstück eine ganz unbedeutende Verletzung an der rechten Augenbraue erlitten, die bald vollständig, ohne Beschwerden zu hinterlassen abheilte. Es fragt sich nun, ob die gegenwärtigen Beschwerden (Stirnschmerzen) mit dem Fremdkörper zusammenhängen. Dagegen spricht, daß die Beschwerden erst vor zwei Jahren aufgetreten sind, weiters, daß der Fremdkörper, wie das Röntgenbild und der negative Nasenbefund zeigen, vollständig reaktionslos eingeheilt ist, ferner daß die Erkrankung nach der Anamnese mit einem Stirnhöhlenkatarrh begonnen hat. Für die Ätiologie

Digitized by Google
Original from UNIVERSITY OF CALIFORNIA
Generated on 2019-10-24 16:16 GMT / http://hdl.handle.net/2027/uc1.b3252768
Public Domain in the United States, Google-digitized / http://www.hathitrust.org/access_use#pd-us-google

des Fremdkörpers spricht, daß die Beschwerden stets auf die Fremdkörperseite lokalisiert werden, daß immerhin ein spezifisch schwerer Fremdkörper nahe der Schädelbasis liegt und daß der Nervenbefund vollständig negativ ist. Somit verspricht also die Entfernung des Fremdkörpers keineswegs sicher die Befreiung des Pat. von seinen Beschwerden. Für den Weg der Entfernung käme die Siebbeineröffnung von außen in erster Linie in Betracht, da bei der relativen Enge des vorderen Siebbeines bei einer zu fürchtenden Blutung der Fremdkörper übersehen werden könnte und eine Verletzung der nahen Lamina cribrosa unbedingt vermieden werden muß.

V. Hr. Wessely: **Ulcus mucosae oris von bisher unbekannter Ätiologie.**

Pat. M. W., 62 Jahre alt, wurde bereits in der Dezembersitzung vorgestellt. Damals war der Befund kurz folgender: Ein Ulkus an der linken Tonsille, das, medikamentöser Behandlung trotzend, langsam fortschreitend über den hinteren Gaumenbogen bis zur Uvula gekrochen war. Es war seicht, von polyzyklischer Gestalt. Der Geschwürsgrund uneben, weich, auf Berührung nicht blutend, von einem zarten Sekretschleier bedeckt. Der Rand zeigte weder Infiltration, noch war er aufgeworfen oder unterminiert, sondern fiel aus der Ebene der Schleimhaut scharf begrenzt in das etwas tiefere Niveau des indolenten Geschwürs ab. Die Umgebung zeigte normale reaktionslose Schleimhaut. Keine tastbaren Halsdrüsen. Pat. war vorher stets gesund und war auch jetzt durch das Geschwür nicht nennenswert irritiert.

Die Anamnese und sämtliche angewandten Untersuchungsmethoden (Abstrich, Wassermann, Blutuntersuchung, Harn-, interne und dermatologische Untersuchung) waren ergebnislos.

Es wurde die Vermutung ausgesprochen, daß es sich möglicherweise um ein Ulcus neuroticum Jacobi handeln könnte.

Inzwischen hat sich das Bild bedeutend geändert.

Um Weihnachten wurden in der linken Submaxillargegend die regionären Lymphdrüsen tastbar. Am 7. I. war es bereits ein walnußgroßes Drüsenpaket, von dem aus eine perlenschnurartige Kette harter kugeliger, nicht druckschmerzhafter Drüsen vorn hinter dem Sternokleido gegen das Jugulum zog. Am 13. I. war das submaxillare Drüsenpaket bereits kleinapfelgroß. Das Wachstum war derart rapid, daß man von Tag zu Tag die Volumzunahme nachweisen konnte. Es wurde die Wassermannsche Reaktion zweimal gemacht und war negativ. Eine Probeexzision aus dem Rande des Mundgeschwüres ergab unspezifisches Granulationsgewebe. Am 26. I. war der Drüsentumor bereits apfelgroß, hart, zeigte höckerige Oberfläche, keine Druckschmerzhaftigkeit und war mit der Umgebung nicht verwachsen. Auf der rechten Halsseite wurden die Lymphdrüsen vor dem Sternokloido tastbar.

Es wurde eine Röntgenbestrahlung eingeleitet und Pat. hat nun die erste Bestrahlungsserie (7 Sitzungen) eben beendet.

Von kurzdauernden Fieberreaktionen auf die ersten Bestrahlungen abgesehen ist sie stets fieberfrei. An Körpergewicht hat sie in der letzten Zeit wohl abgenommen, doch fühlt sie sich subjektiv wohl.

Generated on 2019-10-24 16:16 GMT / http://hdl.handle.net/2027/uc1.b3252768
Public Domain in the United States, Google-digitized / http://www.hathitrust.org/access_use#pd-us-google
Digitized by Google
Original from UNIVERSITY OF CALIFORNIA

Eine sichere Diagnose des Krankheitsbildes ist auch heute noch nicht möglich. Der Charakter der Lymphdrüsen ist maligne.

Vermutlich handelt es sich um ein Lymphosarkom.

VI. Hr. Hajek: **Tracheobronchostenose durch Schwielenbildung der Bifurkationsgegend nach ausgeheilter Lymphdrüsentuberkulose.**

Ich demonstriere Ihnen hier ein Präparat, welches einer 42jähr. Frau entstammt, welche von der Klinik Wenkebach zu uns wegen schwerer asthmatischer Beschwerden geschickt wurde, um einen genauen Befund der Trachea und der Bronchien zu erheben.

Die ängstliche Frau bekam nach vollendeter Kokainisierung der oberen Luftwege einen ausgesprochenen dyspnoischen Anfall, durch welchen wir uns indes nicht abhalten ließen, die obere Tracheo-Bronchoskopie auszuführen. Diese gelang leicht und zeigte folgenden Befund: Die obere Hälfte der Trachea normal, etwas unter der Mitte fängt die Trachea an seitlich komprimiert zu werden und verengert sich nach unten bis auf einen sagittalen Spalt von erheblicher Enge. Auffallend ist, daß bei einer Distanz von 25 *cm* von der oberen Zahnreihe her noch nichts von der Bifurkation zu sehen ist. Erst nach Vordrängen des 8 *mm* breiten Tubus bis 27 *cm* gelangt man zur Karina, welche erst nach starkem Abdrängen der 1. Trachealwand zum Vorschein kommt. Die Trachea macht den Eindruck, als wäre dieselbe in die Länge gezogen und fixiert. Die Verengerung erstreckt sich auf die Anfangsstelle der beiden Bronchien. Über die Ursache der Verengerung ließ sich nichts näheres aussagen. Leider ging es der Kranken wenige Stunden nach der Bronchoskopie sehr schlecht. Die Dyspnoe nahm gefahrdrohend zu, so daß der diensthabende Assistent Dr. Schlemmer genötigt war, in der Nacht die tiefe Tracheotomie auszuführen, welche, da ein hoch reichender Mittellappen der Schilddrüse vorhanden war, mit Schwierigkeit einherging. Eine lange Königsche Kanüle passierte nicht die Stenose und die eingeführten weichen Katheter brachten keine Erleichterung. Zwei Tage später starb die Kranke.

Die Autopsie ergab folgenden interessanten Befund: Alte ausgeheilte Tuberkuloseherde in den Lungenspitzen; Große ausgeheilte tuberkulöse Lymphome der oberen und unteren tracheobronchialen, des weiteren der unteren peritrachealen Lymphdrüsen, durchsetzt von anthrakotischen Massen und von schwieligen Narben, welche die untere Trachea und den Eingang in die Bronchien stark verengen. Fixation der Trachea in dem Mediastinum durch Anwachsung an den Aortenbogen.

Epikrise: Durch Zusammenlegen der von vorn aufgeschnittenen Trachea läßt sich der in vivo beobachtete Verengerung leicht konstatieren. Der Fall ist von besonderem Interesse, 1. weil er zeigt, daß nicht nur die käsig veränderten Bronchiallymphdrüsen manifeste Stenosenerscheinungen bedingen können, wie dies durch zahlreiche Beobachtungen festgestellt ist, sondern daß dies auch mitunter erst nach erfolgter Heilung durch Schwielenbildung der Fall ist. Bei der Kranken ließ sich

Digitized by Google
Original from UNIVERSITY OF CALIFORNIA
Generated on 2019-10-24 16:16 GMT / http://hdl.handle.net/2027/uc1.b3252768
Public Domain in the United States, Google-digitized / http://www.hathitrust.org/access_use#pd-us-google

anamnestisch feststellen, daß sie erst seit den letzten 2 Jahren Atembeschwerden hatte, während sie in der Jugend keinerlei Beschwerden seitens der Atemorgane sich entsinnen konnte; 2. ist der Fall von Wichtigkeit, weil die Beobachtung am Lebenden durch einen genauen Obduktionsbefund kontrolliert wurde, was bei dem noch spärlich vorhandenen Material dieser Art von Bedeutung ist.

Aussprache.

Hr. Weil: Nach dem Bekanntwerden der Idee der Bronchialfistel hat natürlich jeder Fachmann einschlägige Fälle besonders aufmerksam verfolgt. Ich habe damals in einem solchen auf meinen diesbezüglichen Vorschlag von Hrn. Hofrat Eiselsberg die Antwort erhalten, das möchte er nicht einmal seinem ärgsten Feinde machen. Ein Chirurg von solchem Range muß für seinen ablehnenden Standpunkt wohl sehr gewichtige Gründe haben.

Hr. Hofer: Hr. Prof. Hajek hat von den Aussichten der Bronchotomie gesprochen. Für eine längere Zeit anhaltende Palliativtherapie ist dies natürlich einzig anwendbar. Ich möchte hier nur kurz erwähnen, daß, wie ich in der Dezembersitzung es demonstriert habe, für die plötzlich einsetzenden Asphyxien bei tiefen Trachealstenosen neben der Tracheotomie die von uns durchgeführte Venae sectio gute Resultate ergibt und dies aus dem Grunde, weil die im Verlaufe einer solchen Stenose nach körperlichen Anstrengungen auftretenden Asphyxien gewöhnlich durch Blutanschoppung hervorgerufen sind. Palliativ läßt sich durch den Aderlaß die variable Komponente einer solchen Stenose als günstig beeinflussen.

## II. Administrative Sitzung.

1. Bericht des Sekretärs:

Hr. Fein: Wie das Vorjahr, stand auch das Geschäftsjahr 1919 im Zeichen eines schweren Verlustes. Am 26. VI. verschied nach langer Krankheit unser hochverehrter Präsident Hr. Prof. Dr. Wilhelm Roth. Er zählte zu den ältesten Mitgliedern der Gesellschaft und war nach dem Tode Chiaris zum Präsidenten gewählt worden. Seine Persönlichkeit und seine Verdienste um Kranke und Wissenschaft wurden bei seinem Begräbnis von unserem Vizepräsidenten Hrn. Prof. Dr. M. Hajek in bewegten Worten geschildert. Auch in der Sitzung vom 5. XI. hat Prof. Dr. M. Hajek eine feierliche Trauerrede für den verstorbenen Präsidenten gehalten. Wir haben der Familie unser tiefgefühltes Beileid ausgesprochen und einen Kranz auf sein Grab niedergelegt.

Ferner ist unser korrespondierendes Mitglied Hr. Geh. Medizinalrat Prof. Dr. Paul Gerber am 13. X. in Königsberg und unser ordentliches Mitglied Hr. Dr. Wilhelm Herrnheiser am 1. XII. in Bad Aussee gestorben. Wir werden ihnen ein ehrenvolles Andenken bewahren.

Diesen traurigen Ereignissen steht eine freudige Begebenheit entgegen, die unserer Gesellschaft zur besonderen Ehre gereicht. Unser Vizepräsident, Hr. Prof. Dr. M. Hajek, wurde im Juni d. J. zum außerordentlichen Professor

Digitized by Google
Original from UNIVERSITY OF CALIFORNIA
Generated on 2019-10-24 16:16 GMT / http://hdl.handle.net/2027/uc1.b3252768
Public Domain in the United States, Google-digitized / http://www.hathitrust.org/access_use#pd-us-google

ernannt und mit der Leitung der Universitätsklinik für Laryngologie, Rhinologie und Otologie betraut. Außerdem wurde einem unserer ältesten Mitglieder, Hrn. Prof. Dr. Leopold Rethi, die Ehre zuteil, mit dem Titel eines ordentlichen ö. Professors ausgezeichnet zu werden.

Unser Ehrenmitglied, Hr. Geh. Medizinalrat Prof. Dr. Paul Heymann in Berlin hat am 7. III. d. J. seinen 70. Geburtstag gefeiert und wurde aus diesem Anlaß seitens der Gesellschaft mit einer Glückwunschdepesche begrüßt.

Durch Austritt verloren wir ein Mitglied: Prof. Dr. Friedel Pick in Prag.

Die Zahl der Mitglieder beträgt derzeit:

8 Ehrenmitglieder,
21 korrespondierende Mitglieder,
60 ordentliche Mitglieder; darunter 7 auswärtige Mitglieder.

Im heurigen Jahre fanden 8 wissenschaftliche Sitzungen statt; in diesen wurden abgehalten 2 Vorträge (Hr. L. Hofbauer (a. G.) und Hr. A. Sgalitzer [a. G.]) und 44 Demonstrationen (mit 58 Demonstrationsobjekten). An den Demonstrationen beteiligten sich: Alexander (a. G.)-Fremel (a. G.), Hajek, Menzel (2), Ruttin (a. G.), Seemann, Sgalitzer (a. G.), H. Stern, Tschiassny, Vollbracht (a. G.), H. Weiß und E. Wessely (a. G.) mit je 1, Fein, Hirsch, Kellner und Weil mit je 2, Kofler und Schlemmer (5) mit je 3, Feuchtinger (5), Glas (7) und Marschik (7) mit je 4 und J. G. Hofer mit 6 (14) Fällen.

Als Funktionäre waren in der Hauptversammlung dieses Jahres gewählt worden:

Präsident: Hr. W. Roth, Vizepräsident: Hr. M. Hajek, Sekretär: Hr. J. Fein, Ökonom: Hr. K. Menzel, Bibliothekar: Hr. H. Marschik, Vorsitzende: Hr. L. Rethi und Hr. L. Harmer, Schriftführer: die Herren Feuchtinger, Hofer und Kraus.

2. Bericht des Ökonomen:

Der Rechnungsabschluß ergibt einen Saldovortrag von K 973.64.

In Anbetracht des Umstandes, als die Ausgaben der lar.-rhin. Gesellschaft fast ausschließlich sich auf Drucksorten, Schreibhonorare und Porti erstrecken, deren Preis um mehr als 100% bereits gestiegen ist und wahrscheinlich noch weiter steigen wird, beantragt der Ökonom, den Jahresbeitrag pro 1920 von K 10.— auf K 20.— zu erhöhen.

Der Antrag wird zum Beschluß erhoben.

3. Bericht der Bibliothekars:

Hr. Marschik: Die Bibliothek der Gesellschaft erfuhr eine wertvolle Bereicherung durch die hochherzige Spende der Witwe nach unserem

Generated on 2019-10-24 16:16 GMT / http://hdl.handle.net/2027/uc1.b3252768
Public Domain in the United States, Google-digitized / http://www.hathitrust.org/access_use#pd-us-google
Digitized by Google
Original from UNIVERSITY OF CALIFORNIA

verstorbenen Präsidenten weil. Prof. W. Roth, die, einem Wunsche des Verewigten gemäß, seine gesamte medizinische Bibliothek der Gesellschaft zur Verfügung gestellt hat. Redner hatte die Ehre, aus diesem reichen literarischen Schatz die für die Gesellschaft wertvollen und brauchbaren Werke auszuwählen, deren Katalog hiermit vorgelegt wird. Es befinden sich darunter die wichtigsten Sammelwerke, Handbücher und Atlanten der modernen laryngo-rhinologischen Literatur, die sich sämtlich durch ihre Wohlerhaltenheit auszeichnen, ein Zeichen der Liebe und Sorgfalt, die der Verstorbene seiner Bibliothek zugewendet hat. Ferner eine große Zahl von Separatabdrücken. Die Gesellschaft hat bereits in der Novembersitzung, in welcher Prof. Hajek von der Spende Mitteilung machte, ihren Dank an Frau Prof. Roth zum Ausdruck gebracht. Es ist noch zu bemerken daß auf Veranlassung des Chefs der Klinik auch diese Spende gleichwie der bisherige Bestand der Gesellschaftsbibliothek in die klinische Bibliothek eingereiht worden ist, die bekanntlich durch den Nachlaß weil. Hofrat Chiaris und die Einfügung der Bibliothek Prof. Hajeks eine so enorme und wertvolle Bereicherung erfahren hat. Diese Einreihung geschah zur Erleichterung des wissenschaftlichen Arbeitens und Katalogstudiums, um so mehr, als ja die gesamte klinische Bibliothek den Gesellschaftsmitgliedern zur Benutzung frei steht. Doch ist das Eigentum der Gesellschaft durch besonderen Vermerk im Katalog sowie durch Stempelaufdruck auf den einzelnen Stücken hinreichend gekennzeichnet. Ein Ausleihen der Werke findet nicht statt. Schließlich wird noch mitgeteilt, daß die seinerzeit gewählte Bibliothekskommission im vergangenen Jahre nicht in der Lage war, zusammenzutreten.

4. Neuwahl der Funktionäre:

Gewählt wurden:
Präsident: Prof. Dr. M. Hajek.
Vizepräsident: Prof. Dr. J. Fein.
Sekretär: Dr. A. Heindl.
Ökonom: Dr. K. Menzel.
Bibliothekar: Dr. F. Schlemmer.
Kassarevisoren: Prof. L. Harmer und Dr. M. Weil.
Schriftführer: Dr. F. Haslinger, M. Seemann, C. Wiethe.
Vorsitzende: Obermedizinalrat Dr. V. Läufer und Dozent Dr. H. arschik.

5. Wahl neuer Mitglieder:

Prof. Dr. G. Alexander, Dr. G. Dinolt, Dozent Dr. Hugo Frey, Dr. F. Haslinger, Dr. J. Kornfeld, Dr. W. Weiß, Dr. C. Wiethe, Dr. E. Wessely.

---



Digitized by Google
Original from UNIVERSITY OF CALIFORNIA
Generated on 2019-10-24 16:16 GMT / http://hdl.handle.net/2027/uc1.b3252768
Public Domain in the United States, Google-digitized / http://www.hathitrust.org/access_use#pd-us-google

# Laryngologische Gesellschaft zu Berlin.

**Ordentliche Hauptversammlung vom 25. Jänner 1918.**

Vorsitzender: Herr Killian.
Schriftführer: Herr Gutzmann.

*Geschäftlicher Teil.*

Vor der Tagesordnung.

I. Herr Killian stellt einige Fälle von **Kehlkopfschüssen** vor.

II. Herr Halle stellt eine **Gesichtsspaltenzyste** vor. Der dritte Fall, den er in kurzer Zeit operiert hat. Die Zyste liegt vorn am Naseneingang.

Aussprache.

Herr Claus hat vor Jahren einen solchen Fall, den er als Retentionszyste angesehen hat, operiert.

Herr Finder fragt, wie Herr Halle diese Zysten von den Oberkieferzysten abgrenzt.

Herr Halle: Die Oberkieferzyste, besser radikuläre Zyste, ist auf eine Erkrankung der Zähne zurückzuführen und wächst in den Knochen hinein. Die Gesichtsspaltenzysten liegen auf der Fossa canina, nie im Knochen.

III. Herr Halle zeigt einen Fall, der die verhängnisvolle Wirkung von **Obturatoren bei Kieferhöhleneiterung** dokumentiert. Die Pat. war tuberkulös; der Obturator war die Veranlassung, daß sich in seiner Umgebung tuberkulöse Entzündungen und Geschwüre etabliert haben mit einer Ostitis tuberculosa, die zu einer Zerstörung des Knochens geführt hat.

Tagesordnung.

I. Herr Gutzmann: Einige Ergebnisse, die aus den Arbeiten im Laboratorium für experimentelle Phonetik an der Halsklinik der königl. Charité gewonnen wurden.

*a*) Vorführung **phonographischer Aufnahmen** der Stimme bei Schußverletzungen des Rekurrens und des Kehlkopfes selbst. Die Phonographie hat für den Laryngologen nicht nur den Wert eines objektiven Stimmbefundes, sie hat auch Bedeutung für den klinischen Unterricht. Das Phonogramm ist auch ein wichtiges Hilfsmittel bei der Beurteilung der durch die phonetische Behandlung erzielten Fortschritte.

*b*) **Neue Art der Phonophotographie.**

Die Auswertung der Phonogramme in wissenschaftlich-phonetischer Beziehung ist bei direkter Untersuchung von der Platte aus verschiedenen Gründen ungemein schwierig. Deshalb verzichtet man jetzt meist auf die Untersuchung der Originalkurve der Phonogramme und überträgt die Kurve durch ein feines Hebelwerk, z. B. das des Lioretgraphen, in eine Rußkurve. Gutzmann hat eine neue Methode ausgearbeitet, die einfach und genau ist.

Digitized by Google
Original from UNIVERSITY OF CALIFORNIA
Generated on 2019-10-24 16:16 GMT / http://hdl.handle.net/2027/uc1.b3252768
Public Domain in the United States, Google-digitized / http://www.hathitrust.org/access_use#pd-us-google

Er leitet die Schallwellen von der Schalldose des Phonographen zur Leppin-Maschenschen Kapsel. Hier werden die Schwingungen der vibrierenden Kapsel durch zwei kleine, beleuchtete Spiegelchen, die als „Lichthebel" wirken, vergrößert und können dann direkt photographiert werden.

*c*) **Kontrastfärbung der Schallkurven.**

Das Ablesen der Glyphen von den dunklen Platten oder Walzen, ist sehr anstrengend und gibt deshalb leicht Anlaß zu Irrtümern, da leicht Oberfläche und eingegrabene Rille verwechselt werden können. Deshalb färbt Gutzmann die Platte mit Farbstoffen, z. B. Alkanin, vor, wodurch sich dann die Rillen schön abheben oder er schlemmt sie mit allerfeinster, sedimentierter Schlemmkreide ein. Die auf diese Weise gewonnenen Bilder (bes. auch Photographien) sind von großer Klarheit.

### Sitzung vom 1. März 1918.

Vorsitzender: Herr Killian.
Schriftführer: Herr Gutzmann.

Vor der Tagesordnung.

I. Herr Müsehold: **Angiom der Wange.** Großes Angioma plexiforme, von Kindheit an bestehend, die ganze Dicke einer stark geschwollenen Wange ausfüllend.

II. Herr Finder: **Gaumentumor.** Demonstration von Präparaten eines Tumors des harten Gaumens, der von normaler Schleimhaut bedeckt war, im Knochen eine Mulde setzte, ohne mit ihm verwachsen zu sein und sich leicht ausschälen ließ; er bestand 4 Jahre. Trotzdem zeigte die bistologische Untersuchung ein Karzinom, und zwar ein Adenokarzinom mit eingelagertem Knorpelgewebe und teilweise schleimig degeneriertem Stroma.

III. Herr Killian: **Hypophysentumor.** Harmlose Zyste, Operation nach Hirsch. Im Anschluß daran Demonstration von Stereoröntgenbildern, an denen diese Tumoren prachtvoll zu sehen sind.

IV. Herr Lautenschläger: **Drei Fälle von Ozaena.** Alle 3 Fälle wurden nach Lautenschlägers Methode operiert. 2 Fälle wurden als genuin bezeichnet, trotzdem war die Schleimhaut der Kieferhöhle chronisch krank. Im dritten Fall ist die Ozaena unzweifelhaft aus einer Höhleneiterung entstanden.

V. Herr Schönstadt: **Neues Verfahren zur Verengerung der Nasenhöhle.**

Ein neues Verfahren, um durch Verengerung der Nase auf die Ozaena günstig einwirken zu können. Die Oberlippe wird nach oben geklappt und ein Schnitt, der bis über beide Eckzähne reicht über den Schneidezähnen geführt, sodann die Weichteile zurückpräpariert, bis die knöcherne Nasenöffnung freiliegt. Hierauf wird vom Nasenboden und Septum der Nasenschlauch bis hinten zu den Choanen vorsichtig losgelöst. In die entstandenen



Digitized by Google
Original from UNIVERSITY OF CALIFORNIA
Generated on 2019-10-24 16:16 GMT / http://hdl.handle.net/2027/uc1.b3252768
Public Domain in the United States, Google-digitized / http://www.hathitrust.org/access_use#pd-us-google

Taschen am Septum werden Tibiaspäne eingelegt, die Weichteile zurückgelegt und die Wunde verschlossen.

Es wurden bisher vier Pat. auf diese Weise operiert. Der Vorteil liegt darin, daß der Nasenschlauch unangetastet bleibt, die Schleimhaut unverletzt bleibt, die Operation aseptisch verläuft.

Aussprache.

Herr Halle: Diese Methode wird den Lautenschlägerschen Prinzipien nicht gerecht. Es bleibt die Annäherung der ganzen lateralen Nasenwand an das Septum aus und die wichtige Eröffnung der Nebenhöhlen wird unterlassen.

Herr Lautenschläger, Herr Schönstadt, Herr Lautenschläger.

Tagesordnung.

Herr Lautenschläger: **Über das Wesen der Ozaena.** (Vortrag.)

**Sitzung vom 22. April 1918.**

Vorsitzender: Herr Killian.
Schriftführer: Herr Gutzmann.

Vor der Tagesordnung.

I. Herr Halle: **Ein ungewöhnlicher Fall von Fremdkörper im Ösophagus.** Entfernung eines stark verkeilten großen Rinderknochens mit Ösophagoskop.

II. Herr Halle: **Zur Operation der Gaumenplastik.**

Halle hat von Herrn Esser ein Verfahren gesehen, das ihm sehr nützlich erschien und das von ähnlichen Gesichtspunkten ausgeht, wie das Verfahren von Rosenthal, wo der Lappen aus der Wange gebildet und in den Gaumen hineingeschlagen wird. Diese Methode ist sicher, da in dem verwendeten Nasolabiallappen die Art. angularis narium liegt und man einen dünnen Stiel verwenden kann, die Entstellung des Gesichtes wird auf ein Minimum herabgesetzt (Demonstration des Verfahrens an Lichtbildern und Patienten).

Aussprache.

Herr Ganzer.

III. Herr Halle: **Plastik am Oberlid mit Radikaloperation der Stirnhöhle.**

Granatsplitterverletzung des Oberlides mit teilweisem Lidverlust, außerdem Eiterung aus der Orbitalhöhle. Zuerst Entfernen von Sequestern vom Orbitaldach, sodann Verschluß eines Defektes der Konjunktiva am Oberlid durch einen Stiellappen von der Nase. Wegen fortgesetzter Fistelung aus der Augenhöhle, die auf eine kranke Stirnhöhle schließen ließ, wurde diese radikal operiert, indem nur ihr Boden entfernt, der Inhalt ausgekratzt und eine breite Kommunikation zur Nase hergestellt wurde. Trotzdem an

Digitized by Google
Original from UNIVERSITY OF CALIFORNIA
Generated on 2019-10-24 16:16 GMT / http://hdl.handle.net/2027/uc1.b3252768
Public Domain in the United States, Google-digitized / http://www.hathitrust.org/access_use#pd-us-google

der Hinterwand ein Defekt bestand und die mit Granulationen bedeckte Dura freilag, wurde die Vorderwand stehen gelassen. Der kosmetische Effekt ist ein sehr guter.

IV. Herr Killian: **Fall von Karzinom des Larynx.**

Laryngektomie; der Fall wird wegen der Art der Vernähung der Rachenschleimhaut vorgestellt. Nach Killians Ansicht hängt der Erfolg der Operation davon ab, daß man primär eine dichte Naht macht. Katgutnähte quellen und die Knoten lockern sich, so daß die Nähte beim Schlucken leicht aufgehen. Deswegen wendet Killian jetzt Seide an. Die Nähte werden so angelegt, wie es die Chirurgen oft beim Darm machen; der Knoten wird nach innen verlegt, damit er im Gewebe keinen Schaden macht, er kann sich dann in das Pharynxlumen abstoßen. Der Fall heilte per primam.

V. Herr Finder: **Fall von ausgedehnter Tuberkulose des Naseninnern.**

Bei dem Soldaten sieht man das ganze Naseninnere in eine schwammige, zerfallende Masse umgewandelt. Klinisch und histologisch: Tbc. nasi; der Prozeß hat auch das knöcherne Nasengerüst ergriffen. An eine chirurgische Behandlung ist bei der Ausbreitung des Prozesses wohl nicht zu denken. Ich stelle den Fall vor, weil ich hier das Friedmannsche Mittel versuchen will, über das in letzter Zeit auch bei chirurgischer Tuberkulose Günstiges berichtet wird.

Aussprache.

Herr Killian, Herr Finder, Herr Killian.

VI. Herr Schönstadt: **Fall von einseitiger Ozaena,** ferner zwei Fälle, die nach seiner Methode operiert wurden.

VII. Herr Halle: **Fälle zur Ozaenaoperation** nach modifizierter Methode.

Ich sehe keine Begründung dafür, warum man bei der Lautenschlägerschen Methode so lange die Oberkieferhöhle vom Munde aus offen halten soll. Ich habe bis jetzt 40 Fälle von Ozaena operiert. Die Methode war folgende: entlang dem vorderen Ansatz der mittleren und unteren Muschel wird ein Schnitt durch Schleimhaut und Periost angelegt, ebenso entlang dem unteren Nasengang. Die ganze Nasenwand wurde in dieser Dreieckslinie durchgemeißelt, nach innen geklappt und die Schleimhaut der Scheidewand und der unteren Muschel angefrischt. Durch längere Tamponade wurde eine Synechie in dieser Stellung erzielt. In letzter Zeit habe ich nicht mehr die Schleimhaut im unteren Nasengang durchgeschnitten, sondern sie vom vorderen Schnitt aus abgehebelt, nach der Mitte umgeklappt und nun erst den Knochen durchgeschlagen. Ich stülpe also die Schleimhaut des unteren Nasenganges mit hinein in die Nasenhöhle.

An der Aussprache beteiligen sich die Herren: Lautenschläger, Killian, Halle, Kirschner, Heymann und Schoenstadt.

Digitized by Google
Original from UNIVERSITY OF CALIFORNIA
Generated on 2019-10-24 16:17 GMT / http://hdl.handle.net/2027/uc1.b3252768
Public Domain in the United States, Google-digitized / http://www.hathitrust.org/access_use#pd-us-google

VIII. Herr Lautenschläger: **Mikroskopische Präparate zur Ozaena.**

Ich habe bereits mehrmals mikroskopische Bilder von Nebenhöhlenschleimhäuten, die bei Ozaenaoperationen entnommen wurden, gezeigt. Auch an makroskopisch einwandfreien Nebenhöhlenschleimhäuten sind mikroskopische Veränderungen nachzuweisen. Die Bilder unterscheiden sich in einigem von denen, die wir bei gewöhnlicher chronischer Nebenhöhleneiterung in den Schleimhäuten finden. Auffällig ist in mehreren Präparaten die enorme Verdickung der Basalmembran, die Vermehrung des Bindegewebes im allgemeinen, besonders des subepithelialen Bindegewebes. Auffällig ist die starke entzündliche Verdickung der Gefäßwände und die bindegewebige Verdickung der Adventitia. Ich empfehle bei gleichen Operationen die gewonnene Schleimhaut zu untersuchen.

Die Diskussion wird bis zur Drucklegung des von Herrn Lautenschläger neulich gehaltenen Vortrages vertagt.

### Sitzung vom 21. Juni 1918.

Vorsitzender: Herr Killian.
Schriftführer: Herr Gutzmann.

Vor Beginn der Tagesordnung hält Herr Killian, anläßlich des plötzlichen Hinscheidens v. Chiaris, einen Nachruf.

Tagesordnung.

Herr Killian: **Die Schwebelaryngoskopie in ihrer neuesten Form,** demonstriert an einem Falle von rezidivierenden Kehlkopfpapillomen (in Narkose).

Der Pat. ist gegen Kokain refraktär und es mußten bei ihm schon einmal Papillome in Narkose entfernt werden.

Ich benutze nun einen neuen Haken mit einer Mundsperre in Form eines geschlossenen Ringes, der mit Schraube und Hebel verstellt wird. Die Einführung geschieht in bekannter Weise; erst wenn man an den Aryknorpeln angelangt ist, fange ich an, die Mundsperre gegen die oberen Schneidezähne zu stemmen und an der Schraube zu drehen. Dadurch wird der Zungenspatel gleichsam in den Kehlkopf hineingeschoben. Dann hänge ich den Haken am Galgen auf und bringe den Kopf in Schwebe. Wird der Galgen an seiner Kurbel herangedreht, so erfolgt langsam die Einstellung des Kehlkopfes, denn der Zungenspatel bekommt dadurch eine Drehung nach oben und hebt den Kehldeckel. Die Einstellung läßt sich noch verbessern, wenn man an der Flügelschraube des Hakens dreht und dadurch diesem eine Winkelstellung gibt.

Die vorteilhafte Umgestaltung der Mundsperre verdanken wir Lynch in New Orleans, ebenso die systematische Heranschiebung des Galgens zum Zwecke der Einstellung des Kehlkopfinneren. Seine Publikation erreichte mich knapp vor dem Kriege mit Amerika; ich habe das Instrument nach Photographien anfertigen lassen und weitere kleine Verbesserungen angebracht.

Digitized by Google
Original from UNIVERSITY OF CALIFORNIA
Generated on 2019-10-24 16:17 GMT / http://hdl.handle.net/2027/uc1.b3252768
Public Domain in the United States, Google-digitized / http://www.hathitrust.org/access_use#pd-us-google

Ich glaube, daß die Schwebelaryngoskopie endlich in einen Ruhezustand gelangt ist. Wir arbeiten mit diesem Instrument seit einem Jahr. Es hat sich stets bewährt.

II. Herr Killian: **Fremdkörper in der Lunge.**

Schwierige Entfernung der Nadel einer Ludendorff-Medaille bei einem 5jährigen Knaben in Lokalanästhesie von einer Tracheotomiewunde aus, die bei einem Extraktionsversuch von anderer Seite angelegt wurde.

III. Herr Killian: **Einige Fälle von Kehlkopfschüssen** in einem späteren Stadium der Plastik.

### Sitzung vom 25. Oktober 1918.

Vorsitzender: Herr Killian.
Schriftführer: Herr Gutzmann.

Vor der Tagesordnung.

I. Herr Seemann: **2 Fälle von angeborener submuköser Spaltung des harten Gaumens.**

Die submuköse Gaumenspalte ist eine Hemmungsmißbildung. Ihr Vorhandensein wird oft übersehen und ist viel zu wenig bekannt. Die Sprache beider Pat. zeigt eine auffallend starke Rhinolalia aperta, fast so stark, wie bei bestehenden Gaumendefekten. Diese bestehen hier zwar äußerlich nicht, tastet man aber den harten Gaumen ab, so fühlt man hinten in der Mittellinie eine Spalte, die von Schleimhaut bedeckt ist und harte, scharfe Ränder aufweist. Der Grund der Sprachstörung ist eine Insufficientia veli palatini.

Aussprache.

Herr Gutzmann, Herr Sturmann.

II. Herr Heymann: *a*) Fall von einem **weißen, kreidigen Belag im Kehlkopf**; die klinische Diagnose lautet auf Diphtherie, die bakteriologische Untersuchung war bisher negativ. *b*) Der zweite Fall zeigt einen **vernarbten Defekt der Epiglottis,** umgeben mit einem knotigen Infiltrat, später traten unbedeutende Erosionen und Ulzerationen auf. Die Wassermann-Reaktion soll früher positiv gewesen sein, jetzt ist sie negativ; es handelt sich wahrscheinlich um eine Mischform von Lues und Lupus. *c*) Beim dritten Fall sieht man eine **angeborene Membranbildung zwischen den Stimmbändern.** *d*) Bericht über einige **Schußverletzungen,** bei denen es trotz kompliziertem Schußkanal nur zu einer isolierten Lähmung eines einzelnen Nerven kam (Rekurrens, Hypoglossus).

Aussprache.

Herr Finder teilt zum ersten Fall mit, daß er ein ähnliches Bild während der Grippeepidemie gesehen hat.

Herr Beckmann erinnert daran, daß in den Sektionsbefunden an Grippe-Pneumonie Verstorbener diphtheritische Beläge in der Trachea und den Bronchien gefunden wurden.

Digitized by Google
Original from UNIVERSITY OF CALIFORNIA
Generated on 2019-10-24 16:17 GMT / http://hdl.handle.net/2027/uc1.b3252768
Public Domain in the United States, Google-digitized / http://www.hathitrust.org/access_use#pd-us-google

Herr Killian weist darauf hin, daß er schon vor Jahren mitgeteilt hat, daß Lues im Kehlkopf Veränderungen machen kann, die man leicht für Lupus hält.

Herr Heymann (Schlußwort).

III. Herr Killian: 3 Fälle von **Kehlkopfschüssen,** bei denen zur Wegsammachung des Keklkopfes das plastische Verfahren angewendet wurde, wie ich bereits öfter gezeigt habe. Das Annähen des gedoppelten Hautknorpellappens wurde in mehreren Zeitabschnitten durchgeführt. Zuerst wurde an einer Seite, dann oben und schließlich, bei mit einer Rolle Jodoformgaze hinreichend gesperrt gehaltenem Larynx, die zweite Seite genäht.

Hier ist ein Fall, wo es nach einem Schuß zu einer Perichondritis der rechten Schildknorpelplatte gekommen war. Es wurde zuerst ein Laryngostoma angelegt, mit aus den unteren Halspartien entnommenen Hautlappen umsäumt und schließlich plastisch gedeckt.

Im letzten Fall handelt es sich um eine Granatsplitterverletzung. Der Schuß kam von rechts her durch den Kehlkopf, verletzte die rechte Stimmlippe und blieb subglottisch in der linken Kehlkopfwand stecken, wo er lange eine Fistelung erzeugte.

Tagesordnung.

I. Herr Gutzmann: **Fall von linksseitiger Phrenikuslähmung** (mit Vagus-Rekurrenslähmung derselben Seite).

Dieser Offizier hat eine Verletzung durch einen Fliegerbombensplitter erlitten, der in der linken Skapula unter der Crista eingedrungen ist und die Lunge durchbohrt hatte. Es stellten sich auch Lähmungserscheinungen ein: eine Lähmung des linken Stimmbandes, eine Lähmung beim Schlucken und Beschwerden beim Atmen. Als der Pat. zu mir kam, war die Stimme sehr schlecht. Das gelähmte Stimmband steht nahe der Mittellinie und es gelang, die Stimme so herzustellen, daß sie ganz normal klingt; der Pat. macht jetzt Dienst an der Front. In früher ausgeführten Röntgenbildern war kein Geschoßsplitter zu sehen. Trotzdem mußte ich ihn, und zwar in einer bestimmten Lokalisation annehmen. Es bestanden Störungen bei der Atmung, die Verschiebbarkeit der linken Lunge fehlt völlig. Es besteht eine linksseitige Phrenikuslähmung. Der Splitter muß also dort sitzen, wo Phrenikus und Vagus nahe beisammen sitzen, das ist unter dem linken Sternoklavikulargelenk. Daß der Vagus geschädigt ist, beweist die Rekurrenslähmung und die Störung beim Schlucken, die abnorme Frequenz des Pulses, der zwischen 40 bis 130 Schlägen variiert. Die Stereo-Röntgenaufnahme hat meine Annahme bestätigt.

II. Herr Claus: **Zwei weitere geheilte Fälle von Osteomyelitis platter Schädelknochen.**

Ich habe Ihnen schon vor dem Krieg über zwei solche Fälle berichtet. Der erste Fall kam ad exitum, der zweite heilte ab, und zwar nach Radikaloperation und unter der Wirkung von elektrischen Lichtbädern, die mir Herr Geh.-Rat Killian empfohlen hat und die eine glänzende Wirkung ten.

Generated on 2019-10-24 16:17 GMT / http://hdl.handle.net/2027/uc1.b3252768
Public Domain in the United States, Google-digitized / http://www.hathitrust.org/access_use#pd-us-google
Digitized by Google
Original from UNIVERSITY OF CALIFORNIA

In diesen beiden Fällen habe ich gar nicht mehr operiert. Ich habe nur die Weichteile gespalten, damit sich der subperiostal gebildete Abszeß entleeren konnte und habe dann beide Fälle nur mit Kopflichtbädern behandelt.

Der erste Fall betrifft eine akute Nebenhöhleneiterung der Kiefer- und Stirnhöhle. Der Knabe kam mit einer teigigen Schwellung über der Stirn, die bis über die Haargrenze hinaufreichte, zu uns; am nächsten Tag nahm diese zu und reichte vom Okziput bis zur Wange. Ich habe Kopflichtbäder angewendet, und zwar dreimal täglich je eine halbe Stunde 90 bis 100°. Die Erscheinungen gingen bald zurück, der Prozeß heilte ganz ab.

Der zweite Fall kam mit einem großen Abszeß in Scheitelgegend. Das Röntgenbild zeigte einen osteomyelitischen Herd im Knochen. Nach Spaltung des Abszesses lag die Diploë weit frei. Auch dieser Fall heilte unter Heißluftbehandlung glatt ab.

Ich möchte deshalb die Behandlung der Osteomyelitis der platten Schädelknochen, die bisher eine sehr schlechte Prognose gab, mit Kopflichtbädern erneut empfehlen.

Aussprache.

Herr Weingärtner berichtet über einen Fall von Osteomyelitis des Stirnbeins, der an der Klinik behandelt wurde. Bei dem Soldaten wurde eine Radikaloperation der Stirnhöhle gemacht. 6 Tage später stellten sich Erscheinungen der Osteomyelitis ein, die rasch Fortschritte machte, so daß auch die andere Stirnhöhle operiert und der erkrankte Knochen entfernt werden mußte. Trotz der ausgedehnten operativen Maßnahmen und energischer Kopflichtbehandlung stetige Verschlimmerung. In Anbetracht der schlechten Prognose wurde der Versuch mit Vuzin gemacht, mit dem Erfolge, daß der Pat. heute geheilt ist. Der Pat. bekam in $1^1/_2$ Monaten sechsmal Vuzininjektionen, und zwar haben wir immer in der Peripherie der erkrankten Partie 100 $cm^3$ einer $1^0/_{00}$ Lösung eingespritzt (0·1 Vuzin auf 100 $cm^3$ einer 0·5%igen Novokainlösung).

Herr Killian betont, daß dies der letzte Versuch einer therapeutischen Maßnahme bei diesem Fall gewesen sei, der zu einem so schönen Erfolg geführt hat.

III. Herr G. Finder berichtet über einen Fall von **ausgedehntem Naevus der Mund- und Rachenschleimhaut.**

IV. Herr Halle demonstriert einen Soldaten mit **Schußverletzung der rechten Stirnhöhle,** bei dem die zersplitterte Höhle operiert und zugleich der Defekt des Oberlides plastisch ersetzt wurde.

**Sitzung vom 13. Dezember 1918.**

Vorsitzender: Herr Killian.
Schriftführer: Herr Gutzmann.

I. Herr Gutzmann: **Fall von geheilter habitueller Stimmlähmung.**

Ein Offizier, der Ende März 1916 an fieberhaftem Kehlkopfkatarrh erkrankte und seitdem jahrelang stimmlos geblieben war. Er wurde seither

Digitized by Google
Original from UNIVERSITY OF CALIFORNIA
Generated on 2019-10-24 16:17 GMT / http://hdl.handle.net/2027/uc1.b3252768
Public Domain in the United States, Google-digitized / http://www.hathitrust.org/access_use#pd-us-google

vergeblich von Laryngologen und Neurologen mit Elektrisation, Vibration, Massage des Kehlkopfes usw. behandelt und sein Leiden schließlich für hysterische Aphonie erklärt. Als ich ihn sah, machte er ernstliche Anstrengungen, Stimme zu produzieren; er preßte stark, trotzdem sprach er nur flüsternd, und zwar ganz leise, er machte einen Preßverschluß. Er hatte also einen guten Willen, von Hysterie war nicht zu reden; es handelte sich offenbar um ein Vergessen der richtigen Stimmlippenbewegungen. Ich habe mit dem Pat. Übungen in tiefer Stimmlage gemacht und er wurde in drei Tagen völlig geheilt.

II. Herr Weingärtner: **Fall von Dilatatio ventriculi symptomatica.**

25jähr. Mann bei dem sich bei einfacher Phonation das linke Taschenband vorwölbt, bei lauter Phonation kugelförmig vorspringt. Infolge früherer Erkrankung (angeblich Diphtherie) fehlt unter dem Taschenband das Stimmband und die Luft wird in den Ventriculus Morgagni getrieben. Es handelt sich um eine Art von Laryngokele.

Aussprache.

Herr Gutzmann macht darauf aufmerksam, daß auf der Seite der Laryngokele die Vibrationen beim Phonieren viel deutlicher zu fühlen sind.

III. Herr Weingärtner stellt zunächst den in der letzten Sitzung erwähnten Fall von **Osteomyelitis des Stirnbeins** vor.

Bei einem zweiten Fall von Stirn- und Kieferhöhleneiterung und ausgesprochener Osteomyelitis bestand ein subperiostaler Abszeß in der Gegend der Kieferhöhle, hohes Fieber (40°) Exophthalmus, Chemosis, Ödem der Stirnhaut. Trotz radikaler Eingriffe breitete sich die Osteomyelitis des Stirnbeins weiter aus. Auch bei diesem 8jähr. Mädchen wurde Vuzin angewendet (3mal je 50 $cm^3$ in je 8 Tagen Pause). Der Prozeß ist seither coupiert, das Fieber verschwunden, der Allgemeinzustand erheblich gebessert. Wir dürfen auch diesen Erfolg der Vuzinbehandlung zusprechen.

IV. Herr Killian stellt 3 Fälle von **Kriegsverletzungen des Kehlkopfes vor.**

Erster Fall. Völliges Fehlen der Vorder- und Seitenwände des Kehlkopfes. Man kann die Bewegungen des linken Aryknorpels bei Atmung und Phonation direkt beobachten.

Zweiter Fall. Plastischer Rekonstruktionsversuch des durch Schuß- und Schildknorpelperichondritis stark verstümmelten Larynx, dessen hinterstes Drittel erhalten blieb. Die Seitenwände wurden durch Rippenknorpel aufgebaut, als Deckel wird ein bereits vorhandener gedoppelter, mit einem Stück Schlüsselbein versteifter Hautlappen aufgesetzt.

Beim dritten Pat. mit großem Defekt des vorderen Kehlkopfabschnittes und totaler Verwachsung (oben) nach Messerverletzung wurden erst die Verwachsungen gelöst und zwei Hautlappen aus den Lupraklavikulargruben aufgepflanzt. Auch hier müssen die Vorder- und Seitenwände aufgebaut werden.

Digitized by Google
Original from UNIVERSITY OF CALIFORNIA
Generated on 2019-10-24 16:17 GMT / http://hdl.handle.net/2027/uc1.b3252768
Public Domain in the United States, Google-digitized / http://www.hathitrust.org/access_use#pd-us-google

V. Herr J. Joseph: **Ein Fall von Nasenplastik.**

Ein Kriegsverletzter, dem die obere Hälfte der Nase und ein Stück der Wange fehlt. In Bern wurde schon eine Plastik verusch t; sie ist mißglückt. Es wurde dort ein großer gestielter Bauchhautlappen auf den Unterarm übertragen und gleichzeitig ein Tibiaspan unter diesen Lappen eingepflanzt. Der Knochen nekrotisierte und man sieht heute ein birnförmiges Gebilde am Unterarm. Ich zeige den Fall deshalb, weil er wieder für die Richtigkeit meines Verfahrens spricht, wonach zuerst die Hautüberpflanzung auf das Gesicht und nach völliger Einheilung die Knochenübertragung gemacht wird.

M. Seemann.

---

# Bücherbesprechungen.

**Die Schwebelaryngoskopie und ihre praktische Verwertung.** Von Gustav Killian. Mit 44 Textabbildungen und 4 mehrfarbigen Tafeln. 77 Seiten. Bei Urban & Schwarzenberg, Berlin und Wien 1920.

Mit der Herausgabe einer erschöpfenden Darstellung des weltberühmten Verfahrens hat K. nicht nur die Erreichung eines, wie er selbst sagt „gewissen Ruhepunktes" dokumentiert, sondern auch allen daran interessierten Laryngologen das längst erwartete Standardwerk zu eigenem Gebrauch und weiterer Forschung gegeben. Die mit so viel Fleiß und Bedacht seinerzeit von ihrem Schöpfer aus- und durchgearbeitete, schließlich vor die Öffentlichkeit gebrachte Methode hat, wie das reichhaltige Literaturverzeichnis zum Schluß des Werkes zeigt, schon zahlreiche, zum Teil begeisterte Anhänger gefunden und gehört bereits zum eisernen Bestand der Errungenschaften der Laryngologie. K. beginnt mit einer kurzen Darstellung der historischen Voraussetzungen der direkten Methoden überhaupt, um über Kirstein zu einer höchst anschaulichen Schilderung des Werdeganges seines eigenen neuen Verfahrens zu gelangen, das bekanntlich, ursprünglich als einfacher Notbehelf, wie so manche Methode (bei Leichenversuchen), benutzt, K. durch die überraschende Übersichtlichkeit des hiebei gewonnenen Kehlkopfbildes zu weiterem Ausbau und Anwendung auf den Lebenden angeregt hat. Wie die zweite Hälfte des ersten Kapitels mit zahlreichen Bildern zeigt, steht und fällt die Methode bei all ihrer Genialität doch mit der Zulänglichkeit der instrumentellen Technik, und nur emsigste Weiterarbeit, zahllose Modifikationen und Verbesserungen, die K. getreulich verzeichnet, zugleich ein treffliches Beispiel des Entwicklungsganges einer wissenschaftlichen Idee bis zu ihrer Ausreifung und praktischen Anwendung, ermöglichten die Vollendung, wie sie uns heute zur Verfügung steht und wie sie mit ausgezeichneter Verständlichkeit in den folgenden Kapiteln, dem Hauptteil des Buches, beschrieben wird. Die Apparatur und die Untersuchungsmethode selbst erfahren, wiederum von reichlichen Bildern unterstützt, eine mustergültige, mit Liebe geschriebene Darstellung. Seine Universalität hat das Schwebeverfahren erst gewonnen durch die Ausdehnung auf alle anderen Untersuchungsmethoden, auf die

Digitized by Google
Original from UNIVERSITY OF CALIFORNIA
Generated on 2019-10-24 16:17 GMT / http://hdl.handle.net/2027/uc1.b3252768
Public Domain in the United States, Google-digitized / http://www.hathitrust.org/access_use#pd-us-google

Epipharyngoskopie, Hypopharyngoskopie, Tracheobronchoskopie und Ösophagoskopie. Sie ist damit bestimmt — was wohl erst die Zukunft lehren wird — für die direkten Methoden der Weg der Wahl zu werden.

Den Schluß des Werkes bilden die einzelnen Indikationen. Nach K. ist sie zunächst und wohl hauptsächlich die Untersuchungsmethode für die Kinder, bei denen sie auch nie versagt. Der unschätzbare Vorteil ist die bleibende Einstellung des Kehlkopfes, die leichtere Einstellung gegenüber der Röhrenspatelautoskopie, wodurch sich manchmal eine dringliche Tracheotomie (bei Papillomen) wird umgehen lassen. Derselbe Vorteil der dauernden Larynxeinstellung macht sich auch bei der Schwebetracheoskopie geltend, was wiederum bei Kindern ins Gewicht fällt: Der dauernd eingestellt bleibende Kehlkopfeingang ermöglicht eine unbeschränkte Wiederholung der Einführung des bronchoskopischen Rohres. Auch für Demonstrationszwecke eignet sich keine Methode besser, und ich erinnere mich noch deutlich unserer staunenden Ausrufe, als wir in Hannover 1912 zum erstenmal das schwebelaryngoskopische Bild einer nach dem anderen in Ruhe betrachten konnten. Daß mit der Schwebelaryngoskopie der Operateur beide Hände frei bekommen hat und damit für die operative Therapie ungeahnte Erweiterungsmöglichkeiten sich ergeben, ist ein weiterer Hauptvorzug.

Das Literaturverzeichnis von einigen 50 Nummern, worunter K. selbst natürlich den Hauptplatz einnimmt, nach ihm seine Schüler Albrecht und Weingärtner, zeigt die Verbreitung der Methode speziell in den letzten Jahren an, und daß schon allenthalben fleißig daran gearbeitet wird. Wir erfahren, daß K. sich nicht gescheut hat, von den Modifikationen seiner Schüler und Fremder für die eigene Arbeit wertvolle Anregungen sich zukommen zu lassen. So ist gerade der Bügelhaken des neuesten Modells einer Verbesserung des Amerikaners Lynch zu verdanken, deren Vorteile K. sofort erkannt und sich zu eigen gemacht hat. Gewissenhaft wird jeder Autor verzeichnet, der durch Verbesserung oder praktische Anwendung an der Methode gebaut hat. Dabei ist die Diktion von Killianscher Prägnanz und Lebendigkeit: kein lehrhaftes Buch lesen wir, den geistvoll-liebenswürdigen Meister selbst, einem launigen Scherz nicht abhold, vermeinen wir zu hören.

Es hätte dieses Beweises nicht bedurft, den allgemeinen Ruf des Verlages zu rechtfertigen, von dem wir nur hochwertige Erzeugnisse zu erwarten gewohnt sind. Doch aber muß ich, selbst auf die Gefahr hin, hier gewissermaßen, „pro domo“ zu sprechen, bezichtigt zu werden, auf die Ausstattung des Werkes hinweisen, die in Hinsicht der heutigen schwierigen Verhältnisse eine ganz besondere Leistung darstellt. Ein 70 Seiten starkes Heft liegt vor uns in Großaktav, auf dem bekannten vorzüglichen Papier, in geräumigem, klarem Druck, als hätte es nie eine Kriegswirtschaft gegeben. Was aber die Leistung zu einer außerordentlichen stempelt, das sind die überreich beigegebenen Abbildungen: 44 auf 70 Seiten und noch 4 bunte Tafeln außerdem! In richtiger Erkenntnis der Notwendigkeit anschaulicher Darstellung bei einer so im Technischen gelegenen Publikation hat K. besonderen Wert auf

Generated on 2019-10-24 16:17 GMT / http://hdl.handle.net/2027/uc1.b3252768
Public Domain in the United States, Google-digitized / http://www.hathitrust.org/access_use#pd-us-google
Digitized by Google
Original from UNIVERSITY OF CALIFORNIA

das Bildliche gelegt, und der Verlag ist ihm da in einer Weise entgegengekommen, daß wir in den Dank, den der Meister in seinem Vorwort jenem abstattet, nur rückhaltlos einstimmen können.

Wer sich in dem Schwebeverfahren ausbilden will, kann dieses Werkes nicht entraten. Aber auch dem mit der Methode bereits arbeitenden Spezialisten ist es unentbehrlich, da die so anschaulich dargestellte Entwicklungsgeschichte der Methode ihm den rechten Weg zeigen wird, in welcher Richtung weiter zu arbeiten, welche, als schon versucht und wieder verlassen, nicht einzuschlagen wäre. Marschik.

# Referate.

## I. Allgemeines.

**Die Abteilung für Ohren-, Nasen- und Halskranke des Stadtkrankenhauses Johannstadt zu Dresden.** Von R. Hoffmann. (Zschr. f. Laryng. 8. H. 6.)

Der im Oktober 1911 begonnene, im Mai 1913 fertiggestellte Neubau beherbergt die Ohrenabteilung sowie eine chirurgische Kinderstation. Die Abteilung hat 62 Betten, davon 6 Einzelzimmer in jedem Geschoß. Sie ist ganz modern eingerichtet, Untersuchungs- und Behandlungsräume sind vom Trakt der liegenden Kranken ganz getrennt, während Privatkranke nicht auf der Abteilung selbst, sondern in einem besonderen Gebäude untergebracht sind. Es folgt eine eingehende Beschreibung der Bauart und Inneneinrichtung, die an Vollständigkeit wirklich nichts zu wünschen übrig läßt. Eine große Reihe guter Reproduktionen illustrieren die Schönheit und Zweckmäßigkeit der Anstalt.

Schlemmer.

**Bemerkungen über die Differentialdiagnose zwischen Tuberkulose und Syphilis der Schleimhäute der oberen Luftwege.** Von Ove Strandberg. (Zschr. f. Laryng. 7. 1915. S. 1 ff.)

Der Autor weist auf die manchmal unüberwindlichen Schwierigkeiten bei der Diagnosestellung hin, setzt die klinische Symptomatologie auseinander und erwähnt insbesondere in extenso zwei Fälle, bei denen histologisch Tuberkulose diagnostiziert wurde, während nach antiluet. Kur alle Symptome rasch schwanden. Bei Fall I war Wassermann stark positiv, dagegen bei Fall II negativ und schien hier der objektive Befund an den Schleimhäuten — abgesehen vom histologischen Bild — nur für Tuberkulose zu sprechen. Trotzdem brachten 5 Asurolinjektionen die gesamten Erscheinungen völlig zur Heilung.

Schlemmer.

**Zur Kasuistik der Stirnhöhleneiterungen mit intrakraniellen Komplikationen (latente Stirnhöhleneiterung, epiduraler Abszeß, Osteomyelitis des ganzen Schädeldaches).** Von A. Solowiejczyk und B. Karbowski. (Zschr. f. Laryng. 7. 1915. S. 15 ff.)

Aus dem Titel ist der Verlauf des Falls, der letal ausging, zu ersehen. Die Autoren glauben, daß es sich um eine postoperative Kom-

Digitized by Google
Original from UNIVERSITY OF CALIFORNIA
Generated on 2019-10-24 16:17 GMT / http://hdl.handle.net/2027/uc1.b3252768
Public Domain in the United States, Google-digitized / http://www.hathitrust.org/access_use#pd-us-google

plikation handelte. Bei dieser Kranken — 21jähr. Pat. — war außerdem das psychische Verhalten auffällend und fanden die Autoren in der Literatur nur in einem Falle noch (L a z z a r a j a) intellektuelle Störungen und psychische Alterationen angeführt. S c h l e m m e r.

**Die einfachen und kombinierten Lähmungen des Nervus recurrens.** Von A. G ü t t. (Zschr. f. Laryng. 7. H. 6.)

Der Arbeit liegt das Material der Königsberger Klinik zugrunde. Beobachtet wurden 154 Pat., davon 100 männliche, 54 weibliche. Die Paresen waren doppelseitig in 21 Fällen = 12·7%, rechtsseitig in 42 Fällen = 27·3%, linksseitig in 91 Fällen = 60·0%. Ausführlicher werden 6 isolierte zentrale (bulbäre) Lähmungen besprochen, bei welchen durchwegs Tabes als Ätiologie angeführt ist. Bei den 154 Pat. war 19mal i. e. in 11·6% die Ursache der Rekurrensaffektion eine zentrale Affektion. Bei den übrigen 13 Kranken lagen kombinierte zentrale Lähmungen vor, als deren Ursache neben Lues auch Poliencephalitis acuta, Bulbärparalyse, Syringomyelie und Trauma angegeben wird. 3mal war die Ätiologie unbekannt. Es wird indessen besonders betont, daß bezüglich dieser 3 Fälle k e i n e Sicherheit besteht, daß es sich wirklich um zentrale Lähmungen gehandelt habe. Bei den peripheren Lähmungen konnte 82mal i. e. in 53·4% die periphere Ursache ziemlich sicher angenommen werden, während 53mal i. e. in 34·3% sich die Ätiologie nicht einwandfrei feststellen ließ.

G ü t t ist der Ansicht, daß viele Paresen mit unbekannter Ursache auf eine Infektionskrankheit zurückführbar sind, z. B. rheumat. Neuritiden nach Influenza und Anginen. Es werden dann die peripheren Lähmungen, die in Druckparesen und entzündliche Paresen eingeteilt werden, ausführlicher besprochen. S c h l e m m e r.

**Beiträge zur Bakteriologie der oberen Luftwege.** Von Privatdozent Dr. H. S t r e i t, Königsberg i. Pr. (Arch. f. Lar. 27. H. 3.)

Bei der an über 200 Personen ausgeführten Sekretentnahme aus der Nase legte S t r e i t besonderen Wert auf die Art ihrer Ausführung. Sie geschah durch einen sterilen, großen, in den Naseneingang eingeführten Ohrtrichter hindurch. Ort der Entnahme war der mittlere Nasengang. Jeder Versuch einer Reinigung unterblieb als unzweckmäßig.

30% der untersuchten n o r m a l e n Nasen erwiesen sich als steril, in gut 40% fanden sich weniger als 5 Kulturen. Die häufigste Bakterienart der normalen Nase waren die Streptokokken. In mehreren Fällen fanden sich Pseudodiphteriebazillen. Echte Diphtheriebazillen fehlten stehts. Gramnegative Doppelkulturen kamen in der normalen wie in der pathologisch veränderten Nase selten vor, die Bakterienflora beider Nasenseiten ist nicht stets indentisch.

Im Einklang mit anderen Untersuchern fand Verf. in der M u n d r a c h e n h ö h l e stehts eine reichliche Bakterienflora. Die Strepto-

Digitized by Google
Original from UNIVERSITY OF CALIFORNIA
Generated on 2019-10-24 16:17 GMT / http://hdl.handle.net/2027/uc1.b3252768
Public Domain in the United States, Google-digitized / http://www.hathitrust.org/access_use#pd-us-google

kokken überwiegen, gramnegative Doppelkokken kamen 3mal so oft wie in der Nase vor.

Hämolytische Streptokokken, die sich in der normalen Nase in 30% fanden, zeigten eine wesentliche Vermehrung der Angina; unter 56 Fällen 4mal. Aus der Nase konnten bei dieser Erkrankung in 13% hämolytische Streptokokken gezüchtet werden.

30 vor der Nasenoperation steril gefundene Fälle wiesen alle bis auf 3 Bakterienwachstum auf dem Nasentampon am 1. oder 2. Tage post operationem auf. Für die größere Zahl dieser Fälle war die Infektion nicht von der Mundrachenhöhle, sondern von außen anzunehmen. Der Wundverlauf war im allgemeinen nicht verschieden, je nachdem ante operationem sich Bakterien fanden oder nicht, oder je nachdem infolge der Operation Bakterien in die Nase einwanderten oder nicht. Eine Ausnahme hiervon machten indes die hämolytischen Streptokokken: Unter 10 Fällen, die post operationem diese Bakterien im Tampon aufwiesen, erkrankten 7 an Anginen. Dabei ging die Allgemeinerkrankung dem sichtbaren Auftreten der Anginen 1 bis 2 Tage voraus. Wenn ante operationem hämolytische Streptokokken in der Nase nachgewiesen waren, hat Verf. in letzter Zeit mit dem Eingriff gewartet und durch desinfizierende Spülungen den Versuch ihrer Beseitigung gemacht.

Für eine Beeinflussung der bakteriellen Flora des Mundes durch die Nase boten die Fälle von Ozaena ein gutes Beispiel.

R. Hoffmann.

**Über die „Zylindrome" der oberen Luftwege.** Von Dr. Willy Pfeiffer, Frankfurt a. M. (Arch. f. Lar. 27. H. 3.)

Verf. berichtet über zwei Fälle dieser an den oberen Luftwegen, besonders am Larynx, seltenen Geschwulst.

Fall 1 betraf einen 57jährigen Mann, der wegen zunehmender Nasenverstopfung in die Sprechstunde kam. Er wies eine rechtsseitige Kieferhöhleneiterung auf. 9 Monate später fand sich bei dem Patienten eine anscheinend von der rechten unteren Muschel ausgehende Geschwulst. Nach weiteren 2 Monaten war diese bereits so exzessiv gewachsen, daß sie inoperabel war. 2 Jahre später Exitus an Kachexie. Die Diagnose „typisches Zylindrom" wurde mikroskopisch wiederholt bestätigt.

Im Fall 2 handelte es sich um einen in die Duplikatur der rechten aryepiglottischen Falte eingebetteten walnußgroßen Tumor bei einer 30jährigen Frau, die seit 3 Wochen über Heiserkeit klagte. 6 Stunden nach einer vorgenommenen Inzision des Tumors und Probeexzision hustete die Frau den Tumor in toto aus. Es kam zu einer abundanten Blutung, die durch Kauterisation und Kompression gestillt werden konnte. Mikroskopische Diagnose: Typisches Zylindrom.

R. Hoffmann.

Digitized by Google
Original from UNIVERSITY OF CALIFORNIA
Generated on 2019-10-24 16:17 GMT / http://hdl.handle.net/2027/uc1.b3252768
Public Domain in the United States, Google-digitized / http://www.hathitrust.org/access_use#pd-us-google

**Versuche an ausgeschnittenen und nach einer Drehung um 180° reimplantierten Flimmerschleimhautstücken.** Von E. Th. v. Brücke. (Aus dem physiologischen Institut der Universität Leipzig.) (Pflüg. Arch. 166. S. 45.)

Verfasser will durch Versuche die Frage lösen, ob sich die Richtung des Cilienschlages an einem Stück Flimmerschleimhaut ändert, wenn dieses Stück excidiert und nach einer Drehung um 180° um eine senkrecht zur Schleimhautfalte, durch die Lappenmitte gehend gedachte Achse wieder zur Verheilung mit seiner Umgebung gebracht wird.

Als Versuchsobjekt diente Rachenschleimhaut von Fröschen.

Das Ergebnis der Versuche ist folgendes: In der Mehrzahl der Fälle ging das Epithel nach 1—2 Wochen zugrunde und wurde in den nächsten Wochen durch Regeneration von den Rändern der intakten Schleimhaut ersetzt, so daß die Oberfläche des Lappens nach einiger Zeit wieder in normaler Richtung, also kaudal, flimmerte.

In jenen Fällen, in denen das Epithel des Lappens dauernd erhalten blieb, konnte eine Änderung in der Richtung der Flimmerbewegung — etwa im Sinne einer Adaption an die kaudal gerichtete Flimmerbewegung der übrigen Rachenschleimhaut — nicht beobachtet werden; diese Lappen flimmerten während der ganzen Beobachtungszeit nach der Drehung in oraler Richtung.

In 2 Fällen scheint zwischen erhalten gebliebenen Lappenepithel und dem von den Rändern her einwachsenden, kaudal flimmernden Rachenepithel ein Wettstreit eingetreten zu sein, in dem das ursprüngliche, jetzt oral flimmernde Lappenepithel wieder die Oberhand gewann.

Haslinger.

## II. Nase und Nebenhöhlen.

**Die „Entenschnabelnase" als Folge der submukösen Septumresektion.** Von O. Levinstein. (Zschr. f. Laryng. 7. 1915. S. 9 ff.)

Levinstein hat bei einem jungen Mädchen eine subperichondrale Septumresektion gemacht. Bald hernach stellte sich das Fräulein wieder bei ihm mit einer merkwürdigen Entstellung vor, die er als „Entenschnabelnase" bezeichnet.

Verursacht wird dieselbe, wenn man den Septumknorpel zu hoch hinauf abträgt, der vorn über der Nasenspitze bekanntlich bis direkt unter die Haut geht und sich eine kurze Strecke zwischen die Cartilagines n. lat. bzw. alares einschiebt. Wird die Cartilago quadrangularis mit der Brüningsschen Zange hoch oben entfernt, so bricht oft, wenn das knorpelige Septum zum Teil schon verknöchert ist, der Knorpel oft in größerem Ausmaße ab, als es vom Operateur gewünscht wurde. Die Folge davon ist die Einsenkung. Kofler hat nach der Meinung des Referenten ein ungemein zweckmäßiges Instrument angegeben, das beim Schluß eben nur das gewünschte Stück scharf abträgt. Es sind alle Drehbewegungen, die bei der Brüningsschen Zange nicht zu

Generated on 2019-10-24 16:17 GMT / http://hdl.handle.net/2027/uc1.b3252768
Public Domain in the United States, Google-digitized / http://www.hathitrust.org/access_use#pd-us-google
Digitized by Google
Original from UNIVERSITY OF CALIFORNIA

vermeiden sind, überflüssig und daher derlei üble und lästige Zufälligkeiten leicht vermeidbar. Schlemmer.

**Über die Operation von Kiefercysten, welche das Antrum verdrängen, und über die genauere pathologische Anatomie des Gerberschen Wulstes.** Von Mayrhofer, Innsbruck. (Zschr. f. Mund- u. Kieferchir. 2. H. 4.)

Mayrhofer gibt zunächst eine Übersicht über die ihm bekannten Fälle von Kiefercysten und die Art ihrer Operation und bespricht dann den sogenannten Gerberschen Wulst und seine Entstehungsweise. Man hat nach Mayrhofer zwei Arten von Gerberschen Wülsten zu unterscheiden, untere Geschwülste, welche durch Empordrängen des Nasenbodens von unten nach oben entstehen, und seitliche Geschwülste, welche durch mediale Verdrängung der lateralen Wand des unteren Nasenganges zustande kommen. Beide Arten können entstehen, gleichgültig, ob die Cyste von den Schneide- oder anderen Zähnen ausgeht, doch kommt es am leichtesten zum Recessus incisivus bei den Folikularcysten der Schneidezähne, während der Recessus turbinalis gleich häufig bei Cysten der Schneide- als auch anderer Zähne entsteht.

Was die Operation betrifft, so rät Mayrhofer zum oralen und nasalen Vorgehen, also analog der Radikaloperation nach Caldwell-Luc oder noch besser nach Denker. Er bringt dabei die Cyste nicht mehr in Verbindung mit der Kieferhöhle, wie dies früher gemacht wurde, legt aber großen Wert auf die Erhaltung des gesamten Cystenepithels einschließlich desjenigen der vorderen Wand der Cyste, welche bei allen sonstigen Methoden ausgeschnitten wird.

Dadurch ist nach Mayrhofer die nach der Operation entstehende Höhle sofort überall von Epithel austapeziert, während bei den anderen Methoden die Wände jenes Hohlraumes, welcher je nach der Operationsmethode eine Nebenbucht der Kieferhöhle oder Nasenhöhle bildet, erst granulieren und dann von der Nachbarschaft her mit Epithel überzogen werden müssen. Nach der Methode von Mayrhofer sind die Kranken in einigen Tagen geheilt, eine Spülung von der Nase aus braucht nur aus Gründen der Gewissenhaftigkeit ein- bis zweimal vorgenommen zu werden, um festzustellen, daß kein Sekret vorhanden ist.

Cäsar Hirsch.

**Die Bulla maxillaris des Gorilla.** Von L. Bolk, Amsterdam. (Anat. Anz. 50. 1917.)

Verfasser berichtet über seine Untersuchungen an Schädeln von Gorillas, wobei er eine konstante, ausschließlich dem Gorilla eigentümliche Bildung, die der sogenannten Bulla maxillaris fand. Die Kieferhöhle erscheint durch eine andere Höhle, die aus einer Ausbuchtung der lateralen Wand des unteren Nasenganges hervorgeht, substituiert. Diese Substitution geht allmählich vor sich. Bei ganz jungen Tieren imponiert nur eine



Digitized by Google
Original from UNIVERSITY OF CALIFORNIA
Generated on 2019-10-24 16:17 GMT / http://hdl.handle.net/2027/uc1.b3252768
Public Domain in the United States, Google-digitized / http://www.hathitrust.org/access_use#pd-us-google

starke Ausladung der lateralen Wand des unteren Nasenganges in die wohl ausgebildete Kieferhöhle; mit zunehmendem Alter nähert sich diese Wand immer mehr der lateralen Kieferhöhlenwand einer- und dem Boden der Orbita andrerseits. Dieser Ausstülpungsvorgang führt dann schließlich, wie die Untersuchungen des Verfassers an Schädeln ganz alter Tiere ergaben, zu einer Verwachsung der lateralen Wand der Bulla mit der unteren Orbitalwand und der seitlichen Kieferhöhlenwand, so daß dann von der ursprünglichen Kieferhöhle nur mehr spärliche Reste in Form von kleinen Hohlräumen ober- und unterhalb der Verwachsungsstelle bleiben. Die Außenwand der Maxilla ist nun infolge der Verwachsung gleichzeitig die laterale Begrenzung der Nasenhöhle; die nasale Gaumenfläche geht unmittelbar in den Boden der Bulla über.

Eine besondere Bedeutung hat diese Entwicklung der Bulla für die Anatomie des Ductus nasolacrimalis. Während am Beginn der Entwicklung bei jungen Tieren ein normal geformter Tränennasengang vorhanden ist, wird derselbe naturgemäß mit der Entwicklung der Bulla, ihrer Annäherung an den Boden der Orbita, fortwährend verkürzt, so daß schließlich, wenn der Endzustand, die Verwachsung des Daches der Bulla und des Orbitalbodens, erreicht ist, nur mehr von einem Foramen nasolacrimale gesprochen werden kann. Es besteht somit am skelettierten Schädel eine unmittelbare Kommunikation zwischen Orbita und Cavum der Bulla. Interessant ist, daß Verfasser niemals eine vollständige Substitution der Kieferhöhle durch die Bulla fand, immer aber Reste des Sinus nachweisbar waren. Ebenso fand Verfasser auch im Endstadium dieser Entwicklung das Ostium naturale erhalten, durch welches eine Kommunikation mit dem Reste der Kieferhöhle bestand.

Über die praktische Bedeutung dieses Phänomens kann Verfasser nur Vermutungen äußern. Die innige Beziehung der Bulla zum unteren Nasengang, der Umstand, daß letzterer den Anfangsteil des Luftweges darstellt, läßt vermuten, daß es sich vielleicht um die Bildung besonderer Resonanzhöhlen handelt. Eventuell könnte es sich um eine Vergrößerung der Oberfläche der Schleimhaut des unteren Nasenganges handeln, die vielleicht eine besondere Struktur hat oder spezielle Drüsen hervorbringt. Genz.

**Zur Morphologie des M. processus nasi.** Von Ernst Huber, Zürich. (Anat. Anz. 51. H 12.)

Der M. processus nasi stellt den distalen Abschnitt des primitiven auriculo-orbito-nasalen Muskels dar. Im Gegensatz zu den sonstigen Befunden, die uns diesen Muskel nur als einen kleinen, unpaarigen Muskel darstellen, fand Verfasser bei seinen Untersuchungen bemerkenswerte Abweichungen, indem der Muskel mit den labialen, orbitalen und frontalen

Digitized by Google
Original from UNIVERSITY OF CALIFORNIA
Generated on 2019-10-24 16:17 GMT / http://hdl.handle.net/2027/uc1.b3252768
Public Domain in the United States, Google-digitized / http://www.hathitrust.org/access_use#pd-us-google

Muskelzügen Verbindungen aufwies, die den genetischen Zusammenhang dieser Muskelgebiete augenfällig dartun. Genz.

**Über anatomische und klinische Beziehungen der Keilbeinhöhle zu dem Sinus cavernosus und den Nervenstämmen des Okulomotorius, Trochlearis, Trigeminus, Abduzens und Nervus vidianus.** Von Prof. Dr. Greenfeld Sluder, St. Louis, U. S. A. (Arch. f. Lar. 27. H. 3.)

Entscheidend für die Beziehungen der Nervenstämme zur Keilbeinhöhle ist eher die Größe des Sinus cavernosus als die Größe der Höhle selbst. Ist der Sinus cavernosus von bedeutender Länge und Breite, so liegen die Nervenstämme gewöhnlich weit von der Keilbeinhöhle entfernt. Um die Zugänglichkeit der Nervenstämme von der Keilbeinhöhle aus zu beweisen, bestrich Verf. in 10 Fällen die seitliche Wand der Keilbeinhöhle mit einem halben Tropfen gesättigter wässeriger Kokainlösung und erzeugte eine Paralyse der drei Äste des Trigeminus für Tastsinn und Schmerz und ausgeprägtes Gefühl von Steifheit im Unterkiefer auf derselben Seite. Verf. beschreibt weiter Fälle von Neuralgie des Ganglion sphenopalatinum, die er nach geheilten Keilbeinhöhleneiterungen auftreten sah, wenn ein frischer Schnupfen auftrat, ohne daß wiederum eine neue Höhleneiterung aufgetreten war. In diesen Fällen konnte er durch Applikation anästhesierender Lösungen in der Keilbeinhöhle (Kokain, 2·5%iges Natriumsalizyl, 10%iges Methylsalizyl) den Schmerz lindern bzw. beseitigen. Das klinische Bild war in diesen Fällen durch Rhinorrhoe und heftig auftretende „asthmaartige" Niesattacken ausgezeichnet. Verf. gibt der Überzeugung Ausdruck, daß ein großer Teil der gewöhnlich als Migräne bezeichneten Schmerzen den geschilderten Zusammenhang mit einer Keilbeinhöhlenentzündung haben.

In der Absicht, der Reaktion und dem Schmerz bei der Hajekschen radikalen Siebbeinzellen- und Keilbeinhöhlenoperation zu begegnen, hat er 5mal mit entschiedenem Erfolg das Ganglion sphenopalatinum mit Karbol injiziert. Da der sphenoidale Bereich zentral von der gewöhnlichen Applikationsstelle der Alkoholinjektionen der Trigeminusäste (unter dem Jochbogen) liegt, so ist es, nach dem Gesagten erklärlich, warum manche Fälle keine Erleichterung durch die Injektion fanden. Andererseits ist es verständlich, daß, wenn das Ganglion Gasseri selbst der Ausgangspunkt des Schmerzes ist, auch intersphenoidale Appikationen ohne Erfolg sind. R. Hoffmann.

**Über Tuberkulose der Nasennebenhöhlen.** Von Dr. Desiderius Dörner, Budapes (Arch. f. Lar. 27. H. 3.)

Der durch Probeexzision histologisch diagnostizierte Fall betraf eine 31jährige Frau mit alter, linksseitiger Lungenspitzentuberkulose. Die Erkrankung erstreckte sich, wie die Operation erwies, auf das ganze linksseitige Nebenhöhlensystem. Die radikale Entfernung des tuberkulösen Tumors geschah nach seitlicher Freilegung der linken



Digitized by Google
Original from UNIVERSITY OF CALIFORNIA
Generated on 2019-10-24 16:17 GMT / http://hdl.handle.net/2027/uc1.b3252768
Public Domain in the United States, Google-digitized / http://www.hathitrust.org/access_use#pd-us-google

Nase und Resektion des linken Nasenbeins und eines Teiles des Processus frontalis des Oberkieferbeins und führte zur Heilung.

R. Hoffmann.

**Radikale Operation bei eitriger Entzündung des Sinus frontalis nach vereinfachter Methode.** Von Privatdozent E. N. Maljutin, Moskau. (Arch. f. Lar. 27. H. 3.)

Verf. hat sowohl nach den kosmetisch schönen osteoplastischen Methoden (insbesondere nach der Golowinschen) wie auch nach der Killianschen Operation Rezidive eintreten sehen. Er beschreibt sein eigenes Verfahren, bei dem nach seiner Ansicht ein Rezidiv nicht möglich ist. Der Hautschnitt geschieht wie bei der Killianschen Operation. Von dem inneren Ende der angenommenen Killianschen Brücke aus wird die äußere Wand des Canalis nasofrontalis ausgemeißelt. Ein endonasal eingeführtes Chonchotom entfernt sodann unter Kontrolle von außen die mittlere Muschel und die sich in den Weg stellende Schleimhaut, worauf entlang dem Canalis nasofrontalis die ganze vordere Wand des Sinus frontalis abgetragen wird. Sodann wird die so eröffnete Höhle gründlich ausgeräumt, die Haut mit Periost aufgedrückt und je ein Tampon in den äußeren Winkel des Sinus frontalis und in die Nase geschoben. Naht.

R. Hoffmann.

**Über die Technik der intranasalen Dakryocystotomie.** Von Dr. L. Polyák. Budapest. (Arch, f. Lar. 27. H. 3.)

Polyák hat sich bei Ausarbeitung seiner Methode der Dakryocystotomie die Aufgabe gestellt, die kosmetisch nicht immer indifferente Totische Methode intranasal auszuführen. Er läßt prinzipiell die Tränenkanälchen unberührt, führt keine Sonde ein und vollführt eine vollständige Resektion der nasalen Wand des Sackes, wie dies von Toti und den Augenärzten zur Bedingung einer erfolgreichen Behandlung der Tränensackerkrankungen gemacht wird. Dabei wird in der letzten Phase der Operation der vorderste Ansatzpunkt der mittleren Muschel abgetragen und einige Siebbeinzellen werden eröffnet.

Für das vom Verf. bereits im Zentralblatt für Laryngologie, September 1912, veröffentlichte Verfahren nimmt er die Priorität vor West in Anspruch, der vorher immer nur von Fensterresektion des Tränennasenganges geschrieben hatte. Polyák hat die Operation in 31 Fällen ausgeführt und stets vollkommene Ableitung des Tränennasensackinhaltes erzielt. R. Hoffmann.

**Die Technik der Eröffnung des Tränensackes von der Nase aus nach Erfahrung an 130 einschlägigen Operationen.** Von Dr. I. M. West, Berlin. (Arch. f. Lar. 27. H. 3.)

Derjenige Teil des aufsteigenden Oberkieferastes, der die Fossa lacrimalis und den oberen Abschnitt des Tränenganges bildet, ragt in den meisten Fällen als Torus lacrimalis in die Nase hinein.

Digitized by Google
Original from UNIVERSITY OF CALIFORNIA
Generated on 2019-10-24 16:17 GMT / http://hdl.handle.net/2027/uc1.b3252768
Public Domain in the United States, Google-digitized / http://www.hathitrust.org/access_use#pd-us-google

Im ersten Stadium der Operation klappt West vor dem Torus lacrimalis einen viereckigen Schleimhautlappen nach unten um, um in den engen räumlichen Verhältnissen bessere Übersicht über die Gegend der Fossa lacrimalis zu gewinnen. Es folgt jetzt die Entfernung der den Torus lacrimalis selbst bedeckenden Schleimhaut, sodann die Aufmeißelung des darunter liegenden Knochengerüstes der Fossa lacrimalis. Der jetzt freiliegende Sakkus wird mit einer Faßzange gefaßt, seine ganze nasale Wand weggeschnitten, so daß eine künstliche Verbindung zwischen Bindehautsack und Nase oberhalb der intakten unteren Muschel hergestellt wird. Zum Schluß der Operation wird der anfangs nach unten umgeklappte viereckige Schleimhautlappen vor dem Torus lacrimalis in seine normale Lage zurückgebracht. R. Hoffmann.

**Die atrophische Rhinitis in ihren geschichtlichen, ätiologischen und histologischen Beziehungen.** Von Jonathan Wright, New York. (Arch. f. Lar. 27. H. 3.)

Ein interessanter Versuch, unter Zusammenfassung der über das Wesen der atrophischen Rhinitis geäußerten Ansichten der Autoren zu einem überragenden Standpunkt zu gelangen. Für die den klinischen Erscheinungen der Krankheit zugrunde liegende Veränderung möchte Verf. eine Periostitis bzw.. Perichondritis des Septums ansprechen, die vor anologen Prozessen an anderen Körperregionen durch die anatomischen Verhältnisse ausgezeichnet ist: Einbettung einer dünnen porösen Knochenplatte bzw. einer dünnen Knorpelscheibe zwischen 2 Lagen von Periost bzw. Perichondrium. Infolge vorhergehender intranasaler Entzündung oder einer konstitutionellen Dyskrasie oder der physiologischen Altersveränderung oder aller dieser drei Momente läßt Verf. es zu einer Verdickung der fibrösen Elemente im Periost oder Perichondrium kommen, die dann ihrerseits durch Störung der lokalen Ernährung zu mannigfachen Folgezuständen führt, wie Metaplasie und Verhornung des Oberflächenepithels, Rundzelleninfiltration, Zerstörung der Blutgefäße, der Drüsen, der elastischen Fasern, Resorption des Knochens u. a. m.
R. Hoffmann.

**Ein Betrag zur Kasuistik solitärer Nasenpolypen.** Von Dr. Wachter, Breslau. (Arch. f. Lar. 27. H. 3.)

Beachtenswert am Falle des Verf. war die Form des Polypen (Fibroma oedematosum), die ein getreues Negativ der rechten Nasenhöhle darstellte. Als Ursprung des Tumors war die Gegend der rechten Keilbeinhöhle anzunehmen. R. Hoffmann.

**Zur Sektion der Nasenhöhle und ihrer Nebenhöhlen.** Von Prof. A. Ghon, Prag. (Virch. Arch. 222. 1916. Kl. Mitt. S. 250.)

Verfasser beschreibt nach kurzer Darlegung und Besprechung der Vor- und Nachteile einer Reihe von Verfahren bei der Sektion der Nasen-

Digitized by Google
Original from UNIVERSITY OF CALIFORNIA
Generated on 2019-10-24 16:17 GMT / http://hdl.handle.net/2027/uc1.b3252768
Public Domain in the United States, Google-digitized / http://www.hathitrust.org/access_use#pd-us-google

höhle und ihrer Nebenhöhlen eine von ihm zurechtgelegte und bisher nicht geübte Methode, die den Vorteil hat, sowohl die Nasenhöhle und alle ihre Nebenhöhlen in einwandfreier Weise zu makroskopischen und bakteriologischen Zwecken darzustellen und die Sella turcica mit der Hypophyse und dem Nasenrachenraum im Zusammenhang zu gewinnen als auch die Leiche niemals zu verunstalten.

Der frontale Schnitt durch die Kopfschwarte wird möglichst tief nach unten geführt, dabei der äußere Gehörgang durchtrennt, die hintere Kopfschwarte in gewöhnlicher Weise, die vordere vorne bis zur Nasenwurzel und seitlich bis zu den Jochbögen heruntergezogen; hernach wird die Kalotte des Schädeldaches abgesägt und abgehoben und nun ein Frontalschnitt durch die Schädelbasis knapp vor der Sella turcica geführt. Die Schnittebene wird etwas schief nach hinten und unten vor das Unterkiefergelenk gelegt, das eröffnet und gelöst wird. Die Keilbeinhöhlen sind nun eröffnet. Zur Bearbeitung der Sella turcica mit Hypophyse und des Nasenrachenraumes mit Rachentonsille sowie der Tubenostien werden zwei Sägeschnitte seitlich von der Sella konvergierend gegen das Foramen magnum geführt. Nun wird ein sagittaler Schnitt durch die vordere Schädelbasishälfte etwas seitlich oder besser genau median bis zur Nasenwurzel geführt, die restliche knöcherne Verbindung gebrochen und die beiden Teile auseinandergeklappt; damit sind meistens auch die Stirnhöhlen eröffnet. Nun wird die Nasenscheidewand bzw. bei genau medianer Schnittführung ihre beiden Hälften abgetragen und die Muscheln beiderseits liegen frei. Zur Eröffnung der Siebbeinzellen wird fast parallel dem Medianschnitt ein Sägeschnitt durch die laterale Nasenwand geführt, dadurch die obere und mittlere Muschel abgetragen und die ganze Reihe der Siebbeinzellen eröffnet. Nach Abtragung der noch vorhandenen Nasenmuscheln oder deren Reste werden von der Seitenwand aus die Highmorshöhlen eröffnet. Die Gehörorgane werden durch Herausnahme der Felsenbeinpyramiden oder durch Eröffnung des Tegmen tympani dargestellt.

Wiethe.

### III. Mundhöhle, Rachen, Nasenrachen, Hypophyse.

**Beitrag zur Pathologie der Möllerschen Glossitis.** Von Dr. O. Levinstein. (Zschr. f. Laryng. 8. H. 5. 1918.)

Genaue Beschreibung des Krankheitsbildes an der Hand einer Eigenbeobachtung. Die Möllersche Glossitis ist eine äußerst seltene Erkrankung, denn in den letzten 8 Jahren bringt das Zentralblatt keinen solchen Fall und auch Brühl führte in seiner Dissertation über Zungenkrankheiten 1913 keine derartige Erkrankung an.

Digitized by Google
Original from UNIVERSITY OF CALIFORNIA
Generated on 2019-10-24 16:17 GMT / http://hdl.handle.net/2027/uc1.b3252768
Public Domain in the United States, Google-digitized / http://www.hathitrust.org/access_use#pd-us-google

Der Fall Levinsteins zeigt wohl alle Charaktere der Glossodynia exfoliativa Mölleri, ist jedoch dadurch noch besonders charakterisiert, daß auch an der Lippen-, Wangen-, Gaumen- und Uvulaschleimhaut analoge Veränderungen auftraten, wie an der Zunge, welch letztere allerdings das Krankheitsbild beherrschten, denn die unverhältnismäßigen subjektiven Beschwerden hatten ihre Ursache in den Veränderungen an der Zungenoberfläche und am Zungenrand. Der Verlauf ist ein eminent chronischer, quoad sanationem prognostisch infaust und die angewendete Therapie. ½%ige Chromsäurelösung und später 1%ige $AgNO_3$-Lösung hatte nur den Effekt, daß es zu kurzdauernden Remissionen kam, denen aber immer wieder Exacerbationen folgten. Bei heftigen Beschwerden wurde, um die Nahrungsaufnahme zu ermöglichen, außerdem Anästhesinpulver und Cocain verwendet. Da diese Behandlung keinen Erfolg zeitigte, meint Referent, daß eine Quarzlichtbestrahlung schon des Versuches halber gerechtfertigt wäre. Auch könnte durch vorsichtige Radiumbestrahlung mit entsprechender Filterung möglicherweise etwas geleistet werden.

F. Schlemmer.

**Über die Albuminurie bei den akuten Tonsillenentzündungen.** Von Dr. H. Kosobabe, Fukuom, Japan. (Arch. f. Lar. 27. H. 3.)

Verf. bringt eine Tabelle von 26 Fällen, aus der u. a. das Auftreten der Albuminurie bei den akuten Mandelentzündungen ersichtlich ist. Zwischen dem Fieber und Durchtreten von Körpereiweis besteht im allgemeinen keine enge ätiologische Beziehung, wie sie Gerhard annahm. Die in fieberfreien Zeiten gefundene Albuminurie beiweist, daß die Nierenentzündung bis nach dem Nachlassen des Fiebers andauert. Bei 72% von allen Fällen fand Verf. Albuminurie.

R. Hoffmann.

**Über die primären Geschwülste des Nasenrachenraums.** Von Privatdozent Dr. E. Oppikofer, Basel. (Arch. f. Lar. 27. H. 3)

Die Arbeit gibt eine ausführliche Symptomatologie an der Hand des reichen Materials von 21 Fällen maligner Geschwülste des Nasenrachenraums, die in den Jahren 1815 bis 1913 an der Baseler otolaryngologischen Klinik zur Beobachtung kamen. Es handelte sich um

6 Karzinome,
6 Lymphosarkome,
5 Rundzellensarkome,
3 Endotheliome.

Ein bestimmtes Lebensalter war nicht vorwiegend befallen, auch die Verteilung auf die Geschlechter war eine ziemlich gleichmäßige. Alle Kranken waren von gesunder Abstammung, nur in 2 Fällen waren andere Geschwulstbildungen in der Familie bekannt.

In 10 von den 21 Fällen war schon bei der ersten Untersuchung der Ausgangspunkt der Erkrankung nicht mehr zu

Digitized by Google
Original from UNIVERSITY OF CALIFORNIA
Generated on 2019-10-24 16:17 GMT / http://hdl.handle.net/2027/uc1.b3252768
Public Domain in the United States, Google-digitized / http://www.hathitrust.org/access_use#pd-us-google

bestimmen. In den übrigen Fällen wird als solcher 7mal die Seitenwand, 4mal das Rachendach angegeben.

In der Regel treten Hörstörungen frühzeitig auf. Die Vestibularreaktion war, soweit sie geprüft war, erhalten, auch der Fazialis war intakt.

Neben behinderter Nasenatmung waren Schmerzen im Gebiet des Trigeminus ein weiteres häufiges Symptom, doch auch solche im Hinterkopf, im Gebiet des N. occipitalis maior.

Periphere Lähmungen zeigen im Gebiet des IX bis XII. Hirnnerven. Die einseitige Unterbrechung des Vagus rief, wie das auch sonst beobachtet wurde, bedrohliche Symptome nicht hervor. Auch wurden der Vagusunterbrechung vorangehende Reizsymptome vermißt, auch bei 5 mit Stimmbandlähmung behafteten Patienten.

Augenmuskellähmungen kamen, der Topographie entsprechend, erst im vorgerückteren Stadium zur Beobactung.

Zu den späteren Symptomen gehört auch ein ziemlich regelmäßig sicht- und fühlbares, derbes und unbewegliches Drüsenpaket unter dem oberen Ansatz des M. sternocleido mastoideus, hinter dem Kieferwinkel. Kiefersperre, Steifigkeit und Zwangsstellungen des Kopfes, Schmerzen bei aktiven und passiven Bewegungen stellen sich ein, selbst das Eigengewicht des Kopfes kann Schmerzen machen.

Bei Zerfall des Tumors kommt es zu Fötor ex ore und lästiger Zunahme der Schleimsekretion.

In 2 Fällen nahm die Erkrankung einen gutartigen Verlauf. Es handelte sich beide Male um ein Lymphosarcom. In einem dieser Fälle starb der 72jährige Patient bei relativen Wohlbefinden plötzlich an einer Apoplexie, in dem anderen Falle wurde das Lymphosarcom nach mehrfachen operativen Eingriffen von der Mund- und Nasenhöhle aus und unter monatelanger Arsenbehandlung trotz mehrfacher Rezidive schließlich zur Ausheilung gebracht.

Die Dauer der Erkrankung schwankt zwischen 2 Monaten und 7 Jahren. Der Tod trat, soweit die Beobachtung bis zum Tode fortgesetzt werden konnte, 15mal an Kachexie ein.

Überrascht hat es, daß nur in zwei Fällen spontane Blutungen heftigeren Grades eintraten, ebenso daß bei keinem der bis zum Tode beobachteten Fälle Symptome seitens des Hirns oder der Meningen eintraten. In 8 von diesen Fällen, die seziert werden konnten, war der Sektionsbefund, was diese Organe anbetrifft, entsprechend negativ. R. Hoffmann.

**Über Tonsillenneuralgie bei Pharyngitis chronica.** Von Dr. O. Levinstein. (Zschr. f. Laryng. 8. H 5. 1918.)

Levinstein ist es bei der Behandlung Pharynxkranker aufgefallen, daß diese Patienten wiederholt über einen reinen Schluck-

Digitized by Google
Original from UNIVERSITY OF CALIFORNIA
Generated on 2019-10-24 16:17 GMT / http://hdl.handle.net/2027/uc1.b3252768
Public Domain in the United States, Google-digitized / http://www.hathitrust.org/access_use#pd-us-google

schmerz Klage führen, der von den Kranken selber von ihren sonstigen, ihrer Pharyngitis zukommenden Beschwerden (lästige Sensationen im Halse, Brennen, Kratzen, Kitzeln, Würgen, Fremdkörpergefühl u. a. m.), streng auseinandergehalten zu werden pflegt. Bei der Inspektion sieht man neben den Zeichen chronischer Pharyngitis an den Tonsillen keinerlei Zeichen einer akuten oder chronischen Erkrankung, dagegen läßt sich durch die Palpation mit einer Sonde das Bestehen einer ausgesprochenen Hyperästhesie dieser Organe nachweisen. Nach L.s Meinung handelt es sich hier um einen nervösen Schmerz, der neuralgiformen Charakter hat — um eine Neuralgie der Gaumenmandeln.

Die Therapie hat der Indicatio causalis zu genügen und die Pharyngitis, welche Ursache der Tonsillenneuralgie ist, zu beseitigen. Außerdem werden Antineuralgika: Aspirin, Salipyrin, Trigemin verordnet. Sind die Schmerzen sehr arg, so soll der Patient, da die Beschwerden anfallsweise auftreten, zur Nahrungsaufnahme auf die Remission warten, um beschwerdefrei essen zu können. Die Prognose dieses Zustandes ist eine durchaus gute. F. Schlemmer.

## IV. Kehlkopf.

**Rekurrenslähmung bei der Erkrankung des Herzens.** Von Dr. Wilhelm Soberheim und Dr. Alf. Caro, Berlin. (Arch. f. Lar. 27. H. 3.)

Von eigentlichen Herzfehlern, die mit Rekurrenslähmung in Zusammenhang stehen können, kommen diejenigen mit Erweiterung des linken Vorhofes in betracht, besonders die Mitralstenose, dann die Mitralinsuffizienz. Die Verf. bringen 4 Fälle eigener Beobachtung.

Fall 1. Die Lähmung bestand zur Zeit gestörter Kompensation, schwand nach Beheben derselben. Verantwortlich zu machen war also mit Wahrscheinlichkeit die Vergrößerung des Herzens, die in solchen Fällen allerdings als exzessiv groß angenommen werden muß. Indeß war die Möglichkeit nicht ganz von der Hand zu weisen, daß die Lähmung des Nerven durch Kompression von Lymphdrüsen verursacht wurde, da das Röntgenbild links von der Herzbasis einige Schatten zeigte.

Fall 2 war ähnlich dem Fall 1 zu beurteilen.

Fall 3. In ihm war mit großer Wahrscheinlichkeit die Rekurrenslähmung auf die bestehende Perikarditis zurückzuführen.

Fall 4 ist nur bei der Obduktion beobachtet. Es handelte sich bei einer Sinistrokyphoskoliotischen um Dilatation des linken Vorhofs, der bis zur Abgangsstelle des linken Rekurrens reichte und auf den Nerven drückte.

Um den Entstehungsmechanismus im einzelnen zu erklären, empfehlen die Verf. das Zusammenarbeiten des Internisten mit dem Laryngologen. R. Hoffmann.

Digitized by Google
Original from UNIVERSITY OF CALIFORNIA
Generated on 2019-10-24 16:17 GMT / http://hdl.handle.net/2027/uc1.b3252768
Public Domain in the United States, Google-digitized / http://www.hathitrust.org/access_use#pd-us-google

**Nervus-recurrens-Lähmung bei Mediastinitis.** Von Alfred Adam, Berlin. (Arch. f. Lar. 27. H. 3.)

In 4 mitgeteilten Fällen zeigte sich im Verlauf der Krankheit Unabhängigkeit der Rekurrenslähmung von den Dilatationsverhältnissen am Herzen. Verf. führt vielmehr in diesen Fällen die Rekurrensschädigung auf Entzündung des Perikards und des Mediastinums zurück. R. Hoffmann.

**Über Schwebelaryngoskopie.** Von Dr. W. Freudenthal, NewYork. (Arch. f. Lar. 27. H. 3.)

Verf. bespricht die Anwendung der Methode bei Larynxtuberkulose, bei Larynxabszessen, Tonsillotomien, Larynxpapillomen der Kinder, gutartigen Larynxneubildungen der Erwachsenen, bei Fremdkörpern im Larynx und Pharynx und hält eine über die erste Killiansche Veröffentlichung noch hinausgehende Indikation für angebracht. R. Hoffmann.

**Primäres Carcinom der Epiglottis nebst Bericht über einen in Schwebelaryngoskopie operierten Fall.** Von Emil Mayer, New York. (Arch. f. Lar. 27, Heft 3.)

Krankengeschichte einer einschlägigen Beobachtung an einem 64jährigen Mann. Amputation der Epiglottis in Narkose und Schwebelaryngoskopie mittels eines an langem Griffe befestigten Messers. R. Hoffmann.

**Über die Bedeutung der angeborenen Doppelbildung der Stimmbänder.** Von Prof. Citelli, Catania. (Arch. f. Lar. 27. H. 3.)

Die von Lautenschläger beschriebene Doppelbildung der Stimmbänder (Arch. f. Lar. 25, Heft 3) ist ein besonders ausgeprägter Fall des Sulcus glottideus in annähernder Form, wie er sonst nur noch von Citelli und Alezais mitgeteilt ist. Als wenig ausgebildete Furche, die bei Betrachtung mit bloßem Auge nicht mehr sehr deutlich zu Tage tritt, fand Citelli indeß den Sulcus glottideus bei 50% der sezierten Kehlköpfe. R. Hoffmann.

## V. Trachea, Bronchien, Ösophagus.

**Partielle Atresie des Oesophagus, Kommunikation zwischen Trachea und unterem Speiseröhrenabschnitt.** Vortrag im ärztlichen Verein in Marburg am 20. XI. 1917 von Berblinger. (M. m. W. 1918. Nr. 4.)

Vortragender berichtet über die Sektion der Leiche eines 9 Tage alten Kindes, bei der er eine blindsackförmige Endigung des Oesophagus 4 *cm* unterhalb der Incisura interarytaenoidea fand; der untere Abschnitt des Blindsackes zeigte eine breite Kommunikation mit der Trachea oberhalb der Bifurkation.

Eine eindeutige Erklärung über die Genese dieser Mißbildung ist schwer zu finden; nur genaueste histologische Untersuchung jedes Falles kann uns dem Verständnis näher bringen. Genz.

Digitized by Google
Original from UNIVERSITY OF CALIFORNIA
Generated on 2019-10-24 16:17 GMT / http://hdl.handle.net/2027/uc1.b3252768
Public Domain in the United States, Google-digitized / http://www.hathitrust.org/access_use#pd-us-google

**Wachsparaffinausgüsse der Luftröhre, in situ der Organe hergestellt.** Von Privatdozent Dr. E. Oppikofer, Basel. (Arch. f. Lar. 27. H. 3.)

Verf. hat, um den wirklichen Verhältnissen näher zu kommen, das leicht gewählte Auszugsmaterial (10 Teile Wachs, 2 Teile Paraffin und 1 Teil Kolophonium) nicht, wie früher an den herausgenommenen Halsorganen eingeschüttet, sondern an der halb sitzenden Leiche mittels Bronchoskoprohres nach vorangeschickter Pharyngotomia subhyoidea. Die an den gewonnenen Ausgüssen zu konstatierenden Unregelmäßigkeiten in der Form der Luftröhre war meist durch den leichten Druck einer Struma bedingt. Die durchschnittliche Länge, von Stimmbandhöhe bis zur Bifurkation gemessen, betrug 13·2 *cm* für die männliche, 12·4 *cm* für die weibliche Luftröhre. An den in situ erhaltenen Ausgüssen kommt auch die Variabilität des Bifurkationswinkels zum Ausdruck, der von 20° bis zu einem Rechten schwankt. R. Hoffmann.

## VI. Hals, Schilddrüse, Thymus, Mediastinum.

**Über die Wirkung der Schilddrüse auf den Blutkreislauf.** Von Adolf Oswald (Aus dem pharmakologischen Institut der Universität Zürich.) (Pflüg. Arch. 166. S. 169.)

Verfasser stellt Versuche an in bezug auf die chemischen Modifikationen, die sich am eigentlichen Schilddrüsensekret, dem Jodthyreoglobulin vernehmen lassen, ohne daß es seine physiologischen Eigenschaften einbüßt, und prüft auch die übrigen Bestandteile der Schilddrüse auf ihre Wirksamkeit. Er zeigt, daß durch die Überführung des Jodthyreoglobulins in die Methylenverbindung die physiologische Wirkung des ersteren die gleiche bleibt, weiters, daß jodfreies Thyreoglobulin dieselben Eigenschaften hat wie jodhaltiges, jedoch weit schwächer, und daß künstlich jodiertes sie nicht in stärkerem Maße besitzt. Versuche mit in der Natur außerhalb der Schilddrüse vorkommenden jodhaltigen Proteinen (Gorgonin, Spongin) zeigten, daß dieselben wohl einen gewissen Einfluß auf den Adrenalineffekt, also auf die Ansprechbarkeit der sympathischen Vasokonstriktoren, nicht aber auf die des autonomen Vagus und Depressor haben.

Ferner konnte festgestellt werden, daß durch künstliche Jodierung der im Serum vorkommenden Eiweißarten keine Jodthyreoglobulinwirkung eintritt. Ebenso ist der zweite aus der Schilddrüse gewinnbare Eiweißstoff, das Nukleoproteid, in dieser Richtung unwirksam. Das Gleiche gilt auch für den eiweißfreien wässerigen Extrakt der Schilddrüse.

Aus diesen Ergebnissen leitet der Verfasser die Folgerung ab, daß das Jodthyreoglobulin der einzig genuine Bestandteil des Schilddrüsensekrets ist, der Träger der spezifischen Wirkung auf die Ansprechbarkeit der erwähnten Nerven ist, und weiter, daß diese Wirkung nicht eine

Generated on 2019-10-24 16:17 GMT / http://hdl.handle.net/2027/uc1.b3252768
Public Domain in the United States, Google-digitized / http://www.hathitrust.org/access_use#pd-us-google
Digitized by Google
Original from UNIVERSITY OF CALIFORNIA

generelle Eigenschaft der Jodproteine darstellt, sondern daß sie aus der Verbindung des Schilddrüseneiweiß mit Jod resultiert. Haslinger.

## VII. Stimme und Sprache.

**Stimmgabelharmonium und dessen Anwendung zur Stimmbildung und Stimmbehandlung.** Von Privatdozent E. N. Maljutin, Moskau. (Arch. f. Lar. 27. H. 3.)

Zur Durchprüfung seiner Methode der Stimmbehandlung mittels Stimmgabelvibrationen hat Verf. ein System von drei durch einen Ständer miteinander verbundenen Stimmgabeln konstruiert, das als Prototyp eines zu erbauenden Stimmgabelharmoniums dienen soll. Dem Gesanglehrer wird es, indem er sich dieses Instrumentes bedient, keine Schwierigkeiten mehr machen, beim Schüler die Stimme zu bilden und zu entwickeln. Es wird ihm nur obliegen, dem Sänger die Phrasierung und Nuancierung beizubringen.

Der Stimmgabelapparat soll auch zur Behandlung von Ohrgeräuschen geeignet sein. R. Hoffmann.

**Menschen- und Tierstimme im Verhältnis zum anatomischen Bau des Kehlkopfes.** Von Dozent Dr. Josef Nemai, Budapest. (Arch. f. Lar. 27. H. 3.)

Schon der Larynx der tieferstehenden Plazentalien ist dem Wesen nach der menschlichen Einrichtung entsprechend gebaut. Ein Unterschied ist in der komplizierten Faserung des M. arytaenoideus gegeben, die bei keinem Säuger vorhanden ist. Doch weder diese Besonderheit noch die mehr oder minder kräftige Entwicklung des M. cricothyreoideus ist für die Stimmbildung der einzelnen Tierfamilien und die Überlegenheit der menschlichen Stimme ausschlaggebend. Hingegen verweist Verf. mit Nachdruck und Ausführlichkeit auf eine Lücke der knorplichen Tierglottis, die bei Betrachtung des Kehlkopfes von unten her in Erscheinung tritt. Dieser „Hiatus intervocalis“ entsteht durch Exkavation an der medialen Fläche der Aryknorpel (z. B. beim Hirsch, Schwein, Katze) und bietet eine Erklärung für die Überlegenheit des menschlichen Stimmorgans auf morphologischer Basis. Die sich aus dem Vorhandensein dieses Hiatus intervocalis ergebenden Möglichkeiten der Stimmstörung schildert Verf. des näheren. Der Hiatus erklärt u. a., daß die laute Bruststimme von starken Nebengeräuschen begleitet wird, kreischend, widerwärtig (wie beim Schwein) ist oder sich aus einer Reihe von kurzen Explosionen zusammengesetzt (Meckern der Ziege, Tremolieren des Kamels, Wiehern des Pferdes).

Die Exkavation der medialen Fläche der Aryknorpel ist um so größer, je tiefer das betreffende Tier in der Stammesgeschichte steht. Andererseits wird die volle Verschlußfähigkeit der Stimmritze — obwohl bei manchen Affen schon angedeutet — erst im Kehlkopf des Menschen erreicht.

Digitized by Google
Original from UNIVERSITY OF CALIFORNIA
Generated on 2019-10-24 16:17 GMT / http://hdl.handle.net/2027/uc1.b3252768
Public Domain in the United States, Google-digitized / http://www.hathitrust.org/access_use#pd-us-google

**Für die Atmung, besonders bei raschen Bewegungen, bietet die Exkavation den Tieren einen gewissen Vorteil, da sie zur Erweiterung der Glottis bei der Inspiration beiträgt.**

**In dieser Hinsicht ist der Mensch schlechter gestellt. Er hat mit diesem Mangel die stimmliche Überlegenheit eingetauscht.**

R. Hoffmann.

---

# Inaugural-Dissertationen.

## Deutsche Universitäten im Jahre 1916.

Zusammengestellt von **H. Marschik.**

Artz Alfred, Beitrag zur Frage der Beziehungen zwischen Tuberkulose und Schilddrüsenveränderungen. Würzburg.

Bentheim Johannes, Über das branchiogene Karzinom des Pferdes (Vet.). Gießen.

Bietz Erich, Addisonsche Krankheit und Status thymico-lymphaticus. Greifswald.

Burghoff Friedrich, Ein Beitrag zur Kasuistik der Mediastinaltumoren, insbesondere der Dermoide. Berlin.

Dorner Hans, Kongenitales Teratom der Schilddrüsengegend mit Hydramnion kompliziert. Erlangen.

Eule Georg, Über Dermoide des Nasenrückens. Berlin.

Fischer Alfred M., Über tödliche Spätblutungen nach Tracheotomie. Leipzig.

Freitel Emil, Röntgenaufnahmen des normalen und erkrankten Kehlkopfes. Mit 3 Figuren und 6 Abbildungen. München.

Friedländer Kurt, Zur Kasuistik halbseitiger Badesowsymptome. Berlin.

Frohnert Paul, Über die freie Gewebstransplantation bei Gesichtsdeformitäten Kriegsverletzter. Berlin.

Hamacher Heinrich, Zur Histologie der Trachealkarzinome. Gießen.

Heckner Martin, Das Cholesteatom des Mittelohres im Kindesalter. München.

Heipmann Wilhelm, Über Noma und ihre Ätiologie. Königsberg.

Hölscher Ernst, Die luetische Erkrankung der Halsgefäße. Bonn.

Höninger Felix, Kasuistische Mitteilung über einen Fall von Luftembolie im Anschluß an die Operation eines weichen Fibroms des Nasenrachenraumes. München.

Höfle Hanna, Zwei Fälle von Epibulbärtumoren. Heidelberg.

Hoffmann Hermann, Plastischer Ersatz großer, durchgreifender Defekte der Wange und Kinnlippengegend durch gestielten Brustlappen. Tübingen.

Holbaek-Hansen Harald, Über Aneurysmen der Kopf- und Halsarterien. Breslau.

Digitized by Google
Original from UNIVERSITY OF CALIFORNIA
Generated on 2019-10-24 16:17 GMT / http://hdl.handle.net/2027/uc1.b3252768
Public Domain in the United States, Google-digitized / http://www.hathitrust.org/access_use#pd-us-google

Idaszewski Alexander. Die Polyarthritis rheumatica recidiva und Tonsillektomie. Kiel.

Kleinmann Joseph. Ein Fall von angeborener Atresie des Ösophagus. Bonn.

König Ludwig O. G., Diphtheriebehandlung in den Jahren 1903 bis 1913 im Diakonissenhaus Dresden. Jena.

Krause Gotthard M., Ein Fall von Atmungslähmung bei Schädelbasisfraktur am Foramen occipitale magnum. Leipzig.

Künstler Rudolph W., Ein Lymphosarcoma mediastini. Erlangen.

Lehmann Karl V. A., Zur Kenntnis der Hypophysistumoren mit besonderer Berücksichtigung einer etwaigen traumatischen Ursache. Leipzig.

Leiser Karl, Kehlkopftuberkulose im frühen Kindesalter. Berlin.

Lickteig Eugen, Über schädigende Momente bei Uranoplastik und deren Ausschaltung durch Schroeders Okklusivprothese. Heidelberg.

Meinke Heinrich, Über einen Fall von Hypophysentumor. Bonn.

Meiser Georg, Über die klinischen Erscheinungen, Frühdiagnose und Differentialdiagnose der Mediastinaltumoren. Leipzig.

Mönch Paul J., Beitrag zur Kenntnis der Geschmack-Innervation der Zunge. Leipzig.

Müller Max, Bronchiektasien und ihre operative Behandlung. Heidelberg.

Nikoloff Janaki, Die Röntgentherapie der tuberkulosen Lymphdrüsen des Halses und die Frage des Rezidives. Heidelberg.

Nienau Bernhard H. J., Beitrag zur Ruminatio humana. Gießen.

Rehmke Margarete, Die Entwicklung des Knorpelskelettes der äußeren Nase des Menschen. Greifswald.

Pointner Willy, Über Zahnretention in der Kieferhöhle. München.

Roese Richard, Über einen von der Mundhöhle in den äußeren Gehörgang eingedrungenen Fremdkörper. München.

Rudel Erich, Formentwicklung der menschlichen Hypophysis cerebri. Greifswald.

Rumpel Werner G., Über die Myotomie des Kopfnickers. Leipzig.

Schlesies Ernst, Die Komplikationen nach der submukösen Resektion der Nasenscheidewand. Königsberg.

Schmitt Ludwig: Über ein multizentrisch in der Orbital- und Paratrachealgegend auftretendes Hämangioma teleangiectaticum mit infiltrierendem Wachstum. Würzburg.

Schmitten Heinrich, Tumor des Nasenrachenraumes. Bonn.

Schmitz Emil Josef, Untersuchungen zur histologischen Differenzierung der lymphatischen Mediastinaltumoren. Tübingen.

Schnabel Alfred, Über Kehlkopfschüsse. Breslau.

Schultz Josef, Über gleichzeitiges Ösophagus- und Larynxkarzinom. Bonn.

Schwanecke W., Über das branchiogene Karzinom. Würzburg.

Staemmler Martin, Über Kropfbefunde im Leichenhause des Charitee-Krankenhauses zu Berlin. Berlin.

Strauss Otto, Die Organogenese der Thymusdrüse bei den Wirbeltieren. Berlin.

Digitized by Google
Original from UNIVERSITY OF CALIFORNIA
Generated on 2019-10-24 16:17 GMT / http://hdl.handle.net/2027/uc1.b3252768
Public Domain in the United States, Google-digitized / http://www.hathitrust.org/access_use#pd-us-google

Taube Walter, Über den Einfluß der vollständigen Gaumenmandelentfernung (Tonsillektomie) auf den Gelenksrheumatismus. Berlin.
Titschack Werner, Augenbeteiligung bei Nebenhöhlenerkrankungen. Kiel.
Tosetti Luise, Über Phlebektasien des Ösophagus. Bonn.
Wacker Anton, Statistische Studien zur Ätiologie der Diphtherie mit besonderer Berücksichtigung des lokalen Auftretens der Krankheit in München während der Jahre 1880 bis 1886 (inklusive). München.
Wichmann Albert, Über Siebbeinoperationen. Bonn.
Willutzki Walter, Über 2 Fälle von Kardiospasmus mit Dilatation nebst Zusammenstellung und Sichtung der seit dem Jahre 1911 erschienenen Literatur dieses Themas. Berlin.
Wulff Julius, Über Struma maligna. Freiburg i. B.
Zschunke Otto, Über Endotheliome der oberen Luftwege. Würzburg.

**1917.**

Cohnen Theodor, Über Parasiten der Luftwege. Königsberg.
Dierke Werner, Über Epiglottiszysten. Jena.
Drescher Otto, Die Kriegsverletzungen der Luftröhre mit besonderer Berücksichtigung des intrathorazischen Teiles. Würzburg.
Engelhardt Paul, Funktionelle Stimm- und Sprachstörungen bei Kriegsteilnehmern.
Fedder Ludwig, Schußverletzungen der Kieferhöhle. Breslau.
Fischer Gerhard F. A., Ein Beitrag zur Kasuistik der Stirnhöhlentumoren. Leipzig.
Freyvogel Hans, Der Rhodangehalt des Mundspeichels und seine Beziehungen zur Quecksilberstomatitis. München.
Feldkirchner Hermann, Kasuistische Beiträge zur Dystrophia adiposogenitalis. München.
Fuchs Ludwig, Über zwei Fälle von tödlicher Blutung aus Ösophagusvarizen bei Leberzirrhose. Heidelberg.
Gilow Wilhelm, Über die physikalische Therapie der Basedowschen Krankheit. Berlin.
Heck Willi, Über primäres polypöses Bronchialkarzinom. Bonn.
Heitzmann Fritz, Ein Fall von Karzinom des Ösophagus mit Perforation in die Pleurahöhle und Aorta. Berlin.
Hiltmann Conrad, Über Hypophysentumoroperationen mit Berücksichtigung der Operationen in der chirurgischen Universitäts-Klinik des kgl. Charitee-Krankenhauses in Berlin. Berlin.
Hirsch Karl, Die geschichtliche Entwicklung der operativen Rhinoplastik. Halle a. S.
Hirsch Max, Über Enchondrome des Oberkiefers. Berlin.
Hirthreiter Otto, Zur Kasuistik der kongenitalen Ösophagus-Tracheafistel. München.
Hoferer Erwin, Angeborene Speiseröhrenverengerung, kombiniert mit angeborenem Fettgewebsmangel.
Hofmeier Karl, Beitrag zur primären Amyloidose des Larynx. Würzburg.

Generated on 2019-10-24 16:17 GMT / http://hdl.handle.net/2027/uc1.b3252768
Public Domain in the United States, Google-digitized / http://www.hathitrust.org/access_use#pd-us-google
Digitized by Google
Original from UNIVERSITY OF CALIFORNIA

Holland Meta, Über Jodbasedow. Tübingen.
Janowitz Anton, Über Lymphangiome der Zunge. Königsberg.
Kaiser Max, Über das Karzinom der Nasenhöhlen. Breslau.
Knorr Ernst, Beiträge zur primären Zahnfleischtuberkulose und zu den Infektionswegen der Halsdrüsentuberkulose. Breslau.
Krause Bruno, Über Kieferzysten. München.
Lang August, Untersuchungen der Morgagnischen Taschen beim Pferde mit besonderer Berücksichtigung ihrer chirurgischen Bedeutung. Leipzig.
Mangelsdorf Ulrich, Über Chondrosarkome des Oberkiefers. Berlin.
Michalczyk Egon, Beiträge zur Statistik und Behandlung von Hasenscharten. Breslau.
Mining Heinrich, Über Ursachen und Behandlung der Noma. Berlin.
Morgenstern Helene, Günstige Beeinflussung schwerer postdiphtheritischer Schluck- und Atemlähmungen durch Hypophysenpräparate. Straßburg.
Niedermayer Albert, Über ein Cholesteatom des Hirnanhanges, unter Berücksichtigung der vergleichenden Anatomie und Enwicklungsgeschichte des Organes. Breslau.
Pincas Hermann, Polyneuritis nach Infektionskrankheiten im Anschlusse an 2 Fälle von Schlucklähmungen nach Gesichtsrose. Berlin.
Pulfer Siegfried, Über eine Orbitalschußverletzung mit Ausfallserscheinungen des Geruchs- und Geschmacksnerven, sowie einzelner Quintusäste. München.
Rahm Hans, Über das Vorkommen der Adamantinome, besonders im Oberkiefer. Breslau.
Rech Hans, Ein Teratom der Schilddrüse. Bonn.
Rehm Friedrich, Beitrag zur operativen Behandlung der Pulsionsdivertikel des Ösophagus. Kiel.
Reif Fritz, Über einen Fall von Adenoma tubulare papilliferum der Schilddrüse. Straßburg.
Schäfer Wilhelm, Zwei Fälle von Hornerschem Symptomenkomplex. Gießen.
Schlösser Leopold, Laryngologische Betrachtungen aus einer Heilstätte (Lungenheilstätte Bechlitz). Berlin.
Schmidt Hans, Ein Fall von Zylinderepithelkarzinom der Speiseröhre mit Durchbruch einer Metastase in die Trachea. Erlangen.
Schorrenberg Karl, Klinische Beiträge zur Pyozyanase-Behandlung bei Scharlach. Bonn.
Schröder Hermann, Über Kieferverletzungen im Kriege.
Schuberth Hans, Über den Entstehungsmechanismus der linksseitigen Rekurrensparese bei Mitralstenose. Straßburg.
Schulte Joseph, Ein Fall von primärem Bronchialkarzinom der linken Lunge in seinem Verhalten zur klinischen und röntgenologischen Differentialdiagnose. Bonn.

Digitized by Google
Original from UNIVERSITY OF CALIFORNIA
Generated on 2019-10-24 16:17 GMT / http://hdl.handle.net/2027/uc1.b3252768
Public Domain in the United States, Google-digitized / http://www.hathitrust.org/access_use#pd-us-google

# Otologischer Teil.

## Original-Artikel.

# Zur Funktionsprüfung des Gehörorganes luetischer Individuen.

Von Dr. **Ernst Wodak**, gew. Assistent der Ohrenklinik in Prag.

### Knochenleitung und Lues.

Bei der Beurteilung des Gehörorgans luetischer Individuen wurde dem Verhalten der Kopfknochenleitung[1]) von jeher stets die größte Aufmerksamkeit zugewendet. Eine Reihe von Autoren gab an, daß bei Lues des Gehörorgans die KKL. auffallend verkürzt, ja, gänzlich aufgehoben sei (Wanner und Gudden, Hasslauer u. a.), andere fanden sogar bei Luetikern mit normalem Gehör diese Erscheinung (O. Beck, Wanner). Gegenüber diesen Befunden sind nur vereinzelt skeptische Stimmen laut geworden (Herzog), die die Richtigkeit bzw. Möglichkeit einer verkürzten KKL. bei normalem Gehör anzweifelten. Diese Frage ist also noch keineswegs entschieden und jeder Versuch einer Klärung — mit Rücksicht auf ihre Wichtigkeit — meines Erachtens erwünscht.

Zunächst scheint es von Vorteil, die theoretischen Grundlagen der KKL. zu rekapitulieren und die darüber bestehenden Hypothesen zu sichten. Dabei kommt es vor allem darauf an festzustellen,

1. von welchen Faktoren die KKL. überhaupt abhängig ist,
2. ob und wann bei normalem Gehör die KKL., auch bei nicht luetischen Individuen, verkürzt sein kann,
3. schließlich, was die Ursachen einer solchen Verkürzung sind.

Ad 1. Die theoretischen Grundlagen der KKL. sind auch heute noch nicht völlig geklärte. Noch immer steht es dahin, ob die direkte (osseale) oder indirekte (kraniotympanale) Leitung bei der KKL. die Hauptrolle spielt. Vor kurzem beschäftigt sich Rejtö mit dieser Frage und führt alle Argumente an, die gegen beide Leitungsarten sprechen. Der direkten Leitung steht nach seinen Erörterungen die Tatsache im Wege, daß die Luftleitung intensiver wirke als die KKL., obwohl sich die Schallwellen in festen Medien viel rascher fortpflanzen als in der Luft. Gegenüber der kraniotympanalen Leitung wieder, die speziell von Bezold vertreten wurde, weist er auf den bekannten Umstand hin, daß auch ohne Vorhandensein eines Trommelfells, bei starrer Steigbügelplatte, die KKL. gut, ja, verlängert sein könne, daß daher die Stapesplatte bei der Knochenleitung keine Rolle spielen könne. Rejtö stellt sich die Entstehung der

[1]) Im folgenden mit KKL. bezeichnet.



Digitized by Google
Original from UNIVERSITY OF CALIFORNIA
Generated on 2019-10-24 16:17 GMT / http://hdl.handle.net/2027/uc1.b3252768
Public Domain in the United States, Google-digitized / http://www.hathitrust.org/access_use#pd-us-google

KKL. in der Weise vor, daß die molekularen Bewegungen der Schädelknochen vermittelst ihrer Energie in der Labyrinthflüssigkeit eine Wellenbewegung verursachen, die sich in der Richtung der Paukenfenster fortpflanze. Aus der Tatsache, daß bei Starrheit des ovalen Fensters die KKL. verstärkt ist, zieht er den Schluß, daß der gegen dieses Fenster gerichteten Wellenbewegung keine physiologische Rolle für die KKL. zukomme, ja, daß dieselbe geradezu als ein Hemmnis für die gegen das runde Fenster gerichtete Bewegung aufzufassen sei. Er meint also, daß bei der Luftleitung die Schallwellen via Gehörknöchelchen—Fenestra ovalis auf die Labyrinthflüssigkeit übertragen wurden und die nicht komprimierbare Flüssigkeit gegen das runde Fenster ausweichen müsse. Es sei daher für die Luftleitung die Intaktheit beider Fenster notwendig, während für die KKL. die Unversehrtheit des runden Fensters genüge. Die Richtigkeit seiner Annahme sucht Rejtö sowohl experimentell als auch durch pathologische Fälle zu bestätigen.

Wenn diese geistreiche Theorie Rejtös richtig ist, so müßte bei einem normalen Individuum, dem man mittels eines Ballons Luft in den äußeren Gehörgang hineinpreßt, eine Verlängerung der KKL. auftreten. Denn die künstlich erzeugte Luftwelle wird durch die Gehörknöchelchenkette in erster Linie und viel stärker gegen das ovale als gegen das runde Fenster getrieben. Die Fenestra ovalis wird daher eingedrückt und die Stapesplatte gewissermaßen fixiert. Dies hätte aber — nach Rejtö — eine Verlängerung der KKL. zur Folge, tatsächlich tritt aber bei diesem Versuche eine Verkürzung derselben ein. Es zeigt dies, daß auch Rejtös Erklärung nicht für alle Fälle zureichend ist, jedenfalls gebührt ihm aber das Verdienst, in der Frage der KKL. auf die Bedeutung des runden Fensters hingewiesen zu haben, das bis auf Bezold von den meisten Autoren vernachlässigt wurde. Und doch scheint es, wie auch Gatscher jüngst in seiner Arbeit: „Über eine Modifikation des Gellé schen Versuches“ hervorhebt, einen gewissen, vielleicht beträchtlichen Einfluß auf die KKL. zu haben, wenn es auch derzeit nicht möglich ist, denselben zu ermitteln.

Ad 2. und 3.

Eine Verkürzung der KKL. kann zustande kommen:

*A*) Bei Akustikus(Labyrinth)affektionen,

*B*) Bei normalem Gehör, und zwar infolge:

1. Verwachsungen der Dura mit dem Knochen bei chron. Alkoholismus, Tumor oder Lues cerebri, Epilepsie (Wanner und Gudden),

2. psychogener (hysterischer) Störungen bei Schädelverletzungen (Blumenthal und Fremel),

3. intrakranieller Drucksteigerung des Liquor bei sekundärer Lues (O. Beck).

Bevor ich auf Einzelheiten eingehe, möchte ich einige allgemeine Bemerkungen machen. Zunächst sei festgestellt, daß die meisten Autoren

Digitized by Google
Original from UNIVERSITY OF CALIFORNIA
Generated on 2019-10-24 16:17 GMT / http://hdl.handle.net/2027/uc1.b3252768
Public Domain in the United States, Google-digitized / http://www.hathitrust.org/access_use#pd-us-google

eine Verkürzung der KKL. erst dann annehmen, wenn die $A$- oder $a_1$-Stimmgabel um 4 Sek. (W a n n e r) gegenüber der Norm verkürzt gehört wird, von anderer Seite (F r e m e l) wurde diese Grenze auf 6 Sek. erhöht. Man kann also erst Verkürzungswerte über 6 Sek. als pathologisch ansehen. Sind nun schon die Grenzwerte nicht überall erwähnt, so habe ich bei keinem einzigen der Autoren, die sich mit der KKL. beschäftigen, über einen anderen, meiner Ansicht nach wichtigen Punkt eine Bemerkung gefunden. Ich meine damit, daß ein Hinweis darauf gefehlt hat, wie man eigentlich die Prüfung der KKL. vornehmen solle und unter welchen Kautelen die Angaben des Untersuchten verwertbar sind. So selbstverständlich, daß man darüber kein Wort zu verlieren brauchte, ist dies meiner Ansicht nach nämlich nicht! Vor allem ist es notwendig, dem Pat. klar zu machen, daß er zwischen „Hören" und „Spüren" der Stimmgabel scharf unterscheiden müsse, ein Umstand, auf den ich seinerzeit in meiner Arbeit über die Ohrlidschlagreflexe bei Taubstummen[2]) hingewiesen habe. Was dort oftmals so gut wie unmöglich ist, kann man auch bei Normalen manchmal nur nach längeren Auseinandersetzungen und Erklärungen erreichen. Wenn man aber ohne solche dem Pat. eine Stimmgabel aufsetzt und ihm nur sagt, er solle angeben, wann er sie nicht mehr höre, so wird man infolge dieser Fehlerquelle häufig falsche Resultate erhalten.

Noch ein anderer Umstand ist von großer Wichtigkeit, auf den erst jüngst A l b r e c h t, allerdings in anderem Zusammenhange neuerlich aufmerksam gemacht hat. Es ist eine physiologische Erscheinung, daß Stimmgabeln, sowohl bei Luftleitung als auch bei Knochenleitung, die bereits verklungen waren, wieder gehört werden, wenn man sie nach kurzer Zeit dem Ohre wieder nähert bzw. wieder auf den Schädel aufsetzt. A l b r e c h t gründet auf einer abnorm häufigen Wiederholung dieses Phänomens die Diagnose der Neurasthenie. Es handelt sich hiebei um die bekannte Tatsache, auf die auch J a c o b s o n und B l a u in ihrem Lehrbuche hinwiesen, daß nämlich der Augenblick, in dem der Ton einer abklingenden Stimmgabel verschwindet, selbst b e i a n g e s t r e n g t e r A u f m e r k s a m k e i t nicht zu bestimmen ist. Deshalb empfiehlt ja auch V. U r b a n t s c h i t s c h, die abklingende Stimmgabel ab und zu vom Ohr zu entfernen und dann wieder zu nähern. Es wird also bei Außerachtlassung dieses Phänomens oftmals von einem Pat. die Stimmgabel verkürzt angegeben und alle möglichen Schlüsse können daraus gezogen werden, ohne daß tatsächlich eine derartige Verkürzung vorliegt. Der Pat. würde die Stimmgabel, wenn man sie nach dem Abklingen wieder aufsetzte, ohne weiteres von neuem hören. Es sind hier eben Aufmerksamkeitsfehler und nicht organische Störungen an der Verkürzung schuld. Ja, es genügt, wie ich an anderen und mir oft erprobte, die Stimmgabel bei der Prüfung der KKL. am Warzen-

[2]) Zeitschr. f. Ohrenh. 1919.



Digitized by Google
Original from UNIVERSITY OF CALIFORNIA
Generated on 2019-10-24 16:17 GMT / http://hdl.handle.net/2027/uc1.b3252768
Public Domain in the United States, Google-digitized / http://www.hathitrust.org/access_use#pd-us-google

fortsatze bloß um 1 bis 2 *mm* zu verschieben, um einen bereits vollständig verklungenen Ton wieder kräftig zu vernehmen. Es können also meiner Ansicht nach die Befunde von verkürzter KKL. nur dann als richtig und unanfechtbar gelten, wenn ausdrücklich diese angeführten Tatsachen bei der Prüfung beachtet wurden. Dies ist aber aus den allermeisten Arbeiten nicht ersichtlich.

*A*) Am naheliegendsten und bekanntesten ist die Verkürzung der KKL. bei Akustikus(Labyrinth)affektionen. Daß hier die KKL. beim Schwabachschen Versuch verkürzt gefunden wird, ist eine tausendfältig bestätigte und erprobte Erscheinung. Dabei geht die Intensität der Akustikusaffektion keineswegs immer Hand in Hand mit dem Grade der Verkürzung, sondern wir finden manchmal in Fällen ganz geringgradiger Akustikusstörung schon recht beträchtliche Verkürzungen und umgekehrt. Daß wir auch bei Erkrankung des Innenohres auf luetischer Basis eine Verkürzung der KKL. antreffen, kann uns daher auf Grund des eben Gesagten nicht weiter Wunder nehmen, weshalb alle hierher gehörigen Befunde von negativem Schwabachschen Versuche bei Labyrinthlues keineswegs etwas Besonderes darstellen.

*B*) Nun folgen die Verkürzungen der KKL. bei normalem Gehör: Hieher gehören zunächst die Befunde Wanners und Guddens, die eine solche Verkürzung bei Verwachsungen der Dura mit dem Schädelknochen fanden. Die genannten Autoren stützen diese Behauptung auf die Beobachtung von 17 Fällen, von denen zwei pathologisch-anatomisch Verwachsungen der harten Hirnhaut mit dem Schädeldach zeigten. In den übrigen Fällen handelte es sich 5mal um „traumatische Neurose" bei Schädelverletzungen, bei anderen wieder um traumatische Epilepise, Lues oder Tumor cerebri und Alcoholismus chron. Die Autoren führen die hier bei angeblich normalem Gehör zu beobachtende Verkürzung der KKL. auf die erwähnten Duraverwachsungen zurück und behaupten weiter, daß man durch Aufsetzen der Stimmgabel auf verschiedene Stellen der Schädeloberfläche eine gewisse Lokalisation der am meisten geschädigten Partien ermöglichen könne. Diese Befunde wurden unter anderen von Haßlauer bestätigt, dagegen von Herzog bestritten. Dieser Autor wendet sich hauptsächlich dagegen, daß Wanner bei seinen Fällen eine verkürzte KKL. bei „normalem" Gehör gefunden haben will und zeigt, daß die Kriterien Wanners für die Annahme eines normalen Gehörs unzureichende sind.

Es genüge nicht, wie Wanner meint, eine Hörschärfe von zirka 9 *m* für Flüstersprache, normales Gehör für die Galtonpfeife und normale untere Tongrenze, da alle diese Befunde auch bei leichter Akustikusschädigung — und gerade darauf komme es ja an! — vorkommen können. Herzog fordert vielmehr, daß man in jedem Falle die obere Tongrenze nicht mittels des unverläßlichen Galtonpfeifchens, sondern nur mit den hohen Stimmgabeln, also vor allem mittels der $c_4$- und $g_4$-Gabel prüfen müsse. Wenn man derartig vorgeht, wird man oft

Digitized by Google
Original from UNIVERSITY OF CALIFORNIA
Generated on 2019-10-24 16:17 GMT / http://hdl.handle.net/2027/uc1.b3252768
Public Domain in the United States, Google-digitized / http://www.hathitrust.org/access_use#pd-us-google

überrascht sein, bei Fällen von vermeintlich normalem Gehöre eine leichte (beginnende?) Akustikusstörung festzustellen. Dieser Forderung Herzogs muß ich auf Grund ähnlicher Erfahrungen nur vollinhaltlich zustimmen.

Ungenügende Kriterien für die Angabe „normales Gehör" finden wir aber nicht nur bei Wanner, sondern auch bei Blumenthal, der von 42 Schädelverletzten 19mal „normales Gehör" konstatierte. Da weder in seinen Krankengeschichten, noch sonst in der Arbeit an irgendeiner Stelle gesagt ist, auf welche Grundlagen er die Diagnose eines normalen Gehörs aufbaut, ist auch diese Arbeit nicht beweiskräftig. Andererseits ist das Vorkommen geringgradiger Akustikusläsionen bei Schädelverletzten (Kopfschüssen) so häufig, daß man mit Fug und Recht wohl annehmen kann, von den 19 „Normalhörenden" hatte sicher ein beträchtlicher Teil ganz geringe, nur bei größter Sorgfalt nachweisbare Akustikusschädigungen.

Viel verwendbarer, weil sie Herzogs Forderungen entsprechen, sind die Befunde Fremels, der bei sicher normal hörenden Individuen (Schädelverletzten) in einer Reihe von Fällen (22 von 102) verkürzte KKL. erheben konnte. Doch sind seine Beobachtungen nach einer anderen Seite dazu angetan, Wanners Ergebnisse anzuzweifeln. Fremel konnte nämlich an Schädelverletzten mit sicher festgestellten Verwachsungen von Dura und Schädeldach nachweisen, daß die Dura mit der Leitungsdauer der Kopfknochen nichts zu tun habe. Wir können daher mit Fremel „in der Stimmgabel kein zuverlässiges Mittel zur Eruierung von Duraerkrankungen, Verwachsungen usw. erblicken". Hat also Herzog Wanners Befunde bezüglich der Diagnose der normalen Hörfähigkeit kritisiert und richtiggestellt, so ist durch Fremels Beobachtungen auch der Satz vom Zusammenhang der verkürzten KKL. mit den Duraverwachsungen sehr in Frage gestellt.

Blumenthal und Fremel sind mit der Begründung der verkürzten KKL. bei Normalhörenden viel vorsichtiger und führen sie auf Mitbeteiligung eines funktionellen, psychischen Momentes (Blumenthal) bzw. auf Hysterie (Fremel) zurück. Doch weist auch Fremel darauf hin, daß bei einer Reihe seiner Fälle „die Verkürzung der KKL. das allererste Symptom einer geringgradigen Labyrinthschädigung sein könnte" und nähert sich damit den Befunden Herzogs.

Aus dem Gesagten geht also hervor, daß wir bisher eine Verkürzung der KKL. bei normalem Gehör nur infolge funktioneller, psychischer Schäden finden, nicht aber als Ausdruck organischer Läsionen von Dura oder dgl. anerkennen können. Es kann also bei den von Wanner beobachteten Krankheitsformen (Tumor cerebri, Alcoholismus usw.) wohl eine Verkürzung der KKL. möglich sein, aber da dürfte gleichzeitig (speziell bei den Fällen von traumatischer Neurose!) vielleicht eine funktionelle Komponente mitspielen oder in anderen Fällen bei exakter Stimmgabelprüfung sicher eine wenn auch geringgradige Akustikusläsion nachweisbar sein.

Digitized by Google
Original from UNIVERSITY OF CALIFORNIA
Generated on 2019-10-24 16:17 GMT / http://hdl.handle.net/2027/uc1.b3252768
Public Domain in the United States, Google-digitized / http://www.hathitrust.org/access_use#pd-us-google

Die nächste Gruppe ist die Lues im Sekundärstadium, bei der Wanner, O. Beck u. a. auch bei normalem Gehör den Schwabachschen Versuch verkürzt fanden. O. Beck gibt an, daß er bei etwa 80 bis 85% vollkommen normal hörender Luetiker eine mehr oder minder hochgradige Verkürzung der KKL. konstatieren konnte. Er glaubt daher, behaupten zu können, daß er bei Pat., die keine Zeichen von Syphilis am Körper zeigen und vollkommen normal hören, bloß aus dem Ergebnis der Stimmgabeluntersuchung eine stattgehabte Infektion mit Syphilis diagnostizieren könne. Diese Verkürzung scheine erst vom sekundären Stadium an aufzutreten. Becks Befunde wurden von Wanner bestätigt, der ebenfalls mit Hilfe der $a'$-Stimmgabel die Diagnose „Lues" stellte und sie regelmäßig durch die Wassermannsche Reaktion oder andere Methoden beglaubigt fand.

Beck glaubt, daß die Ursache der Verkürzung in einer Erhöhung des Liquordruckes der Luetiker zu suchen sei. Er findet nämlich, daß unmittelbar nach der Lumbalpunktion die früher verkürzte KKL. normal ausfiel und erst nach etwa $1^1/_2$ bis $2^1/_2$ Tagen wieder verkürzt war. Demgegenüber hält Wanner — analog seinen früheren Untersuchungen — Verwachsungen der Dura für die Veranlassung der verkürzten KKL. und will Becks Erklärung nur für eine Minderzahl der Fälle akzeptieren. Er meint nämlich, daß durch das Nachlassen des Liquordruckes nach der Lumbalpunktion wohl momentan eine Entspannung des Meningen eintrete, die das Geringerwerden der Verkürzung erklären könne, daß aber die Dura mater wieder bald in ihre ursprüngliche Lage zurückkehre, wodurch dann die frühere Verkürzung wieder nachweisbar würde.

Wenn wir also resumieren, so ist nach Beck und Wanner eine Verkürzung der KKL. bei Luetikern des sekundären Stadiums trotz normalen Gehörs in 80 bis 85% vorhanden. Leider beschränken sich die diesbezüglichen Literaturangaben nur auf Diskussionsbemerkungen der genannten Autoren, ohne daß ausführlichere, einer Kritik zugänglichere Publikationen darüber — soweit ich die Literatur überblicke — existieren.

Soweit die Literatur. Jedem objektiven Beurteiler dieser Frage muß es auffallen, daß in einem recht hohen Prozentsatze ein so variables, auf subjektive Angaben des Pat. beruhendes Symptom wie die Perzeption der Stimmgabel durch die KKL. zur einzigen Grundlage einer so schwerwiegenden Diagnose wie Lues gemacht wird. Ich habe schon eingangs auf die Schwierigkeit der Unterscheidung zwischen „Hören" und „Fühlen" der Stimmgabel, die übrigens auch im Lehrbuche von Jacobson und Blau betont wird, hingewiesen, weiters machte ich auf das physiologische Phänomen des vorzeitigen Verklingens und Wiederhörens bei neuerlicher Annäherung der Stimmgabel aufmerksam; schließlich darf man nicht vergessen, daß, wie schon Herzog betont, die Verkürzung der KKL. nicht dauernd bestehen müsse, sondern ohne jede nachweisbare Ursache wechseln, ja, gänzlich verschwinden könne. So führt Herzog

Digitized by Google
Original from UNIVERSITY OF CALIFORNIA
Generated on 2019-10-24 16:17 GMT / http://hdl.handle.net/2027/uc1.b3252768
Public Domain in the United States, Google-digitized / http://www.hathitrust.org/access_use#pd-us-google

mehrere Fälle an, bei denen er normale Verhältnisse der KKL. fand, während die einige Monate früher von berufener Seite vorgenommene Untersuchung eine ganz auffallende Verkürzung ergeben hatte. Dies zeigt, da sich hierbei die anatomischen Verhältnisse während der Zeit zwischen beiden Untersuchungen nicht geändert hatten, entweder das Mitspielen einer ausschlaggebenden psychischen Komponente oder die Unverläßlichkeit des Symptoms überhaupt. Alle diese Faktoren ließen eine Nachprüfung der Wannerschen und Beckschen Befunde geboten erscheinen.

Ich habe bisher in 110 Fällen von Lues I bis III das Verhalten der KKL. eingehend studiert[3]) und möchte, bevor ich mich auf Einzelheiten einlasse, zunächst die Technik meiner Untersuchung kurz beschreiben. Nach Erhebung der Anamnese und des Trommelfellbefundes prüfte ich die Hörschärfe mittels leiser Flüstersprache (nicht akzentuiert!). Da mir nur ein Raum von 7 *m* Länge zur Verfügung stand, mußte ich, um richtige und verwendbare Resultate zu erzielen, in der Weise prüfen, daß ich, entweder halb oder ganz vom Pat. abgewendet, die Worte vorsprach. Dabei rechnete ich nach Kutvirt bei halber Drehung vom Pat. zur Zimmerlänge $^1/_3$, wenn ich dem Pat. ganz den Rücken kehrte, $^2/_3$ hinzu, so daß ich also statt 7 *m* im ersten Falle zirka $9^1/_3$, im letzteren Falle za. 11 bis 12 *m* annehmen konnte. Diese Werte stellen Mindestwerte dar und waren in Wirklichkeit sicher höher, da im Untersuchungszimmer aus äußeren Gründen leider nicht jene absolute Ruhe herrschen konnte, wie sie in einem Hörprüfungszimmer sein sollte. Sodann untersuchte ich die KKL. mittels tiefer (*a'* und *A*) Stimmgabeln, und zwar sowohl am Scheitel als auch an den beiden Warzenfortsätzen. In allen Fällen wurde die untere und vor allem die obere Tongrenze bestimmt. (Edelmannsche $c_4$- und $g_4$-Gabel, Galtonpfeife). Den Schluß bildete die kalorische und rotatorische Untersuchung des Vestibularapparates. Bemerken möchte ich noch, daß bei der Prüfung der KKL. zur Kontrolle entweder ich, der ich vollkommen normales Gehör besitze, oder eine zweite normalhörende, geprüfte Versuchsperson herangezogen wurde.

Von den 110 Fällen gehörten weitaus die meisten (92) dem Sekundärstadium an, 13 waren Sklerosen, 3mal handelte es sich um Lues gummosa und bei 2 Pat. um Lues latens.

Von allen untersuchten Luetikern zeigten 15 (13·6%) Verkürzung, d. i. Werte über 6 Sek., die übrigen 95 (86·4%) hatten normale KKL. Dabei war die KKL. in den allermeisten Fällen nicht hochgradig verkürzt, sondern die Zahlen bewegten sich zwischen 6 und 15 Sek. Darüber hinaus war in keinem einzigen Falle eine Verkürzung zu finden. Es ist also ohne weiteres auffallend, daß die Prozentzahl der verkürzten Fälle

[3]) Das Material zu meinen Beobachtungen entnahm ich der Prager deutschen dermatologischen Klinik des Herrn Prof. Dr. Kreibich, der mir dasselbe in zuvorkommender Weise überließ, wofür ihm hier mein geziemender Dank ausgesprochen sei.

Digitized by Google
Original from UNIVERSITY OF CALIFORNIA
Generated on 2019-10-24 16:17 GMT / http://hdl.handle.net/2027/uc1.b3252768
Public Domain in the United States, Google-digitized / http://www.hathitrust.org/access_use#pd-us-google

bei mir unvergleichlich kleiner ist als sowohl bei Wanner wie auch bei Beck. Noch krasser wird das Mißverhältnis, wenn wir die 15 „verkürzten" Fälle kritisch durchsieben. Von diesen 15 Pat. zeigten nämlich 11, sei es in der Anamnese, sei es bei der Sprachprüfung, eine deutliche Herabsetzung des Gehörs, die entweder auf eine Störung der schallleitenden oder schallperzipierenden Apparate zurückzuführen war. Nur 4 Fälle wiesen eine verkürzte KKL. bei normaler Hörschärfe für Flüstersprache und Galtonpfeife auf. Hier scheinen wir also jene „normalhörenden" Luetiker mit verkürzter KKL. vor uns zu haben, von denen Wanner und Beck angeben, daß sie sie in 80% gefunden hätten. Aber auch hier erwiesen sich bei strenger Kritik drei davon nicht als vollkommen normal hörende Individuen, da sie bei der Prüfung mit den hohen $c_4$- und $g_4$-Stimmgabeln eine deutliche Verkürzung auch bei Luftleitung erkennen ließen.

Man kann also hier mit Herzog leichte, vielleicht im Beginn stehende, wohl luetische Akustikusaffektionen als vorhanden annehmen, die an und für sich den Grund für die (übrigens geringe) Verkürzung der KKL. boten. Nur im 4. Falle konnte ich etwas Derartiges nicht nachweisen. Es handelte sich um die 25jähr. S. J. mit Lues condylomatosa, die das rechte Trommelfell normal und links eine chron. eitrige Mittelohrentzündung hatte. Hörschärfe:

| R | L | |
|---|---|---|
| 12 *m* vox | 8 *m* | Weber nach links |
| 12 *m* vox syb. | 1 *m* | |

Die *A*-Stimmgabel wird am Scheitel 5 Sek., rechts am Warzenfortsatz 8 Sek. und links 4 Sek. verkürzt gehört. Links wird die Stimmgabel also wegen der Schalleitungsstörung weniger verkürzt gehört als rechts, wo sich das Gehör auch bei Prüfung mit den hohen $c_4$- und $g_4$-Gabeln sowie auch für die Galtonpfeife als durchaus normal erweist. Hier kann man also, wenn man will, sagen, daß die Verkürzung der KKL. durch die bestehende luetische Infektion bedingt ist und zur Erklärung Wanners und Becks Begründung heranziehen. Doch könnte man mit demselben Rechte, ja, wie ich später noch zeigen werde, vielleicht mit mehr Recht behaupten, daß die Verkürzung mit der Lues nichts zu tun habe, sondern eine funktionell entstandene sei, wie sie Blumenthal und Fremel für ihre Fälle supponieren.

Unter meinen Pat. konnte ich also das nach Wanner und Beck so häufige Bild der Verkürzung der KKL. bei normalhörenden Luetikern nicht finden, sondern war fast immer imstande, entweder eine grobe oder in den letzten drei Fällen eine nur mit feinsten Mitteln nachweisbare geringgradige Störung der Akustikusfunktion festzustellen.

Auffallend ist ferner, daß ich, im Gegensatz zu den genannten Autoren, eigentlich in keinem Falle diese hochgradige Verkürzung der *A*-Stimmgabel bemerken, geschweige denn die Beobachtung machen konnte, daß die aufgesetzte Stimmgabel überhaupt nicht gehört wurde.

Digitized by Google
Original from UNIVERSITY OF CALIFORNIA
Generated on 2019-10-24 16:17 GMT / http://hdl.handle.net/2027/uc1.b3252768
Public Domain in the United States, Google-digitized / http://www.hathitrust.org/access_use#pd-us-google

Und doch hatte ich Fälle mit hochgradiger nervöser luetischer Hörstörung zu sehen Gelegenheit, wie Fall 40, bei dem die Flüstersprache beiderseits nur am Ohre gehört wurde. Trotz dieser groben Nervenaffektion war die KKL. am Scheitel nur um 6 Sek., rechts um 8 Sek., links um 11 Sek. verkürzt.

Wie ich eingangs erwähnte, achtete ich bei der Prüfung der KKL. darauf, ob nicht bei Wiederholung des Schwabach schen Versuches ein anderes Ergebnis erzielt werde. Speziell dann tat ich dies regelmäßig, wenn ich bei der ersten Untersuchung eine Verkürzung über 6 Sek. gefunden hatte. Da konnte ich nun oft die Beobachtung machen, daß bei Wiederholung, sei es nach einigen Minuten oder in den nächsten Tagen, die Verkürzung entweder beträchtlich abgenommen hatte oder gänzlich geschwunden war. Zur Illustration dessen möchte ich aus der großen Reihe nur einen Fall herausgreifen (Prot. Nr. 92): Die 19jähr. K. F. (Lues condylom.) hörte beiderseits Flüstersprache zirka 11 *m* und zeigte auch bei der Stimmgabelprüfung für die obere und untere Tongrenze vollkommen normale Werte. Bei der ersten Untersuchung der KKL. hatte sie besonders rechts eine Verkürzung von über 6 Sek., ebenso am Scheitel. Einige Minuten später Wiederholung des Versuches und die KKL. erwies sich als völlig normal.

Dieser Fall zeigt eindrücklich, wie sehr hier psychische Faktoren, Aufmerksamkeit, Konzentrationsfähigkeit, guter Wille usw. mitspielen, wodurch die Resultate außerordentlich leicht beeinflußt werden. Auf diese Momente hat ja auch Herzog hingewiesen.

Es verlohnt sich, ganz kurz darauf einzugehen, welchen Einfluß bestehende Mittelohr- oder Labyrinthaffektionen auf die KKL. ausüben, mit besonderer Berücksichtigung dessen, ob bei den Luetikern eine wesentliche Änderung gegenüber Nichtluetikern zu verzeichnen ist.

Mittelohrerkrankungen (Schalleitungshindernisse) ausgesprochener Natur mit Beeinträchtigung der Hörfähigkeit, typischem Rinne und Weber sah ich 32mal. Davon war 29mal die KKL. innerhalb normaler Grenzen, nur 3mal beobachtete ich eine Verkürzung derselben. In einem Falle (Prot. Nr. 48) handelte es sich um eine rechts aufgemeißelte Pat. mit postoperativer Fazialislähmung, die auf dem operiertem Ohre $^1/_2$ *m*, auf dem anderen Ohre (Trommelfell stark eingezogen) 4 *m* Flüstersprache hörte. Weber wird nach der besseren Seite lateralisiert, Rinne beiderseits negativ. KKL. beiderseits, besonders rechts, mäßig herabgesetzt. Vestibularapparat normal. Ähnlich war ein zweiter Fall (Prot. Nr. 32), wo bei einer 38jähr. Frau mit Lues gummosa das rechte Trommelfell eine trockene Perforation zeigte, während es links nur eingezogen war. Hörschärfe: rechts $^1/_2$ *m*, links $5^1/_2$ *m* Flüstersprache. Weber nach rechts, Rinne beiderseits negativ. Die KKL. war rechts um 10 Sek., links um 15 Sek. (das Maximum, das ich beobachtete!) verkürzt. Vestibularapparat normal erregbar. In beiden Fällen ist die Ursache der Verkürzung unklar, man könnte sich diese

Digitized by Google
Original from UNIVERSITY OF CALIFORNIA
Generated on 2019-10-24 16:17 GMT / http://hdl.handle.net/2027/uc1.b3252768
Public Domain in the United States, Google-digitized / http://www.hathitrust.org/access_use#pd-us-google

auffallende Verkürzung am ehesten durch eine Mitbeteiligung des Akustikus im Sinne einer (luetischen?) Erkrankung dieses Nerven erklären, wofür auch die etwas eingeschränkte obere Tongrenze sprechen würde.

Von Labyrinth (Akustikus) affektionen beobachtete ich 8, die wohl sämtlich durch die luetische Infektion bedingt waren. In einem einzigen Falle wurde die Hörstörung vom Pat. in der Anamnese angegeben, alle anderen hatten scheinbar keine Ahnung von ihrem teilweise recht ansehnlichen Hördefekt. 7 von den 8 Fällen zeigten die zu erwartende Verkürzung der KKL., während der 8. Pat. trotz der Labyrinthaffektion normale Knochenleitung besaß. Es war dies der 21jähr. W. B. (Prot. Nr. 85), der an einem sekundär-luetischen Exanthem litt. Hörschärfe rechts 6 *m*, links 8 *m* Flüstersprache, Weber wird nach der besseren Seite lateralisiert, Rinne rechts positiv, links negativ. Die KKL. rechts um 4 Sek. verkürzt, links normal. Es überwog also rechts (obere Tongrenze eingeschränkt) die Innenohraffektion, links die Erkrankung des Mittelohres. Möglicherweise war auch rechts das Mittelohr mitbeteiligt, was die mangelnde oder geringe Verkürzung des Schwabach schen Versuches erklären könnte.

Dieser Überblick zeigt also, daß — wie vorauszusehen — die KKL. bei Luetikern durch Affektionen des Mittelohres bzw. des Labyrinthes in derselben Weise beeinflußt wird, wie bei Nichtluetikern. Es ist dies ein Beweis mehr für meine Ansicht, daß die Lues auf die KKL. in keiner Weise einzuwirken vermag.

Unter anderen stellte ich mir auch die Aufgabe zu untersuchen, ob tatsächlich ein ursächlicher Zusammenhang zwischen dem Verschwinden einer Verkürzung der KKL. und einer vorangegangenen Lumbalpunktion bestehe, ein Zusammenhang, den Beck zuerst angenommen und Wanner teilweise zugegeben hatten. Da ich aber derselben Meinung wie Beck bin, daß man nämlich experimenti causa keineswegs lumbalpunktieren dürfe, so war ich notgedrungen auf die Fälle angewiesen, die auf der Klinik aus anderen Gründen einer Lumbalpunktion unterzogen wurden. Dies war bei 5 Pat. der Fall, von denen ich 4 vor und nach der Punktion, einen leider nur nachher zu untersuchen Gelegenheit hatte. Bei zwei dieser Pat. (Prot. Nr. 46, 55) blieb die Knochenleitung, die vor der Punktion normal gewesen war, nachher annähernd gleich, es war kein wesentlicher Unterschied zu merken. Ich muß allerdings der Vollständigkeit wegen hinzufügen, daß ich die zweite Untersuchung in beiden Fällen erst am 2. Tage nach der Punktion vornahm, also zu einem Zeitpunkte, wo nach Beck die früheren Verhältnisse wieder hergestellt sein konnten. Im dritten Falle (Prot. Nr. 61) sah ich Pat. nur nach der Punktion, und zwar am nächsten Tage, also innerhalb des kritischen Termins und konnte eine auffallende Verkürzung feststellen. Die beiden letzten Pat. waren vor und nachher untersucht und zeigten folgendes Ergebnis: R. P. (Prot. Nr. 18), 30 Jahre alt, L. II.; zuerst untersucht am 26. IX.

Digitized by Google
Original from UNIVERSITY OF CALIFORNIA
Generated on 2019-10-24 16:17 GMT / http://hdl.handle.net/2027/uc1.b3252768
Public Domain in the United States, Google-digitized / http://www.hathitrust.org/access_use#pd-us-google

1919. Hörfähigkeit vollständig normal, KKL. gegenüber der Norm um 3 Sek. verkürzt, also innerhalb physiologischer Grenzen. 9. X. KKL. verkürzt (— 7 Sek.), gleichzeitig waren rechts plötzlich Schwerhörigkeit und Ohrensausen aufgetreten. Starke Kopfschmerzen. 13. X. Befund nach jeder Richtung wieder normal. 19. X. Lumbalpunktion: Es entleert sich unter starkem Druck Liquor (zirka 20 $cm^3$). 20. X. 4 Uhr nachmittags: neuerliche Lumbalpunktion, wobei mehrere Tropfen Liquor unter schwachem Drucke entnommen werden. Etwas Kopfschmerzen, leichte Benommenheit. — $6^1/_2$ Uhr nachmittags: die KKL. erweist sich jetzt auffallend verkürzt (— 8 Sek.). 23. X. Keine Lumbalpunktion mehr. Salvarsanbehandlung. KKL. wieder normal. 27. X. Subjektiv besser, KKL. normal. — Dieser Pat. zeigte also die auffallende Erscheinung, daß eine vorher normale KKL. nach einer Lumbalpunktion, bei der Liquor unter starkem Drucke entleert wurde, eine beträchtliche Verkürzung aufwies, die einige Tage später wieder schwand. Ich bemerke ausdrücklich, daß Pat. nicht so benommen war, als daß man die Differenzen der KKL. diesem Umstande vielleicht zuschreiben könnte; er gab auf alle Fragen klare Antwort und war nur wegen der starken Kopfschmerzen etwas unwirsch. Die KKL. wurde damals am selben Tage mehrmals geprüft und ergab immer dieselben Werte, die über die physiologischen Grenzen hinausgingen. Es scheint sich also hier die KKL. synchron mit der Verschlimmerung des Allgemeinzustandes und dem Auftreten einer rechtsseitigen luetischen Akustikusneuritis verkürzt zu haben, sowie andererseits bei Besserung der Erscheinungen unter einer energischen Salvarsanbehandlung die KKL. wieder normal wurde. Eine Beeinflussung durch die Lumbalpunktion war aber nicht zu sehen. Auch beim zweiten hierher gehörenden Fall (Prot. Nr. 68) war von der Lumbalpunktion keine Änderung der KKL. zu beobachten; diese war vor- und nachher (am Tage nach der Punktion) normal.

Wenn wir also unsere Erfahrungen über den Einfluß der Lumbalpunktion auf die KKL., soweit es die bescheidenen Beobachtungen zulassen, resumieren, so konnten wir eigentlich in keinem Falle nach der Lumbalpunktion das Verschwinden einer vorher bestandenen Verkürzung finden. Dagegen sahen wir dreimal ein Gleichbleiben der KKL. vor- und nachher, in zwei Fällen sogar das Auftreten einer Verkürzung nach der Lumbalpunktion; in einem dieser Fälle war diese Verkürzung vorher nicht nachweisbar gewesen. Auf Grund dieser Ergebnisse kann ich mich also der Annahme Becks, daß die verkürzte KKL. auf eine Druckerhöhung im Liquor zurückzuführen sei, nicht anschließen.

Anhangsweise möchte ich hier kurz erwähnen, daß ich zur Kontrolle auch zirka 21 Pat. mit nicht luetischen Hautaffektionen auf den Zustand ihrer KKL. untersuchte. Von diesen 21 Fällen hatten 15 normales Gehör für Flüstersprache, die übrigen 6 Schwerhörigkeit, meist vom Typus eines Schalleitungshindernisses. Von den 15 anscheinend normal hörenden

Generated on 2019-10-24 16:17 GMT / http://hdl.handle.net/2027/uc1.b3252768
Public Domain in the United States, Google-digitized / http://www.hathitrust.org/access_use#pd-us-google
Digitized by Google
Original from UNIVERSITY OF CALIFORNIA

Individuen war die KKL. 13mal normal, zwei Fälle zeigten eine mäßige Verkürzung über 6 Sek. Es handelte sich (Prot. Nr. 90) im ersten Falle um die 27jähr. P. A., die an Skabies litt. Hörschärfe beiderseits 12 *m* Flüsterstimme, die Galtonpfeife wird normal gehört. Beide Trommelfelle leicht eingezogen, Weber nach rechts, Rinne beiderseits positiv. Bei genauer Stimmgabelprüfung stellte sich heraus, daß die $c_4$- und *A*-Stimmgabel leicht verkürzt gehört werden, und zwar mehr auf dem linken, also beim Weberschen Versuche nicht lateralisierten Ohre. Der zweite Fall, der 19jähr. R. J. (Phimosis), bot folgendes Bild: Rechts: chron. eitrige Mittelohrentzündung, links: Trommelfell matt. Hörschärfe: rechts $^1/_2$ *m* Flüstersprache, links normal (zirka 12 *m*). Weber nach rechts, Rinne rechts negativ, links positiv. KKL. am Scheitel und rechts um 7 Sek., links um 10 Sek. (!) verkürzt. Obere und untere Tongrenze bei genauer Stimmgabelprüfung links völlig normal.

Epikrise: Wir haben also hier zwei Fälle vor uns, bei denen eine oberflächliche Prüfung des Gehörs anscheinend normale Verhältnisse ergab und trotzdem die KKL. verkürzt war. Auch die genaue Stimmgabeluntersuchung konnte nur einen Fall als leichte Akustikusaffektion aufklären, während sie beim zweiten Pat. auf dem betreffenden Ohre tatsächlich völlig normales Gehör feststellte. Es bleibt daher — da für Lues weder hier noch dort klinisch und serologisch der geringste Anhaltspunkt vorlag — nur die Annahme übrig, daß die Verkürzung funkionell bedingt sei und psychische Ursachen (Hysterie?) habe. Beide Fälle zeigten sämtliche Kriterien (verkürzte KKL. bei „normalem" Gehör), auf die Wanner und Beck die Diagnose der Lues aufbauten, die sich hier in keiner Weise bestätigt hatte. Beide Fälle sind deswegen von großer Bedeutung, weil sie die Lücke in der Argumentation der genannten Autoren aufdecken. Wanner und Beck fanden bei Luetikern in zirka 85% verkürzte KKL. bei „normalem" Gehör und schlossen, daß die Verkürzung in ursächlichem Zusammenhange mit der Lues stehen müsse. Aber sie scheinen — soweit ich nach den vorliegenden Literaturangaben urteilen kann — nicht untersucht zu haben, in wieviel Prozent der Nichtluetiker eine Verkürzung der KKL. bei normalem Gehör vorkommt. Ich tat dies und fand, daß dieses Prozentverhältnis bei Luetikern und Nichtluetikern — völlig normales Gehör vorausgesetzt — ganz gleich sei und schließe daraus, daß die Lues als solche mit der KKL. nichts zu tun habe und daß vielmehr andere (psychische?) Faktoren einen entscheidenden Einfluß auf die KKL. ausüben. Die KKL. ist eben — abgesehen von diesen psychischen (funktionellen) Momenten — vom Zustande des Gehörorgans, und zwar vor allem des Hörnerven abhängig, während die supponierten Verwachsungen der Dura, sowie die Erhöhung des Liquordruckes meiner Ansicht nach keine wesentliche Rolle spielen, wenigstens kann ich auf Grund meiner Beobachtungen keinen derartigen Einfluß feststellen.

Digitized by Google
Original from UNIVERSITY OF CALIFORNIA
Generated on 2019-10-24 16:17 GMT / http://hdl.handle.net/2027/uc1.b3252768
Public Domain in the United States, Google-digitized / http://www.hathitrust.org/access_use#pd-us-google

## Zusammenfassung.

Die für Lues als typisch bezeichnete und nach einigen Autoren angeblich in 85% vorhandene Verkürzung der KKL. normal hörender Luetiker kann ich nach meinen Erfahrungen nicht bestätigen.

Findet man bei anscheinend normal hörenden luetischen Individuen (Hörschärfe 12 *m* Flüstersprache, untere Tongrenze und Gehör für Galtonpfeife normal) eine Verkürzung der KKL., so läßt sich noch in manchen Fällen bei exakter Stimmgabelprüfung eine Einschränkung der oberen Tongrenze ($c_4$- und $g_4$- Stimmgabel) feststellen. Es ist dann die Verkürzung der KKL. auf eine leichte (beginnende?) Akustikusaffektion, wohl luetischer Natur zu beziehen.

Ist bei derartigen Fällen auch die obere Tongrenze vollkommen normal, so läßt sich die Verkürzung der KKL. auch durch eine funktionelle (psychische, hysterische) Störung erklären.

Auch bei nicht luetischen, anscheinend normal hörenden Individuen trifft man dieselben Verhältnisse in gleicher Häufigkeit an, d. h. auch hier findet man Verkürzung der KKL. entweder bei beginnender, geringgradiger Akustikuserkrankung, die nur durch exakte Bestimmung der oberen Tongrenze erkannt wird, oder bei Störungen funktioneller Natur. Es besteht demnach kein Grund, die Verkürzung der KKL. bei Luetikern als durch die Lues bedingt anzusehen.

Da die KKL. ein Symptom darstellt, bei dem wir uns auf die subjektiven Angaben des Pat. verlassen müssen, ist Irrungen und Fehlerquellen Tür und Tor geöffnet. Dies erklärt es auch, warum wir oft bei Untersuchungen zu verschiedenen Zeiten ganz divergente Resultate erhalten, obwohl die übrigen Verhältnisse sich in keinem Punkte geändert haben.

Aus dem Gesagten geht meines Erachtens zur Genüge hervor, daß ich Wanner und Beck nicht beistimmen kann, wenn sie aus diesem unzuverlässigen Symptome allein eine so schwerwiegende Diagnose wie Lues stellen.

### Lues und Akustikus.

Dreyfus und Voß sprachen die Vermutung aus, „daß die Akustikusaffektionen im sekundären Stadium noch öfter vorkämen, als sie beobachtet wurden, und zwar deshalb, weil ein Teil der Pat., bei denen die Funktionsprüfung eine Akustikusneuritis feststellen konnte, vorher keinerlei Klagen über sein Gehör führte". Auch Vály schließt sich dieser Ansicht an, fügt aber hinzu, es sei noch nicht entschieden, ob diese Affektionen luetischen Ursprungs seien, sicherlich kämen sie bei luetischen Individuen ziemlich häufig vor. In jüngster Zeit wird diese Ansicht neuerlich von A. Alexander bestätigt, der von 106 Fällen des sekundären Stadiums vor Beginn der Kur nur 19mal den N. octavus gesund fand, ja, sogar bei 10 seronegativen Fällen von Primäraffekt 5mal Veränderungen des Hörnerven nachweisen konnte. Alle diese Veränderungen gingen ohne irgendwelche Symptome einher.

Digitized by Google
Original from UNIVERSITY OF CALIFORNIA
Generated on 2019-10-24 16:17 GMT / http://hdl.handle.net/2027/uc1.b3252768
Public Domain in the United States, Google-digitized / http://www.hathitrust.org/access_use#pd-us-google

Von meinen 110 Fällen fand ich Erkrankung des Hörnerven 13mal (11·8%), davon 9mal mit vorwiegender Beteiligung des Ramus cochlearis, 3mal mit der des Ramus vestibularis. Einmal waren beide Teile annähernd gleich schwer geschädigt. Alle Fälle gehörten bis auf einen dem sekundären Stadium an. Zwei dieser Fälle, und zwar diejenigen, bei denen der Vestibularapparat stärker geschädigt war, gaben anamnestisch Beschwerden an, die sie angeblich seit den vor einiger Zeit erhaltenen Salvarsaninjektionen hatten.

Es handelt sich wahrscheinlich um eine luetische Affektion des Akustikus, beweisen läßt sich dies jedoch nicht.

Im ersten Fall (Prot. Nr. 40) war es der 26jähr. Chauffeur N. J., der vor einem Jahr mit Salvarsan behandelt worden war und seit zirka ½ Jahr an Schwindelanfällen in etwa 14tägigen Intervallen litt. Das Gehör sei gut. Die Untersuchung ergab eine Herabsetzung der Hörschärfe rechts für Flüstersprache am Ohre, links auf etwa ½ *m*. Weber nach links, Rinne beiderseits positiv. KKL. verkürzt. Vestibularapparat: Beim Drehversuch beiderseits starke Reaktion mit heftigem Schwindel, bei der Rechtsdrehung zirka 13 Schläge, bei der Linksdrehung ungefähr 30. Kalorische Reaktion: Rechts nach zirka 30 $cm^3$ 15°-Wassers sehr starke Reaktion mit intensivem Schwindel und Hinstürzen des Pat. Links normale Reaktion nach etwa 100 $cm^3$ kalten Wassers.

Es handelt sich hier offenbar um eine (vielleicht durch Salvarsan entstandene) Akustikusaffektion beiderseits mit besonderer Übererregbarkeit des rechten Vestibularapparates, also auf der Seite mit schwerer geschädigten Kochlearis. Wenn ich auch mit der Diagnose der Übererregbarkeit des Vestibularis sparsam und vorsichtig umgehe, so besteht sie doch meiner Ansicht nach hier mit Rücksicht auf die schweren Symptome zu recht. Auffallend war bei diesem Pat. das Fehlen subjektiver Kochleariserscheinungen, obwohl die Hörschärfe beträchtlich herabgesetzt war.

Im zweiten Falle (Prot. Nr. 112) gab der 20jähr. Arbeiter K. C. an, daß er im Mai 1919 sechs Salvarsaninjektionen erhalten habe und seit dem 2. oder 3. Tag nach der ersten Injektion besonders rechts starkes Ohrensausen und Schwerhörigkeit verspüre. Vorher habe er vollständig normal gehört. Zur Zeit der Injektionen habe er auch an Schwindel gelitten. Untersuchung am 25. XI., zwei Tage nach der neuerlichen Aufnahme im Spital (seitdem nur am 24. XI. eine Hg-Injektion erhalten): Flüstersprache rechts 4 *m*, links 1 *m*, Weber nach der schlechteren Seite, Rinne rechts positiv, links negativ. Galtonpfeife rechts 0·3, links 0·5. Beide Trommelfelle etwas eingezogen. Die obere Tongrenze ($c_4$-Gabel) links stärker als rechts herabgesetzt. Vestibularapparat rechts normal erregbar, links nach 500 $cm^3$ 15°-Wassers kein Nystagmus auslösbar, höchstens einige unregelmäßige Zuckungen. Drehversuch: Kein Unterschied zwischen beiden Seiten.

Hier liegt also offenbar eine luetische Erkrankung beider Hörnerven vor, besonders des linken, auf welcher Seite es auch zu einer fast völligen Ausschaltung des Vestibularapparates kam. Die Lateralisation des Weber nach links und der daselbst negative Rinne deuten darauf hin, daß hier wohl gleichzeitig eine leichte Mittelohraffektion bestand. Merkwürdig ist, daß dieser Pat. über Hörstörungen, hauptsächlich auf dem besser hörenden Ohr klagte.

In einem anderen Falle konnten wir bei einer Sklerose bereits Akustikussymptome nachweisen. Es war dies bei dem 25jähr. J. H. (Prot. Nr. 37), der eine Sklerose mit harten Drüsen der linken Leistengegend hatte. Wassermann negativ. Anamnestisch lagen seitens des Ohres keine Beschwerden vor. Beide Trommelfelle leicht eingezogen. Hörschärfe: rechts 5 *m* Flüstersprache, links normal. Weber nach der gesunden Seite. KKL. rechts verkürzt. Obere Tongrenze kaum eingeschränkt.

Digitized by Google
Original from UNIVERSITY OF CALIFORNIA
Generated on 2019-10-24 16:17 GMT / http://hdl.handle.net/2027/uc1.b3252768
Public Domain in the United States, Google-digitized / http://www.hathitrust.org/access_use#pd-us-google

Rinne beiderseits positiv. Vestibularapparat: rechts ergibt sich eine Übererregbarkeit, da Pat. bereits nach kaum 50 $cm^3$ kalten Wassers intensiven Brechreiz und starken, langdauernden Schwindel bekam.

Alle übrigen Fälle zeigten die Akustikusaffektion (hauptsächlich den kochlearen Anteil betreffend) auf beiden Seiten, gaben aber — in Übereinstimmung mit Voß oben zitierter Vermutung — anamnestisch nichts über ihre oft beträchtliche Hörstörung an.

Zusammenfassend muß ich konstatieren, daß die Zahl der von mir gefundenen Akustikuserkrankungen bei Lues der ersten und zweiten Periode bedeutend kleiner ist als z. B. bei A. Alexander. Sie entspricht etwa den Angaben früherer Autoren.

Schließlich sei noch eines Falles (Prot. Nr. 18) ausführlicher Erwähnung getan, bei dem sich unter meinen Augen eine schwere Akustikusstörung entwickelte. Pat. P. R., 30 Jahre alt, mit Lues II, der bereits mit Salvarsan vorbehandelt war, klagte über zeitweise auftretenden Schwindel seit 2 Monaten. Gehör sei intakt. 6. X. Hörschärfe, KKL. und Vestibularapparat vollkommen normal. 9. X. Starke Kopfschmerzen, Ohrensausen rechts und Schwindel. Hörfähigkeit rechts 5 *m* Flüstersprache, links normal. Fazialisparese links, Pupillendifferenz zugunsten der rechten Seite. Romberg stark positiv. Kein Spontannystagmus. Vestibularis: Starke Übererregbarkeit rechts, weshalb man von weiterer Prüfung absehen muß. KKL. stark verkürzt. Salvarsanbehandlung. 10. X. Subjektiv bedeutend besser, objektiv wie am 9. X. KKL. wieder normal. 13. X. Unter energischer Salvarsantherapie und Lumbalpunktion Besserung; leichtes Ohrensausen, Gehör wieder normal. Pupillendifferenz und Fazialisparese in leichtem Grade noch weiter bestehend. 27. X. Subjektiv und objektiv weitgehendst gebessert. Gehör und KKL. normal, Fazialisparese geschwunden.

Hier dürfte es sich wahrscheinlich um eine Akustikusaffektion im Gefolge einer luetischen Basalmeningitis gehandelt haben, die durch die sofort eingesetzte energische antiluetische Behandlung fast ganz zurückging. Bemerkenswert war hier der Wechsel der Erscheinungen, speziell der KKL., auf den ich an anderer Stelle hingewiesen habe.

Kurz erwähnen möchte ich noch, daß ich unter den 110 Luetikern eine auffallend große Zahl von Mittelohraffektionen vorfand, nämlich 32. Diese Zahl ist gegenüber der Norm eine beträchtlich gesteigerte und läßt die Annahme zu, daß wahrscheinlich bei einer Reihe dieser Erkrankungen eine luetische Grundlage vorhanden sein dürfte.

Es erübrigt nur noch, auf die Schädigungen des Gehörorgans durch Salvarsanbehandlung zu sprechen zu kommen. Ohne auf die hier überaus große Literatur und die hierher gehörigen verschiedenen Hypothesen der Herxheimer-Reaktion am Gehörorgan näher eingehen zu wollen, sei nur festgestellt, daß ich unter meinen Fällen nur zwei hatte, bei denen anamnestisch die Akustikusaffektion auf die vor langer Zeit erhaltenen Salvarsaninjektionen zurückgeführt wurde. So wenig Grund wir haben, die Glaubwürdigkeit der Anamnese dieser beiden Pat. anzuzweifeln, so wenig Beweise besitzen wir dafür, daß die bestehende Hörstörung tatsächlich durch die Salvarsanbehandlung entstanden ist. Einer dieser Fälle wurde unter unsern Augen auch weiter mit Salvarsan behandelt, ohne daß eine Verschlimmerung seines Akustikusbefundes eingetreten wäre. Andererseits konnten wir bei anderen Fällen

Digitized by Google
Original from UNIVERSITY OF CALIFORNIA
Generated on 2019-10-24 16:17 GMT / http://hdl.handle.net/2027/uc1.b3252768
Public Domain in the United States, Google-digitized / http://www.hathitrust.org/access_use#pd-us-google

(z. B. Prot. Nr. 18) gerade durch die forcierte Salvarsanbehandlung ein rasches Schwinden der luetischen Akustikussymptome beobachten, Erscheinungen, auf die ja schon von anderer Seite (A. Alexander, Lang) u. a. hingewiesen wurde. Ob natürlich gerade in dem zitierten Falle die KKL. durch die Salvarsanbehandlung normal wurde, wie es Lang in einem Falle beschrieb, bleibe dahingestellt, ich für meinen Teil halte psychische Einflüsse speziell bei der KKL. im Gegensatz zu den übrigen Symptomen für mindestens gleich stark beteiligt. Dieser letztere Umstand macht es begreiflich, daß die KKL. durch Salvarsan auch in Fällen, nicht geändert wurde, wo sich die Hörfähigkeit in kurzer Zeit ganz auffallend besserte und läßt daher den meiner Ansicht nach berechtigten Rückschluß zu, daß Lues und KKL., wie ich oben schon aussprach, im allgemeinen nichts miteinander zu tun haben. Hier — bezüglich der Erfolglosigkeit der Salvarsanbehandlung hinsichtlich der KKL. — decken sich meine Erfahrungen mit denen Wanners.

Über allen Zweifel sichergestellte Hörschädigungen durch Salvarsan konnte ich also unter dem von mir untersuchten Materiale nicht finden. Bei dieser Gelegenheit sei vermerkt, daß auch an der dermatologischen Klinik, wie mir Herr Prof. Kreibich mitteilte, schon seit mehreren Jahren keine derartigen Schäden zur Beobachtung gelangten. Es dürfte dies wohl daran gelegen sein, daß man nunmehr gelernt hat, das Salvarsan richtig zu dosieren und es vor allem zur richtigen Zeit zu verwenden.

Literatur: Albrecht: Otol. Beitrag zur objektiven Begründung neurasth. und verwandter Zustände. (Münch. med. Wschr. 1919. Nr. 35). — A. Alexander: Die Erkrankungen des N. octavus im Frühstadium der Lues... (Dermatol. Wschr. 1919. Nr. 34.) — O. Beck: Gleichgewichtsstörungen bei florider Syphilis. (Verhdlg. d. Deutsch. otol. Gesellsch. XX. 1911.) — O. Beck: Diskussionsbemerkung a. d. 22. Tagung deutsch. Otologen in Stuttgart 1913. (Verhandl. S. 335.) — Bezold: Experimentelle Untersuchungen über den Schalleitungsapparat. (Arch. f. Ohrenhlk. Bd. 16.) — Blumenthal: Untersuchung über Schallknochenleitung bei Kopfschüssen. (Mschr. f. Ohrhlk. 1917. S. 270.) — Dreyfuß: Zitiert nach Voß Arbeit, s. unten. S. 303.) — Fremel: Über die Knochenleitung bei Kopfschüssen. (Mschr. f. Ohrhlk. 1918. S. 187.) — Gatscher: Die Modifikation des Gellé schen Versuches per tubam. (Mschr. f. Ohrhlk. 1917. S. 297.) — Hasslauer: Münch. med. Wschr. 57. Nr. 9. — Herzog: Kritisches zur Verkürzung der Knochenleitung bei normalem Gehör. (Münch. med. Wschr. 1913. Nr. 1.) — Jacobson und Blau: Lehrbuch der Ohrenheilk. 1903. S. 64 ff. — Kutvirt: Ušní lékařství. 1919. S. 155. — Lang: Luetické onemocnění.... (Čas. česk. lek. 1912.) — Rejtö: Beiträge zur Physiologie der Knochenleitung. (Verhdlg. d. Deutsch. otol. Gsllsch. 1914. S. 268.) — Vály: Beiträge zur Lehre von den Akustikuserkrankungen. (Mschr. f. Ohrhlk. 1914. S. 260.) — Voß: Hör- und Gleichgewichtsstörungen bei Lues. (Verhdlg. d. Deutsch. otol. Gsllsch. 1913. S. 295.) — Wanner und Gudden: Schalleitung der Schädelknochen bei Erkrankung des Gehirns und seiner Häute. (Neurol. Ztbl. Bd. 19. S. 883.) — Wanner: Diskussionsbemerkung zu Voß Vortrag. (Verhdlg. d. Deutsch. otol. Gsllsch. 1913. S. 340.) — Wanner: Der Schwabachsche Versuch bei Erkrankungen des Innenohrs auf luet. Grundlage. (Zschr. f. Ohrhlk. Bd. 75. S. 150.)

Digitized by Google
Original from UNIVERSITY OF CALIFORNIA
Generated on 2019-10-24 16:17 GMT / http://hdl.handle.net/2027/uc1.b3252768
Public Domain in the United States, Google-digitized / http://www.hathitrust.org/access_use#pd-us-google

# Vereinsberichte.

## Österreichische otologische Gesellschaft.

**Sitzung vom 26. Jänner 1920.**

Vorsitz; G. Alexander.
Schriftführer: E. Urbantschitsch.

I. Ernst Urbantschitsch: **Kalorische Übererregbarkeit der kontralateralen Seite bei rechtsseitigem Schläfelappenabszeß.**

Mitzi Sch., 11 Jahre, aufgenommen auf die Ohrenstation des Kaiser-Franz-Josef-Spitales am 7. XI. 1919.

Anamnese (8. XI. 1919): Mit 2 Jahren Morbillen und Varizellen, im Anschluß daran Augenentzündung. Als letztere plötzlich sistierte, trat Ohrenfluß auf, der bis vor zwei Wochen anhielt. Vor 1½ Jahren Polypotomie links. Ausfluß beiderseits konstant, foetid, rechts mehr als links. Seit 2 Wochen Verschlechterung: stechende Schmerzen im rechten Ohr, Kopfschmerzen, besonders in der rechten Stirngegend. Kein Schwindel, keine Übelkeiten.

Ohrenbefund: Rechts Trommelfell bis auf den obersten Anteil zerstört. Antrumeiterung, Paukenschleimhaut stark gewulstet. Links wie rechts, nur mehr Atticeiterung, besonders im vorderen Anteil. R —,—; W ∞, S =, =. Kein spontaner Nystagmus, kein Fistelsymptom; kalorische Reaktion: rechts normal, links Übererregbarkeit (rechts bei zirka 450 $cm^3$, links bei 150 $cm^3$ 20° Wasser). Kein Babinski, kein Kernig (links vielleicht angedeutet), kein Fußklonus. Lebhafte Bauchdeckenreflexe, lebhafte Dermographie. Puls 65, etwas unregelmäßig, Temperatur 36·5.

12. XI.: Einmaliges Erbrechen nach Milch, sonst nie; Kopfschmerzen.
13. XI. Operation: Typische Radikaloperation rechts. Breite Freilegung der Dura der mittleren Schädelgrube, die partielle Verdickungen und Auflagerungen zeigt. Bei der Inzision derselben zwecks Aufdeckung eines Schläfelappenabszesses sehr starke Blutung aus einem Ast der Arteria meningea media, die das Weiterarbeiten ungemein erschwert. Zur Vermeidung einer allfälligen Blutung in den Abszeß Eröffnung desselben an einer weiter unten gelegenen Stelle; in zirka 1½ *cm* Tiefe quillt massenhaft hochfoetider Eiter hervor (zirka 1 Weinglas voll). Jodoformdochttamponade des Abszesses. Bakteriologischer Befund des Eiters: Pneumokokken.

13. XI.: Keine Kopfschmerzen mehr, kein Erbrechen. Pat. ist auffallend frisch.

14. XI. Augenspiegelbefund (Dr. Friedland): normal. Rechts etwas erweiterte Venen, jedoch noch in physiologischer Breite.

Verbandwechsel. Nach Entfernung des Hirntampons quillt blutig tingierter, hochfoetider Eiter aus dem Abszeß. Lockere Tamponade der Wundhöhle und der lateralen Wand des Hirnabszesses mit Jodoformdocht. 3mal täglich darüber Alkoholumschläge. Steile Lage. Nach dem Verbandwechsel Kopfschmerzen verschwunden.



Digitized by Google
Original from UNIVERSITY OF CALIFORNIA
Generated on 2019-10-24 16:17 GMT / http://hdl.handle.net/2027/uc1.b3252768
Public Domain in the United States, Google-digitized / http://www.hathitrust.org/access_use#pd-us-google

19. XI. Im Hirnabszeß noch reichlich foetider Eiter. Jodoformdochttamponade. Trockener Verband.

20. XI. Sekretion aus dem Hirnabszeß wesentlich geringer.

21. XI. Im Hirnabszeß kein freier Eiter mehr. Keine Tamponade des Abszesses; doch wird die Eingangsöffnung noch offen gehalten. Keinerlei Beschwerden.

24. XI. Keine Tamponade der Eingangsöffnung in den Abszeß.

27. XI. Pat. steht zum erstenmal auf.

13. XII. Anhaltendes Wohlbefinden. Augenspiegelbefund stets normal. Kalorische Reaktion links: nach 310 $cm^3$ 17gradigen Wassers bzw. 450 $cm^3$ 20gradigen Wassers beginnt deutlicher Nystagmus.

30. XII. Kalorische Reaktion: nach 400 $cm^3$ 20gradigen Wassers beginnt Nystagmus; v = 30 *cm*. Radikaloperation links, typisch. Weiterer Verlauf normal.

Epikrise: Bei dem 11jähr. Kinde fand sich also ein großer rechtsseitiger Schläfelappenabszeß. Bei der Untersuchung hatte sich als einziges auffälliges Symptom eine relative kalorische Übererregbarkeit des kontralateralen Labyrinthes ergeben; keine besondere Pulsverlangsamung (65), kein Erbrechen (bis auf ein einzigesmal, das daher in keiner Richtung beweisend erschien), noch sonstige zerebrale Erscheinungen, bloß Kopfschmerzen. Der auffallende Kontrast in der Erregbarkeit beider Labyrinthe stärkte in mir die Vermutung, daß hier ein Hirnabszeß vorliegen müsse, und so nahm ich die Inzision vor, die mir Recht gab. Die erwähnte kalorische Übererregbarkeit bildete sich im Laufe eines Monates zurück, so daß ich mich um so mehr berechtigt fühle, dieses Symptom mit dem Hirnabszeß in kausalen Zusammenhang — Wegfall von Hemmungen — zu bringen. Es wäre interessant, in analogen Fällen sein Augenmerk auf diese Erscheinungen zu lenken, da dieses Symptom unter Umständen geeignet sein könne, bei der Diagnose zweifelhafter Fälle verwertet zu werden.

Diskussion.

R. Leidler: Ich glaube, daß die Übererregbarkeit auf der gekreuzten Seite mit dem Schläfelappenabszeß in Zusammenhang steht. Es wäre dies analog mit meinen Versuchen an Kaninchen, bei denen in gemeinsam mit Bauer angestellten Versuchen Abhängigkeit des Vestibularapparates von der gekreuzten Seite des Großhirns gefunden wurde. Bei Läsionen des Großhirns sieht man auf der anderen Seite deutliche Übererregbarkeit, wenn auch nicht in dem Maße, wie sie zustande kommt, wenn man das Großhirn entfernt. Möglicherweise wäre dieser Fall auf die Weise zu erklären, daß vom Großhirn hemmende Einflüsse auf die Reflexzentren des Hirnstammes der anderen Seite ausgehen, die bei einer Erkrankung des Großhirns wie in diesem Falle ausfallen.

E. Urbantschitsch: Obwohl diesbezügliche Erfahrungen am Menschen fehlen, habe ich, von dieser Ansicht ausgehend, den Abszeß gesucht. Ich möchte die Herren ersuchen, wenn sie einen Hirnabszeß zur Be-

Digitized by Google
Original from UNIVERSITY OF CALIFORNIA
Generated on 2019-10-24 16:17 GMT / http://hdl.handle.net/2027/uc1.b3252768
Public Domain in the United States, Google-digitized / http://www.hathitrust.org/access_use#pd-us-google

obachtung bekommen, stets auch die Erregbarkeit der anderen Seite zu prüfen und bin überzeugt, daß sich dieses Phänomen viel häufiger finden wird, wenn man daraufhin untersucht.

II. O. Beck: **Multiple Sklerose unter dem Bild eines Kleinhirntumors.**

G. Z., 44 Jahre alt. Familienanamnese belanglos, als Kind Masern durchgemacht. 1917 hatte die Pat. ein Magengeschwür, das an der Klinik Ortner konservativ behandelt wurde. Seit 10 Jahren hat Pat. eine Struma. Vor ungefähr 5 Monaten hatte die Pat. plötzlich einen Schwindelanfall, ist während des Stiegensteigens heruntergestürzt und hat sich eine Schädelverletzung ohne Knochenverletzung zugezogen. Diese Schwindelanfälle haben sich in der Folgezeit öfters wiederholt. Es bestanden auch heftige Kopfschmerzen, besonders im Hinterhaupt und in der rechten Schläfe. Die Kopfschmerzen sind in der Nacht heftiger als bei Tag, so daß Pat. dadurch nicht schlafen kann. Es besteht Schlaflosigkeit oder sehr unruhiger Schlaf. Sprechen oder Lachen aus dem Schlaf. Häufiges Fehlschlucken. Seit 3 Monaten besteht ein Schwächegefühl in beiden oberen und unteren Extremitäten. Pat. kann nur schwer gehen und zittert am ganzen Körper. Es besteht heftiges Ohrensausen. Kein Doppeltsehen, auch keine sonstigen Sehstörungen. Bei Tag besteht kein Zwangslachen und kein Zwangsweinen, nur in der Nacht. Pat. hat angeblich stark abgenommen von 70 auf 45 *kg*. 3 Partus, 3 Abortus im 3. Schwangerschaftsmonate, keine venerische Infektion, keine Beschwerden beim Urinieren und Stuhlgang.

Röntgenbefund: Deutliche Zeichen von endokranieller Drucksteigerung. Wassermann negativ. Augenbefund: Neuritis nervi optici beiderseits, links mit beginnender Atrophie.

Ohrenbefund 10. VIII.: Trommelfell beiderseits annähernd normal. R. O.: Konversationssprache 1 *m*, Flüstersprache ½ *m*. L. O.: Konversationssprache 15 *cm*, Flüstersprache an concham (mit Lärmapparat geprüft). Stimmgabelbefund typisch für Erkrankung des inneren Ohres. Hochgradige Verkürzung der Kopfknochenleitung.

Vestibularapparat: Spontaner, horizontal-rotatorischer Nystagmus bei Rechtsblick, hauptsächlich horizontal-undulierender Nystagmus bei Linksblick. Bei Blick nach auf- bzw. nach abwärts vertikaler Nystagmus, jedoch inkonstant. Bei Anstellung des Romberg konstante Fallrichtung nach rechts hinten, auch bei veränderter Kopfstellung; spontaner Zeigeversuch typisch.

Kalorisch rechts: nach 3 Minuten 26° Wasser typischer Nystagmus bei Geradeblick auszulösen. Zeigereaktion in beiden Armen typisch. Pat. fällt konstant nach rechts hinten. Kalorisch links: (26° Wasser) auch nach langer Spülung kein sicherer Nystagmus, keine Zeigereaktion. Pat. fällt nach rechts hinten.

Drehreaktion: 10mal rechts gedreht, Kopf aufrecht; 2 bis 3 Schläge, keine Zeigereaktion, 10mal links gedreht, Kopf aufrecht; 8 bis 10 Sekunden Nystagmus. Zeigereaktion schwach, aber deutlich erkennbar.



Digitized by Google
Original from UNIVERSITY OF CALIFORNIA
Generated on 2019-10-24 16:17 GMT / http://hdl.handle.net/2027/uc1.b3252768
Public Domain in the United States, Google-digitized / http://www.hathitrust.org/access_use#pd-us-google

Ohrenbefund 25. VIII.: R. O. 3 *m* Konversationssprache, $^1/_4$ *m* Flüstersprache. L. O.: Komplette Taubheit.

Spontane Zeigereaktion typisch, spontaner Nystagmus wie früher. Kalorische Reaktion rechts (26°) nach 1 Minute 45 Sekunden typischer Nystagmus, typisches Vorbeizeigen im Sinne der langsamen Komponente. Fallrichtung konstant nach rechts hinten. Kalorische Reaktion links: Keine sichere Reaktion.

Prüfung auf dem Drehstuhl ergibt für das rechte Labyrinth 12 bis 14 Schläge mit typischer Zeigereaktion, für das linke Labyrinth 3 bis 4 Schläge. Zeigereaktion nicht auszulösen.

5. IX.: Rechts 1½ *m* Konversationssprache, 20 *cm* Flüstersprache. Links: Komplette Taubheit. Kalorisch rechts (26°) nach 2½ Minuten typischer Nystagmus. Zeigereaktion nicht deutlich. Kalorisch links: Nach 3½ Minuten deutliche Reaktion.

Zeigereaktion im linken Arm stärker als im rechten, jedoch in beiden Armen sehr schwach. Die spontane Fallrichtung nach rechts hinten ist durch die Labyrinthreizung nicht zu beeinflussen.

Nervenbefund (interne Abteilung): Sensorium frei. Pat. klagt über zeitweiligen, besonders linksseitigen Kopfschmerz und über Drehschwindel beim Aufsetzen und Aufstehen, manchmal auch in der Ruhelage. Beklopfen des Schädels nirgends ausgesprochen empfindlich. Keine Druckempfindlichkeit des Schädels. Plötzliches Rückwärtsneigen des Schädels ruft ziemlich heftigen Hinterhauptschmerz hervor, ebenso plötzliches, passives Drehen des Kopfes. Pulszahl annähernd normal. Atmung ohne Besonderheiten. Ausgesprochene Adiodochokinese. Die linke Hand bleibt bei den Drehbewegungen zurück. Deutlicher Fingertremor besonders links. Kein ausgesprochener Intentionstremor. Keine verzögerte Bewegung beim Greifen nach einem Gegenstande oder beim Befassen der Nasenspitze. Pat. geht mit kleinen Schritten. Keine charakteristische Gangstörung. Beim Gehen nach vorn und beim Gehen nach rückwärts wird Pat. unsicher und kommt schließlich ins Laufen, würde ohne Unterstützung stürzen. Flankengang nach rechts ohne Schwierigkeiten, nach links fast unmöglich. Pat. kommt ins Schwanken und hat die Neigung, nach rückwärts zu stürzen. Beim Stehen starkes Zittern des Oberkörpers. Romberg sches Symptom exquisit ausgesprochen. Fallrichtung stets nach rechts hinten auch bei verschiedener Kopfhaltung. Pat. hält stets beim Gehen und beim Stehen den Kopf ein wenig nach rechts gewendet. Beim Gehen nach vorn mit geschlossenen Augen gerät Pat. meist in starkes Schwanken und hat die ausgesprochene Neigung, nach rechts zu fallen. Der Zeigeversuch gelingt an beiden Armen gleich gut. Die Bewegung der oberen Extremitäten ziemlich frei. Keine Parese, keine Kontrakturen. Bizeps- und Trizepsreflexe lebhaft. Die Bewegungen der unteren Extremitäten frei. Die Kraft der wenig entwickelten Muskulatur entsprechend. Die Patellarsehnenreflexe lebhaft mit deutlich verkehrter Nachzuckung. Fußklonus beiderseits auslösbar, jedoch nur zeitweilig. Babinski und Oppenheim nicht auslösbar. Manchmal Incontinentia urinae, nie

Digitized by Google
Original from UNIVERSITY OF CALIFORNIA
Generated on 2019-10-24 16:17 GMT / http://hdl.handle.net/2027/uc1.b3252768
Public Domain in the United States, Google-digitized / http://www.hathitrust.org/access_use#pd-us-google

alvi. Leichte protrusio bulbi besonders rechts. Stärkerer Nystagmus nach beiden Seiten, nach oben und nach unten. Die Pupillen gleich weit, prompt reagierend.

Fundus: Neuritis nervi optici rechts, ebenso links.

Masseteren gleich innerviert. Stiche werden in beiden Gesichtshälften gleich gut empfunden. Areflexie der Hornhaut beiderseits.

Die Innervation des rechten Mundfazialis etwas schwächer. Stirnfazialis beiderseits gleich. Zunge wird gerade vorgestreckt. Zungenbewegungen frei. Leichter Tremor der Zunge. Das Gaumensegel wird links etwas besser gehoben, als rechts. Die hintere Rachenwand wird nicht deutlich verzogen. Hochgradige Herabsetzung der Rachen- und Gaumenreflexe. Zeitweiliges Fehlschlucken und Regurgitation durch die Nase. Kein deutliches bulbäres Sprechen.

Zusammenfassung: 44jähr. Frau, Krankheitsbeginn vor einem halben Jahr mit Schwindelanfällen. Beim ersten Schwindelanfall Schädeltrauma. Seit einigen Monaten Kopfschmerz, Fehlschlucken, Ohrensausen, derzeit Nystagmus (siehe Ohrbefund), Neuritis nervi optici beiderseits, links mit beginnender Atrophie. Der rechte Mundfazialis unterinnerviert, Areflexie der Kornea. Rachenreflexe herabgesetzt, Schluckstörungen, leichte Parese des linken Gaumensegels. Beiderseits hochgradige Kochlearisaffektion und Vestibularaffektion. Fallreaktion bei Labyrinthreizung atypisch. Zerebellare Gangstörung mit Neigung, nach rückwärts und rechts zu fallen. Romberg'sches Symptom deutlich mit gleicher Fallrichtung, die durch veränderte Kopfstellung nicht beeinflußt wird. Kopfschmerz bei jäher Rückwärtsbewegung des Kopfes Schwindel, besonders bei Bewegung. Zittern des Oberkörpers, besonders beim Stehen. Keine Parese der Extremitäten. Wechselnder Fußklonus beiderseits. Kein Babinski und Oppenheim, starke Struma, Wassermann im Blut negativ. Antiluetische Behandlung ohne Effekt.

Diagnose: Die Erkrankung weist auf eine Läsion im Bereiche der hinteren Schädelgrube. Am ehesten ließen sich die nicht scharf ausgesprochenen Symptome mit einer Läsion des Kleinhirns unweit der Mittellinie, jedoch stärker auf der rechten Seite entwickelt in Verbindung bringen. Die Läsion dürfte die hinteren und unteren Abschnitte des Kleinhirns stärker betreffen mit Druck auf die Medulla oblongata.

Natur der Erkrankung: Da für die multiple Sklerose kein Anhaltspunkt, für Abszeß ein ätiologisches Moment fehlt, ist ein Tumor wahrscheinlich, Struma-Metastase möglich, Tuberkel nicht ausgeschlossen (auf 1 *mg* Alttuberkulin bis 38° Fieber).

Operation (Klinik Eiselsberg): 15. IX. 1. Akt. Aufklappung in Lokalanästhesie.

2. X. 2. Akt. Trotz genauen Absuchens des Kleinhirns, des Kleinhirnbrückenwinkels und sämtlicher zugänglicher Stellen wird ein Tumor nicht gefunden. Wundverlauf per primam.

Ohrbefund 10. XI. 1919: Spontaner Nystagmus wie früher, spontaner Zeigeversuch typisch wie früher. R. O. Konversationssprache 1 *m*, Flüstersprache 10 *cm*. L. O. komplette Taubheit.

Digitized by Google
Original from UNIVERSITY OF CALIFORNIA
Generated on 2019-10-24 16:17 GMT / http://hdl.handle.net/2027/uc1.b3252768
Public Domain in the United States, Google-digitized / http://www.hathitrust.org/access_use#pd-us-google

Kalorische Reaktion rechts nach 3 Minuten typischer Nystagmus mit typischer Zeigereaktion in beiden Armen auszulösen. Die spontane Fallrichtung nach rechts hinten durch Labyrinthreizung und Veränderung der Kopfstellung nicht zu beeinflussen. Kalorische Reaktion links: Unerregbarkeit.

6. XII.: (Neurologischer Befund.) Pat. kann überhaupt nicht gehen, Skandierende Sprache wird immer prononzierter. Intentionstremor der oberen Extremitäten sehr lebhaft.

19. XII.: Die Symptome der multiplen Sklerose werden immer deutlicher. Intentionstumor stärker wie früher. Babinski links positiv. Patellarreflexe beiderseits sehr lebhaft. Fußklonus links, deutliche Geschmacksstörung für bitter, süß, weniger für salzig am Zungengrunde.

Ohrbefund: 14. I. Komplette Taubheit links besteht weiter, rechts Konversationssprache 1½ *m*, Flüstersprache 20 *cm*.

Beide Labyrinthe sind kalorisch erregbar, das rechte nach 2½ Minuten (26°), das linke nach 3½ Minuten. Während der Labyrinthreizung rechts fehlt die Zeigereaktion in beiden Armen, bei Reizung des linken Labyrinths ist sie andeutungsweise festzustellen, besonders im linken Arm. Die Drehwerte betragen bei aufrechtem Kopf für das rechte Labyrinth 14 bis 16 Schläge, Nachnystagmus für das linke 8 bis 10 Schläge.

Es handelte sich bei dieser Kranken um eine Anzahl von Symptomen des Nervensystems, bei denen die Differentialdiagnose zwischen einem Tumor der hinteren Schädelgrube und einer multiplen Sklerose in Betracht kam. Die Neurologen und Internisten, die diesen Fall beobachteten, haben einen Tumor der hinteren Schädelgrube angenommen und den Fall zur Operation bestimmt. Ich habe die Pat. auf der internen Abteilung, auf der sie lag, mehrere Male konsiliariter untersucht und behauptet, nur eines mit Sicherheit sagen zu können, nämlich daß es sich um keinen Akustikustumor handle. Bei der Operation wurde kein Tumor im Kleinhirn gefunden und erst Wochen nach der Operation haben sich die typischen Symptome einer multiplen Sklerose ausgebildet. Vom otiatrischen Standpunkt ist dieser Fall aber deshalb interessant, weil am linken Ohr ein Wechsel von Taubheit mit Gehör, ferner ein Wechsel von erhaltener und erloschener Vestibularreaktion festzustellen war. Auf diesen Wechsel von Erregbarkeit und Funktionsausfall habe ich als Anhaltspunkt für die Differentialdiagnose zwischen Akustikustumoren und bulbären Formen der multiplen Sklerose hingewiesen (Wiener medizinische Wochenschrift 1913, Nr. 39). In Analogie mit der transitorischen Amaurose habe ich die Bezeichnung „transitorische Oktavusausschaltung" damals vorzuschlagen erlaubt. Allerdings kam bei dieser Pat. ein Akustikustumor überhaupt nicht in Betracht, sondern ein Tumor des Kleinhirns unweit der Mittellinie. Es würde daher dieser Fall zeigen, daß man bei einem Krankheitsbilde, bei dem sich am selben Ohr ein Wechsel von Taubheit und erhaltenem Gehör, von Ausfall der kalorischen Reaktion und erhaltener Reaktion feststellen läßt, immer mehr der multiplen Sklerose zuneigen und mit der Indikation zur Operation sehr zurückhaltend sein soll.

Generated on 2019-10-24 16:17 GMT / http://hdl.handle.net/2027/uc1.b3252768
Public Domain in the United States, Google-digitized / http://www.hathitrust.org/access_use#pd-us-google
Digitized by Google
Original from UNIVERSITY OF CALIFORNIA

Diskussion.

J. Fischer: Ich habe diese Pat. hier vor einigen Monaten vorgestellt, ohne daß sie so schwere Ataxie zeigte. Sie bot Trigeminus und linksseitige ataktische Erscheinungen und eine Hörstörung sowie Nystagmus und Unerregbarkeit des linken Vestibularis. Ich habe damals die Diagnose „multiple Sklerose" gestellt und angenommen, daß eventuell ein Herd in den lateralsten Partien des Pons, und zwar in den Partien, die zum Deiters-Kern, und zwar die Bogenfasern, die zum hintersten Teile desselben ziehen.

O. Beck: Das Bild hat den Internisten und Neurologen derart als Tumor imponiert, daß der Fall als Tumor angegangen wurde. Erst seit 2 Monaten kann man mit Sicherheit die Diagnose machen, da erst seither deutlicher Intentionstremor, Geschmacksstörungen und skandierende Sprache aufgetreten sind.

G. Alexander: Diese Pat. ist von uns schon vorher als multiple Sklerose vorgestellt worden. Wenn wirklich damals ein Tumor für uns in Frage gestanden wäre, hätten wir die Frau zur Operation überwiesen oder beantragt.

H. Neumann: Wir sind zur Erhebung des otologischen Befundes zu Eiselsberg berufen worden und haben auf Grund des otologischen Befundes einen Akustikustumor ausgeschlossen.

Beck (Schlußwort): Der Fall lag monatelang auf einer internen Station sowie auf der Ohrenklinik und wir haben auf die Frage „Operation oder Nichtoperation" keinen Einfluß gehabt. Ich wurde mehrmals zur Erhebung des otologischen Befundes berufen. Auch von den Neurologen der Klinik Eiselsberg wurde wie von den Internisten der Fall als Tumor erklärt. Daß multiple Sklerose immer ins Kalkül gezogen wurde, ist selbstverständlich, ein Tumor schien aber den Neurologen wahrscheinlicher.

III. S. Toch: **Osteoidchondrom.**

Pat., dessen Krankheitsbild wohl am besten mit dem von Virchow beschriebenen Osteidchondrom übereinstimmt. Der 27jähr. Kranke, der von Primarius Maxim. Weinberger in liebenswürdiger Weise zur Demonstration überlassen wurde, stammt aus vollkommen gesunder Familie, machte als Kind Masern ohne Folgeerscheinungen mit und entwickelte sich bis zum 14. Lebensjahre normal. Zu dieser Zeit traten starke Schmerzen in der Gegend der linken Hüfte auf, welche besonders bei Bewegungen intensiv wurden. Ein Jahr später entwickelte sich allmählich eine Verkrümmung der linken Wirbelsäule, die in den nächsten drei Jahren immer mehr zunahm und schließlich derartige Schmerzen verursachte, daß Pat. bettlägerig wurde und stetig die Bauchlage einnehmen mußte. Zu gleicher Zeit traten auch Parästhesien und Krämpfe in den unteren Extremitäten, besonders links auf. Nach einer ½jährigen Bettlägerigkeit ließen die geschilderten Beschwerden allmählich nach, so daß Pat. wieder mit einem Stützmieder versehen herumgehen konnte. Der Kranke fühlte sich in der Folge relativ wohl, konnte wohl keinem Berufe nachgehen, sich jedoch häuslich betätigen. Im Jahre 1911

Digitized by Google
Original from UNIVERSITY OF CALIFORNIA
Generated on 2019-10-24 16:18 GMT / http://hdl.handle.net/2027/uc1.b3252768
Public Domain in the United States, Google-digitized / http://www.hathitrust.org/access_use#pd-us-google

bemerkte er eine kleine Erhebung am linken Scheitel, die sich ziemlich rasch vergrößerte; gleichzeitig soll schlechtes Sehen und Hören besonders rechts eingetreten sein. Ein Jahr später hatte die Geschwulst schon eine ziemliche Größe erreicht und auch besonders beim Gehen mit unbedecktem Kopf in der linken Stirngegend lokalisierte Schmerzen verursacht; letztere haben dann in der Folge wieder gänzlich sistiert. Sonst bestanden keinerlei Beschwerden, kein Schwindel, keine Übelkeit.

Bei Betrachtung des Kranken fällt vor allem die hochgradige Formveränderung der ganzen Wirbelsäule auf. Es besteht im Bereiche der 5., 4. und 3. Lendenwirbel eine mächtige Kyphoskoliose nach links und eine ausgesprochene kompensatorische skoliotische Verkrümmung der Wirbelsäule entsprechend dem 2. und 1. Lendenwirbel in dem 12. und 11. Brustwirbel nach rechts. Die Gegend der unteren Lendenwirbel ist linkerseits eingenommen von einem über mannsfaustgroßen, stark vorgewölbten, leicht druckempfindlichen, ziemlich derben Tumor, über dem die bedeckende Haut unverändert ist. Oberhalb dieser Geschwulst befindet sich, der Lebergegend entsprechend, ebenfalls ein mächtiger Tumor, der den Brustkorb weit ausbaucht und sich bei Palpation derb und höckerig anfühlt. Am auffallendsten ist jedoch der fast kindskopfgroße Tumor in der Scheitelgegend des Kopfes, welcher dem Pat. ein ungemein groteskes Aussehen verleiht, zumal die Gesichtsvenen bis auf Fingerdicke erweitert erscheinen. Auch diese Geschwulst ist ziemlich derb und druckempfindlich. Die durch eine Neuritis nervi optici verursachte Sehstörung ist jetzt fast gänzlich geschwunden, die Hörstörung rechts (1½ *m* Flüstersprache, 3 *m* Konversationssprache) geblieben. Wie die Untersuchung heute ergibt, ist diese jedoch nicht durch eine Nervenaffektion bedingt, sondern auf eine früher durchgemachte Mittelohrerkrankung, deren Residuen (Kalkablagerung, Narbe) deutlich erkennbar sind, zurückzuführen. Der Stimmgabelbefund entspricht ebenfalls einem Schalleitungshindernis rechts. Die Vestibularreaktion zeigt keine Abweichung von der Norm, der Zeigeversuch ist typisch.

Die Röntgenplatte läßt die gleichartige Struktur der Tumoren erkennen, die durch Bildung zahlreicher osteoider Bälkchen, die mehr oder weniger senkrecht zur Längsachse des Knochens verlaufen und netzartig miteinander anastomisieren, charakterisiert ist. Während die jüngeren und peripheren Schichten noch knorpeligen Charakter aufweisen, zeigt sich gegen den Kern zu bereits ausgesprochene Verkalkung; trotz der Größe der Geschwulst sind die Konturen der alten Knochenenden noch teilweise erhalten. Es handelt sich demnach um metastasierende Knochentumoren, die aus Knorpelknochen bestehen und sich durch ungemein langsames Wachstum von den gewöhnlichen Formen bösartiger Knochengeschwülste unterscheiden. Dabei ist hervorzuheben, daß die Tumoren, die einheitlichen Charakter aufweisen, nirgends auf die Umgebung übergreifen, wohl aber Reaktionserscheinungen hervorrufen, die später trotz Weiterwachsen des Tumors wieder schwinden. Es dürfte sich nach der ganzen Symptomatologie um das eine zellarme Form des osteoiden Sarkoms darstellende, selten zu beobachtende Osteoidchondrom

Digitized by Google
Original from UNIVERSITY OF CALIFORNIA
Generated on 2019-10-24 16:18 GMT / http://hdl.handle.net/2027/uc1.b3252768
Public Domain in the United States, Google-digitized / http://www.hathitrust.org/access_use#pd-us-google

(Virchow) handeln, das histologisch einen ausgesprochenen gutartigen Charakter aufweist, klinisch aber durch Metastasenbildung, die durch Einbruch in die Venen entsteht, schwerwiegende Komplikationen nach sich ziehen kann (Kaufmann).

Diskussion.

G. Alexander: Ich finde keinen Anlaß, diesen Fall für ein Sarkom zu halten. Man kann sich vorstellen, daß es ein Osteochondrom oder Chondrom ist und dann wäre der langsame und relativ benigne Verlauf erklärt. Auch bin ich nicht der Ansicht, daß bei dem Wachstum des Tumors die Nervenkanäle geschont seien. Der Tumor sitzt an der Konvexität und die knöcherne Schädelbasis bleibt frei. Es gibt maligne Chondrome und Osteome der Basis, bei denen man erkennen kann, daß die Kanäle an der Basis fest verschlossen sind. Interessant ist die Mitteilung von Ilg (1902) mit genauem Ohrbefund. Daß Pat. anfangs Beschwerden und Neuritis optica hatte, mußte mit entzündlichen Erscheinungen in Zusammenhang gebracht werden, die nur im Beginne bestanden und dann zurückgingen.

S. Toch: Ich sprach von Sarkom, gegen das ja außer anderen Umständen vor allem der Verlauf spricht, nur deshalb, weil der Fall unter dieser Diagnose seinerzeit publiziert wurde; die zeitlich großen Intervalle zwischen dem Auftreten der einzelnen Tumoren sprechen doch mehr für Metastasenbildung.

IV. Fr. Fremel: **Menièreanfall.**

Bei dem 38jähr. Pat. hatten wir Gelegenheit, einen Menièreanfall zu beobachten. Pat. hatte als Kind Masern und Scharlach, 1902 Typhus und war stets ohrgesund gewesen. Im Jahre 1909 bekam er ohne bekannte Ursache einen Anfall von Ohrensausen rechts mit Schwindel und Erbrechen, der mehrere Stunden andauerte. Seither hat Pat. zweimal im Jahre seinen Anfall, der immer der gleiche ist. Der Anfall beginnt mit dem Gefühl des Verlegtseins des rechten Ohres. Das Ohr klingt wie das hohe c, hierauf beginnt es zu Sausen und Brausen, so daß Pat. gar nichts auf diesem Ohre hört. Gleichzeitig tritt ein heftiger Schwindel mit Erbrechen auf. Seit dem Jahre 1918 häufen sich die Anfälle und seit 3 Monaten tritt jeden 4. bis 5. Tag ein Anfall auf. Am Steinhof, wo Pat. Pfleger ist, wurde er nach allen Richtungen hin durchuntersucht mit negativem Resultate. Er kam am 12. I. zu uns in die Ambulanz; er hatte keinen Spontannystagmus, normale Trommelfelle und eine Läsion rechts mit Flüstersprache ad conch. Noch in der Ambulanz bekommt er seinen Anfall, es tritt ein großer horizontal-rotatorischer Nystagmus nach rechts auf, Übelkeiten und Erbrechen. Dieser Zustand dauerte 5 Stunden, der Nystagmus wurde allmählich kleiner und bestand schließlich nur bei Seitenblick nach beiden Seiten, um nach weiteren 4 Stunden ganz zu verschwinden. Pat. steht seit 14 Tagen in Pilokarpinbehandlung und hat seither nur einen kleinen, wenige Minuten dauernden Anfall gehabt. Der Vestibularapparat ist normal erregbar. Um die Dauer des Anfalles unbeeinflußt zu bestimmen, haben wir während des beobachteten Anfalles gar nichts mit dem

Digitized by Google
Original from UNIVERSITY OF CALIFORNIA
Generated on 2019-10-24 16:18 GMT / http://hdl.handle.net/2027/uc1.b3252768
Public Domain in the United States, Google-digitized / http://www.hathitrust.org/access_use#pd-us-google

Pat. gemacht. E. Urbantschitsch hat bei einem analogen Falle eine vestibulare Unerregbarkeit während des Anfalles konstatiert. Wir wollen beim nächsten größeren Anfalle den Vestibularapparat untersuchen.

V. E. Ruttin: **Meningitis, Schläfelappenabszeß, Sinusthrombose. Die Meningitis vor Eröffnung des Schläfelappenabszesses heilend.**

J. F., 47 Jahre. Aufnahme an die Klinik Neumann am 12. XI. 1919. Sie litt schon seit langem an Eiterung des rechten Ohres. Schon vor 18 Jahren wurden ihr aus diesem Ohre Polypen entfernt. Vor 4 Wochen traten Schmerzen im Ohre und Kopfschmerzen auf. Seit 3 Tagen besteht starker Ohrenfluß rechts, Kopfschmerzen besonders im Hinterkopf, Schwindel und Mattigkeit. Angeblich hatte sie auch hohes Fieber und Schüttelfröste, Erbrechen.

Befund bei der Aufnahme. Rechtes Ohr: Warzenfortsatz am hinteren Rand druckempfindlich. Hintere obere Gehörgangswand gesenkt. In der Tiefe Cholesteatommassen und Granulationen, dünner foetider Eiter. Linkes Ohr ohne Besonderheit. Hörweite rechts: laute Sprache ad choncham. Weber nach links, Rinne negativ, Schwabach nicht prüfbar. $c^1$ und $c^4$ negativ. Geringer spontaner Nystagmus nach rechts. Kein Fistelsymptom. Kalorische Reaktion typisch mit typischen Fall- und Zeigereaktionen. Geringe Parese des rechten Fazialis. Nackensteifheit, aber Nervenbefund sonst negativ. Temperatur 37·9, Puls 65, 39·4, Puls 80. Augenbefund (O. Ruttin) normal.

Operation am 13. XI. 1919 (Ruttin): Knochen des Warzenfortsatzes sklerotisch. Eröffnung des Antrums, Entfernung reichlicher Cholesteatommassen. Radikaloperation. Es zeigt sich, daß das Cholesteatom im oberen Teil der Trommelhöhle liegt, der untere Teil des Trommelfells noch erhalten ist. Große Fistel im horizontalen Bogengang. Die Dura der mittleren Schädelgrube liegt auf Linsengröße frei. Weitere Freilegung der Dura der mittleren Schädelgrube. Sie ist stark verdickt, graurot, mit Granulationen bedeckt, an einer Stelle zitzenförmig vorgewölbt. Freilegung des Sinus, dessen Wand graurot, verdickt erscheint.

Abend: Lumbalpunktion (Dr. Pappenheim): trüb. Druck 170. 3000 Zellen, teils polynukleare, teils Lymphozyten. Kulturell steril. V. W. Inzision der Dura der mittleren Schädelgrube. Inzision des Schläfelappens negativ. Über Nacht 10 *g* Urotropin per os. Temperatur 36·8, 37·6, 37·7.

14. XI. Nystagmus II. Grades nach links. Leichte Parese des Fazialis. Nackensteifigkeit ausgesprochen, Oppenheim beiderseits positiv, Neurologischer Befund sonst negativ. Erbrechen. Temperatur 37·2, 37·4, 37·3, Puls 65. V. W. Hörvermögen erhalten, kalorische Reaktion +. Lumbalpunktion: Liquor trüb, Druck 130, 2000 Zellen. Bakteriologische Untersuchung: Nach Selbstanreicherung steril, in Zuckerbouillon ein plumper Streptokokkus (Wiesner). Staphylokokken (10.000 Keime) intravenös. Urotropin in 24 Stunden 26 *g* per os. Pat. fühlt sich besser. Kein Kopfschmerz. Erbrechen.

Digitized by Google
Original from UNIVERSITY OF CALIFORNIA
Generated on 2019-10-24 16:18 GMT / http://hdl.handle.net/2027/uc1.b3252768
Public Domain in the United States, Google-digitized / http://www.hathitrust.org/access_use#pd-us-google

15. XI. Wohlbefinden. Keine Nackensteifigkeit. Kein Oppenheim; Staphylokokkenvakzine (100.000 Keime) intravenös. Kein Nystagmus. Kein Erbrechen. Temperatur 37·1, 37·3, 37·4. Puls 68.

16. XI. Wohlbefinden, nur etwas Schlafsucht. Neurologischer Befund negativ bis auf die leichte Fazialparese. Geringer Nystagmus rot. nach links. Kein Erbrechen. Temperatur 36·8, 37·3, 37·5. Puls 70.

17. XI. Geringer Nystagmus nach links, Bauchdeckenreflex fehlt links, Oppenheim beiderseits deutlich. Wohlbefinden. Temperatur 37·9, Puls 68. V. W. Sekret reichlich, wenig foetid.

18. XI. Beschwerdefrei. Oppenheim beiderseits angedeutet, linker Bauchdeckenreflex fehlend. Geringer Nystagmus nach links. Temperatur normal. Puls 65. Injektion von 100.000 Keimen Staphylokokkenvakzine. 6 g Urotropin täglich.

Lumbalpunktion: Liquor wesentlich klarer, Druck 170, Zellen 330 in $m^3$. Punktat steril (Doz. Pappenheim).

19. XI. Temperatur normal. Puls 68. Wohlbefinden. V. W. Im unteren Winkel nekrotische Fetzen. Hört und ist kalorisch erregbar. Durainzision verklebt.

20. XI. Nachts etwas unruhig. Temperatur normal.

21. XI. Temperatur normal. V. W. ohne Besonderheit.

22. XI. Temperatur normal.

23. XI. Lumbalpunktion: Druck 160, Liquor klar, in $mm^3$ 40 Zellen, zum Teil polynukleare.

24. XI. Morgentemperatur 38·0, später normal. Puls 70. Wohlbefinden.

25. XI. Temperatur normal. Puls 70.

26. XI. Temperatur 36·3, 37·3, 37·1.

27. XI. Temperatur 38·5, 39·5, 38·7. Puls 110. Oppenheim beiderseits positiv r. $>$ l., linker Bauchdeckenreflex fehlt. Kein Babinski, kein Kernig, keine Nackensteifigkeit.

28. XI. Temperatur 37·8. Puls 70. Mehrmals Erbrechen.

Oppenheim beiderseits, kein Babinski, kein Kernig, Bauchdeckenreflex links fehlend. Schlafsucht, Gähnen, Nystagmus leichten Grades nach links. V. W. Inzision in die Dura der mittleren Schädelgrube und den Schläfelappen. Eingehen mit der Kornzange. Es entleert sich unter Druck sehr foetider, graugrüner mit Gasblasen gemischter Eiter. Die Abszeßhöhle ist mehr als walnußgroß, erstreckt sich nach hinten. Bakteriologische Untersuchung des Abszeßeiters (Prof. Wiesner): Reichliches Bakteriengemenge. Temperatur 38·7, 38·3.

29. XI. Temperatur 37·8, 37·1, 39·4. Puls 80 bis 100. Unruhe. V. W. Entleerung von etwas foetidem Eiter. Gummidrain.

30. XI. Temperatur 37·0, 39·5, 37·3. Puls 80 bis 100.

1. XII. Temperatur 37·2, 36·8, 39·5. Puls 90 bis 100. Wohlbefinden. Augenbefund (O. Ruttin): normal.

2. XII. Temperatur 38·0, 37·8, 37·4. Puls 90. V. W. Reichlich foetider Eiter aus dem Abszeß.

Digitized by Google
Original from UNIVERSITY OF CALIFORNIA
Generated on 2019-10-24 16:18 GMT / http://hdl.handle.net/2027/uc1.b3252768
Public Domain in the United States, Google-digitized / http://www.hathitrust.org/access_use#pd-us-google

3. XII. Temperatur 36·7, 37·6, 37·1, 38·5. Puls 80. V. W. Foetider Eiter aus dem Abszeß. Die Abszeßhöhle kaum walnußgroß.

4. XII. Temperatur 38·1, 36·7, 37·6, 37·2, 38·6. Puls 90 bis 110. Schlafsucht, Gähnen, Schmerzen in der rechten Schulter.

5. XII. Temperatur 36·1, 37·5, 39·3. Puls 90.

6. XII. Temperatur 38·0, 38·3, 38·4, 38·7. Puls 90. Zeitweise heftige Kopfschmerzen. Oppenheim beiderseits r. > l. Kein Babinski, kein Klonus. Linker Bauchdeckenreflex fehlt. Obere Extremitäten und Stimnerven frei bis auf rechtsseitige leichte Fazialparese.

7. XII. Temperatur 36·0, 37·1, 36·5. Leicht ikterisch verfärbt. Schmerzen im rechten Schultergelenk.

8. XII. Temperatur 37·0, 38·2, V. W. Wenig Eiter aus dem Abszeß. Schmerzen im Schultergelenk.

9. XII. Temperatur 37·8, 37·0, 36·7. Puls 92. Ikterus wie früher, Nystagmus nach beiden Seiten. V. W. Wenig Sekret aus der Abszeßhöhle, reichlich aus der Trommelhöhle. Keine Kopfschmerzen.

10. XII. Temperatur 36·0, 38·9, 38·7. Schwellung über dem rechten Deltoideus.

12. XII. Temperatur 38·7, 37·0. Schlafsucht. Eröffnung des Abszesses im Oberarm. Er enthält reichlich Eiter. V. W.

13. XII. Temperatur 36·2, 36·0, 39·5.

14. XII. Temperatur 36·0, 40·2, 38·6. Schmerzen über dem rechten Schultergelenk. Ikterus hat zugenommen. V. W.

15. XII. Temperatur 38·5, 39·4, 38·6, 39·5. Schmerzen in der Schulter, Schwellung der Schultergegend. Digalen.

16. XII. Eröffnung des Abszesses in der Schultergegend. Er enthält reichlich Eiter. Digalen.

18. XII. Exitus.

Obduktionsbefund (Prof. Erdheim): Vereiternde Thrombose des Sinus sigmoideus und transversus vom rechten Bulbus beginnend und kontinuierlich über das Torkular hinaus auch weit in den linken Sinus transversus hineinreichend, in diesem parietal, sonst aber obturierend. Metastatisch pyämische Infarkte in beiden Lungenunterlappen, links mit Empyem und Kompressionsatelektase der Lunge, rechts mit frischer fibrinöser Pleuritis. Durchwanderungsperikarditis, parenchymatöse Degeneration des Herzens, der Leber und Nieren.

Bakteriologischer Befund: *a*) Im krümmeligen, übelriechenden, mißfärbigen Eiter des Sinus transversus: Bakteriengemenge.

*b*) Im Eiter des linken Thoraxempyems: außerordentlich reichlich grampositive Streptokokken.

*c*) Aus den metastatischen Abszessen am rechten Oberarm: Bakteriengemenge von grampositiven und gramnegativen Stäbchen und Kokken. Sektion des Gehirns nach erfolgter Formolhärtung: Das Gehirn wird in Frontalschnitte zerlegt. Dabei zeigt es sich, daß die operativ eröffnete Höhle ein gutes Stück des weißen Marklagers einnimmt und eine Nebenbucht besitzt,

Digitized by Google
Original from UNIVERSITY OF CALIFORNIA
Generated on 2019-10-24 16:18 GMT / http://hdl.handle.net/2027/uc1.b3252768
Public Domain in the United States, Google-digitized / http://www.hathitrust.org/access_use#pd-us-google

die mit ihr durch einen engen Kanal zusammenhängt. Der Abszeß reicht bis an das Unterhorn heran, die trennende Scheidewand aus Hirnsubstanz ist sehr dünn und deutlich konvex in die Abszeßhöhle vorgebaucht. Ventrikelprolaps. Eine zweite Abszeßhöhle nirgends nachweisbar, aber von der ersten durch unversehrtes Hirngewebe getrennt, lateral und etwas nach rückwärts im Bereiche einer Windung das Rindengrau und die dazugehörige Marksubstanz völlig erweicht und gelblich. Enzephalitis.

Der Fall ist in mehrfacher Hinsicht interessant:

1. Die Anamnese sprach für eine intrakranielle Komplikation, am ehesten für Sinusthrombose. Da aber bei der Operation Dura der mittleren Schädelgrube und Sinus gleichmäßig hochgradig verändert waren und das Lumbalpunktat sich als eitrig erwies, begnügte ich mich zunächst mit der Annahme einer Meningitis. Da nun das Fieber sofort abfiel und eine auffallende Besserung des Zustandes eintrat, schien diese Annahme gerechtfertigt, um so mehr, da auch bei der Inzision der Dura und des Schläfelappens kein Abszeß gefunden wurde. Vom 13. XI. bis 23. XI. wurde nun wiederholt lumbalpunktiert, wobei die Zahl der Zellen im Punktat stets sank, bis am 23. XI. nur mehr 40 Zellen im $mm^3$ vorhanden und das Punktat klar war. Am 28. XI. wurde nun, nachdem wieder auf Schläfelappenabszeß hinweisende Symptome aufgetreten waren, ein mächtiger Schläfelappenabszeß eröffnet. Es war also die neben dem Abszeß bestehende, wahrscheinlich durch ihn bedingte Meningitis in Heilung, trotzdem der Abszeß nicht eröffnet wurde. Ob die intravenösen Injektionen von Staphylokokkenvakzine dazu beitrugen, können wir nicht entscheiden.

2. Neben dem Abszeß bestand noch eine ausgedehnte Sinusthrombose. Man muß wohl annehmen, daß dieselbe schon zur Zeit der ersten Operation bestanden hat. Es ist dann jedenfalls interessant, daß dieselbe bis 14 Tage nach diesen Eingriff latent, fieberlos blieb, um dann nach 14 Tagen in Erscheinung zu treten, wenn man nicht annehmen will, daß sie erst nach der ersten Operation entstand. Gegen diese letztere Annahme spricht aber die Anamnese, das Aussehen des Sinus bei der ersten Operation und der fieberhafte Beginn.

3. Interessant ist ferner der Ventrikelprolaps in den Hirnabszeß. Die Entstehung eines solchen Ventrikelprolapses in die Hirnabszeßhöhle kommt offenbar dadurch zustande, daß, wenn bei einem nahe an den Ventrikel reichenden, von ihm nur durch eine dünne Schichte Hirnsubstanz getrennten Hirnabszeß bei der Entleerung des Abszesses der Druck im Ventrikel viel größer wird als der im Abszeß, die Ventrikelwand mit der dünnen, sie noch bedeckenden Hirnschicht in den Ventrikel hineingedrückt wird.

VI. E. Ruttin: **Sarkomatöse Mischgeschwulst der Schädelbasis.**

R. U., 5 Jahre, wurde am 1. IX. 1919 in das St. Annen-Kinderspital aufgenommen. Mit 9 Monaten erkrankte er an Meningitis epidemica. Im 2. Lebensjahre machte er Rhachitis durch, später 3mal Pneumonie. 6 Wochen vor der Aufnahme ins Kinderspital begann er an Mattigkeit, Abmagerung,

Digitized by Google
Original from UNIVERSITY OF CALIFORNIA
Generated on 2019-10-24 16:18 GMT / http://hdl.handle.net/2027/uc1.b3252768
Public Domain in the United States, Google-digitized / http://www.hathitrust.org/access_use#pd-us-google

auffallender Blässe, Magenschmerzen und Schwindel zu leiden, seit 18 Tagen auch an Erbrechen, Kopfschmerzen, Ohrenschmerzen mit Ausfluß, Nachtschweiß, Temperatursteigerungen, Appetitlosigkeit. Objektiv wurde damals im Kinderspital nur linksseitige Ptose und Okulomotoriusparese festgestellt. Der übrige Nervenbefund war negativ, ebenso Wassermann und Pirquet.

Am 12. IX. 1919 wurde ich dorthin gerufen und veranlaßte die Transferierung an die Klinik Neumann. Schon damals bestand komplette Lähmung aller Augenmuskeln. Der Augenbefund (Assistent Bachster) war: „Ptosis beiderseits, Mydriasis beiderseits. Keine Lichtreaktion (Virus vorhanden). Bulbi nahezu unbeweglich. Fundus: Papillen rötlich. Die Venen etwas erweitert, die zentralen Netzhautpartien ganz auffallend grau getrübt, links mehr als rechts. Basaler Prozeß mit Parese sämtlicher äußerer und innerer Augenmuskeln." Rechtes Ohr normal. Linkes Ohr: Gehörgang stark verengt, in der Tiefe schlaffe Granulationen, am Ansatz des Ohrläppchens etwa kirschkerngroße Schwellung. Parotisgegend frei. Hörvermögen auch links sicher vorhanden. Für Konversationssprache $^1/_4$ *m*, für Flüstersprache ad concham. Weber nach rechts, Rinne links negativ, Kopfknochenleitung nicht verläßlich prüfbar, ebenso $C_1$ und $c^4$. Kein spontaner Nystagmus. Kein Fistelsymptom. Kalorischer Nystagmus und Drehnystagmus nicht auslösbar, aber beiderseits, wegen der kompletten Unbeweglichkeit der Bulbi.

Der Röntgenbefund am 27. IX. (Dozent Haudek) war folgender:

Schädel: I. Kapsel: Symmetrisch, im ganzen dünn, besonders in den temporalen und parietalen Abschnitten. II. Impressiones digitatae: Deutlich vertieft, vorwiegend die rechten parietalen. III. Venen und Nähte: Nicht erweitert. IV. Sella turrica: Die normalen Konturen zum Verschwinden gebracht, ebenso die Konturen des Keilbeinkörpers. Die Processus clinoidei anteriores sind noch angedeutet. V. Pneumatische Räume: Sie sind lufthaltig. Zusammenfassung: Basaler destruktiver Prozess.

Die kleine Geschwulst unter dem Ohre wurde größer; sie war schließlich kleinnußgroß, blaurot, fluktuierend. Am 5. XI. inzidierte ich diese Geschwulst. Es entleerte sich nur Blut und eine schwammige Masse. Die histologische Untersuchung dieser Massen zeigte jedoch, daß es nur Blutkoagula waren. Dagegen ergab die mikroskopische Untersuchung eines gleichzeitig aus dem Gehörgang entfernten Polypen ein eigentümliches Bild. Es ist ein Tumor der aus zahlreichen Spindelzellen, anscheinend mehr embryonalen Charakters besteht, also als Spindelzellensarkom imponiert, aber ein eigentümliches hohes, kubisches Epithel trägt, das dem Epithel der Mammadrüüsen sehr ähnlich sieht und keine Ähnlichkeit mit irgendeinem im Gehörorgan vorkommenden Epithel zeigt. Der Tumor scheint eine sarkomatöse Mischgeschwulst zu sein.

Obduktionsbefund (Prof. Wiesner): Tbc. der Nase mit Zerstörung des Nasenseptums zwischen rechter und linker unterster Choane. Tbc. im Nasenrachenraum und nekrotisierender Entzündung der Weichteile und des Knochens am linken Oberkiefer (das Mittelohr nicht eröffnet). Periostitis an der Decke der linken Paukenhöhle, äußere und innere eitrige Pachymeningitis in der linken mittleren Schädelgrube.

Generated on 2019-10-24 16:19 GMT / http://hdl.handle.net/2027/uc1.b3252768
Public Domain in the United States, Google-digitized / http://www.hathitrust.org/access_use#pd-us-google
Digitized by Google
Original from UNIVERSITY OF CALIFORNIA

Chronische, indurierende Konglomerattuberkulose mit Bronchiektasien und bronchiektatischen Kavernen in beiden Oberlappen. Fettige Degeneration des Herzens. Fettinfiltration der Leber. Subakuter Milztumor.

Es handelte sich also in diesem Fall um eine ausgedehnte Tuberkulose des Alveolarfortsatzes, des Nasenbodens, des Septums, der linken Muscheln, des Nasenrachenraumes und des linken Mittelohres. Am Präparat sehen sie nun, nachdem ich makroskopisch mehrere Querschnitte in die Tube gemacht habe, daß die Tube makroskopisch ganz intakt ist, trotzdem in der Rosenmüllerschen Grube ein tuberkulöses Geschwür sitzt.

VII. Ruttin: **Hochgradige Tuberkulose der Nase und des Nasenrachenraumes und des Mittelohres bei anscheinend intakter Tube.**

R. M., 49 Jahre, wurde am 29. VIII. 1919 von Kollegen Dr. Dinolt der Klinik Neumann überwiesen.

Angeblich hat Pat. schon seit Kindheit oft Schmerzen im linken Ohre ohne Sekretion. Sonst war sie immer gesund. Seit 1 Jahre leidet sie an „Stockschnupfen" und wurde deshalb mit Milchsäure geätzt. Sieben Wochen vor ihrer Aufnahme bekam sie wieder Schmerzen im linken Ohre und bemerkte, daß die eingelegte Watte feucht sei. 10 Tage vor der Aufnahme bekam sie plötzlich einen Schwindelanfall, leidet seither an Schwindel, besonders beim Bücken und hat Übelkeit und Brechreiz. Mit dem Schwindel gleichzeitig trat auch linksseitige Gesichtslähmung auf.

Die Untersuchung ergab: Rechtes Ohr normal. Linkes Ohr: Hintere obere Gehörgangswand so stark gesenkt, daß ein Einblick in die Tiefe unmöglich ist. Foetider, krümmeliger Eiter. Taubheit, Weber rechts, Rinne unendlich negativ, Schwabach verkürzt, $C_1$ und $c^4$ negativ. Kalorische Reaktion negativ, Fistelsymptom negativ. Spontaner Nystagmus etwa 2. Grades nach rechts, Fazialparalyse. Hirnnerven frei. Nase: Großes granulierendes Ulkus am Septum und an der mittleren Muschel links und vorn am Nasenboden beiderseits.

Augenbefund (31. VIII.) (O. Ruttin): Fundi normal. — Röntgenbefund (2. IX.): Geringgradige Trübung der linken Kieferhöhle, sonst keine Anhaltspunkte für eine pathologische Skelettveränderung. — Wassermann (11. IX.) negativ. — Probeexzision aus dem Granulationsgewebe der Muschel. Histologisch reichlich Tuberkel und Riesenzellen. — Punktion der linken Kieferhöhle (29. IX) negativ.

In der Folgezeit wurde nun abwechselnd die Pfannenstiehlsche Behandlung und Bestrahlung mit Höhensonne angewendet. Der Prozeß schritt aber immer fort, schließlich kam es zu einer Nekrose und Sequestration des Alveolarfortsatzes links, so daß man über den Resten des Alveolarfortsatzes durch einen etwa 2 *cm* breiten Spalt mit der Sonde in den Nasenboden kommen konnte. Probeexzision aus einer Granulation in der Tiefe des Ohres ergab ebenfalls histologisch Tbc. Die Temperaturen bewegten sich meist zwischen 36·0 und 37·5 oder 36·5 und 38·5. Unter zunehmendem Marasmus trat am 8. VII. Exitus ein.

Digitized by Google
Original from UNIVERSITY OF CALIFORNIA
Generated on 2019-10-24 16:19 GMT / http://hdl.handle.net/2027/uc1.b3252768
Public Domain in the United States, Google-digitized / http://www.hathitrust.org/access_use#pd-us-google

VIII. H. Neumann: **Afebrile eitrige Meningitis.**

Die Pat. hatte eine 11 Wochen alte Otitis mit Mastoiditis. Zwei Tage vor der Aufnahme auf die Klinik war ein Labyrintheinbruch erfolgt. Bei der Aufnahme war Pat. afebril, hatte einen Nystagmus 2. Grades nach links, der durch heiße Spülung rechts nicht zu beeinflussen war, das kranke Ohr hatte Schallempfindung. Wegen des relativ guten Allgemeinbefindens des afebrilen Zustandes, erhaltenen Hörvermögens, machten wir nur die einfache Radikaloperation. Am Tage nach der Operation befand sich Pat. bei normaler Temperatur relativ wohl, am nächsten Tage traten Bewußtlosigkeit und epileptische Krämpfe in der Dauer von zirka 2 Minuten auf. Pat. zeigte nachher ein Blickparese nach links und einen Oppenheim links. Ich nahm sofort die Labyrinthoperation vor und eröffnete breit das Vestibulum von hinten. Die Lumbalpunktion ergab einen klaren Liquor bei normalem Druck und 8 Zellen vorwiegend polynukleare, während die vor 2 Tagen bei der Radikaloperation vorgenommene Lumbalpunktion 11 Zellen im $mm^3$, vorwiegend polynukleare, aufwies. Ich legte auch die Dura der mittleren Schädelgrube frei, da die Halbseitenerscheinungen, der afebrile Verlauf und schließlich der Liquorbefund auch für einen Abszeß hätten sprechen können, fand aber die Dura normal, pulsierend und eher eingezogen, so daß ich keinen Grund zur Exploration des Schläfelappens hatte. 27 Stunden später wurde Pat. plötzlich benommen, sehr unruhig. Ich inzidierte jetzt den Schläfelappen mit negativem Resultat; das Lumbalpunktat war trüb und enthielt Diplo- und Streptokokken. 12 Stunden nach der Exploration des Schläfelappens kam Pat. ad exitum. Die Obduktion ergab eitrige Lemptomeningitis basalis, über die rechte Mantelkante greifend, nach einer Otitis media suppurativa acuta und Labyrinthoperation. Der Ausstrich aus dem meningitischen Eiter ergab grampositive Diplokokken.

Ich soll noch an anderer Stelle auf diesen Fall zurückkommen. Ich habe ihn heute vorgestellt, weil es sich um eine vollkommen afebrile eitrige Meningitis handelt. (Demonstration des Präparates.)

Diskussion.

R. Leidler: Ich möchte fragen, ob die Pat. einen Diabetes gehabt hat, und zwar deshalb, weil ich vor Jahren einen Fall gesehen habe, einen zirka 60Jahre alten, schweren Diabetiker, bei dem eine diffuse eitrige Meningitis nach einer akuten Otitis ebenfalls ganz fieberfrei verlaufen ist. Pat. ging bis zum letzten Tage spazieren und starb dann plötzlich. Die Sektion ergab eine ausgedehnte eitrige Meningitis an der Konvexität und an der Basis.

Neumann: Welche Erreger?

Leidler: Wahrscheinlich Streptokokken.

Neumann: Wir haben keinen Anhaltspunkt gehabt, an einen Diabetes zu denken, aber wir machten vor der Narkose wie in jedem Falle eine Harnuntersuchung, die keinen Zucker aufdeckte. Übrigens war Pat. so kurze Zeit an der Klinik, daß wir nach dieser Richtung klinisch nicht untersuchen konnten.

Generated on 2019-10-24 16:18 GMT / http://hdl.handle.net/2027/uc1.b3252768
Public Domain in the United States, Google-digitized / http://www.hathitrust.org/access_use#pd-us-google
Digitized by Google
Original from UNIVERSITY OF CALIFORNIA

IX. E. Fröschels: **Typischer Sprachfehler bei Laesio auris internae.**

Ich wollte Ihnen eine 18jähr. Pat. zeigen, die das S durch T ersetzt. Nun hat Kollege Fremel vor 6 Jahren mit mir beschrieben, daß, wenn ein intelligenter Erwachsener statt S T spricht, mit Sicherheit eine Laesio auris internae vorliegt. Das S gehört zu den musikalisch höchsten Lauten der deutschen Sprache. Wenn ein Pat. S nicht hört und nur auf die optische Beobachtung angewiesen ist, ersetzt er das durch den Zungenspitzenexplosivlaut. Die Menschen, die nicht gut sprechen, ersetzen es durch einen Reibelaut. Wenn aber ein Explosivlaut gesprochen wird, liegt mit Sicherheit eine Laesio auris internae vor. Ich verfüge von früher über 65 und dann weitere 18 Fälle dieser Art, die alle ohne Ausnahme eine Laesio auris internae besitzen. Ich lenke Ihre Aufmerksamkeit aus dem Grunde darauf, weil es für den Otologen von Interesse sein wird, die Läsion von früher Kindheit daraufhin zu beobachten. Wenn zu uns jemand kommt, so kommt er wegen des Sprachfehlers und es wäre nicht uninteressant festzustellen, wie viele seit Kindheit bestehende Fälle von Läsion diesen Sprachfehler haben. Das wäre für die Frage des Sinnestypen, die heute im Vordergrund der Psychlologie steht, von Bedeutung. Besteht der Sprachfehler nicht, so würde wahrscheinlich in bezug auf die Sprache ein visueller Typus vorliegen.

X. Fröschels: **Chronische funktionelle Heiserkeit.**

Ich möchte Ihnen Pat. mit einer chronischen Heiserkeit vorstellen und über Untersuchungen im phonetischen Laboratorium des Herrn Prof. Durig berichten. Ich habe 480 Schulkinder in bezug auf ihre Stimme, deren Qualität und Umfang untersucht und den laryngologischen Befund erhoben. Es hat sich dabei ergeben, daß 52% an chronischer funktioneller Heiserkeit leiden. Es waren das Kinder im Alter von 3 bis 14 Jahren. Diese chronische funktionelle Heiserkeit der Schulkinder ist zuerst von Paulsen, Flatau und Gutzmann beschrieben worden. Aber das Wiener Material war bis nun nicht untersucht. Die einzelnen Untersuchungsklassen haben sich wesentlich anders verhalten als die Berliner. Vom 12. Lebensjahr an nimmt die Heiserkeit rapid ab. Zweifellos ist die chronische Heiserkeit auf eine übermäßige Tätigkeit der Stimmlippenschließer zurückzuführen. Solche Kinder sind nicht imstande, das zu machen, was wir den weichen Ansatz nennen, d. h. einen Vokal zu beginnen, ohne vorherige feste Schließung der Stimmritzen. Das ist ein Zeichen für eine habituelle Überreaktion der Stimmritzenschließer und diese ist nun auch während des Tones vorhanden und erzeugt Heiserkeit.

Diese Überreaktion der Stimmritzenschließer wird jedermann verständlich sein, der mit Naturstimme die Skalen singen will. Es ist eine ungeschickte Veranlagung unseres Stimmorganes, auf höhere Anforderung mit übermäßiger Aktion der Schließer zu antworten.

Die chronische funtionelle Heiserkeit entsteht durch unhygienischen Gesangsunterricht. Ein normales Kind von 6 Jahren hat 5 bis 6 Töne. Die Gesangslehrbücher für Kinder enthalten Lieder, die 9 bis 12 Töne umfassen,



Digitized by Google
Original from UNIVERSITY OF CALIFORNIA
Generated on 2019-10-24 16:19 GMT / http://hdl.handle.net/2027/uc1.b3252768
Public Domain in the United States, Google-digitized / http://www.hathitrust.org/access_use#pd-us-google

erfordern also eine Überanstrengung und diese wird durch Pressen bewältigt. Wenn man noch den Chorgesang berücksichtigt, bei dem der Ehrgeiz der Kinder besteht, den anderen zu überschreien, dann kommt es zum Übertreiben der Stimmstärke. Wir hätten also zu fordern, daß der Stimmumfang untersucht und berücksichtigt werde, daß die Lehrbücher dem Stimmumfang angepaßt werden und daß der Chorgesang in den ersten Klassen abgeschafft und durch Gruppengesang (gleiche Stimmen) ersetzt werde. Der harte Ansatz ist ein universelles Symptom bei funktionellen Stimmstörungen, bei chronischer Heiserkeit der Kinder und Phonasthenie der Sänger und Redner.

Diskussion.

H. Neumann: Auch Kinder, die nicht singen, bekommen durch das laute Schreien diese Heiserkeit, wobei man laryngoskopisch eigentlich nichts Pathologisches findet.

G. Alexander: Ich habe einen Fall beobachtet, der zu denen der ersten Kategorie gehört. Es handelt sich um die Verwandte eines Kollegen, die seit Kindheit als schwerhörig galt und wegen beiderseitiger Innenohraffektion dauernd behandelt wurde (Jod, Schwitzkuren, Phosphor, Hall, Galvanisation). Sie kam in der Schule schlecht vorwärts und zeigte den von Fröschels eben erwähnten Sprachfehler. Mit Eintritt der Pubertät ging die Innenohraffektion zurück. Zur selben Zeit besserte sich auch die Sprachstörung. Jetzt hört und spricht das nun 17jähr. Mädchen annähernd normal. Was die kinästhetische Begabung anbelangt, hat sie sich immer mehr und mehr in malerischer und zeichnerischer Hinsicht gezeigt. Zweifellos ist in diesem Falle nicht allein der Konnex zwischen Hör- und Sprachstörung, sondern auch, daß die Besserung der Funktion des Innenohres mit der der Sprache Hand in Hand ging.

---

# Bücherbesprechungen.

**Die Otosklerose auf Grund eigener Forschungen.** Von Dr. Karl Wittmaack. Professor und Direktor der Universitätsklinik für Ohren-, Nasen- und Kehlkopfkrankheiten in Jena. Verlag Gustav Fischer in Jena. 1919.

Besprochen von Prof. Dr. Otto Mayer, Wien.

Kaum hat uns Wittmaack mit seinem großen Werk über die Pneumatisation des Schläfebeines eine Fülle von Anregungen zur Nachprüfung gegeben, als er nun nach so überraschend kurzer Zeit mit einem neuen großen Werk, welches die Otosklerose behandelt, vor die Öffentlichkeit tritt.

Er stützt sich auf ein Material von 12 Fällen mit 19 Schläfebeinen, die Individuen verschiedenster Altersperioden entstammten, indem der jüngste Fall 5 Jahre, der älteste 75 Jahre alt war. Dieses Material wurde in der von Wittmaack wiederholt beschriebenen Weise verarbeitet, senkrecht zur Pyramidenachse geschnitten und die Schnitte mit Hämatoxylin-Eosin gefärbt. Die ausführliche Beschreibung der Befunde bildet den ersten Teil

Digitized by Google
Original from UNIVERSITY OF CALIFORNIA
Generated on 2019-10-24 16:18 GMT / http://hdl.handle.net/2027/uc1.b3252768
Public Domain in the United States, Google-digitized / http://www.hathitrust.org/access_use#pd-us-google

des Werkes, dann läßt Wittmaack eine Besprechung der normalanatomischen Grundlagen folgen, weiters erörtert er den pathologischen Prozeß selbst. Ein besonderes Kapitel widmet er der „experimentellen Otosklerose". Dann folgen seine Ansichten über das Wesen und die Ursache der Otosklerose, über die Lokalisation und die Ausbreitung des otosklerotischen Erkrankungsprozesses, über die Beziehungen des otosklerotischen Erkrankungsprozesses zur Mittelohrschleimhaut, über die Beziehungen des otosklerotischen Erkrankungsprozesses zum inneren Ohr und zum Schluß bespricht er die Klinik der Otosklerose.

Die Ansicht, zu welcher Wittmaack auf Grund seiner Untersuchungen gekommen ist, deckt sich fast vollständig mit einer vom Referenten vor 11 Jahren (1908) ausgesprochenen Hypothese, daß die Herde im Knochen der Labyrinthkapsel Gefäßversorgungsgebieten entsprächen und daß die Ursache ihrer Entwicklung in Zirkulationsstörungen bestünde. Während Referent aber eine mangelhafte Blutzufuhr verantwortlich machte, glaubt Wittmaack in einem gestörten Blutabfluß und der dadurch herbeigeführten Blutstauung die Ursache der Erkrankung erblicken zu dürfen.

Wittmaack kommt zu seiner Ansicht auf folgende Weise: Er sieht den Beginn des Prozesses in einer bedeutenden Erweiterung der Gefäße innerhalb des Knochenerkrankungsherdes, welche Erweiterung er als venöse auffaßt, dadurch komme es zur Stauung im ganzen Saftkanalsystem der den erweiterten Gefäßen unmittelbar anliegenden und von ihnen versorgten Knochengebiete; diese rufe durch ihre Rückwirkung auf die Knochengrundsubstanz innerhalb des Gefäßversorgungsgebietes eine Entkalkung, die Halisteresis bzw. Trypsis (Recklinghausen) hervor. Wittmaack erkennt dies daran, daß der Knochen rings um das erweiterte Gefäß im Hämatoxylin-Eosinpräparat stärker rot gefärbt erscheint. Weiters komme es infolge der venösen Stauung zur Auftreibung der erweichten Knochensubstanz. Er stellt sich vor, daß die Auftreibung durch Flüssigkeitsdurchtränkung und Quellung der ihrer Kalksalze beraubten Knochengrundsubstanz hervorgerufen werde. Weiters sollen die Zellen des Knochens der Labyrinthkapsel, welche bisher in einem Schlummerzustand (Grawitz) geruht hätten, durch die Stauung zu neuem Leben erweckt werden, sie sollen sich vergrößern, sich durch Teilung vermehren und im Knochen wandern. Wittmaack glaubt, beobachten zu können, daß sie direkt aus ihren Höhlen in den zwischen Gefäß und Knochensaum gelegenen Gewebsspalt übertreten, gewissermaßen um sich aus der zerfallenden Gewebsgrundlage, die ihnen keine ausreichenden Lebensbedingungen gewähren, zu retten. Nun erst werde die zerfallende Grundsubstanz hinweggeräumt, aber nur teilweise von Osteoklasten, welche nach Wittmaack eine ganz untergeordnete Rolle spielen; die Auflösung erfolge wesentlich durch Kanalikulisation und Lochbildung durch die im alten Knochen eingeschlossenen Knochenzellen. Zum Teil wandle sich der Knochen in Bindegewebe um. Nachdem die Auflösung des Knochens fast vollkommen vollzogen sei, komme es zu einem Umschlag des Prozesses, zur Knochenneubildung, der eintrete, sobald die venöse Stauung durch Anbahnung neuer



Digitized by Google
Original from UNIVERSITY OF CALIFORNIA
Generated on 2019-10-24 16:18 GMT / http://hdl.handle.net/2027/uc1.b3252768
Public Domain in the United States, Google-digitized / http://www.hathitrust.org/access_use#pd-us-google

Abflußwege in die anliegenden Gefäßversorgungsgebiete beseitigt sei und damit der Reiz, der diese Veränderungen im Knochen hervorrief, erlösche bzw. sich ins Gegenteil verkehre. Histologisch gebe sich dieser Umschwung zu erkennen in dem eigentümlichen Färbungsumschlag innerhalb der nicht völlig der Resorption anheim gefallenen Knochensubstanz, indem sich dieselbe nun tiefblau färbe.

Die Ansichten, welche Wittmaack hier über den Prozeß im Knochen der Labyrinthkapsel entwickelt, erinnern sehr an diejenigen, welche vor 50 bis 60 Jahren über die Vorgänge im osteomalazischen Knochen in Geltung waren. Derartige Ansichten konnten nur zu einer Zeit entstehen, wo man von der Struktur des Knochengewebes keine Kenntnis hatte. Seit den bahnbrechenden Untersuchungen v. Ebners, ferner Köllikers und Pommers wissen wir jedoch, daß sólche Vorgänge niemals im Knochengewebe stattfinden.

Es ist in einer kurzen Besprechung nicht möglich, auf alle Fragen einzugehen, welche durch Wittmaack angeschnitten werden. Dies behält sich Referent für eine eingehendere Besprechung, die an anderer Stelle folgen wird, vor. Hier soll nur an einigen Beispielen gezeigt werden, auf Grund welcher Gedankengänge Wittmaack zu seiner vom histologischen Standpunkt unhaltbaren Auffassung des Knochenprozesses gekommen ist.

Wie sich Wittmaack seinen „Knochenauflösungsprozeß" vorstellt, davon erhält man einen guten Begriff bei Betrachtung der Abbildung Nr. 30 seines Buches. Die Abbildung ist ausgezeichnet und jeder in der Histologie des Knochens Bewanderte wird erkennen, daß es sich dort um Knochenneubildung im Bindegewebe handelt, einer Art der Knochenneubildung, die fälschlicherweise noch vielfach als metaplastische beschrieben wird. Man sieht dort zahlreiche große Bindegewebszellen, welche die Markräume füllen. Stellenweise sieht man zwischen den Zellen eine rötliche, homogene Masse, die in eine mehr bläulich gefärbte übergeht, und zwar an denjenigen Stellen, an welchen die Masse breiter ist. Der Maler hat auch sehr deutlich dargestellt, daß dieser bläuliche Ton durch feine Körnchen hervorgerufen wird. Dieses histologische Bild ist nur folgendermaßen aufzulösen: Die zwischen den Zellen liegende rote Substanz ist die Kittsubstanz, welche ein Produkt der Zellen (Osteoblasten) ist. Durch diese Kittsubstanz werden die Zellen, die dadurch zu Osteozyten werden, eingeschlossen. Durch Aufnahme von Kalk in Form von Körnchen wird dieses osteoide Gewebe dann zu Knochen. Der auf diese Weise gebildete Knochen gehört zum Typus des geflechtartigen. Entsprechend seiner Entstehung aus einem bindegewebigen Muttergewebe ist sein Bau sehr unregelmäßig, was vor allem in der Lagerung und Verteilung seiner Zellen (Osteozyten) zum Ausdruck kommt, von denen oft zwei oder mehrere in einer gemeinsamen Höhle liegen.

Wie deutet nun aber Wittmaack dieses histologische Bild? Er faßt den dargestellten Prozeß als Resorption auf! Er meint, daß das alter Knochen sei, der seiner Kalksalze beraubt werde, daher die rötliche Färbung und der durch die aus ihrem Schlummerzustand geweckten Knochenzellen resorbiert

Digitized by Google
Original from UNIVERSITY OF CALIFORNIA
Generated on 2019-10-24 16:18 GMT / http://hdl.handle.net/2027/uc1.b3252768
Public Domain in the United States, Google-digitized / http://www.hathitrust.org/access_use#pd-us-google

werde, daher die Größe der Zellen, ihre Lagerung zu zweit, was Wittmaack als durch Zellteilung hervorgerufen ansieht. Die Bindegewebszellen (Osteoblasten), welche dichtgedrängt den Markraum, welchen Wittmaack Resorptionsraum nennt, füllen, hält er für Knochenzellen, welche aus dem Knochen ausgewandert und zu spindeligen Bindegewebszellen geworden seien. Ja, er sagt, daß der „Übertritt einzelner Knochenzellen in den Resorptionsraum" noch deutlich zu erkennen sei. Er konstatiert, daß sich die Knochenhöhlen deutlich vermehrt und vergrößert hätten, so daß die Knochengrundsubstanz teils kanalförmig, teils mehr siebförmig von ihnen durchsetzt werde (Beginn der Kanalisation bzw. einer siebförmigen Durchlöcherung).

Derartige Ansichten sind schon vielfach ausgesprochen worden, sie sind ebensooft gründlich widerlegt worden. Alle Autoren, die diesem Irrtum verfielen, hatten geflechtartigen Knochen vor sich, gleichwie Wittmaack. Ich verweise hier auf die erschöpfenden Ausführungen von Pommer in seiner Arbeit über die lakunäre Resorption sowie auf die Arbeit von G. Axhausen (Arch f. klin. Chirurgie, 94. Bd., S. 30). Wittmaack hätte es aber nicht notwendig gehabt, sich in diesen Irrtum zu verstricken, weil Ref. in seinem Buche diese Verhältnisse ausführlich geschildert hat.

Ein weiteres Beispiel, wie Wittmaack histologische Bilder deutet, gibt Fig. 26. Das dort dargestellte histologische Bild hält Wittmaack für beweisend dafür, daß dort Resorption stattfinde. Er schließt dies erstens aus der hellroten Färbung der rings um den Gefäßraum liegenden Knochenschichten, zweitens daraus, daß die Knochenzellen in diesem Knochen groß sind und drittens, daß die Blutgefäße sehr weit und strotzend mit Blut gefüllt sind.

Demgegenüber muß festgestellt werden, daß kein einziger dieser Punkte für Resorption irgend etwas beweist. Denn jeder neugebildete Knochen von geringerem Kalkgehalt wie der umgebende färbt sich mehr rot, stets sind in diesem die Zellen größer und solange Apposition stattfindet, muß auch Blutzufluß da sein, weil ja die Baustoffe durch das Blut zugeführt werden. Wenn Wittmaack also dieses histologische Bild als Anfangsstadium des Auflösungprozesses ansieht, so muß da doch mit aller Entschiedenheit Einspruch erhoben werden. Es handelt sich dort zweifellos um einen Appositionsvorgang und soviel man nach der Abbildung sagen kann, wahrscheinlich um physiologischen Umbau oder um die Verknöcherung der Knorpelfuge, wie Ref. einen ganz ähnlichen Befund ausführlich beschrieben hat (S. 54 seines Buches).

Hier muß auch auf einen Irrtum Wittmaacks hingewiesen werden, der in seinem Buche immer wiederkehrt. Der Autor stellt die ausführlichsten Erörterungen über den Kalkgehalt des Knochens an und bezieht sich dabei auf die Färbung im Hämatoxylin-Eosinpräparat; er übersieht dabei, daß an vollständig entkalkten Präparaten aus einer stärkeren Rotfärbung nur sehr vorsichtige Schlüsse auf den Kalkgehalt gezogen werden dürfen. Er spricht von Erweichung, ohne auch nur anzudeuten, daß er eine solche wirklich habe feststellen können.

Digitized by Google
Original from UNIVERSITY OF CALIFORNIA
Generated on 2019-10-24 16:18 GMT / http://hdl.handle.net/2027/uc1.b3252768
Public Domain in the United States, Google-digitized / http://www.hathitrust.org/access_use#pd-us-google

Wittmaack gibt ferner an, daß er die vom Ref. beschriebene Kittlinie nicht rings um den Herd, sondern nur an gewissen kleinen Stellen finden konnte und gründet darauf seine Ansicht, daß der Prozeß nicht mit lakunärer Resorption beginne. Dazu ist zu bemerken, daß die Kittlinie stets rings um den Herd vorhanden, allerdings nicht rings um den Herd in gleicher Weise leicht festzustellen ist, denn der geflechtartige, tiefblau gefärbte Knochen hebt sich viel schärfer vom alten Knochen der Labyrinthkapsel ab als der mehr rot gefärbte lamelläre Knochen; das sieht man klar auf Fig. 13, Tafel 1 des Wittmaackschen Buches. Besonders scharf hebt sich der Herd dann ab, wenn er ganz aus geflechtartigen Knochen besteht, wie der auf Fig. 23 im Buche Wittmaacks abgebildete Herd sehr schön beweist. Man kann sich die Kittlinie aber sehr gut zur Ansicht bringen, wenn man, wie Ref. es gemacht hat, unvollständig entkalkten Knochen schneidet. Da sieht man dann, daß sich der Herd im ganzen scharf abhebt und meist zeigt sich ein den Herd ringsumgreifender Riß in der Kittlinie. Auch die Färbung nach Schmorl gibt sehr schöne und überzeugende Bilder, die Ref. in seinem Buche ja genau beschrieben hat.

Übrigens macht Wittmaack denselben Fehler, wie schon so manche andere vor ihm. Er glaubt, in seinen 19 Schläfebeinen alle Stadien des Knochenprozesses vor sich zu haben. Wenn man die Abbildungen und die Befunde betrachtet, so kommt man im Gegenteil zur Ansicht, daß das Material Wittmaacks ein ziemlich einförmiges ist, daß er vor allem keinen einzigen Fall untersucht hat, bei welchem der Prozeß progressiv war. Wir dürfen nicht vergessen, daß der otosklerotische Knochenprozeß Jahrzehnte dauert und daß der Herd nicht kontinuierlich, sondern periodisch wächst. Die Aussichten, ein progressives Stadium in die Hand zu bekommen, sind daher sehr gering.

Ein weiterer Punkt in der Auffassung Wittmaacks, der hier nicht unwidersprochen bleiben darf, ist der, daß Wittmaack der Ansicht ist, der dunkelblaue Knochen innerhalb des Herdes wäre ein Rest des alten Knochens der Labyrinthkapsel, der übrig geblieben wäre. Damit hat sich Wittmaack weit hinter die Manasseschen Untersuchungen gestellt, denn dieser Autor hat schon festgestellt, daß im Bereiche des Herdes keine Spur vom alten Knochen der Labyrinthkapsel zurückgeblieben ist. Wittmaack hätte bei der Untersuchung eines ungefärbten Schnittes in Glyzerin bei enger Blende sich überzeugen können, daß der im Hämatoxylin-Eosinpräparat dunkelblaue Knochen eine ganz andere Struktur besitzt als der Knochen der Labyrinthkapsel. Während letzterer lamellär ist, zeigt der dunkelblaue geflechtartigen Typus. Eine derartige Änderung des Gewebscharakters kann nur durch Umbau erfolgen, d. h. es wird der eine Knochen lakunär resorbiert und der andere neu gebildet. Der geflechtartige Knochen kann nur neugebildet sein.

Ganz deutlich tritt dieser Irrtum Wittmaacks an den von ihm selbst gegenübergestellten Abbildungen Nr. 28 und 29 hervor. Das erstere Bild stellt normalen lamellären Knochen des enchondralen Teiles der Labyrinth-

Digitized by Google
Original from UNIVERSITY OF CALIFORNIA
Generated on 2019-10-24 16:18 GMT / http://hdl.handle.net/2027/uc1.b3252768
Public Domain in the United States, Google-digitized / http://www.hathitrust.org/access_use#pd-us-google

kapsel dar, das zweite Bild soll den Beginn des Prozesses in diesem Knochen zeigen. Dieser Knochen auf dem zweiten Bild besteht, wie man aus der Anordnung der Knochenzellen erkennen kann, nicht aus reifem, lamellären sondern aus unreiferem, geflechtartigen Knochengewebe. Wittmaack sagt von ihm: Die Knochengrundsubstanz zeigt eine auffallend homogene Beschaffenheit. Hätte er sich den Schnitt genauer angesehen, so hätte er die differente Struktur erkennen und sich sagen müssen, daß dieser Knochen sich niemals aus reifem, lamellären entwickeln kann. Das auf Fig. 29 gezeichnete histologische Bild kann niemals das Anfangsstadium des Prozesses darstellen, denn ehe ein solcher Knochen mitten in der Labyrinthkapsel entsteht, muß der alte lamelläre Knochen resorbiert worden sein.

Wittmaack ist es also entgangen, daß der ganze Herd aus neugebildetem Knochen besteht und daß im Herd ein mehrfacher Umbau stattfindet, welche Feststellung ein bleibendes Verdienst Manasses darstellt, wenngleich erst durch den Ref. der histologische Beweis hierfür erbracht wurde. Da der Autor also die für den Prozeß charakteristischen Merkmale des histologischen Bildes nicht anerkannt hat, so können wir uns schließlich nicht wundern, wenn er einen von ihm nach einem experimentellen Eingriff am Tier festgestellten Befund, der diese Merkmale nicht aufweist, als Otosklerose ansieht. Es handelt sich dabei um Folgendes: Durch Zufall bemerkte Wittmaack, daß nach Verschluß des Blutsinus des Huhnes in der Labyrinthkapsel eigenartige Veränderungen auftreten. Er ging der Sache nach und eröffnete und tamponierte dann experimentell mehrfach den Blutsinus und erhielt Veränderungen, die sich in Folgendem zusammenfassen lassen: Im Umkreis der gestauten Gefäße tritt Knochen von rötlicher Färbung auf. Diese rötliche „Umfärbung" führt Wittmaack wieder zurück auf eine durch Stauung herbeigeführte Resorption, ferner beschreibt Wittmaack wieder die schon vorhin genannte Erweiterung der Knochenhöhlen und die Vermehrung der Knochenkörperchen, was er als charakteristisch für „Knochenauflösung" ansieht. Nach dieser „Knochenauflösung" komme es zur Wiederverengerung durch Knochenanlagerung. Großes Gewicht legt Wittmaack darauf, daß der Knochen in der Umgebung der Gefäßräume ebenso wie bei der Otosklerose dunkelblau gefärbt sei.

Demgegenüber ist nun festzustellen, daß die von Wittmaack beschriebene Beschaffenheit des Knochens für Otosklerose nicht das mindeste charakteristische Kennzeichen besitzt. Vor allem fehlt das herdförmige Auftreten der Erkrankung, das wichtigste Kennzeichen derselben. Die von Wittmaack für das Fehlen dieses Merkmales gegebene Erklärung, daß die Labyrinthkapsel des Huhnes anders verknöchere als die des Menschen, ist nicht stichhaltig. Ferner fehlt der Umbau des Knochens und die Bildung eines unreifen, geflechtartigen Knochengewebes, ganz abgesehen von anderen charakteristischen Merkmalen der Herderkrankung.

Digitized by Google
Original from UNIVERSITY OF CALIFORNIA
Generated on 2019-10-24 16:18 GMT / http://hdl.handle.net/2027/uc1.b3252768
Public Domain in the United States, Google-digitized / http://www.hathitrust.org/access_use#pd-us-google

Was Wittmaack da über die Beschaffenheit der Labyrinthkapsel des Huhnes mitteilt, würde vielmehr ganz andere Schlüsse zulassen, wenn wir die Befunde überhaupt als pathologisch anerkennen wollen: Die roten Säume und die Größe der Knochenzellen sind, wie schon früher ausgeführt wurde, nicht als Zeichen von Resorption aufzufassen, sondern als Ausdruck der Apposition. Dies würde auch vollkommen den Kenntnissen entsprechen, die wir von der Wirkung der Stauung auf das Knochengewebe besitzen. Es ist ja schon durch die Untersuchungen E. Bambergers bekannt geworden, daß die Knochenveränderungen, welche infolge chronischer Lungen- und Herzkrankheiten auftreten (Trommelschlägelfinger) im wesentlichen erstens in einer Sklerosierung des Knochens bestehen, indem die Markräume durch Knochen ausgefüllt werden und zweitens in einer Knochenneubildung an der Oberfläche, wo es zu spongiösen Auflagerungen, dem periostalen Osteophyt, kommt.

Große Bedenken muß es aber erwecken, wenn Wittmaack berichtet, daß er auf der nichtoperierten Seite analoge Veränderungen gefunden habe. Vergleicht man die verschiedenen Bilder Wittmaacks miteinander, so ergibt sich die Möglichkeit, daß die Verschiedenheiten der Labyrinthkapsel mit Stauung überhaupt nichts zu tun haben, sondern daß es sich in dem einen Fall um ein junges, in dem andern um ein älteres Huhn gehandelt habe, denn die Labyrinthkapsel von Fig. 39 unterscheidet sich nur durch die Weite der Markräume wesentlich von der normalen auf Fig. 39, ebenso wie die Labyrinthkapsel des Kindes von der des Erwachsenen. Die blaue Färbung hat keine Bedeutung; würde man einen Schnitt vom Präparat der Fig. 39 über Nacht in 5%ige Salpetersäure legen, dann entsäuern, auswaschen und nun färben, so wäre die blaue Färbung sicher verschwunden. Sie ist nur durch geringere Entkalkung hervorgerufen. Auch Fig. 40 stammt wahrscheinlich von einem jungen Huhn, Fig. 41 von einem älteren. Wittmaack selbst sagt, daß er es für notwendig halte, noch weitere Versuche anzustellen. Die Behauptung des Autors, daß es ihm gelungen wäre, Knochenveränderungen in der Labyrinthkapsel hervorzurufen, die bis in die Einzelheiten des anatomischen Vorganges hinein den bei Otosklerose auftretenden Knochenveränderungen gleichen, kann nicht als richtig anerkannt werden.

So zeigt sich also bei genauerer Betrachtung, daß die Grundlagen, auf welchen Wittmaack seine Hypothese aufbaute, nicht haltbar sind. Daß die vom Ref. ausgesprochene Ansicht von der Abhängigkeit der Lokalisation der Herderkrankung von der Gefäßverteilung manches für sich hat, darauf hat ja Ref. neuerdings in seinem Buche hingewiesen. Es handelt sich nur darum, welche Rolle dieses Moment bei der Entwicklung der Herde spielt. Wenn wir aber den Vorgang der Entstehung der Herde erklären wollen, müssen wir uns auf den Boden gesicherter histologischer Tatsachen stellen. Daß dies Wittmaack nicht getan hat, ist nach den obigen Ausführungen wohl klar. Dies ist um so mehr zu bedauern, als gerade das histologische Bild durch das Buch des Ref. eine Klärung erfahren hat, während über die kausale Genese vorläufig kein Abschluß erbracht, sondern diesbezüglich nur über „Möglich-

Digitized by Google
Original from UNIVERSITY OF CALIFORNIA
Generated on 2019-10-24 16:18 GMT / http://hdl.handle.net/2027/uc1.b3252768
Public Domain in the United States, Google-digitized / http://www.hathitrust.org/access_use#pd-us-google

keiten" gesprochen wurde. Leider ist dieses Buch des Ref. für Wittmaack zu spät gekommen, denn wenn auch allenthalben zu erkennen ist, daß Wittmaack durch dasselbe beeinflußt wurde, so hat der Autor leider nicht mehr Zeit gehabt, seine histologischen Befunde zu revidieren und an neuem Material die vom Ref. beschriebenen Untersuchungsergebnisse nachzuprüfen, denn das hätte vielleicht noch Jahre gedauert. Wittmaack war auch so fest von seiner Ansicht überzeugt, daß er eine solche Nachuntersuchung für unnötig hielt.

So ist denn Wittmaacks Buch erschienen, durch welches Ansichten über die Vorgänge im Knochen, welche die moderne Histologie und Pathologie begraben hat, in der Otologie zu neuem Leben erweckt werden. Wenn durch das Buch zahlreiche Otologen zum Studium der so außerordentlich interessanten Histologie des Knochens angeregt würden, wäre dies sehr zu begrüßen. Wenn Wittmaack aber empfiehlt, daß sich die Pathologen mit dem otosklerotischen Prozeß befassen sollten, weil er „für gewisse Fragen der Knochenbiologie geradezu als Paradigma dienen kann", so möchte ich vielmehr dem, der die Otosklerose histologisch studieren will, den dringenden Rat geben, sich zuerst intensiv mit der normalen und pathologischen Histologie der anderen Knochen des Skelettes zu befassen. Nur wer dort zu Hause ist, wird sich in dem ungemein komplizierten Bilde der Herderkrankung der Labyrinthkapsel orientieren können. Das Studium der normalen und der pathologischen Histologie des Knochens ist allerdings deshalb heute sehr schwierig, weil wir über kein modernes Lehrbuch verfügen, in welchem diese Gegenstände in genügender Ausführlichkeit dargestellt wären. Wer heute an dieses Thema herangeht, muß sich seine Kenntnisse mühsam aus einzelnen Abhandlungen zusammensuchen und vor allem verschiedenes Material in großer Menge histologisch bearbeiten. Bei solchem Studium ist es sehr leicht, auf Irrwege zu kommen; der Rat eines erfahrenen Histologen wird meist nicht zu entbehren sein.

Im übrigen hat Wittmaack seine Hypothese bis ins kleinste Detail ausgearbeitet und alle Möglichkeiten, welche dieselbe stützen könnten, herangezogen. Über diese Einzelheiten ein Urteil abzugeben, wäre verfrüht; es wird vieles einer eingehenden Nachprüfung unterzogen werden müssen und es ist wohl möglich, daß sich auch manches Wertvolle darunter finden wird. Da das Buch voll von originellen Ideen und glänzend geschrieben ist, muß seine Lektüre allen Otologen warm empfohlen werden. Gewiß wird mancher wertvolle Anregungen empfangen.

Nicht genug zu rühmen ist die glänzende Ausstattung des Werkes insbesondere sind die farbigen Tafeln meisterhaft und bilden eine Sehenswürdigkeit. Schon deswegen wird jeder, der sich für die Otosklerose interessiert, das Buch unbedingt anschaffen müssen.

**Handbuch der speziellen Chirurgie des Ohres und der oberen Luftwege.** Von Dr. L. Katz und Prof. Dr. F. Blumenfeld. Verlag von Kurt Kabitzsch, Leipzig und Würzburg, 1919. II. Band, Lief. 4.

Nach vierjähriger Pause wird endlich wieder ein Abschnitt des II. Bandes veröffentlicht, dem in den nächsten Monaten weitere folgen sollen, so daß

Digitized by Google
Original from UNIVERSITY OF CALIFORNIA
Generated on 2019-10-24 16:18 GMT / http://hdl.handle.net/2027/uc1.b3252768
Public Domain in the United States, Google-digitized / http://www.hathitrust.org/access_use#pd-us-google

das ganze Werk im Frühjahr 1920 abgeschlossen sein soll. Das Auffallendste am Titelblatt der vorliegenden Lieferung ist wohl das plötzliche Verschwinden des Namens Preysings unter den Herausgebern. Um so erfreulicher ist dafür, daß dieser, wie eben diese Lieferung beweist, wenigstens nicht auch seine Mitwirkung an dem großartig angelegten Werke entzieht.

In dem Hefte werden von Preysing die Krankheiten des Mittelohres bearbeitet, wobei der Autor mit besonderer Liebe die Anatomie der Mittelohrschleimhaut und die pathologisch-anatomischen Veränderungen sowie die bakteriologischen Verhältnisse vor Augen führt, die durch glänzende farbige Abbildungen illustriert werden. Dann erörtert Verf. eingehend die Mittelohrentzündungen mit Rücksicht auf ihre klinischen Erscheinungen sowie ihre Behandlung, wobei er besonderen Wert auf die Allgemeinmaßregeln legt, die die örtliche Therapie oft überflüssig machen kann. Den Schluß bildet die Parazentese des Trommelfelles, die ausführlich von jedem Standpunkt aus behandelt wird.

Eine ebenso erfreuliche, wie überraschende Erscheinung ist die Ausstattung der Lieferung, die allen Kriegsprodukten zum Trotz in gleicher vornehmer Äußerlichkeit — sowohl bezüglich des Papiers, Druckes und der Abbildungen — wie vor den Kriegsjahren sich präsentiert. E. U.

---

# Referate.

## I. Allgemeines.

**Über Hörapparate.** Von Prof. Dr. H. Zwaardemaker in Utrecht. (Arch. f. Ohren-, Nasen- u. Kehlkopfhlk. 104. H. 1—2.)

Die in der Praxis verwendbaren Hörapparate lassen sich nach Verf. in 5 Gruppen einteilen: 1. Apparate, die den mehr oder weniger in seiner Funktion verloren gegangenen Zuleitungsapparat ersetzen; 2. solche, die die Schallquelle dem Ohr näher führen; 3. solche, die den Raum, aus welchem die Sprachlaute aufgenommen wurden, vergrößern; 4. Verstärkungsapparate durch Resonanz; 5. solche durch Vermittlung einer Transformation des Schalles in eine andere Energieform und Rücktransformierung in Schall, nachdem der fremden Energie ein Zuwachs entnommen wurde.

Verf. hat die Größe der Verstärkung und die Verstärkungszone mit Hilfe von Apparaten studiert und kommt schließlich zu folgendem Ergebnis: Ein Gehör von 1—2 *m* Fl.-Spr. eignet sich zu akustischen Hörübungen, die unter Leitung eines phonetisch geschulten Arztes täglich von der Umgebung des Pat. durchzuführen sind. Vor der Wahl eines Hörapparates ist stets eine akustisch-otiatrische Untersuchung erforderlich; bei diesem sind der mittlere Verstärkungsgrad, die allenfalls bevorzugte Verstärkungszone sowie der ihm zukommende Nachhall zu berücksichtigen; dies gilt besonders für die elektrischen Hörapparate. Bei erhaltener kra-

Digitized by Google
Original from UNIVERSITY OF CALIFORNIA
Generated on 2019-10-24 16:18 GMT / http://hdl.handle.net/2027/uc1.b3252768
Public Domain in the United States, Google-digitized / http://www.hathitrust.org/access_use#pd-us-google

nieller Leitung eignen sich zuweilen außerordentlich Audiphone mit großer Oberfläche. Bei den Luftraumapparaten multipler Resonanz bestimmen die Größe der Schallaufnahmefläche und die Lage der Maxima die Wahl. Der Nutzen eines Hörrohres liegt nicht in der Verstärkung des Schalles, sondern ausschließlich in der Annäherung der Schallquelle zum Sinnesorgan. Wenn ein hochgradig Schwerhöriger nur mehr abliest, können mit instrumentellen Tönen oder Sprachlauten von Ohrenärzten Übungen mit Erfolg angestellt werden. Ernst Urbantschitsch.

## II. Äußeres Ohr und Mittelohr.

**Welchen Einfluß hat der Pneumobacillus Friedländer auf den Charakter der Mittelohrentzündung.** Von Ninger (Klinik Kutvirt). (Čas. lék. č. 1919. Nr. 24.)

Verfasser beobachtete 8 durch Pneumobacillus Friedländer verursachte Fälle von Otitis media, von denen 3 letal, die übrigen günstig verliefen. In den letalen Fällen war die Widerstandskraft des Individuums durch Arteriosklerose, Diabetes und Tuberkulose herabgesetzt. Verfasser kommt zu dem Schlusse, daß die deletäre Wirkung des Pneumobacillus Friedländer, von der Zange und Storath schreiben, bei der Otitis media nur unter ganz bestimmten Umständen Geltung habe, die durch die herabgeminderte Resistenzfähigkeit des Individuums bedingt seien und daß bei sonst gesunden Leuten die Wirkung des Pneumobacillus Friedländer auf den Charakter der Otitis media nicht verheerend und zumindest nicht ärger sei als die des Streptococcus mucosus. Ja, sie könne sogar im Gegenteil unter bestimmten Verhältnissen (wo der Pneumobacillus Friedländer Antagonist sei, gegenüber anderen Mikroorganismen, wie Bacillus anthracis, Streptococcus mucosus) einen günstigen Verlauf zeitigen. Wodak, Prag.

**Beitrag zur Klinik des Herpes zoster.** Von Dr. Javurek. (Aus der tschech. Ohrenklinik in Prag [Vorst. Prof. Dr. Kutvirt].) (Čas. lék. česk. 1919, Nr. 44.)

**Verfasser beschreibt ausführlich 4 Fälle von Herpes zoster sowie ebensoviel Fälle von Herpes communis, die alle Ohr, Nase, Rachen bezw. Kehlkopf betrafen. Er kommt auf Grund dieser Fälle zu folgenden Schlüssen:**

**1. Herpes zoster und communis zeigen sich häufiger (87·5% der Fälle Javureks) symptomatisch als idiopathisch (12·5%).**

**2. Besonders zeigt er sich im Verlaufe von Infektionskrankheiten und ist wahrscheinlich durch das infektiöse Agens der Primäraffektion hervorgerufen.**

**3. Er kann auch idiopathisch bei Neuropathen ohne nachweisbare primäre Affektion auftreten.** Wodak, Prag.

Digitized by Google
Original from UNIVERSITY OF CALIFORNIA
Generated on 2019-10-24 16:18 GMT / http://hdl.handle.net/2027/uc1.b3252768
Public Domain in the United States, Google-digitized / http://www.hathitrust.org/access_use#pd-us-google

### III. Labyrinth und Hörnerv.

**Beitrag zur Lehre von der syringomyelitischen Erkrankung der Hirnnerven mit besonderer Berücksichtigung des Ohres, der Nase, des Kehlkopfes und des Schlundes.** Von Dr. med. Matsumoto, Basel. (Passow und Schäfer, Beiträge usw. Bd. VIII, H. 4).

In dem vom Verfasser mitgeteilten Falle war die Ohrerkrankung ein Herpes zoster unter und hinter dem Ohrläppchen auf dem Proc. mastoideus. In der Literatur finden sich nur noch 2 Fälle von Ohrerkrankung bei Syringomyelie, und zwar in einem Falle Othämatom, im anderen an beiden Ohrmuscheln linsengroße, von Borken überzogene Epitheldefekte, die durch Verdickung und Schrumpfung des Knorpels und Unterhautfellgewebes charakterisiert sind.

Die bei Syringobulbie beobachteten Affektionen der Hirnnerven werden an der Hand von 20 besonders gut beschriebenen Fällen der Literatur eingehend besprochen. Bondy.

**Kann man in den Fällen von nichteitrigen Labyrintherkrankungen bei konstatierter Differenz der Erregbarkeit beider Vestibularlabyrinthe eventuell auch beider Vestibularnerven feststellen, welche Seite betroffen ist, und ob es sich dann um eine Erhöhung oder Abnahme der Erregbarkeit handelt?** Von Doz. Dr. Jan Lang in Prag. (Passow und Schäfer, Beiträge usw. Bd. VIII, H. 4).

Für die Fälle von Schwindel mit einseitiger Affektion des schallempfindenden Apparates gilt die Regel: Bei konstatierter Differenz in der Erregbarkeit beider Vestibularlabyrinthe hat die Erkrankung ihren Sitz auf der Seite der Cochlearläsion. Das Ergebnis der bilateralen kalorischen Prüfung nach Ruttin entscheidet, ob es sich um eine Verminderung oder Steigerung der vestibulären Erregbarkeit dieser Seite handelt.

Komplizierter sind die Verhältnisse bei beiderseitiger Erkrankung des schallempfindenden Apparates, da es sich dann sowohl um ein- als beiderseitige Vestibularerkrankung handeln kann. Für diese Fälle, die eine genaue Berücksichtigung aller Krankheitssymptome erfordern, resümiert Verfasser: Die Resultate der bilateralen kalorischen und galvanischen Prüfung gemeinsam mit den Resultaten der einseitigen Untersuchungsmethoden des vestibulären Apparates lassen bei richtiger Beurteilung des ganzen Krankheitsbildes eine richtige Vorstellung hinsichtlich der Art der zugrundeliegenden Erkrankung des Vestibularlabyrinths und ihrer Verbreitung zu. Bondy.

**Über psychogene Stimmstörungen bei Kriegsteilnehmern.** Von Dr. Siegmund Marx, Straßburg i. E. (Passow und Schäfer, Beiträge usw. Bd. VIII, H. 5/6.)

Von den 13 Fällen, die Verfasser beobachtete, sind 4 Fälle reiner Aphonie, 5 Fälle sogenannter reflektorischer Aphonie, die durch leichte organische Veränderungen im Kehlkopf, z. B. durch einen Katarrh, ausgelöst werden kann, 1 Fall des stärksten Grades der Aphonie, Mutismus, bei dem auch Flüstern unmöglich ist, 2 Fälle

Digitized by Google
Original from UNIVERSITY OF CALIFORNIA
Generated on 2019-10-24 16:18 GMT / http://hdl.handle.net/2027/uc1.b3252768
Public Domain in the United States, Google-digitized / http://www.hathitrust.org/access_use#pd-us-google

von psychogenem Stottern und 1 Fall von funktionellem inspiratorischem Glottiskrampf. Das laryngoskopische Bild ist gewöhnlich das der doppelseitigen, bedeutend seltener der einseitigen Adduktorenlähmung ohne organische Veränderungen im Kehlkopf. Besonderer Wert ist auf Störungen der Atmung zu legen, indem die Patienten den größten Teil der Exspirationsluft vergeuden, so daß der zum Tonieren nötige Anblasestrom unbenutzt verloren geht. Besonders in der Korrektur der Atmung hat die Therapie einzusetzen. Die Prognose ist im allgemeinen günstig. Bondy.

**Über experimentelle Schallschädigung mit besonderer Berücksichtigung der Körperleitungsschädigung.** Von Karl Wittmaack in Jena. (Passow und Schäfer, Beiträge usw. Bd. IX, H. 1/2.)

Verfasser gibt eine zusammenfassende Übersicht über den gegenwärtigen Stand der Frage, „einerseits, weil die Anregung zu diesen Forschungen von mir ausging, andererseits vor allem auch deswegen, weil ich der Meinung bin, daß die wichtigste Streitfrage, nämlich die Frage nach der Möglichkeit einer Körperleitungs- bezw. Knochenleitungsschädigung — ich glaube ohne Überhebung sagen zu können — durch eine neue Versuchsreihe endgültig entschieden ist."

Die Besprechung gliedert sich in 4 Abschnitte.

A. Die experimentelle Schallschädigung durch einmalige kurzdauernde Schalleinwirkung bei übermäßig lautem Luftton, und zwar Pfiff und Knall. Bei höchstem Intensitätsgrad des Schalls gelingt es, eine sofortige Zertrümmerung des Cortischen Organs zu erzielen, hingegen beruhen die von W. in seiner ersten Arbeit als Zeichen eines gleichzeitigen Zerfallprozesses in den Nervenfasern und -zellen abgebildeten Veränderungen auf Verwechslung mit axonalen Zellveränderungen. Trotzdem will er der Ansicht v. Eickens nicht zustimmen, daß an den Nervenzellen und Nervenfasern zunächst überhaupt keinerlei Veränderungen nach dieser Schädigung auftreten. Die später auftretende Lichtung des Ganglionzellen- und peripheren Nervenfaserlagers weise auf vorhergegangene feinere Veränderungen an diesen Gebilden. Sie als durch die Vernichtung der Sinneszellen hervorgerufen anzusehen, erscheint ihm durchaus unzulässig.

B. Die experimentelle Schallschädigung durch wiederholte kurzdauernde bzw. kontinuierlich fortgesetzte Schalleinwirkung mit übermäßig lautem Luftton, i. e. eine kontinuierlich angeblasene Pfeife oder die kontinuierliche Einwirkung eines Geräusches, z. B. eines Hammerwerkes. Vorbedingung für eine schädigende Wirkung ist eine gewisse Intensität des Tones, gleichgültig, ob nebenher der Ton noch durch Knochenleitung auf den Körper übergehen kann oder nicht. Der pathologische Prozeß stellt sich in erster Linie als

Digitized by Google
Original from UNIVERSITY OF CALIFORNIA
Generated on 2019-10-24 16:18 GMT / http://hdl.handle.net/2027/uc1.b3252768
Public Domain in the United States, Google-digitized / http://www.hathitrust.org/access_use#pd-us-google

Erkrankung des schallperzipierenden Neurons dar. Er beginnt mit dem Zerfall der Sinneszellen, an die sich sehr bald ein fortschreitender Zerfall der peripheren Nervenfasern und der Ganglienzellen im Ganglion cochleare anschließt. Die von Yoshy und v. Eicken angenommene Zerlegung des pathologischen Prozesses in eine primäre Sinneszellen- und eine secundäre Nervenfaser- und Nervenganglionzellenerkrankung hält W. für ungerechtfertigt, weder im Sinne einer secundären Degeneration infolge Ausfalles der Sinneszelle, noch einer „Inaktivitätsatrophie", da nach Zange Schwund der Sinneszelle und des Cortischen Organs keineswegs komplette Taubheit bedingt. (!) W. kann sich im „Hinblick auf diese feststehende Tatsache" das Cortische Organ überhaupt nur noch als reizverstärkenden Apparat vorstellen, während die eigentliche Erregung durch die Schwingungen der Membrana basilaris erfolgen muß, so daß sie sich von hier auch ohne Vermittlung spezifischer Sinneszellen direkt auf die Nervenfasern fortpflanzen kann. Bei Ausschaltung des Cortischen Organs bedürfe es also zur Auslösung einer Schallempfindung bloß größerer Intensität der Schalleinwirkung. W. faßt den Erkrankungsprozeß als einheitliche Erkrankung des peripheren Neurons auf, die an umschriebener Stelle der Schneckenwindung beginnt. Ein prinzipieller Unterschied zwischen der Schädigung durch reine Töne und der durch Geräusche besteht weder in der Art, noch im Ablauf des Prozesses. Unterschiede werden nur erzeugt durch verschiedene Intensität der verwendeten Schallquellen. Hingegen zeigen die Geräuschschädigungen eine flächenhaftere Ausdehnung als die Schädigungen mit reinen Pfeifentönen, diese manchmal so auffallend umschrieben, daß diese Tatsache als Stütze der Helmholzschen Theorie zu verwerten ist. Veränderungen im Vestibularteil fehlen bei dieser Form der Schallschädigung.

C. Experimentelle Schallschädigung bei nicht überlautem bzw. leisem Luftton mit Überleitung durch Knochen bzw. Körper. Frühere ähnliche Versuche hatte W. derart ausgeführt, daß er den Metallboden des Käfigs, in dem die Meerschweinchen untergebracht waren, durch den Klöppel einer elektrischen Klingel beklopfen ließ. Einen Teil seiner Befunde mußte er, da er sie als postmortal erkannte, zurückziehen, hält jedoch an der Gültigkeit derjenigen fest, wo die Veränderungen sich mehr in der Spitze der Schnecke fanden. Seine neuen Versuche wurden derart angestellt, daß eine große, elektrisch betriebene Stimmgabel von 36 Schwingungen beiderseits eine Blechrolle angelötet wurde, in die das Versuchstier gebracht wurde. Der Stimmgabelton wurde so nach Ansicht des Verfassers auf die Tiere ausschließlich durch Körperleitung bzw. Knochenleitung fortgepflanzt, der Luftton komme als schädigender Faktor bei seiner außerordentlich geringen Intensität gar nicht in Betracht. In dieser Weise wurden die Tiere täglich 12 bis 14 Stunden der Wirkung des Tones ausgesetzt. Die Tiere

Generated on 2019-10-24 16:18 GMT / http://hdl.handle.net/2027/uc1.b3252768
Public Domain in the United States, Google-digitized / http://www.hathitrust.org/access_use#pd-us-google
Digitized by Google
Original from UNIVERSITY OF CALIFORNIA

vertrugen das Experiment schlecht. W. fand Degenerationsprozesse in den oberen Windungen, wobei ihm das auffallend gute bzw. unveränderte Verhalten des größeren Stützapparates im Cortischen Organe auffiel, während die Sinneszellen meist gänzlich zugrunde gegangen sind, ferner, daß dem Sinneszellenzerfall der Zerfall der Nervenfasern und Ganglionzellen vorhergeht. Der Vestibularapparat blieb intakt. Aus den Resultaten dieser Versuchsreihe schließt W., „daß ganz zweifellos Schallschädigungen des Cochlearneurons möglich sind ausschließlich durch Körper- bzw. Knochenleitung und daß es daher geradezu sinnlos ist, die Schädigungsmöglichkeit eines Tones bzw. Geräusches ausschließlich nach der Stärke des Lufttones beurteilen zu wollen".

Der letzte Abschnitt „Rückschlüsse" befaßt sich mit den Fragen nach dem pathologisch-anatomischen Vorgang und den wirksamen Faktoren bei der professionellen Schwerhörigkeit, wobei die Auffassung vertreten wird, daß auch die Knochenleitung beim Zustandekommen der Schädigungen eine Rolle spiele, vor allem da, wo der Luftton nicht so übermäßig laut erscheint.

Einen breiten Raum nimmt in der sehr temperamentvoll gehaltenen Schrift die Polemik gegen die Schule Siebenmann ein. Bondy.

**Entgegnung auf vorstehende Abhandlung von K. Wittmaack: „Über experimentelle Schallschädigung".** Von Prof. Dr. F. Siebenmann in Basel. (Passow und Schäfer, Beiträge usw. Bd. IX, H. 1/2).

Siebenmann bestreitet zunächst Wittmaacks Angabe, daß seine Versuchstiere meist mit der Durchspülungsmethode fixiert wurden seien, da er in seiner ersten Arbeit mitteilt, die Tiere seien sämtlich durch Dekapitation getötet worden und in einer späteren der Durchspülungsmethode größeren Wert abspricht. Noch 1912 findet er die Durchspülungsfixierung wohl für die beste Methode für normal anatomische Studien, für das pathologische Präparat aber „zu kompliziert und mühsam", so daß er es in der Regel bei dem bloßen Einlegen der isoliert herausgelösten Felsenbeine bewenden läßt. W.s Bemerkung könne sich daher höchstens auf seine allerletzten Versuchsreihen beziehen. W.s Resultate nach Schallschädigung durch kurzen, wiederholten, übermäßig lauten Luftton können mit denen S.s nicht übereinstimmen, da S. mit $^1/_{50}$ oder $^1/_{60}$ der Schallstärke des W.schen „überlauten" Pfiffes gearbeitet habe. W. hätte auch mit den im 3. Abschnitt angeführten Experimenten die Streitfrage nicht lösen können, denn die diesbezüglichen Experimente seien nicht so angelegt gewesen, daß die Mitbeteiligung der Luft dabei ausgeschlossen war. Im übrigen anerkennt S. Wittmaack als den eigentlichen Begründer der experimentellen otologischen Pathologie und bedauert nur das Persönliche in seinen Ausführungen. Bondy.

Digitized by Google
Original from UNIVERSITY OF CALIFORNIA
Generated on 2019-10-24 16:18 GMT / http://hdl.handle.net/2027/uc1.b3252768
Public Domain in the United States, Google-digitized / http://www.hathitrust.org/access_use#pd-us-google

**Tatsächliche Berichtigung zur Entgegnung Siebenmanns auf meine Arbeit über experimentelle Schallschädigung.** Von Prof. Wittmaack, Jena. (Passow und Schäfer, Beiträge usw. Bd. IX, H. 3/4.)

Verfasser stellt fest, daß sich seine Mitteilung auf seine weiteren als Nachprüfung der von der Siebmannschen Schule vorgebrachten Einwände angestellten Versuche bezieht, es daher ungerechtfertigt ist, ihm Widersprüche in seinen Angaben über die Fixation der Tiere vorzuwerfen. Es entspreche ferner nicht den Tatsachen, daß er die Pfiff-Versuche der Siebenmannschen Schule mit seinen „mit voller Lungenkraft" angestellten Versuchen (Gruppe A) auf gleiche Stufe gestellt habe, da er sie in die Gruppe B einbezogen und auf die gleiche Stufe mit den mit wiederholtem Pfiff behandelten Tieren gestellt habe. Es sei weiters unzutreffend, daß seine Versuche über sekundäre Degeneration nach Durchquetschung des Nervenstammes wertlos seien, weil beim Versuch die arteriellen Gefäße mit zerstört würden, da er auf den einschlägigen Präparaten die Intaktheit dieser Gefäße demonstriert habe. Er stellt ferner fest, daß die Fixation so kleiner Objekte, wie Meerschweinchenschnecken, auch dann noch einwandfreie Resultate liefert, wenn sie unmittelbar nach der Tötung des Tieres durch Dekapitation in die Fixationsflüssigkeit eingelegt werden, sowie daß Veränderungen der von ihm beschriebenen Art überhaupt niemals als „kadaveröse Veränderungen" entstehen können. Bondy.

## Personalien.

**Ernannt:** Der Direktor der Poliklinik für Ohren-, Nasen- und Halskrankheiten in Göttingen Prof. Dr. Wilhelm Lange zum o. Professor; der bisherige o. Professor an der Straßburger Universität Dr. Paul Manasse zum etatsmäßigen a. o. Professor für Nasen- und Kehlkopfheilkunde an der Universität Würzburg unter Verleihung von Titel, Rang und Rechten eines o. Professors.

**Gestorben:** Geh. Med.-Rat Dr. Schwabach in Berlin (Februar 1920). Der in der Märzsitzung der Österr. otol. Gesellschaft von Prof. Gomperz gehaltene Nekrolog wird im Sitzungsbericht (Juniheft dieser Monatsschrift) erscheinen. — Der Laryngologe Dr. Viktor Pick in Meran.

**Habilitiert:** Dr. Karl Menzel und Dr. Gustav Hofer als Privatdozenten für Laryngo-Rhinologie an der Universität Wien.

Für den wissenschaftlichen Teil verantwortliche Redakteure: **Dr. E. Urbantschitsch, Dr. H. Marschik.**
Herausgeber, Eigentümer und Verleger: **Urban & Schwarzenberg.**
Druck R. Spies & Co. Wien V.

Generated on 2019-10-24 16:18 GMT / http://hdl.handle.net/2027/uc1.b3252768
Public Domain in the United States, Google-digitized / http://www.hathitrust.org/access_use#pd-us-google
Digitized by Google
Original from UNIVERSITY OF CALIFORNIA

# Ultraviolett-Therapie

Künstliche Höhensonne

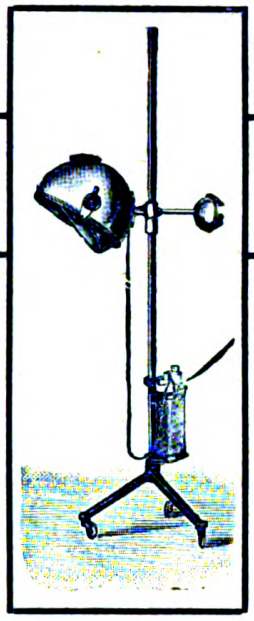

nach Geh. San.-Rat Dr. Bach

**Erfolge bei Mittelohreiterungen, chronisch hartnäckig rezidivierende Formen von Ohrekzemen, Skrofulose, Mittelohrtuberkulose, chronische Erfrierung der Ohrmuschel, Pyocyaneus-Infektion, Perichondritis, Dermatitis, Otitis externa, Otomykosen, Wunden und Geschwüre.**

Literatur siehe Juli-Heft 1919 der Monatsschrift für Ohrenheilkunde, Wien, über: »Die Phototherapie und ihre Bedeutung für die Ohrenheilkunde« von Dr. A. J. Cemach.

**Quarzlampen - Ges. m. b. H.**

**Linz a. D.**




Digitized by Google

Original from UNIVERSITY OF CALIFORNIA

Generated on 2019-10-24 16:19 GMT / http://hdl.handle.net/2027/uc1.b3252768
Public Domain in the United States, Google-digitized / http://www.hathitrust.org/access_use#pd-us-google

**Farbwerke vorm. Meister Lucius & Brüning, Hoechst a. M.**

# Novocain

**(Salzsaures p.-Amidobenzoyldiäthylaminoäthanol)**

Ideales

## Lokalanästhetikum

### Eigenschaften:

Leicht löslich, sterilisierbar, neutral, reizlos, ungiftig, gleich stark anästhesierend, aber 7mal weniger giftig als Kokain.

### Indikationen und Dosierung:

**Infiltrations-Anästhesie:** 0·5%ige Novocain-Suprareninlösung
**Leitungs-Anästhesie:** 1—2%ige „ „
**Medullar-Anästhesie:** 5—10%ige „ „
**Venen-Anästhesie:** 0·5%ige Novocain-Lösung
**Schleimhaut-Anästhesie:** 5—20%ige Pinselung, bezw. Instillation.
**Intern:** 0·5 g.

### Originalpackungen:

Tabletten und Lösungen in den verschiedensten Dosierungen.
Porzellan-Lösungstiegel zu 3, bezw. 10 und 50 ccm.

**Literatur und Proben stehen den Herren Ärzten zur Verfügung durch**
**Hoechster Farbwerke Ges. m. b. H., Wien VIII/2,** Josefstädterstr. 82

Verlag von Urban & Schwarzenberg, Wien und Berlin

Soeben erschienen:

## Die Schwebelaryngoskopie und ihre praktische Verwertung

Von

**Geh. Mediz.-Rat Professor Gustav Killian**

Direktor der laryngo-rhinol. Klinik
der Universität Berlin

Mit 44 Textabbildungen und 4 mehrfarbigen Tafeln

Geh. **Mk. 20·—**, geb. **Mk. 27·—**
zuzüglich des Sortiments-Teuerungszuschlages

Druck R. Spies & Co. Wien V.

Digitized by Google
Original from UNIVERSITY OF CALIFORNIA
Generated on 2019-10-24 16:19 GMT / http://hdl.handle.net/2027/uc1.b3252768
Public Domain in the United States, Google-digitized / http://www.hathitrust.org/access_use#pd-us-google

# Monatsschrift
für
# Ohrenheilkunde
und
# Laryngo-Rhinologie

Organ der Österreichischen otologischen Gesellschaft,
der Wiener laryngo-rhinologischen Gesellschaft
und der Münchener laryngo-otologischen Gesellschaft

Mitbegründet von

**CHIARI, GRUBER, JURASZ, RÜDINGER, VOLTOLINI, WEBER-LIEL, L. v. SCHRÖTTER, V. URBANTSCHITSCH, E. ZUCKERKANDL**

Unter Mitwirkung von

Prof. Dr. F. ALT (Wien), Prof. Dr. R. BÁRÁNY (Upsala), Priv.-Doz. Dr. O. BECK (Wien), Prof. Dr. A. BING (Wien), Priv.-Doz. Dr. G. BONDY (Wien), Prof. Dr. G. BRÜHL (Berlin), Prof. Dr. H. BURGER (Amsterdam), Prof. D. DEMETRIADES (Athen), Prof. Dr. J. FEIN (Wien), Priv.-Doz. Dr. H. FREY (Wien), Priv.-Doz. Dr. E. FRÖSCHELS (Wien), Dr. V. FRÜHWALD (Wien), Priv.-Doz. Dr. S. GATSCHER (Wien), Priv.-Doz. Dr. E. GLAS (Wien), Prof. Dr. B. GOMPERZ (Wien), Prof. Dr. M. GROSSMANN (Wien), Prof. Dr. V. HAMMERSCHLAG (Wien), Dr. HEINZE (Leipzig), Prof. Dr. HEYMANN (Berlin), Dr. G. HOFER (Wien), Prof. Dr. R. HOFFMANN (Dresden), Prof. Dr. HOPMANN (Köln), Prof. Dr. O. KAHLER (Freiburg i. Br.), Priv.-Doz. Dr. J. KATZENSTEIN (Berlin), Dr. KELLER (Köln), Hofrat Dr. KIRCHNER (Würzburg), Priv.-Doz. Dr. K. KOFLER (Wien), OStA. Dr. S. LAWNER (Wien), Prof. Dr. LICHTENBERG (Budapest), Dr. L. MAHLER (Kopenhagen), Prof. Dr. H. NEUMAYER (München), Dr. Max RAUCH (Wien), Prof. Dr. L. RÉTHI (Wien), Dr. Ed. RIMINI (Triest), Dr. F. RODE (Triest), Priv.-Doz. Dr. E. RUTTIN (Wien), Prof. Dr. J. SAFRANEK (Budapest), Dr. F. SCHLEMMER (Wien), Prof. Dr. A. SCHÖNEMANN (Bern), Dr. H. SCHRÖTTER (Wien), Dr. M. SEEMANN (Wien), Dr. A. SIKKEL (Haag), Dr. SPIRA (Krakau), Dr. H. STERN (Wien), Dr. M. SUGAR (Budapest), Prof. Dr. A. THOST (Hamburg), Dr. WEIL (Stuttgart), Dr. M. WEIL (Wien), Dr. E. WODAK (Prag)

herausgegeben von

**H. NEUMANN**
Wien

**M. HAJEK**
Wien

**G. ALEXANDER**
Wien

Redakteure:

für Ohrenheilkunde:
**Ernst Urbantschitsch**
Wien

für Laryngo-Rhinologie:
**Hermann Marschik**
Wien

**54. Jahrgang, 5. Heft**
**(Mai)**

URBAN & SCHWARZENBERG
BERLIN N
FRIEDRICHSTRASSE 105 b
WIEN I
MAXIMILIANSTRASSE 4
1920

Monatlich erscheint 1 Heft von etwa 6 Bogen Umfang
Preis halbjährig **Mk. 45.— = d.-ö. K 120.— = tsch.-sl. K 60.—**. Einzelne Hefte kosten **Mk. 9.— = d.-ö. K 25.— = tsch.-sl. K 12.—**.

Digitized by Google
Original from UNIVERSITY OF CALIFORNIA
Generated on 2019-10-24 16:19 GMT / http://hdl.handle.net/2027/uc1.b3252768
Public Domain in the United States, Google-digitized / http://www.hathitrust.org/

☞ *Originalbeiträge, Referate, Separatabdrücke und Rezensionsexemplare usw. otologischen Inhaltes bitten wir, an Doz. Dr.* **Ernst Urbantschitsch,** *Wien, I. Schottenring 24, und solche rhino-laryngologischen Inhaltes an Priv.-Doz. Dr.* **H. Marschik,** *Wien, IX. Lazarettgasse 14, einsenden zu wollen. Das Honorar für Originalien und Referate beträgt K 96.— für den Bogen zu 16 Seiten. Sonderabdrücke von Originalien werden zum Selbstkostenpreise berechnet. Für Bücherbesprechungen geht das betreffende Buch als Honorar in den Besitz des Besprechers über. Redaktion und Verlag.*

# Inhaltsverzeichnis.

## Otologischer Teil.

### Original-Artikel


Dr. Adam Politzer: Rückblick auf die 25jährige Tätigkeit der Österreichischen otologischen Gesellschaft . . . . . 385

Dr. Rudolf Fischer, Teplitz-Schönau: Über tympanale Exsudativprozesse bei Lues 393

Dr. H. Frey und Dr. F. Fremel: Der Ausfall des Weberschen Versuches bei traumatischen Läsionen des inneren Ohres nebst Bemerkungen über dessen diagnostischen Wert und theoretische Grundlagen . . . . . 402


### Vereinsberichte


Österreichische otologische Gesellschaft. Sitzung vom 23. Februar 1920 . . . . 409


### Bücherbesprechungen


Dr. A. Sonntag und Dr. H. J. Wolf: Anleitung zur Funktionsprüfung des Ohres (Prüfung des Gehör- und Gleichgewichtsapparates) . . . . . 425


### Referate


I. Allgemeines . . . . . 426
II. Äußeres Ohr und Mittelohr . . . . . 429
III. Labyrinth und Hörnerv . . . . . 430
IV. Otochirurgie . . . . . 431


## Laryngo-Rhinologischer Teil.

### Vereinsberichte


Wiener laryngo-rhinologische Gesellschaft. Sitzung vom 3. März 1920 . . . . . 433

44. Versammlung der Deutschen Gesellschaft für Chirurgie in Berlin . . . . . 449


### Bücherbesprechungen


Ernst Nicolai: Die syphilitischen Erkrankungen der Luftröhre . . . . . 455


### Referate


I. Allgemeines . . . . . 457
II. Nase und Nebenhöhlen . . . . . 458
III. Mundhöhle, Rachen, Nasenrachen, Hypophyse . . . . . 463
IV. Kehlkopf . . . . . 467
V. Trachea, Bronchien, Ösophagus . . . . . 469
VI. Hals, Schilddrüse, Thymus, Mediastinum . . . . . 473
VII. Stimme und Sprache . . . . . 474


### Inaugural-Dissertationen


H. Marschik: Deutsche Universitäten im Jahre 1917, 1918 und 1919 . . . 475


### Personalien


Ernannt. — Gestorben . . . . . 480




Digitized by Google
Original from UNIVERSITY OF CALIFORNIA
Generated on 2019-10-24 16:19 GMT / http://hdl.handle.net/2027/uc1.b3252768
Public Domain in the United States, Google-digitized / http://www.hathitrust.org/access_use#pd-us-google

MONATSSCHRIFT FÜR OHRENHEILKUNDE
UND
LARYNGO-RHINOLOGIE

54. Jahrg. 1920. 5. Heft.

Nachdruck verboten.

# Otologischer Teil.

## Original-Artikel.

## Rückblick auf die 25jährige Tätigkeit der Österreichischen otologischen Gesellschaft.

Festrede, gehalten in der Sitzung am 29. März 1920.

Von Prof. Dr. **Adam Politzer.**

Die heutige Sitzung unserer Gesellschaft ist der Rückerinnerung an die vor 25 Jahren erfolgte Gründung der Österreichischen otologischen Gesellschaft gewidmet.

Solche Gedenktage einer gelehrten Gesellschaft sind Marksteine ihrer geschichtlichen Entwicklung. Sie gewähren nicht nur einen Überblick über die Tätigkeit der Gesellschaft während eines längeren Zeitraumes, sondern sie sind auch geeignet, zu einem kritischen Urteil über den Wert der Leistungen in der abgelaufenen Epoche zu gelangen und anregend auf die Arbeitstätigkeit ihrer Mitglieder zu wirken.

Das Bestreben kultureller Kreise, durch persönlichen Gedankenaustausch ihren Gesichtskreis zu erweitern und neue Anregungen zu erhalten, führten bereits in der ersten Hälfte des vorigen Jahrhunderts zur Bildung ärztlicher Gesellschaften, in denen die damals noch spärlichen Spezialzweige der Medizin Unterkunft fanden.

Mit der fortschreitenden Spezialisierung der Medizin erwiesen sich diese, zeitlich zu weit auseinander liegenden wissenschaftlichen Jahresversammlungen für die Zusammenkünfte der Spezialärzte als ungenügend und so bildeten sich, besonders in den größeren Universitätsstädten des Kontinents und jenseits des Ozeans, medizinische Spezialgesellschaften, deren Mitglieder sich in kürzeren Zwischenräumen versammeln.

Diesen Erwägungen entstammt die 1895 erfolgte Gründung der Österr. otologischen Gesellschaft, deren erste Sitzung am 18. März



Digitized by Google
Original from UNIVERSITY OF CALIFORNIA
Generated on 2019-10-24 16:19 GMT / http://hdl.handle.net/2027/uc1.b3252768
Public Domain in the United States, Google-digitized / http://www.hathitrust.org/access_use#pd-us-google

stattfand. Die Gründer waren: weil. Prof. Jos. Gruber, Prof. Urbantschitsch und ich. Mit Bedauern vermissen wir die Anwesenheit Prof. Urbantschitschs, der wegen Unwohlsein verhindert ist, der heutigen Sitzung beizuwohnen.

Bevor ich zum eigentlichen Thema meines Vortrages übergehe, sei es mir gestattet, unseren Toten einige Worte der Erinnerung zu widmen.

Pietätvoll gedenken wir unserer dahingeschiedenen verdienstvollen Mitglieder, die sich der Förderung unserer Gesellschaft mit voller Hingebung widmeten. Am 31. V. 1900 geleiteten wir zur letzten Ruhe Prof. Jos. Gruber, den hochverdienten Kliniker und Lehrer, den Mitbegründer unserer Gesellschaft. — Ihm folgte im Tode der leider zu früh dahingeschiedene Neurologe Prof. Frankl-Hochwart am 19. XII. 1914. — Am 11. IX. 1916 schied der ehemalige talentierte klinische Assistent Prof. Jos. Pollak aus dem Leben. — Am 15. V. 1919 trugen wir den biederen und beliebten ehem. Assistenten Dr. Daniel Kaufmann zu Grabe, der bis zu seinem Tode die Funktion eines Schatzmeisters in strenger Pflichterfüllung versah. — Von auswärtigen Mitgliedern verlor die Gesellschaft Prof. Juffinger in Innsbruck, aus der Schule Karl Störks, und am 18. VI. 1916 Dr. Eugen Morpurgo in Triest, einen wissenschaftlich strebsamen Kollegen, der das Verdienst hatte, die literarischen Beziehungen zwischen den deutschen und italienischen Otologen zu vermitteln.

Die Mitglieder in den ersten Anfängen der Gesellschaft beschränkten sich auf die damals geringe Anzahl der Ohrenärzte in Wien und auf einige aus den Provinzstädten angemeldeten Spezialärzte. Diese kleine Zahl bildete den Kern, um den sich ein Zuhörerkreis aus einheimischen und fremdländischen Arzten sammelte. Unter diesen waren es insbesondere die wissenschaftlich strebsamen amerikanischen Kollegen, die unsere Sitzungen besuchten und mit Interesse den Demonstrationen und Vorträgen folgten.

Im Laufe der Jahre nahm die Zahl der wirklichen Mitglieder stetig zu und ist im letzten Jahre auf 85 gestiegen.

An den Vorträgen und Demonstrationen beteiligten sich außer den Vorständen vorzugsweise die Assistenten der Klinik, öfters aber auch nicht dem Verbande unserer Gesellschaft angehörige Mitglieder mit Demonstrationen und Vorträgen.

Unter diesen verdient besonders der in der Sitzung am 27. VI. 1910 von Sr. Exzellenz dem Gesandten der argentinischen Republik Herrn Dr. Perez gehaltene, hochinteressante Vortrag Erwähnung, in welchem er seine, auf Grundlage tierexperimenteller Arbeiten aufgebaute Theorie über die Ätiologie und Übertragbarkeit der

Digitized by Google
Original from UNIVERSITY OF CALIFORNIA
Generated on 2019-10-24 16:19 GMT / http://hdl.handle.net/2027/uc1.b3252768
Public Domain in the United States, Google-digitized / http://www.hathitrust.org/access_use#pd-us-google

Ozaena entwickelte, durch welche die Natur dieser hartnäckigen Erkrankung von neuen Gesichtspunkten beleuchtet wurde.

Es würde über den Rahmen des heutigen Vortrages hinausreichen, wenn ich auf die Details der während der 25jährigen Tätigkeit gehaltenen Vorträge und Demonstrationen eingehen wollte. Ich werde mich daher im folgenden nur auf die Skizzierung der wichtigsten Momente unserer Tätigkeit beschränken.

Durchblättert man die Sitzungsberichte der genannten Zeitperiode, so ergibt sich, daß jeder Zweig unseres Spezialfaches: die Anatomie, Physiologie, pathologische Anatomie, Bakteriologie und klinische Diagnostik volle Berücksichtigung gefunden hat.

Bei den einschlägigen Arbeiten fand eine Anzahl unserer Mitglieder werktätige Unterstützung von Seite der Herren Professoren Exner, Weichselbaum, Obersteiner, Tandler, Kreidl, Ghon, Marburg, Störk, denen unsere Gesellschaft für die Förderung ihrer wissenschaftlichen Bestrebungen zu innigem Danke verpflichtet ist.

Die Sitzungen in den ersten Jahren unserer Gesellschaft wurden, unter Vorführung zahlreicher klinischer Fälle von den damals aktuellen Mastoidoperationen und der Freilegung der Mittelohrräume, der sogenannten Radikaloperation, beherrscht.

Die große Tragweite dieser von Küster vorgeschlagenen, von Stacke und Zaufal verbesserten Operationsmethode wurde in Wien sofort erkannt und ist an der Klinik und Poliklinik zur Ausführung gelangt.

Schon am ersten Otologentage 1896 konnten von mir und Urbantschitsch über die günstigen Erfolge bei einer größeren Reihe operierter Fälle berichtet und die Indikationen für die Radikaloperation zur Diskussion gestellt werden.

Die Mastoid- und Radikaloperation, sowie deren Nachbehandlung erfuhren, wie die Sitzungsberichte jener Zeit beweisen, an den hiesigen Kliniken mannigfache Modifikationen. Die an meiner Klinik zuerst geübte, von der Schwartzeschen abweichenden Mastoidoperation, bei akuter Mastoiditis, ohne Eröffnung des Antrum, wurde auf Grundlage einer Reihe mit günstigem Erfolge operierter Fälle von Hammerschlag publiziert.

Der Radikaloperation schlossen sich im weiteren Verfolge unserer Sitzungen Demonstrationen von an den Kliniken mit Erfolg operierten otitischen Hirnabszessen und thrombosierten Hirnblutleitern an. An den in den folgenden Jahren an allen otiatrischen Schulen verzeichneten Fortschritten in der Diagnostik und in der operativen Technik dieser schwierigen Operationen ist die Österr. otologische Gesellschaft mit namhaften Beiträgen beteiligt und ich möchte hier nicht unerwähnt lassen, daß diese Ein-



Digitized by Google
Original from UNIVERSITY OF CALIFORNIA
Generated on 2019-10-24 16:19 GMT / http://hdl.handle.net/2027/uc1.b3252768
Public Domain in the United States, Google-digitized / http://www.hathitrust.org/access_use#pd-us-google

griffe, welche sich den höheren Aufgaben der Chirurgie anreihen, wesentlich dazu beigetragen haben, das Ansehen der Otiatrie unter den Spezialwissenschaften der Medizin bedeutend zu erhöhen.

In diese Periode fallen mehrere, aus unserer Gesellschaft hervorgegangene, für die Otologie wichtige Forschungsergebnisse. Zu diesen zählen die in der Praxis so häufig vorkommende Otosklerose, deren anatomische und klinische Einheit, als eigenartige, primäre Erkrankung der Labyrinthkapsel, hier festgelegt wurde und die Arbeiten Alexanders und Báránys zur Physiologie und Pathologie des Vestibularapparates, welche in der Folge zur praktischen Verwertung gelangten.

Das Jahr 1906 verdient in mehrfacher Beziehung gewürdigt zu werden. Zunächst dadurch, daß die um den wissenschaftlichen Fortschritt hochverdiente Deutsche otologische Gesellschaft für den XV. deutschen Otologentag Wien als Sitz der Verhandlungen gewählt hat, eine Wahl, die wir als eine der Wiener Schule zugedachte Ehrung freudig begrüßten. In dem gastfreundlichen, festlichen Empfange, den wir unseren sympathischen Fachkollegen aus dem Reiche bereiteten, waren wir bestrebt, der Gastfreundschaft nach besten Kräften gerecht zu werden.

In den viertägigen Sitzungen dieses Otologentages kam insbesondere die damals vielfach erörterte Labyrintheiterung zur Diskussion, auf deren operative Indikationen Jansen zuerst hingewiesen hat. Es wurde anerkannt, daß diese für die intrakraniellen Komplikationen so wichtige Erkrankung des Labyrinthes in anatomischer wie in klinischer Beziehung der Wiener Schule einen großen Teil ihrer Förderung verdankt.

Engere Beziehungen zur Labyrintheiterung erlangte der in dieser Versammlung gehaltene Vortrag unseres Mitgliedes Dr. Bárány über den kalorischen Nystagmus.

Trotz des Widerspruches, den der Vortrag in dieser Sitzung von mancher Seite begegnete, hat sich die von Bárány in die Praxis eingeführte kalorische Prüfung des Vestibularapparates als wichtige Errungenschaft für die Diagnostik der Ohraffektionen in der otiatrischen Literatur eingebürgert.

In den folgenden Jahren, bis zum Ausbruch des Weltkrieges, vollzieht sich auf dem Gesamtgebiete der Ohrenheilkunde ein nennenswerter Aufstieg. Die Österr. otologische Gesellschaft kann für sich das Verdienst in Anspruch nehmen, durch emsige Arbeit wesentlich zu den wissenschaftlichen Ergebnissen in diesem Zeitabschnitte beigetragen zu haben. Um nur einiges zu erwähnen, verweisen wir auf die Arbeiten, welche die Beziehungen der Ohraffektionen zum Gesamtorganismus, zum Zentralnervensystem und zur Neurologie, zur

Digitized by Google
Original from UNIVERSITY OF CALIFORNIA
Generated on 2019-10-24 16:19 GMT / http://hdl.handle.net/2027/uc1.b3252768
Public Domain in the United States, Google-digitized / http://www.hathitrust.org/access_use#pd-us-google

Konstitution (C. Stein) und Heredität (Hammerschlag) im allgemeinen behandeln.

Zu den für die Diagnostik der Ohraffektionen wichtigen Behelfen dieses Zeitabschnittes zählen die von Leidler und Schüller durch eingehende Untersuchungen ausgebaute Röntgenologie des Ohres, welche sich besonders zum Nachweise von Traumen des Schläfenbeines und zur Lagebestimmung der in das innere Ohr eingedrungenen Projektile bewährt hat, ferner der in die Praxis von Bárány eingeführte Zeigeversuch, das durch Alexander zur Bedeutung gelangte Fistelsymptom, die Würdigung des Lumbalpunktates bei otitischem Hirnabszeß und Meningo-encephalitis (Alexander), die in der Neuzeit vorgeschlagene, in Intervallen vorzunehmende, in einzelnen Fällen erfolgreiche Lumbalpunktion bei otitischer Meningitis und endlich die zur Geltung gelangte operative Ausschaltung des eitrigen und kariösen Labyrinthes, welche durch Heinrich Neumann zu einer allgemein anerkannten Operationsmethode ausgebildet wurde.

Bevor ich zu der nun folgenden Kriegszeit übergehe, möchte ich noch auf die literarische Tätigkeit unserer Mitglieder hinweisen, deren Publikationen sich der neuzeitlichen otologischen Literatur verdienstvoll einreihen. Bei dem mir zu diesem Vortrage zugemessenen Zeitraume sei es mir gestattet, nur einzelne Arbeiten unserer Mitglieder zu erwähnen: Gustav Alexander: Lehrbuch über Krankheiten des Ohres im Kindesalter und dessen mit dem Lenvalpreis gekrönten anatomischen Arbeiten. — A. Bing: Stimmgabelprüfungen und Lehrbuch der Ohrenheilkunde. — B. Gomperz: Die Krankheiten des Ohres im Kindesalter. — Heinrich Neumann: Über Labyrinthoperationen und die mit dem Lenvalpreis gekrönte Monographie über den Kleinhirnabszeß. — C. Biehl: Die auswirkenden Kräfte bei der Funktion des Gehörorgans. — Frankl-Hochwart: Über den Menière schen Symptomenkomplex. — V. Hammerschlag: Über Konstitution und Heredität der Taubstummheit und über die familiäre Schwerhörigkeit. — Hugo Frey: Anatomische und klinische Arbeiten und seine physiologischen Arbeiten über Kopfknochenleitung. — Otto Mayer: Histologische Arbeiten und dessen Monographie über Otosklerose. — Ferd. Alt: Über anatomische Veränderungen des Labyrinthes bei der Meningitis cerebrospinalis epidemica. — Max: Klinische Beiträge zur Ohrenheilkunde. — Erich Ruttin: Monographie über Labyrintheiterung. — Conrad Stein: Eingehende Arbeiten über Konstitutionsanomalien und Ohrerkrankungen. — R. Leidler: Experimentelle und histologische Arbeiten. — G. Bondy: Über Sinusthrombose. — Ernst Urbantschitsch: Über Tubeneiterung sowie Blutuntersuchungen bei Ohrenkrankheiten. — Oskar Beck: Eingehende Arbeiten über Ohrsyphilis. — J. Hofer: Über Fistelsymptom und Nystagmus. —

Digitized by Google
Original from UNIVERSITY OF CALIFORNIA
Generated on 2019-10-24 16:19 GMT / http://hdl.handle.net/2027/uc1.b3252768
Public Domain in the United States, Google-digitized / http://www.hathitrust.org/access_use#pd-us-google

S. Gatscher: Physiologische und klinische Arbeiten über den Vestibularapparat. — O. Mauthner: Über Neurosen des Ohres. — O. Bénesi: Über Tumoren des Gehörorgans. — Brunner: Über Nystagmus und Zeigeversuch. — F. Fremel: Zur Funktion des zentral bedingten Nystagmus. — Cemach: Beiträge zur Kenntnis der kochlearen Reflexe. — Jos. Fischer: Die Erkrankungen des Gehörorganes bei Grippe, — denen sich eine Reihe experimenteller und klinischer Arbeiten von Goldmann, Heschl und anderen anschließen.

Eine ereignisreiche Wandlung in unserer Gesellschaft vollzog sich durch den 1914 entbrannten Weltkrieg, den entsetzlichsten, den die Geschichte verzeichnet hat, in dem die blühende Jugend einer Generation und hunderttausende hoffnungsvoller Intelligenzen vernichtet wurden, die der Welt noch große Werte in Wissenschaft und Kunst versprachen.

Als wir im Oktober 1914 nach den Ferien den Sitzungssaal unserer Gesellschaft betraten, fanden wir, tief betrübt, unsere Reihen stark gelichtet. Der größte Teil der jüngeren Mitglieder war zum Militärdienste einberufen. Welch harte Prüfung für die Ärzteschaft! Gezwungen, den heimatlichen Herd und die Familie zu verlassen, der die Existenz der Familie begründenden Praxis durch 5 Jahre entzogen, Mühsale und Entbehrungen aller Art auf den Schlachtfeldern unwirtlicher Landstrecke, andrerseits die aufreibende Tätigkeit der in Wien zurückgebliebenen Mitglieder in den Spitälern und an dieser Klinik geben ein Gesamtbild der großen Opfer, welche jedem Einberufenen unserer Gesellschaft vom Staate auferlegt wurden.

Wir waren freudig bewegt, unsere rückgekehrten Mitglieder wohlbehalten wieder zu sehen.

Welchen Nutzen hat der Krieg der medizinischen Wissenschaft gebracht?

So sehr wir den schweren Verlust beklagen müssen, den die durch den 5jährigen Krieg fast ganz unterbundene, wissenschaftliche Forschung erlitten hat, so sind wir doch den im Kriege wirkenden Ärzten aller Länder für die wertvollen, wissenschaftlichen und praktischen Ergebnisse ihrer Tätigkeit zu großem Danke verpflichtet.

Welche Werte dieser Krieg für die Medizin im allgemeinen geschaffen hat, muß der Darstellung berufener Kräfte überlassen werden. Als eines der wichtigsten Ergebnisse möchte ich die erfolgreichen Abwehrmaßnahmen zur Verhütung der oft mit Erkrankungen des Gehörorgans komplizierten schweren Infektionskrankheiten, insbesondere den Typhus, erwähnen, Maßnahmen, zu

Digitized by Google
Original from UNIVERSITY OF CALIFORNIA
Generated on 2019-10-24 16:19 GMT / http://hdl.handle.net/2027/uc1.b3252768
Public Domain in the United States, Google-digitized / http://www.hathitrust.org/access_use#pd-us-google

denen die durch Impfungen bewirkte Immunisierung ganzer Heeresverbände gezählt werden müssen, durch welche die in früheren Kriegen so verheerenden Epidemien eingedämmt wurden.

Die auf den Schlachfeldern und in den Kriegsspitälern gesammelten Erfahrungen haben infolge der technisch vervollkommneten mörderischen Feuerwaffen eine von den früheren Methoden vielfach abweichende Kriegschirurgie geschaffen, welche eine reichhaltige kriegschirurgische Literatur gezeitigt hat, an die sich auch die Mitglieder unserer Gesellschaft verdienstlich beteiligt haben.

Die wissenschaftliche Betätigung unserer Mitglieder im Kriege hat eine Reihe interessanter Tatsachen zutage gefördert, welche in den Sitzungen unserer Gesellschaft demonstriert und von Alexander, Neumann, Frey, Ruttin, Gatscher, Rauch, Beck, Fremel, Ernst Urbantschitsch veröffentlicht wurden.

Von den Schädigungen des Ohres durch Schußverletzungen und Schallerschütterungen, die hier besprochen wurden, seien nur als die interessantesten, die einseitige Ertaubung eines Ohres bei leichten Streifschüssen des Schädels, die traumatischen Gehörgangsatresien und deren operative Behebung durch Ruttin, die durch traumatische Innenverletzungen des Ohres bewirkten, vielfachen Kombinationen von Störungen der Reflexerregbarkeit des Labyrinthes und des Hörvermögens, ferner die zu den Kriegsneurosen zählende psychogene Taubheit und Taub-Stummheit zu erwähnen, deren Heilung durch „Überrumplung“ mittels elektrischen Stromes Ernst Urbantschitsch zuerst gezeigt hat. Der bei den Kriegstraumen beobachtete Symptomenkomplex stimmt vielfach mit den schon früher von Mauthner und Hofer beschriebenen, durch Explosionen bewirkten Hörschädigungen überein. Die klinische Funktionsprüfung des Ohres wurde durch die Arbeiten Cemachs, Faltas und Belinoffs bereichert, da es ihnen gelang, die akustischen Reflexe für die Hörprüfung dienstbar zu machen. Schließlich wären noch die durch Hirnverletzungen hervorgerufenen Sprachstörungen zu erwähnen, über die Fröschels ausführlich berichtet.

M. H.! Der heutige Vortrag konnte wegen der zugemessenen Zeit die Tätigkeit unserer Gesellschaft in der abgelaufenen Periode nur fragmentarisch beleuchten, er dürfte aber das Bestreben dokumentieren, unserem Spezialfache die ihm gebührende Stellung an unserer Fakultät zu erringen.

Die Zukunft einer wissenschaftlichen Gesellschaft liegt zum Teile in ihren jüngeren, vorwärts strebenden Kräften. Es sei mir daher gestattet, zum Schlusse einige Worte an die jüngeren Mitglieder unserer Gesellschaft zu richten.

Digitized by Google
Original from UNIVERSITY OF CALIFORNIA
Generated on 2019-10-24 16:19 GMT / http://hdl.handle.net/2027/uc1.b3252768
Public Domain in the United States, Google-digitized / http://www.hathitrust.org/access_use#pd-us-google

Die Österr. otologische Gesellschaft beschließt heute das erste Vierteljahrhundert ihres Bestandes in keineswegs festlicher Stimmung. Ungeachtet der traurigen Verhältnisse aber, in die unser Staat durch den Krieg geraten ist, ist es die Pflicht aller, denen der wissenschaftliche Fortschritt am Herzen liegt, unverzagt den Blick in die Zukunft zu wenden und mit Anspannung aller Kräfte an die unterbrochene Arbeit zu schreiten.

Ihnen, meine jüngeren Kollegen, fällt diese Aufgabe für unsere Gesellschaft zu. Sie erfordert jetzt mehr denn je Hingebung, Fleiß und Ausdauer. Ihnen stehen härtere Kämpfe bevor als uns Alten in früheren Tagen, denen es — allerdings nicht kampflos — gegönnt war, in ruhiger Zeit sich der wissenschaftlichen Arbeit zu widmen.

Mit Bedauern sehen wir gegenwärtig die großen Schwierigkeiten, denen die wissenschaftliche Forschung bei der Erlangung der zu ihren Arbeiten dringend nötigen Hilfsmittel begegnet. Es fehlt an Tieren für das zu physiologischen und therapeutischen Zwecken unentbehrliche Tierexperiment, es fehlt in den Laboratorien an den jetzt unerschwinglichen Apparaten und Instrumenten, an Chemikalien für die histologische Forschung usw.

Müssen wir nicht unter solchen Verhältnissen den heroischen Entschluß derjenigen bewundern, die sich gegenwärtig der wissenschaftlichen Laufbahn widmen, in einer Zeit, in der die wissenschaftliche Produktion in ihren Existenzbedingungen durch die manuelle Arbeit an die Wand gedrückt wird?

Ich hege aber die volle Zuversicht, daß die jüngeren Kräfte unserer Gesellschaft, deren Eifer und Arbeitsfreudigkeit wir Alten in den Sitzungen des letzten Jahres mit freudiger Anerkennung zu beobachten Gelegenheit hatten, alle Schwierigkeiten überwinden und durch ernste Arbeit das Ansehen der Österreichischen otologischen Gesellschaft wahren und mehren werden.

So vereinigen wir uns alle in dem Wunsche, die Österreichische otologische Gesellschaft möge, zum Ruhme der Wiener Schule, auch fernerhin blühen und gedeihen!

Generated on 2019-10-24 16:19 GMT / http://hdl.handle.net/2027/uc1.b3252768
Public Domain in the United States, Google-digitized / http://www.hathitrust.org/access_use#pd-us-google
Digitized by Google
Original from UNIVERSITY OF CALIFORNIA

# Über tympanale Exsudativprozesse bei Lues.

Von Dr. **Rudolf Fischer**, Teplitz-Schönau.

Trotz der starken Verbreitung der Lues in Bosnien sind die Fälle von neurotropen Manifestationen auffallend selten und so häufig schwere Zerstörungen speziell im Nasenrachenraum sind, so selten ist die sogenannte Metalues zu finden. Auch die luetischen Erkrankungen des inneren Ohres sind relativ selten, wenn man absieht von den Fällen von hereditär-degenerativer, hochgradiger Schwerhörigkeit bei intaktem sichtbaren Mittelohr, die zumeist, verbunden mit entsprechend mangelhaft entwickeltem Sprechvermögen oft genug — vielfach bei Geschwistern — zur Beobachtung kommen. Bei diesen Fällen handelt es sich um Nervenschwerhörigkeit, doch ist keineswegs auszuschließen, daß auch manchmal im Schalleitungsapparat Anomalien vorhanden sind, deren funktioneller Nachweis bei dem durchwegs gänzlich unintelligenten Menschenmaterial zumeist auf unüberwindliche Schwierigkeiten stößt. Dafür scheint unter anderen die Beobachtung zu sprechen, daß ich in einigen Fällen von hochgradiger, fraglos seit frühester Kindheit bestehender Schwerhörigkeit in dem sonst vollkommen normalen Trommelfell einen auffallend langen Hammergriff fand, der bis Dreiviertel des Trommelfelldurchmessers in der Hammerachse und weiter reicht. Dagegen sah ich oft Mittelohrerkrankungen bei gleichzeitiger Lues, deren Verlauf im allgemeinen dem von Beck[1]) aufgestellten Typus der dyskrasischen Mittelohrentzündung entsprach.

Es handelte sich um Mittelohrentzündungen, bei denen es ohne nennenswerte Schmerzen zum Durchbruch des Trommelfells gekommen war, die entweder gar nicht oder nur wenig fieberten, die aber abgesehen von dem blanden, asthenischen Verlauf keine Symptome zeigten, die nicht, wenn auch quantitativ verschieden, zu den Kriterien der typischen Mittelohreiterung gehören. Es waren eben Mittelohrentzündungen mit einem durch die Lues modifizierten Ablauf.

Diesen Fällen wäre jedoch eine Erkrankungsform entgegenzustellen, die, wenn sie öfters zu finden wäre, wohl einen Typus sui generis repräsentieren könnte, den man als luetische Mittelohrexsudation von dem sekretorischen Tubenkatarrh und anderen Prozessen scharf trennen müßte.

Diese letzte Form soll an den folgenden 3 Fällen, meiner seinerzeitigen Abteilung des Garnisonsspitals in Sarajewo demonstriert werden.

---

[1]) Oscar Beck: Über dyskrasische akute Otitiden. Zeitschrift für Ohrenheilkunde, Wiesbaden 1915.

Digitized by Google
Original from UNIVERSITY OF CALIFORNIA
Generated on 2019-10-24 16:19 GMT / http://hdl.handle.net/2027/uc1.b3252768
Public Domain in the United States, Google-digitized / http://www.hathitrust.org/access_use#pd-us-google

## Fall I.

V. B., 21 Jahre alt, wurde ambulatorisch von einer internen Abteilung zu mir geschickt. In der dort geführten Krankengeschichte heißt es:

Anamnese: Patient klagt über allgemeine Schwäche und Hinfälligkeit. — Status praesens 3. I. 1918: hochgradig abgemagert, schwach, Temperatur normal, Herzdämpfung nicht verbreitet, Töne rein. Lunge: spärliche trockene Bronchitis. Abdomen ohne krankhaften Befund. — Diagnose: allgemeine Körperschwäche.

Am 25. I. 1918 kam der Mann wegen Schmerzen im rechten Ohr in meine Ambulanz und ich notierte damals:

Links: Atrophische Narbe in der hinteren Hälfte des Trommelfells, sonst kein krankhafter Befund. — Rechts: Trommelfell blaß, feine radiäre Gefäßinjektion. Hinter dem Umbo ein hanfkorngroßes, schwarzglänzendes Blutkoagulum, dessen hinterer Teil noch in einer Blasendecke steckt. Knochenleitung beiderseits wenig verkürzt, Weber nach rechts, Rinne rechts noch positiv. — Über erbsengroße, ziemlich frische Perforation an der Grenze von hartem und weichem Gaumen etwas links von der Mittellinie. — Temperatur normal.

26. I. Befund unverändert. Abendtemperatur als Tagesmaximum 37·2. Wassermann positiv.

27. I. Das Koagulum erweicht, hellrot, beweglich, so daß es einem Polypen ähnlich ist. Nach seiner Abhebung zeigt sich etwas leicht fadenziehendes Sekret und eine circumscripte leichte Rötung. Trommelfell sonst vollkommen blaß. Abendtemperatur 37·2. Nur mehr ganz geringfügige Schmerzen.

28. I. Hinten unten annähernd an der Stelle, von der das Koagulum entfernt wurde, eine mittelgroße Perforation, sonst vollkommen reaktionsloses Trommelfell. Beim Katheterismus wird etwas geballter Schleim aus dem Mittelohr herausbefördert. Temperatur vollkommen normal. Weder im Tusch- noch im Giemsapräparat sind im Mittelohrsekret Spirochaeten nachzuweisen, dagegen ein plumper stäbchenförmiger Diplococcus in Reinkultur.

29. I. Beim Katheterismus wird ein gelbes, nicht eitriges Exsudat entleert. Nach Reinigung des Trommelfells wird hinten unten eine etwa stecknadelkopfgroße Stelle sichtbar, zu der viele feine Gefäße ziehen und in deren Mitte die stark verkleinerte Perforation gerade noch sichtbar ist. Im vorderen unteren Viertel eine düstere, aber scharf konturierte Rötung. Das übrige Trommelfell ist vollkommen reizlos und von ganz normalem Aussehen.

30. I. Trommelfell blaß, leicht eingezogen, nur hinten leichte Rötung. Die düsterrote Stelle vorn unten unverändert. Keine Perforation, kein Sekret in der Paukenhöhle. Kein Fistelsymptom.

31. I. Trommelfell blaß, leicht eingezogen und bis auf die erwähnte Stelle vorn unten vollkommen normal. Rinne beiderseits positiv.

1. II. Die Rötung vorn unten verkleinert, aber nicht abgeblaßt. Deutliche Luftblasen in der vorderen Hälfte sichtbar. Rinne gerade noch positiv. Katheter.

5. II. Unter Katheterbehandlung gehen sämtliche Erscheinungen zurück, so daß nunmehr das Trommelfell bis auf leichte Trübung vollkommen normal ist. Knochenleitung etwas verkürzt, sonst Hörvermögen für Sprache und Stimmgabeln ohne nachweisbaren Defekt.

## Fall II.

Der 26jährige O. K. stand Mitte Februar 1918 wegen eines beiderseitigen sekretorischen Mittelohrkatarrhs auf meiner Abteilung in Behandlung. Nach beiderseitiger Paracentese (wegen fehlender Neigung zu spontaner Resorption bei der üblichen Behandlung) und täglicher Katheterisation trat in 8 Tagen vollkommene Restitutio ad integrum ein. Da er angab, im August 1917 eine Lues akquiriert zu haben und nie behandelt worden zu sein, wurde die Wassermannsche Reaktion gemacht, die stark positiv ausfiel. Die Anamnese war im übrigen vollkommen belanglos und die dermatologische Untersuchung ergab, daß keinerlei

Generated on 2019-10-24 16:19 GMT / http://hdl.handle.net/2027/uc1.b3252768
Public Domain in the United States, Google-digitized / http://www.hathitrust.org/access_use#pd-us-google
Digitized by Google
Original from UNIVERSITY OF CALIFORNIA

manifeste luetische Symptome vorhanden waren. Mit Rücksicht auf den stark positiven Wassermann wurde eine antiluetische Behandlung eingeleitet.

Am 7. III. erhielt der Patient eine Injektion von Hg. salycil. und am 11. III. um 4 Uhr nachmittags die zweite. Um 6 Uhr abends verspürte er Schmerzen im rechten Ohr und suchte deshalb meine Ambulanz auf. Meine Notizen lauteten:

12. III. 1918, 10 Uhr vormittags: Trommelfell blaß, nur ganz leichte Rötung um den kurzen Fortsatz. Das Epithel des Trommelfells erscheint in Form mehrerer Blasen mit klarem Inhalt abgehoben, der durch Einstich in die Blasendecke entleert wird. Schmerzen gering, mäßige Hörstörung im Sinne einer Mittelohrschwerhörigkeit. Nase, Rachen ohne krankhaften Befund. Normale Temperatur. Pharyngeales Tubenostium postrhinoskopisch und endoskopisch ohne sichtbare Veränderung.

13. III. Trommelfell leicht lividgrau, glänzend, nicht gerötet. Besonders in der hinteren Hälfte ist das Epithel gesprungen, so daß das Trommelfell wie gepflastert aussieht.

14. III. Trommelfell läßt das normale Relief erkennen, ist noch immer chagriniert und sicher nicht perforiert. Klare seröse Exsudation in den Gehörgang. Keine Schmerzen, nur subjektive Geräusche (wie „der Auspuff eines Autos"). Dauernd normale Temperatur.

15. III. Trommelfell im Bereich des kurzen Fortsatzes etwas gerötet, sonst aber glatt und von normalem Aussehen. Etwas erhöhte Transparenz, aber keine Sekretlinie, auch nicht nach Katheter. Keine Fistelsymptom. Keine subjektiven Geräusche, Hörvermögen für Sprache und Stimmgabeln normal.

16. III. Trommelfell quoad Farbe und Glanz vollkommen normal. Leichte Gefäßinjektion am vorderen oberen Trommelfellinsertionsrand.

18. III. Kein krankhafter Befund äußerlich.

27. IV. Nach Beendigung der antiluetischen Kur, in deren Verlauf der Mann 10 Hg.-Injektionen und einmal Neosalvarsan erhielt und die bis auf eine leichte Gingivitis nach der 7. Injektion glatt und beschwerdefrei vertragen wurde, war funktionell otologisch keinerlei pathologischer Befund zu erheben. Auch am Trommelfell war nichts Abnormes sichtbar.

## Fall III.

Der dritte Fall ist deshalb interessant, weil bei ihm auf einer anderen (chirurgischen) Abteilung wegen einer eigenartigen „furunkulösen" Erkrankung der linken unteren Extremität und der auffallend günstigen Beeinflussung dieses Prozesses durch graue Salbe der Verdacht auf Lues ausgesprochen wurde. Auf der dermatologischen Abteilung, wohin der Mann deshalb geschickt wurde, wurde keine Lues diagnostiziert. Diese Vorgeschichte war mir unbekannt, als ich den Mann, der mir wegen seiner Ohrenschmerzen zugeschickt wurde, ambulatorisch untersuchte und die Diagnose auf eine luetische Erkrankung des Mittelohres stellte. Die Krankengeschichte des Mannes in extenso lautet, wie folgt:

P. B., geboren 1893, Landmann.

11. III. 1918. Seit 10 Tagen krank. Mittelgroß, kräftig. Am linken Unterschenkel 2- bis 20-hellerstückgroße Geschwüre. Die Umgebung entzündet. Unterhalb eines Geschwürs eine Blase mit Eiter erfüllt. In der linken Leistenbeuge eine hühnereigroße Geschwulst. — Diagnose: Lymphadenitis. Ulcera cruris. — Graue Salbe, steriler Verband.

14. III. Beide Geschwüre gut granulierend.

17. III. Am Oberschenkel unterhalb des Leistenbandes eine hühnereigroße Lymphdrüsenschwellung. — Burow.

20. III. Status idem.

23. III. Lymphdrüse in der linken Leistenbeuge deutlich fluktuierend. Im oberen Drittel der Tibiakante eine haselnußgroße fluktuierende Vorwölbung.

3. IV. Beingeschwüre stark sezernierend, Inzisionswunde verkleinert, granulierend.

Digitized by Google
Original from UNIVERSITY OF CALIFORNIA
Generated on 2019-10-24 16:19 GMT / http://hdl.handle.net/2027/uc1.b3252768
Public Domain in the United States, Google-digitized / http://www.hathitrust.org/access_use#pd-us-google

6. IV. Nierenförmiges Geschwür mit scharfem Rand und speckigem Grund am linken Unterschenkel; an der Außenseite des linken Unterschenkels je ein charfrandiges kleines Geschwür unter- und oberhalb der Kniescheibe. Tiefes klaffendes 2-kronenstückgroßes Geschwür in der linken Inguinalgegend. Mehrere düsterrote Knoten am Ober- und Unterschenkel. Geschwüre granulierend, reichlich sezernierend. Graue Salbe. Verband.

11. IV. Reichlich Sekretion, gute Heilungstendenz.

17. IV. Status idem.

21. IV. Die Inzisionswunde am Oberschenkel in Heilung, die Furunkel am Knie eingetrocknet. Keine neuen Eruptionen. Tct. jodi.

24. IV. Wegen Luesverdacht auf die dermatologische Abteilung transferiert.

(Dermatologische Abteilung.) Keine Symptome für Lues. Geschwüre am Unterschenkel nach zerfallenen Furunkeln. Lymphadenitis abscedens sinistra.

21. V. Ohrenambulanz. Bisher immer ohrgesund gewesen. Seit gestern Schmerzen im rechten Ohr, die aber gegenüber dem starken Sausen in den Hintergrund treten. — Keine Anamnese für Lues.

Status praesens. Rechtes Ohr: hintere Hälfte des Trommelfells gerötet, vordere Hälfte stark serös durchtränkt. Etwa in der Hälfte zwischen Umbo und kurzem Fortsatz Sekretlinie sichtbar. Die hintere Hälfte des Trommelfells von subepithelialen Blasen bedeckt, von denen je eine große oben und unten und zwischen diesen eine kleine gelegen ist. Mittlere und tiefe Stimmgabel in Knochenleitung stark, in Luftleitung mäßig verkürzt. Links kein krankhafter Befund. Temperatur normal. An den Tubenostien kein krankhafter Befund.

23. V. Nach eigener Angabe beschwerdefrei. Trommelfell stark durchfeuchtet, aber doch in der unteren Hälfte leicht getrübt. Entlang des Hammers leichte Rötung. Uber das ganze Trommelfell verstreut einzelne kleine Blutungsreste; keine Blasen mehr vorhanden, Sekretlinie an gleicher Stelle etwas höher stehend. Nach Katheter Luftblasen. — Kein Fistelsymptom. Weber nach rechts. Knochenleitung verlängert und annähernd gleich der etwas verkürzten Luftleitung.

24. 5. Spontan vollkommenes Fehlen aller Beschwerden angegeben. Trommelfell bis auf vereinzelte haemorrhagische Flecke (Blutkrusten) und leichte Trübung in der hinteren Hälfte normal. Sekretlinie nicht sichtbar. Auch nach Katheter kein Sekret nachweisbar. Ständig normale Temperaturen. Wassermann negativ.

27. V. Trommelfell blaß, leicht getrübt. Sekretlinie in der vorderen Hälfte bis zum Umbo stehend.

2. VI. Trommelfell und funktionelles Verhalten vollkommen normal.

Die Anamnese bei Fall I war bezüglich einer luetischen Erkrankung negativ, ein Umstand der gegenüber dem frischen gummösen Zerfallsprozeß am Gaumen belanglos ist. Als die Beobachtung einsetzte, war offenbar schon das allererste Stadium des Mittelohrprozesses vorüber, da schon die erste Untersuchung den überraschenden Befund des subepithelialen Blutkoagulums bot, dessen Entstehung vielleicht auf den vorangegangenen Tag zu verlegen wäre. Drei Tage später war — ohne wesentliche subjektive oder objektive Reaktionserscheinungen — abgesehen von der geringfügigen Temperatursteigerung — an Stelle des Koagulums eine mittelgroße Perforation sichtbar, deren Entstehung wohl kaum anders als durch einen lokal bedingten Zerfallsprozeß zu erklären ist. Die Deutung des bakteriologischen Befundes begegnet insofern gewissen Schwierigkeiten, als die Annahme berechtigt erscheinen könnte, daß

Digitized by Google
Original from UNIVERSITY OF CALIFORNIA
Generated on 2019-10-24 16:19 GMT / http://hdl.handle.net/2027/uc1.b3252768
Public Domain in the United States, Google-digitized / http://www.hathitrust.org/access_use#pd-us-google

eine akut-infektiöse Mittelohrentzündung durch den Ablauf des Prozesses in luetico in ihren charakteristischen Merkmalen verändert worden sei. Diese Auffassung scheint mir deswegen verfehlt, weil wohl, als das Sekret gewonnen wurde, schon einige Zeit eine Kommunikation zwischen Paukenhöhle und Gehörgang bestand, durch die eine Infektion des Cavum tympani stattfinden konnte. Zudem müssen wohl der Befund einer großen Haemorrhagie bei fast reaktionslosem Trommelfell, die beschriebene Art der Perforationsbildung und das Fehlen von Temperatursteigerungen als mit dem Verlauf einer tubaren Infektion unvereinbar bezeichnet werden. Die eigentümliche Veränderung, die in der Krankengeschichte als düsterrote Stelle bezeichnet ist, machte den Eindruck, der Schleimhaut des Trommelfells, bzw. der Paukenhöhle anzugehören und die Vorstellung, daß eine circumscripte Infiltration der Schleimhaut bestünde, erklärt tatsächlich am besten die gedämpfte düstere, relativ lang bestehende Rötung. Im weiteren Verlauf trat klares Sekret in der Paukenhöhle auf, das aber am nächsten Tag schon verschwunden war. Eine tuberkulöse Affektion des Mittelohres ist wohl wegen der guten spontanen Heilungstendenz und wegen des Fehlens multipler Perforationen auszuschließen. Überdies entsprach das ganze Bild nicht dem gut charakterisierten Verlauf einer tuberkulösen Otitis, die ja auch durch das Fehlen irgendeines anderen tuberkulösen Prozesses, vor allem an den Lungen, unwahrscheinlich erscheint.

Bei Fall II war ein sekretorischer Katarrh vorausgegangen, der wegen der Doppelseitigkeit und der geringen Tendenz zur Resorption des Exsudates suspekt auf luetische Provenienz war. Auffallend ist hier die zeitliche Coincidenz der Beschwerden mit der Hg.-Injektion, die übrigens auch von dem Patienten ganz spontan als die Ursache seiner Ohrenschmerzen bezeichnet wurde. Das hervortretendste Symptom war die erhöhte seröse Durchtränkung des Trommelfells, die sich im Auftreten von Blasen und nach deren Eröffnung noch zwei Tage durch Abscheiden klarer seröser Flüssigkeit bei sicher unperforiertem Trommelfell bemerkbar machte. Trotzdem täglich durch genaueste otoskopische Untersuchung und mittels des Otoskopschlauches beim Katheterisieren danach gefahndet wurde, war nie freies Exsudat in der Paukenhöhle nachzuweisen. Auch hier fehlten, abgesehen von der ganz leichten Gefäßinjektion objektive Reaktionserscheinungen vollkommen, während die Beschwerden sich auf kurz dauernde Schmerzen und auf subjektive Geräusche beschränkten. Der ganze Prozeß lief ab, ohne irgendwelche nachweisbare Funktionsstörungen zu hinterlassen.

Bei Fall III handelt es sich um einen Prozeß, der — abgesehen von initialen Schmerzen — ohne subjektive Reizerscheinungen in etwas mehr als einer Woche ablief. Die Symptome waren sämtlich durch die außerordentlich intensive Exsudation gegeben, die zu

Digitized by Google
Original from UNIVERSITY OF CALIFORNIA
Generated on 2019-10-24 16:19 GMT / http://hdl.handle.net/2027/uc1.b3252768
Public Domain in the United States, Google-digitized / http://www.hathitrust.org/access_use#pd-us-google

starker Durchfeuchtung des Trommelfells und zur Ansammlung von Exsudat in der Paukenhöhle und subepithelial führte, ohne daß während des ganzen Verlaufs eine, wenn auch noch so geringe Einziehung des Trommelfells zu konstatieren gewesen wäre. Der gesamte Befund zu Beginn der Beobachtung paßte ebensowenig zu dem Bilde eines sekretorischen Katarrhs, bei dem die Blasenbildung nicht zu dem gewohnten Symptomenkomplex gehört, als zu dem einer Myringitis bullosa, die meist mit starken Entzündungserscheinungen des Trommelfells und gewöhnlich auch der Paukenhöhle einhergeht. Dazu kam das fast gar nicht gestörte Allgemeinbefinden, das Fehlen einer vorausgegangenen oder gleichzeitigen Erkrankung der oberen Luftwege, Umstände, die ebenso wie die Tatsache, daß es sich um einen kräftigen, sonst so gesunden Mann handelte, diesen Fall den beiden vorangegangenen anreihen ließ.

Bei Fall I war die Diagnose Lues durch den gleichzeitig bestehenden gummösen Prozeß sichergestellt und es ist wohl die Annahme nicht von der Hand zu weisen, daß der Zerfallsprozeß am Trommelfell, der erst zu einer Haemorrhagie und dann zur Perforation führte, gleichfalls durch ein Gumma verursacht worden sei. Darüber, ob die eigentümliche circumscripte düstere Rötung am erkrankten Trommelfell der gleichen Aetiologie war oder nicht, sind nur Vermutungen möglich.

Auch bei Fall II war die Diagnose auf einen luetischen Prozeß durch den + + + + positiven Wassermann genügend gestützt. Das unmittelbar auf die Injektion folgende Auftreten der subjektiven und objektiven Erscheinungen läßt den ganzen Prozeß als eine Art Lokalreaktion erscheinen, deren Analogie mit einer Herxheimerschen Reaktion jedenfalls bestechend ist.

Ganz anders liegen die Verhältnisse bei Fall III, bei dem die dermatologisch-klinische und die serologische Untersuchung die Diagnose Syphilis nicht stützten. Diese negativen Befunde schließen jedoch andererseits das Bestehen einer Lues nicht aus, da ja die Beurteilung manifester dermatologischer Symptome subjektiv ist und die etwa 4 Wochen lang gegebenen Verbände mit grauer Salbe einen etwa früher positiven Wassermann hätten umgestimmt haben können. Überdies ist nicht zu übersehen, daß die bosnische Lues — speziell im Krieg durch vielfache und oft nicht zu Ende geführte Behandlung — durchaus nicht immer typische Formen zeigt und daß — unter Berücksichtigung dieses Umstandes die Schilderung der Veränderungen an den Beinen des Mannes — wenn man vom Artefakten, etwa durch Selbstbeschädigung absieht, mindestens den Verdacht auf Lues reichlich rechtfertigt. Leider ermöglichten mir die damaligen Verhältnisse nicht die Wiederholung des Wassermann, die Untersuchung auf Spirochaeten und die Durchführung einer geeigneten antiluetischen Behandlung.

Digitized by Google
Original from UNIVERSITY OF CALIFORNIA
Generated on 2019-10-24 16:19 GMT / http://hdl.handle.net/2027/uc1.b3252768
Public Domain in the United States, Google-digitized / http://www.hathitrust.org/access_use#pd-us-google

Fassen wir die Momente zusammen, die den drei beschriebenen Fällen gemeinsam sind und durch die sie von der gewohnten Form der tympanalen Erkrankungen abweichen, so ist in erster Linie auffallend, daß der Prozeß in allen drei Fällen unter dem Zeichen einer vermehrten Exsudation steht. Diese ist nicht wie bei den akuten sekretorischen Tubenkatarrh als die Folge eines Tubenverschlusses (hydrops ex vacuo) anzusehen, sondern ist unverkennbar auf eine Schädigung der Gefäßwände der Paukenhöhle und hauptsächlich des Trommelfells zurückzuführen. Dafür sprechen nicht nur Haemorrhagien im Fall I (und auch III), sondern auch die Tatsache, daß außer dem Sekret in der Paukenhöhle eine starke seröse Durchtränkung des Trommelfells (II und III), die bis zur Bildung großer subepithelialer Blasen führte, zu konstatieren war und daß bei einem Fall (II) die Ausscheidung seröser Flüssigkeit nach Eröffnung der Blasen 2 Tage andauerte, ohne daß in der Paukenhöhle Flüssigkeit nachweisbar wurde. Überdies fehlte in allen drei Fällen jede Spur einer Einziehung.

Weiter ist der relative reaktionslose Verlauf bemerkenswert, der sowohl Fieber als auch Schmerzen — abgesehen von dem kurzdauernden Schmerzgefühl zu Beginn der Erkrankung, das wohl auf die Spannung im Epithel des Trommelfells zurückzuführen ist — vermissen ließ. Gegen die Auffassung als dyskrasische Mittelohrentzündung spricht die Tatsache, daß in keinem der drei Fälle eine eigentliche Entzündung und noch viel weniger eine Eiterung bestand und daß es sich im Fall II und III um durchaus kräftige, sogar besonders gesund aussehende Menschen handelte.

Eine wesentliche Beeinflussung der Funktion des Cochlearis und des Vestibularis war in keinem Falle nachweisbar. Im ersten Fall war eine Verkürzung der Knochenleitung konstant, ein Befund, an dem nur die vorübergehende Beeinträchtigung des Schalleitungsapparates insoferne etwas änderte, als der Rinnesche Versuch gerade noch positiv wurde. Ähnlich lagen die Verhältnisse beim zweiten Fall, nur daß hier nach Abklingen der mäßigen Mittelohrschwerhörigkeit die Funktion normal war, wie vor der Erkrankung. Beim dritten Fall war zuerst die Verkürzung der Knochenleitung ganz ausgesprochen, ein Befund, der jedoch nur zwei Tage dauerte. Dieses Verhalten führt zu der Vermutung, es könnte sich im Bereich des Cochlearis ein Prozeß abgespielt haben, der analog der Liquordrucksteigerung bei Lues eine Verkürzung der Knochenleitung bewirkte, ohne auf den Vestibularapparat überzugreifen. Nachdem nämlich der exsudative Prozeß den Höhepunkt überschritten hatte, machte die Verkürzung der Knochenleitung einer Verlängerung Platz, offenbar als Ausdruck des in der Paukenhöhle angesammelten Exsudates bei nunmehr wieder normalen inneren Ohr. Bei allen drei Fällen war in Bezug auf das Ohr vollkommenes Wohlbefinden

Digitized by Google
Original from UNIVERSITY OF CALIFORNIA
Generated on 2019-10-24 16:19 GMT / http://hdl.handle.net/2027/uc1.b3252768
Public Domain in the United States, Google-digitized / http://www.hathitrust.org/access_use#pd-us-google

der Ausgang der Erkrankung und auch der Vestibularapparat war dauernd intakt geblieben. Der Versuch, das Fistelsymptom auszulösen war stets erfolglos.

Es handelt sich also um drei Fälle, die unter dem Bilde ungewöhnlich intensiver Exsudation im Bereich des Mittelohres erkrankten und bei denen Lues nachzuweisen war. Eine Reihe von gleichen, bzw. analogen, allen drei Fällen gemeinsamen Symptomen lassen einen Krankeitstypus herausschälen, den ich als luetischen tympanalen Exsudativprozeß bezeichnen möchte und der kurz skizzierte etwa folgende Symptomatologie aufweist. Beginn meist plötzlich mit starken Schmerzen (Blasendeckenspannung), Objektiv starke Exsudation, keinerlei Entzündungserscheinungen (auch kein Fieber), aber eventuell Haemorrhagien. Subjektive Geräusche, Verkürzung der Knochenleitung (eventuell nur vorübergehend). Geringe oder fehlende Vestibularerscheinungen bei gleichzeitigem Bestehen anderer luetischer Symptome. Meist kurze Dauer der Erkrankung ohne schwere bleibende Schädigung. Dieser Symptomenkomplex findet, wie ich glaube, eine ungezwungene Erklärung am besten durch die Annahme von Schädigungen der Gefäßwände durch endarteriitische Prozeße.

Nach Rhese[2]) kann es im späteren Stadium der Lues zu Endarteriitis der Gefäßwände im Mittelohr und als deren Folge gelegentlich zu spontanen Blutungen kommen. Derselbe Autor spricht auch von exsudativen Katarrhen spezifischer Art, offenbar jenen Formen, die nach Schwartze (cit. n. Alexander[3]) und Rhese) durch Doppelseitigkeit. nächtliche Schläfenkopfschmerzen, rapide Hörverschlechterung und ihr Auftreten einige Monate nach anderen sekundär-luetischen Erscheinungen charakterisiert sind. Auch A. erkennt der luetischen Form des exsudativen Mittelohrkatarrhs eine Sonderstellung als spezifische Erkrankung zu und zitiert an gleicher Stelle die Ansicht Heermanns, daß endarteriitische Prozesse bei den chronischen Paukenhöhlenkatarrhen (bei Lues) überhaupt eine bedeutende Rolle zu spielen scheinen. Die logisch vollkommen berechtigte Erwartung H.s, daß in solchen Fällen eine Entarteriitis nicht nur der Trommelhöhlengefäße, sondern auch der Hirnarterien zu erwarten sein müßte, trifft nach A. an dessen eigenem Material oft genug zu. Er führt die überraschend bedeutende Herabsetzung der Hörschärfe in einer großen Anzahl seiner Fälle eben darauf zurück. Meine Fälle lassen eine schwere Schädigung des Cochlearissystems vermissen, ein mangels histologischer Untersuchungen

---

[2]) Rhese: Kriegsverletzungen und Kriegserkrankungen von Ohr, Nase und Hals. Wiesbaden 1918.

[3]) Gustav Alexander: Die Syphilis des Gehörorganes Wien 1915, daselbst auch umfassende Literaturangabe.

Digitized by Google
Original from UNIVERSITY OF CALIFORNIA
Generated on 2019-10-24 16:19 GMT / http://hdl.handle.net/2027/uc1.b3252768
Public Domain in the United States, Google-digitized / http://www.hathitrust.org/access_use#pd-us-google

gewiß schwer zu erklärender Befund. Doch ist demgegenüber zu bedenken, daß der ganze von mir beschriebene Prozeß als eine schnell vorübergehende Attacke abläuft mit guter Heilungstendenz und ohne auch anderweitig (Vestibularis) schwerere Schäden zu setzen. Vielleicht läßt sich an einer Analogie mit den mehr oder weniger apoplektiformen Fällen Menière scher Erkrankung denken, wie sie beim Fehlen eines Mittelohrprozesses wiederholt beschrieben wurden. Jedenfalls zeigt der Sektionsbefund Kirchners (cit. n. A.) die Tatsache, daß endarteriitische Veränderungen an den Paukengefäßen vorkommen.

Die Erkrankungen des Mittelohres bei Lues — wie wir uns ganz allgemein ausdrücken wollen — lassen somit eine Gruppierung ihrer Haupttypen in folgender Weise zu:

1. Sekretorische Tubenkatarrhe meist doppelseitig und mit geringer Neigung zu spontaner Resorption des Sekretes (A.[3]) und B.[1]).

2. Dyskrasische Formen (B.).

3. Mittelohreiterungen, die sich klinisch von den nichtluetischen durch die starke Beteiligung des inneren Ohres unterscheiden (relativ oder absolut verkürzte Knochenleitung mit oder ohne unverhältnismäßig starke Gehörverschlechterung).

4. Ausgesprochen luetische Manifestationen (Gummen, Plaques).

5. Tympanale Exsudativprozesse ohne entzündliche Erscheinungen und ohne Tubenverschluß.

Natürlich werden vielfach Fälle gefunden werden, deren Zuweisung zu einer der eben aufgestellten Kategorien infolge Zusammentreffens der Kriterien mehrerer schwer fällt.

Während die in die Rubriken 1 bis 3 gehörigen Erkrankungen von den meisten Autoren als sekundär vom Nasenrachenraum bzw. von der Tube fortgeleitet aufgefaßt werden, sind die sub 4 und 5 zusammengefaßten Formen wohl autochton im Mittelohr. Die Scheidung zwischen Rubrik 4 und 5 ist durch den pathologisch-anatomischen Unterschied gegeben, der uns zur Unterscheidung zwischen ausgesprochen luetischen Krankheitsformen wie Plaques und Gummen und den sichtbaren Folgen der Gefäßwandschädigung (der Exsudation) infolge luetischer Endarteriitis zwingt.

Die Differenzierung zwischen den luetischen Tubenkatarrhen und den tympanalen Exsudativprozessen ohne primäre Tubenerkrankung ist wohl sehr zu beachten, da es scheint, als würden diese fraglos gänzlich wesensverschiedenen Prozesse in der Literatur nicht immer scharf auseinandergehalten und die Beschreibung der Krankheitsform der tympanalen Exsudativprozesse soll mit dazu beitragen, diese Unklarheit zu beseitigen.

---



Digitized by Google
Original from UNIVERSITY OF CALIFORNIA
Generated on 2019-10-24 16:19 GMT / http://hdl.handle.net/2027/uc1.b3252768
Public Domain in the United States, Google-digitized / http://www.hathitrust.org/access_use#pd-us-google

(Aus der Kopfschußstation [Prof. Fuchs] der Universitätsklinik Wagner und der Universitätsklinik für Ohren-, Nasen- und Kehlkopfkranke des Prof. H. Neumann.)

# Der Ausfall des Weberschen Versuches bei traumatischen Läsionen des inneren Ohres nebst Bemerkungen über dessen diagnostischen Wert und theoretische Grundlagen.

Von Privatdozent Dr. **H. Frey** und Dr. **F. Fremel.**

Als E. H. Weber das bereits von Wheastone[1]) im Jahre 1827 beschriebene Phänomen, welches später als der Weber'sche Versuch bezeichnet wurde, unabhängig von dem englischen Autor im Jahre 1834 entdeckte und als diagnostisches Hilfsmittel in die Otologie einführte, fand es in den sechziger Jahren des vorigen Jahrhunderts unter den Otologen eine rasche Verbreitung und schien als diagnostisches Hilfsmittel in der Otologie zu den größten Hoffnungen berechtigt zu sein.

Besonders setzte sich Politzer[2]) für den Versuch ein und meinte, daß die Stimmgabel bei Anstellung des W. V. ohne Ausnahme nach dem kranken Ohre lateralisiert werde, wenn es sich um ein Schalleitungshindernis handle. In der theoretischen Erklärung des W. V. schloß sich Politzer der Theorie Machs an. Im Laufe der folgenden Zeit wurden Fälle bekannt, welche den diagnostischen Wert des W. V. in Zweifel zogen; so wurde in den achtziger Jahren von Lucae, Jacobson, Schwartze u. a. auf Grund von Fällen mit Labyrintherkrankungen dem W. V. jeder diagnostische Wert abgesprochen. Politzer[3]) dagegen verwendet den W. V. voll und ganz zur Differentialdiagnose, auch zur Diagnose einer Erkrankung des schallperzipierenden Apparates bei Lateralisation des Webers in das besser hörende Ohr, er macht besonders auf die Wichtigkeit des W. V. bei der leisesten Schwerhörigkeit aufmerksam, bei welcher der Weber ins besser funktionierende Ohr lateralisiert wird. Ebenso findet er, daß bei Schwerhörigkeit durch Labyrintherschütterung der Weber ins besser hörende Ohr lateralisiert wird. Bei chronischen Adhäsivprozessen berechtigt nicht immer der negative Ausfall des W. V. eine Labyrintherkrankung anzunehmen, weil ausnahmsweise bei sonst unzweifelhaften Mittelohraffektionen die Stimmgabel auf dem normalen oder minder affizierten Ohre stärker perzipiert werden kann.

---

[1]) Geschichte der Ohrenheilkunde. Von A. Politzer. I. Bd.

[2]) Politzer: Neue Untersuchungen über die Anwendung der Stimmgabel zu diagnostischen Zwecken bei den Erkrankungen des Gehörorgans. Wr. med. Wschr. 1868.

[3]) Lehrbuch der Ohrenheilkunde. 1878.

Digitized by Google
Original from UNIVERSITY OF CALIFORNIA
Generated on 2019-10-24 16:19 GMT / http://hdl.handle.net/2027/uc1.b3252768
Public Domain in the United States, Google-digitized / http://www.hathitrust.org/access_use#pd-us-google

Nach V. Urbantschitsch[4]) wird die auf den Kopfknochen aufgesetzte Stimmgabel bei Erkrankung der schalleitenden Teile vom betreffenden Ohre verstärkt gehört, während bei einem pathologischen Zustand der Hörnerven die Empfindung nur schwach oder gar nicht in dem betreffenden Ohr auftritt.

Brünings und Denker sagen in ihrem Lehrbuche: „...Es geht aus dem Prüfungsergebnis hervor, daß bei einer Mittelohraffektion die Knochenleitung verstärkt ist. Bei Labyrintherkrankungen erhalten wir in manchen Fällen das umgekehrte Ergebnis, d. h. der Pat. gibt uns an, daß er den Ton auf der ohrgesunden Seite höre. Nicht selten kommt es vor, daß der Kranke bei einer Labyrinthaffektion nicht im Stande ist, genau zu lokalisieren, so daß der W. V., wenn es sich um eine Erkrankung des inneren Ohres handelt, in differential diagnostischer Beziehung nicht als zuverlässig bezeichnet werden kann.“

Schwartze sagt in seinem Handbuch der Ohrenheilkunde, daß von den in neuerer Zeit regelmäßig ausgeführten otologischen Untersuchungsmethoden „der Webersche Versuch von vielen Ohrenärzten überschätzt wird“.

Lucae[5]) untersucht 36 chronische Ohreneiterungen mit Labyrintherkrankungen und findet bei 7 Fällen den Weber ins gesunde Ohr lateralisiert. Von den 86 Fällen Jansens lateralisierten 31 ins gesunde Ohr. Beide Zusammenstellungen zusammengezogen ergibt, daß bei einseitiger chronischer Mittelohrerkrankung mit Beteiligung des Labyrinthes in 31·14% der Weber ins gesunde Ohr lateralisiert wird. In einem Falle Jansens, den Lucae besonders hervorhebt, war das Labyrinth total zerstört und trotzdem wurde der Weber in das kranke, total taube Ohr lateralisiert. Durch seine und Jansens Beobachtungen erscheint für Lucae der diagnostische Wert des W. V. von neuem sehr herabgesetzt. Von 10 traumatischen Labyrinthläsionen, wieder bei chronischer Eiterung des Mittelohres, bei denen intra operationem das Labyrinth verletzt wurde, war der Weber dreimal ins gesunde Ohr lateralisiert gewesen. Lucae bezweifelt sehr die diagnostische Bedeutung des W. V; „von reinem wissenschaftlichen Standpunkt mag es ja gerade wegen der rätselhaften Resultate des W. V. von Interesse sein, ihn weiter bei Kranken zu prüfen, für unsere differentiale Diagnose muß ich ihn nach wie vor für vollkommen wertlos halten.“ In der Folgezeit tauchen immer wieder kasuistische Mitteilungen auf, welche geeignet erscheinen, den W. V. doch wieder einer größeren Wertschätzung zuzuführen. So erscheint schon in demselben Bande des A. f. O., in welchem Lucae die oben erwähnte Arbeit veröffentlichte, eine Publikation von Haug, einen Fall von Schneckennekrose betreffend, mit Lateralisation des Weber ins gesunde Ohr.

[4]) Lehrbuch der Ohrenheilkunde. 1910.

[5]) Über kariöse und Labyrinthläsion mit besonderer Berücksichtigung der Schwindelerscheinungen und des Ausfalles des Weberschen Versuches. (Arch. f. O. Bd. 47. H. 1 u. 2.)



Digitized by Google
Original from UNIVERSITY OF CALIFORNIA
Generated on 2019-10-24 16:19 GMT / http://hdl.handle.net/2027/uc1.b3252768
Public Domain in the United States, Google-digitized / http://www.hathitrust.org/access_use#pd-us-google

Unter den hier angeführten Argumenten bedarf es bei einigen einer näheren Besprechung. Wenn man annimmt, daß bei Läsion des schallperzipierenden Apparates der W. V. ins gesunde Ohr lateralisiert wird, so mußte man erwarten, daß dies am eklatantesten in jenen Fällen geschieht, wo die höchstgradige Läsion, nämlich der vollständige Verlust des Perzeptionsapparates, wie wir sie bei Nekrosen des Felsenbeines oder bei operativer Ausräumung des Labyrinths finden, vorliegt. Gerade aber in diesen Fällen finden wir häufig, daß der Stimmgabelton auf die kranke Seite lateralisiert wird, und zwar geschieht das ausschließlich dann, wenn es sich um eine grobe mechanische Zerstörung im Bereiche des Felsenbeines handelt, jedoch nicht bei der kompletten Ausschaltung wie wir sie etwa auf nervöser Basis sehen. Dieses Phänomen vollständig zu erklären, sind wir heute allerdings noch nicht im Stande. Wir können im allgemeinen vermuten, daß durch Entfernung großer Teile der Felsenbeinpyramide selbst, deren Bedeutung für die Schalleitung im Schädel schon vor längerer Zeit von einem von uns[6]) gewürdigt wurde, die gesamten Schalleitungsverhältnisse im Schädel so geändert werden, daß daraus diese, wie man sie bezeichnen könnte, paradoxe Lokalisation des Weber s erfolgt. Von praktischer Bedeutung ist dieser Umstand keineswegs; denn bei schweren Defekten des knöchernen Labyrinths haben wir genug Methoden zur Hand, um sie festzustellen; gewöhnlich läßt sich die in solchen Fällen nie fehlende totale Taubheit so sicher diagnostizieren, daß der W. V. überflüssig ist und sein paradoxer Ausfall keinen Irrtum aufkommen lassen wird. Wir sehen demnach, daß zwar die Gründer des Versuches Wheatstone und Weber denselben als physiologisches Experiment an Normalen ausgeführt hatten und seine Anwendung und seinen Ausfall in pathologischen Fällen nur bedingungsweise in Aussicht gestellt hatten, indes die späteren Autoren wiederum direkt nur pathologische Fälle angingen, und zwar wie es uns heute erscheinen will, dabei nicht immer ganz glücklich verfuhren, indem sie gerade komplizierte Fälle, wie Kombinationen von Läsionen der Leitungs- und Empfindungsapparate vorzüglich in das Bereich der Untersuchungen zogen. Die naheliegende Aufgabe bei Normalen in größerer Zahl den W. V. zu prüfen und dann erst zu den Abweichungen am Kranken zu schreiten, hatten sie nicht angegangen.

Erst 1907 führte Blegvad[7]) eine Reihe von Untersuchungen durch, bei welchen es sich zunächst darum handelt, den Ausfall des W. V. an Normalen nachzuprüfen. Diese Versuche fordern aber, wie wir hier gleich sagen müssen, in verschiedener Beziehung eine berechtigte Kritik heraus. Zunächst was die Versuchspersonen betrifft: als solche benutzte er die Beamtinnen des Telephonamtes sowie Kandidatinnen für derartige

[6]) Frey, Experimentelle Studien über die Schalleituug im Schädel. Arch. f. Phys. u. Psych. d. Sinnesorgane, Bd. 23 u. 33.

[7]) Einige Bemerkungen über den Weberschen Versuch. Von N. R. Blegvad. (A. f. O. Bd. 70.)

Digitized by Google
Original from UNIVERSITY OF CALIFORNIA
Generated on 2019-10-24 16:19 GMT / http://hdl.handle.net/2027/uc1.b3252768
Public Domain in the United States, Google-digitized / http://www.hathitrust.org/access_use#pd-us-google

Posten, die zur ärztlichen Untersuchung kamen, also Personen, von denen wir einerseits wissen, daß sie durch ihren Beruf mehr oder weniger „nervös" sind — eine allgemeine Erfahrung — und ganz bestimmt immer geneigt sind, irgendwelche Störungen im Bereiche des Gehörorganes zu vermuten, andrerseits als Kandidatinnen der von ihnen begehrten Posten gewiß der Untersuchung nicht naiv gegenüber standen, sondern eine Tendenz hatten, dasjenige anzugeben, was man ihrer Meinung nach von ihnen erwartete.

Im ganzen kann man also wohl sagen, daß gerade dieses Material nicht geeignet war, verläßliche und unbeeinflußte Resultate zu liefern. Weiters hat aber B l e g v a d unter seine „normalen" Fälle ohne weiteres auch solche mit otoskopisch nachweisbaren Veränderungen am Trommelfell aufgenommen, wie Verkalkungen, Narben usw. und schließlich hat er sie als normal bezeichnet, ohne durch eine vorhergehende vergleichende Messung der Luft- und Knochenleitung sie an jedem einzelnen Ohre als wirklich symmetrisch normalhörend festzustellen. Zum mindesten fehlen in seiner Arbeit alle darauf bezüglichen Angaben, er begnügt sich nur damit, beiderseits eine Distanz für Flüstersprache von 9 *m* festzustellen. Daß innerhalb dieses Bereiches genug Spielraum für Hördifferenzen zwischen beiden Ohren vorhanden ist, wird jedermann zugeben müssen. Daß auch der Autor selbst der ganzen Angelegenheit nicht mit vollster Objektivität gegenübersteht, geht unter anderem auch daraus hervor, daß er die M a c h sche Theorie als „gewiß unrichtig" bezeichnet und doch keinen anderen Einwand gegen sie anführen kann als den Umstand, daß Lateralisation auf das kranke Ohr auch in Fällen von einseitiger trockener Perforation des Trommelfells stattfindet, ein Einwand, der so unstichhältig ist, daß man ihn wohl nur auf ein arges Mißverständnis der M a c h schen Theorie beruhend bezeichnen kann. Denn wenn das M a c h sche Prinzip richtig ist, nach welchem jedes Schalleitungshindernis eine Verlängerung der Knochenleitung herbeiführt — und daran ist doch wohl nicht zu zweifeln —, so kann es sich gar nicht darum handeln, welcher Art das Hindernis sei; auch eine trockene Perforation ist ja ein Defekt des schalleitenden Apparates, der ihn in seiner Leitungsfähigkeit beeinträchtigt und demnach ist ein Schallleitungshindernis nach M a c h jede Veränderung am Leitungsapparate, sei sie nun per exzessum oder per defektum zustande gekommen, wenn sie nur eine Störung in der Luftperzeption herbeigeführt hat. Wenn B l e g v a d recht hätte, wäre es ja nicht verständlich, warum bei einer einfachen Perforation des Trommelfells überhaupt eine Schwerhörigkeit auftreten sollte. Wenn demnach B l e g v a d auf Grund seiner Untersuchungen zu dem Schlusse kommt, „daß der Wert des W. V. für die Diagnose im schalleitenden Apparate nicht groß ist", so wird man aus den oben angeführten Gründen wohl sagen müssen, daß diese Untersuchungen zu einer derartigen Schlußfolgerung noch nicht ausreichen. Sollte jedoch dem W. V. eine praktische Bedeutung zugesprochen werden,

Digitized by Google
Original from UNIVERSITY OF CALIFORNIA
Generated on 2019-10-24 16:19 GMT / http://hdl.handle.net/2027/uc1.b3252768
Public Domain in the United States, Google-digitized / http://www.hathitrust.org/access_use#pd-us-google

so müßte zunächst sein Zustandekommen gut fundiert sein und so finden wir besonders in der älteren Literatur eine Reihe von Theorien zur Erklärung des W. V. auftauchen. Der ziemlich vereinzelt dastehenden nervösen Theorie des W. V. von Steinbrügge mit Annahme einer Hyperästhesie des Akustikus bei Mittelohrerkrankungen steht eine Reihe von mechanischen Erklärungen gegenüber. E. H. Webers Erklärung ist, daß es sich bei der Tonverstärkung durch Fingerverschluß des Ohres um eine Resonanz des nach außen abgeschlossenen Gehörganges handelt und Lucae stimmt dieser Ansicht bei. Er verlängert künstlich den äußeren Gehörgang durch eine Röhre und kann durch geeignete Rohrlängen eine Tonverstärkung erzielen. Es kann sich bei der Knochenleitung nach seiner Meinung nur um eine Schalleitung zum Labyrinth handeln und nicht um einen Schallabfluß im Sinne der Theorie Machs. Nach Stenger wird bei einseitigem Schallhindernis die Knochenleitung auf dieser Seite überragen und dem Bewußtsein wird die Schallempfindung als von dem Orte der stärkeren Einwirkung, von dieser Seite herkommend, übermittelt.

Es scheint hier am Platze, überhaupt einmal den W. V. genau zu analysieren, da über ihn sowohl in der otiatrischen Literatur, als auch unter zahlreichen Praktikern noch manche Unklarheit herrscht, und zwar in bezug auf seine Grundlage und in bezug auf seine Erklärung. Es werden nämlich immer vermengt der W. V. als physiologisches oder physiologisch - psychologisches Experiment an Gesunden und der W. V. als Diagnostikum an Kranken, dann aber auch die Theorie des Zustandekommens der Lateralisation und die Erklärung der Verlängerung und Verkürzung der Knochenleitung. In systematischer Weise müßte man die Tatsachen und ihre Erklärungen folgendermaßen gruppieren: die fundamentale Erscheinung für alle unsere Stimmgabelversuche ist zweifellos die Verkürzung und Verlängerung der Knochenleitung bei Läsionen des schallempfindenden Apparates, also das Schwabachsche Prinzip. Wenn diese Tatsache historisch auch nicht die zuerst gefundene ist, so muß sie doch theoretisch an die erste Stelle gerückt werden. Daß jede Veränderung, die praktisch einem Hindernis im Schalleitungsapparat gleichkommt, sei sie welcher materiellen Art immer, eine Verlängerung der Knochenleitung herbeiführt, ist eine nicht anzweifelbare Tatsache. Ebenso sicher ist es, daß eine Läsion des Perzeptionsapparates, soferne sie überhaupt eine Störung des Hörvermögens bedeutet, gleichzeitig auch die Verkürzung der Knochenleitung herbeiführt. Die Tatsachen bleiben bestehen, unabhängig davon, wie man sie erklären will. (Uns scheint immer noch die Machsche Theorie die einzige zu sein, welche für alle Fälle genügt; aber diese Frage wollen wir im Rahmen dieser Arbeit nicht erörtern.) Die Begründung für die Verkürzung der Knochenleitung ist jedenfalls ganz klar. Bei einer Läsion des Perzeptionsapparates wird der Schall immer schlechter perzipiert, ganz gleichgiltig auf welchem Wege er das Perzeptionsorgan erreicht. Wenn wir diese

Digitized by Google
Original from UNIVERSITY OF CALIFORNIA
Generated on 2019-10-24 16:19 GMT / http://hdl.handle.net/2027/uc1.b3252768
Public Domain in the United States, Google-digitized / http://www.hathitrust.org/access_use#pd-us-google

Tatsachen als gegeben und sichergestellt annehmen, dann brauchen wir bei der Erklärung des W. V. auf die Mach sche Theorie überhaupt nicht zurückzukommen, sondern er erklärt sich auf folgende Weise. Wie schon Stenger in seiner vorzüglichen Arbeit sagt, wird der dem Schädel von der Mittellinie aus zugeführte Schall gleichmäßig gegen beide Gehörorgane verteilt und wird von ihnen in gleicher Intensität perzipiert. Der Schall wird überhaupt nicht mehr in die Ohren lokalisiert, sondern gleichmäßig im ganzen Kopf empfunden. Es wäre aber ein Irrtum zu glauben, daß diese Erscheinung nur dann auftritt, wenn der Schall auf dem Wege der Knochenleitung zu den Ohren gelangt. Auch wenn er bei geeigneter Versuchsanordnung auf dem Wege der Luftleitung in gleicher Intensität beiden Ohren zugeführt wird, hat die Versuchsperson (V. P.) nicht mehr das Gefühl, den Schall ins Ohr lokalisieren zu können, sondern es tritt ein Gefühl ein, wie wenn der ganze Kopf in eine gleichmäßige Masse von Schall eingetaucht wäre. Eine solche Versuchsanordnung ist etwa das Vorhalten je einer gleich stark angeschlagenen Stimmgabel derselben Tonhöhe vor beide Ohren, wie es bei dem von Stenger angegebenen Versuch geschieht. Wird nun aus irgendeinem Grunde die gleichmäßige Zufuhr des Schalls zu einem der beiden Ohren gestört, so daß jetzt ein Ohr mehr Schall bekommt als das andere, so ändert sich der subjektive Eindruck der Versuchsperson vollständig. Aus dem diffusen Schallraum in und um den Schädel, in den der Schall vorher bei gleichmäßiger Zuführung lokalisiert worden war, springt jetzt plötzlich das Lokalgefühl auf dasjenige Ohr, welches mehr Schall bekommt. Dieses Lokalisationsgefühl ist ein unbedingt zwingendes und so stark, daß auf dem anderen Ohre, welches das geringere Schallquantum zugeführt erhält, scheinbar überhaupt nichts mehr gehört wird, worauf ja der Stenger sche Versuch beruht. Wir können demnach sagen, daß ganz im allgemeinen folgender Satz gilt: Wenn beide Ohren, und zwar ganz gleichgültig, ob mittels Luft oder Knochenleitung, das gleiche Quantum Schall zur Perzeption bekommen, so wird dieser diffus empfunden und in einen idealen Raum, der sich gleichmäßig um den ganzen Schädel legt, lokalisiert; erhält eines der beiden Ohren jedoch mehr Schall als das andere, so wird der Schall unmittelbar und ausschließlich in dieses eine Ohr lokalisiert. Im Falle der Luftleitung benutzen wir diese Tatsache fortwährend zur Lokalisation unserer Höreindrücke in der Umwelt. Im Falle der Knochenleitung machen wir Gebrauch davon in der Form des Weber schen Versuches. Im ersten Falle lokalisieren wir den Schall in dasjenige Ohr, welches auf dem Luftwege mehr Schall zugeführt erhält, wie es tatsächlich geschieht, wenn eine Schallquelle näher zu der einen Körperstelle sich befindet. Eine Differenz in den auf dem Luftwege zugeführten Schallmengen entsteht auch dann, wenn die Luftleitung einer Seite geschädigt ist, also sowohl bei Leitungs- als auch bei Perzeptionshindernissen. Tatsächlich wissen wir ja auch, daß bei akut auftretender Schwerhörigkeit immer auch Fehler in der Lokalisation des Schalls im Raume

Digitized by Google
Original from UNIVERSITY OF CALIFORNIA
Generated on 2019-10-24 16:19 GMT / http://hdl.handle.net/2027/uc1.b3252768
Public Domain in the United States, Google-digitized / http://www.hathitrust.org/access_use#pd-us-google

von den Pat. gemacht werden. Im Falle der Knochenleitung nun erhält dasjenige Ohr mehr Schall und es wird der Schall in dieses lokalisiert, welches die bessere Knochenleitung hat. Das ist nach dem Schwabachschen Prinzip bei Läsion des Leitungsapparates das erkrankte, bei Läsion des perzipierenden Apparates das gesunde Ohr. Selbstverständlich sind alle Arten von Kombinationen möglich wie gleichzeitige Läsionen verschiedenen Grades auf beiden Ohren. In allen diesen Fällen wird der W. V. dahin ausschlagen müssen, wo die bessere Knochenperzeption übrig bleibt. Wie man sieht, ist der W. V. unabhängig von der absoluten Länge der Knochenperzeption und unabhängig davon, welches ihre Ursache sei. Er unterrichtet uns eigentlich nur über das Verhältnis beider Knochenleitungen zueinander, sagt also auch nur, daß auf einem Ohr die Knochenleitung dem andern gegenüber verkürzt oder verlängert ist. Das ist im Wesen dasselbe, was wir beim Schwabach schen Versuch erfahren, so daß man meinen könnte, daß, wenn einmal die Verkürzung oder Verlängerung nach Schwabach festgestellt ist, der W. V. überflüssig sei. Dem ist aber nicht so. Sein Wert für uns beruht auf folgendem: Die Untersuchung der Knochenleitung an jedem einzelnen Ohr hat bekanntlich gewisse Schwierigkeiten, vor allem die, daß es für den Untersuchenden besonders bei höhergradiger Hörstörung oft schwer ist, die taktile von der akustischen Empfindung zu unterscheiden. Zweitens auch die, daß die Beurteilung von Grenzwerten für den in solcher Beobachtung Ungeübten, und das sind wohl alle Patienten, immer Schwierigkeiten bildet.

Beim W. V. aber verlangen wir von dem Untersuchten kein derartiges Urteil, sein Ausfall ist allermeistens auch für die ungeübten Beobachter so zwingend und er erfordert eine nur momentane Aufmerksamkeit, so daß er viel eher zu befriedigenden Resultaten führen wird, als der Schwabach sche Versuch, welcher andrerseits diesen sehr wertvoll kontrolliert und ergänzt. Um die Angaben der Untersuchten auf die Objektivität des Wahrgenommenen zu prüfen, wird von uns der Weber stets so nachgeprüft, daß bei aufgesetzter Stimmgabel abwechselnd das eine und das andere Ohr mit dem Finger verschlossen wurde und der Untersuchte jetzt um seine Wahrnehmung gefragt wurde (an der Klinik Neumann wird nicht nur vor der Operation der Pat. auf seinen Weber untersucht, sondern auch nach der Operation werden die Leitungsverhältnisse geprüft, wir bezeichnen diesen Weber für unseren Sprachgebrauch als den „zweiten Weber"). Aber auch noch ein anderes Moment ist maßgebend. Bei der isolierten Prüfung der Knochenleitung sind kleine Differenzen schon wegen der Technik der Untersuchung leicht zu übersehen. Beim W. V., bei welchem gewissermaßen eine simultane Vergleichung beider Knochenleitungen stattfindet, kommen auch schon sehr kleine Differenzen zur Wahrnehmung. (Es wäre wichtig, einmal Untersuchungen darüber anzustellen, wie kleine Differenzen beim W. V. noch zum Vorschein kommen.) Wir glauben, daß die hier angeführten

Digitized by Google
Original from UNIVERSITY OF CALIFORNIA
Generated on 2019-10-24 16:19 GMT / http://hdl.handle.net/2027/uc1.b3252768
Public Domain in the United States, Google-digitized / http://www.hathitrust.org/access_use#pd-us-google

Tatsachen und Erklärungen sicher sind, und es wird sich demnach erübrigen, noch weiteres Beweismaterial herbeizuführen. Inzwischen muß über die Verwendung des W. V. an pathologischen Fällen der Erfolg entscheiden, wenn wir es auch für ausgeschlossen halten müssen, daß irgendwelche klinische Erfahrungen, an der Gültigkeit dieser Ausführungen etwas ändern können. Wenn also in klinischen Fällen der W. V. anders ausfällt als man es erwarten sollte, so kann dies nur daran liegen, daß wir erstens die Vorbedingungen in einzelnen Fällen nicht genügend erkannt haben, so z. B. haben wir von der gleichzeitigen Anwesenheit einer Nervenläsion bei einer Mittelohrentzündung nichts gewußt, weil unsere klinischen Methoden dazu nicht ausreichen oder zweitens, daß subjektive Täuschungen oder Beobachtungsfehler bei einzelnen Untersuchungen unterlaufen sind. Schließlich bleibt der Weber doch ein psycho-physologisches Experiment, das in einzelnen Fällen mit allen Fehlerquellen eines solchen behaftet ist.

(Schluß folgt.)

# Vereinsberichte.

## Österreichische otologische Gesellschaft.

**Sitzung vom 23. Februar 1920.**

Vorsitzender: B. Gomperz.
Schriftführer: E. Urbantschitsch.

H. Neumann hält einen Nachruf für Christian R. Holmes.

I. H. Neumann: **Ein Fall von geheilter hysterischer Taub-Stummheit.** M. H.! Derartige Fälle, wie dieser, welchen ich mir hier vorzustellen erlaube, wurden im Kriege ja oft gesehen, ich stelle aber diesen Fall vor, weil er bereits an einer otologischen Station eines unserer Sukzessionsstaaten ohne jeden Erfolg behandelt wurde. Es handelt sich um einen italienischen Flieger, der bei der Landung abstürzte und vier Personen bei dieser Gelegenheit erschlug. Er selbst blieb unverletzt, konnte aber nicht sprechen und war taub. Nachdem eine Spezialbehandlung auch nach unseren Kriegserfahrungen ohne Erfolg blieb, kam Pat. an unsere Klinik. Hier wurde er nach der üblichen Weise faradisiert, worauf er hörte. Die Stummheit drohte refraktär zu werden, worauf mehrere Apparate eingeschaltet wurden und Pat. unter sichtlicher und übertriebener Willensanstrengung zu sprechen begann und tatsächlich dann ordentlich sprechen konnte. Ich kann diesen Pat. jetzt als geheilt vorstellen.

Diskussion.

E. Fröschels: Im Kriege war eine lebhafte Debatte — hie Oppenheim, hie Nonne — über die Grundlage derartiger Erkrankungen. Nonne hat sich darauf berufen, daß man derartige Fälle suggestiv (besonders mit Hypnose) heilen könne, und das mit als einen Grund für die psychogene

Generated on 2019-10-24 16:19 GMT / http://hdl.handle.net/2027/uc1.b3252768
Public Domain in the United States, Google-digitized / http://www.hathitrust.org/access_use#pd-us-google
Digitized by Google
Original from UNIVERSITY OF CALIFORNIA

Entstehungsart angesehen. Ich habe im Jahre 1916 darauf hingewiesen, daß das ein Trugschluß sei. Denn ein erhöhter Willensimpuls könne in einer geschädigten Bahnung zu dem gleichen Ergebnis führen wie ein normaler Willensimpuls unter gesunden Verhältnissen und unter der suggestiven Behandlung kann zweifellos ein erhöhter Willensimpuls entstehen. Um nun einige Klärung in den Mechanismus zu bringen, besonders bezüglich der Faradisation, möchte ich darauf hinweisen, was ich übrigens schon andernorts publiziert habe, daß von den 4 Hauptgruppen der Sprachstörungen (Aphasie, Taub-Stummheit, Mutismen und Stottern) das Stottern durch Faradisation nicht behoben werden konnte. Der Aphasische und Taub-Stumme schreit auf, wahrscheinlich auf dem Wege des subcortikalen Lautzentrums, wie ja auch der Säugling und der Anenzephale schreit, und hält nun, da er psychologisch nicht geschult ist, dies für ein Resultat des Mechanismus, mit dem er sonst Stimme produziert, also des willkürlichen Mechanismus. Das übt einen suggestiven Einfluß auf den Pat. aus, welcher zur Heilung führen kann. Wenn man einen Stotterer faradisiert, schreit er auch, das weiß er von früher; daher ist er auf diesem Wege nicht beeinflußbar.

E. Urbantschitsch: Ich habe schon im Jahre 1914 über einige derartige Fälle von Taub-Stummheit in dieser Gesellschaft berichten können, Fälle, die schon an mehreren Spitälern vollständig erfolglos behandelt worden waren und deshalb aus dem Heeresverbande als „unheilbar" hätten entlassen werden sollen. Ich hatte mir damals die Methode starker, kurzdauernder Faradisation zwecks Überrumplung für diese Fälle zurechtgelegt, von dem Gedanken ausgehend, daß bei ihnen die Sprache von selbst wiederkehren dürfte, wenn diese Leute nur einmal zum Bewußtsein gekommen sind, daß bei ihnen noch die Fähigkeit, einen Laut hervorzubringen, vorhanden ist, wenn also die psychische Hemmung in Wegfall gekommen ist. Tatsächlich ist mir auf diesem Wege gelungen, eine tadellose Heilung zu erzielen. Seither habe ich diese Methode ständig angewendet. Irrtümlich wird diese in Deutschland als „Kaufmannsche Methode" bezeichnet, obwohl sie Kaufmann viel später in analoger Weise wie ich in Verwendung zog.

Neumann (Schlußwort): Doz. Fröschels möchte ich erwidern, daß die Heilung ohne einen Schrei von seiten des Pat. vor sich ging. Er begann zunächst mit leiser gepreßter, dann mit freier Stimme zu sprechen, wobei er von dem elektrischen Strome nicht genug bekommen konnte. Die sehr interessante Erklärung des Heilungsvorganges mit dem subkortikalen Lautzentrum trifft für unseren Pat. nicht zu.

II. R. Leidler: **Syringomyelie mit rein rotatorischem Nystagmus III. Grades, Schwindel und Vorbeizeigen** (aus der Heilanstalt für Nervenkranke: Maria Theresienschlössel [Vorstand Prof. Redlich]).

47 Jahre alte Frau, welche seit 1916 an zunehmender Schwerbeweglichkeit und Steifigkeit im linken Bein leidet. 1917 traten Schmerzen in der rechten Schulter hinzu. Heiße Umschläge, welche Brandwunden erzeugten, wurden nicht schmerzhaft empfunden. Allmählich traten Steifigkeit der

Digitized by Google
Original from UNIVERSITY OF CALIFORNIA
Generated on 2019-10-24 16:19 GMT / http://hdl.handle.net/2027/uc1.b3252768
Public Domain in the United States, Google-digitized / http://www.hathitrust.org/access_use#pd-us-google

Muskeln der Arme, Abmagerung der Schulter und der Hände auf. Derzeit kann die Pat. die rechte obere Extremität überhaupt nicht mehr bewegen.

Seit August 1919 bemerkt Pat. beim Blick nach rechts einen Schwindel. Wenn sie die Augen in den rechten Augenwinkel einstellt, bemerkt sie, daß die betrachteten Gegenstände plötzlich einen Ruck nach links machen. Dann stehen sie eine Zeit still; nach einigen Sekunden tritt dann derselbe Ruck wieder auf. Diese Art des Schwindels ist von der Lage, in welcher sich die Pat. eben befindet, unabhängig. Manchmal hat Pat. beim Blick nach rechts auch das Gefühl, nach rechts und hinten gezogen zu werden.

Seit einigen Monaten gesteigerter Harndrang, manchmal spontaner Urinabgang. Beim Schlucken oft Regurgitieren.

Aus dem neurologischen Befund: Linke Pupille Spur größer als die rechte; beide rund, Reaktion prompt. Nystagmus siehe otologischen Befund.

Gaumensegel links tiefer als rechts, Nische links verstrichen. Kein Gaumen- und Rachenreflex. Sonst Hirnnerven ohne Befund. Rekurrenslähmung rechts.

Obere Extremitäten: Starke Atrophie der Schulterblattmuskulatur beiderseits, mehr rechts, leichte Atrophie der kleinen Handmuskulatur, r. > l. Aktive willkürliche Bewegungen der rechten oberen Extremitäten aufgehoben. Sehnen- und Periostreflexe rechts 0, links deutlich. Rumpf: Starke Kyphoskoliose im Bereich der oberen Dorsalwirbel mit Konvexität nach links, im Bereich der unteren Dorsalwirbel und der Lendenwirbel mit Konvexität nach rechts. Bauchdeckenreflexe beiderseits 0. Muskulatur des Abdomens schlaff. Untere Extremitäten: Keine Atrophien; beiderseits Spasmen, r. > l. P. S. R. und A. S. R. beiderseits sehr verstärkt r. > l. Babinski beiderseits deutlich. Sensibilität: In allen Segmenten von $C_4$ beiderseits angefangen, rechts bis $D_{11}$, links bis $D_{10}$. Hypästhesie für kalt und warm. Dasselbe für Schmerz im Bereich von $C_4$ rechts, sonst Hyperästhesie für Schmerz in demselben Gebiet, indem die Temperaturstörung sich befindet. Berührungsempfindlichkeit überall erhalten. Wassermann negativ.

Otologischer Befund: Beide Trommelfelle leicht getrübt und etwas eingezogen. v. r. 5 bis 6 *m*, l. 10 *m*; C stark verkürzt r. > l.; $c^4$ beiderseits normal. Rinne beiderseits positiv. Knochenleitung normal lang. Weber nach rechts.

Spontaner Nystagmus: Beim Blick geradeaus rein rotatorische Nystagmus nach rechts, welcher sich beim Blick nach rechts hochgradig verstärkt, aber auch beim Blick nach links deutlich sichtbar bleibt. Derselbe Nystagmus ist auch beim Blick nach unten zu sehen.

In der linken oberen Extremität (die rechte kann nicht geprüft werden) im Schultergelenk zeigt Pat. sowohl beim Zeigen von oben nach unten als auch von unten nach oben (sowohl palma nach unten als auch palma

Digitized by Google
Original from UNIVERSITY OF CALIFORNIA
Generated on 2019-10-24 16:19 GMT / http://hdl.handle.net/2027/uc1.b3252768
Public Domain in the United States, Google-digitized / http://www.hathitrust.org/access_use#pd-us-google

nach oben) konstant zirka 3 bis 4 *cm* nach außen vorbei. In der Horizontalebene kein Vorbeizeigen.

Kalorische Reaktion (Wasser von zirka 12° C) rechts: Nach zirka 70 $cm^3$ tritt ein starker horizontaler Nystagmas nach links auf, wobei der spontane Nystagmus nicht modifiziert wird. Der auftretende Schwindel wird mit dem spontanen nicht identifiziert. Links: Nach zirka 300 $cm^3$ tritt eine deutliche Verstärkung des spontanen Nystagmus mit subjektivem Schwindel auf, jedoch kein horizontaler Nystagmus. Das Vorbeizeigen nach dem Ausspritzen ist typisch, d. h. das spontane Vorbeizeigen nach außen wird verstärkt bzw. aufgehoben.

Diagnose: Syringomyelie. Chron. Mittelohrkatarrh, besonders rechts. Erkrankung des zentralen Vestibularapparates im kaudalsten Abschnitt der Akustikuswurzel wahrscheinlich rechts, mit Schwindel, Nystagmus rotat. III. Grades nach rechts und spontanem Vorbeizeigen der linken oberen Extremität nach außen.

Dieser Fall beweist wieder in einwandfreier Weise meine an Kaninchen gewonnene Erfahrung, daß der rotatorische Nystagmus in die kaudalsten Partien der spinalen Akustikuswurzel zu lokalisieren ist und daß derselbe stärker (in unserem Falle ausschließlich) zur Seite der Läsion (welche hier offenbar durch den für Syringomyelie typischen lateralen Spalt in der rechten Hälfte der Medulla oblongata dargestellt wird) schlägt[1]). Interessant an diesem Falle ist ferner, daß die Pat. an Schwindel leidet und daß sie, ohne irgendwelche Zerebellarsymptome zu zeigen, nach außen vorbeizeigt. Das spricht vielleicht dafür, daß das Zeigen auch spontan schon von tieferen Zentren, als es das Zerebellum ist (vestibularspinale Bahn), beeinflußt werden kann. Der Umstand, daß trotz Auslösung eines horizontalen Nystagmus nach links (kalorisch) der spontane rotatorische nach rechts III. Grades in voller Stärke bestehen bleibt, spricht für eine ziemliche Selbständigkeit der verschiedenen Nystagmusarten. Andrerseits ist es wieder auffällig, daß vom linken Ohr kein horizontaler Nystagmus kalorisch auszulösen ist, die Verstärkung des rotatorischen aber erst nach 300 $cm^3$ (gegen 70 $cm^3$ rechts) Wassers auftritt.

## Diskussion.

E. Ruttin: Ich möchte darauf aufmerksam machen, daß ich diesen rotatorischen Nystagmus in Fällen gesehen habe, bei denen gar kein Symptom von Syringomyelie bestand und die als optischer Nystagmus von den Augenkliniken zugeschickt worden waren und nach dem negativen Vestibular-

[1]) Vgl. Leidler, Über die Beziehungen der Syringomyelie (resp. Syringobulbie, zum zentralen Vestibularapparat. Z. f. O. Bd. 76 .1918.

Digitized by Google
Original from UNIVERSITY OF CALIFORNIA
Generated on 2019-10-24 16:19 GMT / http://hdl.handle.net/2027/uc1.b3252768
Public Domain in the United States, Google-digitized / http://www.hathitrust.org/access_use#pd-us-google

befunde als optisch bezeichnet werden mußten. Worauf er zurückzuführen war, weiß ich nicht, vielleicht war er kongenital.

R. Leidler: Mein Fall ist eine sichere Syringomyelie und der Nystagmus, den ich auch in anderen Fällen von Syringomyelie gesehen habe, für diese typisch.

III. E. Urbantschitsch: **Akute Mastoiditis bei Rachenerysipel mit Auftreten eines Fistelsymptoms in der zweiten Woche der Ohrerkrankung.**

Anton R., 18 Jahre alt, Mechanikergehilfe, aufgenommen auf die Ohrenstation des Kaiser Franz Josef-Spitals am 24. November 1919.

Pat. litt schon in seiner Kindheit öfters an akut eitrigen Mittelohrentzündungen, hatte in den letzten 8 Jahren aber keine mehr durchgemacht. Am 8. November 1919 traten Kältegefühl und Fieber, Erbrechen sowie Bewußtlosigkeit auf. Am wievielten Tag der Erkrankung die Ohreiterung aufgetreten ist, kann nicht angegeben werden, jedenfalls bestand aber schon in der ersten Woche Schwindel, der früher nie aufgetreten war. Von dem behandelnden Arzt wurde die Diagnose „Meningitis oder Typhus" gestellt.

Rachenbefund: Schleimhaut des Rachens, der Gaumenbogen und der Uvula scharlachrot, geschwollen, ödematös, Tonsillen hochgradig entzündlich geschwollen: Rachenerysipel (Med.-Rat Dr. Hanszel).

Ohrenbefund (am 24. XI.): Linker Gehörgang mit massenhaft Eiter erfüllt der aus ihm abtropft. Sackförmige Vorstülpung des hinteren oberen Trommelfellquadranten. Details in der Tiefe nicht erkennbar. Warzenfortsatz hochgradig druckempfindlich. Kein spontaner Nystagmus, kalorische Reaktion positiv, Fistelsymptom positiv: bei Kompression gegen links, bei Aspiration nach rechts. v = a. c.

Aufmeißelung des Warzenfortsatzes am 25. XI.: Gleich bei dem 1. Meißelschlag quillt dickrahmiger freier Eiter hervor. Alle Zellen vom Antrum bis zur Terminalzelle mit reichlichem Eiter erfüllt; zahlreiche zerstreute eitererfüllte Zellen. Im Antrum Granulationen. Horizontaler Bogengang nur in seiner hinteren Hälfte zu sehen, hier keine Fistel. Sinus vom oberen bis unteren Knie freigelegt.

Bakteriologischer Befund (Dr. Kutschera): Grampositive Diplokokken.

Verlauf: Wundheilung langsam fortschreitend, Allgemeinbefinden sich allmählich hebend.

19. XII. Schluckbeschwerden, zähes Sekret im Rachen, Ödem der Uvula und Gaumenbogen: Rezidive des Rachenerysipels.

4. II. 1920 fast geheilt aus der Spitalsbehandlung entlassen.

Epikrise: Der Pat. erkrankte im Verlaufe von Rachenerysipel an eitriger Mastoiditis und mußte operiert werden. Ob es sich um eine Entzündung handelte, die sich per continuitatem vom Rachen durch die Tube auf das Mittelohr erstreckte oder ob es sich um eine sekundäre Infektion handelte, läßt sich nicht mit Sicherheit nachweisen, für letztere spricht der bakteriologische Befund (Diplokokken), während die lokalen Erscheinungen

Generated on 2019-10-24 16:19 GMT / http://hdl.handle.net/2027/uc1.b3252768
Public Domain in the United States, Google-digitized / http://www.hathitrust.org/access_use#pd-us-google
Digitized by Google
Original from UNIVERSITY OF CALIFORNIA

den ersteren Infektionsmodus in den Bereich der Wahrscheinlichkeit rücken. Bemerkenswert ist jedenfalls der ungstörte, wenn auch etwas verlangsamte Heilungsverlauf (kein Übergreifen des Erysipels auf das Ohrgebiet!), trotz einer Rezidive des Rachenerysipels.

Zweitens erscheint das besonders frühzeitige Auftreten eines Fistelsymptoms beachtenswert, das wir gewöhnlich nur bei chronischen Fällen beobachten, in diesem Fall wohl ein Beweis der besonderen Virulenz der Bakterien, wahrscheinlich bei bestehender Disposition, die vielleicht durch die schon öfters durchgemachten akuten eitrigen Mittelohrentzündungen gegeben war. In einem Fall von infektiös-traumatischer Otitis konnte ich einmal das Auftreten einer Labyrinthfistel am Ende der 5. Woche der Erkrankung beobachten.

Diskussion.

M. Hajek: Worauf stützte sich die Diagnose Rachenerysipel?

E. Urbantschitsch: Gaumenbögen, Pharynx und Uvula waren dunkelrot, es bestanden hochgradiges Ödem mit Blasenbildung, hochgradige Schluckbeschwerden und Fieber. Dann hat sich die Entzündung weiter verbreitet, ist wieder zurückgegangen und später wieder in ähnlicher Form aufgetreten.

IV. S. Gatscher: **Chronische Entzündung in Form knotiger Infiltration an beiden Ohrläppchen.**

Die 20jährige Patientin leidet seit zirka 3 Jahren an der Veränderung der Ohrläppchen, die die Herren an der rechten Seite noch unverändert sehen können, während an der linken zur histologischen Untersuchung eine Probeexzision vorgenommen wurde. Das Ohrläppchen fühlt sich an der betroffenen Stelle derb infiltriert an, wobei man einzelne Knötchen heraustasten kann, die Haut ist leicht livid über den Infiltraten gefärbt. Ohne Schmerzen hat diese Infiltration zugenommen, weder bei der Entstehung noch im Wachstum war ein Zusammenhang mit irgendeiner anderen Erkrankung noch einem äußeren Einfluß nachzuweisen.

Die Differentialdiagnose war nach meiner Ansicht zwischen knotiger Tuberkulose, chronischem Erysipel und Dystrophie des Gewebes nach thermischem Reiz (Kongelatio) zu stellen. Nach dem klinischen Bilde konnte ich mich zu keiner Diagnose entschließen und habe deshalb Pat. der dermatologischen Klinik überwiesen.

Auch jetzt ist auf Grund oder mit Unterstützung des von der linken Seite gewonnenen Präparates eine diagnostische Entscheidung nicht möglich, da man im histologischen Bilde nur eine dichte, kleinzellige Infiltration des Fettgewebes nachweisen kann ohne besondere charakteristische Merkmale.

Zu bemerken ist noch, daß die Pirquet- und Wassermann-Reaktion negativ ist.

Diskussion.

G. Alexander: Nach dem mikroskopischen Präparat ist das ein Keloid. Lymphoide Infiltrate darin sind nichts Seltenes.

Gatscher (Schlußwort): Für ein Keloid besteht kein Anhaltspunkt, da man, wie gesagt, im Präparate nur die beschriebene Infiltration

Digitized by Google
Original from UNIVERSITY OF CALIFORNIA
Generated on 2019-10-24 16:19 GMT / http://hdl.handle.net/2027/uc1.b3252768
Public Domain in the United States, Google-digitized / http://www.hathitrust.org/access_use#pd-us-google

sieht. Auch in der dermatologischen Gesellschaft, in der die Pat. demonstriert wurde, blieb die Diagnose aus dem Strukturbilde unentschieden.

V. J. Fischer: **2 Fälle, in welchen trotz heftigsten, experimentell auslösbaren Nystagmus bei Fehlen der Schwindelempfindung ein Vorbeizeigen nicht stattfindet.**

Fall I. K. L., 18 Jahre, Bauernsohn.

Pat. hat noch sieben Geschwister, die alle gesund sind, Mutter gesund, Vater starb an Herzschlag. Pat. hat nur 2 Klassen der Schule besucht und kann weder lesen noch schreiben. Als Kind litt er an Fraisen. Später aquirierte er Masern und voriges Jahr erkrankte er an Grippe. Seit seinem 5. Lebensjahr leidet er an zeitweilig auftretenden Attacken von Schwindel, Erbrechen, Kopfschmerz, Ohrensausen und schlechtem Hören. Die Anfälle dauern von einigen Minuten bis 1 Stunde und treten in unregelmäßigen Intervallen auf. Über die Richtung der während des Anfalles vorhandenen Scheindrehung der Umgebung weiß Pat. nichts anzugeben. 12. XI. 1920. Stat. pr. (Dr. Spiegel). Körperlänge 139 *cm*, Unterlänge 71, Oberlänge 68, Thoraxumfang 77, Bauchumfang 66, Armlänge 60, Schädelumfang 55, Fußlänge 22. Allgemein infantiler Habitus. Kindlicher Behaarungstypus. Skrotum sehr klein, weich. Im Bereiche der Hirnnerven keine Störung. Tonsillen leicht vergrößert. Am Halse keine Drüsenschwellung. Schilddrüse nicht vergrößert. Thorax: Rund, kindlich, Grenzen beiderseits unter dem Angulus, gut verschieblich r. v. o. Rand der 6. R. l. u. Rand der 4. R. Überall normaler Perkusionsschall und vesikuläres Atmen von puerilem Typus. Kor.: Relative Dämpfung 1 Quf. R. vom r. Sternalrand 4. R. 1 Quf. einwärts von der Mm. L. Über allen Ostien reine Töne. Zweiter Pulmonalton akzent. Links vom Sternum im zweiten und dritten Interkostalraum eine in die Herzdämpfung übergehende, bei leiser Perkusion hervortretende Dämpfung. Abdomen leicht vorgewölbt, infantile Verteilung des Fettpolsters, Leber, Milz nicht vergrößert. Reflexe nicht normal. Lumbalpunktat: Liquor klar, unter erhöhtem Druck, kein Eiweiß, keine zellulären Anomalien.

Röntgenbefund (Dr. Schenkel): Am Schädel ist die Koronarnaht beiderseits nicht deutlich nachweisbar. Vertiefte Impressiones digitatae. Sella von normaler Architektur und Größe. Sagittalnaht nicht darstellbar.

Augenbefund (Dr. Meißner): o. p. B.

Ohrbefund (geprüft während der anfallfreien Zeit): Beide Trommelfelle normal. Hörweite: Beiderseits 12 *m* Flüstersprache. Stimmgabelbefund: Normal. Spontannystagmus nach beiden Seiten ersten Grades, horizontal nach rechts beim Blick nach rechts und nach links beim Blick nach links. Beide Nystagmusformen sind meist sehr grobschlägig von wechselnder Frequenz, werden jedoch für kurze Zeit durch einen gleichfalls horizontalen aber kleinschlägigen Nystagmus auf beiden Seiten unterbrochen. Der nach links gerichtete Nystagmus zeigt mitunter eine eben noch bemerkbare geringe Komponente eines verkehrt gerichteten rotatorischen Nystagmus.

Digitized by Google
Original from UNIVERSITY OF CALIFORNIA
Generated on 2019-10-24 16:19 GMT / http://hdl.handle.net/2027/uc1.b3252768
Public Domain in the United States, Google-digitized / http://www.hathitrust.org/access_use#pd-us-google

Schwindel besteht trotz des spontanen Nystagmus nicht, überhaupt fehlt der Schwindel stets in der anfallfreien Zeit. Romb.: kaum angedeutet. Kein spontanes Vorbeizeigen. Kalorische Prüfung: R. O. Nach einer Spritze kalten Wassers Nystagmus beim Blick geradeaus; Dauer 45 Sek. Der Nystagmus ist äußerst grobschlägig, die Elongationen sind bedeutend. L. O. Dasselbe Ergebnis; Dauer 48 Sek.

Trotz des heftigen, grobschlägigen Nystagmus, empfindet Pat. kein Schwindelgefühl (!) und zeigt nicht vorbei! (gepr.: Handgelenk, Ellbogengelenk und Schultergelenk). Prüfung auf dem Drehstuhl: Nach 10maliger Rechtsdrehung grobschlägiger Nystagmus nach links, Dauer 22 Sek. Fallreaktion typisch. Nach 10maliger Linksdrehung grobschlägiger Nystagmus nach rechts, Dauer 24 Sek. Fallreaktion typisch. Pat. empfindet nach dem Drehen kein Schwindelgefühl und zeigt nicht vorbei! Galvanische Prüfung: Kathode am Ohr, Anode am Nacken. Bei 4 M.-A. Nystagmus beim Blick geradeaus, starker Schwindel und Brechreiz. Fallrichtung und Vorbeizeigen typisch. Versuchsanordnung nach Mach und Kreidl: Nach dem Kalorisieren und der Drehung kann Pat. über Aufforderung den Zeiger einer Uhr ohne weiteres vertikal einstellen.

Epikrise: Es kann kein Zweifel herrschen, daß es sich in diesem Fall um einen Hydrocephalus internus handelt. Für diese Annahme sprechen der bei der Lumbalpunktion unter erhöhtem Druck abfließende Liquor, die anfallsweise auftretenden Kopfschmerzen, der Schwindel, das Erbrechen, die paroxysmale Schwerhörigkeit und das Ohrensausen, der Röntgenbefund, der große Schädelumfang und die geringe Intelligenz des Pat. Charakteristisch ist auch der Wechsel in der Intensität der Erscheinungen. Wenn also die Diagnose Hydrozephalus als sicher erscheint, können bezüglich der Ätiologie desselben Zweifel obwalten. Zur Erklärung könnte man entweder die Auffassung verwerten, daß Pat. seinerzeit, als er an Fraisen litt, eine Meningo-Enzephalitis durchgemacht hat, als deren Folge der Hydrozephalus sich entwickelt. Eine andere Auffassung vertritt Dr. Spiegel, der gestützt auf den Röntgenbefund als Ursache des Hydrozephalus eine prämature Synostose der Schädelnähte annimmt.

Welche Auffassung in diesem Falle für die Ätiologie des Leidens in Betracht kommt, ist nur von untergeordneter Bedeutung. Für uns zeigt der Fall deshalb ein besonderes Interesse, weil er in einwandfreier Weise beweist, daß trotz Vorhandensein eines heftigen Nystagmus beim Fehlen der Schwindelempfindung kein Vorbeizeigen stattfindet.

Zu demselben Ergebnis führt auch die Untersuchung des zweiten Falles, über den ich hier kurz berichten will:

Fall II. K. H., 45 Jahre, Silberschmied.

Familienanamnese o. B. Pat. ist seit 24 Jahren verheiratet und ist kinderlos. Seine Frau hat einmal abortiert. Pat. hat als Kind Blattern durchgemacht. Später litt er an Wassersucht. Mit 27 Jahren erkrankte er an einer traumatischen Orchitis.

Digitized by Google
Original from UNIVERSITY OF CALIFORNIA
Generated on 2019-10-24 16:19 GMT / http://hdl.handle.net/2027/uc1.b3252768
Public Domain in the United States, Google-digitized / http://www.hathitrust.org/access_use#pd-us-google

Seit ungefähr 1½ Jahren bemerkte er eine Abnahme des Hörvermögens. Seit dieser Zeit klagte er auch über starke Kopfschmerzen auf der rechten Schädelhälfte und Empfindung der Erschlaffung der Hände. Seiner Frau fiel auf, daß er seit einigen Monaten äußerst zerstreut und vergeßlich geworden sei, daß sich sein Wesen verändert habe, daß er beim Reden häufig stottere und sich beim Rechnen oft irrt. Klagen über Schwindel, Brechreiz oder Erbrechen bestanden nicht. Auch Gleichgewichtsstörungen waren keine vorhanden. Venerische Affektionen werden in Abrede gestellt.

Neurologischer Befund (Dr. Brunner): Paraesthesien und Ungeschicklichkeit der rechten Hand (Pat. kann jedoch den Rock auf- und zuknöpfeln). Keine Klopfempfindlichkeit des Schädels. Kein deutlicher Schallunterschied. Motilität der Augen nach beiden Seiten etwas eingeschränkt. Linke Lidspalte etwas weiter als die rechte. Linker Nervus facialis paretisch. Zunge weicht nach rechts ab. Trigeminus intakt. Sehnenreflexe in der oberen und unteren Extremität beiderseits gesteigert. Kein Babinski, kein Fußklonus, keine Ataxie, keine Koordinationsstörungen. Tiefe und oberflächliche Sensibilität intakt. Motorische Kraft in der rechten oberen Extremität wesentlich stärker als in der linken. B. D. R. rechts auslösbar, links fehlend. Ebenso Kremaster. Kein Intensionstremor. Keine skandierende Sprache. Ohrbefund: Trommelfell beiderseits normal. Hörweite: V = 5 *m*, 4 *m*; v = 1 *m*, ½ *m*.

Weber im Kopfe, Kopfknochenleitung beiderseits verkürzt, $c^4$ rechts 10 Sek. verkürzt, links 15 Sek. verkürzt. C fast normal. In der Rombergstellung kein Schwanken, keine Gleichgewichtsstörungen, keine unilateralen Koordinationsstörungen, keine Adiadochokinese. Kein spontanes Vorbeizeigen. Kein Spontannystagmus. Vestibularapp.: Nach 10 Rechtsdrehungen Nystagmus nach links (grobschlägig frequent, dritten Intensitätsgrades, Dauer 34 Sek.). Typische Fallreaktion. Kein Schwindel. Kein Vorbeizeigen! Nach 10 Linksdrehungen Nystagmus nach rechts, grobschlägig dritten Grades 36 Sek. Mäßiger Schwindel, Vorbeizeigen im rechten Schultergelenk nach außen. Kalorische Prüfung: R. O. Nach einer Spritze kalten Wassers heftiger, grobschlägiger, rotatorisch horizontaler, äußerst frequenter Nystagmus nach links, der länger als eine Minute dauert. (Latenzzeit verlängert.) Kein Schwindel! Kein Vorbeizeigen! L. O. Nach einer Spritze kalten Wassers dasselbe Resultat, kein Schwindel! Kein Vorbeizeigen! Versuchsanordnung nach Mach und Kreidl: Trotz heftigem ausgelösten Nystagmus kann Pat. den Zeiger der Uhr tadellos vertikal einstellen.

Augenbefund (Dr. Meißner): Fundus normal. Geringe Hypermetropie und Astigmatismus, Gesichtsfeld normal.

Röntgenbefund (Dr. Schenkel): Keine Kennzeichen einer pathologischen Veränderung. Keine Drucksteigerung nachweisbar.

Wassermann negativ. (Im Blute. Die Vornahme der Lumbalpunktion wurde verweigert.)

Epikrise: In diesem Falle handelt es sich um eine progressive Paralyse mit Erkrankung beider Oktavi. Auch hier muß das für uns Interessante



Digitized by Google
Original from UNIVERSITY OF CALIFORNIA
Generated on 2019-10-24 16:19 GMT / http://hdl.handle.net/2027/uc1.b3252768
Public Domain in the United States, Google-digitized / http://www.hathitrust.org/access_use#pd-us-google

im Verhalten des Vestibularapparates zur Zeigereaktion gesucht werden. Wir finden eine pathologisch veränderte Erregbarkeit in dem z. B. bei der Kaltwasserspülung schon nach einer Spritze nach allerdings etwas verlängerter Latenzzeit ein Nystagmus höchsten Intensitätsgrades von über einer Minute Dauer auftritt, ohne daß Pat. das geringste Schwindelgefühl empfindet. Trotz des heftigen Nystagmus zeigt er weder im Schulter- noch im Ellbogenhandgelenk vorbei. Dasselbe gilt für die Drehung nach rechts. Erst in dem Momente, als er Schwindel empfindet, und zwar nur bei der Linksdrehung tritt typisches Vorbeizeigen auf. Ein gleiches Resultat wie im vorher erwähnten Falle erhält man bei der Versuchsanordnung nach Mach und Kreidl.

Diese beiden Fälle können daher als Stütze für die Anschauung Brunners herangezogen werden, wonach das Vorbeizeigen eine Manifestation des Schwindels darstellt und dem Bárányschen Zeigeversuch eine differenzial-diagnostische oder topographisch-diagnostische Bedeutung nicht zukommt.

Es tritt also das Vorbeizeigen in der Regel nur dann auf, wenn die im Großhirn lokalisierte Richtungsempfindung des Pat. durch den Schwindel irgendwie gestört erscheint.

Auf die bei beiden Pat. typisch aufgetretene vestibuläre Fallreaktion will ich heute nicht näher eingehen, da Brunner und ich darüber Untersuchungen begonnen haben, inwieweit eine Beteiligung des Kortex für das Zustandekommen der Fallreaktion in Betracht kommt, indem wir die Reaktionsbewegungen in der Narkose experimentell studieren und darüber an anderer Stelle berichten werden.

VI. J. Fischer: **Grippe. Perakute Otitis media. Panotitis. Meningitis. Exitus letalis 7 Tage nach Beginn der Ohrerkrankung. (Streptoccocus mucosus.) Zugleich ein Beitrag zur Frage der Panotitis cum meningitide.** (Erscheint ausführlich in der Monatsschrift für Ohrenheilkunde.)

Diskussion.

E. Ruttin: Ich möchte nur fragen, warum nicht operiert und nichts über die Frage der Operation gesagt wurde.

J. Fischer: Anfangs bestand keine Indikation zur Operation und wurde nur Parazentese gemacht. Als 24 Stunden später die Labyrintherscheinungen eingetreten sind, war auch die Operation nicht indiziert, weil durch das Trauma des Meißelns eine Propagation der Eiterung möglich gewesen wäre. Als dann die Meningitis manifest wurde, bestand keine Indikation mehr. Das Ganze spielte sich ja innerhalb weniger Tage ab.

S. Toch: Ich möchte darauf hinweisen, daß Jansen in letzter Zeit hervorhob, daß speziell bei Verletzungen in der Fensterregion (Steigbügelluxation) die Vestibularerscheinungen nicht wie sonst sofort nach der Verletzung auftreten, sondern sich erst nach einigen Stunden einstellen, dann aber ziemlich rasch an Intensität zunehmen und zu prognostisch sehr ungünstig zu beurteilenden Meningitiden führen, weshalb der genannte Autor

Digitized by Google
Original from UNIVERSITY OF CALIFORNIA
Generated on 2019-10-24 16:19 GMT / http://hdl.handle.net/2027/uc1.b3252768
Public Domain in the United States, Google-digitized / http://www.hathitrust.org/access_use#pd-us-google

für diese Fälle die Labyrinthoperation bei noch reagierenden Labyrinthen für angezeigt hält. Ein hierher gehöriger Fall wurde von mir beobachtet und publiziert. Was die im Gefolge der jetzigen Grippeepidemie auftretenden Olitiden anlangt, habe ich mehr den Eindruck, daß diese auffallend milde und leicht verlaufen und nicht, wie im Vorjahre, zu häufigen Komplikationen führen.

Ruttin: Wenn man annimmt, daß eine Otitis über das Labyrinth zur Meningitis führt, so kann ich es nicht verstehen, wenn man noch nicht operiert, weil noch keine Meningitis da ist, und nicht mehr operiert, weil die Meningitis bereits da ist.

G. Alexander: Es bestand in keinem Stadium eine chirurgische Indikation. Nach der Parazentese vollständiges Wohlbefinden, also sicher keine Verletzung dabei. 24 Stunden später plötzliche Ertaubung mit allen Zeichen einer foudroyanten diffusen Labyrinthitis. Damals bestand keine Indikation zur Operation, da kein Symptom auf ein Weiterschreiten des Prozesses hindeutete. Und eine solche unkomplizierte Labyrinthitis bei gesundem Knochen ist keine Indikation zur Operation. Die Bradykardie war ein Frühsymptom der Meningitis und zu dieser Zeit war die Diskussion möglich, ob die Pulsverlangsamung ein Symptom der Meningitis sei. Einen Tag haben die Internisten eine Vagusreizung angenommen. Aber selbst bei Diagnose der Meningitis hätten wir durch die Operation nichts anderes erzielen können, als durch eine Lumbalpunktion, nämlich eine Druckentlastung. Die von Toch erwähnten leichten Fälle kennen wir auch, die Schwere unseres Falles war die Veranlassung, ihn hier zu besprechen.

VII. L. Stein: **Eigenartiger Fall von Hör- und Sprachstörung.**

Das 8jährige Mädchen, das ich mir vorzustellen erlaube, hat sich als Kind nur insofern von anderen Kindern seines Alters unterschieden, als es erst mit 5 Jahren zu sprechen begonnen hat. Bis dahin hatte es keine Krankheiten durchgemacht. Die Familienanamnese bietet nichts Auffälliges, bis auf die Tatsache, daß von 10 Geschwistern 4, die sowohl früher als auch später als Pat. geboren wurden, im Alter von wenigen Tagen oder Wochen, wahrscheinlich an Lebensschwäche, gestorben sind. Im Alter von 6 Jahren war das geringe Sprachgut, das sich Pat. erworben hatte, wieder verschwunden, und zwar unmerklich. Das Kind wurde in das Ambulatorium für Sprachstörungen gebracht mit der Angabe, es höre und spreche nicht. Da es hier ein rätselhaftes Benehmen an den Tag legte, wurde es auf die Klinik für Ohren-, Nasen- und Halskrankheiten aufgenommen. Anfangs reagierte es tatsächlich auf keinerlei Gehörreize; auch der Lidreflex war negativ. Nach mehreren Versuchen, die ich zum Teil mit Dr. Gumpertz ausführte, zeigte es sich, daß das Kind die Töne der Harmonika in einer für die Sprache sicher ausreichenden Weise hörte, und zwar steigt das Hörvermögen mit der Höhe der Töne von mindestens ½ *m* bis zu mindestens 3 *m*. Spätere Prüfungen ergaben eine Übereinstimmung dieses Befundes mit dem Hörvermögen für die Töne der Edelmannschen Reihe. Weber nicht lateralisiert,



Digitized by Google
Original from UNIVERSITY OF CALIFORNIA
Generated on 2019-10-24 16:19 GMT / http://hdl.handle.net/2027/uc1.b3252768
Public Domain in the United States, Google-digitized / http://www.hathitrust.org/access_use#pd-us-google

Schwabach anscheinend nicht verkürzt, Rinne wahrscheinlich positiv. Trommelfelle beiderseits normal. Spülung und Drehung ergaben beiderseits einen kleinschlägigen, kurz dauernden Nystagmus. Dabei zeigte das Kind niemals vorbei, hatte keinerlei Ausdruckssymptome für Schwindel, keine Fallreaktion oder sonstige Gleichgewichtsstörungen, keinerlei andere Unlustsymptome, kein Erbrechen. Blut-, Augen- und Nervenbefund negativ. Interessant ist der Sprachbefund. Die Sprache klingt zunächst stark „verwaschen". Pat. spricht stark dysarthrisch nach, aber mit ausgesprochenem Gefühl für den musikalischen und dynamischen Akzent und für den Rhythmus. Das Ablesen ist ziemlich ausgebildet. Hervorzuheben ist, daß ein zuerst (richtig oder unrichtig) nachgesprochener Laut bei Wiederholen in einen anderen übergeht; diese Übergänge sind oft fließend. Bei allen Sprechversuchen ergibt sich — kurz charakterisiert — folgende Gesetzmäßigkeit: Die Vokale werden nasaliert. Die labiodentalen Laute der deutschen Sprache F und W werden bilabial artikuliert; dabei behält der erstere Laut seinen akustischen Charakter; W wird zu B. P ist erhalten. B wird zu einem nasalierten W. Eine solche konvergierende Entwicklung, wie wir sie hier bei W und B beobachten, sehen wir in vielen Sprachen, z. B. im Rumänischen. T wird vor E und I palatalisiert zu T', im Inlaut CHT'; manchmal auch F. Sonst erscheint es auch als P oder harter Einsatz. Analoge Wandlungen bei D. Auch hierfür Beispiele in vielen Sprachen. Die Palatalisierung ergreift auch das J (wird zu L', Ž), das Ch (wird zu CHL', TŠ), K (wird zu TŠ), das S (zeigt alle erdenklichen Übergänge zu TŠ). Das Š wird manchmal entspannt, so daß es sich dem vorderen CH nähert. Für L wird ein nasaler Vorderzungenlaut gesprochen. Das R fehlt. Man kann also nicht sagen, wie das bei der Erklärung des Stammelns immer geschieht, daß der Stammler einzelne Laute seiner Muttersprache nicht besitzt, er verwendet sie nur nicht dort, wo sie seine Umwelt gebraucht. Wir nehmen bei unserem Falle Palatalisierung, Entspannung, Konvergenz und Nasalierung wahr.

Es handelt sich also um eine Schädigung (Entwicklungshemmung, Enzephalitis) der Wernickeschen Region, und zwar muß man eine beiderseitige Affektion annehmen, da bei einem Kinde eine einseitige solche grobe Störungen nicht setzen kann. Dazu stimmt gut, daß die herabgesetzte vestibuläre Reaktion beiderseits gleich ist. Das Erhaltensein der Sprachmodulation zeigt den primären Affektcharakter der Sprache. Dem reiht sich die Nasalierung an, die ebenfalls eine primitive Spracheigentümlichkeit ist; dies zeigen einerseits die von Lach im Kriege aufgenommenen Gesänge primitiver Völker, welche überhaupt nur eine näselnde Vortragsweise anerkennen, andrerseits die von Gutzmann hervorgehobene Tatsache, daß die Rhinolalia aperta oft das einzige zurückbleibende Symptom einer Enzephalitis ist, was wiederum mit der Jacksonschen Annahme übereinstimmt. Von diesem Entwicklungsquerschnitt aus hat die Sprache nun ihre immanente Entwicklung durchgemacht. Das ergibt sich daraus, daß die angegebenen Lautänderungen mit den von der historischen Grammatik

Digitized by Google
Original from UNIVERSITY OF CALIFORNIA
Generated on 2019-10-24 16:20 GMT / http://hdl.handle.net/2027/uc1.b3252768
Public Domain in the United States, Google-digitized / http://www.hathitrust.org/access_use#pd-us-google

aufgestellten Lautgesetzen übereinstimmen; ich habe solche Fälle bereits in der Österr. Gesellschaft für experimentelle Phonetik gezeigt. Niemals zeigt sich der gegensinnig verlaufende Ersatz, also z. B. Übergang von TŠ in CH. Wir können also eine Progression der Sprache mancher Stammler wahrnehmen. Das schwankende Bild des ganzen Lautschatzes ist ebenfalls primitiv. Ich habe schon darauf hingewiesen, daß dies mit der Vielheit nicht zur Interferenz kommender Affekte bei Individuen, welche, wie die vorgestellte Pat., in hohem Grade von ihrer Umwelt unabhängig sind, zusammenhängt. Dies bringt jene Differenziertheit in der Allgemeinheit hervor. Näher kann ich darauf sowie auf die vestibulären Erscheinungen dieser Pat. im Rahmen der Demonstration nicht eingehen.

VIII. R. Leidler berichtet über **4 Fälle von Encephalitis lethargica mit spontanem vertikalen Nystagmus nach abwärts,** beobachtet in der Nervenheilanstalt „Maria Theresien-Schlössel" (Vorstand Prof. Redlich).

Fall 1: 41jähriger Lokomotivheizer, aufgenommen 3. II. 1920, geheilt entlassen 16. II. 1920. Außer den typischen Symptomen: Schlafen, Ptosis, Hinfälligkeit bestanden Doppeltsehen, Ohrensausen beiderseits, besonders links, und Schwindel beim Aufsetzen und längerem Stehen, wobei die äußeren Objekte von links nach rechts zu fliegen schienen. Ohrensausen und Schwindel traten stets zusammen auf. Von den objektiven Symptomen interessieren uns: Die hochgradige Ptosis, die Entrundung beider Pupillen, von denen die linke lichtstarr war, die rechte etwas auf Licht reagierte. Reaktion auf Akkomodation erhalten. Facialis l. < r. innerviert. Rechts Andeutung von Babinski. Keine Koordinationsstörung, kein Romberg, Gang ungestört, Zeigeversuch normal. Puls 72. Temperatur normal. Psyche ungestört. Wassermann negativ.

Ohrbefund: Trommelfell links getrübt und eingezogen, rechts Zerumen, Trommelfell etwas getrübt, v. r. mindestens 8 *m*, ebenso links (wegen Raummangels konnte keine größere Hörweite geprüft werden.) Schwabach leicht verkürzt. Rinne beiderseits +, C und $c^4$ normal gehört.

Bei extremer Blickrichtung nach rechts einige nystaktische Zuckungen. Beim Blick nach oben kein Nystagmus. Beim Blick nach abwärts im Sitzen und Liegen deutlicher vertikaler Nystagmus nach abwärts.

Kalorische Reaktion (Wasser von zirka 12°): Beiderseits nach zirka 150 $cm^3$ starke typische Reaktion mit subjektivem Schwindelgefühl, welches in der Qualität mit dem spontanen (welches jedoch schwächer ist) identifiziert wird.

Der vertikale Nystagmus nach abwärts hielt — immer schwächer werdend — bis zum 16. II. an, von welchem Tage an er nicht mehr zu konstatieren war. Kein Schwindel. Pat. fühlt sich vollkommen gesund und wird entlassen.

Diagnose: Encephalitis lethargica mit annähernd normalem Cochlearisbefund und Erkran-

Digitized by Google
Original from UNIVERSITY OF CALIFORNIA
Generated on 2019-10-24 16:20 GMT / http://hdl.handle.net/2027/uc1.b3252768
Public Domain in the United States, Google-digitized / http://www.hathitrust.org/access_use#pd-us-google

kung des zentralen Vestibularapparates (Nyst. verticalis nach abwärts, Überregbarkeit für kalorische Reize).

Fall 2: 41jähriger Kaufmann. Aufgenommen am 27. I. 1920.

Beginn der Erkrankung vor zirka 1 Woche auf einer Reise mit Kopfschmerzen, Schüttelfrösten und Abgeschlagenheit. Nach anfänglicher Schlaflosigkeit und Aufregungszuständen trat kontinuierliches Schlafen ein. Seit 2 Tagen Besserung. Für die Tage der Höhe der Erkrankung hat Pat. nur unklare Erinnerung. Schwindel bestand nie. Pat. ist seit längerer Zeit schwerhörig, da er in sehr lärmenden Betrieben beschäftigt ist.

Status praesens: Pat. schläft viel; ist leicht zu erwecken. Keine Ptosis, Pupillen gleich groß, rund, reagieren auf Licht und Akkomodation. Augenhintergrund normal. Sonst objektiv. Beim Romberg versuch leichtes Schwanken. Pat. ist zeitlich nicht gut orientiert und sehr vergeßlich. Wassermann negativ.

Ohrbefund: Trommelfell beiderseits normal, v. beiderseits zirka ½ *m*. Schwabach verkürzt, Rinne beiderseits positiv. C gut, $c^4$ schlecht gehört.

Spontaner Nystagmus: Beim Blick nach abwärts auf beiden Seiten ein vertikaler Nystagmus nach abwärts mäßigen Grades. Derselbe Nystagmus tritt auch bei seitlichem Blick auf. Kein horizontaler Nystagmus, kein Schwindel, kein Vorbeizeigen.

Kalorische Reaktion (Wasser von zirka 12°): Beid rseits nach zirka 100 $cm^3$ sehr starke typische Reaktion mit Schwindel.

Dekursus: Das Schlafen nimmt rasch ab. Pat. ist immer noch zeitlich nicht gut orientiert und vergeßlich. Nachsprechen richtig, jedoch mit bedeutend verlängerter Reaktionszeit.

Seit dem 20. II. ist der Nystagmus vertikal verschwunden.

Diagnose: Encephalitis lethargica. Affektion des inneren Ohres im kochlearen Abschnitt (Berufserkrankung). Erkrankung des zentralen Vestibularapparates mit vertikalem Nystagmus nach abwärts und Überregbarkeit für kalorische Reize.

Fall 3: 18jähriger Handelsangestellter. Aufgenommen am 31. I. 1920.

Aus der Anamnese: Vor zirka 14 Tagen Schlaflosigkeit; 3 Tage später Kleinerwerden des rechten Auges und Unvermögen, das rechte Oberlid zu heben. Kein Fieber, keine Kopfschmerzen. Seit zirka 4 Tagen Druck auf beide Augen, unüberwindliche Schlafsucht. Kein Schwindel.

Aus dem Status: Pat. schläft fast den ganzen Tag; er ist leicht zu erwecken, vollkommen orientiert und geistig normal, schläft aber während der Untersuchung immer wieder ein. Beiderseits Ptosis, r. > l., Chvostek rechts, Herpes labialis. Pupillen rund, rechts größer als links; rechts Spur Lichtreaktion, links 0. Rechtes Auge weicht etwas nach außen ab. Facialis im Mundaste r. < l. Uvula etwas nach links verzogen. Würge- und Rachenreflex 0.

Digitized by Google
Original from UNIVERSITY OF CALIFORNIA
Generated on 2019-10-24 16:20 GMT / http://hdl.handle.net/2027/uc1.b3252768
Public Domain in the United States, Google-digitized / http://www.hathitrust.org/access_use#pd-us-google

Keine Störungen von seiten des übrigen Körpers. Babinsky 0. Beim Romberg Spur Schwanken. Kein Fieber.

Ohrenbefund: Trommelfell, Gehör- und Stimmgabelbefund beiderseits normal. Kein Schwindel.

Nystagmus: Bei seitlichem Blick nach rechts und links horizontaler Nystagmus. Beim Blick nach abwärts tritt ein sehr rascher, oszillierender Nystagmus verticalis auf.

Kalorische Reaktion (Wasser 12°): Nach kaum 100 $cm^3$ starker typischer Nystagmus und Schwindel beiderseits.

Dekursus: 6. II. Nystagmus horizontalis verschwunden. Nystagmus verticalis wie oben.

7. II. Nystagmus oscillat. verticalis nach oben und unten.

9. II. Nystagmus verticalis nach unten, horizontalis bei Blick nach rechts.

10. II. Horizontaler Nystagmus fehlt. Sonst wie oben.

11. II. Nystagmus horizontalis nach beiden Seiten, verticalis nach oben und unten.

12. II. Pupille l. < r. Lichtreaktion beiderseits gut, linke Spur träger als rechte.

Beide Pupillen entrundet, Nystagmus wie am 11. II. Linker Bulbus bleibt beim Blick nach oben zurück.

13. II. Bei seitlichem Blick nach links geht der rechte Bulbus nach einigen Sekunden gegen die Mittellinie zurück.

Diagnose: Encephalitis lethargica. Normaler Ohrbefund im cochlearen Abschnitt. Erkrankung des zentralen Vestibularapparates (vertikaler Nystagmus nach abwärts und Übererregbarkeit für kalorische Reize).

Fall 4 betrifft einen Pat. mit Encephalitis lethargica aus der Privatpraxis des Hrn. Prof. E. Redlich, welcher bei sonst normalem Ohrenbefund einen Nystagmus verticalis nach oben und unten hatte. Diesen Befund verdanke ich der liebenswürdigen mündlichen Mitteilung des Hrn. Prof. Redlich.

Epikrise: Das Interessante an diesen 4 Fällen ist der Umstand, daß alle einen vertikalen Nystagmus nach abwärts beim Blick nach abwärts aufwiesen. Wenn dieser Nystagmus auch mit anderen Nystagmusarten und verschiedenen, mit einseitigen Augenmuskelparesen im Zusammenhang stehenden Modifikationen des Nystagmus (vgl. Fall 3: oszillierender, wechselnder Nystagmus, Parese des linken Rectus int. usw.) verbunden war, so ist er es doch, welcher in allen 4 Fällen konstant zu beobachten war.

In der klassischen Arbeit Economos über Encephalitis lethargica (Festschrift für Obersteiner) findet sich die Angabe, daß Nystagmus nicht selten zu beobachten ist, ohne daß der Autor des näheren auf dieses Symptom eingeht. Bei der Durchsicht seiner 13 Fälle finde ich verzeichnet: In Fall 3 Nystagmus bei seitlichem Blick und Blick nach abwärts; in Fall 7 Nystagmus bei seitlichem Blick; in Fall 8: Blickbewegungen nach oben und unten bedeutend eingeschränkt; bei Fall 9: Blickbewegung nach oben etwas eingeschränkt.

Digitized by Google
Original from UNIVERSITY OF CALIFORNIA
Generated on 2019-10-24 16:20 GMT / http://hdl.handle.net/2027/uc1.b3252768
Public Domain in the United States, Google-digitized / http://www.hathitrust.org/access_use#pd-us-google

Wie haben wir uns das Auftreten dieses sonst so selten zu beobachtenden Nystagmus zu erklären? Ich glaube, daß der Umstand, daß bei allen diesen Fällen auch das Symptom des Schlafens sehr ausgeprägt war, uns auf die richtige Spur leitet. Nach Mauthner (bzw. Troemner) beruht das Schlafen auf einer Leitungsunterbrechung der sensiblen und sensorischen Reize zum Großhirn. Diese Unterbrechung erfolgt in der Gegend der III. Kerne, also im zentralen Höhlengrau (bzw. auch im Thalamus). Tatsächlich findet sich bei der Encephalitis lethargica und bei ihr verwandten, mit Schlafsucht einhergehenden Erkrankungen (Polioencephalitis ac. haemorrh. superior, Nona usw.) schwere enzephalitische Veränderungen in der Wandung des III. Ventrikels, des Aquäduktes und des Bodens der Rautengrube. Es ist also im höchsten Grade wahrscheinlich, daß der Nystagmus verticalis nach abwärts in dieselbe Gegend zu lokalisieren ist, wo Ptosis, Pupillen innervationsveränderungen und Schlafsucht entstehen, also in das Gebiet der Okulomotoriuskerne. Da wir nun wissen, daß Nystagmus verticalis nach aufwärts zerebralwärts vom VI. Kerne lokalisiert werden muß, so möchte ich behaupten, daß der Nystagmus verticalis nach abwärts am weitesten zerebralwärts von allen Nystagmusarten zu lokalisieren ist.

Wir hätten somit folgende Reihe: Am weitesten kaudalwärts der Nystagmus rotatorius, dann der Nystagmus horizontalis bis ungefähr zum VII. Knie, dann der Nystagmus verticalis nach oben und endlich der Nystagmus verticalis nach unten.

Die Übererregbarkeit für kalorische (Kälte-) Reize in unseren Fällen dürfte dieselbe Ursache haben, wie die analoge Übererregbarkeit bei gesteigertem Hirndruck.

Diskussion.

E. Urbantschitsch: Ich beobachtete vor kurzem auf der III. mediz. Abteilung des Kaiser Franz Joseph-Spitales (Prim. Decastello) einen Fall von Encephal. choreiformis mit ausschließlich vertikalem Nystagmus nach aufwärts.

Fr. Fremel: Ich habe über 60 Fälle untersucht und sehr häufig Nystagmus gefunden, in 3 Fällen nach aufwärts oder abwärts.

J. Fischer: Ein von mir in der Jännersitzung vorgestellter Fall von Encephalitis lethargica hatte keinen spontanen Nystagmus.

Leidler: Wegen der vorgeschrittenen Zeit habe ich nicht erwähnt, daß alle möglichen Nystagmusformen vorkommen, und nur wegen der Seltenheit den vertikalen Nystagmus hervorgehoben, den ich durch Zufall hier in 4 Fällen sah.

E. Urbantschitsch: Mein Fall ist insofern mit den Fällen von Leidler nicht zu identifizieren, als es sich bei dem von mir beobachteten Pat. um eine choreiforme Enzephalitis handelt, die auf Grippe zurückgeführt wird, während die Leidlerschen Fälle an Encephalitis lethargica erkrankt waren, die nach Economo mit Grippe in keinen Zusammenhang zu bringen sind.

Digitized by Google
Original from UNIVERSITY OF CALIFORNIA
Generated on 2019-10-24 16:20 GMT / http://hdl.handle.net/2027/uc1.b3252768
Public Domain in the United States, Google-digitized / http://www.hathitrust.org/access_use#pd-us-google

# Bücherbesprechungen.

**Anleitung zur Funktionsprüfung des Ohres (Prüfung des Gehör- und Gleichgewichtsapparates).** Für die Praxis dargestellt von Dr. A. Sonntag (Güstrow) und Dr. H. J. Wolf (Berlin). Mit einem Vorwort von Prof. G. Brühl. 2. verbess. Aufl. Mit 23 Abbild. Verlag von S. Karger, Berlin 1920. Br. Mk. 4·50, gbd. Mk. 6.—.

Die vorliegende Auflage zeigt gegenüber der ersten bezüglich der Hörprüfung keine Änderung, wogegen die Kapitel über die Prüfung des statischen Organs und der Kleinhirnfunktion den Forschungen der letzten Jahre entsprechend umgestaltet wurde. Die „Anleitung" ist vornehmlich für den praktischen Arzt geschrieben und bringt auf 76 Seiten in sehr faßlicher Form, durch instruktive Abbildungen erläuternd, alle wichtigen kochlearen, vestibularen und zerebralen Untersuchungsmethoden des Otiaters, wodurch das Ziel, das sich die Autoren gesteckt haben, vollauf erreicht wird.

Zum Schluße der Funktionsprüfung des Schneckenapparates geben die Verf. ein Verzeichnis für die schematische Aufzeichnung des Prüfungsresultates nach Brühl, mit dem sich Ref. nicht befreunden möchte. Vor allem scheint die Bruchform für rechts (als Zähler) und links (als Nenner) schon deshalb nicht glücklich gewählt, weil wir gewohnt sind, eben die Bruchform auch für das Verhältnis von pathologisch (Zähler) zu normal (Nenner) zu benutzen, wie für das Hören einer Taschenuhr, wofür die Formel z. B. $h = \frac{50}{100}$ besagt, daß eine Uhr in dem gegebenen Fall nur 50 *cm*, normal aber 100 *cm* (Nenner) gehört wird. Das „Nebeneinander" in der Schreibweise entspräche außerdem dem natürlichen Verhältnis der Lage des Pat. bzw. seiner Ohren zu dem Untersucher, so daß sich der erstgenannte Befund auf das rechte Ohr des Pat. (links vom Untersucher), der letztere, allenfalls durch ein auffälligeres Trennungszeichen geschiedene sich auf das linke Ohr (rechts vom Untersucher) bezieht. Rinne, Weber und Schwabach wären übersichtlicher mit den internationalen Abkürzungszeichen R, W, S zu bezeichnen. Die Verkürzung wird besser durch das Zeichen „—" als „vk" dargestellt, der Grad nach Ref. durch die Indexzahlen $^{(1)}$ = mäßig, $^{(2)}$ = mittelstark, $^{(3)}$ = sehr stark, wobei zwecks noch feinerer Abstufung ein und desselben Grades bei stärkerer Intensität innerhalb desselben Grades römische Ziffern Verwendung finden können; also beispielsweise $—^{(3)}$ = sehr stark verkürzt, $—^{(III)}$ = in höchstem Maße verkürzt. Die gleiche Bezeichnung gilt für + (verlängert); = steht für normal. Beim Weberschen Versuch bedeutet ∾, daß der Ton nicht lokalisiert wird, die Lokalisation wird durch einen Pfeil ausgedrückt (➵), wobei die Seite entweder durch die Pfeilrichtung (➵ = nach rechts, ➵ = nach links) erkenntlich ist oder durch Beifügung eines r (rechts) oder l (links) zum Pfeil. So findet sich z. B. im Schema des vorliegenden Buches folgender Fall:

Digitized by Google
Original from UNIVERSITY OF CALIFORNIA
Generated on 2019-10-24 16:20 GMT / http://hdl.handle.net/2027/uc1.b3252768
Public Domain in the United States, Google-digitized / http://www.hathitrust.org/access_use#pd-us-google

Trommelfell $\frac{\text{normal}}{\text{am Umbo rötlicher Schimmer}}$, v $\frac{2 - {}^1/_2}{1 - \text{a. c.}}$. Luftleitung C $\frac{0}{0}$, c $\frac{Mo}{0}$, $c^1 \frac{\text{st. vk}}{\text{st. vk}}$, $c^2 \frac{vk}{vk}$, $c^3 \frac{vk}{vk}$, $c^4 \frac{n}{n}$, $c^5 \frac{n}{n}$; Rinne $c^1 \frac{—}{—}$; Weber $(c^1)$: m; Schwabach $(c^1)$; verlängert $(+ 15^4)$. Nach dem vom Ref. geübten Schema würde diese Formel lauten: Trf. = | am Umbo rötl. Schimmer, v $2 - {}^1/_2$, 1 — a. c., LL. (C) o, o, (c)—(III), 0; $(c^1)—^3$, $—^3$; $(c^2)—^2$, $—^2$; $(c^3)—^1$, $—^1$; $(c^4)=$, $=$; $(c^5)=$, $=$. R $(c^1)—$, —; W $(c^1)\infty$; S $(c^1) + (15)$.

Es sind dies selbstverständlich nur Kleinigkeiten, die gar nicht ins Gewicht fallen. Jeder Autor wird sich ein Schema zurecht gelegt haben, das er dann bevorzugt. Zweck dieses Hinweises soll auch nur sein, durch eine Gegenüberstellung solcher Abkürzungen auf die Prägnanz und Übersichtlichkeit anderer Schemen aufmerksam zu machen.

Jedenfalls ist die Neuauflage des Büchleins herzlichst zu begrüßen und ihm die weiteste Verbreitung zu wünschen. E. Urbantschitsch.

---

# Referate.

## I. Allgemeines.

**Entstehung, Erkennen, Behandlung und Beurteilung seelisch verursachter Hörstörungen bei Soldaten.** Von W. Kümmel, Heidelberg. (Passow und Schäfer. Beitr. usw. Bd. XI. H. 1 bis 3.)

Verf. versucht zunächst, den Begriff, der „Labyrintherschütterung" klarzustellen. Analog der Hirnerschütterung definiert er dieselbe als zeitweiliges Aufhören der Labyrinthtätigkeit, verschuldet durch heftige mechanische Einwirkungen, ohne nachweisbare organische Veränderungen des Labyrinthes. Fälle mit gröberen, dauernden Veränderungen am Labyrinth dürfen demnach nicht hierher gerechnet werden. Als Symptom der isolierten Labyrintherschütterung ist der Gehörsausfall anzunehmen, daneben vielleicht Lähmungen oder Reizerscheinungen am Vestibularapparat. Der Ausgang der Labyrintherschütterung ist die vollständige Wiederherstellung. Nur ausnahmsweise bleibt eine verminderte Funktionsfähigkeit zurück. Von dieser und den anderen durch körperliche Gewaltwirkung verursachten Formen der Hörstörung ist die durch seelische Einflüsse entstandene zu unterscheiden. Es ist dies praktisch von größter Bedeutung, da bei richtiger Behandlung diese zumeist restlos beseitigt werden können.

Die Erscheinungen, die eine Explosion bewirken kann, sind, vorausgesetzt, daß sie nicht zu einer tieferen Wirkung auf das Gehörorgan geführt hat, als Einwirkung des überstarken Schalles zu betrachten. Verf. schlägt hierfür den Ausdruck „Vertäubung" vor, i. e. „die Unfähig-

Digitized by Google
Original from UNIVERSITY OF CALIFORNIA
Generated on 2019-10-24 16:20 GMT / http://hdl.handle.net/2027/uc1.b3252768
Public Domain in the United States, Google-digitized / http://www.hathitrust.org/access_use#pd-us-google

keit, Schalleinwirkungen, gleichgültig wie stark sie physikalisch sind, wahrzunehmen, ohne daß die Fähigkeit des Gehörorgans, durch einen solchen Schall körperlich erregt zu werden, aufgehoben wäre". Der Grad der Hörstörung kann sehr verschieden sein. Aus der Vertäubung kann ein krankhafter Zustand dadurch werden, daß mit ihr gleichzeitig anderweitige körperliche oder seelische Schädigungen auftreten, die durch seelische Einwirkung eine „Fixierung der Vertäubung" bewirken. Hauptsächlich Schrecken und Angst wirken in dieser Weise, besonders bei Leuten mit — wenn auch geringfügiger — psychopathischer Veranlagung, und bei Leuten, die schon vor dem Kriege eine organisch verursachte Schwerhörigkeit darboten. Schädlich wirken dann im Lazarett eine eventuelle falsche Diagnose des Arztes, unzweckmäßige Therapie und unzweckmäßige Teilnahme, die dem Kranken entgegengebracht wird; weiters die Bemühung, solchen Kranken eine Verständigung durch Erlernen des Ablesens von den Lippen zu ermöglichen und schließlich am allerschwersten die Beeinflussung durch die anderen Lazarettkranken.

Verf. unterscheidet 3 Hauptgruppen dieser Neurose. Die erste stellen die frisch aus dem Felde kommenden dar. Sie sind regelmäßig vollständig taub, die meisten haben auch die Sprache verloren, weitere Zeichen sind Gleichgültigkeit gegen die Umgebung, Schlaflosigkeit, Kopfschmerzen, Schwindelgefühl und die seelischen Symptome der Hysterie. Die Behandlung soll für Ruhe, Schlaf und ausgiebige Nahrungszufuhr sorgen. Örtliche Eingriffe, auch eine Hörprüfung sollen unterbleiben. Die Leute sollen zu der Vorstellung gebracht werden, daß es sich bei ihnen nicht um eine Beschädigung des Ohres, sondern um eine allgemeine Störung handelt. Eine Beurlaubung oder Entlassung des Patienten soll erst erfolgen, wenn er wenigstens ein für den Umgang mit anderen bequem genügendes Hörvermögen aufweist.

Die zweite Gruppe der Kranken hat schon längere Zeit in Lazaretten verbracht, so daß die oben angeführten schädigenden Einflüsse zur Wirkung kommen konnten. Verf. unterscheidet hier 2 Untergruppen, die rein traumatische und die durch Ohrerkrankungen entstandene „Pfropfungsschwerhörigkeit" (Aufpfropfung einer psychischen Komponente auf organische Schwerhörigkeit). Häufig bestehen bei diesen Kranken eine Reihe von nervösen Symptomen, die die Diagnose eines hysterischen Zustandes nahelegen. Schwieriger ist die Diagnose bei den monosymptomatischen Hörstörungen, die sich vielfach als vollständige Taubheit darstellen. Wichtig ist es in den Fällen, die angeblich von den Lippen ablesen, festzustellen, wie weit dabei akustische Wahrnehmungen mitwirken. Als Behelfe dienen hier der psychophysische Pupillenreflex, die kalorische Vestibularisprüfung, die Bárány sche Lärmtrommel, der Stenger sche Versuch usw., im wesentlichen dieselben Proben, die wir als Simulationsproben verwenden.

Die dritte Gruppe bilden die als dienstuntauglich entlassenen Leute. Hier stehen die „Rentenbegehrungsvorstellungen", die bei der

Digitized by Google
Original from UNIVERSITY OF CALIFORNIA
Generated on 2019-10-24 16:20 GMT / http://hdl.handle.net/2027/uc1.b3252768
Public Domain in the United States, Google-digitized / http://www.hathitrust.org/access_use#pd-us-google

2. Gruppe wenig hervortreten, ganz im Vordergrunde, sind allerdings nicht immer bewußte.

Für die Behandlung ist es nötig, sich genau über die seelische Persönlichkeit des Kranken zu unterrichten, da es sich darum handelt, sich irgendwie den Willen des Kranken untertan zu machen. Die Maßnahmen, die zum Ziele führen können, sind außerordentlich verschieden und einzeln nicht anzuführen. Was das weitere Schicksal solcher Leute anlangt, so ist nach den Nachforschungen des Verf. nur ein kleiner Bruchteil derselben wieder dienstfähig, auch diese zumeist nur für kurze Zeit. Daher empfiehlt er, daß sie ganz oder möglichst ohne Rente dauernd oder für längere Zeit aus dem Militärdienst entlassen und der bürgerlichen Erwerbstätigkeit zugeführt werden. Bondy.

**Über periaurikuläre Aneurysmen nach Kriegsverletzungen.** Von Prof. Manasse, Straßburg. (Passow und Schäfer. Beitr. usw. Bd. XI. H. 1 bis 3.)

Mitteilung von 3 Fällen. Die Aneurysmen fanden sich in der unmittelbaren Umgebung des Ohres und betrafen in einem Falle die Temporalis superficialis, im 2. die Auricularis posterior, im 3. ließ sich die Arterie nicht feststellen. Die subjektiven Beschwerden waren unbedeutend, objektiv fand sich in allen 3 Fällen eine synchron mit der Radialis pulsierende Geschwulst, in einem Falle ein objektiv nachweisbares pulsatorisches Geräusch im Ohre. In dem einen Falle (A. temporalis) wurde die Arterie unterbunden und der Sack exstirpiert, in den beiden anderen die Carotis externa unterbunden und die Wände des Sackes durch tiefgreifende Katgutnähte aneinander fixiert und das Aneurysma derart zur Verödung gebracht. In dem ersten Falle wurde eine genaue histologische Untersuchung des Sackes vorgenommen. Trotzdem die Operation erst 11 Monate nach der Verletzung stattfand, fanden sich frische Gerinnungsprozesse. Die Arterie war nur seitlich angeschlagen, die pilzartig herausgestülpten Teile der Wand bildeten den Sackhals. Wucherungsvorgänge waren nur an der Intima festzustellen, von welcher bindegewebige Gewebsblöcke ausgingen, zwischen denen sich Reste des thrombotischen Materials fanden. In der eigentlichen Sackwand fanden sich 3 Schichten, eine innere aus thrombotisch geronnenen Massen bestehend, eine mittlere knorpelähnliche, die Verf. als ein bestimmtes Organisationsstadium der im Sackinneren liegenden thrombotischen Massen auffaßt, die äußere Bindegewebslage war von dem umliegenden präformierten Bindegewebe nicht zu trennen. Bondy.

**Mykotisches Aneurysma der Carotis interna nach Verschüttung.** Von Erich Ruttin, Wien. (Passow und Schäfer. Beitr. usw. Bd. XI. H. 4 bis 6.)

Pat., der an einer chronischen Mittelohreiterung litt, wurde im November 1917 verschüttet und ging 2 Monate später an einer profusen Blutung aus Mund und Nase zugrunde. Die Obduktion ergab ein mykotisches Aneurysma der A. carotis interna am Knie des karotischen Kanals nach Arrosion der Karotiswand an der konkaven Seite des Knies

Digitized by Google
Original from UNIVERSITY OF CALIFORNIA
Generated on 2019-10-24 16:20 GMT / http://hdl.handle.net/2027/uc1.b3252768
Public Domain in the United States, Google-digitized / http://www.hathitrust.org/access_use#pd-us-google

sowie an der vorderen Wand des aufsteigenden Astes. Verf. erklärt den Vorgang derart, daß durch die Verschüttung eine Fraktur in der vorderen Wand des karotischen Kanals verursacht wurde. An dieser Stelle entstand das Aneurysma. Infolge einer akuten Exazerbation der chronischen Mittelohreiterung erfolgte auf dem Wege der Tube eine Infektion zunächst des Hämatoms in der Umgebung des Aneurysmas und dann des Aneurysmas selbst, worauf es schließlich zur Arrosion der Wand und zur tötlichen Blutung kam. Bondy.

**Die Tätigkeit des Hals-, Nasen- und Ohrenarztes im Feldlazarett. Vorläufiger Bericht.** Von Prof. Oertel. (Passow und Schäfer. Beitr. usw. Bd. XI. H. 1 bis 3.)

Kurze Mitteilung über die Art der während 2 Jahren in einem Feldlazarett mit einem durchschnittlichen Stand von etwa 150 Kranken behandelten Fälle und die Art ihrer Behandlung. Bondy.

**Praktische Winke bei Einrichtungen von Spezialabteilungen für Hals-, Nasen- und Ohrenkranke in Kriegs- und Feldlazaretten.** Von F. Henke, Königsberg i. Pr. (Passow und Schäfer. Beitr. usw. Bd. XI. H. 4 bis 6.)

Beschreibung einer Reihe von ärztlichen Geräten, die der Untersuchung und Behandlung von Hals-, Nasen- und Ohrenkranken dienen und von Leichtkranken der Station im Felde hergestellt wurden. Bondy.

## II. Äußeres Ohr und Mittelohr.

**Teilweise traumatische Ablösung des knorpelig-membranösen Gehörganges.** Von Erich Ruttin, Wien. (Passow und Schäfer. Beitr. usw. Bd. XI. H. 4 bis 6.)

Von den 7 Fällen, die mitgeteilt werden, entstanden 6 infolge von Schußverletzung, einer durch Sturz auf den Unterkiefer. Das Bild dieser Verletzung scheint ein typisches zu sein. Durch die Gewalteinwirkung wird der knorpeligmembranöse Gehörgang zum Teil vom knöchernen abgelöst. Die Ablösung geschieht an derjenigen Gehörgangswand, die der einwirkenden Gewalt zunächst liegt. Die Verletzung gibt sich durch einen halbmondförmigen Granulationswall zu erkennen. Macht man mit einem eingeführten Trichter Bewegungen, so ist an den übrigen noch intakten Wänden das Ende des beweglichen Teiles des Gehörganges leicht zu erkennen. Bondy.

**Die Lucaesche Drucksonde, ein diagnostisches Hilfsmittel bei Hysterie.** Von Fritz Grossmann, Berlin. (Passow und Schäfer. Beitr. usw. Bd. XI. H. 1 bis 3.)

Da die Anwendung der Lucaesche Drucksonde eine recht schmerzhafte Prozedur ist, die zwar von willensstarken Patienten, also auch von Simulanten, wenn auch nur widerwillig ertragen wird, von sensiblen dagegen abgelehnt und nur von Hysterischen gleichmütig hingenommen wird, benutzt Verf. das Instrument zu diagnostischen Zwecken. Auch therapeutisch hat es ihm gute Dienste geleistet, natürlich durch Suggestionswirkung, da Pat. merkt, daß das kranke Organ direkt durch die Behandlung angefaßt wird. Es ist ihm wiederholt ge-

Digitized by Google
Original from UNIVERSITY OF CALIFORNIA
Generated on 2019-10-24 16:20 GMT / http://hdl.handle.net/2027/uc1.b3252768
Public Domain in the United States, Google-digitized / http://www.hathitrust.org/access_use#pd-us-google

lungen, psychogene Schwerhörigkeit und Taubheit in dieser Weise völlig zu heilen. Bondy.

**Über chronische Mittelohreiterungen im Heere und ihre Operation im Kriege.** Von Paul Friedrich, Kiel. (Passow und Schäfer. Beitr. usw. Bd. XI. H. 1 bis 3.)

Trotz der exakten Bestimmungen über die Kriegsbrauchbarkeit Ohrenkranker finden sich unter den Soldaten doch eine Reihe solcher mit latenten Ohrerkrankungen, die während des Krieges manifest werden und die Radikaloperation aus vitaler Indikation benötigen. Dieselbe ist vom militärischen Standpunkte gerechtfertigt, da Leute mit trockenen Radikaloperationshöhlen kriegsverwendungsfähig sind. Die Operation ist nur von erfahrenen Fachmännern, demnach in der Etappe oder im Hinterland, wo entsprechende Spitäler bestehen, vorzunehmen.

Bondy.

### III. Labyrinth und Hörnerv.

**Zur Kenntnis des kongenitalen Defektes des statischen Labyrinthes.** Von Gustav Wotzilka, Wien. (Passow und Schäfer. Beitr. usw. Bd. XI. H. 4 bis 6.)

Mitteilung eines Falles von kongenitaler Innenohraffektion durch Konsanguinität der Eltern bei einem 8jährigen Mädchen. Beiderseits fand sich komplette Funktionslosigkeit des statischen Labyrinthes, die auf der rechten Seite auch mit Taubheit verbunden ist, während auf der linken Seite ein beträchtliches Hörvermögen besteht. Bondy.

**Über den Vestibularisbefund bei hysterisch Ertaubten und über die Grenzen der normalen kalorischen Erregbarkeit des Vestibularapparates.** Von A. Güttich, Berlin. (Passow und Schäfer. Beitr. usw. Bd. XI. H. 4 bis 6.)

Verf. faßt die Ergebnisse seiner an 15 Fällen angestellten Untersuchungen folgendermaßen zusammen: Bei hysterisch Erkrankten findet sich nicht selten eine Untererregbarkeit des Vestibularapparates. Diese Untererregbarkeit kann in seltenen Fällen organisch bedingt sein, bei der Mehrzahl der Fälle liegt jedoch nur eine scheinbare Untererregbarkeit vor, die bedingt ist durch das bei diesen Personen festzustellende apathische und stumpfsinnige Wesen. Hysterische Taubheit kann vorliegen, auch wenn der Vestibularapparat kalorisch so untererregbar ist, daß dies einer Unerregbarkeit fast gleich kommt. Bondy.

**Über neurotische Hörstörungen bei Kriegsteilnehmern.** Von A. Passow. (Passow und Schäfer, Beitr. usw. Bd. XI. H. 1 bis 3.)

Verf. möchte sich der Anschauung, daß eine einmalige Labyrintherschütterung nicht imstande sei, das Gehör dauernd zu schädigen, nicht unbedingt anschließen. Sicher ist es, daß organische Veränderungen durch Erschütterungen und durch Knall entstehen können, wie es oft und auch jetzt im Kriege festgestellt ist. Selbst einmalige übermäßige Schalleinwirkung (Knall, Explosion) kann dauernde Schwerhörigkeit und dauernde sukjektive Geräusche hinterlassen, und zwar nicht auf psychogener Grundlage, sondern auf organischer. Dagegen ist jede

Digitized by Google
Original from UNIVERSITY OF CALIFORNIA
Generated on 2019-10-24 16:20 GMT / http://hdl.handle.net/2027/uc1.b3252768
Public Domain in the United States, Google-digitized / http://www.hathitrust.org/access_use#pd-us-google

traumatische Taubheit mit oder ohne Trommelfellbefund, vorausgesetzt, daß Druck des Felsenbeines ausgeschlossen werden kann, als psychogen anzusehen, ebenso, wenn lediglich Schreck die Ursache der Schwerhörigkeit ist. Weiters muß daran gedacht werden, daß bestehende Taubheit oder Schwerhörigkeit durch seelische Einflüsse herbeigeführt oder verschlimmert sein kann. Bondy.

**Störungen im Gleichgewichtsapparat bei Fällen von Explosionsschwerhörigkeit.** Von Prof. Dr. H. Streit, Königsberg i. Pr. (Arch. f. Ohrenhlk. 104. Bd. 3. u. 4. H.)

Verf. stellte in den einschlägigen Fällen die verschiedenen Prüfungen des statischen Apparates an und fand hierbei ein außerordentlich buntes und vielgestaltiges Bild. Bei den Erklärungsversuchen wird man sich oft mit Vermutungen behelfen müssen, da die Explosion nicht an einer, sondern an mehreren Stellen zugleich Schädigungen in den das Gleichgewicht des Körpers regulierenden Bahnen setzt. Verf. nimmt 3 solche Stellen an: 1. den Vestibularis mit seinen Ganglien, 2. den Hirnstamm, besonders den Vestibulariskern, die Verbindungen des Vestibulariskernes mit den Augenkernen und dem Kleinhirn und 3. die Großhirnrinde bzw. die Verbindungen des Großhirns mit dem Kleinhirn. Hierzu kommen noch die rein psychogenen Störungen. All diese Störungen sind mehr minder reparationsfähig. Für schwere Schädigungen des Nervenstammes selbst, seiner Endigungen und seines Ganglion sprechen nur wenige Fälle. Ernst Urbantschitsch.

## IV. Otochirurgie.

**Beiträge zur Therapie der otogenen eitrigen Meningitis.** Von Dr. Otto Fleischmann, Frankfurt a. M. (Passow und Schäfer. Beitr. usw. Bd. X. H. 5 und 6.)

Die Heilungsmöglichkeit der otogenen Meningitis hängt neben dem Allgemeinzustand hauptsächlich ab von der Ausbreitung des Prozesses und der Schwere der Infektion. Die Behandlung teilt sich in eine mehr operative oder mehr medikamentöse. Als operative Methoden kommen in Betracht.

1. Die möglichst vollkommene Ausschaltung der ursächlichen Eiterung, um jeden Nachschub infektiösen Materials auszuschließen.

2. Wiederholte Lumbalpunktion, die dann zu wiederholen ist, wenn die auf die vorige Punktion eingetretene Besserung nachgelassen hat. Die Wirkung der Lumbalpunktion erklärt Verf. einerseits dadurch, daß durch die plötzliche starke Erniedrigung des Liquordruckes die Abflußwege des Liquor wieder frei werden, andrerseits durch die Möglichkeit einer wesentlichen Besserung der Zirkulationsverhältnisse im Schädelinnern. Unter den von Schönbeck zusammengestellten 71 Todesfällen finden sich 5 Meningitisfälle. Verf. erklärt diese Fälle unter Zugrundelegung der Versuche von Sauerbruch daraus, daß daß bei Lösung der Liquorspannung das Gehirn in das Foramen magnum eingepreßt wird, wodurch es zu einem gefährlichen Druck auf das Atemzentrum kommt. Zur Vermeidung eines raschen Abfalles des Liquor-

Digitized by Google
Original from UNIVERSITY OF CALIFORNIA
Generated on 2019-10-24 16:20 GMT / http://hdl.handle.net/2027/uc1.b3252768
Public Domain in the United States, Google-digitized / http://www.hathitrust.org/access_use#pd-us-google

druckes empfiehlt er, die Punktionsnadel an ein Quinckesches Steigrohr anzuschließen, in dem man den Liquor langsam ansammeln läßt, worauf der Liquor abgegossen wird. Mit weiterem Abgießen ist zu warten, bis der Liquor im Steigrohr wieder das alte Niveau erreicht hat. Die von Bergmann empfohlene Ventrikelpunktion ist durchaus nicht ungefährlich, da es sowohl zu Infektion der Hirnsubstanz, als zu intrakranieller Blutung kommen kann. Als Methoden der Dauerdrainage werden angeführt die Labyrinthoperation, die ja allgemein in jedem Falle von labyrinthärer Meningitis ausgeführt wird, die Duraspaltung, deren Wert, wie auch Ref. a. O. ausgeführt hat, ein sehr zweifelhafter ist, da die Öffnung sofort durch das sich in den Spalt einstellende Gehirn verlegt wird und überdies die Gefahr eines Hirnprolapses entsteht, die Lumbaldrainage, die Laminektomie mit Duraspaltung im Bereiche derselben, die Drainage des Seitenventrikels und der Cyterna magna. Ihre Wirkung beruht im wesentlichen in der Herabsetzung des Hirndruckes, weshalb nur in den Fällen von starken Hirndruckerscheinungen bei relativ geringfügiger Infektion ein Erfolg zu erwarten ist. Ob eine Durchspülung des gesamten Subarachnoidealraumes, wie sie nach verschiedenen Methoden geübt wird, überhaupt angezeigt ist, hält Verf. für fraglich. Zweifellos ist sie wegen eventueller ungünstiger Beeinflussung der lebenswichtigen Zentren gefährlich.

Für die medikamentöse Behandlung, die die Infektion günstig beeinflussen soll, stehen zwei Wege offen, die innerliche Verabfolgung und die intralumbale Injektion. Der Wert des für die interne Verabreichung allein in Betracht kommenden Urotropins ist sehr fraglich, da der Nachweis von freiem Formaldehyd im Liquor bei seiner Anwendung nicht gelingt. Die klinischen Erfahrungen stimmen damit überein. Auch die Desinfektionswirkung der intralumbal injizierten Mittel (Urotropin, Protargol, Elektrargol usw.) erscheint durchaus zweifelhaft. Wesentlich günstiger erscheinen dem Verf. die Aussichten der intralumbalen Injektion chemotherapeutischer Präparate (Optochin, Eukupin, Vuzin). Allerdings rechtfertigen die Erfahrungen, die Verf. an vier mit Eukupininjektionen behandelten Fällen gemacht hat, diese optimistische Auffassung nicht. Den Grund hierfür erblickt Verf. in der mangelhaften Verteilung der Medikamente über die Schädelrückgratshöhle. Die intralumbale Serumtherapie zeigt ausgesprochene Erfolge nur bei der epidemischen Meningitis. Zum Schlusse berichtet Verf. über eigene Untersuchungen über intravenöse Injektion hoher Serumdosen. Er hält diesen Weg für aussichtsvoll, weil bei entsprechend hoher Verabreichung von Antistreptokokkenserum ein genügend hoher Übertritt in den Liquor erfolgt, um eine therapeutische Beeinflussung der Meningitis auf diesem Wege wahrscheinlich zu machen.

Bondy.

---

Digitized by Google
Original from UNIVERSITY OF CALIFORNIA
Generated on 2019-10-24 16:20 GMT / http://hdl.handle.net/2027/uc1.b3252768
Public Domain in the United States, Google-digitized / http://www.hathitrust.org/access_use#pd-us-google

# Laryngo-Rhinologischer Teil.

## Vereinsberichte.

## Wiener laryngo-rhinologische Gesellschaft.

**Sitzung am 3. März 1920.**

(Offizielles Protokoll.)

Vorsitzender: Hr. M. Hajek.
Schriftführer: Hr. F. Haslinger.

Hr. M. Hajek hält folgende Nachrufe:

Meine Herren! Der langdauernde Abschluß der einzelnen Nationalstaaten voneinander und der mangelhafte Nachrichtendienst haben es verschuldet, daß wir bisher in unseren Versammlungen nicht zweier hervorragender Fachkollegen aus Ungarn, die uns durch den Tod entrissen wurden, gedacht haben.

Der erste Todesfall betrifft den rühmlichst bekannten Artur v. Irsay, der schon im August 1918 verschieden ist. Er ist 1855 in Budapest geboren, war lange Zeit hindurch an der weiland Korányischen Klinik für interne Medizin. 1886 habilitierte sich derselbe für Laryngo-Rhinologie und wirkte in einem laryngo-rhinologischen Ambulatorium der Korányi-Klinik. 1898 wurde er Primararzt an der inneren Abteilung des St. Johannes-Spitales, 1898 vertauschte er diese Stelle mit der medizinischen Abteilung am St. Margit-Spital. Ab 1912 wirkte er als Direktor der rechts an der Donau gelegenen Spitäler. Er ging aus der internen Medizin hervor und dementsprechend befaßte er sich hauptsächlich mit der Diagnose der im oberen Luftwege vorkommenden entzündlichen und spezifischen Erkrankungen; überdies war er einer der Ersten, der sich mit dem Rhinosklerom der oberen Luftwege eingehender befaßt hat. Seine Arbeiten zeichnen sich durch große Klarheit und Objektivität aus. Ende August wurde er heiser, die laryngoskopische Untersuchung ergab ein beginnendes Epitheliom des l. Stimmbandes. Ich habe an ihm als sein langjähriger Freund die halbseitige Kehlkopfexstirpation ausgeführt. Doch nach wenigen Monaten trat eine umfangreiche Rezidive mit Drüsenmetastase auf, welcher er nach wenigen Monaten erlag. Trotzdem er vom Beginne ab über seine Erkrankung orientiert war, ertrug er sein Schicksal mit männlicher Standhaftigkeit. Ehre seinem Andenken!

E. v. Navratil, der Senior der ungarischen Laryngologen, verschied am 15. April 1919, ist 1833 in Budapest geboren, erreichte somit das Alter von 87 Jahren. Sein Sohn ist der gegenwärtig in Budapest wirkende Dozent Dr. Navratil, Dozent für Laryngo-Rhinologie. E. Navratil ist ursprünglich Chirurg gewesen und übernahm erst später eine für ihn gegründete spezialisierte chirurgische Abteilung für Kopf- und Halschirurgie. Er war der erste Laryngochirurg und sind dementsprechend seine hauptsächlichsten



Digitized by Google
Original from UNIVERSITY OF CALIFORNIA
Generated on 2019-10-24 16:20 GMT / http://hdl.handle.net/2027/uc1.b3252768
Public Domain in the United States, Google-digitized / http://www.hathitrust.org/access_use#pd-us-google

Arbeiten auf diesem Gebiete entstanden. Er hat die Laryngofissur als Erster systematisch behufs Entfernung größerer Tumoren des Kehlkopfes gepflegt und seine publizierte Statistik hinsichtlich der Tracheotomien und der Laryngofissuren ist eine der reichhaltigsten. Er war nebst dem schon vor mehreren Jahren verstorbenen L ö v i der erste Lehrer der ungarischen Ärzte auf dem Gebiete der Laryngologie. Von ihm stammen auch die ersten Lehrbücher in ungarischer Sprache. Er hat bis zu seinem Lebensschluß ein intensives Interesse für alle Fortschritte unserer Fachwissenschaft bewahrt. Sein Andenken ist in der Laryngo-Rhinologie gesichert.

Benno B a g i n s k y, der älteste Dozent für Laryngologie und Otologie an der Berliner medizinischen Fakultät, ist am 29. November 1919 gestorben. Einer der bestrenommierten Dozenten und originellsten Figuren des Lehrkörpers ist mit ihm dahingeschieden. Im Monat Mai 1848 geboren, wurde er 1870 promoviert und machte den deutsch-französischen Krieg mit. Anfangs praktischer Arzt, sattelte er 1880 um und beschäftigte sich von nun ab mit der Laryngo-Otologie. 1883 habilitierte er sich für das erwähnte Fach und entfaltete im Laufe der Jahre eine ausgedehnte und von großem Erfolge gekrönte didaktische Tätigkeit, welcher er fast vier Dezennien lang mit nie ermüdendem Fleiße oblag.

B a g i n s k y hat anerkennenswerte Publikationen auf dem Gebiete der Laryngo-Rhinologie aufzuweisen. Bereits 1879 erschien von ihm die erste zusammenhängende und einigermaßen erschöpfende Abhandlung über die rhinoskopischen Untersuchungs- und Behandlungsmethoden. Von ihm rührt die Bezeichnung „Nystagmus der Stimmbänder" her. Er hat eines der ersten Tonsillotome, welches ähnlich dem von Mackenzie ist, konstruiert, von M. S c h m i d t später in seinem Lehrbuch lobendst hervorgehoben. Bemerkenswert sind auch seine Beiträge über mediastinale Kröpfe. Von weiteren Publikationen sind hervorzuheben: Larynxsklerom (1893), Schleimpolyp des Antrum Highmore (1886), Fall von Rhinolith (1884), Tuberkulose der Lunge (1889), Fall von Speichelstein (1884), adenoide Vegetationen (1890), Tuberkulose der Mund- und Rachenhöhle (1893) usw.

B a g i n s k y war nicht nur als Fachmann und Lehrer, sondern vielmehr noch als Mensch, der unbeugsam seinen gerechten Weg gegangen und nach keiner Seite hin Konzessionen gemacht, von allen seinen Fachgenossen und Kranken verehrt und geschätzt. Er hinterläßt als Fachmann und Mensch auch allenthalben ein ehrenvolles Andenken.

Die Mitglieder der Wr. laryngologischen Gesellschaft haben durch Erheben von ihren Sitzen ihrem tiefen Beileid über die Dahingeschiedenen Ausdruck verliehen.

Darauf verliest der Vorsitzende folgende Zuschrift der Münchener laryngo-otologischen Gesellschaft:

„Die deutschen Fachvereinigungen mögen versuchen, gemeinsam Mittel und Wege zu finden, um die zurzeit bestehenden Mißstände unserer Fachliteratur in der Weise einer Verbesserung zuzuführen, daß

Digitized by Google
Original from UNIVERSITY OF CALIFORNIA
Generated on 2019-10-24 16:20 GMT / http://hdl.handle.net/2027/uc1.b3252768
Public Domain in the United States, Google-digitized / http://www.hathitrust.org/access_use#pd-us-google

1. in jedem Lande — soweit es hiefür in Betracht kommt — für Originalarbeiten sowohl auf dem laryngo-rhinologischen, wie otologischen Gebiete und deren Grenzgebieten nur je e i n Archiv und je e i n e Zeitschrift herausgegeben werde. Diese Hefte sollen sich nur auf die Wiedergabe von O r i g i n a l a r b e i t e n beschränken, dagegen weder R e f e r a t e noch S i t z u n g s b e r i c h t e von Vereinen und Gesellschaften bringen. Gegen etwaige B e s p r e c h u n g e n neu erschienener Werke in diesen Archiven und Zeitschriften wäre natürlich nichts einzuwenden.

2. Die Wiedergabe von Referaten ist ausschließlich Aufgabe der Zentralblätter für Laryngo-Rhinologie und Otologie. Sie ist grundsätzlich zu honorieren. Zweckmäßigerweise übernehmen diese Hefte auch die Wiedergabe der Sitzungsberichte sämtlicher Fachvereinigungen, soweit von diesen Berichte veröffentlicht werden. Noch wünschenswerter wäre es, wenn künftig nur ein e i n z i g e s Zentralblatt für alle drei Gebiete erschiene, das vielleicht in drei Abteilungen, von denen jede Abteilung einzeln oder alle drei zusammen abonniert werden könnten, erscheinen würde.

Damit könnte auch eine sehr wünschenswerte Verbesserung und Vertiefung der Referate angebahnt werden; denn es ist heute zweifellos ein großer Mißstand, daß zahlreiche Referate erscheinen, die von dem Inhalt der Originalarbeiten kein klares Bild geben. Auch sollte bei Arbeiten aus entfernteren Wissensgebieten oder schwierig wiederzugebenden Originalien mehr auf die Erstattung von Selbstberichten Bedacht genommen werden.

3. Die Herausgeber mögen bei der Veröffentlichung von Originalien mehr wie bisher darauf Bedacht nehmen, daß wissenschaftlich zwecklose Veröffentlichungen, ebenso wie unnötige Längen und überflüssige Literaturangaben unterbleiben und am Ende der Arbeit eine kurze zusammenfassende Übersicht enthalten ist.

B e g r ü n d u n g:

1. Die starke Zunahme unserer Fachzeitschriften und die Erweiterung der schon bestehenden durch Hinzunahme weiterer Grenzgebiete in den letzten zehn Jahren vor dem Kriege brachte eine derartige Zersplitterung der Fachliteratur und damit Belastung der Fachärzte sowohl an Zeit, wie an Geld mit sich — wollten sie, wie es doch wünschenswert, die Arbeiten im Original lesen — daß für viele Fachärzte das Halten und Studium der Fachliteratur in der wünschenswerten Weise nicht mehr möglich war. Dieser Mißstand wird durch die durch den Krieg bedingte Teuerung und das Hinaufschnellen aller Preise noch weiter vermehrt. Diesem Übel versucht nun unser Antrag abzuhelfen. Seine Annahme und praktische Durchführung würde es für die Zukunft wohl jedem Facharzt ermöglichen, sich die von ihm benötigte gesamte Fachliteratur zu wissenschaftlicher Fortbildung selbst zu halten. Die Durchführung dieses Antrages, dessen praktische Ausführung wir in ihrer Schwierigkeit durchaus nicht verkennen, denken wir uns in der Weise, daß die zurzeit in Deutschland bestehenden acht Fachzeitschriften — falls wir die Österr. Monatsschrift für Ohrenheilkunde usw. einbeziehen — sich in der oben skizzierten Weise vereinbaren bzw. verschmelzen, so daß nur mehr



Digitized by Google
Original from UNIVERSITY OF CALIFORNIA
Generated on 2019-10-24 16:20 GMT / http://hdl.handle.net/2027/uc1.b3252768
Public Domain in the United States, Google-digitized / http://www.hathitrust.org/access_use#pd-us-google

vier bezw. sechs insgesamt weiter erscheinen und keine weiteren Neugründungen mehr erfolgen sollen.

Es ist um so wünschenswerter, daß mindestens keine neuen Fachzeitschriften mehr entstehen, als man sich des Eindruckes nicht erwehren kann, daß ein Teil des jetzt publizierten Materials nur durch den Wunsch der Herausgeber, ihre Zeitschriften den anderen gleichartig zu gestalten, künstlich hervorgerufen wird. In der heutigen Zeit sollten sich die Herausgeber darüber klar sein, daß es vielleicht zweckmäßiger sein dürfte, rechtzeitig durch Verschmelzung mit anderen Fachzeitschriften den Verhältnissen Rechnung zu tragen, als einen längeren wirtschaftlichen Existenzkampf zu führen, der schließlich, aber nur nach größeren Opfern, zu dem gleichen Ergebnis führen muß.

2. Die meisten Fachzeitschriften bringen zurzeit Referate aus unseren und den Grenzgebieten, sowie Sitzungsberichte; dadurch wird der Umfang der Fachzeitschriften bedeutend vermehrt, ihre Kosten werden erhöht und durch Anfertigung der gleichen Referate unnötigerweise einer großen Zahl Fachkollegen wertvolle Zeit beansprucht, die sie sicher viel zweckmäßiger auf andere Weise verwenden können. Für die Abonnenten mehrerer Zeitschriften ist es wertlos, mehr als ein Referat über die gleiche Arbeit und die wissenschaftlichen Sitzungen zu besitzen.

Wenn je, mahnt gerade die jetzige Zeit zu konzentriertester Arbeit und sachgemäßer Zusammenfassung aller Kräfte, sowie zu ausgiebigster Sparsamkeit.

Unsere Gesellschaft wäre der Wiener laryngo-rhinologischen Gesellschaft zu besonderem Danke verpflichtet, wenn sie unseren Antrag in Erwägung ziehen und die praktische Durchführung desselben baldigst mit in die Wege leiten wollte.

Die laryngo-otologische Gesellschaft München:

I. A. Dr. Hecht.

I. Vorsitzender.

Die Anregung wird von den Mitgliedern mit Zustimmung angenommen.

## Demonstrationen.

I. Hr. Menzel stellt 1. einen 52jährigen Mann mit abnormen, durch eine **retrosternale Struma** hervorgerufenen Stauungserscheinungen vor.

Der Mann gibt an, seit 7½ Jahren eine Geschwulst auf der linken Brustseite zu haben, welche im Laufe des letzten Jahres sich auch auf die rechte Seite hinüber erstreckte und mit einer Vergrößerung des Gesichtes sich vergesellschaftete. Seit etwa 3 Monaten bemerkte er eine ganz besonders starke Größenzunahme des Gesichtes.

Die objektive Untersuchung ergibt zunächst auf der linken Brustseite eine geschwulstförmige kompressible Anhäufung von über fingerdicken Venen, welche — wenn auch in geringerem Maße — sich auch auf die rechte vordere Brustwand erstreckt. Am Halse zeigt sich eine starke Vergrößerung beider

Generated on 2019-10-24 16:20 GMT / http://hdl.handle.net/2027/uc1.b3252768
Public Domain in the United States, Google-digitized / http://www.hathitrust.org/access_use#pd-us-google
Digitized by Google
Original from UNIVERSITY OF CALIFORNIA

Schilddrüsenlappen, der äußere Halsumfang ist 50 *cm*, das Gesicht gedunsen, in allen seinen Dimensionen vergrößert, die Bulbi leicht vorgetrieben, die unteren Lider ödematös.

Die Röntgendurchleuchtung des Thorax ergibt das Vorhandensein eines retrosternalen Tumors (Demonstration des Röntgenbildes). Zweifellos ist dieser Tumor die Ursache der Stauungserscheinungen in der oberen Brustapertur und der Herstellung des kollateralen Kreislaufes an der vorderen Brustwand sowie der Größenzunahme des Gesichtes. Es muß eine Kompression der Vena cava infer. oder ihrer größten Zuflüsse, der beiden Venae anonymae vorhanden sein. Da wir der Anamnese entnehmen, daß die Stauungserscheinungen bereits seit 7½ Jahren bestehen, müssen wir den Tumor als benignen betrachten und können ihn mit großer Wahrscheinlichkeit als retrosternale Struma ansprechen, um so mehr, als auch die äußerlich sichtbare Schilddrüse beträchtlich vergrößert ist.

Bei der Untersuchung des Rachens finden wir die Uvula enorm verdickt und verlängert auf etwa das 3- bis 4fache des normalen Volumens, scheinbar nicht ödematös, ferner eine Schwellung der Schleimhaut der Hinterwand des Larynx, welche besonders bei der Phonation deutlich sichtbar wird. Der ganze Larynx ist etwas verengt — wie seitlich zusammengedrückt.

Die direkte tracheoskopische Untersuchung ergibt eine starke Verdrängung der Trachea nach rechts und Verengerung des Lumens durch starke Vorwölbung der linken, weniger der hinteren Trachealwand bis auf etwa die Hälfte des Normalen. Die Trachealschleimhaut intensiv gerötet.

Zweifellos ist die Vergrößerung der Uvula und die Schwellung der Larynxschleimhaut durch chronische, jahrelang andauernde Stauung bedingt und identisch mit den chronisch-ödematösen Veränderungen der Schleimhaut der oberen Luftwege, wie ich sie vor mehreren Jahren in einer Reihe von Fällen nachweisen konnte und die ich als eine Art von Elephantiasis der Schleimhaut bezeichnete.

Die histologische Untersuchung zeigt in diesen Fällen vollkommenes Fehlen von Entzündungserscheinungen, jedoch mehr oder weniger starkes Ödem der Schleimhaut und beträchtliche Vermehrung sämtlicher Gewebselemente derselben, namentlich des Epithels des Schleimhautstromas sowie der Blut- und Lymphgefäße.

Die Struma ist in den letzten 3 Monaten sicher gewachsen, worauf die während dieser Zeit eingetretene auffälligere Größenzunahme des Gesichtes hindeutet.

Es wäre immerhin möglich, daß das Wachstum des Tumors in der letzten Zeit auf maligner Basis erfolgte. Für diese Annahme würde vielleicht der Umstand sprechen, daß die in letzter Zeit eingeleitete Röntgenbehandlung einen positiven Erfolg aufzuweisen scheint, insofern, als die Dimensionen des Gesichtes, sowie namentlich das an den Lidern bestehende Ödem zurückgegangen sind. Allerdings ist die Besserung bisher recht gering. Der Fall hat ein großes klinisches Interesse einerseits wegen der ganz enormen Stauungs-

Digitized by Google
Original from UNIVERSITY OF CALIFORNIA
Generated on 2019-10-24 16:20 GMT / http://hdl.handle.net/2027/uc1.b3252768
Public Domain in the United States, Google-digitized / http://www.hathitrust.org/access_use#pd-us-google

erscheinungen, wie sie eine Struma retrosternalis nur selten hervorruft — Kreuzfuchs erwähnt in seinem diesbezüglichen Sammelreferat (Centralblatt f. d. Grenzgebiete d. Med. u. Chirurgie 1912) nur zwei analoge Fälle — andererseits aber auch wegen der chronisch ödematösen Veränderungen der Schleimhaut der Uvula und des Larynx, welche gleichfalls nur relativ selten zu beobachten sind.

Vortr. wird den Fall weiter beobachten und behält sich vor, über den weiteren Verlauf desselben nach einiger Zeit wieder in der Gesellschaft zu berichten.

Aussprache.

Hr. Kofler: Fälle von chronischem Stauungsödem im Larynx bei großen, insbesondere retrosternalen Strumen sind nicht so selten, wie vorhin behauptet wurde. Ich habe schon einige Fälle gesehen, bei denen die Schleimhaut beider Aryknorpel so stark gewulstet und beweglich war, daß sie bei der Inspiration jedesmal in das Larynxlumen hineingesaugt wurde, ja in einem Falle kam es sogar zur Stielung und Polypenbildung an der Kuppe des rechten Aryknorpels, so daß ich in diesem Falle vor der Strumektomie zuerst den langgestielten Polypen entfernen mußte. Solche chronische Stauungsödeme bilden sich sonst nach der Strumaoperation spontan und völlig zurück.

Hr. Tschiassny empfiehlt als Therapie bei derartig hochgradigen, operativ absolut unzugänglichen, retrosternalen Strumen den Gebrauch der radiumhaltigen Quellen von Gastein oder Joachimsthal und erwähnt, daß er im verflossenen Jahre in 2 Fällen recht befriedigende Erfolge hiervon gesehen habe.

Hr. Hajek: Menzel hat auf Grund seiner angeführten Publikation als Erster den Beweis geführt, daß die ödematösen und hypertrophischen Larynxpartien direkt von der Struma abhängen, indem dieselben nach ausgeführter Strumektomie spontan, ohne jedes anderweitiges, therapeutisches Hinzutun zurückgehen.

Hr. Menzel (Schlußwort): Auch in meinen seinerzeit publizierten Fällen handelte es sich um große tumorförmige und bei Respiration sowohl, wie auch bei Phonation sich bewegende ödematöse, durch Strumakompressionsstauung hervorgerufene Schwellungen.

2. 20jähriger Musiker mit **Amyloidablagerungen in der Schleimhaut der Lippen, der Zunge, des Rachens und der Tonsillen.**

Der Pat. kam vor etwa 3 Wochen in des Vortr. Kassenambulatorium mit der Klage, seit 14 Tagen Schmerzen beim Schlucken zu empfinden. Bei der Untersuchung fand Menzel einen zart gebauten, blassen, mageren, jungen Mann. In der Mitte der Unterlippenschleimhaut findet sich eine fünfkronenstückgroße, blaßrote, grobgranulierte, beim Umstülpen einzelne gelblichweiße Höckerchen aufweisende, nicht exulzerierte Effloreszenz, deren Konsistenz derb und die nur wenig über das Niveau der Umgebung erhaben ist. Eine ähnliche zweihellerstückgroße Stelle weist die linke Partie der Ober-

Digitized by Google
Original from UNIVERSITY OF CALIFORNIA
Generated on 2019-10-24 16:21 GMT / http://hdl.handle.net/2027/uc1.b3252768
Public Domain in the United States, Google-digitized / http://www.hathitrust.org/access_use#pd-us-google

lippe auf. Die ganze Zunge mäßig geschwollen, hart infiltriert, stark gerötet, die Oberfläche glatt, der Papillen mehr oder weniger beraubt. Am rechten Seitenrande ist eine eingesunkene, grau verfärbte Narbe, offenbar nach einer Ulzeration. Bei Druck auf die Zunge entstehen an der betreffenden Stelle blasse Flecke durch Verdrängung der Hyperämie. Die Beweglichkeit der Zunge ist durch die Infiltration eingeschränkt. Am Zungengrund 2 längliche, streifenförmige, parallel der Längsachse der Zunge orientierte Nekrosen des oberflächlichen Zungengewebes, von scharfer unregelmäßiger Begrenzung, die eine rechts, die zweite in der Mitte und mehr gegen die Vallekula zu gelegen. Diese Partien weisen einen grüngrauen festhaftenden Belag auf. In den nahe an der Vallekula gelegenen Anteilen des Zungengrundes sind eine ganze Reihe von blaßroten bis gelblichen, nicht sehr scharf abgegrenzten, nur wenig über das übrige Niveau erhabenen Plaques. Wangenschleimhaut frei.

Der vordere Gaumenbogen rechts weist nahe der Uvula zwei gelblichweiße, über das Niveau der Umgebung beträchtlich erhabene, vollkommen kreisrunde, in der Mitte gedellte, nicht exulzerierte Papeln von etwas über Hanfkorngröße auf, in nächster Nähe gegen die Uvula zu einige perlenschnurartig nebeneinanderliegende, etwas kleinere blaßrosa gefärbte, halbkugelige Effloreszenzen auf. Ihre Oberfläche ist glatt. Die Schleimhaut in der Umgebung ist vollkommen reaktionslos.

Der vordere Gaumenbogen links weist eine Reihe ähnlicher Gebilde auf, die jedoch mehr winzigen, breit aufsitzenden halbkugeligen Tumoren ähnlich sehen. An beiden nicht vergrößerten Tonsillen finden sich wachsgelbe, durchscheinende, von vollkommen reaktionslosen Partien umgebene Anteile, deren Oberfläche glatt, glänzend und nicht exulzeriert ist. Bei der einige Tage später vorgenommenen Untersuchung zeigt sich, daß die streifenförmigen Nekrosen am Zungengrunde sich abgestoßen haben; an ihrer Stelle befinden sich seichte, bereits gereinigte Substanzverluste. Der histologische, von Herrn Prof. Joannovics erhobene Befund eines von der rechten Tonsille exzidierten Stückchens lautet:

„Das entfernte Gewebsstück wird von einem stellenweise etwas stärker verhornenden Plattenepithel überkleidet und schließt größere und kleinere Lymphfollikel ein, zwischen denen sich ein zellarmes, stellenweise von weiten Lymphgefäßen durchzogenes Bindegewebe ausbreitet. In diesem fällt nicht, allein die starre Beschaffenheit der in ihrer Wand verdickten Blutgefäße auf sondern auch die homogene Beschaffenheit derselben, sowie die Einlagerung homogener Schollen im Gewebe selbst, die zur Auseinanderdrängung und Atrophie der Bindegewebselemente führt. Diese homogenen Massen färben sich zum Teil mit Eosin, zum Teil mehr mit dem Kernfarbstoff und nehmen bei Tinktion mit Methylviolett exquisit die rote Komponente im Gegensatz zum übrigen Gewebe auf, wodurch sie sich als solche amyloider Natur kennzeichnen. Es handelt sich demnach um den seltenen Befund einer lokalen mit Atrophie des lymphatischen Gewebes einhergehenden Amyloidablagerung in der Tonsille (Demonstration der histologischen Präparate).

Digitized by Google
Original from UNIVERSITY OF CALIFORNIA
Generated on 2019-10-24 16:21 GMT / http://hdl.handle.net/2027/uc1.b3252768
Public Domain in the United States, Google-digitized / http://www.hathitrust.org/access_use#pd-us-google

Die von Herrn Prof. Dr. A. Schiff vorgenommene innere Untersuchung ergab abgesehen von alten vernarbten Herden in beiden Lungenspitzen und einer leichten Vergrößerung der Milzdämpfung im Wesen negativen Befund. Wassermann-Reaktion negativ. Auch der sonstige Blutbefund ist im Wesen normal: 6 Millionen rote, 10.000 weiße Blutkörperchen, davon 83% polynukleare neutrophile 3% große mononukleare und 14% kleine Lymphozyten.

Menzel hat den Fall vorgestellt, weil er eine Reihe interessanter klinischer Momente aufweist: Das Alter der bisher publizierten Fälle ist in der Mehrzahl jenseits der 40 gelegen, während unser Fall 20 Jahre alt ist.

Ferner sagt Pollak (Zeitschrift für Rhinologie-Laryngologie 1915) in seiner ausführlichen Publikation über diesen Gegenstand, daß eines der Hauptmerkmale der Amploidtumoren ist, daß sie in der Regel schmerzlos verlaufen und nicht exulzerieren. In unserem Falle hingegen konnte Vortr. Schluckschmerzen feststellen und als Ursache derselben am Zungengrund an 2 Stellen Nekrosen beobachten, die sich abgestoßen haben und mit Zurücklassung von sichtbaren Narben heilten. Abgesehen davon handelt es sich in unserem Falle um einen der außerordentlich seltenen Fälle, in denen der Rachen mit affiziert erscheint. Namentlich findet sich unter sämtlichen 39 Fällen Pollaks kein einziger Fall, in welchem auch die Tonsillen Sitz der amyloiden Veränderungen waren. Was die Therapie anlangt, so kommt in unserem Falle ein chirurgisches Vorgehen, wie bei den tumorförmigen Amyloidablagerungen nicht in Frage. Es wäre lediglich die von Willimann (zitiert nach Pollak) empfohlene Röntgen- eventuell Radiumbestrahlung zu versuchen.

Aussprache:

Hr. G. Hofer: Ich habe in der Wiener Gesellschaft der Ärzte im Jahre 1918 einen Fall von Amyloidose der oberen Luftwege demonstriert, der ein viel schwereres Bild bot als dies in dem an sich sehr charakteristischen Falle von Menzel zu sehen ist. Hier waren Wangenschleimhaut, weicher Gaumen, Tonsillen und Zungengrund ergriffen und von eng gestellten Amyloidknoten förmlich gepflastert. Auch im Larynx bestand gleichzeitig die Affektion in Form eines umschriebenen Knotens, ich lasse hier kurz das damalige Referat folgen:

Es handelt sich um eine 24jährige junge Frau, die seit längerer Zeit von drückenden Beklemmungen im Schlunde und Heiserkeit geplagt wird. Die Untersuchung ergab das im nachfolgenden projizierte Bild. Man sieht im ersteren Bilde von der Mundhöhle eine mäßige Dickenzunahme der stark geröteten Zunge, an deren vorderem Anteile die filiformen und die fungiformen Papillen gerötet und stark vorgetrieben sind. Zwischen solchen Papillen bestehen tiefere Einsenkungen atrophischer Schleimhaut. Gegen die Mitte und den Zungengrund sieht man weiters eine Region gelblich-glatter Narben. In diesem Bereiche ist die Abnahme der Papillen und die Ausbildung der gelbglänzenden Narben vorherrschend. Die umwallten Papillen gegen den Zungengrund zu sind ebenfalls teilweise gerötet und vorgetrieben. Ein noch viel

Digitized by Google
Original from UNIVERSITY OF CALIFORNIA
Generated on 2019-10-24 16:21 GMT / http://hdl.handle.net/2027/uc1.b3252768
Public Domain in the United States, Google-digitized / http://www.hathitrust.org/access_use#pd-us-google

eigenartigeres Bild ergibt sich im Bereiche des weichen Gaumens, der Tonsillen und an der Rachenhinterwand. Am weichen Gaumen sieht man ein netzförmiges Konvolut von den an der Zunge gleichen, gelblichen, etwas glänzenden Narbenzügen, neben schmäleren Streifen blaßroter, annähernd normaler Schleimhaut. Dieses Bild ist teilweise noch an der Schleimhaut des Unterkieferwangenwinkels zu beobachten. Die beiden Tonsillen sind mäßig vergrößert und zeigen gelblichtrübe Auflagerungen, ähnlich den bei der spezifischen Angina zu beobachtenden Plaques muqueuses. Die Hinterwand des Rachens zeigt ebenfalls Narben, etwas blasser als die der vorangehenden Regionen und eine etwas tiefer gerötete Schleimhaut. Das nebenstehende Bild des Larynx zeigt an der Hinterwand, und zwar an der Übergangsfalte zwischen den beiden Aryknorpeln, eine feinhöckerige Geschwulst, das rechte Stimmband ist gerötet, plump, das linke zeigt nur im vorderen Anteile eine kleinhöckerige Verdickung, ähnlich der an der rechten Seite.

Der ganze Prozeß ließ anfangs an eine lupöse Affektion denken, doch war im vorhinein das Fehlen der Knötchen auffallend. Das Bild an den Tonsillen ließ weiter an eine luetische Genese des Leidens denken; doch auch hier konnte die Wassermannsche Reaktion diese Annahme nahezu mit Sicherheit ausschließen. Als dritte Möglichkeit blieb nur der Lichen ruber acuminatus übrig; hier aber fehlte gleichfalls die Knötchenbildung und die starke Narbenbildung sprach an und für sich auch gegen diese Annahme. Eine Klärung in die Sache brachte erst die histologische Untersuchung, welche einwandfrei die Amyloidablagerung feststellte.

Hr. Schlemmer: Ich habe in dieser Gesellschaft im Jahre 1914 (Sitzung vom 6. V.) einen Pat. mit lokaler Amyloidose der Schleimhaut der oberen Luftwege vorgestellt. Wenn ich mich recht erinnere, war insbesondere die Zunge von der Erkrankung betroffen, sehr derb infiltriert und konnte nur schlecht bewegt werden. An beiden vorderen und hinteren Gaumenbogen, sowie an den Tonsillen sah man analog dem vorgestellten Kranken punktförmige bis stecknadelkopfgroße, weißliche Infiltrate, die das Oberflächenepithel leicht vorwölbten, so daß die erkrankten Partien ein grob granuliertes Aussehen hatten.

Die mikroskopische Untersuchung ergab: lokale Schleimhautamyloidose. Larynx und Trachea waren frei.

3. Bericht über eine außerordentlich **seltene Form einer akuten Kokainintoxikation.**

Es handelt sich um einen schwächlichen 16jährigen Jungen, an welchem Vortr. wegen Deviatio septi die submuköse Septumresektion ausführte.

Er bepinselte zunächst die Schleimhaut der linken Septumseite, und zwar wesentlich intensiver als die der rechten. Als er eben Novokain in die Schleimhaut injizieren wollte, bemerkte er eine Ptosis des linken oberen Lides. Daraufhin untersuchte er das linke Auge näher und fand — abgesehen von einer Lähmung des linken oberen Lides — eine nahezu vollständige Ophtalmoplegia

Digitized by Google
Original from UNIVERSITY OF CALIFORNIA
Generated on 2019-10-24 16:22 GMT / http://hdl.handle.net/2027/uc1.b3252768
Public Domain in the United States, Google-digitized / http://www.hathitrust.org/access_use#pd-us-google

externa und interna. Im speziellen konnte das linke Auge nicht nach aufwärts, nicht nach abwärts und nicht nach innen bewegt werden. Die Bewegung nach außen war in mäßigem Grade möglich. Pat. hatte daher in allen Blickrichtungen Doppelbilder. Die linke Pupille war wesentlich weiter als die rechte und reagierte auf Akkomodation nicht und auf Licht nur sehr wenig. Der Pat. war auch ein wenig kollabiert, so daß Vortr. auf einige Minuten die Behandlung unterbrechen mußte. Danach setzte er die Anästhesie in Form von Novokaininjektionen fort und führte die geplante Operation zu Ende. Nach ½stündiger Dauer war die Opthalmoplegie wieder geschwunden.

Vortr. konnte in der ihm zur Verfügung stehenden Literatur einen analogen Fall nicht finden.

II. Hr. Glas demonstriert 1. eine Pat., bei der er die Diagnose auf **„Diffuse gummöse Infiltration des Kehlkopfes"** gestellt hat.

Die Frau hatte vor 15 Jahren eine Schmierkur mitgemacht und ist nun seit Jahren heiser. Die Heiserkeit hat im Laufe der Zeit zugenommen, gleichzeitig stellte sich stärkere Atemnot ein. Bei Pat. findet sich seit Monaten ein ziemlich unverändertes Bild: Blaßrote Infiltrate der Epiglottis, des interarytaenoidalen Gebietes, der Stimm- und Taschenbänder, subglottisch sich fortsetzend. Keine Dysphagie. Die Stenose ist objektiv sehr groß, doch hat sich Pat. mit Rücksicht auf das lange Bestehen des Prozesses an die stark eingeengte Glottis gewöhnt und bekommt nur bei hinzukommendem Katarrh stärkere stenotische Anfälle. Lungenbefund negativ. Wassermann, vor Monaten ausgeführt, negativ. Trotzdem ist diese Diagnose einer diffusen gummösen Infiltration des Larynx die naheliegendste, wenn auch die Frau auf Jod scheinbar kaum wesentlich reagiert. Was die Therapie anlangt, wäre — falls die Stenose gesteigert werden sollte — Tracheotomie indiziert und erst danach die Frage endo- oder extralaryngealer Therapie zu erwägen. Es käme der Versuch endolar. Maßnahmen mit sekundärer Tubage in Erwägung, eventuell Ausräumung des Larynx bei Fissur mit sekundärem Laryngostoma. Jedenfalls gehört dieser Fall zu den seltenen Beobachtungen, weshalb er weiter verfolgt werden soll.

Aussprache:

Hr. J. Fein kann sich zur Diagnose gummöse Entzündung des Larynx nicht bekennen. Hierzu fehlt so ziemlich alles. Das Aussehen von Gummen ist grundverschieden von dem Bilde im vorgezeigten Falle. Gummen sind dunkelrot, die Schwellungen hier blaßrötlich; gummöse Infiltrate sind weich, die hier gesehenen sind derb; die Ausbreitung ist eine ganz ungewöhnliche und es fehlen alle charakteristischen Merkmale der gummösen Geschwüre. Auch die Wassermannsche Reaktion ist negativ und es hat überdies die antiluetische Behandlung versagt. Endlich spricht auch die außerordentlich lange Dauer des Leidens gegen die Annahme einer gummösen Entzündung. Welche Umstände sprechen also für Syphilis? Nur die Tatsache, daß die Pat. einmal Lues gehabt hat. Es läßt sich selbstverständlich nach flüchtiger Unter-

Digitized by Google
Original from UNIVERSITY OF CALIFORNIA
Generated on 2019-10-24 16:21 GMT / http://hdl.handle.net/2027/uc1.b3252768
Public Domain in the United States, Google-digitized / http://www.hathitrust.org/access_use#pd-us-google

suchung keine positive Diagnose über die Natur des Leidens stellen. Eine gummöse Affektion wäre aber bestimmt auszuschließen. Fein würde vorschlagen, eine Probeexzision vorzunehmen und das abgetragene Stückchen mikroskopisch zu untersuchen.

Hr. Kofler: Ich rate in diesem Falle zur Kutanreaktion auf Lues, die bei tertiärer Lues mit negativem Wassermann diagnostisch wichtige Aufschlüsse zu geben ermöglicht.

Hr. A. Heindl bemerkt zu dem vorgestellten Falle einer diffus gummös infiltrierenden chronischen Form von Laryngitis, daß das multiple, tumorartige Aussehen der Infiltrate, welche mit ihrer Blässe einen starren Eindruck machen, eher den Verdacht auf Tbc.-Neoplasmen oder Rhinosklerom aufkommen läßt; er möchte bezweifeln, daß es sich hier um eine chronisch infiltrierende gummöse Erkrankung handelt.

Hr. Hajek: Die Diagnose kann vorläufig nicht als gesichert betrachtet werden, obwohl die von Glas vermutete Diagnose einige Wahrscheinlichkeit für sich hat. Außer der unvermeidlichen Tracheotomie kann vorläufig, ohne sichere Diagnose, von einem weiteren therapeutischen Vorgehen nicht gesprochen werden.

Hr. E. Glas (Schlußwort): Gegenüber Hrn. Prof. Fein bemerke ich, daß das typische Bild des Gummas des Kehlkopfes bekannt ist. Dieser Fall gehört aber, wie angeführt, zu den sehr seltenen Beobachtungen diffuser gummöser Infiltration des Larynx, die sich recht wohl von der Norm des düsterroten, meist ulzerierten typischen Gummas unterscheidet. Gegen Tbc. spricht 1. der negative Lungenbefund. Ein so diffuser Larynxprozeß müßte von einem schwereren nachweisbaren Lungenprozeß begleitet sein. 2. Der Mangel der Dysphagie. 3. Das Fehlen größerer Ulzerationen, die ja für diffuse Larynxtuberkulose charakteristisch sind. 4. Die lange Dauer der Affektion bei sonst subjektivem Wohlbefinden, welche bei einem so ausgebreiteten tuberkulösen Prozeß kaum möglich wäre. Daß Jod keine wesentliche Besserung brachte, ist in keinem Sinne zu verwerten, da einerseits manchmal auch Tbc.-Prozesse sich günstig beeinflußt zeigen, andrerseits luetische keine therapeutische Reaktion aufweisen müssen. Die von Kofler vorgeschlagene kutane Wassermann-Reaktion wird nachgeholt werden. Probeexzision ist derzeit mit Rücksicht auf die kolossal verengte Glottis nur schwer ausführbar, und ist ja bekannt, daß auch der histologische Befund nicht absolut charakteristisch ist, zumal da bei beiden Prozessen Nekrosen, Riesenzellen u. a. vorkommen und Bazillen nur sehr vereinzelt in Serien eventuell zu finden sind. Trotzdem soll versucht sein, die aufgestellte Wahrscheinlichkeitsdiagnose noch weiter zu festigen. Vorläufig lehnt Pat. die vorgeschlagene Tracheotomie ab.

2. Bericht über 2 Fälle von **Haarzunge**, die scheinbar akut zur Entstehung kam und unter entsprechender Therapie verschwand bzw. sich wesentlich besserte. Es handelte sich in dem einen Fall um einen Pat., dessen Zimmer nachts vorher desinfiziert worden war, wobei der Pat. des Nachts

Digitized by Google
Original from UNIVERSITY OF CALIFORNIA
Generated on 2019-10-24 16:22 GMT / http://hdl.handle.net/2027/uc1.b3252768
Public Domain in the United States, Google-digitized / http://www.hathitrust.org/access_use#pd-us-google

ein starkes Brennen im Halse verspürte und des Morgens die haarähnlichen Gebilde auf der Zunge wahrnahm. Der zweite Pat., der viel mit Kleiderstaub zu tun hat, bemerkte eines Morgens ein unangenehmes Empfinden auf der Zunge und nahm bei Inspektion derselben ein Büschel Haare wahr. Bei beiden Pat. fand sich in einem etwa kronengroßen Gebiete haarförmiges Gebilde, die umliegenden Papillae filiformes und einzelne fungiforme Papillen zeigten Zeichen von Entzündung. Abtragen der Haare und sekundäre Ätzung der entzündeten Papillen zeigten in dem einen Falle baldigsten Erfolg, der zweite Fall steht noch in Behandlung, zeigt jedoch wesentliche Besserung. In beiden Fällen handelt es sich um Hyperkeratosen, die mit dem Namen „Haarzunge" bezeichnet werden und vielleicht mit den angeführten Schäden in Beziehung zu bringen sind.

Aussprache:

Hr. A. Heindl macht aufmerksam, daß aus den Literaturen und anderen Berichten bekannt ist, daß die Träger einer Haarzunge immer einen nebensächlichen Umstand, welcher Anlaß gab zur Autountersuchung, als Entstehungsursache ihres Leidens bezeichnen. Tatsächlich besteht dieses unbemerkterweise gewöhnlich schon viel länger.

Hr. M. Hajek: Die Behauptung des Pat., daß er eines Tages Haarbüschel an seiner Zunge entdeckt hat, kann für sich allein unmöglich ein Beweis dafür sein, daß die Haare akut entstanden sind. Entdecken doch neurasthenische und syphilophobe Patienten alltäglich, daß ihnen über Nacht oder in einigen Tagen merkwürdige Erscheinungen an der Zunge aufgetaucht seien. Die Inspektion zeigt dann, daß die Kranken ihre normalen Papillae circumvallatae oder Papillae foliatae entdeckt haben.

Hr. J. Fein ist ebenfalls der Ansicht, daß die Haarzunge schon lange bestanden hat und den beiden Kranken nur ganz zufällig, etwa durch die Färbung oder durch irgendwelche Sensationen im Halse, die sie zu einer Besichtigung desselben veranlaßten, zu Gesichte kam. Er ist der Ansicht, daß Hyperkeratosen, die wie mächtige Haarbüschel aufragen, sich nicht in wenigen Stunden entwickeln können. Eine akute Haarzunge gibt es nicht.

Hr. Kofler: Ich muß dem Vorredner Hrn. J. Fein widersprechen, wenn er behauptet, daß die Haarzunge ein seltenes Vorkommnis sei. Sie ist meist der Ausdruck eines akuten oder chronischen Reizzustandes und kommt oft genug bei Mundrachenerkrankungen oder Operationen in diesem Gebiete vor. So habe ich sie öfters, insbesondere nach Tonsillektomien in beträchtlichem Grade am Zungenrücken auftreten gesehen.

Hr. J. Fein weist nochmals darauf hin, daß die Haarzunge, wenn sie auch intensiv entwickelt ist und jahrelang besteht, durchaus keine abnorme Empfindung hervorrufen muß und in der Regel ganz zufällig entdeckt wird. Daß ein haarartiger Zungenbelag nach Tonsillenoperationen rasch entsteht, ist ganz leicht zu erklären. Er tritt immer dann auf, wenn der Schluckakt schmerzhaft ist und die mechanische Scheuerung der Zunge durch derbe Nahrung fehlt; er nimmt aber nicht die Dimensionen an, wie sie in den beiden Fällen von Glas beschrieben wurden.

Digitized by Google
Original from UNIVERSITY OF CALIFORNIA
Generated on 2019-10-24 16:21 GMT / http://hdl.handle.net/2027/uc1.b3252768
Public Domain in the United States, Google-digitized / http://www.hathitrust.org/access_use#pd-us-google

Hr. Kornfeld betont, daß eine ziemlich rasch sich entwickelnde Haarzunge eine den Dermatosyphilologen bekannte Tatsache ist; sie entstand in Fällen, die zur Mundpflege Tct. myrrhae und Tct. ratanhiae gebrauchten. Nach Aussetzung dieser Tinktur gehen die Erscheinungen an der Zunge rasch zurück.

Hr. Tschiassny: Eine diesbezügliche Arbeit hat Oppenheim in der W. kl. W. publiziert.

Hr. E. Glas (Schlußwort) gibt die Äußerung der Pat. wieder, welche auf eindringliches Fragen erklärten, niemals früher irgendeine Besonderheit auf ihrer Zunge wahrgenommen zu haben. Im übrigen sind Fälle akuter Haarzunge bekannt, wie z. B. jene, die während der Desquamation bei Scharlach zur Beobachtung gekommen sind.

III. Hr. Leipen demonstriert das histologische Präparat von einer Pat. mit **plaquesförmigem Tumor am rechten Zungenrand.**

Ergebnis der histologischen Untersuchung: Plattenepithel-Karzinom.
(Bericht nicht eingelangt.)

IV. Hr. G. Hofer stellt vor einen **Fall von Nasenplastik.**

Die 21jähr. Pat. erlitt durch Fall aus dem Bett als 2jähr. Kind eine Fraktur der Nase, als deren Resultat eine hochgradige Sattelnase resultierte. Der Zustand, der sich mit 16 Lebensjahren als ein schwerer kosmetischer Defekt erwies, veranlaßte die Pat., sich der Operation zu unterziehen. 10 Tage vor der eigentlichen Operation wurde zunächst die hochgradige Septumdeviation durch submuköse Resektion beseitigt. Nach Abheilung dieser wurde zunächst ein Tibia-Span vom Vestibulum nasi aus subkutan am Nasenrücken implantiert. Zur Vermeidung späterer Abplattung der Nasenspitze wurde durch eine 2 *mm* lange Inzision am Ansatze des Filtrums ein senkrechter Span eingepflanzt. Die Heilung ist recht schön erfolgt. Der Endeffekt wird sich wohl erst nach längerer Zeit ganz beurteilen lassen, doch erscheint dieser gegenwärtig 14 Tage nach dem Eingriff sehr aussichtsreich.

Aussprache:

Hr. Tschiassny: Ich habe im Jahre 1913 2 Fälle nach der geschilderten Methode operiert, doch war der Erfolg kein zufriedenstellender. Es handelte sich allerdings um luetische Sattelnasen. In dem einem Falle hat sich der Span nach wenigen Wochen abgestoßen in dem anderen nach zirka 1 Jahre völlig resorbiert, so daß auch hier der kosmetische Endeffekt gleich 0 war.

Hr. Marschik: An der Klinik sind seit zirka acht Jahren eine Reihe von Fällen wie der vorgestellte operiert worden, und zwar wurde die Einpflanzung des Tibiaspans zuerst von außen und dann mit dem Aufkommen der Josephschen Methoden von innen ausgeführt. Die Voraussetzungen für das Gelingen der Plastik sowohl in chirurgischer als in kosmetischer Hin-

Digitized by Google
Original from UNIVERSITY OF CALIFORNIA
Generated on 2019-10-24 16:21 GMT / http://hdl.handle.net/2027/uc1.b3252768
Public Domain in the United States, Google-digitized / http://www.hathitrust.org/access_use#pd-us-google

sicht sind erstens einmal, daß die subkutane Tasche, namentlich im oberen Winkel, nur so weit ausgearbeitet wird, als der Span zu liegen kommen soll, weil sonst ein Gleiten desselben nach oben droht. Ist dies der Fall, so muß durch Tamponade von außen oder durch eine durchgreifende Fixationsnaht dem Hinaufgleiten vorgebeugt werden. Ferner ist wichtig, daß der Span vollständig durch überschüssiges Periost eingescheidet wird. Um endlich in kosmetischer Hinsicht vollständig zu befriedigen, muß der Span meist nicht gleichkalibrig, sondern an den Enden zugespitzt modelliert werden, so zwar, daß der vordere Rücken gerade, die hintere Fläche konvex ausfällt.

Hr. Hirsch: Ich möchte darauf aufmerksam machen, daß es meistens nicht leicht ist, einen solchen Knochenspan der Tibia zu entnehmen, der in die Einsenkung des Nasenrückens genau hineinpaßt. Die Bearbeitung des gewonnenen Knochenspans ist aber wegen der Sprödigkeit des Materials und wegen des zu schonenden Periostes sehr erschwert. Es ist daher die Korrektur der Sattelnase mittels eines Elfenbeinstiftes vorzuziehen. Ich habe eine solche Nasenkorrektur bei Hrn. Dr. Eitner gesehen. Er nimmt vorerst einen Abdruck des Nasenrückens, schleift einen entsprechenden Elfenbeinstift zu und führt diesen von einem Schnitt am Nasenflügel in die Einsenkung des Nasenrückens ein. Die Dauerresultate sollen mit Ausnahme der luetischen Sattelnasen gute sein.

Hr. Marschik: **Radikaloperation der Kieferhöhle nach Marschiks Modifikation.**

Die Methode wurde an einem Fall bereits im Jahre 1913 in dieser Gesellschaft demonstriert und 1914 im ersten Heft der damals neugegründeten Zeitschrift für Mund- und Kieferchirurgie veröffentlicht. Vortr. wurde bei der Ausarbeitung derselben von der Erfahrung geleitet, daß bei der üblichen Radikaloperation nach Luc-Caldwell das nach Resektion der unteren Muschel stehen bleibende hintere Ende bzw. hintere Drittel der Muschel sehr häufig hypertrophiert oder ödematös wird (die meisten Autoren geben dies an) und daher oft nachträglich entfernt werden muß, so daß dann schließlich von den für die Durchwärmung und Durchfeuchtung der Inspirationsluft so wichtigen Schwellkörpern der unteren Muschel nahezu nichts übrig bleibt. Die Modifikation besteht nun darin, diese Schwellkörper dadurch zu erhalten, daß nach Ausräumung der Kieferhöhle die untere Muschel nur am vorderen Ende abgetrennt, dann aber der ganze Knochen der medialen Kieferhöhlenwand und der unteren Muschel subperiostal ausgelöst wird. Der nun noch an der Basis und am hinteren Ende hängende Weichteilüberzug der lateralen Nasenwand wird nun entfaltet und in seiner Gänze zur Austapezierung des Bodens und der Seitenwand der ihres mukoperiostalen Überzuges beraubten Kieferhöhle verwendet.

Demonstration eines solcherart vor 14 Tagen operierten Pat. sowie der Abbildungen der vorerwähnten Publikation, die den Gang und das Wesen der Operation verständlich darstellen. Demonstration der operierten Kiefer-

Generated on 2019-10-24 16:21 GMT / http://hdl.handle.net/2027/uc1.b3252768
Public Domain in the United States, Google-digitized / http://www.hathitrust.org/access_use#pd-us-google
Digitized by Google
Original from UNIVERSITY OF CALIFORNIA

höhle, mit dem Salpingoskop nach Valentini-Hofmann, mit dem sich die ganze Kieferhöhle gut ableuchten läßt und so die Wundheilung und Vernarbung sowie eventuelle Rezidiveiterungen feststellen lassen, wie die Erfahrung der Klinik schon mehrfach gezeigt hat.

Die Zukunft wird lehren, inwieweit diese Methode brauchbar und imstande ist, die bisherigen Methoden zu ersetzen.

Aussprache:

Hr. Hirsch: Wenn man bei einer Kieferhöhlenradikaloperation die untere Muschel erhalten will, so wähle man die Methode Denker. Denn der Überzug der unteren Muschel läßt sich nur an der konkaven Seite des Muschelknochens leicht abheben, während der Schwellkörper der Muschel an der konvexen Seite innig mit dem Knochen zusammenhängt, so daß bei dessen Abpräparieren ein Teil des Schwellkörpers am Knochen zurückbleibt. Diese Art der Erhaltung der unteren Muschel ist somit gegenüber derjenigen bei der Denkerschen Methode eine viel unvollkommenere und kompliziertere.

Hr. Hajek: Um das, was Marschik vorgeschlagen hat, würdigen zu können, muß man auch den prinzipiellen Standpunkt anführen, auf welchem die jetzige laryngologische Klinik steht. Die Entfernung der unteren Muschel gehört nicht zur Regel, ihre teilweise Resektion ist nur dann angezeigt, wenn ansonsten eine ausgiebige Kommunikation mit der Kieferhöhle bei der Operation nicht zustande kommt. Nur für diese Fälle, wo eine ausgiebige Resektion unvermeidlich ist, wollen wir den Verlust von Schwellgewebe der unteren Muschel dadurch paralysieren, daß wir dasselbe in die Kieferhöhle hineintamponieren. Freilich muß erst eine größere Erfahrung zeigen, ob dieser in die Kieferhöhle hineintamponierte Schwellkörper im Laufe der Zeit degenerieren oder sich dortselbst behaupten wird.

Hr. Hirsch: Die Indikation für die von Hrn. Marschik vorgeschlagene Erhaltung der unteren Muschel war aus seinen Ausführungen absolut nicht zu entnehmen. Nach den Ausführungen des Herrn Hajek soll die Erhaltung des Muschelüberzuges nur für ganz bestimmte Fälle Geltung haben. Dagegen wäre nichts einzuwenden, ich habe nur meine Bedenken geäußert, den Vorschlag des Hrn. Marschik als gangbare Normalmethode anzunehmen.

Hr. Kofler: Ich kann in der von Marschik soeben geschilderten Modifikation der Caldwell-Lucschen Radikaloperation der Kieferhöhle keinen nennenswerten Vorteil erblicken, denn meiner Ansicht nach ist es nicht gleichgültig, wo der Schwellkörper der unteren Muschel liegt, d. h. ob er weiter oder näher vom Septum entfernt ist. Wir wissen ja alle, daß die Aufgabe der Nase, die durchstreichende Atmungsluft zu reinigen, zu wärmen und zu befeuchten, nur dann genügend erfüllt werden kann, wenn eine gewisse Enge der Nasenhöhle, d. i. eben ein gewisser Abstand der Muscheln vom Septum vorhanden ist. Ich entferne bei der Radikaloperation stets nur das vordere Drittel der unteren Muschel samt den Knochen und glaube, daß es viel einfacher ist, in jenen wenigen Fällen, bei denen es nach dieser

Digitized by Google
Original from UNIVERSITY OF CALIFORNIA
Generated on 2019-10-24 16:21 GMT / http://hdl.handle.net/2027/uc1.b3252768
Public Domain in the United States, Google-digitized / http://www.hathitrust.org/access_use#pd-us-google

Resektion später einmal zu Hypertrophie des hinteren Teiles der unteren Muschel kommt, diese Hypertrophie in entsprechendem Maße, d. h. in Berücksichtigung der notwendigen Enge der Nase, abzutragen.

Hr. Marschik (Schlußwort): Ich habe schon erwähnt, daß die Methode noch im Stadium der Erprobung ist. Daß sie als Standardmethode zu gelten und alles andere zu verdrängen habe, ist damit noch nicht gesagt. Daß derzeit noch Sekret und Krusten in der Nase zu sehen sind, nimmt nicht Wunder, da die Kieferhöhle ja noch eitert, denn nur die untere Hälfte der Höhle ist primär gedeckt, die obere Hälfte muß wie gewöhnlich per secundam ausgranulieren und vernarben. Pat. ist ja erst 14 Tage p. o. Es ist beabsichtigt, wenn möglich, die seinerzeit demonstrierte Pat., also schon sechs Jahre nach der Operation in der nächsten Sitzung wieder vorzustellen.

Hr. Schlemmer: **Radikaloperation nach Riedel vor 7 Jahren. Osteoplastische Deckung des Defektes vom linken Darmbeinkamm.**

In den letzten Monaten haben wir an der Klinik bei mehreren Pat., denen ein oder mehrere Jahre vorher eine Stirnhöhle radikal nach Riedel operiert wurde, den sehr störenden kosmetischen Zustand dadurch wieder behoben, daß wir plastische Operationen vornahmen.

Zuerst haben wir Rippenknorpelstücke zur freien Transplantation verwendet und hat Marschik, Hofer und ich je einen Fall auf diese Weise in kosmetisch befriedigender Weise operiert. Von Marschiks Fall sehen Sie, meine Herren, die Moulage und erkennen die tiefe Impression nach einer Riedelschen Radikaloperation, die ich vor 7 Jahren gemacht habe. Der Pat., der für heute wohl bestellt, aber nicht erschienen ist, hatte in den ersten Tagen nach der Operation wegen des postoperativen thorakalen Wundschmerzes (bei der Operation wurden die knorpeligen Partien dreier Rippen dort, wo sie medial ineinander übergehen, zur Transplantation reseziert) bei der Atmung immerhin recht beträchtliche Beschwerden. Weil nun hierin die Gefahr einer pulmonalen Komplikation liegt und die Möglichkeit jedesfalls diskutabel ist, daß auch pleurale Komplikationen eintreten können, hat Prof. Hajek gewünscht, daß künftighin das Transplantat vom Darmbeinkamm gewählt werde.

Der vorgestellte Pat. ist der erste, bei dem wir an der Klinik diese Operation ausführten. Ich habe im Jänner 1913 bei ihm die, wie Sie aus der Moulage noch erkennen, bis ins Kapillizium reichende linke Stirnhöhle deshalb nach Riedel operiert, weil ich bei der Tiefe und seltenen Geräumigkeit der Höhle — sie reichte lateral bis ins Os zygomaticum — der Meinung war, daß die Killiansche Methode sicherlich keine radikale Ausheilung herbeiführen könne.

Marschik hat dann im Mai 1913 die rechte Stirnhöhle nach Killian operiert — die Höhle war kleiner und die Verhältnisse durchaus günstigere — und bis zum heutigen Tage Heilung erzielt.

Heute vor 14 Tagen habe ich nun bei dem 29jähr. Pat. die plastische Operation gemacht. Zuerst wurden die Weichteile der Stirne durch einen

Digitized by Google
Original from UNIVERSITY OF CALIFORNIA
Generated on 2019-10-24 16:21 GMT / http://hdl.handle.net/2027/uc1.b3252768
Public Domain in the United States, Google-digitized / http://www.hathitrust.org/access_use#pd-us-google

entsprechenden, leicht bogenförmigen Schnitt nahe der Haargrenze nach abwärts scharf abpräpariert und dann die Tasche mit Jodoformgaze vorderhand austamponiert.

Nun wurde der linke Darmbeinkamm freigelegt und ein entsprechend großes Stück mit einem breiten Meißel abgeschlagen.

Dieses Stück wurde nun mit kleineren Meißeln dem Defekt entsprechend geformt, so zwar, daß mehrere Knochenstücke den Defekt ausfüllten.

Hernach wurde der Stirnweichteillappen ganz exakt linear vernäht und zuletzt die Wunde über dem Darmbeinkamm drainiert und in Etagen vernäht.

Ich mußte 2 Tage später über der Stirne eine winzige Inzision machen, um das angesammelte Hämatom abzulassen. Dann aber wiederholte es sich nicht mehr und es erfolgte eine kosmetisch außerordentlich befriedigende Prima intentio.

Nun habe ich vorgestern neuerdings eine Pat. in derselben Weise plastisch operiert, bei der ich vor 6 Jahren ebenfalls die linke Seite nach Riedel radikal operierte. Nach der osteoplastischen Operation schnellte nun die Temperatur auf 41·2 hinauf und fiel wieder zur Norm, nachdem ich ein reichliches Hämatom punktiert hatte. Aber bald stieg die Temperatur wieder auf 40·0. Vor ½ Stunde habe ich neuerlich das sich immer wieder füllende Hämatom abgelassen und glaube daher ein nächstes Mal bei einer Plastik gleich primär — wie bei einer Struma — eine entsprechende Drainage anlegen zu sollen. Ich werde jedesfalls über den Ausgang dieser letzten Plastik noch Bericht erstatten.

Aussprache:

Hr. Marschik: Die erste Stirnplastik mit Rippenknorpel wurde an dieser Klinik von mir im Jahre 1914 ausgeführt und in dieser Gesellschaft vorgestellt.

---

# 44. Versammlung der Deutschen Gesellschaft für Chirurgie in Berlin.

**7. bis 10. April 1920.**

**Berichterstatter: Sanitätsrat Dr. H. Stettiner, Berlin.**

**Nach 6jähriger Pause trat die Deutsche Gesellschaft für Chirurgie am 7. April zum ersten Male in ihrem neuen Heime, dem Langenbeck-Virchow-Hause, unter dem Vorsitze von A. Bier (Berlin) zu einer Versammlung zusammen.**

Hr. Schöne (Greifswald): **Über Bluttransfusion. Er bevorzugt die direkte Bluttransfusion von Vene zu Vene, von einer Vena brachialis des Spenders zu einer solchen des Empfängers, welche durch eine kleine paraffinierte Kanüle verbunden werden. Um eine Gerinnung zu verhüten, wird von einem Seitenaste der Vene des Spenders stoßweise Kochsalzlösung**



Digitized by Google
Original from UNIVERSITY OF CALIFORNIA
Generated on 2019-10-24 16:21 GMT / http://hdl.handle.net/2027/uc1.b3252768
Public Domain in the United States, Google-digitized / http://www.hathitrust.org/access_use#pd-us-google

durch die Kanüle durchgespritzt. Unter 21 Fällen gab 18mal akuter Blutverlust, 3mal Sepsis und perniziöse Anämie die Indikation. Nur 2mal in der ersten Zeit war die Operation nicht ganz geglückt. Bilden Verletzungen die Indikation, so muß vorher die Blutung genau gestillt sein und die Wunde versorgt werden. Es darf aber nicht zu viel Zeit bis zur Ausführung der Transfusion verstrichen sein. Es darf auch nicht zu wenig Blut transfundiert werden. Durch die Transfusionen bei perniziöser Anämie und die dabei durch Zählung festgestellte Vermehrung der roten Blutkörperchen ist festgestellt, daß das transfundierte Blut zunächst lebend bleibt. Wie lange Zeit die Blutkörperchen sich erhalten, ist noch unbekannt. Die Transfusion kann auch schaden, einmal durch Auslösung einer Nachblutung, ferner durch Hervorrufung von Hämoglobinurie (in einem Falle 2 Tage anhaltend). Es kann auch einmal primäre Agglutination auftreten. Um dies zu vermeiden, soll man, wenn Zeit dazu vorhanden, vorher Hämolyseversuche im Reagenzglas machen. Von der primären Hämoglobinurie ist die sekundäre, erst nach 4 bis 5 Tagen auftretende Hämoglobinurie zu unterscheiden. Ob Blut von Blutsverwandten vorzuziehen ist, scheint Vortr. zweifelhaft. Während die Resultate der Bluttransfusion bei den Fällen akuten Blutverlustes vorzügliche waren, die bei perniziöser Anämie vorübergehend erschienen, ergaben die bei Sepsis ein negatives Resultat. Jedenfalls soll die Transfusion nur angewendet werden, wenn es sich um Leben und Tod handelt.

Hr. Umber (Charlottenburg) entnimmt dem Spender etwa 300 $cm^3$ Blut und spritzt das defibrinierte Blut dem Empfänger mit Salvarsantrichter ein. Er hat 68 große Transfusionen vorgenommen. Bei 47 perniziösen Anämien hat er befriedigende und ausgezeichnete Resultate erzielt. Wenn möglich, bevorzugt er Blutsverwandtenblut. Trotz vorheriger genauer Prüfung des Blutes des Spenders hat er 19mal Schüttelfrost, 5mal Hämoglobinurie, 2mal Schüttelfrost und Hämoglobinurie, aber niemals dauernde Nachteile beobachtet.

Hr. Zeller (Berlin) hat den Beweis, daß das Blut einige Zeit lebend bleibt, durch das Tierexperiment erbracht, indem er völlig blutlos gemachte Tiere durch arterielle Bluttransfusion wieder belebte. Er hat beim Menschen sowohl bei akuten Blutverlusten wie bei hämorrhagischen Diathesen gute Erfolge erzielt. Er empfiehlt auch die Wiedereinspritzung des Blutes aus Körperhöhlen und hebt die blutstillende Kraft des defibrinierten Blutes hervor. Beim malignen Lymphom hat er nach Transfusion kleiner Mengen defibrinierten Blutes rasche Rückbildung beobachtet.

Hr. Prentl (Troppau) hat bei postoperativer cholämischer Blutung 350 $cm^3$ Blut, mit gleicher Menge einer 1%igen Natriumzitratlösung vermischt, eingespritzt und darnach nicht nur Aufhören der Blutung, sondern auch Besserung des vorher sehr darniederliegenden Allgemeinbefindens gesehen. Er bevorzugt Blutsverwandtenblut und hat auch in anderen Fällen schwerer Blutung und in einem Falle perniziöser Anämie gute Resultate mit gleichem Vorgehen erzielt.

Digitized by Google
Original from UNIVERSITY OF CALIFORNIA
Generated on 2019-10-24 16:21 GMT / http://hdl.handle.net/2027/uc1.b3252768
Public Domain in the United States, Google-digitized / http://www.hathitrust.org/access_use#pd-us-google

Hr. Coenen (Breslau) sieht die Gefäßnaht als das beste Verfahren für die Transfusion an. Hauptsache ist einwandfreie Indikation. Er glaubt, daß das Blut von Blutsverwandten keine großen Vorteile bietet. Das Auftreten von Hämoglobinurie störe nicht den Enderfolg.

Hr. Pust (Stettin) hat 5 Bluttransfusionen bei perniziöser Anämie in sehr einfacher Weise vorgenommen, indem er dem Spender 100 $cm^3$ Blut mit einer Spritze entnommen und dieselben mit einer zweiten Kanüle dem Empfänger eingespritzt hat (i. G. 250 $cm^3$). Er hat nur einmal leichte Hämoglobinurie beobachtet. Die Spritzen und Kanülen werden mit heißer Kochsalzlösung ausgespült.

Hr. Wendel (Magdeburg) hat bei Hämophilie und in anderen Fällen mit gutem Erfolge Bluttransfusionen ausgeführt. Er bevorzugt die Gefäßnaht und benutzt zur Kontrolle, ob auch genügend Blut überfließt, einen eröffneten Seitenast.

Hr. Unger (Berlin) vermeidet die direkte Naht wegen Gefahr der Infektion des Spenders. Er bevorzugt das Verfahren von Oehlecker. Er betont die ungleich größere Wirkung der Bluttransfusion gegenüber der Kochsalzinfusion. Trotzdem sei strenge Indikationsstellung erforderlich. Er hat 2mal Schädigungen gesehen (Krämpfe mit folgendem Exitus). In Amerika wird die Transfusion häufiger vorgenommen. Es gibt dort berufsmäßige Blutspender, welche für eine Blutentnahme 40 Dollar erhalten.

Hr. Flörcken (Paderborn) bevorzugt ebenfalls die direkte Gefäßnaht der A. radialis und V. mediana.

Hr. Erkes (Berlin) empfiehlt die direkte Transfusion nach Sauerbruch, bei der die Arterie in die Vene hineingeschoben wird. Es ist notwendig, darauf zu achten, daß die Arterie nicht durch Fassen einer Pinzette gedrückt wird, weil dann leicht Blutgerinnung entsteht.

Hr. Schöne hebt im Schlußwort hervor, daß er die direkte Bluttransfusion der Natriumzitrattransfusion für überlegen hält. Bezüglich der Technik hält er verschiedene Wege für gangbar, möchte aber seine Methode bevorzugen. Hauptsache sei richtige Indikationsstellung.

Hr. Breslauer (Berlin): **Beziehungen der Entzündung zum Nervensystem.** Senföl auf normale Haut gebracht ruft leichtes Brennen und Hyperämie hervor. Bei durchtrennten Nerven bleibt diese Reaktion aus; nur in den ersten 8 Tagen nach der Durchtrennung tritt sie noch auf. Schaltet man einen Nerven durch Leitungsanästhesie aus, so tritt die Reaktion ein. Umspritzt man dagegen peripherisch ein Gebiet nach Schleich, so bleibt die Reaktion aus. In ähnlicher Weise tritt auch die Pirquetsche Hautreaktion nach Umspritzung des betreffenden Teiles viel schwächer auf. Die weiteren Stadien der Entzündung werden dagegen nicht verändert. Therapeutisch können diese Beobachtungen beim Heufieber, bei Ekzemen, bei Bindehautentzündungen verwandt werden.



Digitized by Google
Original from UNIVERSITY OF CALIFORNIA
Generated on 2019-10-24 16:21 GMT / http://hdl.handle.net/2027/uc1.b3252768
Public Domain in the United States, Google-digitized / http://www.hathitrust.org/access_use#pd-us-google

Hr. Payr (Leipzig) hat bei Verbrennungen an den Extremitäten bei Umspritzung derselben einen besseren Heilungsverlauf beobachtet.

Hr. Anschütz (Kiel): **Wunddiphtherie.** In der Kieler Klinik wurden von Jänner bis Juni 1919 84 Fälle von Wunddiphtherie, 6 Fälle von Rachendiphtherie und 52 Bazillenträger beobachtet. Die Erkrankungskurve ging parallel zu der in der Stadt an Diphtherie Erkrankten, nur waren die ersten Fälle nicht festgestellt, da die Wunden nichts Charakteristisches boten und erst ein Fall von diphtherischer Lähmung die Aufmerksamkeit auf die Erkrankung lenkte. Man kann 4 Formen der Wunddiphtherie unterscheiden, von denen die 4., die phlegmonöse, an den Hospitalbrand erinnernde, die schwerste ist und fast immer zum Tode führt. Es handelt sich dabei um eine Mischinfektion, doch wird als Hauptbestandteil der Diphtheriebazillus gefunden. Es ergibt sich die Forderung, daß Pat. mit Wunddiphtherie, mit Rachendiphtherie und Bazillenträger isoliert werden müssen.

Hr. Weinert (Magdeburg) ergänzt die Mitteilungen von Anschütz, er unterscheidet die krupöse Form mit oberflächlichen Membramen, die diphtherische Tiefenform mit Koagulationsnekrosen, die phlegmonöse Form, eine Mischinfektion von Diphtheriebazillen und Staphylokokken und 4. eine Form mit Gangränbildung, bei der neben Diphtheriebazillen von einigen Kolibazillen, in Magdeburg auch hauptsächlich Staphylokokken gefunden wurden. Zahlreiche Präparate, bei denen auch pathologisch typische Diphtherie nachgewiesen war, erläuterten die Ausführungen. Therapeutisch ist zu bemerken, daß das Serum keinen Einfluß ausübt. In vielen Fällen wurde mit offener Wundbehandlung und besonders Anwendung der Höhensonne Erfolg erzielt. Dakinsche Lösung erreicht nichts, eher essigsaure Tonerde, Jodtinktur und Pacquelin. Einige schwere Fälle trotzen jeder Therapie.

Hr. Läwen (Marburg) sah die Diphtheriebazillen nicht nur an der Wunde, sondern über die ganze Haut verbreitet. Künstliche Höhensonne wird auch von ihm empfohlen.

Hr. Kausch (Berlin-Schöneberg) hat in einem Falle die ganzen diphtherisch veränderten Granulationen abgekratztund sofort Thierschsche Transplantation vorgenommen. Die Läppchen sind fast alle gut angeheilt, die Stelle der Entnahme erkrankte diphtherisch, heilte aber bald.

Hr. Borchard (Berlin-Lichterfelde) hat unter Braun in Königsberg vor Jahren eine derartige Diphtherieepidemie erlebt. Braun erinnerten die Fälle an Hospitalbrand.

Hr. Müller (Rostock) erwähnt einen Fall von Oberkieferkarzinom, dessen Operation wegen positiven Diphtheriebazillenbefunds immer wieder hinausgeschoben wurde. Schließlich entschloß man sich trotzdem zur Operation. Der Wundverlauf war ungestört. Die Bazillen waren verschwunden.

Digitized by Google
Original from UNIVERSITY OF CALIFORNIA
Generated on 2019-10-24 16:21 GMT / http://hdl.handle.net/2027/uc1.b3252768
Public Domain in the United States, Google-digitized / http://www.hathitrust.org/access_use#pd-us-google

Hr. Krause (Berlin): **Hirnphysiologische Erfahrungen aus dem Felde.** Als stumme Hirnregionen bezeichnen wir diejenigen, in denen, wie z. B. im Stirnhirn, keine Zentren liegen. Diese Regionen muß der Hirnchirurg kennen; denn von ihnen aus muß er bei Entfernung von Fremdkörpern vorgehen, sie kann er auch zur Drainage benutzen. Auch schwere Zerstörungen des Stirnhirns können vorkommen, ohne wesentliche Ausfallserscheinungen; auffällig ist nur eine gewisse Gleichgültigkeit der Patienten gegenüber der Verletzung. Auch die dekompressive Trepanation soll vom stummen Hirngebiete aus vorgenommen werden. Sie ist indiziert bei Meningitis serosa, akuter Hirnschwellung, vor allem auch bei drohender Erblindung (schon von Hippokrates empfohlen). Man konnte bei den Kriegsverletzungen feine physiologische Studien machen. Nötig dazu war die Prüfung der frischen Verletzungen, weil später eine Ausdehnung der Lähmungen durch kollaterales Ödem oder andere Vorgänge auftrat. Oberflächliche Verletzungen riefen Monoplegien hervor, tiefere eventuell völlige Hemiplegien. Die fortgeleiteten Lähmungen gehen meist später wieder zurück. Auch das vikariierende Eintreten von Gehirnteilen ist von ihm beobachtet. Krampfanfälle im ersten Stadium der Verletzung sind physiologisch. Sie können unter Umständen ausgesprochenen Jacksonschen Typus annehmen. Bei den Verletzungen ist wieder die Unempfindlichkeit des Großhirns im Gegensatz zur Dura aufgefallen. Dagegen ist der Boden des 3. Ventrikels sehr empfindlich. Durch den Krieg ist auch wieder das Brocasche Zentrum als der Sitz der Sprache bestätigt. Das sensorische Zentrum liegt dagegen mehr nach hinten. Es kann daher, wenn zunächst nur das motorische getroffen, ähnlich wie bei anderen Verletzungen, später auch das sensorische in Mitleidenschaft gezogen werden. Bestätigt hat sich auch die interessante Tatsache, daß das musikalische Zentrum, im Gegensatz zum Sprachzentrum, rechts sitzt. Dort getroffene Patienten wurden amusisch, während Linksverletzte eventuell noch sich durch Singen verständlich machen konnten. Ob es auch ein sensorisches Musikzentrum gibt, ist noch nicht sicher. Sehstörungen treten bei Verletzungen des Okzipitalgebietes auf: Die Fovea centralis retinae bleibt dabei unverletzt, so daß die Patienten ein ganz kleines Gesichtsfeld behalten. Oft finden sich am Anfang bedrohliche Erscheinungen, die später zurückgehen. Hemianopsie tritt in verschiedenen Formen auf, der bekannten lateralen, ferner einer inferior und superior, welch letztere im Kriege nicht beobachtet ist. Im wesentlichen ist durch die Kriegsverletzungen die Lehre von den Hirnzentren bestätigt worden.

Hr. Perthes (Tübingen): **Ursache der Hirnstörungen nach Karotisunterbindung.** Der Umstand, daß meist zwischen Unterbindung und Eintritt des apoplektischen Insults ein freier Intervall liegt, hat ihn zu der Vorstellung gebracht, daß nicht der fehlende Kollateralkreislauf die Ursache für die Hirnstörungen sei. Er sieht sie in Embolien, welche durch Verletzung der Intima bei der Unterbindung hervorgerufen werden.

Digitized by Google
Original from UNIVERSITY OF CALIFORNIA
Generated on 2019-10-24 16:21 GMT / http://hdl.handle.net/2027/uc1.b3252768
Public Domain in the United States, Google-digitized / http://www.hathitrust.org/access_use#pd-us-google

Zur Vermeidung derselben schlägt er Unterbindung mit Faszienstreifen vor, durch welche sich eine solche Verletzung der Intima vermeiden läßt.

Hr. Joseph (Berlin) hat einen Fall von Embolie der Art. fossae Sylvii nach Granatsplitterverletzung am Halse beobachtet.

Hr. Pels-Leusden (Greifswald) betont in seinen Operationskursen schon immer die Notwendigkeit der sorgsamen, nicht zu stürmischen Unterbindung wegen Gefahr der Intimaschädigung.

Hr. v. Haberer (Innsbruck) hält in einer Anzahl von Fällen die Blutleere des Gehirns für die Ursache.

Hr. Adler (Pankow) stellt einen eigenartigen traumatischen Fall vor, in welchem durch Abknickung der Arterie der einen Seite Schädigungen herbeigeführt waren, die nach Unterbindung auf der anderen Seite zur Heilung kamen.

Hr. Kausch (Berlin) bezweifelt, daß Embolie immer die Ursache sei.

Auch Hr. Bier steht auf diesem Standpunkte und betont den Unterschied zwischen äußeren und inneren Organen. Innere Körperteile haben nicht die Fähigkeit, das Blut anzusaugen.

Hr. Katzenstein (Berlin) hebt hervor, daß es einige Minuten dauert, bis der Kollateralkreislauf vollwertig ist.

Hr. Müller (Rostock) hat in seinen Fällen mit Ausnahme eines einzigen stets Embolien als Ursache nachweisen können.

Hr. Perthes entkräftet im Schlußwort die gemachten Einwendungen.

Hr. Schloffer (Prag): **Kombinierte Liquordruckbestimmung.** Gleichzeitige Bestimmung des Druckes im Ventrikel und Lumbalsack haben die bisherigen Erfahrungen bestätigt. Es besteht ein Unterschied in sitzender und liegender Stellung. Für pathologische Zustände ist diese kombinierte Bestimmung von Bedeutung.

Härtel (Halle): **Ursache und Vermeidung der Störungen nach zervikaler Leitungsanästesie.** Der Einstich ist in erhöhter Seitenlage bei starker Drehung des Kopfes nach der anderen Seite in der Höhe des Kieferwinkels am hinteren Rande des Sternocleido vorzunehmen, wobei man dann mit der Nadel auf den Knochen kommt. Er hat 10 Fälle ohne Störungen beobachtet.

Hr. Läwen (Marburg): **Vereisung des Nervenquerschnittes bei Amputationsstümpfen und bei frischen Amputationen.** Er berichtet über die guten Erfolge, die er sowohl bei älteren Fällen, wie bei frischen Amputationen mit dem Vereisungsverfahren erzielte. Im gewöhnlichen genügen 10 Minuten, um dem Nerven die Empfindlichkeit zu nehmen. Beim Ischiadikus ist längere Zeit erforderlich. Auch zur Beseitigung der Schmerzen bei seniler Gangrän hat er die Vereisung vorgenommen.

Digitized by Google
Original from UNIVERSITY OF CALIFORNIA
Generated on 2019-10-24 16:21 GMT / http://hdl.handle.net/2027/uc1.b3252768
Public Domain in the United States, Google-digitized / http://www.hathitrust.org/access_use#pd-us-google

Hr. Kirschner (Königsberg): **Ein neues Verfahren der totalen Ösopaphagusplastik mit Demonstrationen.** Es ist ihm in dem vorgestellten Falle gelungen, den Magen so weit zu mobilisieren, daß er durch die unterminierte Haut bis zum Halsteile des Ösophagus hindurchgezogen werden konnte und mit diesem vereinigt wurde. Es wird dabei die Benutzung eines Schaltstückes wie in den bisherigen Verfahren unnötig. Auch konnte die Operation in einem Akte zu Ende geführt werden.

Hr. Hirschmann (Berlin) und Hr. Axhausen (Berlin) zeigen Patienten, bei denen die Plastik in der bisher geübten Art mit gutem Erfolge ausgeführt, letzterer auch ein Präparat einer ausgeführten Plastik.

Hr. Hinz (Köpenick) hat in einem Falle nach Resektion des Ösophagus diesen nach außen verlagert und die beiden Teile direkt miteinander vernäht. Der Patient starb im Kollaps.

Hr. Lexer (Freiburg) berichtet, daß es seiner 1908 operierten Patientin gut geht. Er warnt vor laxer Indikationsstellung bei der Operation.

Hr. Wrede (Braunschweig) fürchtet bei dem Vorgehen nach Hinz die Gangrän der Speiseröhre.

Hr. Kirschner konnte bisher genaue physiologische Untersuchungen an dem verlagerten Magen noch nicht vornehmen und hebt noch die günstigen Aussichten dieser Methode für die Operation des Speiseröhrenkarzinoms hervor.

---

# Bücherbesprechungen.

**Die syphilitischen Erkrankungen der Luftröhre.** Von Ernst Nicolai, Breslau. (Volkmanns Samml. klin. Vorträge, N. F. Nr. 781/788, Leipzig 1919, 146 Seiten, Preis M. 9·60.

Auf diese mit einem wahren Bienenfleiß abgefaßte Arbeit mit Betonung hinzuweisen, ist uns angenehme Pflicht. Sie bedeutet für jeden, der sich in der Folgezeit mit dem Thema „Syphilis der Trachea" befassen will, das sowohl in bezug auf Kasuistik als auch Literatur unentbehrliche Hand- und Nachschlagewerk und erspart ihm durch Angabe gewisser Arbeiten, die für das Thema trotz zutreffenden Titels belanglos sind, viel unnötige Mühe und Zeit. Ein ganz außerordentlich reiches Literaturverzeichnis, das Angaben vom Jahre 1810 an enthält und auch alle einschlägigen Handbücher und Sammelwerke der Literatur der Grenzgebiete anführt, ist angeschlossen. Der Verlag ist dem Verf. trotz der derzeitigen schwierigen Verhältnisse doch so weit entgegengekommen, daß dieser sämtliche in der Literatur auffindbaren Fälle mehr minder ausführlich wiedergeben konnte, so daß jeder Fall ohne mühseliges Literaturstudium auf seine wissenschaftliche Dignität hin beurteilt werden kann. Wir sind dem Verf. weiters zu Dank verpflichtet, daß er sich der Mühe unterzogen hat, einen sachlichen Selbstbericht anzufertigen, und lassen ihm daher das Wort:

Digitized by Google
Original from UNIVERSITY OF CALIFORNIA
Generated on 2019-10-24 16:21 GMT / http://hdl.handle.net/2027/uc1.b3252768
Public Domain in the United States, Google-digitized / http://www.hathitrust.org/access_use#pd-us-google

Nach Art einer Monographie hat Verf. aus der Weltliteratur 353 Beobachtungen über diese Erkrankung zusammengestellt. Aufnahme gefunden haben nur Fälle von Tracheal-Lues, bei welchen die syphilitischen Veränderungen kranialwärts mit dem Ringknorpel, kaudalwärts mit der Luftröhrenbifurkation ihre Begrenzung gefunden haben und bei denen die Trachealwand in einer ihrer Schichten in den syphilitischen Prozeß selbst einbezogen war. Ausschließliche Larynx- oder Bronchialsyphilis, wie auch isolierte peritracheale oder mediastinale luetische Affektionen, auch wenn sie klinisch per compressionem Luftröhrenerscheinungen gemacht hatten, sind unberücksichtigt geblieben. Von bisher unveröffentlichten Beobachtungen bringt Autor aus der Hinsberg schen Klinik in Breslau 3 Fälle, sowie 1 Fall aus dem dortigen pathologischen Institut. Verf. hat fast ausschließlich die Originalarbeiten zugrunde gelegt und gibt bei jedem Fall (neben Notizen über Alter, Geschlecht, Termin der Primärsklerose und bisherige luetische Symptome der einzelnen Pat.) im Originalwortlaut den Trachealbefund, sei es, daß dieser mittels indirekter oder direkter Laryngo-Tracheoskopie oder an der Leiche erhoben war. — Von 246 Fällen mit Altersangabe standen 12 im 1., 21 im 2., 48 im 3., 79 im 4., 58 im 5., 23 im 6., 5 im 7. Lebensdezennium; auf Lues congenita entfallen 29 der 353 Kranken. — Von 276 Pat. waren 138 männlich und 138 weiblich. — Die Killiansche direkte Tracheoskopie gelangte 56mal zur Anwendung. — 84 Tracheaoperationen sind verzeichnet, darunter 79 Tracheotomien (hiervon nur 8 mit Heilung). Unter 104mal angegebenen Todesursachen steht die Verblutung infolge Gefäßarrosion (15mal) an erster Stelle, im übrigen sind meist Lungen- und Pleurakomplikationen der Grund zum tödlichen Ausgang gewesen. — An Verlaufseigentümlichkeiten seien hervorgehoben: 4 luetische tracheogene Mediastinalabszesse, 1 peritracheales Emphysem pertherapiam, 1 luetisch bedingte Tracheokele, 1 Trachealluftfistel, dazu 13 Ösophagotrachealfisteln luetischer Ätiologie. — Unter 353 Trachealluesbeobachtungen ist 56mal Miterkrankung des Larynx, 58mal Miterkrankung der Bronchien, 25 mal Miterkrankung von Larynx und Bronchien erwähnt. — Die Gesamtmortalität betrug 78%, wobei allerdings seit Einführung der direkten Tracheoskopie und der neuzeitlichen Syphilisbehandlung eine beträchtlich bessere Prognose (Hommel nur 18% Mortalität seit 1900) konstatiert werden muß. — Hinsichtlich der absoluten und relativen Morbidität der Trachealsyphilis schwanken die Angaben der Autoren zwischen 25% und 0·2%. Primärsklerosen in der Trachea sind bisher nicht bekannt. — Von den 353 kasuistischen Mitteilungen über Trachealluues entstammen 181 der deutschösterreichischen Literatur, dazu kommen 57 englische und 44 französische Veröffentlichungen; 17 sind Nordamerikaner, je 7 Russen und Polen, 6 bringt die nordische Literatur, Spanien 4, Belgien und Dänemark je 3, endlich noch 2 Holländer und 1 Tscheche. — Eine Umschau, was in der Literatur der pathologischen Anatomie, der pathologischen Physiologie, der Laryngologie, der

Digitized by Google
Original from UNIVERSITY OF CALIFORNIA
Generated on 2019-10-24 16:21 GMT / http://hdl.handle.net/2027/uc1.b3252768
Public Domain in the United States, Google-digitized / http://www.hathitrust.org/access_use#pd-us-google

internen Medizin, der Chirurgie, der Syphilidologie und der Pädiatrie über die Syphilis der Luftröhre im übrigen zu finden ist, sowie ein umfassendes Literaturverzeichnis mit 428 Spezialarbeiten schließt die Abhandlung.

Selbstbericht.

---

# Referate.

## I. Allgemeines.

**Die Heilung hartnäckiger Trigeminusneuralgien durch Injektion von Alkohol ins Ganglion Gasseri.** Von Prof. Dr. Georg Hirschel in Heidelberg. (Vortrag, gehalten auf dem Ärztetage der mittelrheinischen Chirurgen zu Heidelberg.) (Münch. med. Wschr. 1915. Nr. 1. S. 5.)

H. empfiehlt auf Grund von 7 selbst beobachteten Fällen die Alkoholinjektion ins Ganglion Gasseri bei allen schweren Trigeminusneuralgien, die längere Zeit gedauert haben und bei welchen eine konservative oder auch operative Therapie bisher ohne Erfolg geblieben ist. Bezüglich der Technik der Injektion folgt er den Vorschriften Härtels, die insofern von der Harrisschen Methode abweichen, als die Nadel von vorneher nach dem Foramen ovale eingestochen wird.

Die Wirkung der Alkoholinjektion ($^1/_2$ bis 1 $cm^3$ einer 70- bis 80%igen Lösung) zeigt sich bald nach derselben und äußert sich in Anästhesie oder Hypästhesie in den getroffenen Nervenfasern. Das Verhalten des Kornealreflexes ist verschieden. Er erlischt oder ist sehr herabgesetzt und kehrt nach mehreren Stunden, eventuell nach 1 bis 2 Tagen zurück. Dauerndes Erlöschen, wie Hartel es in 14 unter 24 Fällen gesehen, hat H. nicht beobachtet.

Nach H.s Ansicht dürfte der sichere Erfolg der Alkoholinjektionen die schwierige Ganglionexstirpation in Zukunft vollkommen verdrängen.

Lawner.

**Zur Behandlung des Erysipels.** Von Privatdozent Dr. Karl Beck. (Aus der Universitäts-Klinik für Ohren-, Nasen- und Kehlkopfkranke zu Heidelberg. Prof. Dr. W. Kümmel (Münch. med. Wschr. 1916. Nr. 25. S. 892.)

B. hat durch Bestrahlung mit der Quarzlampe vorzüglichen Erfolg bei der Erysipelbehandlung erreicht und betont, daß sofort im Beginne mittlere Dosen anzuwenden seien (auf 70 *cm* bis 1 *m* Entfernung 10 Minuten lange Bestrahlung), wobei die Abdeckungsgrenze mindestens handbreit vom äußersten Rande des Erysipels entfernt sein soll. Die Dosis ist täglich um 1 bis 5 Minuten bei gleicher Lampenentfernung zu verlängern und soll bei starker Hautreaktion der vom Vortage gleich bleiben. Bei Rückbildung des Erysipels ist vorsichtshalber 1 bis 2 Tage mit der gleichen Dosis, mit der man den Erfolg erzielt hat, weiter zu bestrahlen.

Lawner.

Digitized by Google
Original from UNIVERSITY OF CALIFORNIA
Generated on 2019-10-24 16:21 GMT / http://hdl.handle.net/2027/uc1.b3252768
Public Domain in the United States, Google-digitized / http://www.hathitrust.org/access_use#pd-us-google

## II. Nase und Nebenhöhlen.

**Weitere Mitteilungen über erfolgreiche Behandlung des Heufiebers.** Von weil. R. Emmerich und O. Loew. (Münch. med. Wschr. 1915. Nr. 2. S. 43 bis 45.)

Bericht über die mit Chlorkalzium schon im Jahre 1913 behandelten Fälle von Heufieber, welche bei fortgesetzter Behandlung auch im folgenden Jahre von den Anfällen gänzlich oder bis auf einzelne unbedeutende Symptome verschont geblieben sind. Anschließend berichten die Verf. über neue Beobachtungen.

Das kristallisierte Chlorkalzium wird in Lösung — 100 *g* auf einen $^1/_2$ *l* destilliertes Wasser — verschrieben, wovon 3 Teelöffel voll stets zum Essen am Tage genommen werden soll. Außerdem werden Gemüse und Obst in großen Mengen empfohlen wegen ihrer den Mineralstoffbedarf des Körpers deckenden Eigenschaft und weil sie ein günstigeres Kalkmagnesiaverhältnis als andere Nahrungsmittel besitzen. Auch wird durch den reichen Gehalt an Salzen organisierter Säuren im Obst und Gemüse die Alkaleszenz des Blutes in einem günstigen Grade aufrecht gehalten, was wiederum die Kalkretention wesentlich fördert.

Die von mancher Seite erhobenen Bedenken wegen zu befürchtender Nierenschädigung durch die Kalktherapie werden durch Zitate Jakobis und Wolf-Eisners entkräftet. Lawner.

**Die chirurgische Behandlung der Nebenhöhleneiterungen nach Kriegsverletzungen.** Von Oberstabsarzt Geh. Rat Denker Tournai-Halle a. S. (Vortrag mit Krankenvorstellung, gehalten vor der kriegsärztlichen Vereinigung in Lille am 21. IV. 1915.) (Münch. med. Wschr. 1915. Nr. 24. S. 821.)

Nach einem kurzen Rückblick über die Untersuchungsmethoden und diagnostischen Hilfsmitteln bespricht der Vortr. die Ätiologie und Pathogenese der akuten, chronischen und der infolge Kriegsverletzungen auftretenden Nebenhöhleneiterungen und deren Behandlung. Er skizziert das von ihm ausgearbeitete und vielfach erprobte Verfahren und plädiert dafür, daß derartige Verletzungen des Oberkiefers, der Nase und der Stirngegend möglichst frühzeitig der Behandlung durch den Rhinochirurgen zugeführt werden.

Lawner.

**Schußverletzungen der pneumatischen Schädelhöhlen.** Von L. Grünwald. (Aus dem Vereinslazarett Schlösser-München.) (Münch. med. Wschr. 1915. Nr. 24. S. 823 bis 825.)

Nach Verf. Erfahrungen sind diese Verletzungen viel häufiger als in den Literaturangaben über Schädel- und Gesichtsverletzungen erwähnt wird. Letzteren Umstand führt G. darauf zurück, daß diesen pneumatischen Höhlenregionen in weiten Kreisen zu wenig Beachtung geschenkt wird, was um so bedauerlicher ist, als deren Affektion häufig im ganzen Krankheitsbilde und Verlaufe eine wichtige Rolle spiele. Er führt dann mehrere ausführliche Krankengeschichten als

Digitized by Google
Original from UNIVERSITY OF CALIFORNIA
Generated on 2019-10-24 16:21 GMT / http://hdl.handle.net/2027/uc1.b3252768
Public Domain in the United States, Google-digitized / http://www.hathitrust.org/access_use#pd-us-google

Beispiele an, von welchen besonders der letzte Fall durch seine Seltenheit erwähnenswert erscheint; nämlich: endonasale Entfernung einer Schrapnellkugel, welche in einer der Keilbeinhöhle vor- und anliegenden noch sphenoidalen Zelle gelegen ist und deren Weg bis dorthin durch eine Reihe kleinster Knochensplitter (Röntgenbild) gekennzeichnet war. Lawner.

**Plastischer Ersatz der verlorenen Nasenspitze aus der Haut des Nasenrückens selbst.** Von Dr. Freiherr von Lesser, Privatdozent für Chirurgie, Leipzig, ordinierender Arzt im Reservelazarett II, Leipzig. (Münch. med. Wschr. 1916. Nr. 14. S. 513.)

Bei einem Soldaten, dem durch einen russischen Kavalleriesäbel die Nasenspitze abgeschlagen worden ist, wandte L. ein plastisches Verfahren an, dem die Thiersch'sche Methode des Verschlusses der angeborenen Blasenspalte und der damit vergesellschafteten Harnröhrenrinne zugrunde liegt. Die beiden Lappen sind dem Nasenrücken entnommen, wobei die Hautseite des einen nach außen, die des anderen nach dem Naseninnern gerichtet ist, während die Wundflächen beider aufeinander zu liegen kommen. Resultat sehr befriedigend. Lawner.

**Über Verletzungen und Erkrankungen der Nase und ihrer Nebenhöhlen im Kriege und ihre Behandlung.** Von Dr. O. Seidel, Klinik-Assistent. (Aus der otolaryngologischen Universitäts Klinik und dem Vereinslazarett I. zu Jena.) (Münch. med. Wschr. 1915. Nr. 24. S. 825 bis 26.)

Verf. betont, daß die im Naseninnern gesetzten Zerstörungen häufig im auffallenden Gegensatz zu der geringfügigen äußeren Verletzung — auch durch kleinkalibrige Geschosse — stehen, besonders bei Nasenschräg- und querschüssen.

Die Behandlung besteht — nach Abklingenlassen der starken Schleimhautschwellung — in Reponierung eventuell Abtragung der verlagerten Teile und Trennung der Verwachsungen, wobei S. — in Übereinstimmung mit anderen Beobachtern — auf die geringe Neigung zu neuen Verwachsungen bei den Kriegsverletzungen hinweist.

Bei der Behandlung der Nebenhöhlenverletzungen ist das Verhalten bei Kieferhöhlen einer- und den anderen Nebenhöhlen anderseits verschieden. Erstere heilen — jauchig infizierte, dann große Knochenzerstörungen des Oberkiefers ausgenommen — fast alle von selbst aus und S. begnügte sich meist mit einer diagnstischen Spülung und später folgenden Nasenduschen.

Bei den Verletzungen der Stirn-, Siebbein- und Keilbeinhöhle soll mit der breiten Eröffnung nicht abgewartet werden, weil trotz des Fehlens einer Indikation zu einem größeren Eingriff nachträglich ganz plötzlich lebensgefährliche Folgen sich einstellen können.

Bei nahe der Schädelbasis gelegenen Schußverletzungen der Nasennebenhöhlen soll also wie bei Tangentialschüssen vorgegangen

Digitized by Google
Original from UNIVERSITY OF CALIFORNIA
Generated on 2019-10-24 16:21 GMT / http://hdl.handle.net/2027/uc1.b3252768
Public Domain in the United States, Google-digitized / http://www.hathitrust.org/access_use#pd-us-google

werden. Nur bei Vertikalschüssen des Stirn- und Siebbeins, wobei die Nebenhöhlen mit dem Naseninnern durch den Schußkanal in breite Verbindung gebracht werden, kann fallweise eine konservative Behandlung Platz greifen.

Zum Schluß präzisiert S. seinen Standpunkt in der Frage, wie man sich gegenüber den Nebenhöhleneiterungen bei zum Militärdienste eingezogener Mannschaft verhalten soll, da latente Eiterungen erfahrungsgemäß durch Wetterunbilden und Strapazen häufig rezidivieren, so sei nur die Radikaloperation berechtigt, die ja in der Regel zur völligen Heilung führt. Lawner.

**Zur Technik der Anfertigung künstlicher Nasen.** Von Prof. Dr. Zinsser, z. Z. Oberstabsarzt und Chefarzt eines Feldlazaretts. (Aus der dermatologischen Klinik der Akademie für praktische Medizin, Köln.) (Münch. med. Wschr. 1916. Nr. 14. S. 511.)

Ausführliche Anleitung für die Anfertigung künstlicher Nasen, deren Gußform — ebenso wie die Gelatinmasse — der Patient mitbekommt. Das Gießen und die Befestigung der Nasen lernen die Kranken rasch und benötigen bei einiger Übung zu dem ganzen Verfahren kaum 10 Minuten. Die Prothesen, die nach einigen Tagen immer erneuert werden müssen, machen die mimischen Bewegungen des Gesichtes mit und behindern weder das Putzen der Nase noch das Waschen des Gesichtes mit kaltem Wasser. Der Bronzeguß des Modells kostet wenige Mark, die Herstellung der Prothese wenige Pfennige. Der Hauptvorteil — dem plastischen Ersatze gegenüber — ist der denkbar günstigste kosmetische Erfolg.

Aus diesem Grunde plädiert Z. dafür, daß eine Plastik erst dann auszuführen wäre, wenn sich der Kranke mit der Prothese nicht befreunden kann, denn eine mißlungene Plastik ist meist nicht mehr durch eine Prothese zu verdecken. Lawner.

**Bemerkungen zu den Gesichtsschüssen mit Beteiligung der Nebenhöhlen.** Von Dr. G. Krebs, Hildesheim. (Vortrag, gehalten am 22. VI. 1915 vor den Ärzten der Reservelazarette zu Hildesheim.) (Münch. med. Wschr. 1915. Nr. 35. S. 1203.)

Vortr. bespricht nur zwei Punkte, welche aber gerade bei der Behandlung der Gesichtsschüsse mit Beteiligung der Nasenhöhle nicht genügend Beachtung zu finden pflegen; das sind die posttraumatischen Verwachsungen und die Mitaffektion der Nebenhöhlen.

Bezüglich der ersteren empfiehlt K., schon während der Abheilung der äußeren Schußwunde prophylaktisch die Synechien mit den jedem Rhinologen bekannten Mitteln zu bekämpfen, was bekanntlich mehr Geduld als Geschicklichkeit erfordere. Die Behandlung ist notwendig, weil die Synechien oft starke Verstopfung der Nase mit all ihren Konsequenzen und subjektiven Beschwerden nach sich ziehen und so die erst kürzlich geheilt entlassenen Leute wieder bald ins Spital zurückführen.

Digitized by Google
Original from UNIVERSITY OF CALIFORNIA
Generated on 2019-10-24 16:21 GMT / http://hdl.handle.net/2027/uc1.b3252768
Public Domain in the United States, Google-digitized / http://www.hathitrust.org/access_use#pd-us-google

Von den Nebenhöhlen sind das Siebbein und die Kieferhöhle am öftesten mitbeteiligt. Je nach Art des Geschosses, seines Aufschlages und der Schußdistanz kann man vom glatten Lochschuß bis zur gänzlichen Zersplitterung die verschiedensten Arten von Brüchen beobachten. Die primäre Wundversorgung hat nach den Regeln der allgemeinen Chirurgie zu geschehen. In den Reservelazaretten steht noch die Frage des sekundären Empyems im Vordergrunde, dessen Eintritt nach Vortr. Erfahrungen durchaus nicht die Regel ist. Die Diagnose des Empyems ist nicht immer leicht, aber da die Ausheilung infolge des leichten Nasenabflusses durch die Schußöffnung oft spontan erfolgt, durchaus nicht dringlich. Jedenfalls warnt K., die Diagnose durch vorzeitige Probespülungen sichern zu wollen, weil noch bei bestehenden Fissuren bis zur Schädelbasis lebengefährliche Komplikationen daraus resultieren können; daher empfiehlt er ein mehr exspektatives Verhalten, wenn nicht schwere Allgemeinsymptome ein aktives Vorgehen erfordern. Lawner.

**Über die erste Versorgung bei Nasenverletzungen.** Von Dr. Eugen Schlesinger, beratender Hals-, Nasen-, Ohrenarzt bei den Vereinslazaretten in Nürnberg. (Münch. med. Wschr. 1916. Nr. 14. S. 513.)

Nach Sch.s Erfahrungen wird die Behandlung des Naseninnern in der ersten Zeit nach der Verletzung vollkommen vernachlässigt, offenbar weil die Nasenverletzung gegenüber ernsteren Beschädigungen (Augen, Kiefer) als Nebenbefund in den Hintergrund tritt. Daher sind ausgedehnte Verwachsungen im Naseninnern mit den konsekutiven unangenehmen Beschwerden — erschwerte Nasenatmung, Halsbeschwerden, Kopfschmerzen, gestörter Schlaf, lautes Schnarchen — häufig zu beobachten. Ernstere Folgen sind zu befürchten, wenn bei gleichzeitiger Verletzung der Nebenhöhlen letztere nachträglich infiziert werden und der Eiterabfluß durch die Verwachsung behindert wird. Sch. weist nun darauf hin, daß in zahlreichen Fällen ohne besondere spezialistische Kenntnisse leicht derartige schlimme Verwachsungen verhütet werden können, deren Beseitigung später viel Zeit, Geduld und Mühe von Seite des Arztes und des Patienten erfordert. Das Mittel besteht in einer einfachen Tamponade, wobei zu beachten ist, daß der Tampon zur Nase herausreiche und mit Heftpflaster befestigt werden müsse, um das Hinausrutschen nach hinten zu verhindern, und daß der Tampon — Jodoformgaze — täglich mindestens einmal gewechselt werde, um einer Mittelohraffektion vorzubeugen. Lawner.

**Über Nasendiphtherie.** Von Dr. Kurt Ochsenius, Kinderarzt, Chemnitz. (Münch. med. Wschr. 1916. Nr. 41. S. 1450.)

Nach den an 32 Fällen von bakteriologisch bestätigter reiner Nasendiphtherie gesammelten Erfahrungen konnte Verf. feststellen,

Digitized by Google
Original from UNIVERSITY OF CALIFORNIA
Generated on 2019-10-24 16:21 GMT / http://hdl.handle.net/2027/uc1.b3252768
Public Domain in the United States, Google-digitized / http://www.hathitrust.org/access_use#pd-us-google

daß diese Krankheit besonders im Spielalter der Kinder auftritt — also nicht vorwiegend oder gar ausschließlich die Säuglinge gefährdet.

In weitaus der Mehrzahl der Fälle (88%) war beim Eintritt in die Behandlung nur eine Nasenseite befallen, was diagnostisch bemerkenswert erscheint. Noch wichtiger — weil allen Fällen gemeinsam — erscheint als diagnostisches Symptom die Neigung zu häufigen — gewöhnlich unbedeutenden — Blutungen aus der Nasenschleimhaut, weshalb solche die bakteriologische Untersuchung des Nasensekretes zur Pflicht mache.

Das Sekret präsentiert sich — mit Blut tingiert — in Form von eingetrockneten braunen Krusten; rein eitriger Ausfluß ist wesentlich seltener, ebenso die Abstoßung von zusammenhängenden Membranen.

Der Verlauf war stets günstig, mit geringer Störung des Allgemeinbefindens, fast ausnehmend fieberlos, nur bei kleineren Kindern durch Blässe, Mattigkeit und Unlust gekennzeichnet.

Postdiphteritische Störungen wurden niemals beobachtet. Als Komplikation trat bloß in 2 Fällen Otitis media hinzu.

Therapie Diphtherieheilserum; bei Säuglingen 600 bis 800 Einheiten, sonst 1500 bis 3000 IE. Lokal weiche Salben; das vielfach empfohlene Natr. sozojodol. ist unzweckmäßig, weil es die Nase noch mehr verstopft.

Bemerkenswert erscheint die Beobachtung von Rezidiven nach 3, 5 bzw. 10 Wochen. Als Ursache dieser Neigung zu Rezidiven glaubt O. in einer bei Nasendiphtherie nur geringen Bildung von Antitoxin erblicken zu müssen und hält daher die Prüfung des Verhaltens des Blutes in serologischer Hinsicht bei dieser Erkrankung für sehr wünschenswert. Lawner.

**Ein bemerkenswerter Fall von Orbitalabszess nach Siebbeinzelleneiterung mit raschem günstigen Ausgang.** Von Oberstabsarzt Dr. Robert Dölger, Frankfurt a. M. (Münch. med. Wschr. 1916. Nr. 44. S. 1548.)

In einem Falle von Siebbeinzelleneiterung waren unter akut einsetzenden schweren Allgemeinerscheinungen hochgradige Schwellung der Lider und der Conjunctiva bulbi, Verdrängung des Augapfels nach vorn außen, verbunden mit Doppelbildern und Beweglichkeitsbeschränkung und Schmerzen hinter dem Augapfel aufgetreten.

Dazu trat dann flukturierende Vorwölbung oben am inneren Augenwinkel. Der Verdacht auf eine Siebbeineiterung wurde durch eine Spur freien Eiters im mittleren Nasengang bestärkt und bei der endonasalen Operation bestätigt. Der rasche günstige Verlauf — vollkommene Dienst- und Erwerbsfähigkeit nach 4 Wochen — und die Erzielung dieses Erfolges durch endonasalen Eingriff macht den Fall besonders bemerkenswert. Lawner.

Digitized by Google
Original from UNIVERSITY OF CALIFORNIA
Generated on 2019-10-24 16:21 GMT / http://hdl.handle.net/2027/uc1.b3252768
Public Domain in the United States, Google-digitized / http://www.hathitrust.org/access_use#pd-us-google

**Zur Therapie der Nasendiphtherie.** Von Dr. Hans Schwerin, Berlin. (Bemerkungen zu der Arbeit von Dr. Kurt Ochsenius in Nr. 41.) (Münch. med. Wschr. 1916. Nr. 46. S. 1619.)

Schw. spricht sich nach seinen im Kinderhaus in Berlin gemachten Erfahrungen gegen die prinzipielle Anwendung von Heilserum bei allen Fällen von Nasendiphtherie aus und möchte dasselbe nur auf jene Fälle beschränkt wissen, die mit hoher Temperatur und starker Beeinträchtigung des Allgemeinbefindens kompliziert sind. Eine aufmerksame Kontrolle behufs rechtzeitiger Seruminjektion bei Übergreifen des Prozesses auf den Hals, was allerdings selten vorkomme, ist unbedingt notwendig. Die große Mehrzahl der Nasendiphtheriefälle sei gutartigen Charakters und es genüge mehrmals täglich weiße Präzipitatsalbe mit einem Glasstäbchen möglichst tief in die Nasenlöcher einzustreichen. Strenge Absonderung der Kranken ist jedenfalls dringend notwendig und die prophylaktische Immunisierung der Umgebung sehr empfehlenswert.

Lawner.

**Zur Therapie der chronischen Rhinitiden.** Von Oberarzt Dr. Wilhelm Austerlitz. (Münch. med. Wschr. 1916. Nr. 47. S. 1683.)

Verf. empfiehlt bei chronischen Rhinitiden die Benützung von Fließpapier, sogenanntem japanischen Papier, zur Entfernung des Nasensekretes statt der Taschentücher, weil letztere mit dem durch Eiterkokken bedingten, putriden Sekret getränkt und in der Kleidertasche wie in einem Thermostaten bewahrt eine stete Reinfektion mittels der virulenten Keime verursachen. Das Fließpapier ist nach Benützung selbstredend sofort zu beseitigen. Lawner.

### III. Mundhöhle, Rachen, Nasenrachen, Hypophyse.

**Über die Bedeutung der Tonsillen für Gesundheit und Wehrfähigkeit.** Von Dr. M. John. (Aus den Reservelazarett-Baracken und der Innern-Abteilung des St. Marienhospitals Mühlheim-Ruhr.) (Münch. med. Wschr. 1916. Nr. 34. S. 1241.)

Anläßlich des auf Pässlers Anregung von der deutschen Heeresverwaltung bekundeten Interesses für die wichtige Frage des Zusammenhanges von Erkrankungen der Tonsillen und anderen internen Krankheitszuständen, insbesondere Myalgien, Neuralgien, Störungen am Herz- und Gefäßapparat und einzelner Unterleibsorgane berichtet John seine in den letzten 4 Jahren gesammelten diesbezüglichen Erfahrungen. Die Behandlung bestand — wenige Fälle, in welchen die Totalexstirpation der Mandeln vorgenommen werden mußte, ausgenommen — in dem Saugverfahren mit den von Röder als Modifikation des Prymschen Instrumentes angegebenen Saugröhrchen[1]), wobei das Ansaugen unter Umständen wochenlang

[1]) Saugröhrchen bei C. W. Herbeck, Elberfeld, Morianstraße 2, und B. B. Cassel, Frankfurt a. M. (kräftiger Saugballon!).

Digitized by Google
Original from UNIVERSITY OF CALIFORNIA
Generated on 2019-10-24 16:21 GMT / http://hdl.handle.net/2027/uc1.b3252768
Public Domain in the United States, Google-digitized / http://www.hathitrust.org/access_use#pd-us-google

zuerst täglich dann jeden 2. oder 3. Tag vorgenommen wurde. Die Manipulation macht selbst bei empfindlichen Patienten keine Schwierigkeiten und gelingt auch leicht bei Kindern bis hinunter zum 3. Jahre. Durch das Ansaugen werden die Tonsillen nicht nur von infektiösem Material befreit, sondern auch im Sinne einer Bierschen Stauung günstig beeinflußt.

In vielen Fällen erzielte er dauernde Heilung, in anderen Fällen, wo dennoch eine Rezidive eintrat, konnte er durch eine neuerliche, meist sehr kurze Saugbehandlung rasch Abhilfe schaffen. Da die Totalexstirpation der Tonsillen in manchen Fällen eine immerhin schwierige und nicht gar selten von unangenehmen Nachblutungen begleitete Operation darstellt, so möchte er die operative Behandlung auf jene Fälle beschränkt wissen, in welchen eine längere konservative Behandlung sich erfolglos zeigt oder wo die Neigung zu Rezidiven bestehen bleibt.

Dagegen warnt er nachdrücklich vor dem Schlitzen der Tonsillen, weil trotz der Eröffnung kleiner Abszesse das erkrankte Tonsillargewebe unbeeinflußt bleibt und durch die neu entstandenen Narben noch minderwertiger und widerstandsunfähiger wird.

An der Hand einiger Krankengeschichten zeigt John den günstigen Einfluß dieser Saugbehandlung bei manchen Myalgien, Neuralgien, bei mit schmerzhaften Schwellungen einhergehenden Gelenksrheumatismen, bei gewissen Herzstörungen ohne rechtes anatomisches Substrat und bei manchen Reizzuständen des Vagus in seinem Herzast oder in den tiefer gelegenen Bauchästen. Zum Schluß weist John besonders darauf hin, daß nach seinen Erfahrungen die chronische Infektion von den Tonsillen aus, auch den Boden für eine exsudative oder neuropathische Diathese bei Kindern abgeben kann, wenigstens lassen sich deren viele Erscheinungen in zahlreichen Fällen durch die Tonsillenbehandlung günstig beeinflussen.

Aus den vielfachen Beziehungen der Tonsillitis mit den erwähnten Erkrankungen, insbesondere des jugendlichen Alters läßt sich auch die Wichtigkeit der Frage für Volksgesundheit und Wehrfähigkeit ermessen. Lawner.

**Wie beugen wir bei Unterkiefer-, Zungen- und Mundbodenschußwunden der Erstickung vor?** Von Dr. Eduard Rundschuh, Assistenzarzt der chirurgischen Universitäts-Klinik, Freiburg i. B., Oberarzt in einem Feldlazarett. (Münch. med. Wschr. 1916. Nr 11. S. 402.)

Bei Unterkiefer-, Zungen- und Mundbodenschüssen empfiehlt B. das Vorziehen der Zunge mit Zungenzügel, einem kräftigen Seidenfaden, der einige Zentimeter hinter der Zungenspitze durchgezogen und irgendwo befestigt wird. Dieses Vorgehen hat einzutreten, wenn die Gefahr der Erstickung zu befürchten ist, und zwar:

Digitized by Google
Original from UNIVERSITY OF CALIFORNIA
Generated on 2019-10-24 16:21 GMT / http://hdl.handle.net/2027/uc1.b3252768
Public Domain in the United States, Google-digitized / http://www.hathitrust.org/access_use#pd-us-google

1. Durch Zurücksinken der Zunge infolge Durchtrennung des Musc. genio- und hyoglossus, bzw. bei Lossprengung und einseitiger Verschiebung jener Knochenteile, an denen sich diese Muskeln ansetzen. 2. Bei Druck der infolge einer Verwundung nachträglich stark angeschwollenen Zunge nach hinten.

Erst wenn diese Maßnahme nicht genügt, soll tracheotomiert werden.

Der Zungenzügel sollte gegebenen Falles schon auf dem Truppen- oder Hauptverbandplatz angelegt werden, um die Gefahr der Erstickung während des Transportes, welcher an und und für sich schon die Dislokation der Unterkieferfragmente und eine Anschwellung der Zunge begünstigt, hintanzuhalten.

Lawner.

**Über epidemisches Auftreten von eitriger Stomatitis.** Von Prof. Dr. Th. Rumpel. Vortrag im Hamburger ärztlichen Verein am 4. I. 1916. (Aus dem allgemeinen Krankenhause Hamburg-Barmbeck.) (Münch. med. Wschr. 1916. Nr. 22. S. 781.)

Vortr. unterzieht eine sehr interessante Epidemie von Mundseuche einer eingehenden Besprechung, die innerhalb einer Woche über die Hälfte der in einem russischen Gefangenenlager untergebrachten Insassen überfiel, die Höchstzahl von 420 Erkrankungen erreichte, 5 Wochen nach dem Beginn als erloschen betrachtet werden konnte und trotz der schweren Krankheitsbilder sehr günstig und ohne Todesfall verlaufen ist. Das Wach- und Pflegepersonal blieb von der Seuche verschont.

Es handelte sich um eine unter allgemeinen schweren Prodromalerscheinungen auftretende Munderkrankung mit schmerzhaften Schwellungen von wechselnder Stärke und Rötung des gesamten Zahnfleisches mit eitriger Sekretion und reichlichem Speichelfluß; in schweren Fällen trat die Bildung von wirklichen Pseudomembranen hinzu, vereinzelt auch Blutungen in die Schleimhaut, und in den schwersten Fällen waren auch die Rachenorgane mitbeteiligt. Bei einigen wenigen Fällen wurde ein entfernt an Masern erinnerndes Exanthem mit teilweise hämorrhagischem Charakter beobachtet, das nach etwa 4 Tagen unter kleienförmiger Abschuppung zurückging. Bei den in das Krankenhaus zur genaueren Untersuchung übergebenen 11 Kranken wurden Plaut-Vincentsche Keime im Sekretabstrich gefunden. Das Vorkommen der letzteren konnte jedoch bald als sekundäre Wucherung — wie bei verschiedenen anderen Mundhöhlenerkrankungen — festgestellt werden. Der Verdacht auf menschliche Maul- und Klauenseuche — durch das Exanthem und die Tatsache gestützt, daß in der Umgebung des Lagers eine Maul- und Klauenseuche beim Vieh bestand — wurde durch exakte Tierversuche widerlegt. Ebenso konnte die Infektiosität des Mundhöhlensekretes durch Übertragung von Mensch auf Mensch



Digitized by Google
Original from UNIVERSITY OF CALIFORNIA
Generated on 2019-10-24 16:21 GMT / http://hdl.handle.net/2027/uc1.b3252768
Public Domain in the United States, Google-digitized / http://www.hathitrust.org/access_use#pd-us-google

ausgeschlossen werden. Da bei einer ganz ähnlichen epidemisch auftretenden Munderkrankung in einem anderen von dem vorigen räumlich getrennten russischen Gefangenenlager die sofort angestellte Untersuchung auf Quecksilber und andere metallische Stoffe in den Exkreten negativ ausgefallen war, da ferner für Skorbut keine Anhaltspunkte sich vorfanden und die Patienten durchwegs in gutem Ernährungszustand sich befunden hatten, so sieht sich R. veranlaßt, als Ursache dieser Erkrankungen die in den reichlich zur Verwendung gelangten Konserven — und präparierten Nahrungsmitteln enthaltenen oder erst im weiteren Stoffwechsel entstehenden, nicht bestimmt faßbaren Giftstoffe vermuten zu müssen — eine Auffassung, welche vielleicht auch für das epidemische Auftreten von ulzeromembranösen Stomatitiden bei Feldheeren, geschlossenen Anstalten u. dgl. als Erklärung herangezogen werden könnte, für welche aber der Verfasser — wie er selbst erklärt — vorläufig den Beweis noch schuldig bleiben muß. Lawner.

**Ein Fall von Adamantinoma cysticum.** Von Dierksen. (Zschr. f. Mund- u. Kieferchir. Bd. 3. H. 1.)

Bei dem Kranken war im Kriegslazarett ein hühnereigroßer Tumor des Unterkiefers, der Pergamentknistern zeigte und aus dem trüber Sekret herausgedrückt werden konnte, für eine Zahnwurzelzyste gehalten und nach Partsch operiert worden. Da eine Heilung nicht erfolgte, wurde später durch Probeexzision die Diagnose Adamantinoma cysticum gestellt. Röntgenaufnahme zeigte große Knocheneinschmelzung und völlige Resorption einer großen Reihe von Zahnwurzeln. Radikale Operation unter Stehenlassen einer schmalen Knochenspange entsprechend dem unteren Kieferrand. Glatte Heilung ohne Rezidiv. Caesar Hirsch.

**Die vitale Karminspeicherung der Zahnpulpa.** Von W. Bauer. (Zschr. f. Mund- und Kieferchir. Bd. 3. H. 1.)

Verf. hat nach Kijonos Angaben Lithionkarmin und Carmin. rubrum optimum Kaninchen intravenös injiziert und gefunden, daß in der normalen Kaninchenpulpa speichernde und nicht speichernde Pulpazellen vorhanden sind. Zu den ersteren gehören die Fibroblasten und Histiozyten, zu den letzteren die Odontoblasten und polynukleären Leukozyten.

Über die näheren Beziehungen dieser Zellen zueinander weiß der Autor nichts zu berichten. Caesar Hirsch.

**Welchen Einfluß hat die Durchschneidung des Nervus mandibularis auf die Struktur der Zahnpulpa beim Kaninchen?** Von W. Bauer. (Zschr. f. Mund- u Kieferchir. Bd. 3. H. 1.)

Bauer durchtrennte beim Kaninchen den N. mandibularis bei seinem Eintritt in das Foramen mandibulare und fand nach 7, 9, 14, 39, 42 und 67 Tagen zwar immer Nervendegeneration, aber keinerlei Veränderung

Digitized by Google
Original from UNIVERSITY OF CALIFORNIA
Generated on 2019-10-24 16:22 GMT / http://hdl.handle.net/2027/uc1.b3252768
Public Domain in the United States, Google-digitized / http://www.hathitrust.org/access_use#pd-us-google

der Pulpa im Vergleich zur nichtoperierten Seite. Aus dieser Tatsache und der weiteren, daß die Pulpazelle der verletzten Seite bei abgesägten Schneidezähnen ebenso wieder neues Zahnbein produzierten wie die der nicht operierten Seite, schließt Verf., daß der Trigeminus keinen trophischen Einfluß auf die Zahnpulpa beim Kaninchen hat.

Caesare Hirsch.

**Die Plättchenextension des aufsteigenden Unterkieferastes bei Kieferschußfrakturen.** Von Lauboeck. (Zschr. f. Mund- u. Kieferchir. Bd. 3. H. 1.)

**Ein Fall von beiderseitiger Plättchenextension mit Zuhilfenahme des Oberkiefers.** Von Roth. (Zschr. f. Mund- u. Kieferchir. Bd. 3. H. 1.)

**Praktische Winke zur Kieferschienentechnik.** Von Deutsch & Hofer. (Zschr. f. Mund- u. Kieferchir. Betz. H. 1.)

Die drei Arbeiten haben nur zahnchirurgisches Interesse.

Caesar Hirsch.

**Seltene Verlaufsformen und Komplikationen der Plaut-Vincentschen Rachen- und Mundentzündungen.** Von Prof. Dr. F. Reiche, Oberarzt am Allg. Krankenhaus Hamburg-Barmbeck. (Münch. med. Wschr. 1915. Nr. 7. S. 219.)

Beschreibung zweier Fälle von Plaut-Vincentscher Mund- und Tonsillenerkrankung, die sich durch die Schwere und Komplikation — der eine endete letal — aus der Reihe der sonst milde verlaufenden Krankheit markant hervorheben.

Der erste Fall war durch das schwer ergriffene Gesamtbefinden, durch intensiven Kopfschmerz, starke Leukopenie, deutliche Eosinophilie, frühzeitige Abduzenslähmung und nachfolgende Akkommodationsparese kompliziert. Im zweiten Falle bestanden neben einer ausgedehnten Gingivitis und Stomatitis fusispirillaris die Anzeichen einer vorgeschrittenen perniziösen Anämie, die schließlich den Tod herbeigeführt hat.

Einen kausalen Zusammenhang der beiden Erkrankungen glaubt R. dahin auslegen zu müssen, daß durch die schon früher bestehende Mesenterialdrüsentuberkulose (bei der Sektion aufgedeckt) eine Schwächung des Gesamtorganismus verursacht und durch die ausgedehnte Zahnkaries ein lokal prädisponierendes Moment für die Plaut-Vincentsche Gingivitis gegeben war. Auf diesem Boden konnten dann die resorbierten Toxine der Gingivitis zu dem schweren Symptomenkomplex der Biermerschen Anämie führen.

Zum Schluß bespricht R. noch die Häufigkeit und jahreszeitliche Verteilung der Plaut-Vincentschen Angina. Lawner.

### IV. Kehlkopf.

**Kehlkopfschüsse.** Von Oberarzt Dr. Böhler, Chirurg der k. u. k. Div.-San.-Anstalt Nr. 8. (Münch med. Wschr. Nr. 24. S. 828.)

B. sah die schwersten Verletzungen der Luftwege am Hauptverbandplatz, als derselbe nahe hinter der Schwarmlinie (800 bis 1200 Schritte) sich befand. Anführung mehrerer Krankengeschichten.



Digitized by Google
Original from UNIVERSITY OF CALIFORNIA
Generated on 2019-10-24 16:22 GMT / http://hdl.handle.net/2027/uc1.b3252768
Public Domain in the United States, Google-digitized / http://www.hathitrust.org/access_use#pd-us-google

Bei Kehlkopf- und Luftröhrenschüssen mit starken Atembeschwerden und Hautemphysem, dann bei Zertrümmerung des Unterkiefers mit Zurücksinken der Zunge ist die Tracheotomie angezeigt, besonders bei bevorstehendem Transport, auf dem eine entsprechende ärztliche Hilfe nicht zur Hand ist. Lawner.

**Über Schußverletzungen des Kehlkopfes.** VonDr. Nadoleczny, z. Z. Zivilarzt am Reservelazarett B. München, Station A I. (Oberstabsarzt Prof. Heine). (Münch. med. Wschr. 1915. Nr. 24. S. 826 bis 828.)

5 Krankengeschichten von Kehlkopfschußverletzungen mit genauer phonetischer Beobachtung. N. hält es für eine wichtige ärztliche Aufgabe nach der Heilung der Verletzung eine brauchbare Stimme zu erzielen, was nicht immer auf dem Wege der Wiedereinarbeitung in die alte Funktion gelinge, sondern auf neuen Wegen zu erreichen versucht werden muß. Hiezu müssen die Erfahrungen und Tatsachen phonetischer Forschung und Behandlung als Grundlagen herangezogen werden. Lawner.

**Über Kriegsverletzungen des Kehlkopfes nach Erfahrungen des Krieges.** Von Dr. E. Allenbach, Assistent der chirurgischen Universitäts-Klinik, Straßburg. Vortrag gehalten im unterelsässischen Ärzteverein am 22. VII. 1916. (Münch. med. Wschr. 1916. Nr. 41. S. 1464.)

Nach dem bisherigen Material, das fast ausschließlich aus Reservelazaretten vorliegt, kann angenommen werden, daß Kehlkopfschüsse in diesem Kriege relativ häufiger als in früheren Kriegen zur Beobachtung kommen, erstens weil durch den Stellungskrieg Kopf und Hals in hohem Maße den Geschossen ausgesetzt sind, zweitens weil mehr chirurgisch geschulte Ärzte durch operative Hilfe — Tracheotomie — Kehlkopfverletzte am Leben erhalten dürften und schließlich weil durch den besser organisierten Evakuationsdienst mehr Kehlkopfverletzte in geordnete Lazarettverhältnisse überführt zu werden in die Lage kommen.

Die überwiegende Mehrzahl (über 80%) der Kehlkopfverletzungen sind durch Gewehrschüsse hervorgerufen, einerseits weil neben dem Kopf auch der Hals im Positionskriege eine gute Zielscheibe abgibt, andrerseits weil den schweren durch Granat- und Schrapnellstücke hervorgerufenen Verletzungen sehr viele der Verwundeten schon am Schlachtfelde erliegen.

Bezüglich der Symptome ist hervorzuheben, daß eine ganze Reihe der Kehlkopfschüsse nahezu erscheinungslos verläuft, bzw. daß die Geringfügigkeit der Beschwerden in gar keinem Verhältnis zur Schwere der Verletzung steht.

Als häufigstes Symptom (50%) tritt der Bluthusten — oft nur geringgradig — in die Erscheinung, wahrscheinlich wegen der geringen Neigung der Kehlkopfschleimhaut zur Blutung, worauf schon Körner hingewiesen hat.

Digitized by Google
Original from UNIVERSITY OF CALIFORNIA
Generated on 2019-10-24 16:22 GMT / http://hdl.handle.net/2027/uc1.b3252768
Public Domain in the United States, Google-digitized / http://www.hathitrust.org/access_use#pd-us-google

Atemnot wurde innerhalb der ersten 12 Stunden nur in etwa der Hälfte der Fälle und auch da gewöhnlich nicht in bedeutendem Maße konstatiert. Nach Tagen oder Wochen infolge Kehlkopfödem, Stenosen usw. auftretende Atemnot hat allerdings in jedem Falle die Tracheotomie erfordert. Regelmäßig wurden Stimmstörungen sofort nach der Verletzung beobachtet, Aphonie und Schwäche oder Heiserkeit der Stimme. Hautemphysem ist eine seltene Erscheinung (6%).

Bezüglich der Frage, ob in jedem Fall von Atemnot tracheotomiert werden soll, legt A. das Hauptgewicht auf die äußeren Verhältnisse. Bei ständiger ärztlicher Kontrolle des Verletzten ist ein Zuwarten erlaubt; zwingen die Verhältnisse zum raschen Abtransport und ist beim Transport selbst nicht jederzeit die Operationsmöglichkeit gegeben, so empfiehlt sich die vorherige Tracheotomie.

Außer dieser Operation kommen im Anfangsstadium bei Kehlkopfschüssen nur die Eröffnung von Abszessen und Entfernung von Kugeln bei Steckschüssen als chirurgische Eingriffe in Betracht.

Erst die sekundären Veränderungen (Kehlkopfstenosen) erfordern die Hauptarbeit — die Dilatationsbehandlung — von der Tracheotomiewunde oder vom Munde her, manchmal erst nach operativer Entfernung des das Kehlkopflumen abschließenden Narbengewebes.

Reicht das unblutige Dilatationsverfahren nicht aus, so kommt die Laryngofissur mit Exzision des Narbengewebes in Frage, bzw. bei sehr ausgedehnter Narbenbildung die Exenteration des Kehlkopfes, bzw. bei gleichzeitiger Zerstörung der Kehlkopfknorpel die plastische Operation.

Zum Schluß bespricht A. bei gleichzeitiger Vorstellung eines Kranken die oft sehr langwierige und äußerst mühsame Behandlung einer solchen Narbenstenose. Lawner.

**Blutegel im Kehlkopf.** Von Oberstabsarzt Dr. Härting, Leipzig, Chefarzt in einem Feldlazarett auf dem Balkan. (Münch. med. Wschr. 1916. Nr. 42. S. 1505.)

Bei 3 Türken, die in einer kleinen Bahnstation aus einem Tümpel Wasser getrunken und dabei Blutegel — nichts ahnend — verschluckt hatten, wurden letztere bei allen drei in derselben Lage im Kehlkopf gesichtet, und zwar haben sich die Blutegel hinten neben der Glottis festgesogen und lagen auf den Stimmbändern. Die Entfernung derselben erfolgte mit einer gebogenen Kornzange, wobei die Patienten — über Aufforderung — durch Würgen die Blutegel in die Höhe gebracht hatten. Lawner.

## V. Trachea, Bronchien, Ösophagus.

**Eine neue Position zur ösophagoskopischen Untersuchung.** Von Wilhelm Sternberg, Berlin. (Münch. med. Wschr. 1915. Nr. 9. S. 292.)

Verf. erörtert vorerst die Vor- und Nachteile der Sitzstellung, der Rückenlage, der Mittelstellung (Boletta) und bespricht dann die

Digitized by Google
Original from UNIVERSITY OF CALIFORNIA
Generated on 2019-10-24 16:22 GMT / http://hdl.handle.net/2027/uc1.b3252768
Public Domain in the United States, Google-digitized / http://www.hathitrust.org/access_use#pd-us-google

von ihm vorgeschlagene Bauchlage in der Knie-Ellenbogenstellung, wobei die Knie auf hohem Kissen liegen und der Kopf möglichst das Tischende überragt.

Diese Untersuchungsposition kombiniere die Vorzüge der sitzenden Stellung mit denen der Rückenlage, ohne ihre Nachteile zu haben.

Die hauptsächlichsten Vorzüge sind:

1. Vermeidung der Aspirationsgefahr, der Atemnot und jedes beängstigenden Gefühls.
2. Leichtigkeit der Gesichtsfeldreinigung (Abströmen der Sekrete durch das Ösophagoskop).
3. Entbehrlichkeit von Tupfer, Saugpumpe und Assistenz.
4. Leichtigkeit der Einführung, Einstellung und Orientierung.
5. Größere Bequemlichkeit für den Patienten.
6. Möglichkeit einer länger dauernden Untersuchung.

Lawner.

**Die Sekretentfernung bei der Ösophagoskopie.** Von Wilhelm Sternberg, Berlin. (Münch. med. Wschr. 1915. Nr. 9. S. 468.)

Zur leichteren und schnelleren Entfernung des Sekretes bei der Ösophagoskopie, welches zwei Übelstände — Gesichtsfeldverunreinigung und Aspirationsgefahr — bedingt, läßt St. längere Zeit vor der Untersuchung in der Bauchlage die Sekrete spontan abfließen, wobei die Entfernung des Sekretes durch Anwendung der Saugpumpe unterstützt wird, die vom Patienten selbst bedient werden kann.

Oder er verwendet unter Anschluß eines Gebläses an die Magensonde den positiven und überdies den negativen Druck, bzw. er läßt — auch ohne Gebläse — am Magenschlauchende saugen bzw. blasen, was alles der Patient selbst besorgen kann.

Dadurch werden Tupfer, Saugpumpe, der Untersuchungstisch mit schräg zu stellender Platte und jede Assistenz überflüssig.

Lawner.

**Über isolierte subkutane Trachealrupturen. (Berstungsrupturen der Trachea.)** Von Oberarzt Dr. Cl. Hörhammer. (Aus der chirurgischen Klinik in Leipzig. Direktor Geh. Rat Payr.) (Münch. med. Wschr. 1915. Nr. 27. S. 911)

Ein 11jähriger Kuabe hatte sich beim Stabspringen die Stange in die linke Halsseite gestoßen. Äußerlich keine Zeichen einer Verletzung, dagegen Schmerzen im Halse, Hautemphysem, Schmerzhaftigkeit bei Druck unterhalb der Schilddrüse. Wegen Zunahme des Hautemphysems Freipräparieren der Trachea in Lokalanästhesie, wobei an der Ansatzstelle der Pars membranacea an die Trachealringe ein 4 *cm* langer klaffender Längsriß gefunden wurde. Verschluß durch Katgutnähte, Jodoformdocht, Hautnaht mit eingelegtem Gazestreifen. Vollkommene Heilung.

Im Anschluß an diesen Fall bespricht H. die Ätiologie (Überfahren, Schlag, Fall) und die Ursachen des seltenen Vorkommens (geschützte Lage, Elastizität, Verschieblichkeit) der subkutanen Ver-

Digitized by Google
Original from UNIVERSITY OF CALIFORNIA
Generated on 2019-10-24 16:22 GMT / http://hdl.handle.net/2027/uc1.b3252768
Public Domain in the United States, Google-digitized / http://www.hathitrust.org/access_use#pd-us-google

letzung der Trachea, ferner die Mechanik und den Ort der Entstehung (direkt an der Stelle der Gewalteinwirkung oder indirekt bei Zugwirkung an entfernter Stelle und zwar am häufigsten an den Fixationspnnkten).

Eine eigene und zugleich seltene Gruppe bilden jene Rupturen, bei welchen diese durch die mit der Gewalteinwirkung einhergehende Erhöhung des intratrachealen Druckes entstehen. Für diese Rupturart schlägt er die Bezeichnung „Berstungsruptur" vor. Auch den eingangs geschilderten Fall zählt H. hierher, indem er annimmt, daß der Knabe vor dem Sprunge noch eine tiefe Inspiration gemacht und mit geschlossenem Munde den Sprung ausgeführt habe; der Stoß in den Hals habe dann die gespannte Trachea an der nachgiebigsten Stelle zum Platzen gebracht. Dafür spreche das Fehlen irgendwelcher Blutungen an der Haut und am Unterhautzellgewebe und die für Traumen fast unzugängliche membranöse Trachealwand, wo gerade der Riß erfolgt war. Lawner.

**Ein Fall von Ösophagusschuß.** Von Dr. Schilling, Oberarzt beim Korpsarzt VIII. A. K. (Münch. med. Wschr. 1915 Nr. 32. S. 1100.)

Einschuß am hinteren Rande des Sternocleidomastoideus, 3 Querfinger unter dem untersten Ohrmuschelansatz, bohnengroß, kein Ausschuß. Sofort nach der Verletzung Würgen und Husten, mit Auswurf von blutig untermischtem Schleim. Schluckbeschwerden, Stimme aphonisch. Beim Wagentransport starker Würgreiz infolge des Rüttelns, wobei plötzlich ein französiches Infantriegeschoß expectoriert wurde. Sch. meint, daß das Geschoß, das an der Spitze etwas plattgedrückt und verbogen war, durch Aufschlagen auf die Schießschartenblende vorerst in seiner Gestalt verändert wurde, welchem Umstand die wenig zerstörende Wirkung und das Steckenbleiben des Geschosses im Ösophagus zu danken sei. —. Heilung. Stimme heiser. — Der Fall beweist, daß kleine Ösophaguswunden von selbst heilen können. Lawner.

**Ruptur der Trachea bei Tetanus.** Von Dr. A. Walcher, Assistenzarzt d. L. I. (Aus dem Reservelazarett I, Stuttgart, chirurgische Station [Oberstabsarzt Prof. Dr. Zeller.]) (Münch. med. Wschr. 1916. Nr. 19. S. 697.)

Während eines heftigen Krampfanfalles bei einem Soldaten, der 8 Tage nach einem Sturz in einen 20 *m* tiefen Steinbruch von einem Kopftetanus befallen wurde, trat, nachdem auch die Hals- und Rumpfmuskulatur ergriffen worden war, plötzlich ein subkutanes Emphysem in der linken Schlüsselbeingrube auf und breitete sich rasch nach oben und rechts am Halse aus. Erhebliche Atembeschwerden machten die sofortige Tracheotomie erforderlich und damit hörten die Krämpfe auf, bzw. sie zeigten sich später — jedoch bedeutend — abgeschwächt und sind mit den übrigen Tetanussymptomen nach 4 Tagen völlig geschwunden. Eine Woche später

Digitized by Google
Original from UNIVERSITY OF CALIFORNIA
Generated on 2019-10-24 16:22 GMT / http://hdl.handle.net/2027/uc1.b3252768
Public Domain in the United States, Google-digitized / http://www.hathitrust.org/access_use#pd-us-google

erlag Patient der hinzugetretenen Pneumonie. Nach dem Leichenbefunde — Lokalisation des Emphysems ausschließlich in der Umgebung der oberen 2 Drittel der Trachea — nimmt W. an, daß infolge des beim tetanischen Glottiskrampf entstandenen heftigen Exspirationsdruckes ein kleiner Riß der Trachea erfolgt und in kurzer Zeit wieder verheilt sein dürfte, da ein Ausgangspunkt des Emphysems in der Trachea bei der Autopsie nicht zu finden war.

Lawner.

**Zur Behandlung der Speiseröhrenverletzungen am Halse.** Von Prof. Dr. Oskar Zeller, Berlin, Marineoberstabsarzt und chirurgischer Beirat beim Gardekorps. (Münch. med. Wschr. 1916. Nr. 25. S. 916.)

Z. faßt die für die Behandlung der Halsverletzungen, namentlich der Halsschüsse zu fordernden Grundsätze — falls aus der Schußrichtung und den objektiven Symptomen auf eine Speiseröhrenverletzung zu schließen ist, in 4 Punkten zusammen.

1. Verbot jeder Nahrung — womöglich jeden Schluckaktes.

2. Schleunige breite Eröffnung des periösophagealen Raumes, sobald die äußeren Verhältnisse es irgend gestatten.

3. Einführung der Schlundsonde ist vor der Operation unzulässig; nach der Operation darf unter Umständen die Schlundsonde angelegt werden.

4. Bei gleichzeitiger Durchbohrung des Kehlkopfes oder der Luftröhre mit starker Blutaspiration ist die Tracheotomie mit Einlegung einer umwickelten Kanüle — Tamponkanüle — anzuschließen.

Ad 1. Da als Träger der Infektionskeime in erster Linie die Mundflüssigkeit in Betracht kommt, in zweiter Linie erst die Nahrung, so genügt die strenge Nahrungsenthaltung durchaus nicht, der Infektion des Faszienhohlraumes, in dem die Speiseröhre liegt, und damit der fast sicher tödlichen Mediastinitis vorzubeugen.

Ad 2. Die rasche breite Eröffnung dieses Faszienhohlraumes hat eben zum Hauptzweck das Offenhalten des periösophagealen Raumes zwecks Ableitung von Mundflüssigkeit und etwa sich bildender Wundsekrete.

Ad 3. Das Einlegen einer Schlundsonde vor der Operation ist wegen der Gefahr, die Ösophaguswunde noch zu erweitern und die Infektionsmöglichkeit dadurch noch zu fördern, gefährlich und daher unzulässig.

Ad 4. Die Tamponkanüle soll die Aspiration infektiösen Materials verhüten.

Lawner.

**Totale subkutane Querruptur der Trachea.** Von Dr. Martin Friedmann, Chefarzt des kommunalen Krankenhauses zu Langendreer. (Münch. med. Wschr. 1916. Nr. 35. S. 1261.)

Ein Bergmann wurde in der Grube durch fallende Kohlenstücke im Genick getroffen und stieß beim Sturze mit dem Kieferrand gegen einen Wagen, wobei der Kopf plötzlich nach hinten

Digitized by Google
Original from UNIVERSITY OF CALIFORNIA
Generated on 2019-10-24 16:22 GMT / http://hdl.handle.net/2027/uc1.b3252768
Public Domain in the United States, Google-digitized / http://www.hathitrust.org/access_use#pd-us-google

stark gebogen wurde. Bei der $3^1/_2$ Stunden später erfolgten Spitalsaufnahme sieht man Hautemphysem des Gesichtes, Halses, der Brust und des Rückens bis zur Hüfte herunter; Auswurf schaumig blutig, mäßiger Stridor, etwas angestrengte Atmung. Laryngoskopisch: unterhalb der normalen Stimmbänder statt der Knorpelringe eine große blutige Wundfläche. Bei der in Lokalanästhesie erfolgten Operation zeigt sich unterhalb des Ringknorpels völlige Durchtrennung der Trachea, deren Rißenden auf zirka 4 *cm* voneinander entfernt sind. Naht der letzteren bis auf eine Lücke vorn für die vorsichtshalber eingelegte Kanüle. Glatte Heilung. F. fand in der Literatur 48 Fälle isolierter subkutaner Ruptur der Trachea mit 28 Todesfällen. Außer der Ätiologie — Ruptur durch augenscheinlich erfolgte Zugwirkung — ist in diesem Falle noch das Fehlen von Zyanose und die auffallend geringe Atemnot bemerkenswert. Lawner.

## VI. Hals, Schilddrüse, Thymus, Mediastinum.

**Zwei interessante Halsverletzungen.** Von Oberstabsarzt Dr. Petera. (Münch. med. Wschr. 1915. Nr. 33. S. 1134.)

1. Ein auf einem Wagen sitzender Mann erlitt 300 *m* vom Hauptverbandplatz durch ein Schrapnellsprengstück eine Halsverletzung, wobei die Carotis externa und die Jugularis interna zertrümmert wurde. Der Wagenführer fuhr im schnellsten Galopp zum Hauptverbandplatz, in dessen Eingang die enorme Blutung durch einen Arzt mittels Druck gegen die Wirbelsäule zum Teil gestillt wurde; P. gelang es danach, die 4 Stümpfe der Gefäße zu finden und zu unterbinden. Verband, Tetanusantitoxininjektion, Kochsalzinfusion, Heilung.

2. Ein Fliegerpfeil, der einem Manne rechts von der Mitte der Unterlippe an der äußeren Seite des Unterkiefers unter der Haut zirka 12 *cm* tief eingedrungen war, ohne tiefere wichtige Teile zu verletzen, wurde mittels Kornzange entfernt, ohne daß eine Blutung nachfolgte. Lawner.

**Über Lähmungen der Nervi vagus, accessorius Willisii, hypoglossus und sympathicus durch Fernschädigungen bei Halsschüssen.** Von O. Körner. (Münch. med. Wschr. 1916. Nr. 40. S. 1429.)

K. berichtet über das weitere Schicksal der bereits früher publizierten Fälle von Fernschädigungen am Vagus, Accessorius und Hypoglossus infolge Halsschuß und fügt noch einen dritten Fall hinzu, in welchem außer diesen Nerven noch der Sympathikus betroffen war. In den beiden ersten Fällen, in welchen durch die spätere Aufdeckung der Nerven deren makroskopische Unversehrtheit sichergestellt worden ist, trat nach Monaten eine Heilung bzw. Besserung ein, mit nur noch quantitativer Herabsetzung der Erregbarkeit für beide Stromarten von Nerv und Muskel aus, an Stelle

Digitized by Google
Original from UNIVERSITY OF CALIFORNIA
Generated on 2019-10-24 16:22 GMT / http://hdl.handle.net/2027/uc1.b3252768
Public Domain in the United States, Google-digitized / http://www.hathitrust.org/access_use#pd-us-google

der früher bestandenen Entartungsreaktion. Daß aber auch ohne Bloßlegung der Nerven und Beseitigung des benachbarten Narbengewebes eine solche Besserung möglich ist, beweist der dritte von ihm beobachtete und ausführlich beschriebene Fall einer vollständigen Sympathikuslähmung neben gleichzeitiger Parese der Nervi vagus, accessorius und hypoglossus. Lawner.

**Ein Beitrag zur Therapie der Speichelfisteln.** Von Dr. Latzer, Leiter der kriegsärztlichen Hilfsstelle im Vereinsreservespital I des Roten Kreuzes, Brünn (Münch. med. Wschr. 1916. Nr. 40. S. 1442.)

L. empfiehlt zur Heilung von Speichelfisteln 3 bis 4 Tropfen Jodtinktur mittels einer Pravazschen Spritze in die Tiefe zu deponieren, wobei mit der Nadel — ohne einen Druck auszuüben — in den Fistelgang eingegangen werden soll. Heilung erfolgt bei täglich einmaliger Applikation in 4 bis 5 Tagen.

Etwa hiebei ausgelöster Schmerz ist geringfügig und schwindet in kurzer Zeit. Lawner.

**Über eine eigenartige Form phlegmonöser Halsentzündung.** Von Prof. A. Bittorf, Oberarzt d. L. II und fachärztlicher Beirat XIX. (2. kgl. Sächs.) Armeekorps. (Aus dem Reservelazarett I, Leipzig.) (Münch. med. Wschr. 1916. Nr. 43. S. 1535.)

B. hatte Gelegenheit, innerhalb weniger Tage mehrere Fälle eines eigentümlichen der Angina Ludovici nahestehenden Krankheitsbildes zu beobachten, bei welchem jedoch die Phlegmone der Halsorgane bzw. des Kehlkopfes ihren Ausgang im Nasenrachen, Schlundring oder Zungengrund genommen hat. Auffallend war der Gegensatz des schweren Krankheitsgefühles zu dem anfänglich vorhandenen geringen objektiven Befunde. Als wichtiges Frühsymptom war die Schwellung und große Schmerzhaftigkeit der die Luftwege bzw. den Pharynx begleitenden Lymphdrüsen zu konstatieren und die frühzeitige Druckempfindlichkeit der Zungenbeingegend. Pharynxgebilde, Epiglottis, Kehlkopfeingang und die falschen Stimmbänder erschienen frühzeitig gerötet und geschwollen, später fand sich auch eitrige Infiltration derselben ein. In den anfangs stark überwiegenden tödlich verlaufenden Fällen ließ sich die Eiterung vom Kehlkopfeingang unter der Schleimhaut bis zur Trachea, in 2 Fällen entlang der Halsmuskeln bis zum Mediastinum verfolgen. Im Rachenabstrich und im Eiter der Halsphlegmone wurden Streptokokken nachgewiesen. Lawner.

## VII. Stimme und Sprache.

**Heilung von schwerer funktioneller Aphonie.** (Methode: Erzeugung eines Angstschreies durch vorübergehend endolaryngeal herbeigeführte Kehlkopfstenose.) Von Dr. O. Muck, Essen. (Aus dem Reservelazarett Essen. Oberstabsarzt Dr. Hampe.) (Münch. med. Wschr. 1916. Nr. 12. S. 441.)

Bei 3 Soldaten von denen der eine infolge Schreck 7 Monate aphonisch war, der zweite durch 3 Monate mit hauchender Stimme

Digitized by Google
Original from UNIVERSITY OF CALIFORNIA
Generated on 2019-10-24 16:22 GMT / http://hdl.handle.net/2027/uc1.b3252768
Public Domain in the United States, Google-digitized / http://www.hathitrust.org/access_use#pd-us-google

sprach und der dritte seit 14 Tagen vollständig die Stimme verloren hatte, wurde durch künstlich hervorgebrachte Schreckwirkung — vorübergehende Erstickungsangst — Heilung herbeigeführt. Zu diesem Zwecke wurde eine Metallkugel von 1 *cm* Durchmesser an einem entsprechend gekrümmten Stiel befestigt, unter Spiegelbeleuchtung in den Kehlkopf eingeführt und an die hintere Kommissur gedrückt. Erschrecken des Patienten, Anhalten des Atems und Ausstoßen eines Angstschreies war die Folge, worauf beim Sprechversuch die Stimme sofort erschien. Bei allen 3 Patienten lag eine Lähmung sämtlicher Adduktoren des Kehlkopfes vor und alle waren vorher erfolglos psychotherapeutisch mit dem faradischen Strom und mit Sondenberührung des Kehlkopfes behandelt worden. Die vorübergehende künstliche Kehlkopfstenose hat also — dem Ausdruck der Physiologen entsprechend — als Hilfsaktion den Übergang der Energie der Lage in die der Bewegung bewirkt.

Lawner.

---

# Inaugural-Dissertationen.

## Deutsche Universitäten im Jahre 1917.

Zusammengestellt von **H. Marschik.**

(Siehe auch das 4. Heft.)

Schultz Eduard, Die Radikalbehandlung schwerer Pharynxstenosen durch Pharyngotomie und Lappenplastik. Berlin.

Schuppan Carl E., Kehlkopflähmungen durch Schußverletzung des Nervus recurrens und ihre Behandlung durch Kompression. Berlin.

Studemann Kurt, Über Beteiligung der Zunge bei Morbus maculosus Werlhoffi. Berlin.

Schweinberger Ludwig, Bericht über 2 Fälle von halbseitiger Larynxexstirpation wegen Karzinom. München.

Teller Willy, Über Ictus (Vertigo) laryngis. Würzburg.

Tiling Erich, Klinischer Beitrag zur Pathogenese der Basedowerkrankung bei Kriegsteilnehmern. Jena.

Vitense Julius, Über das anatomische Verhalten des Magens bei Rachendiphtherie. Kiel.

Wiesenthal Hildegard, Ein Fall von Rotz. München.

Wilde Werner, Zur Kenntnis des Hornerschen Symptomenkomplexes. Königsberg.

Wittmaack Wilhelm, Zwei Fälle von operativer Heilung eines Ösophagusdivertikels. Halle a. S.

Wohlfromm Georg, Veränderungen des Kehlkopfes bei Typhus und nach Typhusschutzimpfung. Würzburg.

Digitized by Google
Original from UNIVERSITY OF CALIFORNIA
Generated on 2019-10-24 16:23 GMT / http://hdl.handle.net/2027/uc1.b3252768
Public Domain in the United States, Google-digitized / http://www.hathitrust.org/access_use#pd-us-google

## 1918.

Boeninghaus Georg, Der Drüsenkrebs des harten Gaumens. Breslau.
Brünger Hermann, Über Operationstod bei Thyreoiditis chronica. Jena.
Cohnen Theodor, Über Parasiten der Luftwege. Königsberg.
Cyran Emil, Beziehungen der Akromegalie zum Diabetes mellitus (nur als Titelblatt erschienen). Breslau.
Foth Katharina, Todesfälle an Diphtherie, ihre Ursachen und die Möglichkeit ihrer Verhütung. Berlin.
Fromme Arnold, Augenbeteiligung bei Gesichtsschüssen. 70 Fälle an der Breslauer Universitäts-Augenklinik. Breslau.
Gassner Oskar, Über das Vorkommen von Zähnen in der Nase- und Kieferhöhle. Würzburg.
Glabisz Stefan, Koagulen in der Rhino-Laryngo-Otologie. Breslau.
Hamann Margarete, Über das Auftreten des Fazialisphänomens im Verlaufe der Diphtherie. München.
Himmelreicher Gertrud, Über einen Fall von kongenitaler partieller Verwachsung der Stimmbänder. Tübingen.
Holm Hans, Die Lumbalpunktion bei meningitischen Erscheinungen nach Schädelbasisfrakturen. Berlin.
Jost Johannes, Über nervöse Folgeerscheinungen und Schleimhautveränderungen der Luftwege bei Inhalationsvergiftungen. Berlin.
Klages Götz, Über die Häufigkeit und Dauer des Vorkommens von Diphtheriebazillen bei Rekonvaleszenten. Berlin.
Kohler Dora, Die Behandlung tuberkulöser Halslymphdrüsen. Berlin.
Krau Ulrich, Über die Bekämpfung der Papillomrezidive im Kehlkopf. Rostock.
Landau Walter R., Über Kehlkopfverletzungen durch Selbstmordversuch. Leipzig.
Lohmann Walter, Über einen Fall von Hypophysistumor. Kiel.
Martin Fritz R. E., Beiträge zur komplizierten Verletzung der Speiseröhre durch Fremdkörper mit besonderer Berücksichtigung der tödlichen Fälle. Leipzig.
Meesmann Aloys, Über Erkrankungen des papillo-makulären Bündels im Sehnerven und ihre Beziehungen zu den Nebenhöhlen der Nase. Berlin.
Niehörster Hugo, Über Stirnhirnabszeß. Kiel.
Pünder Anna, Larynxstenose durch angeborene Kehlkopfzyste. Freiburg i. B.
Schenk Paul F. J., Über Angina Plaut-Vincenti. Leipzig.
Schierlitz Georg, Über einen Fall von Hypophysistumor. Kiel.
Schlesinger Rudolf, Über die chirurgische Bedeutung des Bacillus fusiformis. Breslau.
Schmalfuß Constantine, Die Wilmsche Operation bei Bronchiektasie mit 2 Fällen an der chirurgischen Universitäts-Klinik in Halle. Halle.
Schmitz A., Über die Wirkungen und Nebenwirkungen der Nebennierenpräparate mit besonderer Berücksichtigung der Rhino-Laryngologie. Würzburg.

Digitized by Google
Original from UNIVERSITY OF CALIFORNIA
Generated on 2019-10-24 16:23 GMT / http://hdl.handle.net/2027/uc1.b3252768
Public Domain in the United States, Google-digitized / http://www.hathitrust.org/access_use#pd-us-google

Schragenheim Iwan, Der Morbus Basedowi und seine Beziehungen zum Kriege. Berlin.
Siemons Hermann W., Die Erblichkeit des sporadischen Kropfes. München.
Tegeler Helene L. J., Über einen Fall von Struma metastatica. Leipzig.
Tröster Franz, Ein Fall von Pulsionsdivertikel der Speiseröhre. Leipzig.
Volkmar Alice, Statistische Mitteilungen über 7000 Tuberkulin-Impfungen an der Heidelberger Kinderklinik. Heidelberg.
Wachter Franz, Die Tonsillektomie und ihre Erfolge an der Heidelberger Universitäts-Klinik für Ohren-, Nasen- und Kehlkopfkranke. Heidelberg.
Weinberg F., Lymphogranuloma tuberkulosum (Habil. Schrift). Rostock.
Weinholzer Georg, Untersuchungen über das Prophylacticum Mallebrein. Heidelberg.
Wetschky Gottfried, Über Kriegsbasedow. Beitrag zur Pathogenese des Morbus Basedowi. Breslau.

## 1919.

Albrecht Franz Kurt, Zur Frage der physiologischen Ermüdbarkeit des Hörnerven. Berlin.
Alnor Hugo Peter, Beitrag zur Kenntnis des Bronchialkrebses. Kiel.
Arnold Karl, Beiträge zur Frage der Lupusbekämpfung 1918. Gießen.
Bamberg Klaus, Kriegsverletzungen des Kehlkopfes. Würzburg.
Betz Philipp, Die Kriegsverletzungen der Nase (mit Ausschluß der Nasennebenhöhlen). Würzburg.
Benölken Wilhelm, Die Solitärpolypen der Nasennebenhöhlen. Gießen.
Böckel Alexander, Über Fälle von schwerer Diphtherie von Neugeborenen. Marburg.
Böllert Matthias, Über das Cholesteatom des Schläfenbeins. Würzburg.
Borelli Ferdinand, Über Atresia auris congenita mit Mikrotie. Kiel.
Bogendörfer Ludwig, Über Beziehungen der Tränenwege zu der Nase. Würzburg.
Buetow Margarete, Über die Erfolge der Röntgentherapie in 6 Fällen von Mediastinaltumoren. Königsberg.
Cohn Alfred, Die Tuberkulose als ätiologischer Faktor bei einem Fall von Mikuliczscher Krankheit. Berlin.
Cramer Johannes, Zur Kasuistik der syphilitischen Schilddrüsenentartung. Breslau.
Dantelsen Ernst, Untersuchungen über den Bakteriengehalt des Nasensekrets bei akutem Schnupfen. Berlin.
Delbrück Fritz v., Über die Vorzüge der kombinierten Seriumbehandlung bei Diphtherie. Jena.
Dietz Heinrich, Die Sklerose der Paukenhöhle.
Dinse Karl, Beitrag zur Lehre von der Polyneuritis postdiphtherica. Kiel.
Eberth Else, Über einen Fall von Lymphosarkom mit Metastasen rechts in der Tränendrüse, links in der Orbita. Heidelberg.
Eberth M. Alfred, Über Cephalaea nasalis. Würzburg.
Eder Robert, Beiträge zur funktionellen Aphonie. Würzburg.

Digitized by Google
Original from UNIVERSITY OF CALIFORNIA
Generated on 2019-10-24 16:23 GMT / http://hdl.handle.net/2027/uc1.b3252768
Public Domain in the United States, Google-digitized / http://www.hathitrust.org/access_use#pd-us-google

Elter Richard, Diphtherie beim Neugebornen. Jena.
Eiber Otto, Über Stirnhöhlen-Osteome. Berlin.
Eiermann Fritz, Über seltene Komplikationen bei tuberkulöser Wirbelkaries: Bildung einer Ösophagusfistel, Entstehung einer Miliartuberkulose durch Vermittlung einer Interkostalvene und Verblutung aus derselben in den Magen- und Darmkanal. Erlangen.
Eisenmann Lazarus, Über Pemphigus der Schleimhäute. Würzburg.
Federmann Siegfried, Über das Vorkommen von Kropf in der Mark Brandenburg. Berlin.
Flatauer Herbert, Über Atherom am Halse. Berlin.
Flecken Hans, Über die gestielten Tumoren des Rachens, insbesondere 2 Fälle von gestieltem Karzinom. Bonn.
Frenzel Kurt, Die Pneumatozele des Schädels. Breslau.
Friese Bernhard, Die postdiphtheritische Neuritis. Ein Beitrag zur Geschichte ihrer Erforschung und ihrer Behandlung. Kiel.
Ganz Anna, Tonsilläre Infektionen als ätiologischer Faktor metastasischer Augenentzündungen. Marburg.
Geiser Walther, Die Ranula. Berlin.
Glaser Arthur, Beitrag zur Kasuistik der Hasenscharten. Berlin.
Graetz G., Die Erkrankungen der oberen Luftwege bei spanischer Grippe. Würzburg.
Grams Konrad, Über Mediastinaltumoren. Berlin.
Groos Fritz, Die Landkartenzunge.
Grosser Arthur Joseph, Die Erkrankung des Ösophagus unserer Haussäugetiere. Leipzig.
Gumpert Martin, Über einen Fall von Aerophagie. Greifwald.
Gütt Arthur, Die einfachen und kombinierten Lähmungen des Nervus recurrens. Königsberg.
Grabowski Carl, Über die Behandlung der permanenten Gangfisteln der Ösophagusdrüse. Berlin.
Hammerschmidt Fritz, Über Epithelkörpertransplantation bei postoperativer Tetanie. Tübingen.
Harmening Curt, Zur Kenntnis der Entstehung und Lokalisation diphtherischer Erkrankungen beim Neugebornen und Säugling. (Mit einer Abbildung). Greifswald.
Hartz Heinrich, Die bösartigen Geschwülste des Ohres. Würzburg.
Häffner Franz, Die Dermoide der oberen Luftwege einschließlich des Mundbodens. Würzburg.
Haugk Armin Walter, Ein Fall von Syringobulbie mit Abwärtssteigen des Prozesses. Leipzig.
Hellmann Johanna, Das Ulcus pepticum oesophagi. Kiel.
Hellwig Heinrich, Die Beziehungen des Kropfes zu Ernährungsverhältnissen und zur Arteriosklerose. Jena.
Hoebener Georg, Die Frage der Behandlung postdiphtheritischer Lähmungen mit hohen Serumdosen. Jena.

Digitized by Google
Original from UNIVERSITY OF CALIFORNIA
Generated on 2019-10-24 16:23 GMT / http://hdl.handle.net/2027/uc1.b3252768
Public Domain in the United States, Google-digitized / http://www.hathitrust.org/access_use#pd-us-google

Hoefer Curt, Ein Fall von Kleinhirnbrückenwinkeltumor mit Heilung durch Operation. Kiel.

Holbeck Wilhelm, Über Lippenplastik mit besonderer Berücksichtigung der Lexerschen Methode. Jena.

Hosse Georg Martin, Über ein polypöses, obturierendes Karzinom des linken Hauptbronchus. Heidelberg.

Hülsen Johannes, Über die primäre und isolierte Aktinomykose der Speicheldrüsen. Berlin.

Jander Johannes, Beitrag zur Kasuistik des Ösophaguskarzinoms. Berlin.

Jobim Geiter de Moras Chaves, Über bösartige Geschwülste der Zunge. Berlin.

Kallmann Kurt, Zur Behandlung des Schiefhalses. Berlin.

Kanzow Paul, Über Schußverletzungen der Schädelbasis im Krieg und Frieden. Berlin.

Kauf Josef, Über Atonie der Speiseröhre. Breslau.

Kersten Paul, Zur Kasuistik der Adipositas hypogenitalis. Berlin.

Klütz Paul, Epithelkörperchen-Transplantationen bei einem Fall von postoperativer Tetanie. Berlin.

Koch Alfred, Über Struma maligna und ihre Behandlung. Freiburg i. Br.

Koch Robert, Über postdiphtheritische Neuritis. Kiel.

Kochs Karl, Die Operation der harten Nasenrachenfibrome nach C. M. Hopmann. Bonn.

König Ernst, Experimenteller Beitrag zur Frage der regionären Beeinflussung von Schilddrüsen, Thymus und Herz. Königsberg.

Koeppen Karl, Beiträge zur Diagnose und Therapie gutartiger Ösophagusstrikturen. Berlin.

Keuthen Kuno, Über Soorulkus der Zunge. Berlin.

Kolbe Viktor, Über Ostitis fibrosa cystica am Schädel. Breslau.

Kraemer Franz, Meningitis nach Siebbeineiterung, mit einem kasuistischen Beitrag über einen Fall von protrahierter, intermittierender Meningitis. Berlin.

Kraus Georg, De fistulis colli congenitis.

Kuntze Else, Über Fremdkörper der tieferen Luftwege im allgemeinen und Bleistifthülsen in den Bronchien im besonderen. Jena.

Koch Ella, Über Simulation von Ohrenkrankheiten. Würzburg.

Krisch Walter, Zur Kenntnis von der Perichondritis laryngea nach Grippe. (Nur Titelblatt.) Breslau.

Lang Käthe, Versprengte Speicheldrüsentumoren in der Oberlippe. Breslau.

Langbein Alfred, Über Ösophagusdivertikel mit Berücksichtigung des Ösophaguskarzinoms. Berlin.

Langenmayr Hans, Die Behandlung der Diphtherie mit Diphtherieserum. Greifswald.

Lisco Gerhard, Über pathologische Vergrößerungen des Gesichtsschädels. Berlin.

Loeffler Ernst, Die kongenitalen Halsfisteln. Berlin.

Digitized by Google
Original from UNIVERSITY OF CALIFORNIA
Generated on 2019-10-24 16:23 GMT / http://hdl.handle.net/2027/uc1.b3252768
Public Domain in the United States, Google-digitized / http://www.hathitrust.org/access_use#pd-us-google

Lommatzsch Fritz, Über einen unter dem klinischen Bilde der Hodgkinschen Krankheit verlaufenden Fall allgemeiner Lymphdrüsentuberkulose. Ein Beitrag zu den Beziehungen der Lymphogranulomatose zur Tuberkulose. Leipzig.

Martins Günther, Über die Bedeutung und Behandlung der traumatischen Karotisaneurysmen. Berlin.

Massur Friedrich, In welchen Beziehungen stehen Schilddrüsenveränderungen zur Entstehung und zum Verlauf der chronischen Lungentuberkulose? Greifswald.

Michael Charlotte, Zerebrale Hemiplegien nach Halsverletzungen. Greifswald.

Meyer Otto, Beiträge zur operativen Behandlung der erworbenen Strikturen und Atresien des Gehörganges. Freiburg i. Br.

Müller Wilhelm, Beitrag zur Kasuistik der Struma maligna. Berlin.

Musehold Gerhard, Über Ösophaguskarzinome. Berlin.

Namislo Georg, Über einen eigenartigen Fall einer fibromatösen Schilddrüsenwucherung. Breslau.

Nocke Heinrich, Über Fremdkörper in den Luftwegen. Breslau.

Noe Kornelius, Über Strumektomie. Freiburg i. Br.

Otto Wilhelm, Über die Methoden der Festlegung von Simulation und Aggravation in der Otiatrie. Marburg.

Pawelka Eugen, Über Bromoformvergiftungen in der Keuchhustentherapie. Breslau.

Pesch Fritz, Zwei Fälle von Kleinhirntumoren mit völliger Heilung durch Operation. Kiel.

Reinhold Ludwig, Über ein Karzinom fast des ganzen Ösophagus mit ausgedehnter Freilegung der Aorta. Erlangen.

Rohr Karl, Strumen und ihre Behandlung mit Röntgenstrahlen. Berlin.

## Personalien.

**Ernannt:** Der a. o. Professor an der Breslauer medizinischen Fakultät Dr. Viktor Hinsberg, Direktor der Klinik für Ohren-, Nasen- und Halskrankheiten, zum ordentlichen Professor.

**Gestorben:** Der Privatdozent für Ohrenheilkunde, Geh. Sanitätsrat Prof. Dr. Hugo Hessler, in Halle, 69 Jahre alt.

Für den wissenschaftlichen Teil verantwortliche Redakteure: Dr. E. Urbantschitsch, Dr. H. Marschik.
Herausgeber, Eigentümer und Verleger: Urban & Schwarzenberg.
Druck B. Spies & Co. Wien V.

Digitized by Google
Original from UNIVERSITY OF CALIFORNIA
Generated on 2019-10-24 16:23 GMT / http://hdl.handle.net/2027/uc1.b3252768
Public Domain in the United States, Google-digitized / http://www.hathitrust.org/access_use#pd-us-google

# Erfolge bei Mittelohr-Eiterungen

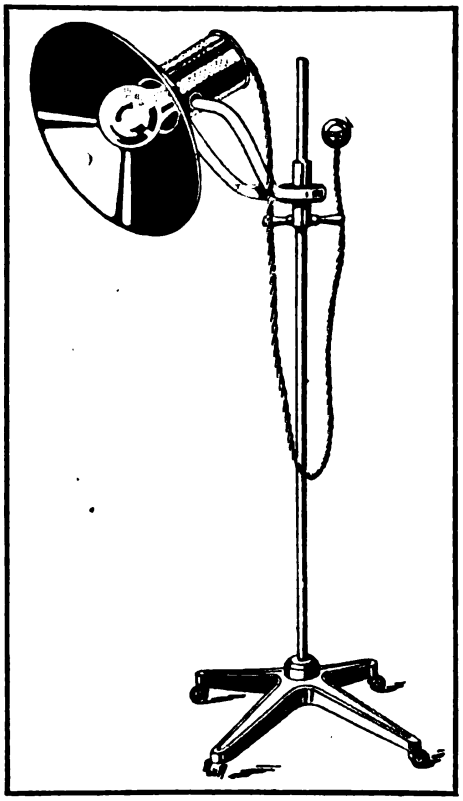

erzielt

**„Sollux"-Ergänzungs-Höhensonne nach Dr. Heusner (Gießen)**

und erzeugt

## strahlende Wärme

**in idealer Weise.**

**Das qualvolle Kopflichtbad ist durch „Sollux" überholt.**

**Wir bitten Lit.-Sammlung kostenlos einzufordern.**

## Quarzlampen-Ges. m. b. H.

**Linz a. D.**




Digitized by Google

Original from UNIVERSITY OF CALIFORNIA

Generated on 2019-10-24 16:23 GMT / http://hdl.handle.net/2027/uc1.b3252768
Public Domain in the United States, Google-digitized / http://www.hathitrust.org/access_use#pd-us-google

Farbwerke vorm. Meister Lucius & Brüning, Hoechst a. M.

# VALYLPERLEN

(Valeriansäurediäthylamid)

Bewährtes

## Sedativum und Nervinum

**Eigenschaften:**

Konstante, verstärkte, typische Baldrianwirkung, sedativ, analeptisch. Dünndarmlöslich, keine Beschwerden von Seiten des Verdauungstraktus.

**Indikationen:**

Neurasthenie, nervöse Herzleiden und Schlaflosigkeit
Psychische Beruhigung vor der Lokalanästhesie.
Menstruations-, Schwangerschaftsbeschwerden.
Seekrankheit, Ménièrescher Schwindel, Ohrensausen.
Flimmerskotom, Asthenopie.

**Dosierung:**

2—3mal täglich 2—3 Perlen.

**Originalpackung:**

Dose mit 25 Perlen zu 0,125 g.

Literatur und Proben stehen den Herren Ärzten zur Verfügung durch
**Hoechster Farbwerke Ges. m. b. H., Wien VIII/2,** Josefstädterstr. 82

Verlag von Urban & Schwarzenberg, Wien und Berlin

Soeben erschienen:

## Die Schwebelaryngoskopie und ihre praktische Verwertung

Von

**Geh. Mediz.-Rat Professor Gustav Killian**

Direktor der laryngo-rhinol. Klinik
der Universität Berlin

Mit 44 Textabbildungen und 4 mehrfarbigen Tafeln

Geh. **Mk. 20·—**, geb. **Mk. 27·—**
zuzüglich des Sortiments-Teuerungszuschlages

Druck R. Spies & Co. Wien V.

Digitized by Google
Original from UNIVERSITY OF CALIFORNIA
Generated on 2019-10-24 16:23 GMT / http://hdl.handle.net/2027/uc1.b3252768
Public Domain in the United States, Google-digitized / http://www.hathitrust.org/access_use#pd-us-google

# Monatsschrift
für
# Ohrenheilkunde
und
# Laryngo-Rhinologie

Organ der Österreichischen otologischen Gesellschaft,
der Wiener laryngo-rhinologischen Gesellschaft
und der Münchener laryngo-otologischen Gesellschaft

Mitbegründet von

**CHIARI, GRUBER, JURASZ, RÜDINGER, VOLTOLINI, WEBER-LIEL, L. v. SCHRÖTTER, V. URBANTSCHITSCH, E. ZUCKERKANDL**

Unter Mitwirkung von

Prof. Dr. F. ALT (Wien), Prof. Dr. R. BÁRÁNY (Upsala), Priv.-Doz. Dr. O. BECK (Wien), Prof. Dr. A. BING (Wien), Priv.-Doz. Dr. G. BONDY (Wien), Prof. Dr. G. BRÜHL (Berlin), Prof. Dr. H. BURGER (Amsterdam), Prof. D. DEMETRIADES (Athen), Prof. Dr. J. FEIN (Wien), Priv.-Doz. Dr. H. FREY (Wien), Priv.-Doz. Dr. E. FRÖSCHELS (Wien), Dr. V. FRÜHWALD (Wien), Priv.-Doz. Dr. S. GATSCHER (Wien), Priv.-Doz. Dr. E. GLAS (Wien), Prof. Dr. B. GOMPERZ (Wien), Prof. Dr. M GROSSMANN (Wien), Prof. Dr. V. HAMMERSCHLAG (Wien), Dr. HEINZE (Leipzig), Prof. Dr. HEYMANN (Berlin), Dr. G. HOFER (Wien), Prof. Dr. R. HOFFMANN (Dresden), Prof. Dr. HOPMANN (Köln), Prof. Dr. O. KAHLER (Freiburg i. Br.), Priv.-Doz. Dr. J. KATZENSTEIN (Berlin), Dr. KELLER (Köln), Hofrat Dr. KIRCHNER (Würzburg), Priv.-Doz. Dr. K. KOFLER (Wien), OStA. Dr. S. LAWNER (Wien), Prof. Dr. LICHTENBERG (Budapest), Dr. L. MAHLER (Kopenhagen), Prof. Dr. H. NEUMAYER (München), Dr. Max RAUCH (Wien), Prof. Dr. L. RÉTHI (Wien), Dr. Ed. RIMINI (Triest), Dr. F. RODE (Triest), Priv.-Doz. Dr. E RUTTIN (Wien), Prof. Dr. J. SAFRANEK (Budapest), Dr. F. SCHLEMMER (Wien), Prof. Dr. A. SCHÖNEMANN (Bern), Dr. H. SCHRÖTTER (Wien), Dr. M. SEEMANN (Wien), Dr. A. SIKKEL (Haag), Dr. SPIRA (Krakau), Dr. H. STERN (Wien), Dr. M. SUGAR (Budapest), Prof. Dr. A. THOST (Hamburg), Dr. WEIL (Stuttgart), Dr. M. WEIL (Wien), Dr. E. WODAK (Prag)

herausgegeben von

**H. NEUMANN**
Wien

**M. HAJEK**
Wien

**G. ALEXANDER**
Wien

Redakteure:

für Ohrenheilkunde:
**Ernst Urbantschitsch**
Wien

für Laryngo-Rhinologie:
**Hermann Marschik**
Wien

**54. Jahrgang, 6. Heft**
**(Juni)**

URBAN & SCHWARZENBERG
BERLIN N
FRIEDRICHSTRASSE 105 b
WIEN I
MAXIMILIANSTRASSE 4
1920

Monatlich erscheint 1 Heft von etwa 6 Bogen Umfang
Preis halbjährig Mk. 45.— = d.-ö. K 120.— = tsch.-sl. K 60.—. Einzelne Hefte kosten Mk. 9.— = d.-ö. K 25.— = tsch.-sl. K 12.—.

Digitized by Google
Original from UNIVERSITY OF CALIFORNIA
Generated on 2019-10-24 16:23 GMT / http://hdl.handle.net/2027/uc1.b3252768
Public Domain in the United States, Google-digitized / http://www.hathitrust.org/access_use#pd-us-google

☞ *Originalbeiträge, Referate, Separatabdrücke und Rezensionsexemplare usw. otologischen Inhaltes bitten wir, an Doz. Dr.* **Ernst Urbantschitsch,** *Wien, I. Schottenring 24, und solche rhino-laryngologischen Inhaltes an Priv.-Doz. Dr.* **H. Marschik,** *Wien, IX. Lazarettgasse 14, einsenden zu wollen. Das Honorar für Originalien und Referate beträgt K 96.— für den Bogen zu 16 Seiten. Sonderabdrücke von Originalien werden zum Selbstkostenpreise berechnet. Für Bücherbesprechungen geht das betreffende Buch als Honorar in den Besitz des Besprechers über. Redaktion und Verlag.*

# Inhaltsverzeichnis.

## Laryngo-Rhinologischer Teil.

### Original-Artikel

Prof. Dr. Johann Fein, Wien: Die chronische Entzündung des lymphatischen Rachenkomplexes . . . . . 481

### Vereinsberichte

Wiener laryngo-rhinologische Gesellschaft. Sitzung vom 7. April 1920. . . . . 495

### Referate

I. Allgemeines . . . . . 503
II. Nase und Nebenhöhlen . . . . . 510
III. Mundhöhle, Rachen, Nasenrachen, Hypophyse . . . . . 516
IV. Kehlkopf. . . . . 522
V. Trachea, Bronchien, Ösophagus . . . . . 524
VI. Hals, Schilddrüse, Thymus, Mediastinum. . . . . 525
VII. Stimme und Sprache. . . . . 527

### Inaugural-Dissertationen

H. Marschik: Deutsche Universitäten im Jahre 1919 . . . . . 528

## Otologischer Teil.

### Original-Artikel

Doz. Dr. Oscar Beck und Doz. Dr. Wilhelm Kerl: Ohrenerkrankungen im Verlauf der Syphilis auf Grund einer 10 Jahre umfassenden Statistik . . 529
Dr. H. Frey und Dr. F. Fremel: Der Ausfall des Weberschen Versuches bei traumatischen Läsionen des inneren Ohres nebst Bemerkungen über dessen diagnostischen Wert und theoretische Grundlagen (Forts. u. Schluß zu H. 5) 557
Doz. Dr. A. Rejtö, Budapest: Bemerkungen zu Dr. E. Wodaks Artikel: „Zur Funktionsprüfung des Gehörorgans luetischer Individuen . . . . . 563

### Vereinsberichte

Österreichische otologische Gesellschaft. Sitzung vom 29. März 1920 . . . . . 564

### Bücherbesprechungen

Prof. Dr. Carl Biehl: I. Die auswirkenden Kräfte im Vestibularapparat. II. Die auswirkenden Kräfte im Kochlearapparat. III. Die auswirkenden Kräfte im Labyrinth und die Paukenfenster. . . . . 572
Friedrich Müller: Konstitution und Individualität . . . . . 574

### Referate

I. Allgemeines . . . . . 574
II. Äußeres Ohr und Mittelohr . . . . . 575
IV. Otochirurgie . . . . . 575

### Notizen und Personalien

Die I. Deutsche Ausstellung für Schwerhörigenbildung. — Ernannt. — Gestorben 576

**Zur gefl. Beachtung!** **Die leider noch immer im Ansteigen begriffenen Herstellungskosten zwingen uns zu unserem Bedauern, den Bezugspreis der „Monatsschrift für Ohrenheilkunde und Laryngo-Rhinologie" den bestehenden Teuerungsverhältnissen entsprechend anzupassen. Derselbe wird für das II. Halbjahr 1920 d.-ö. K 200·– bei direkter Postzusendung bzw. tsch.-sl. K 90·— oder M 60·— exkl. Porto betragen. Wir bitten unsere gesch. Bezieher, von dieser unausweichlichen Erhöhung freundl. Kenntnis nehmen zu wollen und hoffen, daß dieselben, den ungünstigen Zeitverhältnissen Rechnung tragend, auch fernerhin ihrem Fachblatte treu bleiben werden. Der Verlag.**



Digitized by Google
Original from UNIVERSITY OF CALIFORNIA
Generated on 2019-10-24 16:23 GMT / http://hdl.handle.net/2027/uc1.b3252768
Public Domain in the United States, Google-digitized / http://www.hathitrust.org/access_use#pd-us-google

MONATSSCHRIFT FÜR OHRENHEILKUNDE
UND
LARYNGO-RHINOLOGIE

54. Jahrg. 1920. 6. Heft.

Nachdruck verboten.

# Laryngo-Rhinologischer Teil.

## Original-Artikel.

## Die chronische Entzündung des lymphatischen Rachenkomplexes[1]).

Von Prof. Dr. **Johann Feln** Wien.

Die sogenannte chronische Entzündung des lymphatischen Gewebes im Rachen spielt in der Pathologie der Rachenorgane eine große Rolle, und zwar einesteils als lokale Erkrankung der Tonsillen selbst, andernteils als veranlassendes Moment für zahlreiche Erkrankungen anderer Organe oder für Allgemeinerkrankungen.

Wenn wir aus den Beschreibungen die charakteristischen Merkmale dieses Zustandes näher kennen lernen wollen, finden wir zunächst, daß viele Autoren, obwohl sie den angenommenen pathologischen Prozeß sogar als die Grundlage ganz neuer Lehren verwenden, auf eine nähere Beschreibung überhaupt verzichten und einfach von „chronischer Tonsillitis“ oder von „chronischer Hypertrophie“ sprechen und diese Zustände als „positive Befunde“ bezeichnen. Andere gehen allerdings auf die Schilderung etwas näher ein und führen einzelne Symptome an.

Jene klinischen Merkmale nun, die das Bestehen einer chronischen Entzündung beweisen sollen, lassen sich in vier Gruppen einreihen. 1. Starke Volumsentwicklung der Tonsillen oder des diffus verteilten lymphatischen Gewebes, 2. lebhafte Färbung, 3. Zerklüftung der Mandeloberfläche und 4. der Nachweis von Pfröpfen und Herden in den Lakunen oder im Innern der Tonsille.

1) Dieser Artikel wird in der demnächst im Verlag von Urban & Schwarzenberg erscheinenden Broschüre desselben Autors „Die Anginose. Kritische Betrachtungen zur Lehre vom lymphatischen Rachenring“ enthalten sein.



Digitized by Google
Original from UNIVERSITY OF CALIFORNIA
Generated on 2019-10-24 16:23 GMT / http://hdl.handle.net/2027/uc1.b3252768
Public Domain in the United States, Google-digitized / http://www.hathitrust.org/access_use#pd-us-google

Wenn wir diese Symptome der Reihe nach einer kritischen Betrachtung unterziehen, werden wir finden, daß die Bewertung derselben für die Diagnose „chronische Entzündung“ oder auf „chronisch entzündlicher Basis beruhende Volumsvergrößerung“ eine sehr problematische genannt werden muß.

Schon beim ersten Punkt ist darauf hinzuweisen, daß die Hauptursache für mächtig entwickelte Lager in erster Linie in der individuellen Veranlagung zu suchen ist, großes Volumen daher an und für sich keine pathologische Bedeutung besitzen muß.

Die Größenentwicklung der lymphatischen Lager ist von Haus aus eine sehr variable. Schon Virchow hat die großen individuellen Schwankungen in Größe und Zahl der lymphatischen Organe erwähnt. Auch Brieger hat ausgesprochen, daß die Mandel — er spricht speziell von der Rachenmandel — keine konstante Größe hat. Es läßt sich ein Normalmaß nicht angeben. „Die Feststellung der Hyperplasie bleibt auf empirische Abschätzung angewiesen und wird am besten durch Umfang und Art der sich an sie knüpfenden Störungen, nicht aber ohne weiteres durch die absolute Größe der Tonsille bestimmt.“ Viele andere Autoren sind bekanntlich derselben Meinung. Die individuelle Anlage — die Konstitution beeinflußt in erster Linie die Entwicklung der lymphatischen Substanz. Ebenso wie z. B. die Schilddrüse oder das Muskelsystem oder die Behaarung von Haus aus bei einem Kind kräftig, bei dem anderen schwach entwickelt ist, ebenso bringt das eine Kind die Anlage zu stark entwickelter, das andere zu schwach entwickelter Tonsillarsubstanz mit auf die Welt.

Die Veranlagung stellt aber für die Größenentwicklung des lymphatischen Apparates nicht den einzigen Faktor dar. Ein zweites Moment, welches hier, allerdings in negativem Sinn, eine große Rolle spielt, ist die natürliche Involution.

Bisher hatte der Grundsatz Geltung, daß die Entwicklung der adenoiden Substanz im frühen Kindesalter am größten ist und daß die Involution in einem Alter, das noch vor der Pubertät liegt, also im reiferen Kindesalter, einzusetzen beginnt. Der Umstand, daß tatsächlich bei kleinen Kindern häufig große, bei Erwachsenen kleinere Tonsillen zu finden sind, gibt diesem Grundsatz den Anschein von Berechtigung.

Im Prinzip gültig, muß er in bezug auf die Zeitgrenzen berichtigt werden. Bei näherer Prüfung erkennen wir nämlich, daß die absolute Größe einer bestimmten Tonsille von einem und demselben Kinde durch viele Jahre, wenn keine akuten Entzündungen stattgefunden haben, ziemlich gleich bleibt. Die Beobachtung, daß die Tonsillen unverhältnismäßig rasch kleiner werden, beruht insofern auf einer Täuschung, als die Tatsache, daß während dieser

Digitized by Google
Original from UNIVERSITY OF CALIFORNIA
Generated on 2019-10-24 16:23 GMT / http://hdl.handle.net/2027/uc1.b3252768
Public Domain in the United States, Google-digitized / http://www.hathitrust.org/access_use#pd-us-google

Zeit die Umgebung dieser Tonsille, das ist der ganze Rachenraum, dem Wachstum des Kindes entsprechend, sich erweitert hat, nicht beachtet wird. Die relative Größe der tonsillaren Substanz hat allerdings, während das Individuum heranwuchs, abgenommen, nicht aber die absolute. Am klarsten sind die Verhältnisse bei der Mandel im Nasenrachen zu beobachten, weil man hier deutlich das allmähliche Abrücken der Wände des Rachenraumes von den im Zentrum gelegenen adenoiden Vegetationen verfolgen kann.

Die tatsächlich im Verlauf der Zeit vor sich gehende absolute Verkleinerung der Substanz füllt eine viel längere Epoche aus, als allgemein angenommen wird. Mit dem Zeitpunkt der Pubertät hat der Involutionsprozeß noch lange nicht seinen Höhepunkt erreicht, sondern er erstreckt sich weit in das spätere Lebensalter, und geht da ebenso langsam wie bisher weiter. Derjenige Mensch, der als Kind von Haus aus nicht stark entwickelte Ansammlungen hatte, weist natürlich als Erwachsener kaum mehr Reste auf. Wir finden aber im Gegensatz bei denjenigen Erwachsenen, die in der Jugend große Mandeln hatten — man mag diese Menschen mit Bartel als Lymphatiker bezeichnen —, diese Depots auch noch später ausgiebig entwickelt, weil eben in diesen Fällen der physiologische Rückbildungsprozeß nicht so früh abgeschlossen ist und nicht so früh zu einer beträchtlichen Verringerung des Volumens geführt hat. Wer sich daran gewöhnen wird, bei seinen Untersuchungen die Befunde in dieser Weise aufzufassen oder sich die Mühe nehmen wird, eigene darauf hin gerichtete Massenuntersuchungen anzustellen, wird die Berechtigung dieser Feststellung erkennen und wird dann die große Anzahl von Fällen, in denen bei Erwachsenen mächtige Tonsillenlager angetroffen werden, nicht auffällig finden und diese nicht ohne weiteres als pathologisch ansprechen.

Er wird auch die Erfahrung machen, daß es überhaupt schwer fällt, eine allgemein gültige Zeitgrenze für die Beendigung des Involutionsprozesses anzugeben. In dieser Hinsicht sind Beobachtungen aus der neuesten Zeit, die aus dem Borstschen Institut stammen, sehr lehrreich. Groll hat nämlich bei an der Front aus völliger Gesundheit Verstorbenen, die doch den „Normalzustand“ repräsentieren sollten, 56 Prozent, unter den 19 bis 20jährigen sogar 85·71 Prozent „übernormal“ große Lymphapparate vorgefunden. Er hält mit Recht daran fest, daß der Befund großer lymphatischer Apparate in einem hohen Prozentsatz die Regel ist.

Aus dem Gesagten soll also hervorgehen, daß das Vorhandensein großer adenoider Lager bei Erwachsenen an und für sich keinen pathologischen Befund vorstellt. Es ist einerseits durch die Veranlagung, andrerseits durch den Umstand veranlaßt, daß der natürliche Schwund später einsetzt und langsamer verläuft,



Digitized by Google
Original from UNIVERSITY OF CALIFORNIA
Generated on 2019-10-24 16:23 GMT / http://hdl.handle.net/2027/uc1.b3252768
Public Domain in the United States, Google-digitized / http://www.hathitrust.org/access_use#pd-us-google

als allgemein angenommen wird. Wenn man daher den Befund großer Tonsillen bei Erwachsenen unter allen Umständen als pathologisch bezeichnen will, dann mache man eine krankhafte Veranlagung oder das verspätete Eintreten und eine mangelhafte Intensität des Involutionsprozesses hierfür verantwortlich, spreche aber nicht schlankweg ohne weitere Anhaltspunkte von chronischer Entzündung oder Hypertrophie.

Als weiterer Faktor, welcher für die dimensionale Entwicklung des adenoiden Komplexes von Bedeutung sein kann, ist in einem gewissen Sinn die akute Entzündung (Angina) zu nennen. Sie führt allerdings zu einer Vergrößerung des Volumens. Diese Volumsvergrößerung ist jedoch niemals eine dauernde, sondern immer nur vorübergehender Natur. Es kann aber vorkommen, daß eine bleibende Vergrößerung manchmal dadurch vorgetäuscht wird, daß akute Gewebsschwellungen nicht so rasch wieder verschwinden, als sie gekommen sind. Sie persistieren besonders dann längere Zeit, wenn eine Häufung von Anginen stattgefunden hat oder wenn gar, was nicht allzu selten vorkommt, ein neuer akut entzündlicher Anfall eingesetzt hat, bevor die Spuren des vorhergegangenen, die als Volumsvergrößerung ihren Ausdruck gefunden haben, verschwunden sind. Es dauert oft Wochen und Monate lang, bis die Tonsille nach einer heftigen Angina oder nach einer Serie von Attacken wieder zn ihrer natürlichen Größe zurückgekehrt ist. Wer ohne Kenntnis dieser Vorgänge die Tonsillendimensionen vor und während der kritischen Zeit, also unmittelbar nach der Erkrankung, vergleicht, wird freilich leicht verleitet, zu glauben, daß die Tonsillen, da augenblicklich im klinischen Bild alle anderen akut entzündlichen Erscheinungen fehlen, dauernd vergrößert sind und daß sie, wie dies gangbare Ansicht ist, infolge der Entzündung gewachsen sind. Wenn er aber nach einem entsprechend langen Zeitraum — unter Umständen erst nach einigen Monaten — die Untersuchung wiederholen wird, wird er beobachten können, daß das adenoide Lager wieder kleiner geworden ist und allmählich sein ursprüngliches Volumen erreicht hat.

Von einer dauernden Vergrößerung nach Angina kann nicht die Rede sein.

Hierher gehören auch die Beobachtungen, die sehr häufig von Laien, von Ärzten und sogar von Fachärzten über Fälle mitgeteilt werden, in denen Tonsillen trotz ausgeführter Tonsillotomie oder Adenotomie „nachgewachsen“ sein sollen. Die Erklärung für diese Erscheinung liegt darin, daß bei der Operation Reste zurückgelassen wurden, die sich bei Erkrankungen begreiflicherweise ebenso wie die ursprünglichen Depots verhalten, d. h. daß sie bei akuten Entzündungen anschwellen und auch längere Zeit groß bleiben. Die Deutung, daß die neuerliche Entwicklung durch ein allmähliches

Digitized by Google
Original from UNIVERSITY OF CALIFORNIA
Generated on 2019-10-24 16:23 GMT / http://hdl.handle.net/2027/uc1.b3252768
Public Domain in the United States, Google-digitized / http://www.hathitrust.org/access_use#pd-us-google

spontanes Wachstum oder durch eine chronische Entzündung verursacht wurde, kann den Operateur, der unvollständige Arbeit geleistet hat, nur in den Augen des Unwissenden exkulpieren. Nur bei ganz jungen, lymphatisch veranlagten Individuen (1 bis 3 Jahre) kommt es manchmal auch nach anscheinend radikaler Abtragung infolge der großen Regenerationsfähigkeit des adenoiden Gewebes zu Rezidiven.

Mit den besprochenen Momenten der individuellen Anlage, der allmählichen und variablen Wirkung des Involutionsprozesses und der relativen Persistenz der akut entzündlichen Schwellung wäre eigentlich die Variabilität der Entwicklung der adenoiden Lager im allgemeinen und ganz besonders das häufige Vorkommen großer Lager bei Kindern und Erwachsenen in einfacher und vollkommen befriedigender Weise geklärt.

Trotz alledem steht bei den meisten Ärzten, wie bereits erwähnt, als Erklärung für die dauernde mächtige Entwicklung ein weiterer Faktor, die chronische Entzündung, bzw. die aus ihr hervorgehende Hypertrophie oder Hyperplasie unentwegt im Vordergrunde der Betrachtung und wird ohne ernstere Kritik immer und immer wieder angeführt.

Diese Auffassung erscheint uns, wie schon aus den bisherigen Ausführungen hervorgeht, irrig und soll später noch von anderen Gesichtspunkten aus besprochen werden. Vorerst müssen aber die drei anderen einleitend erwähnten klinischen Symptome der sogenannten chronischen Entzündung der Erörterung unterzogen werden.

Vermehrte Rötung: Es gibt kaum irgend eine andere Gegend des menschlichen Körpers, die Trugschlüssen in bezug auf die Farbenschätzung mehr unterworfen wäre, als der Rachen. Das rührt hauptsächlich daher, daß auch die Färbung der normalen Rachenschleimhaut eine äußerst variable ist. Aber ebensowenig wie jede rote Gesichtsfärbung auf eine Dermatitis, jede blasse Konjunktiva auf eine pathologische Blutarmut, jede röter gefärbte Lippen- oder Mundschleimhaut auf eine Entzündung hinweist, ebensowenig beweist eine hellere oder dunklere Nuance der Rotfärbung des Rachens irgendeinen pathologischen Prozeß. Es gibt Personen, die zeitlebens eine tiefrote Färbung der Mandeln und der anderen Rachenteile zeigen, ohne daß irgendein anderes objektives oder subjektives Symptom auf einen pathologischen Prozeß hindeuten würde. Dies gilt ebenso für die ganze Oberfläche des Rachens wie für die einzelnen Abschnitte (Velum, Gaumenbogen, Gaumenbogenränder, hintere Rachenwand, Tonsillen usw.). Eine wirklich intensive Rötung, die sie von der für das einzelne Individuum normalen Farbe unterscheidet, tritt nur bei akuten Entzündungen auf und ist dann im

Digitized by Google
Original from UNIVERSITY OF CALIFORNIA
Generated on 2019-10-24 16:23 GMT / http://hdl.handle.net/2027/uc1.b3252768
Public Domain in the United States, Google-digitized / http://www.hathitrust.org/access_use#pd-us-google

Zusammenhalt mit den anderen Symptomen leicht einzuschätzen. Bei einem etwaigen Zweifel suche man nach vermehrtem Glanz und vermehrter Sukkulenz. Der genaue Beobachter wird dann bemerken daß groß entwickelte Mandellager auch stark rot gefärbt sein können, ohne einen ungewöhnlichen Glanz oder eine Spur vermehrter Sukkulenz zu zeigen, d. h. ohne irgendwie entzündet zu sein. Ebensooft können wir, besonders bei Kindern, große Mandeln finden, die geradezu als blaß bezeichnet werden müssen. Außerdem ist zu beachten, daß die Färbung der Tonsillen und der Rachenschleimhaut auch unter normalen Verhältnissen stark wechselt. Jeder Umstand, der einen Afflux des Blutes zur Folge hat, erhöht natürlich die Rötung der Oberfläche. So kommt es, daß der Rachen z. B. nach den Mahlzeiten viel lebhafter gefärbt erscheint als sonst und daß die Röte desselben bei Personen, die mit geöffnetem Mund schlafen, morgens intensiver ist als am Tag. Ja sogar während der Rachenuntersuchung kann sich unter Umständen die Färbung durch Brechbewegungen ganz bedeutend steigern. Den Beschreibungen der Färbung und den aus diesen gezogenen Schlüssen darf demnach im allgemeinen keine große Bedeutung beigemessen werden.

Auch das drittgenannte klinische Symptom einer chronischen Entzündung, der Befund einer zerklüfteten Oberfläche und das Hervortreten des bindegewebigen Balkengerüstes ist Mißdeutungen arg ausgesetzt. Es ist wichtig, darauf hinzuweisen, daß diese Befunde, ebenso wie die Volumsentwicklung, den Ausdruck individueller Anlage des Einzelnen vorstellen. Sie sind im Verlauf des Lebens nur ganz geringen Veranderungen unterworfen und dürfen nicht als Produkte überstandener Krankheiten, als Gewebsdefekte nach Entzündungen oder Geschwürsbildungen aufgefaßt werden. Eine Mandel mit zerklüfteter Oberfläche war seit jeher zerklüftet und eine glatte Mandel wird auch nach wiederholten Entzündungen nicht höckerig. Wir finden zerklüftete Mandeln sowohl bei Kindern als auch bei Erwachsenen, die niemals eine Tonsillarerkrankung mitgemacht haben.

Neben der natürlichen Anlage gibt es, wenn wir von den selbstverständlich gewebszerstörend wirkenden Prozessen, wie Tuberkulose, Syphilis, Diphtherie u. ä. absehen, nur noch ein weiteres Moment, welches einigen Einfluß auf die Gestaltung der Oberfläche nehmen kann. Es ist dies wieder der bereits erwähnte natürliche Involutionsprozeß. Dieser Prozeß, der früher oder später zur Atrophie des lymphatischen Gewebes führt, kann die Buchten vertiefen, unregelmäßig gestalten und neue Vertiefungen entstehen lassen. Die Reduktion des adenoiden Gewebes führt dann naturgemäß auch dazu, daß das Netzwerk des verbleibenden bindegewebigen Balkengerüstes der Tonsille deutlicher zutage

Digitized by Google
Original from UNIVERSITY OF CALIFORNIA
Generated on 2019-10-24 16:23 GMT / http://hdl.handle.net/2027/uc1.b3252768
Public Domain in the United States, Google-digitized / http://www.hathitrust.org/access_use#pd-us-google

tritt, weshalb wir diesen Befund bei älteren Personen häufiger antreffen als bei jüngeren.

Diese natürliche Erscheinung wird irrtümlicherweise immer und immer wieder als Narbengewebe angesprochen und mit vorausgegangenen pathologischen Prozessen in kausalen Zusammenhang gebracht. Es muß daran festgehalten werden, daß im allgemeinen weder aus der zerklüfteten Beschaffenheit der Mandeloberfläche noch aus dem deutlicheren Hervortreten des bindegewebigen Grundnetzes ein Schluß auf etwa vorhergegangene gewebszerstörende Erkrankungen bezogen werden kann und beide Zustände vollkommen normale und alltägliche Befunde vorstellen. Von der Tatsache, daß sie mit einer chronischen Entzündung des Parenchyms nichts zu tun haben, wird auch noch später die Rede sein.

Mit dem vierten klinischen Symptom, dem Befund von käsigen oder breiigen, wie Eiter aussehenden Pfröpfen in den Tonsillen, ist es auch nicht anders als mit den anderen bisher genannten drei Symptomen. Auch sie bedeuten von Haus aus keinen pathologischen Prozeß. Sie stellen banale Befunde vor, können in den Mandeln beinahe jedes zweiten Menschen gefunden werden und kommen in großen Tonsillen ebensooft vor wie in kleinen. Es sind Detritusherde, die ihre Retention, wie an anderer Stelle auseinandergesetzt werden wird, nur mechanischen Ursachen verdanken; sie sind aber weder als Folgezustände noch als Ursache chronischer Entzündung anzusehen.

Die lokale pathogenetische Bedeutung solcher Herde kann im äußersten Fall darin liegen, daß sie in einzelnen Fällen imstande sind, in ihrer unmittelbaren Umgebung eine akute Entzündung anzuregen. Diese regionäre einseitige Entzündung, die mit der anginösen Entzündung des lymphatischen Rachenkomplexes gar nichts zu tun hat, kann durch den Detritusherd vielleicht noch lange unterhalten werden, so daß derjenige, der das Kriterium der chronischen Entzündung nur in der Dauer eines Prozesses erblickt, sie eine chronische nennen mag. Für die Behauptung aber, daß diese „chronische Entzündung“ in einen Dauerzustand, genannt Hypèrtrophie, übergehe, fehlt jeder Schatten eines Beweises.

Wir gelangen demnach zu dem Ergebnis, daß jene klinischen Merkmale, welche von den Autoren für die Existenz der chronischen Entzündung des lymphatischen Gewebes als beweisend angenommen wurden, hinfällig sind.

Es wäre daher zu untersuchen, ob vielleicht die histologischen Verhältnisse Anhaltspunkte dafür liefern, daß eine chronische Entzündung für die anscheinend abnormen Größenverhältnisse und für die angeblich abnorme Beschaffenheit der Tonsillenlager verantwortlich gemacht werden könnte. Selbstverständlich

Generated on 2019-10-24 16:23 GMT / http://hdl.handle.net/2027/uc1.b3252768
Public Domain in the United States, Google-digitized / http://www.hathitrust.org/access_use#pd-us-google
Digitized by Google
Original from UNIVERSITY OF CALIFORNIA

ist hier wieder nur von den Prozessen rein entzündlicher Natur, nicht aber von spezifischen Krankheiten, als Tuberkulose, Syphilis, Leukämie, Neoplasmen usw. die Rede.

Das Wesen der chronischen Entzündung besteht bekanntlich im allgemeinen darin, daß zum Wiederersatz der durch die Entzündung zerstörten Teile oder zur Deckung eines Defektes eine Gewebsneubildung stattfindet, während bei der akuten Entzündung glatte Heilung erfolgt.

Diese charakteristische bindegewebige Neubildung kann nun bei solchen Tonsillen, die wegen ihrer mächtigen Entwicklung gemeinhin als chronisch entzündet bezeichnet werden, nicht nachgewiesen werden[2]).

Jede Entzündung dieses Gewebes führt vielmehr zur Zellproliferation und zur Abstoßung der Zellen, nicht aber zur Umwandlung in Bindegewebe.

Es läßt sich feststellen, daß charakteristische histologische Unterscheidungszeichen zwischen plus- und minusentwickelter adenoider Substanz überhaupt nicht existieren. Jene Merkmale, welche häufig fälschlich als auf chronischer Entzündung fußend angegeben werden, sind vielmehr dieselben, die wir entweder am normalen lymphatischen Gewebe jugendlicher Individuen, das noch nicht der Involution unterworfen und daher noch in lebhafter Lebenstätigkeit begriffen ist, oder bei der akuten Entzündung antreten.

Welche sind diese histologischen Merkmale?

Wir finden, daß stellenweise das Flimmerepithel durch Plattenepithel ersetzt erscheint. Dieser Befund weist überhaupt nicht auf einen entzündlichen Prozeß hin (Wex, Brieger) und kommt bei großen sowie bei kleinen Mandeln vor.

Defekte des Epithels sehen wir regelmäßig dort, wo eine starke lymphozytäre Durchwanderung stattfindet — ebenso bei großen wie bei ganz kleinen, sogenannten normalen Mandeln.

Auch der Vorgang der Durchwanderung selbst ist in kleinen und in angeblich hypertrophischen Mandeln ganz der gleiche, wie auch die emigrierenden Elemente die gleichen sind.

Brieger sagt: „Die Beschaffenheit der eigentlichen lymphatischen Apparate der Tonsille weicht in der hyperplastischen Mandel

---

[2]) Schon die Konsistenz spricht gegen die Annahme einer übermäßigen Bindegewebsneubildung. Die großen Tonsillen der Kinder sind durchaus weich, weil die Hauptmasse des Parenchyms aus lymphatischen Zellen besteht. Die großen Tonsillen der Erwachsenen sind allerdings härter als die der Kinder, weil einerseits naturgemäß das Gerüste derber ist und weil andrerseits die Prävalenz der weichen adenoiden Massen infolge des mehr oder weniger vorgeschrittenen Involutionsprozesses bereits vermindert ist. Aber auch hier besteht keine derbe Resistenz, weil eben der Hauptanteil einer großen Tonsille aus lymphatischem und nicht aus Bindegewebe besteht.

Digitized by Google
Original from UNIVERSITY OF CALIFORNIA
Generated on 2019-10-24 16:23 GMT / http://hdl.handle.net/2027/uc1.b3252768
Public Domain in the United States, Google-digitized / http://www.hathitrust.org/access_use#pd-us-google

von der Norm nicht ab. Die Follikel sind weder durchgängig reichlicher, noch größer. Sie können in hypertrophischen Rachenmandeln auch älterer Kinder fast vollkommen fehlen oder nur in der sonst diffusen lymphoiden Infiltration sich als schärfer markierte Rundzellenherde mit hellen Keimzentren differenzieren. Auch daß eine unregelmäßige Anordnung der Keimzentren, die ebenfalls als histologisches Merkmal hyperplastischer Rachenmandeln sich erwähnt findet, großen Rachenmandeln eigentümlich sei, kann nicht zugegeben werden. Alle diese Verhältnisse variieren vielmehr in der Rachenmandel innerhalb weiter Grenzen."

Auch die Bildung lymphoider Zellen und reichlicher Mitosenbildung in den Keimzentren kommt in der normalen und in der hyperplastischen Mandel vor (Goerke, Levinstein u. a.).

Die perivaskulären Infiltrate in der Bindegewebs- und Drüsenschichte endlich, die manchmal bis in die umgebende Muskulatur reichen und in schönen Bildern von Steiner gezeigt werden, bezeugen nur das Bestehen einer Entzündung; für eine chronische Entzündung sind sie nicht charakteristisch.

Brieger hat schon vor langer Zeit auf diese irrigen Auffassungen hingewiesen. Er anerkennt nur solche Vergrößerungen als Hyperplasien, die ihre Entstehung bestimmten pathologischen Zuständen verdanken. Denn in den übrigen findet sich der gleiche histologische Befund wie in den sogenannten normalen Fällen. Zum Beweis, daß es sich tatsächlich um eine Hyperplasie als Folge einer Allgemeinkrankheit handelt, müßte die Entwicklung desselben im Verlauf der Krankheit direkt beobachtet werden. „Diesen Anforderungen genügen aber die Angaben in der Literatur kaum jemals." Die Verwertung rein anamnestischer Daten bei einem Zustand von solcher Häufigkeit kann nur Verwirrung stiften.

Gottstein und Kayser sagen kurzweg: „Histologisch zeigen die Wucherungen die gleiche Struktur wie das normale adenoide Gewebe."

Auch R. Steiner konnte auf Grund seiner Untersuchungen nicht die Überzeugung gewinnen, daß für die Entstehung der Hyperplasie in jedem Fall entzündliche Prozesse verantwortlich zu machen sind, da er ebensolche auch in nicht hyperplastischen Mandeln sah.

So kann man denn sagen, daß ausschlaggebende histologische Unterschiede zwischen solchen Tonsillen, die ihre Größe vermeintlich chronischer Entzündung verdanken und kleinen Tonsillen nicht bestehen.

Ebenso verhält es sich mit den zerklüfteten Mandeln und jenen Tonsillen, die Pfröpfe enthalten. Auch sie zeigen, um es kurz zu sagen, nur jene Erscheinungen, die auf einen lebhaften Lebensprozeß oder auf akute Entzündung zurückgeführt werden können, jedoch keine Merkmale chronischer Entzündung.

Digitized by Google
Original from UNIVERSITY OF CALIFORNIA
Generated on 2019-10-24 16:23 GMT / http://hdl.handle.net/2027/uc1.b3252768
Public Domain in the United States, Google-digitized / http://www.hathitrust.org/access_use#pd-us-google

Einigermaßen abweichende Merkmale der histologischen Struktur finden wir nur bei Tonsillen, die dem bereits wiederholt genannten natürlichen Involutionsvorgang unterworfen sind. Sie kennzeichnen die Atrophie und führen naturgemäß zur Verkleinerung des Organs. Als Basis für eine angeblich auf chronisch entzündlicher Basis entstehende Vergrößerung können sie wohl nicht herangezogen werden.

Es sei hier nur kurz angedeutet, daß es uns nicht ausgeschlossen erscheint, daß es eine chronische Entzündung des lymphatischen Gewebes im allgemeinen Sinn gar nicht gibt.

Ein weiteres Argument gegen die Annahme, daß Plusentwicklung des adenoiden Gewebes oder Pfropfbildung auf einen chronischen Entzündungsprozeß zurückzuführen ist, bietet auch noch die Erwägung, daß es sehr unwahrscheinlich wäre, daß ein chronischer Entzündungsprozeß, auch wenn er noch so schleichend fortschreitet, ohne irgendwelche subjektive Störungen verlaufen könnte. Massenuntersuchungen bringen uns aber den Nachweis, daß es eine ganz enorm große Anzahl von Personen jeden Alters mit mächtig entwickelten lymphatischen Lagern und ebenso mit Einlagerung von Pfröpfen aller Art gibt, die nie im Leben an irgendwelchen Halsbeschwerden gelitten haben.

Allerdings treffen wir manchmal gleichzeitig die genannten Erscheinungen und leichte Halsbeschwerden unbestimmter Natur (Drücken, Brennen, Stechen, Fremdkörpergefühl u. dgl.) an. Dieses Zusammentreffen kann uns aber durchaus nicht Wunder nehmen. Denn die Plusentwicklung oder Pfropfbildung sind, wie betont wurde, normale, daher weit verbreitete Erscheinungen und ebenso sind, wie die Fachmänner wissen, vage Halsbeschwerden mit okkulter Ursache alltägliche Vorkommnisse — die zufällige Koinzidenz ist daher leicht erklärlich und darf nicht ohne weiteres in einen ursächlichen Zusammenhang gebracht werden.

Außerdem treffen wir dieselben unbestimmten Rachensensationen ebenso häufig bei Personen an, die weder mächtige noch zerklüftete adenoide Lager besitzen, denen vielmehr die tonsillare Substanz nahezu ganz fehlt. Ferner sollte man meinen, daß, wenn an einen Zusammenhang gedacht werden soll, die erwähnten Halsbeschwerden, da die Plusentwicklung doch einen Dauerzustand vorstellt, ebenfalls stationärer Natur sein müßten. Das Gegenteil ist aber in der Regel der Fall. Sie verschwinden fast immer im Verlauf irgendeiner beliebigen symptomatischen Behandlung — auch ohne jeden operativen Eingriff! Hingegen bleiben sie auffallenderweise häufig unverändert bestehen, auch wenn die ganze Masse der adenoiden Lager aus therapeutischen Gründen beseitigt worden war.

Digitized by Google
Original from UNIVERSITY OF CALIFORNIA
Generated on 2019-10-24 16:23 GMT / http://hdl.handle.net/2027/uc1.b3252768
Public Domain in the United States, Google-digitized / http://www.hathitrust.org/access_use#pd-us-google

Es verdient hier auch hervorgehoben zu werden, daß jene Ärzte, die bei einem Kranken gelegentlich einer zufälligen Untersuchung große oder zerklüftete Tonsillen entdecken und ihn aus diesem Grund auf das Vorhandensein von irgendwelchen Rachenbeschwerden inquirieren, einen großen Fehler begehen. Denn erst hierdurch werden, wie wir Fachärzte wissen, diesen unglückseligen Trägern der Tonsillen aus voller Gesundheit verschiedenartige Beschwerden suggeriert, deren Beseitigung zu den schwierigsten Aufgaben der Therapie zählt.

Das Ergebnis der voranstehenden Erörterungen lautet demnach dahin, daß Größe, zerklüftete Beschaffenheit und Pfropfbildung der Mandelsubstanz im allgemeinen keine pathologischen Befunde vorstellen und vor allem anderen nicht als Beweise für das Bestehen einer chronischen Entzündung der Mandelsubstanz gelten können. Plus- und Minusentwicklung sind vielmehr auf die zwei genannten physiologischen Ursachen zurückzuführen:

1. Auf die Veranlagung: Es gibt von Haus aus stark und von Haus aus schwach entwickelte Lager. Die histologische Struktur ist bei beiden gleich, und

2. auf den natürlichen Involutionsprozeß: Gruppe A. Dort, wo die Rückbildung gar nicht begonnen hat oder noch keine großen Fortschritte gemacht hat, finden wir mächtige Anhäufungen. — Gruppe B: Dort, wo die Involution schon weit vorgeschritten ist, sehen wir kleine Lager. Alles dies unter Berücksichtigung der Übergänge im unendlich weiten Rahmen des Normalen.

Die Tonsillen der Gruppe A kennzeichnen sich neben ihrer relativen Größe physiologisch und histologisch durch die Aktivität ihrer Lebensäußerungen, durch die beträchtliche Anzahl und Größe der Follikel, die Ausdehnung des Keimzentrums und die große Zahl der darin vorhandenen Mitosen. In diese Gruppe gehören die Tonsillen der Kinder und jene Tonsillen der Erwachsenen, die wegen ihrer Größe irrtümlich gemeinhin als hypertrophisch bezw. als chronisch entzündet bezeichnet werden. Die obgenannten Merkmale bezeugen bei ihnen nichts anderes, als daß das Organ sich im Zustand voller Lebenstätigkeit befindet und daß die Involution nicht eingesetzt hat.

„Rachenmandel", „Wucherungen" oder „adenoide Vegetationen" sind vollkommen identische Begriffe und bezeichnen nur den vom Standpunkt der Konstitution aus beeinflußten Zustand.

In die Gruppe B gehören nicht schlechtweg alle kleinen Tonsillen, weil das geringe Volumen, wie erwähnt, auch durch natürliche Anlage allein bedingt sein kann. Es sind vielmehr hierunter nur jene Tonsillen zu verstehen, die durch die bereits früher be-

Digitized by Google
Original from UNIVERSITY OF CALIFORNIA
Generated on 2019-10-24 16:23 GMT / http://hdl.handle.net/2027/uc1.b3252768
Public Domain in the United States, Google-digitized / http://www.hathitrust.org/access_use#pd-us-google

schriebenen histologischen Eigenschaften als atrophisch gekennzeichnet sind. In erster Linie kommen demnach hier die Tonsillen älterer Leute in Betracht.

Es verdient noch besonders hervorgehoben zu werden, daß das Volumen der Tonsillen zeitlebens, soweit nicht der Involutionsprozeß und akute Entzündungen in Betracht kommen, das gleiche bleibt.

Das Ergebnis unserer Erörterungen hat auch für die allgemeine Pathologie eine große Bedeutung. Es gibt eine ganze Reihe von Erkrankungen anderer Organe, deren Ätiologie dunkel ist. Hierher gehört die Unsumme der mit dem Sammelnamen „Rheumatismus" bezeichneten Erkrankungen der Nerven, Gelenke und der Muskeln. Hierher gehört die große Gruppe von Nephritiden unbekannten Ursprunges. Ferner sind hier die Fälle kryptogenetischer Sepsis und jene Fälle zu nennen, die sich nur in unbestimmten Allgemeinsymptomen und leichten Fiebererscheinungen äußern, für deren Ursache aber weder bei längerer sorgfältiger Beobachtung noch bei etwaiger Autopsie ein Anhaltspunkt gefunden werden kann.

Allen diesen aufgezählten Krankheitsformen ist der kryptogenetische Charakter gemeinsam. Da nun begreiflicherweise dem Kausalitätsbedürfnis der Forscher Rechnung getragen werden muß und es noch nicht gelungen ist, auch nur wahrscheinliche Ursachen oder Einbruchspforten aufzudecken, werden die Tonsillen — wie schon von altersher — als Lückenbüßer herangezogen.

Diese Anschauung hat in den letzten Jahren nicht nur keine Anhänger verloren, sondern hat ihre angenommene Gültigkeit sogar auf weitere Gebiete ausgedehnt, so daß es gegenwärtig fast den Anschein hat, als ob die als krank angesprochenen Tonsillen die Schuld für alle Erkrankungen unbekannter Ursache auf sich nehmen müßten. Sie werden ohne weiteres als Grundlagen für aufklärende Diagnosen, für therapeutische Maßnahmen, für operative Eingriffe oder für die Aufstellung neuer wissenschaftlicher Lehren verwertet.

Politzer z. B. baut in seiner sonst so verdienstvollen Arbeit „Ren juvenum" die Annahme einer funktionellen Veränderung, die Lehre von der verminderten Resistenz gegen die alltäglichen Infektionstraumen und von der Insuffizienz des lymphatischen Rachenringes auf seine „positiven Befunde" auf[3]). Pässler führt

[3]) Diese Befunde lauten: „Ihre Mandeloberfläche ist von zahlreichen und erweiterten Lakunen und Krypten durchsetzt und in einem Teil derselben mögen auch Pfröpfe sichtbar sein." „Ein dritter Teil — zeigt eine ausgesprochene Hypertrophie der Tonsillen" — „wobei die Oberfläche meistens deutliche chronisch-tonsillitische Veränderungen zeigt." „Bei diesen beiden letzten Gruppen haben wir also auch den objektiven Befund der chronischen Tonsillitis ohne und mit Hypertrophie." „Trotzdem zeigt uns ein Blick in den Hals sofort die chronische Tonsillitis mit und ohne Hypertrophie."

Digitized by Google
Original from UNIVERSITY OF CALIFORNIA
Generated on 2019-10-24 16:23 GMT / http://hdl.handle.net/2027/uc1.b3252768
Public Domain in the United States, Google-digitized / http://www.hathitrust.org/access_use#pd-us-google

(nach Goerke) allen Ernstes folgende Krankheiten auf die Tonsillen zurück: Rheumatismus, Ischias, Erythema nodosum, Peliosis rheum., Chorea minor, Sepsis, Osteomyelitis, Schädigungen des Herzens und Zirkulationsapparates, vasomotorische Übererregbarkeit, subjektive Herzunruhe, Oppressionsgefühl, Endokarditis, Perikarditis, Myokarditis, Thrombophlebitis, Nephritis, Nephrolithiasis, Dysurie mit Polakurie, Tenesmus, rezidivierende Appendizitis, Dyspepsie, chron. Obstipation, rundes Magengeschwür, Bronchitis, Pneumonie, Pleuritis, habitueller Kopfschmerz, Schlaflosigkeit, Neurasthenie, Poliomyelitis anterior usw.

Ein anderer Autor hat jüngst aus dem Grund, weil er bei 52 das Chwostekschе Fazialisphänomen zeigenden Kranken mit Ausnahme von 7 Fällen „Veränderungen" an den Tonsillen fand, die in „Zerklüftung, Lakunenbildung und Tonsillenpfröpfen" bestanden, Veranlassung gefunden, „die bei so verschiedenen Erkrankungen in der Literatur beschriebenen Fälle von Chwostekschen Phänomen aus diesem einen Gesichtspunkte einheitlich zu erklären". Demselben Autor scheint auch in Fällen von plötzlichem Effluvium capilitii, bei denen er ebenfalls Fazialisphänomen und Mandelpfröpfe entdeckte, ein „weit engerer Zusammenhang mit den Tonsillen zu bestehen, als bis nun angenommen wurde".

John hat bei Soldaten aus den verschiedensten Gründen die Tonsillen wochenlang täglich dem Saugverfahren unterzogen, um die käsigen Herde zu entleeren. Seine Erfolge sind überzeugend! „Eine schmerzhafte Steifigkeit der Rückenmuskulatur" war nach erstmaligem Aussaugen der Tonsillen „wie weggeblasen". Die Steifigkeit hatte nur einen Tag bestanden!

Wir wollen vorläufig die Frage der Berechtigung der amygdalen Genese nicht eingehend erörtern und diese Erörterung einer späteren Besprechung an anderer Stelle vorbehalten. Wir wollen hier nur einen einzigen Schluß aus unseren bisherigen Betrachtungen ziehen und daher — unter Außerachtlassung der Gegenargumente — für den Augenblick den Standpunkt akzeptieren, daß tatsächlich in gewissen Fällen der Ausgangspunkt oder die Eintrittspforte für die angeführten Krankheitsprozesse der entfernten Organe im Tonsillengewebe zu suchen sei.

Wenn trotz der Feststellung, daß die immer wieder als pathologisch beschriebenen und ätiologisch inkriminierten Tonsillen als normale Gebilde angesehen werden müssen, an der Fiktion eines tonsillaren Zusammenhanges festgehalten werden soll, dann muß dieser Zusammenhang a priori auch für die normalen Mandeln angenommen werden und er darf nicht mit der vermeintlich pathologischen Beschaffenheit derselben begründet werden. Man

Digitized by Google
Original from UNIVERSITY OF CALIFORNIA
Generated on 2019-10-24 16:23 GMT / http://hdl.handle.net/2027/uc1.b3252768
Public Domain in the United States, Google-digitized / http://www.hathitrust.org/access_use#pd-us-google

kann bei der Suche nach einer Ursache für ein unerklärliches Allgemeinleiden oder Leiden in anderen Organen die Mandeln im allgemeinen, vielleicht sogar die infolge besonderer Leibesbeschaffenheit auffallend großen oder zerklüfteten oder Pfröpfe enthaltenden Mandeln im besonderen verantwortlich machen, weil theoretisch die Möglichkeit eines Zusammenhanges besteht. Aber es darf die rätselhafte Erkrankung nicht als Folge einer Erkrankung der Mandeln angesehen und eine etwa projektierte Abtragung mit einer Erkrankung der Mandeln begründet oder durch eine solche entschuldigt werden.

Diese Unterscheidung bedeutet durchaus keine Haarspalterei, sondern ist deshalb so wichtig, weil durch die genannte Feststellung die Lehre von der amygdalen Genese einer ihrer wichtigsten Stützen beraubt wird. Wenn einmal diese Unrichtigkeit der Prämissen allgemein erkannt sein wird, dann wird sich auch vermutlich bald die Notwendigkeit herausstellen, von diesem Gesichtspunkt aus die bisherigen Anschauungen über die tonsillare Hypothese zu revidieren. Hier wird aber weniger die Klinik als vielmehr die pathologische Anatomie berufen sein, das entscheidende Wort zu sprechen.

Zusammenfassung:

Die für die chronische Entzündung der Mandelsubstanz als klinische Merkmale geltenden Symptome: 1. Mächtigkeit der Entwicklung. 2. stärkere Rötung, 3. Zerklüftung, 4. Pfropfbildung sind als normale Befunde anzusehen und daher diagnostisch nicht verwendbar.

Mächtig entwickelte adenoide Lager ergeben sich aus individueller Veranlagung. Wir finden sie auch bei älteren Individuen, weil die natürliche Involution einerseits viel später beginnt, andrerseits eine längere Zeitepoche ausfüllt, als bisher angenommen wurde.

Vorübergehende Vergrößerungen der Tonsillen werden durch akute Entzündungen (Anginen) verursacht, da die Rückbildung nach dem Ablauf der akuten Entzündung oft sehr lange dauert oder gehäufte Attacken auftreten; hierdurch können dauernde Vergrößerungen vorgetäuscht werden.

Das Volumen bleibt zeitlebens, soweit nicht der Involutionsprozeß und akute Entzündungsprozesse in Betracht kommen, das gleiche — eine Vergrößerung (Hypertrophie) infolge von chronischer Entzündung findet nicht statt.

Die der chronischen Entzündung zugeschriebenen histologischen Kennzeichen sind nicht charakteristisch und finden sich einerseits bei allen noch in lebhafter Lebenstätigkeit befindlichen und andrerseits bei akut entzündeten tonsillaren Lagern, ob sie

Digitized by Google
Original from UNIVERSITY OF CALIFORNIA
Generated on 2019-10-24 16:24 GMT / http://hdl.handle.net/2027/uc1.b3252768
Public Domain in the United States, Google-digitized / http://www.hathitrust.org/access_use#pd-us-google

nun mächtig entwickelt sind oder klein, zerklüftet oder glatt, von Pfröpfen durchsetzt sind oder nicht.

Wenn ein Zusammenhang zwischen dem adenoiden Rachenkomplex und gewissen kryptogenetischen Erkrankungen tatsächlich bestehen sollte, was theoretisch nicht mit Sicherheit in Abrede gestellt werden kann, dann muß er auch im normalen tonsillaren Gewebe gesucht werden, da die allgemein als Kriterien für die pathologische Beschaffenheit der Tonsillen angesprochenen Kennzeichen als solche nicht anerkannt werden können.

---

# Vereinsberichte.

## Wiener laryngo-rhinologische Gesellschaft.

**Sitzung vom 7. April 1920.**

(Offizielles Protokoll.)

Vorsitz: Herr Läufer.
Schriftführer: Herr Wiethe.

Hr. Läufer eröffnet die Sitzung und dankt für die Wahl zum Vorsitzenden der Gesellschaft.

I. Hr. Haudek (a. G.) hält folgenden Vortrag:

Von den vielen gemeinsamen Arbeitsgebieten des Laryngologen und des Röntgenologen möchte ich mir erlauben, heute eines der wichtigsten, nämlich das der **Verletzungen der Speiseröhre durch Fremdkörper** zu berühren und an einem Fall zu demonstrieren, wie wichtig hier das verständnisvolle Zusammenarbeiten beider ist und wie die beiderseitigen Untersuchungsmethoden einander auf das Wertvollste ergänzen.

Die 40jähr. Frau G. wurde mir am 8. V. 1918. mit folgenden Angaben von ihrem Hausarzt Hrn. Dr. Thaler zugewiesen. Pat. hatte 14 Tage vorher beim Verzehren einer Suppe plötzlich einen stechenden Schmerz verspürt und litt von da angefangen an Schluckbeschwerden. Bei der kurz nach der Verletzung von Doz. Dr. Glas vorgenommenen ösophagoskopischen Untersuchung wurde im Halsteil des Ösophagus an der linken hinteren Wand ein Schleimhautriß festgestellt; ein Fremdkörper wurde indessen auch bei tiefem Einführen des Instrumentes nicht gefunden. Die Pat. blieb in weiterer Beobachtung und am 14. Tage fiel Doz. Glas gelegentlich einer Bougierung der noch über die gleichen Beschwerden klagenden Pat. auf, daß das an der Sonde haftende Sekret einen unangenehmen fötiden Geruch hatte. Da auch leichte Temperatursteigerung bestand, wurde die Röntgenuntersuchung angeordnet. Bei dieser ergab sich folgender Befund:

Bei der Querdurchleuchtung der Weichteile des Halses zeigte sich hinter der Trachea vor dem 7. Hals- und 1. Brustwirbel ein kalk-

Digitized by Google
Original from UNIVERSITY OF CALIFORNIA
Generated on 2019-10-24 16:23 GMT / http://hdl.handle.net/2027/uc1.b3252768
Public Domain in the United States, Google-digitized / http://www.hathitrust.org/access_use#pd-us-google

dichter, annähernd dreieckiger, zirka 3 *cm* langer, $1^1/_2$ *cm* breiter, unregelmäßig begrenzter, dreikantiger Schatten, umgeben von einem Aufhellungsbezirk. Das abnorme Gebilde wurde von mir als ein großer Knochensplitter, die Aufhellung als eine den Splitter beherbergende, mit Luft gefüllte Höhle aufgefaßt.

Bei der nun angeschlossenen Untersuchung des Ösophagus mit Bariumpaste zeigte es sich, daß die Ingesten an dem beschriebenen Schatten ein wenig vorn und rechts vorbeiflossen, wobei es zu einer Beschlagbildung in den Valleculae und im Pharynx kam, wie man sie bei Atonie der Speiseröhre zu beobachten pflegt (Holzknecht, Olbert). In der Höhe des verdächtigen Schattens floß ein Teil der Bariumpaste nach hinten und links und füllte den dort gesehenen Aufhellungsbezirk aus, so daß der kalkdichte Schatten sich nunmehr hell vom dunklen Grunde abhob.

Damit war der Beweis für das Vorhandensein einer im oberen hinteren Mediastinum gelegenen, mit dem Ösophagus kommunizierenden Höhle, in deren Lumen ein kalkdichter Fremdkörper lag, erbracht, das Vorhandensein eines durch Perforation des Knochensplitters entstandenen mediastinitischen Abszesses aufgedeckt. Den sofort berufenen Ärzten wurde der Befund demonstriert und die Ausführung eines chirurgischen Eingriffes unverweilt beschlossen. Derselbe wurde schon 2 Stunden nach der Untersuchung von Prof. Hans Lorenz ausgeführt; durch Mediastonotomie — Schnitt links am Halse — wurde der genau lokalisierte Fremdkörper. der sich als ein Rindsknochen von den angegebenen Dimensionen erwies, entfernt, der Abszeß wurde drainiert. Die Heilung erfolgte in zirka 14 Tagen. Die Temperatursteigerung war gleich nach der Operation gesunken. Durch die Röntgenuntersuchung war hier die so wichtige Klärung des Falles gewissermaßen in letzter Minute gelungen. Ein Hinabsteigen der Entzündung in das intrathorakale Mediastinum hätte unbedingt einen letalen Ausgang nach sich ziehen müssen.

Hatte sich hier die Vermutung der Kranken, daß sie einen Knochen geschluckt habe, durch die Röntgenuntersuchung als richtig erwiesen, so kommt es andrerseits nicht selten vor, daß Pat. sich zu einer Röntgenuntersuchung mit dem gleichen Verdacht einfinden, die Untersuchung aber ganz andere Momente zutage fördert; macht sich doch eine durch ein organisches Leiden hervorgerufene Schluckstörung zum allerersten Male in der Regel bei der Nahrungsaufnahme geltend und erscheint es begreiflich, daß der Pat. nicht ein beginnendes Leiden, sondern eine Verletzung der Speiseröhre durch einen Fremdkörper, etwa das Steckenbleiben eines mit der Speise geschluckten harten Gegenstandes, eines Knochensplitters u. dgl. beschuldigt. Von drei derartigen Fällen werden Bilder gezeigt, wo intrathorakal gelegene Traktionsdivertikel der Speiseröhre bei der Röntgenuntersuchung ermittelt wurden, zwei davon mit einer leichten Verengung der Speiseröhre. Die charakteristischen Merkmale des Traktionsdivertikels und des aus diesem durch Ausstülpung der Ösophaguswand

Digitized by Google
Original from UNIVERSITY OF CALIFORNIA
Generated on 2019-10-24 16:23 GMT / http://hdl.handle.net/2027/uc1.b3252768
Public Domain in the United States, Google-digitized / http://www.hathitrust.org/access_use#pd-us-google

infolge mechanischer Belastung hervorgehenden Traktionspulsionsdivertikels werden erörtert. Schließlich kann es bei der Röntgenuntersuchung auch vorkommen, daß auf der Suche nach dem von dem Pat. angeblich geschluckten Knochen kalkdichte Schatten für den gesuchten Knochen gehalten werden, welche verkalkten Gebilden in den Eingeweiden des Halses oder der Brust entsprechen.

Demonstration eines Bildes, in welchem eine verkalkte, bei schräger Durchleuchtung in das sogenannte mittlere Längenfeld sich projizierende Bronchialdrüse anderwärts als Schatten eines verschluckten Knochens angesprochen worden war. Der sehr dichte Schatten lag dem Ausgußschatten des Ösophagus unmittelbar an und könnte, wenn man ihn nicht schon vor der Füllung beobachtet hätte, auch mit einem Traktionsdivertikel verwechselt werden.

Auch verkalkte Strumaknoten sowie verkalkte mediastinale Drüsen können mit einem Knochensplitter verwechselt werden.

Die Demonstration bezweckt den Hinweis auf die bei der Suche nach verschluckten Fremdkörpern möglichen Leistungen und Fehlerquellen der Röntgenuntersuchung und auf die Notwendigkeit, ösophagoskopische und Röntgenuntersuchung als einander ergänzende Methoden in Anwendung zu bringen.

Aussprache:

Hr. E. Glas fügt zu Haudeks Bemerkungen hinzu, daß die Pat. bei der ersten Untersuchung mitgeteilt hatte, sie glaube nicht, daß der Bissen einen Knochen enthalten habe, dann müsse er sehr klein sein. Mit Rücksicht auf die dezidierte Angabe der Pat. und im Hinblick auf die starken Beschwerden wurde von einer Röntgendurchleuchtung Abstand genommen, und sofort die Ösophagoskopie ausgeführt. Dieselbe stieß nach guter Kokainisierung auf keine Schwierigkeiten und konnte ein Schleimhautriß in der linken Ösophagealwand, etwa 22 *cm* von der Zahnreihe entfernt, konstatiert werden. Derselbe wurde anstandslos passiert, der Ösophagus perlustriert, kein Fremdkörper gefunden. Daher wurde die Wahrscheinlickkeitsdiagnose auf Schleimhautverletzung des Ösophagus durch hinabgleitenden Bissen gestellt, Eiskrawatte, Eispillen usw. verordnet. Erst nach einigen Tagen, als die überempfindliche sehr nervöse Pat. außer Schluckbeschwerden auch subfebrile Temperaturen zeigte, entschloß sich Vortr. (da nochmalige Ösophagoskopie abgelehnt wurde) zu vorsichtiger Bougierung, welche anstandslos gelang. Nirgends war ein Widerstand zu konstatieren. Zufällig wurde das Ende der Bougie zur Nase geführt und ergab üblen Geruch. Daraus wurde auf eine okkulte Eiterung geschlossen (Mediastinum? Ösophagusabszeß?) und nun doch noch die Röntgenuntersuchung angeordnet, die den oben mitgeteilten Befund ergab. — Seit dieser Beobachtung halte ich es trotz nicht seltener negativer Befunde für angezeigt, alle fremdkörperverdächtige Fälle zu röntgenisieren, um Überraschungen in dieser Richtung zu vermeiden.



Digitized by Google
Original from UNIVERSITY OF CALIFORNIA
Generated on 2019-10-24 16:23 GMT / http://hdl.handle.net/2027/uc1.b3252768
Public Domain in the United States, Google-digitized / http://www.hathitrust.org/access_use#pd-us-google

Hr. Hajek fragt an, ob es tunlich war, trotz ösophagoskopisch festgestellten Risses zu bougieren.

Hr. E. Glas: Die Bougierung wurde ausgeführt, weil eine zweite ösophagoskopische Untersuchung abgelehnt worden war. Zudem wurde sie so vorsichtig, förmlich tastend ausgeführt, um eventuelle Hindernisse zu entdecken. Das aber mag gestattet sein. Nur die gewaltsame Sondeneinführung bzw. der Versuch, einen palpierten Fremdkörper hinabzustoßen, ist a limine zu verwerfen.

II. Hr. E. Glas berichtet nochmals über den mit der Diagnose **„Laryngitis diffusa gummosa"** vorgestellten Fall und teilt mit, daß eine nochmals auf der Klinik Finger ausgeführte Wassermann-Untersuchung positiv war. Daher hält Glas gegenüber Prof. Fein an der gestellten Diagnose fest und betont nochmals die Punkte, die für die Richtigkeit seiner Diagnose sprechen: Negativer Lungenbefund, positiver Wassermann, Mangel miliarer Knötchen, völliges Fehlen von Dysphagie, Fieberlosigkeit des Verlaufes. Zudem würde eine so ausgebreitete Tbc.-Infektion des Larynx bereits längst zu schweren Erscheinungen geführt haben, während die ältere Frau durch den Prozeß (mit Ausnahme der begreiflichen hochgradigen Stenose) keinerlei Beschwerden hat. Glas bedauert, daß die Frau die Aufnahme auf die Klinik verweigerte, weil man durch endolaryngeale Probeexzision (nach ausgeführter Tracheotomie) der Sicherung der Diagnose vielleicht näher gekommen wäre. Die Reaktionslosigkeit des Prozesses gegen Jodbehandlung kann nicht gegen die Diagnose verwertet werden, da solche diffuse Erkrankungen nicht selten auch auf große Dosen nicht reagieren.

Aussprache:

Hr. Fein kann auch jetzt nicht, obwohl die Wassermann-Reaktion positiv ist, der Diagnose von Hrn. Glas zustimmen. Er behält sich weitere Bemerkungen vor, bis die neuerliche, in Aussicht gestellte Vorstellung des Falles stattgefunden hat.

Hr. Kofler beantragt, bei allen Fällen von tertiärer Lues die Kutanprobe zu machen.

III. Hr. Tschiassny: Demonstration eines Falles von **vermutlicher Zweiteilung der Kieferhöhle.**

Die Untersuchungen, welche dieser Fall erfordert, speziell die röntgenologischen, sind zwar noch nicht abgeschlossen; gleichwohl erlaube ich mir Ihnen denselben schon heute vorzustellen, weil ich nicht weiß, ob es mir möglich sein wird, ihn bis zu unserer nächsten Zusammenkunft zu konservieren.

Diese 54jähr. Frau kam vor ungefähr 5 Wochen in mein Ambulatorium in Meidling und erzählte mir, sie habe sich im November 1918 einige Zähne im Oberkiefer rechts extrahieren lassen und leide seither

Digitized by Google
Original from UNIVERSITY OF CALIFORNIA
Generated on 2019-10-24 16:23 GMT / http://hdl.handle.net/2027/uc1.b3252768
Public Domain in the United States, Google-digitized / http://www.hathitrust.org/access_use#pd-us-google

an beständigen Kopfschmerzen der rechten Gesichtsseite, an zeitweilig auftretenden Schwellungszuständen des Oberkiefers und seit einigen Monaten bemerke sie auch reichliche Absonderungen aus der rechten Nasenseite. Die rhinoskopische Untersuchung zeigte bei sonst normalen Verhältnissen etwas Eiter im mittleren Nasengang, die Probepunktion ergab eine beträchtliche Menge stark übelriechenden rahmigen Eiters. Die an den folgenden Tagen regelmäßig ausgeführten Probepunktionen zeigten dasselbe Ergebnis, weshalb ich der Pat. anriet, sich der Operation baldigst zu unterziehen. Doch wurde ich nach einigen Tagen durch einen unerwarteten Punktionsbefund in meinem Entschluß, zu operieren, selbst wankend gemacht. Ich erzielte nämlich eines Tages eine fast negative Probepunktion. Von einigen wenigen krümeligen Flocken abgesehen, war die Spülflüssigkeit fast klar. Ich glaubte schon, daß eine Wendung zur Besserung eingetreten sei, doch belehrten mich die folgenden wieder fötid eitrigen Punktionsergebnisse, daß meine Hoffnung eine falsche gewesen war. Um so überraschter war ich, als ich am vorigen Freitag wieder eine nur sehr schwach positive Punktion erzielte. Allerdings traute ich diesmal dem Punktionsbefunde nicht mehr, und einem stillen Verdachte folgend, nahm ich in unmittelbarem Anschluß an die erste, fast negative Spülung noch eine zweite Punktion vor, wobei ich die Nadel weiter rückwärts einzustechen bestrebt war. Das Resultat war dasselbe wie bei den vielen anderen früheren Spülungen: reichliche Mengen übelriechenden, rahmigen Eiters. — Ich glaube, m. H., daß es sich in dem vorgestellten Falle um eine Zweiteilung der Kieferhöhle durch eine mehr oder weniger frontale Wand handeln dürfte, wobei die hintere Kammer erkrankt, die vordere aber gesund ist.

Die geringen Mengen krümeligen Eiters, welche aus der vorderen Kammer ausgespült wurden, möchte ich nur als den Ausdruck eines Pyosinus auffassen, dessen Quelle in der erkrankten rückwärtigen Kammer zu suchen ist. Ich habe mich auch bemüht, festzustellen, in welchem Nasengange die beiden Kammern ihre Ostien habe, doch muß ich, aufrichtig gestanden, sagen, daß ich diesbezüglich bisher zu keinem sicheren Ergebnis gelangt bin. Doch werde ich nach dieser Richtung noch weitere Untersuchungen anstellen. Die heute vormittag von Hr. Dr. H a u d e k ausgeführte Röntgenuntersuchung ergab folgenden Befund: Die rechte Highmorsköhle intensiv verdunkelt, ebenso die rechte Stirnhöhle wie die rechten Siebbeinzellen. Die Keilbeinhöhle normal lufthältig, ebenso die Nebenhöhlen linhs. — Ich werden trachten, die beiden supponierten Kammern auch röntgenographisch darstellen zu lassen, indem ich zuerst die eine mit einer schattengebenden Flüssigkeit füllen werde und nach erfolgter Röntgenaufnahme und sorgfältiger Reinigung der ersten Kammer von schattengebenden Substanzen dasselbe mit der anderen mache.

Ich möchte nun noch um die Erlaubnis bitten, die Pat. hier vor Ihnen punktieren zu dürfen. Vielleicht habe ich Glück und es gelingt mir, auch Ihnen diese beiden Punktionsergebnisse zu demonstrieren.



Digitized by Google
Original from UNIVERSITY OF CALIFORNIA
Generated on 2019-10-24 16:23 GMT / http://hdl.handle.net/2027/uc1.b3252768
Public Domain in the United States, Google-digitized / http://www.hathitrust.org/access_use#pd-us-google

Der Vortragende führt nunmehr die Punktionen aus. Das Ergebnis derselben deckt sich tatsächlich mit dem diesbezüglich schon früher Gesagten.

Aussprache:

Hr. Adalbert Heindl zweifelt daran, daß es sich in dem Falle Tschiassnys um eine gedoppelte bzw. von Haus aus zweigeteilte Kieferhöhle mit einem Empyem bloß in deren hinterem Anteile handeln dürfte. 1. Sind solche Fälle, wie Hajek einen publizierte, äußerst selten. 2. Kann Redner aus eigener Erfahrung mitteilen, daß man sich in Fällen, in denen bei der Probepunktion einmal die Spülflüssigkeit negativ und darauf wieder positiv erscheint, sehr leicht Irrtümern hingibt. Nach den anamnestischen Angaben der Pat. dürfte es sich hier wohl eher um eine Erkrankung der Kieferhöhle durch einen von der Zahnwurzel ausgegangenen Abszeß in der Kieferhöhle handeln, der vom Boden der Kieferhöhle aus sich vielleicht auch auf die Hinterwand derselben ausgebreitet hat. So wie diese Abszesse außen subperiostal sich am harten Gaumen ausbreiten, weithin alles unterminierend, so können sie auch nach innen in die Höhle Periost und Schleimhaut abhebeln und die Höhle zur Hälfte und noch mehr ausfüllen und eine Zweiteilung derselben vortäuschen. — An der Hand einer Skizze zeigt Redner, wie bei Einführung der Nadel, wie Hr. Tschiassny sie für den vorderen Anteil (Griff stark gesenkt, Spitze steil nach aufwärts gerichtet) und für den hinteren Anteil (Griff nicht stark gesenkt, Spitze mehr direkt nach rückwärts und außen gerichtet) vornahm, das erstemal die Spitze über die Kuppe des Abszesses hinausgeht bzw. diesen nicht erreichen kann, das zweitemal erst direkt in denselben eintaucht. Übrigens waren auch bei der ersten Spülung spärliche Flocken krümeligen Eiters, von vorausgegangenen Spülungen Reste oder Sekrete anderer erkrankter Höhlen, von denen der Röntgenbefund spricht, vorhanden. Bei der zweiten Spülung kam, wie Redner sich überzeugen konnte, ganz richtig dicker, reichlich flockiger, stinkender Eiter. Auch dies spricht, ebenso wie der Umstand, daß die Spülflüssigkeit im ersten Falle leicht, im zweiten Falle erst unter erhöhtem Druck, bei stärkerem Widertande abfloß und von Schmerzäußerungen der Pat. gefolgt war, für die Ansicht des Redners. Solche Abszesse können aber auch durch wiederholte Punktionen an der Kieferhinterwand, in ihrem hinteren Anteile erzeugt werden und verweist Redner diesbezüglich auf seine Arbeit: „Die Probepunktion der Kieferhöhle vom unteren Nasengange aus, ihre Technik und ihre Resultate", Wr. Kl. Wschr. XXI, Nr. 16, 1908, in der er bereits damals auf solche leicht vorkommende Irrtümer aufmerksam gemacht hat,

Hr. Hajek: Ich kann mit dem Herrn Vorredner hinsichtlich der Deutung des Falles nicht übereinstimmen. Da es sich um einen fötiden Abfluß durch die Nasenhöhle handelt, muß eine Eiterung der Kieferhöhle vorhanden sein, es kann sich also um keinerlei geschlossenen Abszeß handeln. Bei Vorhandensein eines nur gegen die Kieferhöhle hervor-

Digitized by Google
Original from UNIVERSITY OF CALIFORNIA
Generated on 2019-10-24 16:23 GMT / http://hdl.handle.net/2027/uc1.b3252768
Public Domain in the United States, Google-digitized / http://www.hathitrust.org/access_use#pd-us-google

ragenden Abszesses müßte doch Fieber, Schmerzen vorhanden sein. Es ist doch am wahrscheinlichsten, daß es sich um 2 abgeheilte Höhlen handelt.

Hr. M. Weil, der vor vielen Jahren als erster die Röntgenphotographie der Nebenhöhlen nach Füllung mit schweren Flüssigkeiten angegeben und Bleisulfat als hierfür besonders geeignet empfohlen hat, macht darauf aufmerksam, daß die Aufnahme mindestens in 2 Richtungen, und zwar die Profilaufnahme in Seitenlage bei untergelegter Platte erfolgen müsse; auch müsse die überlaufende Flüssigkeit aus Nase und Rachen sorgfältigst entfernt werden.

IV. Hr. Marschik: 1. **Radikaloperation der Kieferhöhle nach Marschiks Modifikation.**

Der in der letzten Sitzung gezeigte Fall wird, nun 6 Wochen p. o., wieder vorgestellt. Die Krustenbildung und Sekretion sind verschwunden, die Kieferhöhle, wie mit dem Salpingoskop zu sehen ist, fast ausgeheilt. Die primär an Boden und Seitenwand antapezierte Schleimhaut der unteren Muschel und des unteren Nasenganges ist vollständig angelegt, die Nase rein.

2. **Radikaloperation der Kieferhöhle wegen Choanalpolyp nach Ino Kubo.**

Wie Killian u. a. nachgewiesen haben, stammen die großen, solitären Choanalpolypen zum größten Teil von der Kieferhöhle, manchmal auch von der Keilbeinhöhle. Bekanntlich hat auf Grund dieser Erfahrung der Japaner Ino Kubo die Forderung aufgestellt, Choanalpolypen von vornherein mit Eröffnung der Kieferhöhle und Abtragung der Polypenbasis daselbst zu behandeln. An unserer Klinik halten wir zwischen konservativem und radikalem Prinzip den Mittelweg ein; da bei der Evulsionsmethode mit dem stumpfen Nasenhaken ohnehin der in der Kieferhöhle gelegene Teil häufig auch mit herausgeht, so wird beim ersten, vielleicht auch zweiten Male die endonasale Entfernung versucht, erst bei weiterem Rezidiv, und auch wenn sich gleichzeitig eine chronische Eiterung in der Kieferhöhle finden sollte, wird diese eröffnet. Bericht über einen derart operierten Fall und Demonstration des histologischen Präparates der Kieferhöhlenschleimhaut. 22jähr. Mädchen, welches mit einem zweiten Rezidiv eines rechtsseitigen Choanalpolypen an die Klinik gekommen war. Zunächst endonasale Entfernung. Da der Stiel des Polypen sich in der Kieferhöhle verlor, auch das Röntgenbild starke Verdunklung zeigte, Eröffnung der Höhle. Sie erwies sich als mäßig geräumig, die Schleimhaut hochgradig ödematös, ohne Eiterung, dadurch das Lumen stark reduziert. Radikaloperation. Demonstration eines Durchschnittes durch die Basis des Polypen, welcher starkes Ödem mit papillärer Auflockerung und eine Blutung zeigt.

3. Bemerkungen zur **Bronchostomie.**

Mit Bezug auf den Vortrag des Hrn. Hajek in der letzten Sitzung der die Frage der Bronchostomie aufs Tapet brachte, worauf dann die

Digitized by Google
Original from UNIVERSITY OF CALIFORNIA
Generated on 2019-10-24 16:23 GMT / http://hdl.handle.net/2027/uc1.b3252768
Public Domain in the United States, Google-digitized / http://www.hathitrust.org/access_use#pd-us-google

Herren Weil und Hofer in die Diskussion eingriffen, erlaube ich mir, gleichfalls hierzu einiges zu bemerken, da von dem ehemaligen Assistenten der Klinik, Kahler, und mir seinerzeit der erste Anstoß zur Aufnahme der Versuche über Bronchostomie am Lebenden in Wien ausgegangen sind. (Erscheint an anderer Stelle.)

V. Hr. M. Hajek: Die Frau, die ich Ihnen vorstelle, hat ein **vereiterndes Lymphom in dem vorderen Halsgebiet** und zeigt überdies eine typische **tuberkulöse Infiltration der linken Larynxseite.** Mit Rücksicht auf die starke Hervorwölbung der Weichteile, insbesondere auch des oberhalb des Taschenbandes liegenden Gebietes, handelt es sich zweifelsohne um eine Perichondritis der Innenlamelle des linken Schildknorpels. Ich habe die Absicht, nach Eröffnung bzw. Ausräumung des tuberkulösen Lymphoms die l. Schildknorpelplatte zu trepanieren, um die Perichondritis zu begrenzen. Ich werde nach stattgehabter Operation über die Kranke nochmals referieren.

VI. Hr. Kornfeld berichtet über einen 40jähr. Pat., der ihn wegen leichter, seit einem Jahre bestehender Heiserkeit vor 8 Jahren konsultierte.

Larynxbild in Phonation bis auf geringe, banale Zeichen eines Katarrhs normal, bei Inspiration änderte sich plötzlich das ganze Bild, da breite Schleimhautfalten aus beiden Morgagnischen Taschen in symmetrischer Weise vorfallen, unter denen die Stimmbänder verschwinden, außerdem bildete sich auch eine nach vorn in die Glottis fallende Falte von der Hinterwand des Larynx, so daß die Stimmritze sich stark verengt und die Form eines Dreieckes mit konvexen Rändern bekommt, welches Bild bei der Phonation wieder vollständig verschwindet. Es handelte sich also um einen wahren **Prolaps der Taschenbänder bzw. der Schleimhaut** der Morgagnischen Taschen bei nichtverändertem Schleimhautgefüge und normal funktionierendem Muskelsystem.

Pat., der nur wissen wollte, ob er ein ernstes Leiden habe, wurde nicht wieder gesehen.

Ungefähr 2 Jahre später beobachtete K. einen 55jähr. Kranken, den er seit Jahren mit heiserer Stimme kannte. Diese Heiserkeit hatte sich in letzter Zeit wesentlich gesteigert. Außerdem fühlte der Pat. eine leichte Atmungsbeengung beim Stiegensteigen.

Der Larynx zeigte eine breitsitzende, hypertrophische Schwellung aus dem rückwärtigen Teile der rechten Morgagnischen Tasche und eine ebensolche aus dem vorderen Teile der linken Tasche. Der beiderseitige Schleimhautvorfall zeigte, wenn auch in wesentlich geringerem Grade, eine deutliche Retraktion der durch die hypertrophischen Schwellungen hervorgezogenen Schleimhaut bei Phonation. Nach ausgiebiger Exstirpation der Hypertrophien und der angrenzenden, vorfallenden Schleimhaut wurde der Befund sozusagen normal. Es handelte sich um eine Kombination von wahrem Prolaps und von fälschlich auch Prolaps genannten Hypertrophien

Digitized by Google
Original from UNIVERSITY OF CALIFORNIA
Generated on 2019-10-24 16:23 GMT / http://hdl.handle.net/2027/uc1.b3252768
Public Domain in the United States, Google-digitized / http://www.hathitrust.org/access_use#pd-us-google

Einige Zeit nach diesem Falle hatte K. Gelegenheit, einen Fall zu beobachten, der eine regelmäßige, lappige, gelblichrote Verdickung der Taschenbänder zeigte, die sich bei Phonation und Inspiration in der Form nicht änderte. Es handelte sich um eine myxomatöse Degeneration der Taschenbänder, die so verändert waren, daß die offenbar auch veränderten Muskelfasern sie nicht aufrichten konnten. Die Fälle von Myxödem, die übrigens öfters heiser sind, kommen selten in die Hände der Laryngologen, was wohl die Erklärung dafür ist, daß in den deutschen Hand- und Lehrbüchern für Kehlkopfkrankheiten nichts davon berichtet wird. Nur englische Autoren berichten über Larynxbefunde.

Zusammenfassend kehrt K. zum ersten Fall zurück. Er habe niemals einen solchen Fall früher gesehen, noch eine solche Beobachtung irgendwo gelesen und halte den Zustand für einen kongenitalen oder in frühester Jugend erworbenen, wofür auch der Umstand spricht, daß trotz ziemlicher Verengerung nicht über subjektive Beschwerden geklagt wurde. K. wünscht die Meinung der Kollegen zu wissen.

Aussprache:

Hr. M. Weil hat einen solchen Fall bei einer Lehrerin gesehen die sehr viel sprechen mußte; die beiderseits symmetrischen, bohnengroßen Geschwülste prolabierten bei der Inspiration und verschwanden bei der Phonation vollständig in den Morgagnischen Ventrikeln.

---

# Referate.

## I. Allgemeines.

**Neue Nasen- und Kehlkopfinstrumente.** Von Dr. Elemér v. Tóvögyi. Arch. f. Lar. 28. Heft 2.)

1. Modifizierter Killianscher Nasenspiegel. An dem gleichen Griffe lassen sich die verschieden langen, grazilen, 1 *mm* breiten Arme auswechseln.

2. Stimmbandmesser. Das sichelförmige Messer liegt wagrecht zur Platte, so daß von der Fläche des Stimmbandes nur das entfernt werden kann, was sich darüber erhebt.

3. Eitersaugender Nasenebenhöhlenspiegel. Er ermöglicht es, die Ansaugung des Eiters aus den Höhlen mit dem Auge zu kontrollieren. Das Instrument entspricht dem pneumatischen Ohrtrichter.

4. Instrument für äußerliche vibratorische Kehlkopfmassage. Das U-förmige Ansatzstück trägt an beiden Enden je eine für die Seitenteile des Larynx bestimmte Platte; es kann durch den Elektromotor von vorn nach hinten oder von rechts nach links bewegt werden.

5. Mandelschneideinstrument. Die Schneideflächen dieser Schneidezange bewegen sich in wagrechter Richtung von vorn

Digitized by Google
Original from UNIVERSITY OF CALIFORNIA
Generated on 2019-10-24 16:23 GMT / http://hdl.handle.net/2027/uc1.b3252768
Public Domain in the United States, Google-digitized / http://www.hathitrust.org/access_use#pd-us-google

nach hinten, und bilden ihrer Form nach ein Oval, nicht wie sonst einen Halbkreis. R. Hoffmann.

**Ein Fall von multiplem Plasmozytom der oberen Luftwege.** Von Dr. Hans Wachter, Erlangen. (Arch. f. Lar. 28. Heft 1.)

Die durch das Überhandnehmen der Plasmazellen gekennzeichnete Tumorform der Plasmozytome führt klinisch in den einzelnen Fällen zu verschiedenen Krankheitsbildern. In den oberen Luftwegen ist das Plasmozytom von Brit und Werdt beobachtet worden. Der Fall des Verf. ähnelt denjenigen dieser beiden Autoren in vieler Hinsicht, doch unterscheidet er sich durch multiples Auftreten und die Neigung zu Rezidiven der einzelnen Geschwülste. Bei der 48jährigen Patientin lag der Beginn des Leidens zirka 20 Jahre zurück, es äußerte sich subjektiv in leicht auftretender Heiserkeit und Halsschmerzen, später in behinderter Nasenatmung. Es fand sich ein höckeriger, rötlich aussehender, bei Berührung blutender Tumor der unteren Muschel und des Nasenbodens, weitere Tumoren in der linken Nase am Boden, an der Rückfläche der Uvula, am linken Taschenband, später auch am linken Tubenostium. Eine ungünstige Einwirkung auf das sonstige Befinden war nicht zu bemerken. Der lymphato-hämopoetische Apparat zeigte normale Beschaffenheit. Klinisch handelte es sich, auch in Anbetracht der strengen Beschränktheit auf Nase, Nasenrachen und Kehlkopf, um eine benigne Geschwulstform. Histologisch ist sie als eine gesonderte Gruppe anzusehen. Während in den übrigen Fällen der Autoren an einen chronisch entzündlichen Prozeß als Entstehungsursache gedacht wurde, ist im Falle des Verf. hierfür kein Anhaltspunkt gegeben, vielmehr bleibt die Ätiologie ungeklärt. R. Hoffmann.

**Zur Frage der Kehlkopf- und Luftröhrenverlagerung bei Veränderungen der Thoraxorgane.** Von Dr. K. M. Menzel, Wien. (Arch. f. Lar. 28. Heft. 1.)

Die vom Verf. beobachtete Dislokation des Kehlkopfes und der Trachea fand sich bei einem 48jährigen Manne mit karzinomatöser Schrumpfung der Lunge. Der Kehlkopf war nach der entgegengesetzten Seite hin über die Mittellinie verlagert, eine Dislokation die nicht allein durch Zugwirkung an der Trachea, sondern nur durch die gleichzeitig aufwärts drängende Kraft des raumbeengenden Prozesses in der oberen Brustapertur erklärt werden muß; eine gewisse Rigidität des Laryngotrachealrohres ist dabei gleichfalls notwendig. Die von Curschmann beschriebene Lageveränderung, nämlich Verschiebung des Laryngotrachealrohres als Ganzes nach der Seite des Zuges oder Druckes, konnte Verf. bei seinen Leichenversuchen auch bei Anwendung großer Kraft niemals erreichen. Sie scheint vielmehr den physikalischen Gesetzen des einarmigen Hebels zu widersprechen, als welchen wir das am obersten Ende fixierte und um dasselbe als Hypomochlion drehbare Laryngotrachealrohr ansehen müssen. R. Hoffmann.

Digitized by Google
Original from UNIVERSITY OF CALIFORNIA
Generated on 2019-10-24 16:23 GMT / http://hdl.handle.net/2027/uc1.b3252768
Public Domain in the United States, Google-digitized / http://www.hathitrust.org/access_use#pd-us-google

**Kasuistik des Krankenmaterials der Kgl. ungarischen rhino-laryngologischen Universitätsklinik in den Jahren 1910 bis 1912.** Nebst Besprechung der interessanten Fälle. Von Dr. Desiderius Dörner, Budapest. (Arch. f. Lar. 28. Heft 1.)

Mitteilung der wichtigeren Krankengeschichten unter 7402 Fällen zu referierender Wiedergabe wenig geeignet. R. Hoffmann.

**Angeworbene und erworbene symmetrische Hypertrophie der Speicheldrüsen und des Lymphgefäßsystems des Halses.** Von Dr. J. W. M. Judemans, Arzt in Maastricht, Holland. (Berl. kl. Wschr. 1915. Nr. 24. S. 642 u. 643.)

Anknüpfend an den in Nr. 12 der Zeitschrift veröffentlichten Fall unterzieht Verfasser den von A. C. Wign in „Medisch Weckblad" vom 20. III. 1915 publizierten Versuch, die gemeinschaftliche Ursache der angeborenen und der erworbenen Hypertrophie der Speicheldrüsen und des Lymphgefäßsystems (v. Mikulicz) zu erklären, einer näheren Erörterung. Beide Zustände wären nach W. als Ausdruck eines Reizes anzusehen, der auf dasselbe Nervensystem von Geweben einwirkt, die sich durch gemeinschaftliche ektodermale Herkunft kennzeichnen; bei der angeborenen Hypertrophie wirkt ein embryologischer Reiz, bei der v. Mikulicz-Krankheit wird er erst während des postembryonalen Lebens ausgeübt. Als das endokrine Organ, von dem der Reiz ausgehe, vermutet W. die Hypophysis cerebri.

Die Richtigkeit dieser Hypothese werden histologische Untersuchungen über die innere Sekretion der Hypophysis zu zeigen haben. Lawner.

**Zur Lecutylbehandlung der Tuberkulose.** Von Dr. Artur Straß, Leiter der Lupusheilanstalt in der städt. Krankenanstalt zu Barmen. (Berl. kl. Wschr. 1915. Nr. 41. S. 1070 bis 1073.)

Nach den 4jährigen Erfahrungen bei etwa 250 Fällen äußerer Tuberkulose hält sich Verf. zu der Behauptung berechtigt, daß man auch bei interner Einverleibung des Lecutyls (Kupferlecitins) und äußerer Anwendung (Lecutylsalbe) eine hämotherapeutische Fernwirkung auf die innere Tuberkulose erzielen kann, was wiederum den Schluß gestattet, daß die örtliche Wirkung des Mittels nicht als eine bloß elektive sondern eine spezifische anzusehen sei. Das tuberkulöse Gewebe sei das einzige, das auch bei noch unversehrter Oberhaut vom Kupfer zerstört wird. Wo es nur irgend angängig erscheint, ist die örtliche Behandlung mit Lecutyl in den Vordergrund zu stellen; bei allen Formen äußerer Tuberkulose endogener Natur soll gleichzeitig eine mehrfach zu wiederholende, langwierige innere Behandlung und eine Einreibungskur durchgeführt werden. Von subkutanen, intramuskularen und intravenösen Infektionen war wegen der Schmerzhaftigkeit bzw. Schwierigkeit der Durchführung abzusehen. Er empfiehlt für die Behandlung der inneren Tuberkulose chronisch-intermittierende Kuren, wozu sich unter den Kupfer-

Digitized by Google
Original from UNIVERSITY OF CALIFORNIA
Generated on 2019-10-24 16:23 GMT / http://hdl.handle.net/2027/uc1.b3252768
Public Domain in the United States, Google-digitized / http://www.hathitrust.org/access_use#pd-us-google

verbindungen besonders das Lecutyl eigne, das — wie Linden an Meerschweinchen festgestellt — am besten durch Einreibungen resorbiert und gespeichert wird, ohne daß Vergiftungserscheinungen auftreten. Lawner.

**Beitrag zur Kenntnis der Serumanaphylaxie beim Menschen und deren Verhütung.** Von Dr. Wilhelm Koch. (Aus der II. inneren Abt. des städt. Krankenhauses, Charlottenburg Vorst. Oberarzt Dr. Werner Schultz].) (Berl. kl. Wschr. 1915. Nr. 26. S. 685 u. 686.)

Krankengeschichte eines Falles, der unter dem Bilde des anaphylaktischen Shocks nach einer intravenösen Injektion von 10 $cm^3$ Antistreptokokkenserum ad exitum gelangte, nachdem 5 Stunden vorher 5 $cm^3$ subcutan injiziert worden waren. K. weist auf Grund dieser Beobachtung darauf hin, daß die an Versuchstieren gewonnenen Erfahrungen für den kranken Menschen nur beschränkte Gültigkeit besitzen, und hält es für eine wichtige Aufgabe der experimentellen und klinischen Medizin, hier neue Gesichtspunkte zu gewinnen, da wir auf die intravenösen Seruminjektionen wegen ihrer schnelleren und sichereren Wirkung nicht verzichten können. Zum Schluß empfiehlt er bei Patienten, die in ihrem Allgemeinzustand stark geschädigt sind, die Frage nach etwa früher erfolgten Seruminjektionen besonders ernst zu bewerten und zwischen subkutaner Vorinjektion und intravenöser Reinjektion statt 4 bis 6 Stunden einen etwa 24stündigen Intervall zur Absättigung der betreffenden Rezeptoren einzuschalten (Doerr, Beltz u. a.). Lawner.

**Erfahrungen über die Behandlung der Kriegsseuchen.** Von Dr. Erich Leschke (Vortr. in der Berl. vereinigt. ärztl. Gesellschaft am 19. V. 1915). (Aus der II. mediz. Univ.-Klin. d. Kgl. Charité in Berlin.) (Berl. kl. Wschr. 1915. Nr. 24. S. 634 bis 741.)

V. Erysipel. Bezüglich des Ausgangsortes des Erysipels sind besonders die Gesichtsschußverletzungen hervorzuheben und die Häufigkeit dieser Komplikation dürfte mit dem häufigen Vorhandensein von Streptokokken in der Mundhöhle in Zusammenhang zu bringen sein. Sehr oft — bis zu 4 bis 5 Rückfällen — traten Rezidiven auf; in mehreren Fällen war die Temperatur normal, die Mehrzahl ging jedoch mit sehr hohem Fieber einher. Das Absinken der Urobilinogenausscheidung ist als prognostisch günstiges Zeichen anzusehen. Eine positive Reaktion war manchmal schon vor den klinischen Symptomen des Erysipels nachzuweisen und differentialdiagnostisch zu verwerten. Von den angewendeten, verschiedenen therapeutischen Verfahren hat keines eine spezifische Wirkung gezeigt und L. betont, daß man in der Bewertung irgendeines therapeutischen Mittels gar nicht skeptisch genug sein kann, weil ein Erysipel im allgemeinen von selbst in wenigen Tagen ausheilen könne.

Digitized by Google
Original from UNIVERSITY OF CALIFORNIA
Generated on 2019-10-24 16:23 GMT / http://hdl.handle.net/2027/uc1.b3252768
Public Domain in the United States, Google-digitized / http://www.hathitrust.org/access_use#pd-us-google

VI. Sepsis. Bei der Streptokokkensepsis nach Angina und Erysipel bewährte sich die intravenöse Injektion großer Mengen von Elektrargol oder Elektrokollargol (2mal täglich 10 bis 20 $cm^3$). Bei der Optochinbehandlung (Pneumokokkensepsis) empfiehlt Vortragender die kontinuierlicher wirkende Verabreichung von 10mal 0·2 Optochinsalizylsäureester in Perlen oder Oblaten 2stündlich am Tage, 4stündlich des Nachts.

VII. Diphtherie. In leichten Fällen wurden 3000 E, in schweren 6000 und mehr intravenös angewendet. Bei Kranken, welche schon früher Seruminjektionen bekommen hatten, injiziert L. zuerst 1 $cm^3$ Serum intramuskulär und nach mehreren Stunden den Rest intravenös, und zwar um einerseits Überempfindlichkeitserscheinungen zu vermeiden, andererseits die Wirksamkeit des Serums nicht abzuschwächen (Hartoch & Schurmann). Lokale Behandlung mit Providoform, und zwar Einatmen mittels eines Zerstäubers einer Emulsion von 1 Eßlöffel der 5% alkoholierten Providoformtinktur auf 100 $cm^3$ Wasser nach Ansammlung einer genügenden Menge in der Mundhöhle. Gurgelung damit. Die Prozedur ist jede $^1/_2$ bis 1 Stunde zu wiederholen. Bei der Nasendiphtherie können mit der Emulsion getränkte Tampons in die Nase eingeführt werden.

IX. Angina Plaut Vincenti. L. reinigt das Geschwür mit $H_2O_2$ und legt dann ein mit 0·10 $g$ Neosalvarsan in 5 $cm^3$ Paraffin liquid. getränktes Wattekügelchen ein oder bepinselt es mit dieser Emulsion. Lawner.

**Ein akuter Fall von Rotz.** Von Dr. Georg Wolff, Ass.-Arzt an der Infekt.-Abt. des Rudolf Virchow-Krankenhauses, kommandiert zum Fest.-Lazar. I. S. Posen. (Aus dem Fest.-Lazar. I. S. Seuchenlaz. in Posen [Chefarzt Stabsarzt d. Res. Kreisarzt Dr. Clauss].) (Berl. kl. Wschr. 1915. Nr. 24. S. 630 u. 631.)

Bei einem Pferdepfleger, der unter dem Bilde eines bakteriämischen Prozesses schon einige Tage krank war, trat am 13. Krankheitstage eine ziemlich reichliche eitrig-schleimige Sekretion der Nase auf; schmerzhafte periartikuläre Schwellungen waren schon vorher zu beobachten. Bald schossen auch größere metastatische Herde (Rotzknoten) an den Extremitäten und reichliche Pusteln an Wangen und Stirne auf. Der Fall endigte letal. Die serologische Blutuntersuchung ergab eine positive Agglutinationsprobe, Komplementablenkung und Konglutinationsreaktion auf Rotz.

Lawner.

**Über Nachbehandlung von Kriegsverletzungen mit Ortizon.** Von Dr. Erich Siegel, ord. Arzt an der Sammelstelle. (Aus der Sammelstelle II zu Berlin. Chefarzt Dr. Max Cohn.] (Berl. klin. Wschr. 1915. Nr. 18. S. 465.)

S. empfiehlt auf Grund eigener Erfahrungen das Ortizon ($H_2O_2$ – Carbamid) in Form von Stiften und Pulver, um die Heilungsdauer schlecht heilender Wunden und alter Fisteln wesentlich ab-

Digitized by Google
Original from UNIVERSITY OF CALIFORNIA
Generated on 2019-10-24 16:23 GMT / http://hdl.handle.net/2027/uc1.b3252768
Public Domain in the United States, Google-digitized / http://www.hathitrust.org/access_use#pd-us-google

zukürzen. Da das Pulver die Haut in der Umgebung der Wunde nicht selten reizt, so empfiehlt es sich, die mit Ortizon bestreuten Wunden statt mit trockenem Müll mit einer Borsalbenkompresse zu bedecken. Lawner.

**Über den Keuchhusten.** Aphoristische Bemerkungen. Von Dr. Viktor Lange, Kopenhagen. (Berl. kl. Wschr. 1915. Nr. 41. S. 1066 bis 1070.)

In zuweilen launig-kritisierender Weise bespricht L. die heute noch unsicheren Anschauungen über die Ätiologie, das Wesen und die Behandlung des Keuchhustens.

Er hält es nicht für ausgeschlossen, daß der dem Keuchhusten zugrunde liegende Infektionsstoff die Fähigkeit besitzt, auf das Nervensystem eine besondere Schädlichkeit auszuüben, und Jochmann — wie viele andere Autoren verfechten einen nervösen Faktor bei dieser Erkrankung. Die Therapie sollte daher besonders auf das Nervensystem gerichtet werden. Lawner.

**Beitrag zur Rotzdiagnose beim Menschen.** Von Stabsarzt d. L. Dr. E. Gildemeister, wiss. Mitgl. d. Kgl. Hyg. Inst. in Posen, und Oberveterinär Dr. Jahn. (Aus der bakter. Abt. der hyg.-chem. Unters.-Stelle b. San.-Amt V. A. K. in Posen [Vorst. St.-A. Dr. Gildemeister], der Blutuntersuchungsstelle für rotzverdächtige Pferde in Posen [Vorst. St.-Vertr. Dr. Bauer].) (Berl. kl. Wschr. 1915. Nr. 24. S. 627 bis 630.)

Die Verfasser gelangten auf Grund von 3 genau untersuchten Fällen von Menschenrotz zu dem zusammenfassenden Schluß, daß in jedem derartigen Erkrankungsfall neben dem bakteriologischen Nachweis von Rotzbazillen die Prüfung des Krankenserums mit Hilfe der Agglutinationsreaktion und der Komplementbindungsmethode bzw. an Stelle der letzteren der Konglutinationsreaktion zu empfehlen sei, da sich diese als wertvolle diagnostische Hilfsmittel bewährt haben, wobei zu beachten sei, daß Agglutinationswerte von 1 : 400 den Rotzverdacht verstärken, solche von 1 : 800 denselben höchstwahrscheinlich machen. Lawner.

**Die Umdrehung der modernen Spitzgeschosse im Wundkanal um ihre Querachse.** Von Dr. William Levy, berat. Chir. am Kriegsgef.-Lazar. (Berl. kl. Wschr. 1915, Nr. 29, S. 762 bis 764.)

Eine Umdrehung kann schon durch Überschlagen des Geschosses in seiner Flugbahn erfolgen, worauf dasselbe mit der Basis den „Verwundeten“ trifft; ferner kann das Geschoß sich während des Eindringens in den Körper um seine Querachse überschlagen und schließlich kann es, mit der Spitze nach vorne eindringend und im Wundkanal zur Ruhe kommend, später um seine Querachse gedreht werden. Für die erste Möglichkeit sprechen die Schießversuche, für die zweite und dritte führt L. eigene Beobachtungen an. Die Annahme einer Umdrehung im Schußkanal wird im konkreten Fall durch die Anamnese, den Befund des Schußkanals, die

Digitized by Google
Original from UNIVERSITY OF CALIFORNIA
Generated on 2019-10-24 16:23 GMT / http://hdl.handle.net/2027/uc1.b3252768
Public Domain in the United States, Google-digitized / http://www.hathitrust.org/access_use#pd-us-google

Größe und Form seiner Einschußöffnung gestützt, dann durch die Decke der durchschlagenen Weichteile, die Form ihrer Verletzung, durch charakteristische Zerstörung am Knochen und endlich durch die Deformationen an dem steckengebliebenen Geschoß selbst.

Lawner.

**Über die Wirkung des Malonsäuretrichlorbutylesters bei Hustenreiz.** Von Dr. Ernst Meyer, I. Ass. der Poliklinik. (Aus der Königl. Univ.-Poliklinik f. Lungenleidende zu Berlin [Direkt. Geh. Med. Rat.-Prof. Dr. M. Wolff].) (Berl. kl. Wschr. 1915. Nr. 33. S. 873 bis 874.)

Nach den ermutigenden pharmakologischen Tierversuchen mit der wasserlöslich gemachten Verbindung des Trichlorbutylalkohols, die — von Prof. Wolffenstein hergestellt — neben vollständiger Unschädlichkeit in den in Betracht kommenden Dosen eine Herabsetzung der Reflexerregbarkeit zeigten, wandte M. dieses Mittel bei Menschen mit Erfolg gegen Hustenreiz an und empfiehlt es, 5- bis 6mal pro Tag zu 1 Tablette in 3 bis 4 Eßlöffel lauwarmer Flüssigkeit gelöst, zu verabreichen.

Dasselbe wird unter dem Namen Toramin hergestellt, wirkt einfach als Beruhigungsmittel, ohne die unerwünschten Nebenwirkungen des Morphiums und Opiums zu besitzen, und kann bei Bronchitiden in Verbindung mit Expektorantien verwendet werden.

Lawner.

**Erysipel, behandelt mit Diphtherieserum.** Von Dr. H. Koller, Winterthur. (Korrbl. f. Schwz. Ärzte 1916. S. 889.)

Verf. berichtet über den zweiten von ihm mit Diphtherieserum behandelten Erysipelfall, wie es Pollák in der M. m. W. Nr. 47, 1914, vorschlug. Auch in diesem Falle war der Erfolg ein voller. Verf. will mit seiner Publikation auch andernorts zur Nachprüfung des Vorschlages anregen.

Wiethe.

**Erfahrungen mit Atoxikokain.** Von Dr. H. Walthard, Bern. (Korrbl. f. Schwz. Ärzte 1916. S. 667.)

Atoxikokain, hergestellt in der chemischen Fabrik Zofingen A.-G. vormals Siegfried, soll mit Novokain chemisch identisch sein und wurde von Brun wegen seiner guten anästhetischen Eigenschaften und seiner Unschädlichkeit gerühmt.

Verf., der in der Etappen-Sanitäts-Anstalt Olten Versuche mit Atoxikokain anstellte, kann diese Ansicht nicht teilen. Er verwendete ausschließlich $^1/_2\,\%$ Lösungen, denen er auf 100 $cm^3$ 25 Tropfen Suprarenin Höchst zusetzte. Die Anästhesie war wohl eine gute, doch setzte sie erst nach 15 bis 20 Minuten ein. Das Präparat ist wirkungslos, wenn es länger als 5 Minuten gekocht wurde. In vielen von Verf. operierten Fällen klagten die Patienten während oder bald nach der Injektion über Übelkeit, Brechreiz, Schwindel, Schmerz in der Herzgegend und über Herzklopfen. Es trat Erbrechen, Zyanose und Arhytmie auf. In 2 Fällen waren die Symptome so bedenklich,

Generated on 2019-10-24 16:23 GMT / http://hdl.handle.net/2027/uc1.b3252768
Public Domain in the United States, Google-digitized / http://www.hathitrust.org/access_use#pd-us-google
Digitized by Google
Original from UNIVERSITY OF CALIFORNIA

daß zu Cardiacis gegriffen werden mußte. Die Frscheinungen gingen nach 10 bis 30 Minuten zurück, ohne Schädigungen zu hinterlassen.

Verf. schließt eine toxische Wirkung von Seiten des Suprarenins aus und führt sie allein auf das Atoxikokain zurück.

Wiethe.

**Erfahrungen mit Atoxikokain** (gezeichnet Thomann.) (Korrbl. f. Schwz. Ärzte 1916. S. 825.)

Vorliegende Publikation stellt eine Erwiderung auf Walthards gleichnamige Arbeit (Korrbl. f. Schwz. Ärzte 1916, S. 667) dar; es wurde vom Armeearzt eine Untersuchung durchgeführt, als deren Ergebnis sich herausstellte, daß sonst an keiner Stelle, wo noch das Atoxikokain allerdings mit viel geringerem Zusatz von Suprarenin versucht wurde, unangenehme Nebenwirkungen beobachtet wurden und daß bei der chemischen Prüfung kein Unterschied gegenüber Novokain konstatiert wurde.

Es ist also anzunehmen, daß Walthard zu große Dosen Suprarenin injiziert hat, auf welche die von ihm beobachteten Vergiftungserscheinungen zurückzuführen sind. Wiethe.

**Drei seltene Schußverletzungen. (Granatsplitter an der Schädelbasis und je eine Schrapnellkugel im Mediastinum.)** Von Max Mann, Dresden. (Passow und Schäfer. Beiträge usw. Bd. XI. H. 1 bis 3.)

Der Granatsplitter saß dicht neben der Spitze des Epistropheus und wurde auf nasalem Wege entfernt. Die genaue Ortsbestimmung der Schrapnellkugeln war nur durch gleichzeitige Anwendung des Röntgenverfahrens und der Ösophagoskopie möglich. In dem einen Falle bestand Rekurrenslähmung und Pulsverlangsamung auf zirka 40 Schläge in der Minute. Bondy.

## II. Nase und Nebenhöhlen.

**Experimentelle Untersuchungen über das Eindringen von Gasen, Dämpfen und zerstäubten wässerigen Lösungen in die Nasennebenhöhlen.** Von Dr. Giro Caldera, Turin. (Arch. f. Lar. 28. Heft 1.)

Verf. hat an Hunden experimentell die Frage geprüft, ob Gase, Dämpfe und verstäubte Flüssigkeiten von der Nase in die Stirnhöhle einzudringen vermögen. Als Gas benutzte er Schwefelwasserstoff, das in die Höhle gebrachtes Silbernitrat in schwarzes Schwefelsilber verwandelt, als Dampf gebrauchte er Ammoniak (Blaufärbung roten Lackmuspapiers) und als Verstäubungsflüssigkeit basische Lösung, z. B. eine konzentrierte Lösung von kohlensaurem Natron (lebhaft rote Färbung von Phenolphthaleinpapier oder Blaufärbung roten Lackmuspapiers). Durch operative äußere Freilegung am Hundekopf wurden die Reagentien 24 Stunden vor dem Versuch in die Höhlen eingebracht, worauf diese wieder geschlossen wurden. Auf diese Weise konnte Verf. eindeutig nachweisen, daß der Schwefelwasserstoff und die Ammoniakdämpfe leicht und rasch (1 bis 2 Minuten)

Digitized by Google
Original from UNIVERSITY OF CALIFORNIA
Generated on 2019-10-24 16:23 GMT / http://hdl.handle.net/2027/uc1.b3252768
Public Domain in the United States, Google-digitized / http://www.hathitrust.org/access_use#pd-us-google

in die Höhle eindringen und dort zu der ihnen eigenen Reaktion führen. Bei der Zerstäubung von Flüssigkeiten waren die Resultate je nach dem verwandten Zerstäubungssystem verschieden. Es zeigte sich, daß auch Flüssigkeiten in die Stirnhöhle gelangen, wenn sie zu einem trockenen Nebel geworden sind, wie dies mit dem Stephanini-Gradenigoschen Verfahren erreicht wird.

Verf. verweist auf die klinische Beobachtung von Calamida und Citelli an einer durch Trauma eröffneten menschlichen Stirnhöhle, die ebenso wie weitere Versuchsergebnisse des Verf. an künstlich infizierten Hundestirnhöhlen die tatsächliche Einwirkung der therapeutischen Räucherungen auf die Schleimhaut der Höhlen erwiesen. R. Hoffmann.

**Weitere Beobachtungen über einige anatomische und klinische Beziehungen zwischen Keilbeinhöhle und Sinus cavernosus und dem III., IV., V. und VI. Hirnnerven sowie dem Nervus Vidianus.** Von Greenfild Suder M.D., St. Louis. (Arch. f. Lar. 28. Heft 1.)

Beobachtungen an einer Serie von 145 Kaukasierschädeln der 8. Fötalwoche bis zum 25. Lebensjahre ergaben, daß sich die Keilbeinhöhle bereits in frühem Alter nach der Seite ausdehnt und im Alter von $2^1/_2$ Jahren in die nächste Nähe des 2. Trigeminusastes kommt. Mit dem 6. Lebensjahre kann sie sich dem Canalis Vidianus angenähert haben. Diese Befunde geben eine Erklärung für den häufig ins Kindesalter fallenden Beginn der nach Verfassers Ansicht mit den Erkrankungen der Keilbeinhöhle in Zusammenhang stehenden Neuralgien. R. Hoffmann.

**Die Nebenhöhlenerkrankungen im Kindesalter.** Von Dr. Fritz Schlemmer, Wien. (Arch. f. Lar. 28. Heft 1.)

Verf. gibt eine Zusammenstellung der zu der kindlichen Erkrankung der Nebenhöhlen führenden ätiologischen Momente an der Hand von 57 Fällen der Literatur und 2 eigenen Beobachtungen.

Bei neugeborenen und ganz jungen Kindern ist überwiegend die Kieferhöhle erkrankt. Dabei herrschen die für das Kindesalter nicht spezifischen Infektionsmomente vor. Bei Säuglingen ist der nasale Infektionsweg der häufigere. Die Infektion erfolgt beim Durchtritt durch die weiblichen Geburtswege. Der dentale Infektionsweg ist demgegenüber viel seltener. Hervorstechende Symptome der Erkrankung sind:

1. Deutliche Rötung und Schwellung der Wange über der erkrankten Seite.
2. Schwellung des Unterlides, Chemosis, Verdrängung des Bulbus. Exophthalmus in der Regel nur bei Affektionen des hinteren Siebbeines.
3. Fistelbildung in der Wange oder Tränengegend.
4. Schwellung und Fistelbildung der Gingiva oder des Gaumengewölbes.

Digitized by Google
Original from UNIVERSITY OF CALIFORNIA
Generated on 2019-10-24 16:23 GMT / http://hdl.handle.net/2027/uc1.b3252768
Public Domain in the United States, Google-digitized / http://www.hathitrust.org/access_use#pd-us-google

5. Eitrige Sekretion aus der Nase oder in den Nasenrachenraum und Borkenbildung.

Vom 2. Lebensjahr herrscht Scarlatina als Ursache vor.

Falls eine Stirnhöhle bereits vorhanden war, kommt es zu lokaler Schmerzhaftigkeit, Klopfempfindlichkeit, oft zu Weichteilödem.

Die beiden neuen Beobachtungen des Verf. sind folgende:

1. 18 Tage alter Knabe. Bei Durchtritt durch die Geburtswege Besudelung mit Kot. Dakryozystitis, Antritis maxillaris acuta, Ethmoiditis acuta, Orbitalphlegmone, Pyämie. Am Tage nach der Operation mußte wegen Fortschreitens der Orbitalphlegmone die Enucleatio bulbi vorgenommen werden. Heilung nach 6 Wochen.

2. 13 Jahre altes Mädchen: Panantritis gangraenosa dextra e carie dentis, perforans in orbitam. Angina phlegmonosa dextra. Exitus. R. Hoffmann.

**Zur intranasalen Operation am Tränensack.** Von Dr. Halle, Charlottenburg. (Arch. f. Lar. 28. Heft 2.)

H. gibt eine weitere, im Original nachzulesende Ausarbeitung seiner Methodik. R. Hoffmann.

**Experimentelle Untersuchungen zur Mechanik der intrakraniellen und zerebralen Komplikationen der Stirnhöhlenentzündungen.** Von Dr. Hugo Zwillinger, Budapest. (Arch. f. Lar. 28. Heft 2.)

Verf. gebraucht bei seinen ausschließlich am Menschen ausgeführten experimentellen Untersuchungen die Methode der indirekten Injektion von den perimeningealen Räumen, hauptsächlich vom Subduralraum aus. Er faßt die Ergebnisse seiner Arbeit wie folgt zusammen:

1. Der Zusammenhang der perimeningealen Räume, des Subduralraumes und des Subarachnoidealraumes mit dem Lymphgefäßnetz der Stirnhöhlenschleimhaut auf dem Wege der Lymphbahnen der Nasenschleimhaut beim Tiere (Kaninchen) ist bekannt.

2. Der direkte Zusammenhang der perimeningealen Lymphräume mit dem Lymphnetze der Stirnhöhlenschleimhaut ist festgestellt.

3. Der Zusammenhang der perimeningealen Lymphräume mit dem Netze der Stirnhöhlenschleimhaut auf selbständigen, den Knochen passierenden Wegen ist sichergestellt.

4. Der anatomische Nachweis des Zusammenhanges der Lymphwege der Stirnhöhlenschleimhaut mit den Lymphräumen des zentralen Nervensystems beim Menschen ist erbracht.

5. Die Wege, auf denen intrakranielle und zerebrale Komplikationen von der Stirnhöhle aus stattfinden können, sind, außer den bekannten, die in direktem Zusammenhang mit den perimeningealen Lymphräumen stehenden Lymphwege der Stirnhöhlenschleimhaut. R. Hoffmann.

Digitized by Google
Original from UNIVERSITY OF CALIFORNIA
Generated on 2019-10-24 16:23 GMT / http://hdl.handle.net/2027/uc1.b3252768
Public Domain in the United States, Google-digitized / http://www.hathitrust.org/access_use#pd-us-google

**Beiträge zur Pathologie und Therapie der Kieferhöhleneiterungen.** Von Oskar Radzwill, Königsberg i. Pr. (Arch. f. Lar. 28. Heft 2.)

Die statistischen Angaben, die Verf. auf Grund des Materials der Gerberschen Poliklinik macht, decken sich nur zum Teil mit denen andrer Autoren.

Unter den vom 1. I. 1907 bis 1. I. 1913 behandelten 24.487 Patienten litten im ganzen 829 an zusammen 1005 Nebenhöhleneiterungen. Die Gesamtzahl

| | | | |
|---|---|---|---|
| der | Kieferhöhlenkranken . . . . | betrug | 319, 38·40% |
| „ | Stirnhöhlenkranken . . . . | „ | 231, 27·86% |
| „ | Siebbeinzellenkranken . . . | „ | 214, 25·81% |
| „ | Keilbeinhöhlenkranken . . . | „ | 65, 7·84% |

Auf die Frauen trafen 59·35%, auf die Männer 40·65% der Eiterungen im allgemeinen; bei der Kieferhöhle ergab sich sogar ein Verhältnis von 66·46% (Frauen) zu 33·54% (Männer). Auffällig und bisher nicht erklärbar ist die Häufigkeit der Nebenhöhleneiterungen während des 3. Dezenniums.

Die Gerbersche Operationsmethode ist jetzt zugunsten der Denkerschen aufgegeben worden. Durch diese wurde in 60 Fällen 56mal Heilung erzielt. Ein Todesfall an Lungenabszeß gab Anlaß zur Einführung der Kuhnschen Intubation. R. Hoffmann.

**Linfangioma cistico della faccia laterale del naso.** Von Prof. Arnaldo Malan. (Arch. Ital. di Laring. [fond. Prof. Massei] Anno 39. Fasc. 3/4.)

25jähr. Frau mit Geschwulst auf der linken Nasenfläche, die zirka 5 Jahre bestand und langsam an Umfang zugenommen hatte. Die Untersuchung zeigt zirka fisolengroße, quer aufliegende Geschwulst von zystischer Konsistenz mit normal aussehender Haut überzogen, jedoch genau abgegrenzt. Nach 2 Jahren fast gleicher Befund. Wurde unter Lokalanästhesie enukleiert. Der Tumor bestand aus einer sehr dünnwandigen Hülle und war mit wasserheller, klarer Flüssigkeit gefüllt. Die histologische Untersuchung ergibt, daß es sich um eine lymphangiomatöse Zyste handelt. Die Vergrößerung dieser angeborenen Zyste muß nach Ansicht des Verf. mit dem Wachstum des Knochengerüstes der Nase in Zusammenhang gebracht werden. Die Veröffentlichung dieses Falles wird durch die Tatsache gerechtfertigt, daß an der gleichen Körperstelle bis nun das Vorkommen einer derartigen Zyste noch nicht beschrieben wurde. Rode.

**Über Nasendiphtherie.** Von G. A. Waetzoldt. (Ther. d. Gegw. 58. 1917. S. 250.)

Bei 1000 Diphtheriefällen war die Nase beteiligt oder bazillenhaltig in etwa ein Drittel der Fälle. Der Bazillengehalt der Nase dauert verschieden lang, 2 bis 8 Monate. Das klinische Bild schwankte vom einfachen Schnupfen (oft einseitig, afebril, starke allgemeine Störungen, Neigung zu Blutungen), selten pseudomembra-



Digitized by Google
Original from UNIVERSITY OF CALIFORNIA
Generated on 2019-10-24 16:23 GMT / http://hdl.handle.net/2027/uc1.b3252768
Public Domain in the United States, Google-digitized / http://www.hathitrust.org/access_use#pd-us-google

nöser Rhinitis, guter Prognose, bei primärer isolierter Nasendiphtherie der Kinder und Säuglinge bis zu schweren Zuständen bei kombinierter Rachen- und Nasendiphtherie, wobei pseudomembranöse Form häufiger ist. Echte isolierte Nasendiphtherie bei Erwachsenen wurde nicht beobachtet. Nasendiphtherie ist häufig bei und nach Masern. Behandlung: Seruminjektion, lokal noch keine Einigkeit erzielt. Vor der Entlassung 2- bis 3mal Nasensekret kulturell, eventuell auch auf Virulenz zu prüfen. A. Plenk.

**Über Steinbildung in der Highmorshöhle.** Von Dr. Otto Seidel, 1. Assistenzarzt der Klinik (mit 3 Abb.). (Aus der Universitätsklinik für Ohren-, Nasen- und Kehlkopfkranke in Jena [Direktor: Prof. Dr. Wittmaack].) (Arch. f. Ohrenhlk. 104. Bd. 3. u. 4. H.)

Verf. konnte einen Fall dieser merkwürdigen Steinbildung beobachten, der durch die eingehende histologische Untersuchung zur Klärung des Zustandekommens einer solchen Bildung wesentlich beiträgt. Der Stein ging von der Kieferhöhle selbst aus und bestand in der Hauptsache aus phosphorsaurem Kalk. Daß bei Steinbildungen Fremdkörper eine wichtige Rolle spielen, ist bekannt, doch ist die Art desselben nicht immer leicht festzustellen. Verf. erörtert die verschiedenen Entstehungsmöglichkeiten und kommt für seinen Fall zu dem Wahrscheinlichkeitsschluß, daß die Kieferhöhle im Embryonalleben als präformierter Hohlraum angelegt und mit myxomatösem Gewebe angefüllt ist, analog wie beim Mittelohr (nach Wittmaack). Durch Ausbleiben einer Epitheleinwanderung von der Nase aus könnte es nun zu einer Myxombildung in der Kieferhöhle kommen, die dann durch Kalkausscheidung im Zentrum fibröser Gewebsumwandlung im Umkreise des verkalkten Kernes und allfälliger Knochenneubildung zur Steinbildung führt.

E. Urbantschitsch.

**Furunkel der Nase mit Exitus letalis infolge septischer Thrombose des Sinus cavernosus.** Von Dr. R. Wacker. (Otolaryng. Universitätsklinik in Basel.) (Korrbl. f. Schwz. Ärzte 1916. S. 417.)

Verf. berichtet einen stürmisch verlaufenden Fall von Staphylokokken-Septikopyämie, ausgehend von einem Furunkel der behaarten Stellen des Vestibulum nasi. Nach 2 Tagen schloß sich an den Furunkel stärkere Schwellung der Nasenspitze, nach 3 Tagen Schwellung der Wange und der Umgebung des betreffenden Auges an; am 4. Tage setzte Fieber, Erbrechen und leichte Somnolenz ein; das Fieber stieg rasch auf 39°, gleichzeitig wurden bei dem nun erfolgten Spitaleintritt alle Zeichen einer starken, peribulbären entzündlichen Schwellung mit Chemosis, Exophthalmus und beginnende Meningitis festgestellt. Eine sofort vorgenommene ausgiebige Inzision ergibt eine diffuse, gangräneszierende Phlegmone des orbitalen Zellgewebes. Sonst sind Nase, Nebenhöhlen und Rachen intakt. Unter Steigerung der meningitischen Erscheinungen verschlechtert sich der Zustand rasch, wobei die Temperatur immer um 40° bleibt.

Digitized by Google
Original from UNIVERSITY OF CALIFORNIA
Generated on 2019-10-24 16:23 GMT / http://hdl.handle.net/2027/uc1.b3252768
Public Domain in the United States, Google-digitized / http://www.hathitrust.org/access_use#pd-us-google

Der Tod tritt 7 Tage nach Beginn der Erkrankung ein. Die Sektion ergibt von einem Nasenfurunkel ausgehende Staphylokokkämie, Orbitalphlegmone mit Thrombophlebitis beider Sinus cavernosi und der anstoßenden Venengebiete, Meningitis purulenta, sowie als Folgen der Verschleppung eitriger Thromben multiple Lungenabszesse.

Verf. erinnert noch an 4 ähnliche Fälle aus der Literatur (u. zw. beschrieben von Destot, Dwight u. Germain, Nonne, Tavernier), in denen gemeinsam es sich um eine von einem Nasenfurunkel ausgehende Staphylokokkämie mit Thrombophlebitis der Sinus cavernosi, Pyämie und rasch eintretendem, tötlichem Ausgang infolge Meningitis handelt.

Verf. nimmt an, daß der Weg, den der entzündliche Prozess vom Nasenfurunkel zum Schädelinnern nimmt, in erster Linie derjenige der Vena facialis ant. ist, was in dem Fall von Nonne durch die Autopsie genau erwiesen ist. In zweiter Linie erst kommen die perineuralen Lymphräume bei der Überleitung der Eiterung nach der Orbita in Betracht. Ihnen und ihren engen Beziehungen zum Sinus cavernosus ist nach Siebenmann der auffällig rasche Übertritt der Entzündung vom Sinus auf die Meningen zuzuschreiben. Eine örtliche Therapie stellt Verf. bei dem foudroyanten Verlauf der Affektion sehr in Frage. Wiethe.

**Erfahrungen über Kriegsverletzungen der Nebenhöhlen der Nase.** Von Prof. H. Marx. Heidelberg. (Passow und Schäfer, Beitr. usw. Bd. XI, H. 1 bis 3.)

Bericht über 9 Fälle von Stirnhöhlen- und 11 Fälle von Kieferhöhlenverletzungen. Die Diagnose der Stirnhöhlenverletzungen ist meist mit Wahrscheinlichkeit aus der Topographie der äußeren Wunde zu stellen. In schwierigen Fällen bedarf es aller rhinologischen Hilfsmittel zur Sicherung der Diagnose, da das rhinoskopische Bild auch bei großer Zerstörung normal sein kann. Jede Kriegsverletzung der Stirnhöhle gibt eine absolute Indikation zur Operation, die frühzeitig vorzunehmen ist. Ihre Art wird durch den Befund bestimmt. Ob eine Hirnverletzung vorliegt, ist zumeist erst bei der operativen Freilegung festzustellen. Die Prognose ist in den unkomplizierten Fällen gut, bei Komplikation mit einer Hirnverletzung immer sehr ernst.

Die Diagnose der Kieferhöhlenverletzung war bei entsprechender Lage der äußeren Wunde stets leicht mit der Sonde zu stellen, die rhinoskopische Untersuchung versagt, wenn nicht auch die mediale Wand zertrümmert ist. Sehr wertvoll ist die Röntgenaufnahme. Die Therapie ist bei glatten Gewehrdurchschüssen eine konservative — 5 Fälle sind ohne Operation geheilt — in den Fällen mit größerer Zertrümmerung und Steckschüssen ist primär zu operieren.

Für die Fälle von Mitverletzung der Maxillaris interna und dadurch bedingte arterielle Blutung schlägt Verf. die prophylaktische Unterbindung der Carotis externa nach Tandler am Ligamentum



Digitized by Google
Original from UNIVERSITY OF CALIFORNIA
Generated on 2019-10-24 16:23 GMT / http://hdl.handle.net/2027/uc1.b3252768
Public Domain in the United States, Google-digitized / http://www.hathitrust.org/access_use#pd-us-google

stylomandibulare vor, da er sich an der Leiche von der Einfachheit der Operation überzeugt. In einem „Nachtrag bei der Korrektur" schränkt er, nachdem er inzwischen den Eingriff am Lebenden machen konnte, diesen Satz dahin ein, daß die Unterbindung nach Tandler nur als prophylaktische vorzunehmen ist, wenn man in Ruhe arbeiten kann, bei bestehender Blutung ist die Unterbindung der Carotis externa am Trigonum caroticum, eventuell der Carotis communis vorzuziehen.

Bondy.

### III. Mundhöhle, Rachen, Nasenrachen, Hypophyse.

**Über Tonsillitis chronica fossularis des Seitenstranges (Pharyngitis lateralis chronica fossularis).** Von Dr. Oswald Levinstein, Berlin. (Arch. f. Lar. 28. Heft 1.)

In einem Falle von chronischer Seitenstrangentzündung, die mit belästigendem Husten verbunden war, war die übliche Behandlung mit Pinselungen wertlos. Hingegen trat prompte Beseitigung der Beschwerden ein, als die kleinen, nicht über das Niveau der Oberfläche hinausragenden graulichen Punkte (Pfröpfe) mittels des galvanokaustischen rotglühenden Spitzbrenners behandelt worden waren. Hierbei ist, um Infektion des retropharyngealen Gewebes zu vermeiden, zu beachten, daß die Fossula des Seitenstranges kurz und von einfach zylindrischer Gestalt zu sein pflegen.

R. Hoffmann.

**Über ein transitorisches Faltensystem im Sulcus nasalis posterior und im rückwärtigsten Teile des Nasenbodens nebst Beiträgen zur Histologie des weichen Gaumens.** Von Privatdozent MUDr. Wilhelm Anton, Prag. (Arch. f. Lar. 28. Heft 1.)

Verf. lenkt die Aufmerksamkeit auf Furchenbildungen, die sich bei älteren Föten, bei Neugeborenen und bei Kindern im früheren Lebensalter fast regelmäßig im Sulcus nasalis posterior und im hintersten Anteil des Nasenbodens finden. Fortlaufend geht das Faltensystem auf die Rückfläche des weichen Gaumens über. Als Sulcus nasalis posterior wird der zwischen Ostium pharyngeum tubae einerseits und den hinteren Enden der unteren und mittleren Muschel andrerseits gelegene Raum bezeichnet.

In ihrer besten Entwicklung tragen die Falten ein mehrreihiges hohes flimmerndes Zylinderepithel gleich dem der Regio respiratoria nasi. In den Faltentälern fällt das gehäufte Vorkommen von Schleimzellen auf, ein Befund, der darauf hinweist, daß das nasale Faltenwerk in hohem Maße einer sekretorischen Funktion dient. Durch Verlagerung der Schleimzellen in die Tiefe der Furchen wird eine Art Drüsensekretion erzielt. Das reichlich sezernierende Furchensystem ist mithin als ein primitiver sekretorischer Apparat anzuschen.

In gewissem Zusammenhang steht es auch mit der lymphoiden Infiltration der Tunica propria, die, wie auch sonst im Nasenrachen-

Digitized by Google
Original from UNIVERSITY OF CALIFORNIA
Generated on 2019-10-24 16:23 GMT / http://hdl.handle.net/2027/uc1.b3252768
Public Domain in the United States, Google-digitized / http://www.hathitrust.org/access_use#pd-us-google

ring, so auch hier an die Epitheleinsenkungen und -furchungen geknüpft ist.

Was das Ausbreitungsgebiet der vom Verf. beschriebenen nasalen Falten anbetrifft, so gehört es entwicklungsgeschichtlich der primären Mundhöhle (Kopfdarm) an, also einem Organsystem, in dem Faltenbildungen ein häufiges Vorkommnis sind. „Die Schleimhaut des Nasenrachenganges dokumentiert also gleichsam noch ihre genetische Zugehörigkeit zu dem vordersten Darmgebiet endgültig in den Anfangsteil des Respirationssystems einbezogen zu werden". R. Hoffmann.

**Über Totalexstirpation atrophischer Tonsillen.** Von Dr. O. Heinemann, Berlin. (Arch. f. Lar. 28. Heft 1.)

Verf. rät, in indizierten Fällen sich nicht, wie Rosenberg empfiehlt, auf Schlitz- und Wegkneifen der Leisten und Galvanokaustik der Tonsillen zu beschränken, da diese Maßnahmen nicht vor Rezidiven schützen, sondern gleich zu der raschen und sicher wirkenden Exstirpation zu schreiten. In den seltenen Fällen — von denen H. einen schildert, aber auch nur in diesen —, wenn die Tonsille sehr dünn ist und außerdem mit der Unterlage fest verwachsen ist, sieht er keine andere Möglichkeit als den vorderen Gaumenbogen in toto zu resezieren. Verf. hat in seinem Falle einen 3 *mm* breiten Streifen vom gesamten Gaumenbogen abgeschnitten, die Tonsillenplatte von der Kante her mit einer langen Pinzette gefaßt, mühsam abpräpariert und in mehreren Stücken zutage gefördert. Die Gefahren einer Verletzung des Gaumenbogens schätzt H. nicht hoch ein. R. Hoffmann.

**Die chronische Entzündung der Speicheldrüsen.** Von Dr. O. Heinemann Berlin. (Arch. f. Lar. 28. Heft 1.)

Die Entzündungen der Speicheldrüsen, besonders die chronischen, gehören zu den Seltenheiten. An der Hand der einschlägigen Fälle gibt Verf. eine einheitliche Darstellung der Erkrankung, die er selbst an 8 Fällen beschrieben hat, darunter 3mal mit histologischem Befund. Er legt seiner Darstellung folgende Einteilung zugrunde:

1. Primäre chronische Entzündung:
   *a*) Primärer chronischer Katarrh (4 Fälle).
   *b*) Rezidivierender fibrinöser Katarrh (15 Fälle).
   *c*) Entzündung chronischer Tumoren (10 Fälle).
2. Sekundäre chronische Entzündung:
   *a*) Nach chronischem Verschluß des Ductus Wartonianus (1 Fall).
   *b*) Nach Steinbildung (3 Fälle).
   *c*) Nach Parotitis epidemica (2 Fälle).
   *d*) Nach Typhus abdominalis (1 Fall).
   *e*) Nach Tabes dorsalis (1 Fall).

Digitized by Google
Original from UNIVERSITY OF CALIFORNIA
Generated on 2019-10-24 16:23 GMT / http://hdl.handle.net/2027/uc1.b3252768
Public Domain in the United States, Google-digitized / http://www.hathitrust.org/access_use#pd-us-google

*f*) Nach Zahnextraktion (2 Fälle).
*g*) Nach Luftgeschwulst der Parotis (3 Fälle).

Zur Diagnose und Therapie benutzt Verf. ein augenärztliches Instrumentarium (Augensonde, Tränenfistelmesser, besonders das Bowmannsche, Spritzen zur Injektionsbehandlung mit Höllenstein). Therapeutisch kommt auch Massage wegen ihrer sekretentleerenden Wirkung in Frage, als Ultimum refugium bleibt die Totalexstirpation der kranken Drüse. Doch ist diese Operation bei der Parotis, falls es sich um chronischen Katarrh handelt, nicht erlaubt, da die leichte Erkrankung in keinem Verhältnis zu der Größe des Eingriffes steht, der fast unausbleiblich Fazialislähmung zur Folge hat. Hingegen ist die Totalexstirpation der Sublingualis und Submaxillaris ein unerheblicher Eingriff. R. Hoffmann.

**Die Häufigkeit der Gaumen- und Rachenmandelhyperplasie nach Untersuchungen an 500 Knaben einer Besserungsanstalt.** Von Dr. Max Toeplitz, New York. (Arch. f. Lar. 28. Heft 1.)

Es fanden sich an 500 Knaben 311 Schlund- oder Rachenmandelhyperplasien oder Kombinationen von beiden. Der Gesundheitszustand der Anstalt hat sich nach Ausführung von 75 Operationen auffallend gebessert. R. Hoffmann.

**Die typischen Varianten der Gaumenmandeln und der Mandelgegend. Deskriptive, vergleichend-anatomische und entwicklungsgeschichtliche Studie.** Mit besonderer Rücksicht auf die Pathologie und Therapie. Von L. Grünwald. (Arch. f. Lar. 28. Heft 2.)

Aus der Fülle des Beobachtungsmaterials dieser grundlegenden Studie erscheint als das wichtigste die Feststellung, daß die Mandelbildung nicht nur an einer Stelle der Mandelbucht erfolgt, sondern daß in ihr von vornherein zwei Mandelräume zu unterscheiden sind, die beide gleichwertig sind, wenn sie auch nicht gleich häufig zur Ausbildung lymphoiden Gewebes benutzt werden. Diese bisher unbekannte Tatsache, daß es für die Anlage von Mandelkörpern zwei Lokalitäten in der Mandelbucht gibt, gibt erst das Verständnis für die mannigfachen zur Beobachtung gelangenden Formvarietäten. Die als „Untermandel" von G. bezeichnete zweite Anlage liegt in der unteren Abteilung der Seitenbucht des Rachens, in einem „Sinus Tonsillaris" genannten Raume, welcher der Fossa triangularis Kilians entspricht, während die obere Mandel, ob einfach oder doppelt, immer ihren Platz in einem besonderen Raume, der „Fossa tonsillaris" hat. Die Fossa tonsillaris stellt eine obere tiefere Grube dar, während der Sinus tonsillaris eine untere flache Bucht bildet. Zur Orientierung dient die die untere Mandelbucht von der oberen Mandelgrube scheidende Plica transversa. Im Laufe der Reife und Spätreife stehen sich nun eine auf dem Wege der Gewebsinvolution vor sich gehende Reduktion des oberen

Digitized by Google
Original from UNIVERSITY OF CALIFORNIA
Generated on 2019-10-24 16:23 GMT / http://hdl.handle.net/2027/uc1.b3252768
Public Domain in the United States, Google-digitized / http://www.hathitrust.org/access_use#pd-us-google

Mandelkörpers und zugleich eine Neubildung der unteren Mandel gegenüber.

Das Vorkommen einer unteren Mandel kann auch bei einigen Tiergattungen behauptet werden, jedenfalls ist Ort und Art der Bildung von Mandelkörpern innerhalb der Säugerreihe durchaus nicht einheitlich und die Frage der zweifachen Tonsillenbildung phylogenetisch zu bewerten.

Den sekundären Lymphoidinfiltrationen (des Margo bezw. der Plica praetonsillaris) fehlt jede Art der Kryptenbildung, dieses Charakteristikum jeder primären Mandel.

In praktischer Hinsicht ergibt sich die Wichtigkeit des Gebrauches des stumpfen Häkchens zur Feststellung der fraglichen Tonsillenbildung. Beim Kinde handelt es sich um Hyperplasien des Mandelparenchyms, etwa noch mit seitlicher Kryptenbildung, und die Indikation zur Entfernung besteht meist in mechanisch verursachten Beschwerden oder Neigung zu rezidivierender parenchymatöser Tonsillitis, bei Erwachsenen um Retention in Krypten, die als Retentionsherde wirken. R. Hoffmann.

**Neue experimentelle Feststellungen über die physiologische Bedeutung der Tonsillen.** Von Privatdozent Dr. Fritz Henke, Königsberg. (Arch. f. Lar. 28. Heft 2.)

Die Resultate Lenarts im Tierversuch hat Verf. bei Übertragung der Versuchsanordnung an den Menschen bestätigen können. Zahlreiche mikroskopische Untersuchungen zeigten, daß große Massen von Rußpartikeln, die von der operativen Gaumen- und Rachenmandelentfernung in verschiedene Teile der Nase eingespritzt wurden, durch das Epithel hindurch nach der Oberfläche der Tonsillen, also nach dem Lumen des Rachens, herausbefördert wurden.

Auf das Einspritzen von Rußaufschwemmungen ins Zahnfleisch des Oberkiefers fanden sich die Rußpartikel nach 36 bis 48 Stunden in beiden Gaumentonsillen, nicht in der Rachenmandel.

Der Ausschaltungsorganismus geht in der Weise vor sich, daß die Hauptmasse des Rußes nicht von den Leukozyten durch das Epithel der Tonsille nach dem Lumen heraustransportiert wird, sondern in Form feinster Partikelchen schwemmt ein von innen nach außen gerichteter Lymphstrom den Ruß aus dem Körper durch die Tonsillen nach dem Rachen heraus. Es gelang dem Verf. diesen Lymphstrom in durchaus überzeugender Weise zu Gesicht zu bringen.

Dieser Lymphstrom muß Infektionen von außen zum mindesten erheblich erschweren, und hiermit fällt die Theorie von der unbedingten Schädlichkeit und dem angeborenen Locus minoris resistentiae der Tonsillen.

Im Zusammenhang mit Feststellungen anderer Autoren beurteilt Henke die Funktion der Tonsillen wie folgt:

Digitized by Google
Original from UNIVERSITY OF CALIFORNIA
Generated on 2019-10-24 16:24 GMT / http://hdl.handle.net/2027/uc1.b3252768
Public Domain in the United States, Google-digitized / http://www.hathitrust.org/access_use#pd-us-google

Die Funktion gleicht derjenigen der gewöhnlichen Lymphdrüsen. Die Tonsillen dienen der Bildung neuer weißer Blutzellen und stellen Filter für die durchströmende Lymphe dar, können also Fremdkörper, Bakterien usw. aufhalten und unschädlich machen. Darüber hinaus besteht ihre Besonderheit darin, daß sie fremde Elemente, welche auf dem Lymphwege in die Tonsillen gelangten, nach dem Lumen des Rachens hinausbefördern.

Die Mandelentzündungen entstehen also wohl nur selten als Folge einer Oberflächeninfektion, sondern viel häufiger durch sekundäre, auf dem Lymphwege zugeleitete Infektionserreger, und die Mandeln sind in Fällen von Gelenkrheumatismus, Endokarditis, Sepsis, denen eine klinisch nachgewiesene Angina vorausging, nicht ohne weiteres als Eingangspforte des Virus verantwortlich zu machen, sondern erscheinen bereits als sekundäre Lokalisationen der Infektionserreger.

Vielmehr ist für die größte Mehrzahl der Fälle die Nase und ihre Nebenhöhlen oder die Schleimhaut der Mundrachenhöhle die Eingangspforte.

Das schließt nicht aus, daß unter pathologischen Veränderungen der Tonsillen diese zu einem „Reservoir für entzündliche Noxen“ oder „verschlammten Filtern“ werden. In diesen Fällen sind sie ohne Rücksicht auf ihre physiologische Funktion eventuell radikal zu entfernen. R. Hoffmann.

**Zur Kenntnis des metastatischen Tonsillarkarzinoms.** Von Dr. Adolf Stoll, Freiburg. (Arch. f. Lar. 28. Heft 2.)

In dem Falle des Verf. handelte es sich um eine 50jähr. Patientin. Sie kam wegen Schluckschmerzen in Behandlung, nachdem sie $1^1/_2$ Jahre zuvor wegen rechtsseitigen Mammakarzinoms operiert worden war. An Stelle der linken Tonsille fand sich ein die Mittellinie überragender, an mehreren Stellen ulzerierter Tumor: Es bestand Foetor ex ore. Exitus nach einigen Monaten ohne radikale Operation. Das durch Tonsillotomie entfernte Tumorstück erwies sich mikroskopisch als ein tubulär-alveoläres, mit reichlichen zentralen Nekrosen der Krebsstränge verbundenes Karzinom. Geschwulstmetastasen in den Tonsillen gehören zu den großen Seltenheiten. Im berichteten Falle handelt es sich um eine solitäre, retrograd auf dem Wege des Duktus thoracicus entstandene Metastase.
R. Hoffmann.

**Zur Ätiologie der Angina der Kinder.** Von Dr. Emil Döbeli, Dozent der Kinderheilkunde in Bern. (Korrbl. f. Schwz. Ärzte 1916. S. 466.)

Es treten — nach Beobachtung des Verf. — bei Kindern und besonders häufig bei solchen, die Symptome von exsudativer Diathese aufweisen, während oder im Anschluß an akute Verdauungsstörungen Veränderungen auf den Mandeln auf, welche dem lokalen Befund

Digitized by Google
Original from UNIVERSITY OF CALIFORNIA
Generated on 2019-10-24 16:24 GMT / http://hdl.handle.net/2027/uc1.b3252768
Public Domain in the United States, Google-digitized / http://www.hathitrust.org/access_use#pd-us-google

der Angina lacunaris entsprechen und häufig ganz ohne Beschwerden verlaufen. Es fehlen oft Rötung und Schwellung, dagegen sind die Krypten der Mandeln von den für die Angina lacunaris charakteristischen weißen Pfröpfen ausgefüllt.

Verf. erklärt den Vorgang folgendermaßen: Durch Schädigung der Darmwand gelangen die bei der Verdauungsstörung entstehenden toxischen Substanzen in die Blut- und ganz besonders leicht in die Lymphbahnen des Verdauungstraktus und von da in die Tonsillen und verursachen Schädigungen der Gefäßwandungen, was zu entzündlicher Exsudation führt. Infolge der anatomischen Konfiguration der Mandeln wird sich das nach und nach bildende Exsudat in den Krypten zu größeren Massen ansammeln und diese Ansammlungen imponieren dann als die bekannten Pfröpfe.

Im Anschluß daran kann es durch im Rachen vorhandene Bakterien zur lokalen Entzündung von wechselnder Intensität kommen.

Die Therapie besteht nebst der üblichen lokalen Behandlung vor allem in der der Verdauungsstörung, wodurch auch fast immer die Anginen geheilt werden. Wiethe.

**Ein Fall von Neurofibromatose mit Akromegalie.** Von Max Mann, Dresden. (Passow und Schäfer. Beitr. usw. Bd. X. H. 5 und 6.)

Kasuistische Mitteilung. Anschließend gibt Verf. einen Überblick über die Entwicklungsgeschichte und Histologie der Hypophyse, über Exstirpationsversuche und Hypophysenerkrankung beim Menschen mit ihre klinischen Symptomen. Ein zufälliges Zusammentreffen der beiden Erkrankungen hält er nicht für wahrscheinlich, sondern nimmt als übergeordnete Ursache beider Krankheiten eine sehr frühe Störung im Ektoderm an. Bondy.

**Su un varo caso di cisti retro-faringea.** Von P. Caliceti. (Arch. Ital. di Laring. [fond. Prof. Massei] Anno 39. Fasc. 3/4.)

Beschreibung einer zirka hühnereigroßen Vorwölbung der hinteren Pharynxwand bei einem 31jähr. Soldaten, der angeblich schon seit seinem 18. Lebensjahre diesen Tumor als Fremdkörper fühlt und sich ihn schon zu verschiedenen Malen punktieren habe lassen. Die vom Verf. ausgeführte Punktion fördert eine grünliche, klare, alkalisch reagierende, seröse Flüssigkeit vom spez. Gewichte 1007 und Alb.-Gehalt 15‰ zutage. Der Verf. nimmt an, daß es sich um eine Art schleimiger Kiemenzyste handle, da der Inhalt einer solchen am ehesten entspreche. Operiert wurde der Fall nicht. Rode.

**Feminilismo ipofisario in soggetti adenoidei.** Von P. Caliceti. (La Pediatria. Fasc. 3. Vol. 27. 1919.)

Feminismus bei 2 Fällen von adenoiden Vegetationen. Weichheit und Transparenz der Haut, feminile Anordnung der Schamhaare, tiefes und breites Becken, geringe Sexualität; in einem Falle auch

Digitized by Google
Original from UNIVERSITY OF CALIFORNIA
Generated on 2019-10-24 16:24 GMT / http://hdl.handle.net/2027/uc1.b3252768
Public Domain in the United States, Google-digitized / http://www.hathitrust.org/access_use#pd-us-google

Entwicklung der Brustdrüse. Diese Erscheinungen haben nach Ansicht des Autors ihren Grund in anormaler Entwicklung der Hypophyse. Sowohl die psychischen wie die physischen Symptome des Feminismus werden glänzend beeinflußt durch Darreichung von Extrakt der Hypophyse. Auf Grund genauer Untersuchungen, die der Verf. angestellt hat, glaubt er sich zu der Annahme berechtigt, daß die Ad. vg. die Ursache der Veränderungen der Hypophyse gewesen seien. Rode.

**Sull' importanza eziologica dello streptococco nella gangrena primitiva del faringe. (Über die ätiologische Bedeutung des Streptokokkus bei primärer Gangrän des Pharynx.)** Von P. Caliceti. (Gaz. Intern. di med. e chir. 1918.)

Bei allen vom Autor beobachteten derartigen Fällen ließ sich sowohl im Exsudat wie auch in der Tiefe des nekrotischen Gewebes ein besonders starkes Hervortreten des Streptokokkus aus der übrigen daselbst aufgefundenen Bakterienflora nachweisen. Selbst aus dem Blute eines Erkrankten ließ sich der Streptokokkus in reiner Kultur isolieren. Bei angestellten Tierversuchen erwies sich bloß der Streptokokkus besonders virulent und rief regelmäßig den Tod der Versuchstiere hervor. Daraus schließt der Autor, daß der Streptokokkus der alleinige Urheber der Erkrankung sei. Da Injektion von Antistreptokokkenserum bei zwei Erkrankten in den ersten Tagen der Erkrankung sofortige Heilung zur Folge hatte, empfiehlt der Autor diese Behandlung.

Das Material, aus dem der Autor all diese Schlußfolgerungen zog — betrug 4 Fälle. Rode.

## IV. Kehlkopf.

**Bemerkung zu der Mitteilung von Prof. Citelli, Katania, in Band 27, S. 260 dieses Archivs.** Von Dr. Schötz, Berlin. (Arch. f. Lar. 28. Heft 1.)

Hinweis auf einen von Sch. im Jahre 1906 demonstrierten Fall von Verdoppelung der wahren Stimmbänder und auf die von Luschka schon 1871 abgebildete Schleimhautfalte, die als normaler Befund dicht unterhalb des freien Stimmbandrandes und ihm parallel verläuft. Zwischen dieser Falte und dem angeblichen Stimmband liegt die Furche, die Citelli als Sulco glottideo 1906 bezeichnet hat. R. Hoffmann.

**Die Bedeutung der Schwebelaryngoskopie für das Kindesalter.** Von Privatdozent Dr. W. Albrecht. (Arch. f. Lar. 28. Heft 1.)

Die Schwebelaryngoskopie eignet sich für die Einstellung des kindlichen Kehlkopfes besonders gut. Verf. berichtet über die klinischen Erfahrungen zunächst an 9 Fällen von Papillomen. Von den 9 Kindern ist „bis jetzt eines über ein Jahr geheilt geblieben und bei dreien läßt sich die Heilung seit 8 bis 10 Monaten beobachten. Ein

Digitized by Google
Original from UNIVERSITY OF CALIFORNIA
Generated on 2019-10-24 16:24 GMT / http://hdl.handle.net/2027/uc1.b3252768
Public Domain in the United States, Google-digitized / http://www.hathitrust.org/access_use#pd-us-google

Kind blieb nach 7 rezidivfreien Monaten, ein weiteres nach 3 Monaten aus der Beobachtung. Bei einem Knaben mußte nach 8 Monaten ein kleines rezidiviertes Papillom entfernt werden, und bei 2 Kindern war trotz häufigen Operierens keine Heilung, nur eine wesentliche Besserung zu erreichen".

Bei der Tuberkulose des kindlichen Larynx wurde das Verfahren als berechtigt angesehen, wenn Atemnot bestand. Die beiden Fälle, von denen A. berichtet, wurden durch 1 maligen Eingriff geheilt. Asphyxie während der Operation ließ sich durch Vorschieben eines dünnen Rohres beseitigen.

In 3 Fällen von Tonsillenexstirpation wurde die Operation durch das Verfahren wesentlich erleichtert. In einem Falle konnte eine Klemme angelegt und das blutende Gefäß abgebunden werden.

R. Hoffmann.

**Über Arthritis crico-arytaenoidea rheumatica acuta und mit derselben klinisch verwandte Leiden.** Von S. H. Mygind, Kopenhagen. (Arch. f. Lar. 28. Heft 1.)

Verf. fügt den von ihm aus der Literatur zusammengestellten 25 Fällen des Leidens eine weitere Beobachtung hinzu. Bei einer 32jähr., zuvor gesunden Frau traten zuerst leichte, multiple Gelenkaffektionen auf. Mit deren Verschwinden stellte sich eine Larynxkomplikation ein, deren subjektive Symptome Heiserkeit, Dysphagie und Dyspnoe waren. Objektiv fand sich äußerlich Druckempfindlichkeit und Drüsengeschwulst, laryngoskopisch starkes Ödem der Regio arytaenoidea. Die Bewegungen der Stimmlippen waren sehr eingeschränkt. Die Symptome schwanden bei antirheumatischer Behandlung (warme Umschläge und Natr. salicyl.). Verf. schließt hieran den Versuch, die primären „rheumatischen" Arthritiden und die mit denselben verwandten Leiden auseinander zu halten.

R. Hoffmann.

**Bemerkung zu dem Artikel von S. H. Mygind.** Von Dr. R. Imhofer, Prag (Arch. f. Lar. 28. Heft 2).

Außer den von Mygind erwähnten 4 Fällen gibt es einen 5. einschlägigen Fall, der von Imhofer beobachtet und von R. Bloch beschrieben ist. Über ihn ist in der Zeitschr. f. Lar. 1. S. 262, referiert worden. R. Hoffmann.

**Berichtigung zu meiner Arbeit „Über Arthritis crica-arytaenoidea acuta rheumatica usw."** Von S. H. Mygind. (Arch. f. Lar. 28. Heft 2.)

Literarische Richtigstellung und kasuistische Ergänzung.

R. Hoffmann.

**Dysphonien nach Chloroformgebrauch.** Von Dr. Corrado Canestro, Genua. (Arch. f. Lar. 28. Heft 2.)

Bericht über 2 Fälle, in denen nach Chloroformnarkose vorübergehend Parese der Thyreo-arytaenoidei interni beobachtet wurde, in 3 anderen Fällen, in denen gleichfalls Heiserkeit auftrat, bestand

Generated on 2019-10-24 16:24 GMT / http://hdl.handle.net/2027/uc1.b3252768
Public Domain in the United States, Google-digitized / http://www.hathitrust.org/access_use#pd-us-google
Digitized by Google
Original from UNIVERSITY OF CALIFORNIA

eine leichte akute katarrhalische Laryngitis, für welche das Chloroform wohl nur indirekt verantwortlich zu machen ist, insofern es einen Zustand verminderter Widerstandsfähigkeit schuf. Die Beobachtungen des Verf. erstrecken sich auf eine Serie von 230 Narkosenfällen. R. Hoffmann.

**Schwerste Larynxstenose in zwei Fällen durch Suprarenin beseitigt.** Von Dr. Riebes, Hachenburg. (Ther. d. Gegw. 58. 1917. S. 78.)

In je einem Falle von Larynxdyphtherie und Laryngitis stridula acutissima wurde nach 5 Minuten die Atmung frei nach mehrmaliger Instillation von 5 bis 6 Tropfen (in jedes Nasenloch, bei hängendem Kopfe) im Abstand von 2 bis 3 Minuten folgender Lösung: Zinc. sulfur. 0·01, Coc. mur. 0·1, Suprarenin. (1:1000) 3·0, Aqu. dest. 10·0.

Bei Säuglingen Novokain und Kochsalzlösung besonders empfohlen. A. Plenk.

## V. Trachea, Bronchien, Ösophagus.

**Die Operation des Ösophagusdivertikels.** Von Dr. Friedrich Neumann, Wien. (Arch. f. Lar. 28. Heft 1.)

Bericht über 2 Fälle, die mit gutem Erfolge nach der Goldmannschen Methode unter Morphium-Skopolaminwirkung und Lokalanästhesie operiert wurden. R. Hoffmann.

**Zur Lehre von den Bronchialfremdkörpern.** Von Dr. Aurelius Rethi, Budapest. (Arch. f. Lar. 28. Heft 2.)

Bei lediglich diagnostischer Bronchoskopie ist die sitzende Position des Patienten ausreichend, bei Fremdkörperentfernung jedoch gefährlich, da das Objekt aus der fassenden Zange zurückfallen kann. Die Fremdkörperextraktion soll deshalb in liegender Stellung ausgeführt werden, eventuell kann zuvor die Einführung des Rohres in linker Seitenlage (Brünings) oder auf dem Operationstisch in sitzender Stellung bei Benutzung der Rückenlehne erfolgen, mit deren Hilfe dann die Herstellung der Rückenlage erfolgen kann. R. Hoffmann.

**Beitrag der funktionellen Behandlung des Asthma bronchiale.** Von Dr. Ernst Schlesinger, Königsberg i. Pr. (Arch. f. Lar. 28. Heft 2.)

Es lag nahe, die von Weiß inaugurierte subkutane Anwendung des Hypophysenextraktes (Asthmolysin) beim sogenannten Asthma bronchiale zur direkten Einbringung des Mittels in die Bronchien nach Art Ephraims umzugestalten. Die von der Gerberschen Klinik zuletzt verwandte Lösung war: 13 $cm^3$ $1^1/_2$%ige Novokainlösung + 1 $cm^3$ Adrenalin + 1 $cm^3$ Hypophysin. Unter den 28 behandelten Fällen fanden sich nur 5, die als Dauerheilungen vorläufig zu bezeichnen sind. Dem Verf. fiel auf, daß Fälle mit schwerster chronischer Bronchitis heilten oder Besserung zeigten,

Digitized by Google
Original from UNIVERSITY OF CALIFORNIA
Generated on 2019-10-24 16:24 GMT / http://hdl.handle.net/2027/uc1.b3252768
Public Domain in the United States, Google-digitized / http://www.hathitrust.org/access_use#pd-us-google

während andere mit frischen, erst monatelangem Asthma bei fast negativem Lungenbefund Versager waren. (Diese Einschätzung der Asthmatiker nach der Schwere ihrer Lungensymptome geht an dem Wesen des Asthmas vorbei. Es spricht alles dafür, daß das Asthma auf der Basis einer irgendwie gearteten, asthenischen Konstitution entsteht und eine krankhaft gesteigerte Reizbarkeit des Atemzentrums zur Voraussetzung hat. Der das Atemzentrum treffende Reiz kann vom Bronchialbaum ausgehen, und in diesen Fällen wird die dort einsetzende lokale Therapie auch bei vorgeschrittenen Erscheinungen auf die asthmatischen Attacken günstig einzuwirken imstande sein und indirekt unter Umständen auch zur Dauerheilung beitragen, insofern es nämlich gelingt, die asthenische Konstitution zu bessern oder ganz zu beseitigen. In anderen Fällen hingegen ist der zum Asthmaanfall führende Reiz unabhängig von den bronchitischen Erscheinungen. Diese letzteren sind dann, falls überhaupt vorhanden, die Folge oder die Regelerscheinungen der asthmatischen Attacken. In diesen Fällen wird der ausbleibende Erfolg der endobronchialen Behandlung nicht überraschen können. Referent.)

R. Hoffmann.

**Eine neue Behandlung der Kardiastenosen mit meinen neuen Kardiasonden und meinen neuen Kardiabougies.** Von Wilhelm Sternberg, Berlin. (Ther. d. Gegw. 58. 1917. S. 54.)

Der Ösophagus hat vor der Kardia zwei Deviationen: 1. nach vorn, 2. nach links. Daher verwendet Verf. Bougies und offene Sonden (7 bis 12 *mm* Stärke) mit Mercierscher Krümmung, die offene Sonden eventuell mit Mandrin (Rüsch u. Co.), die mit dem Schnabel ventral eingeführt und an der Kardia entsprechend gedreht werden.

A. Plenk.

**Über die Perforation des Aortenaneurysmas in die Trachea.** Von C. Hart. (Berl. kl. Wschr. 1915. Nr. 37. S. 977 u. 978.)

H. macht für die prämonitorischen Blutungen und die Wandperforation die Stauungserscheinungen im betreffenden Bereich verantwortlich und stützt diese Ansicht durch die anatomischen Befunde und Sektionsergebnisse.

Lawner.

## VI. Hals, Schilddrüse, Thymus, Mediastinum.

**Die akut-infektiösen Halsentzündungen.** Von Prof. Dr. Kuttner, Berlin. (Arch. f. Lar. 28. Heft 1.)

Verf. hat 1895 in einer Monographie das entzündliche Ödem, das Erysipel, die Phlegmone und den Abszeß an den Halsorganen als zusammengehörig bezeichnet. Diese Anschauung ist später fast allgemein angenommen worden, weniger die von Semon vorgenommene Einbeziehung auch der Angina Ludowici. Auch an dem von ihm gebrauchten Ausdruck „pathologische Identität“ haben

Digitized by Google
Original from UNIVERSITY OF CALIFORNIA
Generated on 2019-10-24 16:24 GMT / http://hdl.handle.net/2027/uc1.b3252768
Public Domain in the United States, Google-digitized / http://www.hathitrust.org/access_use#pd-us-google

sich manche gestoßen. Jetzt tritt K. nach 18jähriger Beschäftigung mit dem Problem erneut und entschieden für die Zusammengehörigkeit der akut-infektiösen Halsentzündungen ein und erweist diese Anschauung durch eine ins einzelne gehende, interessante Herleitung der generellen Einheitlichkeit der in Betracht kommenden pathologisch-anatomischen und klinischen Erscheinungen. (Daß die physiologischen Betätigungen ebenso wie die pathologischen Erscheinungen bei aller Mannigfaltigkeit einer einheitlichen Wurzel nicht entbehren, liegt wohl ohne weiteres im Sinne moderner Biologie. Die Ausführungen K. gelten denn auch nicht nur für die akut-infektiösen Erkrankungen der Halsorgane, sondern könnten auf die Pathologie der anderen Organe analoge Anwendung finden. Referent.) R. Hoffmann.

**Erklärung zu obigem Aufsatz.** Von Prof. A. Kuttner. (Arch. f. Lar. 28. H. 2.

Verf. erkennt die Selbständigkeit der Semonschen Darlegung über das auch von K. behandelte Thema (Arch. f. Lar. 28. Heft 1) an. R. Hoffmann.

**Über die Halszysten.** (Eine anatomische Studie.) Von Privatdozent Dr. Ettore Greggio, Padua. (Arch. f. Lar. 28. Heft 2.)

Bericht über morphologische Untersuchungen der Bursa thyreo-hyoidea an 50 menschlichen Leichen. Die Bursa wurde durch Luftinsufflationen sichtbar gemacht. R. Hoffmann.

**Zur Joddarreichung bei Kropf.** Von Stabsarzt a. D. Dr. Grumme, Fohrde. (Korrbl. f. Schwz. Ärzte 1916. S. 494.)

Eine Streitschrift gegen Privatdozent Dr. Adolf Oswald, Zürich, mit einer angeschlossenen Erwiderung desselben.

Zu einem kurzen Referat nicht geeignet. W.

**Zur Theorie der Schilddrüsenfunktion und der thyreogenen Erkrankungen.** Von Adolf Oswald, Zürich. (Berl. kl. Wschr. 1915. Nr. 17. S. 430 u. 431.)

O. erörtert seine Stellungnahme zu der Frage über die Funktion der Schilddrüse und der von ihr ausgehenden Krankheiten, und zwar auf Grund der bisherigen experimentellen und klinischen Forschung, wobei er eigene neue, noch nicht publizierte Beobachtungen und experimentelle Resultate kurz darlegt.

Das Jodthyreoglobulin, das Schilddrüsenkolloid der Anatomen — ist das Sekretionsprodukt der Schilddrüse und ist eine exquisit Nerventonus erhöhende Substanz; es erhöht die Ansprechbarkeit des vegetativen, wie des animalen Nervensystems und steigert den Eiweiß- und Fettzerfall. Diese dynamischen Eigenschaften erklären bei Wegfall der Schilddrüsenfunktion die Symptome bei Myxödem und Kretinismus und das klinische Bild bei Hyperthyreoidismus und den damit verwandten Basedow. Ein qualitativer Unterschied zwischen dem Sekret der gesunden Drüsen und der Strumen und Basedow-

Digitized by Google
Original from UNIVERSITY OF CALIFORNIA
Generated on 2019-10-24 16:24 GMT / http://hdl.handle.net/2027/uc1.b3252768
Public Domain in the United States, Google-digitized / http://www.hathitrust.org/access_use#pd-us-google

kröpfe bestehe nicht; wenn auf eine Überflutung des Körpers mit Schilddrüsensekret die einen reagieren und die anderen nicht, so liege die Ursache nicht in einer besonderen Beschaffenheit der Schilddrüse, sondern in extrathyreoidalen Momenten.

Diese auf experimentelle und klinischer Beobachtung basierende Ansicht wird durch den günstigen Effekt der bisher angewandten therapeutischen Maßnahmen gestützt (beruhigende Prozeduren, operative Verkleinerung der Struma bei Basedow; Jodthyreoglobulin bei Myxödem und Kretinismus). Aber weder das nicht jodhältige Thyreoglobulin, noch das Jod an und für sich besitzt diese eigenartige physiologische Wirkung — auch nicht andere künstlich jodizierte Eiweißkörper, sondern einzig und allein das von der Schilddrüse gelieferte Jodthyreoglobulin. Lawner.

**Die Diagnose und Differentialdiagnose der Lymphdrüsenerkrankungen.** Von Priv.-Doz. Dr. Fritz Weinberg. (Med. Kl. 1918. Nr. 17.)

Die pathologisch-anatomischen Forschungen haben uns in der Erkennung der Lymphdrüsenerkrankungen sehr gefördert. Man kann unter den generalisierten Lymphdrüsenschwellungen zwei Gruppen unterscheiden, und zwar hyperplastische Prozesse: *a*) die leukämischen und aleukämischen Lymphadenosen, *b*) die Lymphosarkomatosis (Kundrat) und zweitens die infektiös-entzündlichen Schwellungen; zu diesen gehört das syphilitische und tuberkulöse Granulom und das Lymphogranulom.

Schon die histologische Differenzierung der einzelnen Formen bietet Schwierigkeiten; um so schwerer ist nun die klinische Diagnose Es lassen sich für die einzelnen Formen weder palpatorisch sichere Charakteristika angeben, noch läßt sich die Blutuntersuchung für die Differentialdiagnose verwerten. Es müssen nach längerer Beobachtung alle Symptome gegeneinander abgewogen werden. Im Zusammenhang mit dem klinischen Befunde ermöglicht uns die histologische Untersuchung wohl immer die richtige Diagnose. Seemann.

## VII. Stimme und Sprache.

**Über Erfahrungen mit Stimmstörungen bei Kriegsteilnehmern.** Von Karl Beck, Heidelberg. (Passow und Schäfer. Beiträge usw. Bd. XI. H. 1 bis 3.)

Verf. faßt seine Ausführungen dahin zusammen, daß die psychogenen Störungen der Stimme bei Kriegsteilnehmern keinen spezifischen Charakter und in ihrer Erscheinungsform nichts wesentlich Neues zeigen. Dagegen stellt die Suggestivtherapie eine wesentliche Bereicherung dar und dürfte auch in der Friedenspraxis gelegentlich geeignete Verwendung finden. Die Behandlung des Kranken darf mit der Beseitigung des Symptoms nicht abgeschlossen werden, sondern er bedarf noch durch geraume Zeit psychischer Behandlung und Beaufsichtigung. Als beste Nachbehandlung empfiehlt Verf. die Wiederaufnahme der Arbeit unter ärztlicher Kontrolle. Bondy.

Generated on 2019-10-24 16:24 GMT / http://hdl.handle.net/2027/uc1.b3252768
Public Domain in the United States, Google-digitized / http://www.hathitrust.org/access_use#pd-us-google
Digitized by Google
Original from UNIVERSITY OF CALIFORNIA

# Inaugural-Dissertationen.

## Deutsche Universitäten im Jahre 1919.

Zusammengestellt von **H. Marschik.**

(Siehe auch das 4. und 5. Heft.)

Sartorius Josef, Über Meningitis nach Ohrerkrankungen. Würzburg.
Schaefer Hans, Beitrag zur Lehre von den Entzündungen spezifischer und nicht spezifischer Natur in der Hypophyse. Jena.
Scheider Herbert, Asthma bronchiale. Greifswald.
Scherpf Hermann, Über traumatische Trommelfellrupturen. Würzburg.
Schlee Hans, Weitere systematische Untersuchungen der Hypophyse des Rindes. Unter spezieller Berücksichtigung der Kastrations- und Trächtigkeitsveränderungen des Vorderlappens. Würzburg.
Schmidt Gerhard, Zur Behandlung der Fremdkörper in den Lungen. Berlin.
Schröder Erich, Über die Möglichkeit, von den Luftwegen aus die Bronchialdrüsen tuberkulös zu infizieren, ohne gleichzeitig in der Lunge tuberkulöse Veränderungen hervorzurufen. Tübingen.
Schultz Jes, Über Ösophagusdivertikel. Marburg.
Semmler Rolf, Über Karzinome im Halsteil der Speiseröhre. Berlin.
Semrau Franz, Über multiple einseitige Hirnnervenlähmung. Breslau.
Seul Johannes, Beitrag zur Kasuistik der Gaumenspaltoperationen. Berlin.
Staffel Rudolf, Über die tödliche Spätblutung nach Tracheotomie bei Diphtherie. Gießen.
Steurer Otto, Über Blutungen aus dem Ohr und den oberen Luftwegen infolge vasomotorischer Störungen. Tübingen.
Schreck Kornel, Über Labyrintherkrankungen. Würzburg.
Sturhahn Karl, Keratitis neuroparalytica nach Alkoholinjektion im Ganglion Gasseri. Heidelberg.
Stutz Walter, Über Parotisgeschwülste. Berlin.
Take Wilhelm, Über das System der Mundschleimhautdrüse. Berlin.
Toepler Bernhard, Die echten Diphtherie- und die Pseudodiphtheriebazillen. Berlin.
Ullmann Julius, Über Rekurrenslähmung bei gutartigem Kropf. Freiburg i. Br.
Weber Otto Karl, Beitrag zur Plastik bei stark abstehenden Ohrmuscheln (Otopexie). Marburg.
Weihl Albert, Das Ansaugen der Nasenflügel. Würzburg.
Wolz Gertrud, Über die Lage des Ohrpunktes (der Ohrachse in Beziehung zum Schädel und Gehirn). Würzburg.
Yramillo Infante Carlo A., Über psychogene Hör- und Sprachstörungen bei Kriegsteilnehmern. Bonn.

Digitized by Google
Original from UNIVERSITY OF CALIFORNIA
Generated on 2019-10-24 16:24 GMT / http://hdl.handle.net/2027/uc1.b3252768
Public Domain in the United States, Google-digitized / http://www.hathitrust.org/access_use#pd-us-google

# Otologischer Teil.

## Original-Artikel.

Aus der Universitätsklinik für Ohren-, Nasen- und Kehlkopfkrankheiten in Wien (Vorstand Prof. Neumann) und der Universitätsklinik für Dermatologie und Syphilis in Wien (Vorstand Hofrat Prof. G. Riehl).

## Ohrenerkrankungen im Verlauf der Syphilis
### auf Grund einer 10 Jahre umfassenden Statistik.

Von

Dozent Dr. **Oscar Beck**, Assistent der Klinik Neumann, und Dozent Dr. **Wilhelm Kerl**, Assistent der Klinik Riehl.

Überblickt man die Fortschritte in der Kenntnis der Syphilis während der letzten drei Dezennien, so ergeben sich vier große Tatsachen. Die gelungene Überimpfung auf Tiere, Affen und Kaninchen (Metschnikoff und Roux 1903, Bertarelli, Grouven, Uhlenhut und Mulzer u. a.), die Entdeckung des Erregers (1905) durch Schaudin und Hoffmann, die Seroreaktion durch Wassermann (1905) und die Einführung des Salvarsans in die Therapie durch Ehrlich (1910). Haben diese drei Tatsachen als solche die Kenntnis von der Pathologie und Klinik der Lues wesentlich gefördert, so wurden durch sie indirekt noch weitere Fortschritte gezeitigt, weil sie immer neue Veranlassung zu genauerer Beobachtung des Kranken und zu intensiverem Studium der Begleit- und Folgeerscheinungen, nicht nur an der Haut, sondern auch an den Sinnesorganen und dem Zentralnervensystem boten. Insbesondere ist durch das Salvarsan die Frage nach der Beteiligung von Auge und Ohr im Verlaufe der Syphilis in den Vordergrund gerückt worden. Denn kurze Zeit nach Einführung des Ehrlichschen Mittels wurde von verschiedenen Seiten über Schädigungen von Auge und Ohr berichtet. Allerdings waren die Schädigungen des Auges durch Arsazetin, dem Vorpräparat des Salvarsans, derart intensiv und Erblindung als Folge sichergestellt, daß es als Heilmittel gegen Syphilis vollständig aufgegeben wurde. Über Hörschädigungen nach Arsazetin liegen aber keine Berichte vor. Auch nach Salvarsan wurde zuerst über Augenschädigungen berichtet und erst später wuchsen die Mitteilungen über Ohrerkrankungen zu einer stattlichen Anzahl an.

Dies mag seinen Grund darin haben, daß der Kranke schon die geringsten Sehstörungen unangenehm und lästig empfindet, während leichte Hörschädigungen, besonders wenn sie einseitig sind, dem Kranken unbemerkt bleiben. Gerade durch die Erfahrungen nach Arsazetin wurde dem Auge von Seite der Ärzte mehr Aufmerksamkeit geschenkt, während



Digitized by Google
Original from UNIVERSITY OF CALIFORNIA
Generated on 2019-10-24 16:24 GMT / http://hdl.handle.net/2027/uc1.b3252768
Public Domain in the United States, Google-digitized / http://www.hathitrust.org/access_use#pd-us-google

das Ohr immer stiefmütterlich behandelt wurde. Alarmierend wirkten erst Fälle mit vollständiger Ertaubung, schweren Gleichgewichtsstörungen und Menièreschen Erscheinungen. Dies war nun die Veranlassung, Kranke mit Klagen über Ohrensausen und anderen geringfügigen Beschwerden das Ohr betreffend, der spezialärztlichen Untersuchung zuzuführen. Später wurde an den venerischen Stationen des allgemeinen Krankenhauses jeder Kranke vor der Salvarsanbehandlung, einerlei ob er normal hörend war oder nicht, einer Ohruntersuchung zugeführt. Denn gerade als sich Debatten darüber entwickelten, ob die nach Salvarsan beobachteten Ohrerkrankungen ein post hoc oder propter hoc darstellen, machte sich der Mangel einer verläßlichen Statistik hart fühlbar, aus der zu ersehen gewesen wäre, wie oft das Gehörorgan und speziell sein nervöser Anteil im Verlaufe der Syphilis in Mitleidenschaft gezogen wird.

In den späteren Stadien der Syphilis waren den Otiatern auch aus der Vorsalvarsanzeit Gehörschädigungen, selbst Taubheit wohl bekannt. Was aber nach Salvarsan befremdend und atypisch wirken mußte, war das gehäufte Auftreten von Akustikusschädigungen im Frühstadium der Syphilis. Denn die von einigen Dermatologen gegebene Erklärung, daß durch das Salvarsan der Verlauf der Syphilis insofern modifiziert wird, daß es unerwartet früh zu Spätformen der Lues kommt, daß also die Krankheitsstadien in rascherer Folge durchlaufen werden, ist ein Einwand, der wohl nie recht begründet, heute ganz verlassen wurde. Er kann also zur Erklärung der Ohrerscheinungen im Frühstadium einer mit 606 behandelten Syphilis nicht herangezogen werden. Wohl wurde von manchen Autoren, so von Frey, eine Zusammenstellung schwerer Akustikusschädigungen im Frühstadium der Syphilis ausgearbeitet.

Wie interessant auch die Arbeiten von Frey sein mögen, so handelt es sich doch nur um ein Zusammentragen von Einzelbeobachtungen, die mangels Zusammenhanges mit einem großen Material in statistischem Sinne nicht gut verwertbar sind. Sie können nie die Frage beantworten, wie oft im Frühstadium der Syphilis das Ohr mitaffiziert ist, sondern sie beweisen nur, woran nie gezweifelt wurde, daß auch im Frühstadium Ohraffektionen statthaben; wohl muß man Frey zu seiner Behauptung beipflichten, daß Akustikuserscheinungen viel häufiger beobachtet als beschrieben und noch viel häufiger vorkommen, als sie beobachtet wurden.

Trotzdem kann auch heute, nach einer Beobachtungszeit von 10 Jahren, während welcher ungezählte Salvarsaninjektionen gegeben wurden, behauptet werden, daß der Akustikus am häufigsten unter allen Hirnnerven betroffen ist, was auch Benario zugibt, der genaue statistische Aufstellungen aus dem Material verschiedener Kliniken gesammelt hat. Diese anerkannte Häufigkeit der Ohraffektionen wurde zu Beginn der Salvarsantherapie deshalb so hoch gewertet, weil man erstens keinen Überblick darüber hatte, wie oft im Verlauf der nicht mit 606 behandelten

Digitized by Google
Original from UNIVERSITY OF CALIFORNIA
Generated on 2019-10-24 16:24 GMT / http://hdl.handle.net/2027/uc1.b3252768
Public Domain in the United States, Google-digitized / http://www.hathitrust.org/access_use#pd-us-google

Lues Erscheinungen vom Ohre auftraten und weil zweitens auch Fälle herangezogen und publiziert wurden, die in der Vorsalvarsanära der klinischen Beobachtung entgangen sind.

Der Zweck unserer Zusammenstellung ist nun folgender: An der Hand der Protokolle und fortlaufenden Krankengeschichten, die sich auf das liegende Material von Syphilis mit Ausschluß von ambulant behandelten Pat., über die keine fortlaufende Krankengeschichten geführt wurden, beziehen, und einen Zeitraum von 10 Jahren umfassen, zwei Hauptfragen der Klärung näher zu bringen. Zunächst: wie oft wird das Gehörorgan bei Luetikern erkrankt befunden, und zwar derart, daß ein Kausalnexus zwischen Lues und Ohraffektion besteht. Ferner: wie verteilt sich die Häufigkeit bei syphilitischen Ohrerkrankungen auf Hg-Pat. und auf mit Salvarsan kombiniert Behandelte. Außerdem ergibt sich eine Zahl von Detailfragen:

*a*) Beeinflussung der Otosklerose durch die Lues.

*b*) Beeinflussung schon bestehender nervöser Ohrerkrankungen durch Syphilis, mit besonderer Berücksichtigung der Berufsschwerhörigkeit.

*c*) Akute Mittelohraffektionen und Lokalisation luetischer Manifestationen in den obersten Luftwegen.

*d*) Außerdem bietet unser Material die Möglichkeit, auf die Herxheimerreaktion im Oktavusgebiet und die sogenannte Neurorezidive näher einzugehen.

Speziell in der älteren otologischen Literatur — in der dermatologischen ist überhaupt nichts darüber zu finden — wurden Statistiken über den Zusammenhang von Syphilis und Ohr ausgearbeitet. Sie stammen aber zum großen Teil aus einer Zeit, in der die Diagnose der Syphilis und speziell der latenten Formen eines objektiven sicheren Kriteriums entbehrten. So behauptet z. B. Schubert, daß seine Zusammenstellung keinen Anspruch auf absolute Verläßlichkeit machen könne, „da man doch nicht jeden Ohrerkrankten am ganzen Körper zu untersuchen pflegt und wenn nicht in die Augen springende Symptome von Syphilis vorhanden sind, der betreffende Fall seiner Statistik entgangen ist".

Schubert fand unter 2000 Kranken in einem Zeitraum von 5 Jahren 43mal Syphilis bei Ohrenkranken. Jedoch konnte nur bei 33 Fällen ein Kausalnexus zwischen der mit Sicherheit konstatierten Lues und dem Ohrleiden erhoben werden. Dies gäbe einen Prozentsatz von 1·65%. Die gesamte Zahl scheint dem Autor zu nieder angesetzt und er verweist auf zwei Fehlerquellen. Die erste sei darin gelegen, daß die Entscheidung zuweilen unmöglich ist, ob das an einem syphilitischen Individum beobachtete Ohrenleiden auch wirklich durch die Syphilis erzeugt ist. Zweitens mögen Fälle mit sicherer Syphilis seiner



Digitized by Google
Original from UNIVERSITY OF CALIFORNIA
Generated on 2019-10-24 16:24 GMT / http://hdl.handle.net/2027/uc1.b3252768
Public Domain in the United States, Google-digitized / http://www.hathitrust.org/access_use#pd-us-google

Statistik entgangen sein. Die Durchsicht seiner Tabellen ergibt, daß sich unter diesen 43 Fällen nur 4 Labyrinthaffektionen finden, unter denen ein Fall von Hirnsyphilis mit Symptomen von seiten des Trigeminus, Fazialis und Kochlearis figuriert.

Rohden und Kretschmann haben unter 42 Fällen von Nerventaubheit 3mal Syphilis als ätiologisches Moment erhoben.

Schmiegelow hat unter 600 Ohrenkranken 44mal Labyrintherkrankungen gesehen, von denen 14 durch Syphilis bedingt waren.

Bruckner fand 7% syphilitische Nervenkrankheiten.

Habermann, der das Material der dermatologischen Klinik Jarisch untersuchte, hat 66 Fälle von Erkrankungen des Akustikus beobachtet, davon entwickelten sich 34 im sekundären Stadium der Lues, und zwar 15mal gleichzeitig mit dem Beginn der allgemeinen Syphilissymptome, in drei Fällen soll die Ohrerkrankung der Hauteruption um einige Tage vorangeeilt sein.

Mann (zit. nach Habermann) fand unter 16 Fällen 3 Fälle mit Labyrinthsyphilis, davon 2 kombiniert mit einer Erkrankung des mittleren Ohres.

Gradenigo erklärt die Affektion des inneren Ohres für weit seltener als die des mittleren Ohres. Häufiger wurden die syphilitischen Erkrankungen des inneren Ohres auf der Schwartzschen Klinik in Halle beobachtet und Weise rechnet von 59 Fällen von luetischer Erkrankung des Ohres ausschließlich der hereditären Form, 27 auf Erkrankungen des inneren Ohres.

Unter 65 von Mayer verwerteten Fällen, die aus der Grazer Klinik stammen und bis auf das Jahr 1896 zurückdatieren, fanden sich 20% mit Ohrerscheinungen, die sich in der 3. bis 4. Woche nach dem Primäraffekt entwickelten. Doch meint Habermann, daß sich noch viel größere Zahlen für die Erkrankung des Ohrlabyrinths ergeben, da außer seinen 66 Fällen von Labyrinthsyphilis auch ein großer Teil seiner unter den von Mittelohrsyphilis erwähnten Kranken hierher zu rechnen wäre.

Eine allen exakten Anforderungen entsprechende, statistische Berechnung hat Alexander an dem Material seiner Abteilung und seiner Privatpraxis angestellt. Dieses Material umfaßt jährlich ungefähr 5000 Ohrenkranke. Die genaue statistische Verarbeitung des Beobachtungsmaterials zweier aufeinanderfolgender Jahre ergibt für eine Gesamtmenge von ungefähr 10.000 Ohrenkranken folgende Zahlen:

8 Fälle von luetischer Erkrankung des äußeren Ohres,

20 Fälle von luetischen Mittelohrerkrankungen,

130 Fälle von luetischen Erkrankungen des Innenohres und des Nerv. octavus.

Aus dieser Zusammenstellung ergeben sich auf ungefähr 10.000 Fälle von Ohrenkrankheiten 158 Fälle von luetischer Ohrerkrankung, d. h. ungefähr 1·5% des klinischen Krankenmaterials. Tatsächlich dürfte

Digitized by Google
Original from UNIVERSITY OF CALIFORNIA
Generated on 2019-10-24 16:24 GMT / http://hdl.handle.net/2027/uc1.b3252768
Public Domain in the United States, Google-digitized / http://www.hathitrust.org/access_use#pd-us-google

sich, wie Alexander meint, die Häufigkeit höher stellen, da viele Fälle von rasch vorübergehenden, leichten Störungen im sekundären Stadium und von chronischer mäßiger Schwerhörigkeit bei Tabes dem Ohrenarzt nicht zugeführt werden. Alexanders Untersuchungen an der syphilidologischen Klinik Finger haben nach sorgfältigem Ausscheiden aller Fälle von zufälligem Zusammentreffen von Ohrleiden und Lues ohne ätiologischen Zusammenhang 15 bis 18% von luetischen Ohrerkrankungen ergeben. Eine nähere Angabe, auf welchen Zeitraum und auf welche Gesamtzahl der Luetiker sich die Untersuchungen erstrecken, ist nicht vermerkt.

Alle diese Zusammenstellungen beziehen sich entweder auf die Prozentzahlen von luetischen Ohrerkrankungen im Rahmen der Ohraffektionen überhaupt, oder sie haben den Mangel, daß keine genaueren Daten über die Gesamtzahl der untersuchten Luetiker und über die klinischen Bilder der Lues bei den an Ohraffektionen erkrankten Syphilitikern zu ersehen sind. So weist Frey auch in seiner mühsamen und dankenswerten Zusammenstellung darauf hin, daß eine systematische, otologische Untersuchung des gesamten Luesmaterials einer großen Station eigentlich noch nicht vorliegt.

Die Statistik unserer Fälle umfaßt einen Zeitraum von 10 Jahren, während welcher Zeit sämtliche in den Krankenstand der Klinik Riehl aufgenommene Luetiker, einerlei ob sie über Ohrenbeschwerden klagten oder nicht, der otiatrischen Untersuchung zugeführt wurden. Dadurch konnten auch geringe Ohraffektionen der Beobachtung nicht entgehen; außerdem bot dies den Vorteil, genaue Anhaltspunkte über die Zeit des Auftretens etwaiger Erkrankungen teils durch die Krankenbeobachtung, teils durch die Anamnese zu erheben. Daß die modernen Fortschritte in der Untersuchungstechnik in beiden Spezialgebieten zur Anwendung kamen, soll nicht besonders hervorgehoben werden.

Die Gesamtzahl der untersuchten Luetiker beträgt 2390, unter diesen fanden sich mit Ausschluß der hereditären Syphilis 150 Ohraffektionen = 5·27%.

Erkrankungen des äußeren Ohres (Ohrmuschel, äußerer Gehörgang) wurden, weil otologisch ein Zusammenhang mit Lues weniger Interesse hat, nicht berücksichtigt.

Von den 150 Fällen betrafen 63 das Mittelohr, 87 das innere Ohr.

Ferner wurden chronische Mittelohrkatarrhe oder chronische Mittelohreiterungen, bei denen kein ursächlicher Zusammenhang mit der Lues erwiesen werden konnte, gänzlich ausgeschlossen, sie figurieren also unter Syphilis-Ohrgesunden. Auch blieben solche Innenohrerkrankungen unberücksichtigt, die mit der Lues deshalb in keinen Zusammenhang gebracht werden konnten, weil sie vor der Aquisition der Lues bereits bestanden.

Digitized by Google
Original from UNIVERSITY OF CALIFORNIA
Generated on 2019-10-24 16:24 GMT / http://hdl.handle.net/2027/uc1.b3252768
Public Domain in the United States, Google-digitized / http://www.hathitrust.org/access_use#pd-us-google

Es reduziert sich daher die Zahl der Ohrerkrankungen auf 93. Das gibt einen Prozentsatz von 3·89%. Diese Zahl faßt allerdings nur solche Fälle in sich, bei denen unter rigoroser Beurteilung ein ursächlicher Konnex Ohrleiden-Syphilis vorhanden ist.

Diese 93 Fälle sollen der besseren Übersicht wegen nach 4 Gesichtspunkten gruppiert werden:

*A.* Mittelohraffektionen,

*B.* Herxheimerreaktion im Oktavusgebiet und an der Haut.

*C.* Innerohrerkrankungen bei nicht mit Salvarsan behandelten Patienten,

*D.* Innerohrerkrankungen bei Salvarsan-Patienten.

Gesamtzahl der Luetiker 2390, davon ohrenkrank 150 = 6·27%.

| 150 Ohrenkranke | | | |
|---|---|---|---|
| mit sicherer luetischer Ätiologie 93 (3·89%) | | | Zusammenhang mit Lues nicht erwiesen 57 |
| Mittelohr 16 (0·66%) | Innerohr, ohne Salvarsan 44 (1·8%) | Innerohr nach Salvarsan 33 (1·38%) | darunter 4 Otosklerosen und 6 Berufsschwerhörigkeiten |

Es ist keine Frage, daß die Prozentzahlen der Innerohraffektionen, sowohl bei Salvarsanfällen, als auch bei Hg-Patienten niedriger sind, als sie der Wirklichkeit entsprechen. Denn leichte Akustikuserkrankungen mit Herabsetzung der oberen Tongrenze und leichtester Reduktion des Gehörs mußten der Statistik deshalb entgehen, weil nach der Injektion nur solche Pat. neuerlich zur Untersuchung kamen, die über irgendwelche Ohrsensationen klagten. Leichteste Akustikusaffektionen mit Einschränkung der oberen Tongrenze und ganz geringgradiger Herabsetzung der Hörschärfe bleiben aber den Pat. sehr oft unbemerkt.

### Mittelohr.

Wie bereits eingangs erwähnt, haben wir Fälle mit chronischen Mittelohreiterungen in unsere Aufstellung nicht einbezogen, auch dann nicht, wenn die Lues auf Jahre zurückdatierte und anamnestisch älter war als die Mittelohreiterung. Wir haben dabei den Standpunkt vertreten, daß wir eine Mittelohreiterung so lange nicht als luetisch ansprechen können, bis nicht objektive Anhaltspunkte für die luetische Ätiologie beizubringen sind. Dies ist aber heute noch nicht möglich. Wohl hat Schmuckert behauptet, in einem Falle von Mittelohreiterung mit rezenten Lueserscheinungen im Pharynx die Spirochaeta pallida nachgewiesen zu haben. Ohne Schmuckerts Befunde anzweifeln zu wollen, muß doch festgestellt werden, daß in eitrigen Syphiliden die Darstellung der Spirochaeta pallida bisher kaum gelang.

Digitized by Google
Original from UNIVERSITY OF CALIFORNIA
Generated on 2019-10-24 16:24 GMT / http://hdl.handle.net/2027/uc1.b3252768
Public Domain in the United States, Google-digitized / http://www.hathitrust.org/access_use#pd-us-google

Wir können daher nur von Mittelohrentzündungen bei Luetikern sprechen und diese haben für die vorliegende Statistik kein Interesse, selbst wenn man annehmen wollte, daß durch luetische Schleimhautveränderungen im Pharynx die Otitis entstanden ist.

Unsere Fälle haben das gemeinsam, daß die bestehenden Mittelohraffektionen nicht nur gleichzeitig mit luetischen Erscheinungen in den obersten Luftwegen auftraten, sondern nach dem Abklingen der luetischen Manifestationen sich zurückbildeten. Ein Zusammenhang zwischen Lues und Mittelohr nehmen wir nur insofern an, als die Lues das auslösende Moment für jene Schleimhautveränderungen war, die die Tubenveränderungen bewirkten. Für die Ätiologie der Mittelohraffektion selbst kommt ihr keine andere Rolle zu als z. B. einer Angina. Von diesem Gesichtspunkt aus haben wir 16 derartige Fälle notiert. Zum Gesamtmaterial der Luetiker beträgt dies 0·66%, zu den Ohrkomplikationen, die mit Lues in Zusammenhang stehen, 16%.

Von den 16 Fällen entfallen auf

das sekundäre Stadium 14,
das tertiäre Stadium . 2.

Bei den tertiären handelt es sich um Rachengummen.

Bei den sekundären um Papeln an den Tonsillen in 6 Fällen.

Um Papeln der Mundschleimhaut und am Gaumen in 5 Fällen.

Um 3 Fälle mit Angina specifica knapp vor der Allgemeineruption.

Die Zahl unserer Mittelohraffektionen ist auffallend gering. Die Statistiken der älteren Autoren Buck, Schubert, Ravogli, Habermann usw. beziehen sich nur auf das Vorkommen von derartigen Ohrerkrankungen bei Syphilitikern im Verhältnis zu den Ohrerkrankungen im allgemeinen. Daher sind unsere Zahlen, die sich auf das Gesamtmaterial von Luetikern, auch Ohrgesunder, erstrecken, nicht damit zu vergleichen. Im Widerspruch stehen wir mit der Behauptung Habermanns, daß im tertiären Stadium der Syphilis Erkrankungen des Mittelohrs häufiger vorzukommen scheinen als im sekundären. Auch Alexanders Ansicht, daß im rezenten Luesstadium Mittelohraffektionen selten sind, findet durch unsere Statistik keine Bestätigung, da wir gerade bei rezenten Luesfällen Katarrhe gesehen haben.

## Beruf und Syphilis.

Daß gewisse Berufe für Hirnsyphilis prädisponierend wirken sollen, ist eine Angabe, die man schon in der älteren Literatur verzeichnet findet. Es sei nur kurz angeführt die Disposition geistiger Berufe für die progressive Paralyse, ebenso die Einwirkung von Hitze, speziell der strahlenden Wärme für die Entstehung der metaluetischen Erkrankungen und der Hirnsyphilis.

Diese Autoren nehmen an, daß die psychischen Affekte bzw. die strahlende Wärme einen Locus minoris resistentiae schafft, an dem das Syphilisvirus leichter seine pathologischen Veränderungen setzen kann.

Digitized by Google
Original from UNIVERSITY OF CALIFORNIA
Generated on 2019-10-24 16:24 GMT / http://hdl.handle.net/2027/uc1.b3252768
Public Domain in the United States, Google-digitized / http://www.hathitrust.org/access_use#pd-us-google

Analog liegen die Verhältnisse beim menschlichen Ohr. Individuen, die durch ihren Beruf starken Schalleindrücken und intensivem Lärm ausgesetzt sind, zeigen häufig Erkrankungen der nervösen Anteile des Kochlearapparates, die als Berufsschwerhörigkeit (Schlosser, Kesselschmiede usw.) genau bekannt sind.

Daß bei einem luetischen Individuum durch eine vorausgegangene traumatische Läsion des inneren Ohres eine gewisse Prädisposition für eine luetische Labyrintherkrankung gegeben ist, glaubt Alexander auf Grund eigener Beobachtungen annehmen zu können. Er sah 4 in diese Gruppe einschlägige Fälle, bei welchen durch Einwirkung verschiedener Traumen (Verletzungen, Detonation, professioneller Schädlichkeiten) eine Laesio auris internae mit Herabsetzung der Hörschärfe erfolgte, die Jahre hindurch konstant blieb, um 2 bis 4 Jahre nach Aquisition einer Lues eine Verschlechterung zu erfahren. Daß der Beruf der Schmiede und Schlosser diese zu Akustikusaffektionen im Verlauf der Syphilis besonders empfänglich macht, versucht Benario durch seine Zusammenstellung zu bestätigen. Dieser Kategorie wären nach Benario noch Mechaniker und Maschinisten hinzuzufügen, ferner Bahnbedienstete und Chauffeure. Er wirft die Frage auf, ob es sich nicht bei diesen Fällen um eine wirklich traumatische Syphilis handeln kann, oder ob man an die Edingersche Aufbrauchtheorie denken müßte.

Unter unseren gesamten Luespatienten fanden sich 12mal Affektionen bei Individuen, die in diese Kategorie einzureihen wären. 6mal wurde die nervöse Schwerhörigkeit schon bei Spitalseintritt konstatiert. Aus der Anamnese geht jedoch hervor, daß die Schwerhörigkeit auf längere Zeit zurückreicht, sicher aber ihr Beginn schon vor die Akquisition der Lues fällt. Bei 4 Fällen von diesen war das Alter der Syphilis zwischen 3 und 6 Monaten, während welcher Zeit die Hörweite derart gesunken ist, daß sie als Kontraindikation für die Salvarsantherapie aufgefaßt wurde. Während bei den 2 übrigen Fällen nicht nur die Schwerhörigkeit, sondern auch die Lues auf Jahre zurückreichte und sich nicht feststellen ließ, inwieweit der Beruf und inwieweit die Lues die Herabsetzung der Hörschärfe bedingten, war bei den anderen 4 Fällen ein Sinken der Hörschärfe seit dem Bestehen der Lues eingetreten.

Bei den anderen 6 Pat., von denen 3 Chauffeure, 2 Schlosser, 1 Maschinist war, wurde vor Einleitung der Kur das Ohr gesund befunden. In einem Zeitraum von 4 bis 12 Wochen nach der Salvarsaninjektion traten die Ohrerscheinungen auf.

Bei Fall I trat 2 Monate nach Beginn der Salvarsanbehandlung, die wegen bestehendem Herzfehler äußerst vorsichtig durchgeführt wurde (Dos. III [0·3], Dos. V [0·5] Altsalvarsan), eine Ausschaltung eines Vestibularnerven bei positivem Wassermann auf, die sich in der Folgezeit zurückbildete. Der Kranke zeigte außerdem später wiederholt periostale Schwellungen und auch eine Parese des Okulomotorius, die auf antiluetische Kur wieder vollständigen Rückgang

Digitized by Google
Original from UNIVERSITY OF CALIFORNIA
Generated on 2019-10-24 16:24 GMT / http://hdl.handle.net/2027/uc1.b3252768
Public Domain in the United States, Google-digitized / http://www.hathitrust.org/access_use#pd-us-google

zeigten. Die Affektion des Vestibularnerven ebenfalls als Folge einer periostalen Schwellung zu deuten, ist deshalb schwer möglich, weil von seiten des Kochlearapparates keine pathologischen Veränderungen bestanden.

Bei Fall II bestand ebenfalls eine Vestibularaffektion mit Schwindel und spontanem vestibularen Nystagmus bei erhaltener Labyrinthreaktion. Außerdem klagte der Pat. über Ohrensausen am selben Ohr, für das objektiv am Kochlearapparat kein Anhaltspunkt zu finden war. Die Erscheinungen traten 2 Wochen nach der Salvarsaninjektion auf.

Fall III ist insofern bemerkenswert, als sich bei einer Sklerose mit positiver Seroreaktion, die abortiv behandelt wurde, 10 Wochen nach der Salvarsaninjektion komplette Taubheit und Ausschaltung des Vestibularapparates einstellte. Zur Zeit des Auftretens der Ohraffektion war die Wassermannreaktion negativ.

Fall IV. Vier Wochen alte Lues mit Sklerosenrest und Papeln im Gesicht. Vier Wochen nach der Salvarsaninjektion (2mal 0·4 Altsalvarsan) beiderseits hochgradige Laesio auris internae.

Fall V. Sklerosenrest mit makulosem Exanthem, 2mal 0·4 Altsalvarsan. Nach der 1. Injektion starker Herxheimer an der Haut. 3 Monate post injectionem beiderseitige Erkrankung des Hörnerven mit Reduktion des Gehörs auf 2 *m*, spontanem Nystagmus nach rechts und deutliche Untererregbarkeit des Vestibularapparates.

Fall VI. Seit 4 Wochen Initialsklerose, Papeln am Skrotum und an der Zunge, 0·45, 0·75 Neosalvarsan. Nach zirka 4 Wochen beiderseits Affektion des Hörnerven leichteren Grades und spontanem Vestibularnystagmus nach links bei erhaltener, aber herabgesetzter Vestibularreaktion.

Aus dieser Zusammenstellung ergibt sich, daß Individuen, die Berufsklassen angehören, bei denen Gehörschädigungen durch die Profession bedingt sind, auch bei vorher gesundem Ohr nach der Infusion von Salvarsan zu Schädigungen im kochlearen und vestibularen Anteil des Ohres neigen. Auf eine Erklärung dieser, durch unsere Statistik erhärteten Tatsache wollen wir nicht weiter eingehen, weil diese über eine unbewiesene Hypothese nicht hinausginge. Jedoch darf man praktisch trotzdem den Schluß ziehen, auch bei ohrgesunden Individuen, die durch ihre Berufstätigkeit zu Hörnerverkrankungen disponieren, Salvarsan überhaupt nicht oder nur in geringen Dosen anzuwenden; denn durch die Schädigungen des Berufes scheint schon ein Locus minoris resistentiae im Oktavus geschaffen zu sein, auch in jenen Fällen, wo für dessen Diagnose klinisch keine Belege zu erbringen sind.

### Otosklerose.

Die Otosklerose mit Syphilis in ätiologischen Konnex zu bringen oder sie nach Gradenigo als Ausdruck einer Lues hereditaria tarda im

Digitized by Google
Original from UNIVERSITY OF CALIFORNIA
Generated on 2019-10-24 16:24 GMT / http://hdl.handle.net/2027/uc1.b3252768
Public Domain in the United States, Google-digitized / http://www.hathitrust.org/access_use#pd-us-google

Sinne Fourniers aufzufassen, ist heute bereits widerlegt. Auch die serologischen Untersuchungen an Otosklerosen und Otosklerosefamilien (Arzt, Busch, Zange, O. Beck) haben ein negatives Ergebnis gezeitigt. Obgleich es keines weiteren Beweises bedarf, so spricht das Vorkommen von Initialsklerosen bei Otosklerotikern dafür, daß kein wie immer gearteter Zusammenhang zwischen Otosklerose und Syphilis besteht. Denn ein bereits infiziertes oder hereditär luetisches Individuum ist mit verschwindenden Ausnahmen gegen eine Reinfektion immun. Uns erscheint es aber wichtig festzustellen, wie und ob das Gehör eines Otosklerotikers durch den Verlauf einer Lues beeinflußt wird. Daß wir unter unserem Material nur 4 Fälle von Otosklerose haben, erklärt sich aus der Zurückhaltung, mit der diese Diagnose gestellt wurde. Erst nach mehrmaliger Untersuchung, nach Prüfung der Hörweite vor und nach dem Katheterismus, nach Besserung des Gehörs bei Prüfung mit dem Gehörschlauch und nach Feststellung der Heredität wurde diese Diagnose gestellt. Ferner haben wir auf das Moment der Doppelseitigkeit der Ohraffektion besonders geachtet, um nicht Adhäsivprozesse, die Otosklerose vortäuschen konnten, in die Statistik aufzunehmen.

Unsere Otosklerosen zeigten bedeutende Herabsetzung des Gehörs, in einem Falle bestanden auch Schwindelerscheinungen, die Höraffektion datierte anamnestisch auf Jahre zurück. Dem Geschlecht nach gehören 2 Fälle dem männlichen, 2 dem weiblichen an. Alle 4 befanden sich im 26. bis 30. Lebensjahre; durchwegs besteht eine rezente Lues nicht über den 6. Monat post infectionem.

Wegen der Hochgradigkeit der Hörstörung und von der Annahme ausgehend, daß man einem minderwertigen Gehörorgan, wie es die Otosklerose darstellt, keine weitere Noxe ohne Gefahr für das Gehör zumuten dürfe, wurde bei allen das Salvarsan als kontraindiziert aufgefaßt und eine Quecksilberkur durchgeführt. Daher gibt unsere Statistik keinen Aufschluß über die Beeinflussung der Otosklerose durch Salvarsan.

Durch die Lues als solche, sowie durch die Quecksilberbehandlung wurde das Gehör dieser Otosklerotiker nicht beeinflußt und es war am Tage der Spitalsentlassung gleich dem beim Spitalseintritt.

Die Zahl unserer Fälle ist zwar sehr klein, jedoch ist die Beobachtung und die Evidenzführung so genau, daß wir doch glauben, annehmen zu können, die Otosklerose werde durch die Lues quoad Gehör nicht oder nur ganz ausnahmsweise verschlechtert.

Besonders bei einem Kranken bestand eine vorgeschrittene Otosklerose mit positivem Rinne- und Schwindelerscheinungen, also mit Übergreifen auf das Labyrinth. Auch dieser Kranke blieb durch die luetische Infektion in seinem Gehör unbeeinträchtigt.

### Herxheimerreaktion.

Insgesamt wurden 2332 Pat. mit Salvarsan behandelt bei vorher normalen Gehörorganen. Unter diesen zeigten 14 eine deut-

Digitized by Google
Original from UNIVERSITY OF CALIFORNIA
Generated on 2019-10-24 16:24 GMT / http://hdl.handle.net/2027/uc1.b3252768
Public Domain in the United States, Google-digitized / http://www.hathitrust.org/access_use#pd-us-google

liche Herxheimerreaktion an der Haut. Bei zweien war gleichzeitig eine Herxheimerreaktion im Ohr; bei zwei Fällen trat nur eine Reaktion im Ohre auf. Bei allen bestand eine Syphilis, deren Erscheinungen der frühen sekundären Periode zuzuzählen waren. Ein Fall unter diesen betraf eine extragenitale Sklerose an der Tonsille. (Siehe umstehende Tabelle.)

Von 14 Fällen, die sämtlich an der äußeren Haut Herxheimerreaktion aufwiesen, finden sich also 2 mit Reaktion im Gebiet des Oktavus. Bei dem einen Fall (Prot. Nr. 225), der vorher normale Gehörorgane zeigte, trat 24 Stunden nach der Injektion von 0·6 Altsalvarsan eine nervöse Schwerhörigkeit mit starkem Ohrensausen in beiden Ohren auf. Fieber bestand nicht, ebenso kein spontaner Nystagmus oder Schwindelgefühl. Bei dem anderen Fall (Prot. Nr. 325) trat ebenfalls 24 Stunden post injectionem von 0·4 Altsalvarsan mit einer Temperatur von 39° an beiden Gehörorganen eine Kochlearaffektion mit starker Reduktion des Gehörs auf. Labyrintherscheinungen waren nicht vorhanden. Innerhalb einiger Tage ließ das Ohrensausen an Intensität nach, gleichzeitig besserte sich das Gehör, um zur Norm zurückzukehren. Beide Male handelte es sich um ausgebreitete Exantheme, in dem einen Fall um ein sukkulentes, papulöses Syphilid, im anderen um ein großmakulöses, konfluierendes Exanthem am Stamm und den Extremitäten.

Syphilidologisch bemerkenswert ist in dem einen Fall (Prot. Nr. 225) das lange Bestehenbleiben der Herxheimerreaktion an der Haut durch 3 Tage. Beide Pat. erhielten die Salvarsaninjektion ohne Vorbehandlung mit Quecksilber.

Die Wichtigkeit dieses Umstandes erhellt aus dem Wesen der Herxheimerreaktion. Diese wurde zuerst von Jarisch, später von Herxheimer bei Syphilitikern nach Hg-Einverleibung beobachtet. Sie besteht darin, daß unter Einwirkung des Antiluetikums bereits bestehende luetische Herde kurze Zeit nach der Einverleibung stärker hervortreten, ein lebhafteres Kolorit zeigen und daß sich um den luetischen Herd ein entzündlicher Hof bildet; sämtliche Phänomene gehen nach zirka 24 Stunden zurück.

Die Ursache der entzündlichen Veränderungen und der bisweilen auftretenden Temperatursteigerungen wurden von Welander, Thalmann u. a. in dem durch Spirochätenzerfall bedingten Freiwerden der Endotoxine erblickt, eine Erklärung, die nicht allgemeine Anerkennung fand, um so mehr, als der Nachweis von Endotoxin in Spirochäten derzeit noch aussteht. So meint Finger, daß die Konzentration der Hg-Präparate viel zu gering sei, um alle Spirochäten zu vernichten, ihr Wert aber vorzugsweise darin bestehe, daß durch das Hg die Bildung von Schutzstoffen angeregt und gefördert wird. Auch Bizzozero sieht die Ursache der Herxheimer reaktion in der direkten Wirkung des Hg auf die Gewebe. Nicht in Vermehrung, sondern in Verminderung der Schutzstoffe des Körpers, die als vorübergehende Folge der Ein-

Digitized by Google
Original from UNIVERSITY OF CALIFORNIA
Generated on 2019-10-24 16:24 GMT / http://hdl.handle.net/2027/uc1.b3252768
Public Domain in the United States, Google-digitized / http://www.hathitrust.org/access_use#pd-us-google

Herxheimer-

| Prot.-Nr. | Alter, Geschlecht | Erscheinungen | Alt-Salvarsan-menge | Fieber | Haut-Herxheimer nach Stunden |
|---|---|---|---|---|---|
| 138 | 47, W. | Rezidiv Roseola | 0·4 | 36 | 2 Tage Kopfschmerzen |
| 169 | 56, W. | Makulo-papulöses Exanthem | 0·6 | 36·8 | Am 2. Tag im Abklingen |
| 200 | 26, W. | Roseola, Papeln an den Tonsillen | 0·6 | 37 | 1 Tag |
| 225 | 30, M. | Grupp. Roseola, Pap. linguae | 0·6 | 36·6 | Am 1. Tag leichter Herxheimer, Kopfschmerzen |
| 325 | 33, M. | Papul. Exanthem, Rücken, Mundwinkel, Kapillitium | 0·4 | 39·3 | Am selben Tag 1. Stunde nach dem Herxheimer Schüttelfrost, Kopfschmerzen |
| 473 | 31, M. | Sklerose und Exanthem, Papeln im Gesicht | 0·4 | 37·6 | Am selben Tag Herxheimer, Kopfschmerzen |
| 490 | 35, W. | Makulo-papulöses Exanthem | I. 0·05<br>II. 0·4 | I. 39<br>II. 36·8 | I. Am nächsten Tag Herxheimer<br>II. am selben Tag Herxheimer, Kopfschmerzen |
| 497 | 28, M. | Makulo-papulöses Exanthem | 0·01 | 39 | Am selben Tag Herxheimer, Kopfschmerzen |
| 505 | 29, M. | Makulöses Exanthem | 0·4 | 37·1 | Am selben Tag Herxheimer I. Tag |
| 511 | 26, M. | Makulöses Exanthem, Sklerosenrest | I. 0·01<br>II. 0·4 | 37·1<br>37 | I. Am selben Tag Herxheimer, Kopfschmerzen, II. Herxheimer |
| 565 | 21, W. | Makulöses Exanthem | I. 0·05<br>II. 0·4 | I. 37<br>II. 39·5 | I. Herxheimer, II. Herxheimer, Schüttelfrost, Diarrhöen |
| 526 | 24, W. | Exanthem, Papeln ad genitale | I. 0·1<br>II. 0·41 | I. 36<br>II. 37·1 | I. Leichter Herxh., II. deutl. Herxh., Kopfschmerzen |

Digitized by Google
Original from UNIVERSITY OF CALIFORNIA
Generated on 2019-10-24 16:24 GMT / http://hdl.handle.net/2027/uc1.b3252768
Public Domain in the United States, Google-digitized / http://www.hathitrust.org/access_use#pd-us-google

**Reaktion.**

| Ohr-Herxheimer nach Stunden | Abklingen des Haut-Herxheimer | Abklingen des Ohr-Herxheimer | Anmerkung |
|---|---|---|---|
| | | | Vor der Behandlung nervöse Schwerhörigkeit |
| | | | Vor der Behandlung Herabsetzung der Perzeptionsfähigkeit |
| | | | |
| Einen Tag nach Injektion starke Affectio nervi cochl. bilat. und Sausen nach 24 Stunden | Am 2. und 3. Tag langsames Abklingen | Nach 2 Tagen | |
| Starkes Ohrensausen durch 24 Stunden und Affectio nervi coch. bilat. | Am 2. Tag Wohlbefinden | Nach zirka 5 Tagen | |
| | Am 2. Tag stark abgeblaßt | | |
| | | | Nach der II. Inj., 5 Tage nach der I. Inj., neuerlicher Herxheimer. Im Jahre 1914 Neos.-Inj. kein Herxheimer |
| | | | |
| | | | |
| | Am 2. Tag Wohlbefinden | | II. Inj. 2 Tage nach der I., neuerlicher Herxheimer |
| | 3. Tag 37·2, 4. Tag Wohlbefinden | | II. Inj. 2 Tage nach der I., neuerlicher Herxheimer |
| | | | II. Inj. 2 Tage nach der I., neuerlicher Herxheimer |

Digitized by Google
Original from UNIVERSITY OF CALIFORNIA
Generated on 2019-10-24 16:24 GMT / http://hdl.handle.net/2027/uc1.b3252768
Public Domain in the United States, Google-digitized / http://www.hathitrust.org/access_use#pd-us-google

| Prot.-Nr. | Alter, Geschlecht | Erscheinungen | Salvarsanmenge | Fieber | Haut-Herxheimer nach Stunden |
|---|---|---|---|---|---|
| 121 | 29, M. | Papulo-pustul. Syphilid am Rücken, Tonsille, Zunge, Anus | 0·5 | 37·5 | Am nächsten Tag Herxheimer, Schüttelfrost |
| 199 | 29, W. | Makulo-papulöses Exanthem | 0·6 | 37·1 | Am nächsten Tag Herxheimer |
| 1213 | 32, M. | Sklerose, Wassermann positiv | I. 0·4 = 0·6<br>II. 0·4 = 0·6<br>III. 0·5 = 0·75<br>IV. 0·5 = 0·75 | 39·5 | |
| 832 | 20, M. | Sklerose, Wassermann positiv | I. 0·4 = 0·6 | 39·2 Schüttelfrost | |

verleibung von antiluetischen Mitteln auftreten, vermutet Neuber den Grund für das Auftreten der Herxheimerreaktion. Er nimmt an, daß diese Verminderung der Schutzstoffe günstige Lebensbedingungen für die Spirochäten schaffe und daß durch die Spirochäten nunmehr im geschädigten Organismus die Reaktion zur Auslösung komme.

Peruz glaubt, die Jarisch-Herxheimerreaktion beruhe auf reichlicher Antikörperbildung, die durch Zerfall einer geringen Zahl von Spirochäten ausgelöst werde.

Diese in ihren Ursachen nicht vollständig aufgeklärte Reaktion an luetischen Herden wurde nach Einführung des Salvarsans in die Therapie der Lues in weit reichlicherer Zahl beobachtet. Ehrlich vermutete eine Vermehrung der Toxinbildung von Seite der nicht zur Abtötung gelangten, wohl aber durch das Präparat irritierten Spirochäten.

Neisser und mit ihm viele andere verweisen auf die exquisite spirillozide Wirkung des Salvarsans und das dadurch bedingte Auftreten von freien Endotoxinen. Diese nur auf der Hypothese von Endotoxingehalt der Spirochaeta pallida beruhende Erklärung reicht nicht für alle Erscheinungen der Herxheimerreaktion aus. Insbesondere war es der längere Bestand der reaktiven Entzündung sowie das Wiederauftreten nach neuerlicher Einverleibung von Salvarsan, die Matzenauer veranlaßten, neben der Beeinflussung der Spirochäten noch ursächlich eine direkte Gefäßwandschädigung anzunehmen, denn, „wie immer man es drehen will, man wird ohne die Annahme eines unter Umständen direkten gefäßwandschädigenden Einflusses von Seite des Medikamentes bei der Erklärung nicht auskommen". Jedenfalls aber unterliegt es keinem Zweifel, daß das Salvarsan primärspirillozid wirkt und bei der

Digitized by Google
Original from UNIVERSITY OF CALIFORNIA
Generated on 2019-10-24 16:24 GMT / http://hdl.handle.net/2027/uc1.b3252768
Public Domain in the United States, Google-digitized / http://www.hathitrust.org/access_use#pd-us-google

| Ohr-Herxheimer nach Stunden | Abklingen des Herx-heimer | Abklingen des Ohr-Herxheimer | Anmerkung |
|---|---|---|---|
| | Am 2. Tag abgeklungen | | |
| | Am 2. Tag noch nicht abklungen | | |
| Nach 24 Stunden beiders. Affectio nervi cochl. (Flüstersprache $^1/_2$ *m*) Ohrensausen | | Nach 3 Tagen | |
| Nach 48 Stunden beiders. Affectio nervi cochl. r. $^1/_2$ *m* Flüster, l. 1 *m*. Sausen | | Nach 4 Tagen | |

großen Menge der durch eine Salvarsaninjektion zugrunde gehenden Spirochäten erklärt sich die Intensität und Häufigkeit der Reaktion, wie sie bei Hg nie beobachtet wurde.

Tatsächlich hat man vor der Einführung des Salvarsans nur selten an der Haut reaktive Hyperämien im Anschluß an die Therapie gesehen, im Oktavusgebiet waren sie gänzlich unbekannt, wenigstens ist nirgends eine Aufzeichnung zu finden. Zu Beginn der Salvarsanära wurde 606 fast stets unvermittelt ohne vorherige Hg-Behandlung injiziert; es mußte daher häufiger bei dem reichlichen und raschen Spirochätenzerfall zu reaktiver Hyperämie kommen, die vermieden wird, wenn man durch vorherige Quecksilberbehandlung die Reaktion abschwächt. Tatsächlich wurden in dieser Zeit von allen dermatologischen Stationen Berichte über stürmische Herxheimerreaktionen laut und diese Zeit war es auch, in der von Otologen zuerst über Erscheinungen im Oktavus teils im Kochlearis, teils im Vestibularis berichtet wurde.

So wurden von O. Beck im Jahre 1910 3 Fälle von transitorischer Fasererkrankung des Nervus vestibularis beschrieben, die klinisch die Erscheinungen einer isolierten kompletten Vestibularausschaltung boten und ungefähr gleichzeitig mit der Herxheimerreaktion an der Haut in Erscheinung treten. Die Affektion dauerte bis zu ihrem Abklingen ungefähr 14 Tage; syphilidologisch muß aber als besonders bemerkenswert das Bestehenbleiben der Hautreaktion durch 3 Tage hervorgehoben werden, während sie sonst nach längstens 24 Stunden abklingt. Wenn man bedenkt, daß es sich beim Oktavus ebenso wie beim Fazialis oder Abduzens und Trigeminus um Nerven handelt, die starre Knochenkanäle durchziehen, so können durch Hyperämie und seröse Durchtränkung

Digitized by Google
Original from UNIVERSITY OF CALIFORNIA
Generated on 2019-10-24 16:24 GMT / http://hdl.handle.net/2027/uc1.b3252768
Public Domain in the United States, Google-digitized / http://www.hathitrust.org/access_use#pd-us-google

die klinischen Erscheinungen verständlich werden. Die geringe Zahl der Herxheimerreaktionen bei unserem Material mag sich daraus erklären, daß an der dermatoloigschen Klinik sehr bald die Vorbehandlung mit Hg eingeführt wurde. Die 2 erwähnten Fälle stammen, wie auch alle anderen Herxheimerreaktionen, aus der ersten Zeit der Salvarsantherapie.

Nach H. Neumann sind auch die anatomischen Verhältnisse des Nervus vestibularis dafür verantwortlich, daß bei Salvarsanschädigungen sehr häufig der widerstandsfähigere Vestibularnerv und nicht der im allgemeinen vulnerablere Kochlearis getroffen wird. Diese Disposition verdankt der Vestibularis jenem Umstand, daß er aufgefasert durch sehr enge Knochenkanäle der Pyramidensubstanz seinen Weg nehmen muß, um das Endorgan zu erreichen.

Scheinbar anders als an der Haut liegen die Verhältnisse für die Entstehung dieser Reaktion im Oktavus. Während in den Protokollen schon nach Dosen von 0·01 Salvarsan ausnahmsweise Herxheimerreaktionen an der Haut vermerkt sind, wurden bei den beiden Ohrfällen die damals gebräuchlichen großen Dosen injiziert. Wenn man diese Dosen mit den heute in Verwendung stehenden Mengen Neosalvarsan vergleicht, so entsprechen sie Quantitäten von 0·6 bzw. 0·9 Neosalvarsan pro Injektion.

Die Herxheimerreaktion im Oktavus beträgt zur Gesamtzahl der Herxheimer 25%. Sie wird durch vorhergehende Quecksilberbehandlung am ehesten vermieden werden; wenn auch Kochlear- und Vestibularerscheinungen in der Regel restlos zurückgehen, so ist ein derartiges Ereignis für Arzt und Pat. derart unangenehm und beängstigend, daß sich eine vorsichtige Medikation empfiehlt.

### Hörstörungen bei nicht mit Salvarsan behandelten Patienten.

Daß im Verlaufe einer unbehandelten oder nur mit Quecksilber behandelten Syphilis die nervösen Ohrelemente erkranken können, ist eine nicht angezweifelte Tatsache. Allerdings wurde von manchen Autoren darauf hingewiesen, daß auch den Hg-Präparaten toxische Nebenwirkungen zukomme; man könne daher bei älterer Lues, die mit Hg behandelt wurde, nicht entscheiden, welche Bedeutung der Lues und welche den zugeführten Giften zukomme. Ein Hauptvertreter dieser Ansicht war Herrmann, doch wurde diese Hypothese von so vielen Seiten widerlegt, daß sie heute nur mehr historischen Wert besitzt. Allerdings neigt Alexander zur Annahme, daß sich unter dem Einfluß des überreich verwendeten Medikamentes sehr schnell eine Endarteritis entwickelt, die zu Ernährungsstörungen des Nervus cochlearis führt.

Unter unserem Material finden sich 44 Fälle mit Erkrankungen des inneren Ohres mit sicherer luetischer Ätiologie. Auf das Gesamtmaterial der Luetiker bezogen, ergibt dies 1·8%.

Digitized by Google
Original from UNIVERSITY OF CALIFORNIA
Generated on 2019-10-24 16:24 GMT / http://hdl.handle.net/2027/uc1.b3252768
Public Domain in the United States, Google-digitized / http://www.hathitrust.org/access_use#pd-us-google

Mit Ausnahme von 3 Fällen mit Gumma des Unterschenkels, bei denen die Infektion auf mehr als 8 Jahre zurückliegt und einem Fall von inzipienter Tabes und einer 2 bzw. 4 Jahre alten Lues, bei denen über den Beginn der Hörstörung keine genauen Daten zu erheben waren, handelt es sich durchwegs um Kranke, bei denen die Infektion nicht älter als 4, nur in einem Falle 6 Monate alt war. In unserer Statistik findet sich auffallend häufig das Auftreten von Hörstörungen 6 bis 8 Wochen nach der Infektion. Alle Fälle, bei denen der Beginn der Höraffektion in diese Zeit fällt, haben dermatologisch das Gemeinsame, daß die vorhandenen luetischen Erscheinungen auf eine schwerere Form der Syphilis hindeuten. Außerdem ist die Ausbreitung der Lues an der Haut und den sichtbaren Schleimhäuten eine sehr intensive. Vorzugsweise finden sich papulöse Exantheme in verschiedener Form verzeichnet, deren Lokalisation nicht nur der Stamm, sondern recht häufig auch die behaarte Kopfhaut ist.

Gerade in letzter Zeit wurde von verschiedenen Seiten darauf hingewiesen, daß Kranke, die im Frühstadium der Syphilis Manifestationen an der Kopfhaut zeigen, relativ bald eine Mitbeteiligung des Zentralnervensystems aufweisen und pathologische Liquorbefunde ergeben mit den Zeichen von Meningealreizung.

Die ersten Beobachtungen, die auf pathologische Liquorverhältnisse bei Alopecia specifica hinweisen, stammen von Ravaut, Zalozicki und Frühwald. Auf Basis eines größeren Materials kommt Cyranka zur Ansicht, daß die syphilitische Alopezie ein Symptom der meningealen Syphilis sei. Er untersuchte 16 Fälle mit rezenter Lues II und 13 Fälle älterer Sekundärsyphilis und fand nur je einmal normale Liquorverhältnisse. In ähnlichem Sinne berichtet Gärtner, ein Schüler Gennerichs, über 7 Fälle, unter denen nur einer normalen Liquor zeigte. Bei 3 Pat., die spezifische Alopezie durchmachten, fanden sich später Erkrankungen des Zentralnervensystems. Königstein und Goldberger beobachteten bei 34 Luetikern mit Alopecia specifica 25mal pathologische Liquores (73%). Auch weitere Untersuchungen an 139 Pat. ergaben das gleiche Resultat. Sie untersuchten auch 195 Pat. mit Leukoderm und konnten in 61% pathologische Liquores feststellen.

Frühwalds Untersuchungen an 36 Pat. schließen sich den Ergebnissen Königsteins und Goldbergers insofern an, als sie annähernd ein gleiches perzentuelles Vorhandensein von pathologischen Liquores ergaben. Frühwald fand 21mal veränderten Liquor (58%) und bemerkt, daß trotz des Umstandes, daß in zirka 50% der Fälle von rezidivierender Sekundärsyphilis Liquorveränderungen bestehen, die Häufigkeit des Zusammentreffens von Alopecia specifica und von pathologischen Liquorveränderungen nicht zu leugnen sei. Auch bei Pat. mit luetischem Leukoderm konnte Frühwald auffallend oft pathologisches Verhalten



Digitized by Google
Original from UNIVERSITY OF CALIFORNIA
Generated on 2019-10-24 16:24 GMT / http://hdl.handle.net/2027/uc1.b3252768
Public Domain in the United States, Google-digitized / http://www.hathitrust.org/access_use#pd-us-google

des Liquor feststellen. Unter 30 Fällen ergaben sich 17mal Liquorveränderungen, die zum Teil in Zell- oder Eiweißvermehrung oder in positiver Wassermannreaktion zum Ausdruck kamen. Perzentuell sind dies 56·6%, also ein etwas geringerer Prozentsatz, als ihn Königstein und Goldberger angaben. Deutlicher als die angeführten Zahlen zeigen die statistischen Angaben Frühwalds das häufige Zusammentreffen von Alopecia specifica und Leukoderm mit Liquorveränderung. Während er bei 171 Pat. mit Rezidiv-Sekundärsyphilis nur 46mal, d. i. 27% Leukoderm oder Alopecia specifica oder beide Erscheinungen an einem Individuum gleichzeitig fand, boten unter 92 Fällen von Rezidiv-Sekundärerscheinungen mit pathologischen Liquores 29 (i. e. 60%) entweder Leukoderm oder Alopecia specifica oder beide Symptome gleichzeitig. Aus dieser Gegenüberstellung ist deutlich ersichtlich, daß gerade Fälle mit Leukoderm oder Alopecia specifica vorzugsweise auch pathologische Veränderungen des Liquor aufweisen und somit als schwere Formen der Lues zu bezeichnen sind.

In jener Zeit, aus der sich unsere Statistik zusammensetzt, war die Liquoruntersuchung bei rezenter Lues noch nicht geübt worden. Erst seit den letzten Jahren werden bei rezenten Luesfällen diese Untersuchungen häufiger, an manchen Stationen systematisch vorgenommen; doch wurde die verkürzte Kopfknochenleitung, die nach den Untersuchungen von O. Beck in zirka 80% der Fälle von Lues nachweisbar ist, ebenfalls als Zeichen einer meningealen Irritation und erhöhten Liquordruck gedeutet; bei den Fällen mit Hörstörungen liegen aber bereits eine große Anzahl von Berichten über pathologische Liquorveränderungen vor. Aus diesen Tatsachen wäre ersichtlich, daß das Zusammentreffen von Kochlearaffektion und luetischen Manifestationen am Schädel mehr als ein zufälliger Befund ist. Die Tatsache des positiven Liquorbefundes bei Lueserscheinungen am Schädel wurde zwar von mehreren Autoren festgestellt, ohne daß sie für dieses Phänomen eine Erklärung gaben. Nur Cyranka vermutet eine mechanische Ursache, u. zw. eine besonders reichliche Spirochätenaussaat nach der Schädelregion.

Unter den Fällen, bei denen der Beginn der Hörstörung 6 bis 8 Wochen post infectionem einsetzte, bestanden in 68% papulöse Efflorescenzen im Bereiche des Schädels, darunter einmal eine Alopecia specifica und einmal ein Leukoderm. Da diese Fälle fast ausschließlich zum ersten Male ärztliche Hilfe in Anspruch nahmen, müssen sie als unbehandelte Luesfälle angesehen werden. Es beträgt demnach der Prozentsatz bei unbehandelter Lues 1·6%.

Wir haben früher darauf hingewiesen, daß die Hypothese, durch die Quecksilberintoxikation als Folge der antiluetischen Behandlung eine Hörnervenneuritis anzunehmen, unbewiesen ist; dagegen ist die gefäßschädigende Wirkung der Syphilis ein Charakteristikum der durch sie bedingten pathologischen Veränderungen. Die von Alexander als Folge der Quecksilbermedikation vermutete Endarteritis erklärt sich

Generated on 2019-10-24 16:24 GMT / http://hdl.handle.net/2027/uc1.b3252768
Public Domain in the United States, Google-digitized / http://www.hathitrust.org/access_use#pd-us-google
Digitized by Google
Original from UNIVERSITY OF CALIFORNIA

viel zwangloser aus dem Wesen der Lues selbst. Dafür spricht, daß die Hälfte unserer Fälle, die im Frühstadium der Syphilis Hörschädigungen zeigten, gänzlich unbehandelt waren.

Meyer hat 65 Fälle von luetischen Innerohrerkrankungen zusammengestellt. Unter diesen trat 6mal die Ohrerkrankung 3 bis 6 Wochen nach dem Primäraffekt auf. In weiteren 7 Fällen nach 6 bis 10 Wochen, in 8 Fällen nach 10 bis 16 Wochen. In 5 Fällen nach 4 bis 9 Monaten, in 3 Fällen nach 9 bis 12 Monaten. In 35 Fällen lag der Primäraffekt auf Jahre zurück. Es war also 13mal der Akustikus im rezenten Stadium der Lues erkrankt, was 20% aller beobachteten Fälle ergibt; dieser Prozentsatz erscheint auf den ersten Blick sehr hoch und man wäre geneigt, die Häufigkeit derartiger Akustikuserkrankungen bedeutend zu überschätzen. Bei unserem Material wäre der Prozentsatz für analoge Fälle zirka 50% und trotzdem ergibt die Umrechnung auf die Gesamtzahl der beobachteten Luetiker 1·8%. Es tritt also im Verlauf einer unbehandelten oder nur mit Hg behandelten Lues unter 100 Luetikern ein- bis zweimal eine Akustikusstörung auf. Die Angaben Habermanns und seiner Schüler decken sich nur betreffs der Zeit des Auftretens derartiger Affektionen mit unserer Statistik, in der Häufigkeit zeigt sich aber ein großer Unterschied gegenüber ihren Angaben.

Ohraffektionen bei mit Salvarsan behandelten Patienten (s. Tabelle).

Obgleich seit der Einführung des Salvarsans mehr als ein Dezennium verstrichen ist, während welches Millionen von Salvarsaninjektionen gegeben wurden und obgleich sehr viele Hörschädigungen genau studiert wurden, ist die Frage noch unentschieden, welche Bedeutung dem Salvarsan als ätiologischem Faktor zukommt. Selbst histologische Präparate, über die wir bisher nicht verfügen, dürften die Frage nicht entscheiden können.

Wir wollen uns daher nur darauf beschränken, Tatsachen anzuführen und an unserem Material auf die einzelnen klinischen Erscheinungen näher einzugehen. Außerdem erscheint eine Gegenüberstellung jener Hörstörungen, die einerseits bei unbehandelten oder mit Quecksilber behandelten Fällen, andererseits bei mit Salvarsan injizierter Lues auftraten, für die ganze Frage wohl von Bedeutung.

Im ganzen wurden 2332 Fälle mit Salvarsan behandelt. Es handelt sich dabei durchwegs um Pat, die unmittelbar vor der Injektion otologisch untersucht und in bezug auf das innere Ohr normal befunden wurden. Jene Kranke, bei denen sich irgendwelche, auch nur die leichtesten Affektionen im inneren Ohr feststellen ließen, oder bei denen Ohrensausen auf eine Erkrankung des inneren Ohres hinwies, ohne daß objektiv Erscheinungen vom Kochlearis nachweisbar waren, sind bei dieser Gruppe von Fällen ausgeschaltet. Wir haben 33mal Hörstörungen konstatieren können. Prozentuell ergibt dies zirka 1·4%.



Digitized by Google
Original from UNIVERSITY OF CALIFORNIA
Generated on 2019-10-24 16:24 GMT / http://hdl.handle.net/2027/uc1.b3252768
Public Domain in the United States, Google-digitized / http://www.hathitrust.org/access_use#pd-us-google

**Ohraffektionen nach Salvarsan.**

| Prot.-Nr. | Alter der Lues | Gegenwärtige Erscheinungen | Salvarsan [1] | | Herxheimer | Auftreten der Ohrerscheinungen nach der Injektion | Ohrbefund | Anmerkung |
|---|---|---|---|---|---|---|---|---|
| 52 | zirka 2 Monate | Maculopapul. Exanthem | 0·5 | | | 2 Monate | Laesio aur. int. bilat. | [1] In der Kolumne „Salvarsan" bezeichnet die erste Zahl die Salvarsanmenge, die bei der ersten Injektion verwendet wurde, die zweite Zahl die Gesamtmenge. Die Fälle bis Prot. Nr. 700 erhielten Altsalvarsan, ab Prot. Nr. 700 wurde mit Neosalvarsan behandelt. Des besseren Vergleiches wegen sind die Neosalvarsanmengen auf die entsprechende Menge Altsalvarsan umgerechnet. |
| 54 | | Wassermann positiv | 0·5 | | | 2 Monate | Laesio aur. int. bilat. (Sausen) | |
| 70 | | Gummöser Prozeß | 0·6 | | | 3 Monate | Laesio aur. int. bilat. gravis. | |
| 93 | 4 Jahre | Papuloserpiginöses Syphilid | 0·5 | | | 2 Monate | Laesio aur. int. bilat. | |
| 99 | 5 Jahre | Papeln an der Tonsille | 0·5 | | | 8 Monate | Laesio aur. int. gravis. (Sausen) | |
| 107 | | Sekund. Erscheinungen, Kondylome, Leukoderm | 0·3 | | | 7 Monate | Laesio aur. int. bilat. (unter 1 *m* Flüstersprache) | |
| 108 | 5 Jahre | Periostitis luetica | 0·3 | 0·8 | | 2 Monate | Affektio nerv. vestib. spont. Nyst. | 1912 w. Okulomotoriuslähmung |
| 109 | | Papeln an der Tonsille | 0·5 | 1·65 | | 7 Monate | Laesio aur. int. bilat. gravis. (Sausen) | 1 *g* Neosalv. |
| 121 | 2 Jahre | Rezidiv Exanthem | 0·5 | | | 2 Woch. | Affektio nerv. vestib. Cochlearis dextr. (Sausen) | |
| 125 | | Papeln an Mund und Zunge | 0·5 | | | 5 Tage | Laesio aur. int. sin. gravis, spont. Nyst. | |

Digitized by Google
Original from UNIVERSITY OF CALIFORNIA
Generated on 2019-10-24 16:24 GMT / http://hdl.handle.net/2027/uc1.b3252768
Public Domain in the United States, Google-digitized / http://www.hathitrust.org/access_use#pd-us-google

| Prot.-Nr. | Alter der Lues | Gegenwärtige Erscheinungen | Salvarsan | | Herxheimer | Auftreten der Ohrerscheinungen nach der Injektion | Ohrbefund | Anmerkung |
|---|---|---|---|---|---|---|---|---|
| 136 | 4 Jahre | Lues latens 1912 Papeln d. Zunge | 0·4 | | | 3 Tage | Laesio aur. int. sin. | |
| 199 | | Makulopapul. Exanthem | 0·6 | | | 3 Monate | Laesio aur. int. bilat., kein Schwindel, kein spont. Nyst. | |
| 242 | | Papeln an der Zunge | 0·6 | | | 16 Tage | Laesio aur. int. dextr. (Flüstersprache $^1/_2$ m) | |
| 247 | | Sklerose, Papeln an der Tonsille | 0·4 | | | 10 Woch. | Links: Taubheit und Vestibularausschaltung | |
| 326 | 1 Jahr | Papeln der Mundschleimhaut | 0·4 | | | 15 Monate | Laesio aur. int. bilat. | |
| 347 | 10 Jahre | Papeln am Penis | 0·4 | 0·8 | | 6 Woch. | Laesio aur. int. bilat | |
| 473 | 4 Woch. | Sklerose und Exanthem. Papeln im Gesicht, Alopecia syphilitica | 0·4 | | | 1 Monat | Laesio aur. int. bilat. | |
| 490 | | Papulöses Exanthem | 0·5 | 0·45 | | 3 Monate | Laesio aur. int. bilat., spont. Nyst. nach links, rechts Erregb. herabgesetzt | |
| 505 | 8 Woch. | Makulöses Exanthem, Papeln d. Tonsille | 0·4 | 0·8 | | 3 Monate | Laesio aur. int. bilat., spont. vest. Nyst., Vestib.-aff. rechts | |

Generated on 2019-10-24 16:24 GMT / http://hdl.handle.net/2027/uc1.b3252768
Public Domain in the United States, Google-digitized / http://www.hathitrust.org/access_use#pd-us-google
Digitized by Google
Original from UNIVERSITY OF CALIFORNIA

| Prot.-Nr. | Alter der Lues | Gegenwärtige Erscheinungen | Salvarsan | | Herxheimer | Auftreten der Ohrerscheinungen nach der Injektion | Ohrbefund | Anmerkung |
|---|---|---|---|---|---|---|---|---|
| 539 | 3 Jahre | Zerfall des Nasenflügels, Gaumens, Septums | 0·4 | 0·41 | | 14 Tage | Laesio aur. int. dextra, vest. Nyst. (Schwindel) | |
| 586 | 10 Jahre | Papeln im Sulkus coron. Alopecia spec. | 0·5 | | | 3 Tage | Laesio aur. int. bilat. | |
| 714 | 10 Tage | Sklerose im Sulcus | 0·3 | 0·8 | | 20 Tage | Leichte laesio aur. int. bilat. | |
| 776 | | Papulöses Syphilid | 0·5 | | | 3 Monate | Laesio aur. int. gravis sin. | |
| 1294 | 4 Woch. | Papeln der Zunge | 0·3 | 0·8 | | 20 Tage | Leichte laesio aur. int. bilat. Herabges. Erregb. d. Vestib. | |
| 225 | 6 Monate | Gruppierte Roseaola, Papeln der Zunge | 0·6 | 2·9 | der Haut und d. Ohres | 1 Tag | Laesio aur. int. bilat. | |
| 325 | 2 Monate | Papulöses Exanthem am Kapillitium, Mundwinkel und Stirne | 0·4 | | der Haut und d. Ohres | 1 Tag | Laesio aur. int. bilat. (starkes Ohrensausen) | |
| 511 | 6 Woch. | Sklerose und Exanthem | 0·01 | 1·21 | der Haut | 3 Tage | Laesio aur. int. bilat. | |
| 1213 | 3 Woch. | Sklerose, Wassermann positiv | 0·4 | 1·8 | des Ohres | 2 Tage | Laesio aur. int. bilat. | |

Digitized by Google
Original from UNIVERSITY OF CALIFORNIA
Generated on 2019-10-24 16:24 GMT / http://hdl.handle.net/2027/uc1.b3252768
Public Domain in the United States, Google-digitized / http://www.hathitrust.org/access_use#pd-us-google

| Prot.-Nr. | Alter der Lues | Gegenwärtige Erscheinungen | Salvarsan | | Herxheimer | Auftreten der Ohrerscheinungen nach der Injektion | Ohrbefund | Anmerkung |
|---|---|---|---|---|---|---|---|---|
| 832 | 14 Tage | Sklerose Wassermann positiv | 0·4 | 2·0 | des Ohres | 1 Tag | Laesio aur. int. bilat. | |
| 101 III | 4 Jahre | Rezidiv Roseola | ? | | | | Laesio aur. int. bilat. gravis | Wurde außerhalb Wiens behandelt |
| 198 | 4 Jahre | Wassermann positiv | | | | | Laesio aur. int. bilat. gravis | |
| G. | 5 Monate | Rezidiv Exanthem | ? | 0·7 | | 4 Woch. | Laesio aur. int. bilat. (Sausen) | |
| J. | 6 Monate | Roseola | 0·3 | 1·5 | | 6 Woch. | Laesio aur. int. bilat. (Sausen) | |

Während bei jenen Hörschädigungen, die ohne Salvarsan aufgetreten waren, in der überwiegenden Zahl das Alter der Lues 6 Monate post infectionem nicht überschritten hatte, befindet sich bei den Salvarsanfällen nur die eine Hälfte in der frühen Sekundärperiode, die anderen Fälle boten Symptome der spät sekundären und der tertiären Lues. Trotz der Verschiedenheit im Alter finden wir wieder eine auffallende Häufigkeit von Syphiliserscheinungen am Schädel, und zwar bis zur 8. Woche nach der Infektion. Die Art der Lueserscheinungen dieser Pat. sind derart polymorph, daß über die Schwere der Lues keine Angaben gemacht werden können.

Um jedem Mißverständnis vorzubeugen, sei betont, daß unter Kopferscheinungen nicht Papeln im Mund und an den Tonsillen, die man ja im Verlauf jeder Lues häufig findet, zu verstehen sind, sondern die seltenere Lokalisation von Syphiliserscheinungen in Form von Papeln in der behaarten Kopfhaut, an der Stirn, von Alopecia specifica oder in Form von Leukoderm des Nackens. Zwar überwiegt die Zahl der Hörstörungen bei unbehandelter bzw. mit Quecksilber behandelter Lues gegenüber den bei Salvarsanfällen. Ein weiterer Unterschied besteht jedoch darin, daß die Hörstörungen bei letzterer Gruppe meistens hochgradige sind und Reduktionen des Gehörs für Konversationssprache meist auf 2 *m* und darunter aufweisen.

Digitized by Google
Original from UNIVERSITY OF CALIFORNIA
Generated on 2019-10-24 16:24 GMT / http://hdl.handle.net/2027/uc1.b3252768
Public Domain in the United States, Google-digitized / http://www.hathitrust.org/access_use#pd-us-google

Ferner fällt die Häufigkeit der Doppelseitigkeit der Erkrankung auf. Unter unseren 336 Fällen war die Affektion des Kochlearis 26mal doppelseitig; des weiteren finden sich darunter 7 Fälle mit Vestibularaffektionen, in einem Falle eine komplette bleibende Ausschaltung des Vestibularapparates kombiniert mit Nerventaubheit der linken Seite. Auch die einseitigen Affektionen (rechts 3mal, links 4mal) zeigen hochgradige Reduktion des Gehörs. Wegen der kurzen Infektionsdauer und der rasch folgenden Hörstörung ist ein Fall besonders hervorzuheben. Es handelt sich um einen 27 Jahre alten Studenten, bei dem wegen einer 10 Tage alten Sklerose im Sulkus bei negativer Wassermann reaktion eine Abortivkur vorgenommen wurde. Er erhielt ohne vorherige Quecksilberbehandlung mit eintägigem Intervall 0·3 und 0·5 Altsalvarsan. 20 Tage nach der Injektion trat bei negativem Wassermann eine beiderseitige Labyrinthschwerhörigkeit auf; dieser Kranke blieb allerdings nur durch 5 Monate in Beobachtung, während welcher Zeit keine Lueserscheinung und kein Umschlag der Wassermann reaktion auftrat. Die Hörstörung blieb konstant.

Die Anschauung Ehrlichs ging dahin, daß es sich bei der Affektion an den Basalnerven meist um Monoherde handelt, die sich mit Vorliebe aus anatomischen Gründen in den Nerven lokalisieren, die enge Knochenkanäle zu passieren haben; denn die Spirochäten werden durch die perivaskularen Lymphräume bis in die inneren Winkel des Nerven gebracht; aber fast umgekehrt proportional ist die Blutversorgung in denselben, die die Übermittlung des spirilloziden Mittels besorgen muß. Dieses Mißverhältnis begünstigt natürlich die Etablierung von Monorezidiven; die Infiltration und Kompression muß natürlich in engen Knochenkanälen besonders frühzeitig in die klinischen Erscheinungen treten (zit. nach Benario).

Wegen der Doppelseitigkeit der Hörstörung muß für unsere Fälle diese Deutung abgelehnt werden. Alle unsere Fälle waren, wie eingangs erwähnt, vor der Salvarsaninjektion normalhörend. Auch Individuen mit Prädisposition für Schädigungen, wie Schlosser, Schmiede, fehlen in diesem Krankenmaterial. Es kann also im Ohr selbst kein prädisponierendes Moment gelegen sein; deshalb wurde der Verlauf und die Art der Lues einer besonders genauen Durchsicht unterzogen.

Rezente Fälle, Lues im späteren Sekundärstadium und auch im tertiären finden sich ungefähr gleich oft vertreten. Auch der Verlauf der Lues in bezug auf seine Malignität gibt keinen Anhaltspunkt für das Auftreten der Hörstörung. Organische, speziell Gefäßerkrankungen kommen ebenfalls nicht in Betracht, da derartige Erkrankungen an der Klinik als Kontraindikation für Salvarsan aufgefaßt werden.

Wir sind daher nicht imstande, auf Grund unserer Statistik irgendein Moment hervorzuheben, das diesen Fällen gemeinsam wäre, und dessen Erkenntnis zur Vorsicht mahnen könnte. Es erscheint daher ausgeschlossen, bei einem organisch gesunden Menschen mit normalen

Digitized by Google
Original from UNIVERSITY OF CALIFORNIA
Generated on 2019-10-24 16:25 GMT / http://hdl.handle.net/2027/uc1.b3252768
Public Domain in the United States, Google-digitized / http://www.hathitrust.org/access_use#pd-us-google

Gehörorganen vorher zu vermuten, ob sich nach einer Salvarsanbehandlung Akustikuserscheinungen einstellen werden. Nach unserer Statistik tritt ein derartiges Ereignis jedoch nur in 1·3% der Fälle auf.

Zeigten also das Ohr und die Syphilis selbst keine Hinweise für jene Momente, die als begünstigend für eine Akustikuserkrankung befunden werden konnten, so fiel dennoch eine Tatsache auf: die Häufigkeit der Ohrkomplikationen in den ersten Jahren nach der Einführung des Salvarsans und die Seltenheit derartiger Ereignisse in den Protokollen der letzten Jahre. Dabei hat es sich gezeigt, daß sämtliche Hörschädigungen, die nach Salvarsan aufgetreten sind, Salvarsandosen injiziert erhielten, die nach den heutigen Begriffen fast das Doppelte der gebräuchlichen Dosen betragen. Wir fanden meist Quantitäten von 0·5, 0·6 Altsalvarsan notiert, was Neosalvarsanmengen von 0·75 bis 0·9 entspricht. Das sind aber Dosen, die derzeit nicht mehr gebräuchlich sind. Wir müssen daher nach unseren Protokollen die Größe der Dosis hervorheben. Ferner wurden alle diese Fälle unvermittelt der Salvarsanbehandlung unterzogen und die Quecksilberkur erst anschließend an die ersten Salvarsaninjektionen durchgeführt. Auch darin besteht ein Unterschied gegenüber der jetzt gebräuchlichen Methode, die jede Kur mit Quecksilber beginnt und Salvarsan in entsprechenden zeitlichen Intervallen anreiht.

Es sei nur eine Krankengeschichte als Beispiel angeführt: Prot. 776, K. J. Die Frau gibt an, seit 3 Monaten den Hautausschlag aufzuweisen, der bisher in einem Provinzspital mit Salben behandelt wurde. Stat. praesens: Seborrhoische Papeln im Gesicht und der behaarten Kopfhaut. Psoriasiformes Syphilid am Stamm und Extremitäten. Papulae plantae pedis et volae manus. Papulae tonsillae, universelle Lymphadenitis. Wassermannreaktion positiv. Augen, Ohren und interner Befund normal. Am 26. VI. 1912 erhält Pat. 0·75 Neosalvarsan (entspricht 0·5 Altsalvarsan). Abends tritt Temperatursteigerung bis 37·6 und Kopfschmerz auf. Zwei Tage später erfolgt abermalige Injektion in gleicher Dosis, Temperatur 37·3. Nach weiteren 2 Tagen wird mit der Einreibung begonnen. Nach 15 Einreibungen 0·9 Neosalvarsan, Temperatur 37·3, nach insgesamt 30 Einreibungen abermals 0·9 Neosalvarsan, worauf Pat. erscheinungsfrei entlassen wurde. Nach 3 Monaten kommt Pat. an die Klinik und gibt an, seit 8 Tagen am linken Ohr fast nichts mehr zu hören. Die otologische Untersuchung ergibt Schwerhörigkeit mit Reduktion des Gehörs unter 1 *m* Konversationssprache. Wassermannreaktion negativ. Nach 2 Jahren Rezidive; Exanthem kleinpapulös am Stamm und Extremitäten. Schwerhörigkeit besteht noch. Der otologische Befund ist unverändert. Trotz weiterer Einreibungskur tritt keine Besserung des Gehörs auf.

Die sehr große Zahl von Ohrkomplikationen, die in den Jahren 1910 bis 1914 von allen Stationen berichtet wurde, steht insofern mit

Digitized by Google
Original from UNIVERSITY OF CALIFORNIA
Generated on 2019-10-24 16:25 GMT / http://hdl.handle.net/2027/uc1.b3252768
Public Domain in the United States, Google-digitized / http://www.hathitrust.org/access_use#pd-us-google

unserer Statistik im Einklang, als sich die meisten Fälle aus dieser Zeit rekrutieren. In diesen Jahren war es aber gebräuchlich, die antiluetischen Kuren, sofern sie nicht mit Salvarsan allein durchgeführt wurden, derart mit Quecksilber zu kombinieren, daß man dieses erst nach der Salvarsaninjektion in irgendeiner der gebräuchlichen Formen einverleibte. Man tat es ja im Beginn der Salvarsanära schon deshalb, um die Salvarsanwirkung am nicht vorbehandelten Organismus besser studieren zu können und die klinischen Bilder nicht durch die Quecksilberwirkung zu beeinflussen. Als man durch diese Art der Therapie zur Überzeugung kam, daß die Hoffnung Ehrlichs von der Sterilisatio magna completa nicht zu erreichen sei, schien es auch überflüssig, die Pat. den durch den großen Spirochätenzerfall hervorgerufenen Gefahren (Meningealreizung) auszusetzen, ja man suchte die Nebenwirkung des Salvarsans durch vorhergehende Quecksilberbehandlung abzuschwächen. Es war hiermit der Weg betreten, jede antiluetische Kur wieder mit Quecksilber zu beginnen und seit dieser Zeit haben die Ohrkomplikationen, wie unsere Statistik zeigt, bedeutend abgenommen. Besonders interessant und ein weiterer Beleg für unsere aus der Statistik hervorgehenden Tatsachen sind die Beobachtungen aus der E. Hoffmannschen Klinik (Otto Sinn) über Neurorezidive nach reiner Salvarsan- und Silbersalvarsanbehandlung aus dem Jahre 1919. Trotzdem Hoffmann als einer der ersten für die kombinierte Quecksilber-Salvarsankur eintrat, weil er dadurch nervöse syphilitische Affektionen zu verhüten glaubte, hat er zur Erprobung des Silbersalvarsans dieses ohne gleichzeitige Hg-Behandlung verwendet, weil nach der Ansicht Kolles, dem das neue und verbesserte Salvarsan seine Entstehung verdankt, die Silberkomponente das Quecksilber überflüssig machen soll. Vergleichsweise wurden auch die früheren Salvarsanpräparate ohne Quecksilbervorbehandlung injiziert. Es zeigte sich nun, daß besonders bei Anwendung der derzeit gebräuchlichen Alt- und Neopräparate wieder Neurorezidiven gehäuft von Seite des Auges und des Ohres auftraten, weshalb auch das Silbersalvarsan besser mit Quecksilber vereint zur Behandlung verwendet wird.

Die Vorbehandlung mit Quecksilber ist mit wenigen Ausnahmen derzeit ein Gemeingut der antisyphilitischen Therapie und ihre Zweckmäßigkeit erhellt aus der Seltenheit der Neurorezidiven, die wenn auch häufiger, so doch nur um geringes gegenüber der reinen Hg-Therapie überwiegen; jedoch scheint die Feststellung der aus unserer Statistik gefundenen Tatsachen das Überwiegen der Neurorezidive bei reiner Salvarsantherapie gerade für die Abortivbehandlung der Syphilis von Wert. Der Zweck der Abortivkur geht dahin, durch eine möglichst frühzeitige und energische Behandlung das eingedrungene Virus derart zu vernichten, daß spätere Erscheinungen nicht zur Entwicklung kommen. Aus diesem Bestreben erklärt sich nicht nur die Forderung nach Exzision der Sklerose, sondern auch die Applikation von möglichst hohen Salvarsandosen in kurzen Zeitintervallen. Diesem therapeutischen Vorgehen kann

Digitized by Google
Original from UNIVERSITY OF CALIFORNIA
Generated on 2019-10-24 16:25 GMT / http://hdl.handle.net/2027/uc1.b3252768
Public Domain in the United States, Google-digitized / http://www.hathitrust.org/access_use#pd-us-google

prinzipiell beigepflichtet werden, jedoch mit Aufstellung gewisser Einschränkungen. Ein wichtiges Kriterium ist das Verhalten der Seroreaktion im Blute, weil es uns Aufschluß darüber gibt, ob die Spirochäten bereits ins Gewebe vorgedrungen sind. Bei negativer Wassermannscher Reaktion ist die früher skizzierte Art der Abortivbehandlung angezeigt. Bei positiver Seroreaktion, also bei einer Durchseuchung des ganzen Körpers, ist ein derartiger Kranker in therapeutischer Hinsicht genau so zu behandeln, wie ein Pat., der sich im sekundären Stadium der Lues befindet, d. h. es ist zur Verhütung von Neurorezidiven eine Quecksilbervorbehandlung durchzuführen.

Wie schon früher erwähnt, scheint speziell die Höhe der ersten Dosen von Salvarsan, die einem Luetiker injiziert werden, nicht unwichtig zu sein. Je höher die Salvarsandosis, desto größer ist der plötzliche Spirochätenzerfall und um so wahrscheinlicher das Auftreten der mit reaktiver Entzündung einhergehenden Herxheimerreaktion. Im Gesamtmaterial der 10 Jahre finden sich unter den post injectionem aufgetretenen Ohrschäden (28) 7mal Herxheimerreaktion an der Haut, ein kausaler Konnex zwischen Herxheimerreaktion und Akustikusschädigung ist trotz des hohen Prozentsatzes nicht wahrscheinlich und erklärt sich zwanglos aus der Wirkung der unvermittelt injizierten hohen Dosen.

Die Bedeutung der hohen Dosen wurde bereits früher besprochen, ebenso wie die Wichtigkeit, das Salvarsan nicht unvermittelt zu injizieren. Wie wichtig jedes dieser beiden Momente ist, geht daraus hervor, daß auch bei Injektionen kleinster Salvarsandosen 0·01 ohne vorhergehende Quecksilberbehandlung Herxheimerreaktionen in unserem Material verzeichnet sind, die ebenfalls Akustikusstörungen zeigten. Da auch durch kleinste Dosen, wenn auch viel seltener, reaktive Entzündungen nicht vermieden werden können, so erscheint in erster Linie die Vorbehandlung mit Quecksilber das wichtigste Moment zur Verhütung von Nervenerscheinungen, in zweiter Linie, wenn auch nicht minder wichtig, die Durchführung einer kombinierten Kur mit kleinen oder mittleren Dosen.

Literaturverzeichnis: Alexander: Syphilis des Gehörorgans. (Handb. d. Geschlechtskrankh. 1914. — Arzt: Die Bedeutung der Wassermannschen Reaktion in der Ohrenheilkunde. (Arch. f. Ohrhlk. Bd. 81. S. 180. — Beck O.: Über transitorische Fasererkrankung des Nervus vestibularis bei mit Ehrlich-Hata behandelten Kranken. (Med. Kl. 1910. Nr. 50.) — Beck O.: Über die Bedeutung der Syphilis für die Pathologie der Otosklerose. (Mschr. f. Ohrhlk. 1910. Nr. 5.) — Beck O.: Über die Kopfknochenleitung bei Lues. (Mschr. f. Ohrhlk. 1913. Nr. 8.) — Beck O.: Otiatrische Indikationen und Kontraindikationen für Salvarsanbehandlung der Syphilis. (Münch. med. Wschr. 1912. Nr. 35.) — Benario: (Münch. med. Wsch. 1911. Nr. 1. S. 21.) — Benario: Über die Schwankungen im Verlauf der Nervensyphilis. Zugleich eine Erwiderung auf den Aufsatz von Prof. Finger. (Berl. kl. Wschr. 1911. Nr. 26. S. 1165.) — Benario: Über Neurorezidive nach Salvarsan. (Lehmann. München. 1911.) — Bizzozero: Sulla reazione di Herxheimer. Giorn. ital. delle mal. ven. e della pelle

Digitized by Google
Original from UNIVERSITY OF CALIFORNIA
Generated on 2019-10-24 16:25 GMT / http://hdl.handle.net/2027/uc1.b3252768
Public Domain in the United States, Google-digitized / http://www.hathitrust.org/access_use#pd-us-google

1914. fasc. 3. Ref. (Derm. Zentralbl. 1915. Bd. 18. S. 58 und Arch. f. Derm. u. Syph. Bd. 119. S. 568.) — Bruckner (zit. nach Schwartzes Handb.) — Bruck H.: Wassermannsche Seroreaktion bei nervöser Schwerhörigkeit und Otosklerose. Passow und Schäfers Beiträge zur Anatomie usw. Bd. 3. 1910. S. 42. — Cyranka: Das Alopeziephänomen und seine Bedeutung als Anzeichen einer meningealen Lues. (Berl. kl. Wschr. 1916. S. 713 bis 717. Ref. Derm. Wschr. 1917. S. 431.) — Finger: Gedanken über die Wirkung unserer Antisyphilitika. (Arch. f. Derm. und Syph. 1912. Bd. 113. S. 285.) — Finger E.: Quecksilber und Salvarsan. Bemerkungen zur Syphilistherapie und zur Wirkung der gebräuchlichen Antisyphilitika. (Wr. klin. Wschr. 1913. Nr. 15.) — Frey: Über das Vorkommen von Erkrankungen des inneren Ohres im frühen Stadium der Syphilis. (Wr. kl. Wschr. 1911. Nr. 11.) — Frühwald: Über Liquorveränderungen bei Alopecia syphilitica und Leukoderm syphiliticum. (Derm. Wschr. 1918. Bd. 67. S. 815.) — Frühwald: Über das Verhalten des Liquor cerebrospinalis bei Frühsyphilis. (Prakt. Arzt. 1916. H. 6/7. Ref. Derm. Zbl. 1917. S. 107.) — Gärtner: Weitere Beiträge zum Alopeziephänomen und seine Bedeutung als Anzeichen einer meningealen Syphilis. (Derm. Wschr. 1916. S. 659 bis 666.) — Habermann: Die luetischen Erkrankungen des Gehörorgans. Klinische Vorträge aus dem Gebiete der Otologie. Bd. 1. Jena. 1896.) — Habermann: Haugs Sammlung. Bd. 1. 1896. — Herxheimer-Krause: Über eine bei Syphilitischen vorkommende Quecksilberreaktion. (D. med. Wschr. Nr. 50. 11. XII. 1902.) — Hoffmann (zit. nach Sinn). — Königstein und Goldberger: Protokoll der k. k. Ges. d. Ärzte v. 9. III. 1917. — Königstein und Goldberger: Liquoruntersuchungen im Sekundärstadium der Lues. (Wr. kl. Wschr. XXX. Jahrg. Nr. 12.) — Königstein und Spiegel: Zur pathol. Anat. der Nervensyph. im frühen Sekundärstadium der Syphilis bei pos. Spinal- und neg. Nervenbefund. (Wr. kl. Wschr. 1920. Nr. 1.) — Mann: (zit. nach Habermann.) — Matzenauer: (Wr. kl. Wschr. 1919. Nr. 33.) — Mayer O.: Über Erkrankungen des Akustikus bei erworbener Lues. (Wr. kl. Wschr. 1911. Nr. 2. S. 381.) — Moos: Allgemeine Ätiologie und Beziehungen der Allgemeinerkrankungen zu Krankheiten des Gehörorgans; in Schwartzes Handb. f. Ohrhlk. 1892. Bd. 1.) — Neisser (zit. nach Neuber). — Neuber: Beeinflußt die Quecksilberbehandlung die Schutzstoffe des Organismus? (Arch. f. Derm. u. Syph. 1910. Bd. 105. S. 99 u. 431.) — Neumann W.: Österr. Otol. Ges. Okt. 1911. Demonstration. — Perutz: Über Dermographismus, eine Quecksilberreaktion der Haut bei Syphilis. (Derm. Zschr. 1917. Bd. 24. S. 165.) — Ravaut: Etude cytologique du liquide cephalo-rachidien chez. les syphilitiques. (Ann. Derm. Syph. 1903. S. 1 bis 14). — Rohden und Kretschmann: (Arch. f. Ohrhlk. Bd. 23. S. 238.) — Schmiegelow: (Arch. f. Ohrhlk. Bd. 27. S. 67.) — Schubert: (Arch. f. Ohrhlk. 1885 Bd. 22.) — Sinn O.: Über Neurorezidive nach reiner Salvarsan- und Silbersalvarsanbehandlung. (Münch. med. Wschr. 1919. Nr. 43. S. 1228.) — Thalmann: Syphilis und ihre Behandlung im Lichte neuerer Forschung. Dresden. 1916 (zit. nach Perutz). — Welander: Über Reaktion der syphil. Hautaffektionen (besonders des Roseols) gegen die erste Einführung von Quecksilber in den Organismus. (Arch. f. Derm. u. Syph. Bd. 105. 1909. S. 75.) — Zaloziecky und Frühwald: Zur Kenntnis der Hirnnervenstörungen im Frühstadium der Syphilis. (Wr. kl. Wschr. 1912. Nr. 30.)

Digitized by Google
Original from UNIVERSITY OF CALIFORNIA
Generated on 2019-10-24 16:25 GMT / http://hdl.handle.net/2027/uc1.b3252768
Public Domain in the United States, Google-digitized / http://www.hathitrust.org/access_use#pd-us-google

Aus der Kopfschußstation (Prof. Fuchs) der Universitätsklinik Wagner und der Universitätsklinik für Ohren-, Nasen- und Kehlkopfkranke des Prof. H. Neumann.

# Der Ausfall des Weberschen Versuches bei traumatischen Läsionen des inneren Ohres nebst Bemerkungen über dessen diagnostischen Wert und theoretische Grundlagen.

Von Privatdozent Dr. H. Frey und Dr. F. Fremel.

(Fortsetzung und Schluß zu H. 5.)

Wenn man darangeht, den W.V. an klinischem Material zu erproben, so ist es vor allem notwendig, vollkommen reine Fälle zu verwenden. Chronische Adhäsionsprozesse und chronische Mittelohreiterungen werden an sich als ganz reine Fälle kaum angesehen werden können, da wir ja aus der pathologischen Anatomie wissen, wie sehr häufig bei ihnen Labyrinthveränderungen vorkommen. Ebenso ist es mit der Otosklerose, ja selbst mit der akuten Otitis. Wir können aber Fälle, bei denen derartige geringe Störungen, wenn überhaupt nur so durch die Stimmgabelprüfung festgestellt werden können, nicht umgekehrt wieder als Kontrollefälle für diese Stimmgabelprüfungen verwenden. Wir benutzten daher sehr gerne die Gelegenheit, die sich uns bot, reine Fälle aus dem Material der Kopfschußstation zu entnehmen. Hier handelte es sich um Schädeltraumen bei allem Anscheine nach ursprünglich ohrgesunden Menschen, und zwar um Traumen, von denen es bekannt ist, daß sie häufig von Läsionen des Perzeptionsapparates begleitet sind[8]). Gleichzeitige Mittelohrprozesse ließen sich durch die üblichen Untersuchungsmethoden ausschließen. Bezüglich der subjektiven Verläßlichkeit kam in Betracht, daß die Kranken einerseits durch die vorhergehenden neurologischen Untersuchungen, Intelligenzprüfungen und dgl. an derartige Untersuchungen und Beobachtungen schon gewöhnt waren und andrerseits, daß die Läsionen des Gehörorganes gewöhnlich dem Kranken entweder ganz unbekannt waren oder zum mindesten in dem gesamten Krankheitsbilde eine so untergeordnete Rolle spielten, daß die Untersuchten gar keinen Grund hatten, zu Aggravationszwecken etwa die Untersuchungsergebnisse subjektiv zu verfälschen. In allen Fällen wurde eine möglichst genaue Prüfung der Hörweite und Stimmgabelperzeption vorgenommen, auch wurde die Art der Verletzung und das Ergebnis der Röntgenuntersuchung angeführt, so daß die Fälle in jeder Richtung diagnostisch gesichert sind. Wir haben in der folgenden Tabelle 41 Fälle aus den laufenden Krankengeschichten zusammengestellt, welche durch Kopfschuß eine Schwerhörigkeit erwarben und deren Untersuchung eine Innenohrerkrankung ergab.

[8]) Gehörschäden bei Kopfschüssen. Von Dr. Fremel. M. f. O. Festschr. f. Hofr. Urbantschitsch.

Digitized by Google
Original from UNIVERSITY OF CALIFORNIA
Generated on 2019-10-24 16:25 GMT / http://hdl.handle.net/2027/uc1.b3252768
Public Domain in the United States, Google-digitized / http://www.hathitrust.org/access_use#pd-us-google

| Zahl | Art der Verletzung | Zeit nach der Verl. | Röntgenbefund | Hörschärfe Schwabach und Rinne | Weber | Anmerkung |
|---|---|---|---|---|---|---|
| 1. | Gewehrkugel | 22 Mon. | Rö.-Bef. negat. Strahlige Narbe über der linken Schläfe | R + bds. Flspr. r. 7 *m* ,, l. 2 *m* Knl. links verkürzt | nach rechts | |
| 2. | Granatsplitter | 4 Mon. | Silberguldengroßer kompletter Defekt am linken Scheitelschläfebein | R + bds. Flspr. r. 4 *m* ,, l. 1 *m* Uhr r. 20/50 l. 3/50 Knl. 0 | nach rechts | |
| 3. | Granatsplitter | 46 Mon. | Rö.-Bef. negat. Über dem linken Scheitelbein eine mit dem Knochen verwachsene Narbe | R + bds. Flspr. r. 3 *m* l. 7 *m* Knl. rechts verkürzt | nach links | Im rechten Trommelfelle eine atrophische Stelle |
| 4. | Steinschlag | 25 Mon. | Rö.-Bef. negat. Adhärente Narbe hinter der rechten Ohrmuschel | rechts taub | nach links | Spont. Nyst horizont. nach beiden Seiten |
| 5. | Granatsplitter | 10 Mon. | Rö.-Bef. negativ Zerstörung des rechten Bulbus | Luft- und Knochenleitung rechts verkürzt Flspr. r. 4 *m* ,, l. 6 *m* | nach links | |
| 6. | Gewehrdurchschuß Einsch. r. Schläfe Aussch. am Nacken rechts | 39 Mon. | Rö.-Bef. negat. | L. Perception normal R. alle Töne verkürzt | nach links | |
| 7. | Schrapnellverl. | 26 Mon. | Am linken Scheitelbein kompletter Defekt | R + bds. Flspr. l. ½ *m* ,, r. 4 *m* Uhr, Luft- und Knl. 0 | nach rechts | |
| 8. | Granatsplitter | 37 Mon. | Narbe über der linken Stirne | R + bds. Flspr. r. 9 *m* ,, l. 3 *m* Knl. links verkürzt | nach rechts | |

Generated on 2019-10-24 16:25 GMT / http://hdl.handle.net/2027/uc1.b3252768
Public Domain in the United States, Google-digitized / http://www.hathitrust.org/access_use#pd-us-google
Digitized by Google
Original from UNIVERSITY OF CALIFORNIA

| Zahl | Art der Verletzung | Zeit nach der Verl. | Röntgenbefund | Hörschärfe Schwabach und Rinne | Weber | Anmerkung |
|---|---|---|---|---|---|---|
| 9. | Minensplitter | 21 Mon. | Erbsengroßer Knochendefekt am linken os occipitale | Hörweite 0 r. normal Knl. links 0 rechts leicht verkürzt | nach rechts | Kal. Reaktion links schwach positiv |
| 10. | Granatsplitter | 41 Mon. | Rö.-Bef. negat. 20 *cm* lange Narbe über dem Scheitel | R + bds. Knl. links stark, rechts wenig verkürzt Flspr. l. 2 *m* „ r. 7 *m* | nach rechts | |
| 11. | Gewehrkugel | 45 Mon. | Rö.-Bef. negat. Über die linke Stirne eine adhärente Narbe | R + bds. Knl. links verk. Flspr. l. 2 *m* „ r. 5 *m* | nach rechts | |
| 12. | Schrapnellverl. | 4 Mon. | An der linken Schläfe eine adhärente Narbe | R + bds. Uhr links 8/50 Flspr. l. 3 *m* „ r. 7 *m* | nach rechts | |
| 13. | Gewehrstreifschuß | 5 Mon. | Schußfraktur des rechten Schläfen- und Scheitelbeines | R + bds. Knl. bds., mäßig verk. Hohe Töne links wenig, rechts deutlich verkürzt Flspr. r. 1 *m* „ l. 4 *m* | nach rechts | Trommelfelle atrophisch und mäßig eingezogen |
| 14. | Granatsplitter | 4 Mon. | Impressionsfraktur des Stirn-Scheitelbeines links | R + ods. Uhr links 20/50 Knl. 0 Flspr. l. 3 *m* „ r. normal | nach rechts | |
| 15. | Explosion | 14 Mon. | Rö.-Bef. negat. | R + bds. Luft und Knl. rechts verk. Flspr. r. 1 *m* „ l. 7 *m* | nach links | |
| 16. | Granatsplitter | 3 Mon. | Linkes Stirnbein, bohnengroßer kompletter Defekt | R + bds. Schwab. bds. verl. l. < r. | nach rechts | |
| 17. | Gewehrkugel | 5 Mon. | Defekt der Lamina ext. am rechten Scheitelbein | R + bds. Knl. verk. r. < l. Flspr. r. 1 *m* „ l. 7 *m* | nach rechts | |

Digitized by Google
Original from UNIVERSITY OF CALIFORNIA
Generated on 2019-10-24 16:25 GMT / http://hdl.handle.net/2027/uc1.b3252768
Public Domain in the United States, Google-digitized / http://www.hathitrust.org/access_use#pd-us-google

| Zahl | Art der Verletzung | Zeit nach der Verl. | Röntgenbefund | Hörschärfe Schwabach und Rinne | Weber | Anmerkung |
|---|---|---|---|---|---|---|
| 18. | Granatsplitter | 28 Mon. | Fünfkronenstückgroßer Defekt im linken Scheitelbein | R + bds. Knl. links verk. Flspr. l. 1 *m* ,, r. 5 *m* | nach rechts | |
| 19. | Absturz | 24 Mon. | Keine sichtbare Verletzung | R + bds. Knl. l. verk. Flspr. l. 1 *m* ,, r. 5 *m* | nach rechts | |
| 20. | Granatsplitter | 7 Mon. | Narbe am rechten Scheitelbein | R + bds. Flspr. r. 1 *m* ,, l. 7 *m* | nach links | |
| 21. | Granatsplitter | 4 Mon. | Eine 5 *cm* lange Narbe am Scheitel | R + bds Knl. rechts verk. Flspr. r. 1 m ,, l. 6 m | nach links | |
| 22. | Schrapnellverl. | 20 Mon. | Schußfraktur des linken Schläfebeines | R + bds. Knl. rechts verk. Flspr. l. 3 *m* ,, r. norm. | nach rechts | |
| 23. | Granatsplitter | 4 Mon. | Geringfügige Schußverletzung das linke Stirnbeines | R + bds. Luft- und Knl. l. herabgesetzt Flspr. bds. 7 *m* | nach rechts | |
| 24. | Granatsplitter | 46 Mon. | Rö.-Bef. negat. Über den linken Hinterhaupt eine adhärente Narbe | R + bds Knl. und hohe Töne links verk. | nach rechts | |
| 25. | Gewehrkugel | 26 Mon. | Oberflächliche Schußtraktur des linken os occipitale | R + bds. Knl. und hohe Töne links verk. l. 2 *m* r. 7 *m* | nach rechts | |
| 26. | Granatsplitter | 23 Mon. | Rö.-Bef. neg. Adhärente Narbe hinter dem linken Ohre. | R + bds. Knl. links verk. Flspr. l. 1 *m* ,, r. 6 *m* | nach rechts | |
| 27. | Granatsplitter | 10 Mon. | Rö.-Bef. negat. Adhärente Narbe am linken Scheitelbein | R + bds. Knl. links verk. Flspr. l. 1 *m* ,, r. 7 *m* | nach rechts | |
| 28. | Gewehrkugel | 14 Mon. | Rö.-Bef. negat. Adhärente Hautnarbe | R + bds. Sehne rechts verk. Flspr. r. 2 *m* ,, l. 7 *m* | nach links | |

Digitized by Google
Original from UNIVERSITY OF CALIFORNIA
Generated on 2019-10-24 16:25 GMT / http://hdl.handle.net/2027/uc1.b3252768
Public Domain in the United States, Google-digitized / http://www.hathitrust.org/access_use#pd-us-google

| Zahl | Art der Verletzung | Zeit nach der Verl. | Röntgenbefund | Hörschärfe Schwabach und Rinne | Weber | Anmerkung |
|---|---|---|---|---|---|---|
| 29. | Gewehrkugel | 23 Mon. | Rö.-Bef. negat. Hautnarbe am linken Scheitelbein | R + bds. Knl. links verk. Cn. links verk. Flspr. l. 1 *m* | nach rechts | |
| 30. | Granatsplitter | 22 Mon. | Rö.-Bef. negat. Hautnarbe am linken Scheitelbein | R + bds. Knl. links verk. Hohe Töne links verk. Flspr. l. 4 *m* | nach rechts | |
| 31. | Granatsplitter | 19 Mon. | Rö.-Bef. negat. Adhärente Narbe an der linken Stirne | R + bds. Knl. links verk. Hohe Töne etwas verk. Flspr. l. 4 *m* | nach rechts | |
| 32. | Granatsplitter | 18 Mon. | Narbe und Knochenimpression an der Stirne rechts | R + bds. Knl. rechts verk. Flspr. r. 2 *m* | nach links | |
| 33. | Gewehrstreifschuß | 19 Mon. | Rö.-Bef. negat. Hautnarbe über dem rechten Scheitelbein | R + bds. Knl. rechts verk. Flspr. r. 3 *m* | nach links | |
| 34. | Schrapnellverl. | 26 Mon. | Rö.-Bef. negat. Subkutan ein Splitter am Scheitel | R + bds. Knl. links verk. Flspr. l. 4 *m* | nach rechts | |
| 35. | Granatsplitter | 16 Mon. | Rö.-Bef. negat. Hautnarbe am rechten Tuber parietale | R + bds. Knl. rechts verk. Flspr. 4 *m* | nach links | |
| 36. | Gewehrdurchschuß | 8 Mon. | Am rechten Scheitelbein ein eichelgroßer Defekt, am rechten Stirnbein ein haselnußgroßer Defekt | R + bds. Knl. links verk. Flspr. 5 *m* Hohe Töne links verk. | nach rechts | |
| 37. | Granatsplitter | 18 Mon. | Hautnarbe am linken Scheitelbein | R + bds. Knl. links verk. Hohe Töne links verk. | nach rechts | |
| 38. | Schrapnellverl. | 10 Mon. | Silberguldengroßer Defekt am linken Stirnbein | R + bds. Knl. links verk. Hohe Töne links verk. | nach rechts | |
| 39. | Gewehrkugel | 18 Mon. | Rö.-Bef. negat. Hautnarbe am rechten Scheitelbein | R + bds. Knl. links verk. Flspr. l. 4 *m* Hohe Töne verk. | nach rechts | |



Digitized by Google
Original from UNIVERSITY OF CALIFORNIA
Generated on 2019-10-24 16:25 GMT / http://hdl.handle.net/2027/uc1.b3252768
Public Domain in the United States, Google-digitized / http://www.hathitrust.org/access_use#pd-us-google

| Zahl | Art der Verletzung | Zeit nach der Verl. | Röntgenbefund | Hörschärfe Schwabach und Rinne | Weber | Anmerkung |
|---|---|---|---|---|---|---|
| 40. | Gewehrkugel | 21 Mon. | Fissurenartiger Defekt im linken Schläfe-Scheitelbein | R + bds. Knl. links verk. Flspr. 4 *m* | nach rechts | |
| 41. | Granatsplitter | 18 Mon. | Erbsengroßer Defekt am linken Stirn-Scheitelbein | R + bds. Knl. links verk. Hohe Töne links verk. | nach rechts | |

Es ist natürlich mit diesen Fällen das Material nicht erschöpft, eine weitere Fortführung gleichförmiger Krankengeschichten erschien uns aber überflüssig. Die Zahl der untersuchten Fälle ist, wenn auch keine sehr hohe, so doch genügend, um sagen zu können, daß angesichts dieser vollständigen Übereinstimmung auch bei allen Fällen derartiger Läsionen dasselbe Ergebnis zu erwarten sein wird. Man kann aber auch weiterhin anschließend sagen, daß es sich in Fällen, die als Läsion des inneren Ohrs aus irgendwelchen Gründen diagnostiziert werden und bei denen der W. V. nicht in diesem Sinne ausfällt, entweder um nicht reine Fälle handelt oder aber um einzelne Versuchsfehler infolge ungenauer Angaben des Untersuchten. Angesichts der in der Literatur noch immer auftretenden Zweifel an dem Wert und der Verläßlichkeit des W. V. glauben wir demnach auf Grund unserer Untersuchungsergebnisse und der obenstehenden theoretischen Ausführungen sagen zu dürfen, daß der W. V. bei Läsion des inneren Ohrs unbedingt verläßlich ist, soweit derartige Versuche, die letzten Endes immer auf den subjektiven Angaben des Untersuchten beruhen, verläßlich sein können.

Alle diese Fälle zeigen nun unterschiedslos die Lateralisation beim W. V. auf die gesunde (bessere) Seite.

Die Durchsicht der Tabelle ergibt, daß der Weber regelmäßig in Übereinstimmung steht mit dem Verhältnis der nach Schwabach geprüften Knochenleitung. Da diese Fälle als reine und unkomplizierte Läsionen des inneren Ohres zu betrachten sind, repräsentieren sie ein man könnte sagen klassisches Material, wie es bisher im Zusammenhange noch nicht untersucht worden war und der Wert der übereinstimmenden Befunde wird dadurch noch erhöht. Vestibulare Störungen waren nicht mehr nachweisbar, die Pat. wurden längere Zeit nach der Verletzung untersucht — nur ein Fall zeigte spontanen Nystagmus.

Generated on 2019-10-24 16:25 GMT / http://hdl.handle.net/2027/uc1.b3252768
Public Domain in the United States, Google-digitized / http://www.hathitrust.org/access_use#pd-us-google
Digitized by Google
Original from UNIVERSITY OF CALIFORNIA

# Bemerkungen zu Dr. E. Wodaks Artikel: „Zur Funktionsprüfung des Gehörorgans luetischer Individuen“[1]).

Von Dozent Dr. **A. Rejtő**, Budapest.

Im allgemeinen Teil des angeführten Artikels befaßt sich der Autor ausführlich mit meiner neuen Theorie über das Zustandekommen der Kopfknochenleitung (KKL.). In der Verwendung meiner Theorie in einem physiologischen Falle trifft er folgende Schwierigkeit:

„Wenn diese Theorie Rejtős richtig ist, so müßte bei einem normalen Individuum, dem man mittels eines Ballons Luft in den äußeren Gehörgang hineinpreßt, eine Verlängerung der KKL. auftreten. Denn die künstlich erzeugte Luftwelle wird durch die Gehörknöchelchenkette in erster Linie und viel stärker gegen das ovale als gegen das runde Fenster getrieben. Die Fenestra ovalis wird daher eingedrückt und die Stapesplatte gewissermaßen fixiert. Dies hätte — aber nach Rejtő — eine Verlängerung der KKL. zur Folge, tatsächlich tritt aber bei diesem Versuche eine Verkürzung derselben ein. Es zeigt dies, daß auch Rejtős Erklärung nicht für alle Fälle zureichend ist.“

Der Grund meiner Theorie ist — was auch in Wodaks Abhandlung deutlich beschrieben ist — daß bei KKL. die molekulären Schwingungen der umgebenden Kopfknochen ebenso eine Wellenbewegung in der Perilymphe des Labyrinthes verursachen, wie eine solche dortselbst bei Luftleitung zustande kommt. Diese zur Perzeption notwendige Wellenbewegung bei KKL. kann nur dann zustandekommen, wenn die Flüssigkeit einen Spielraum zum Ausweichen hat, das ist, wenn wenigstens die Fenestra rotunda unversehrt ist. Denn die von allen Seiten fest verschlossene Flüssigkeit (gleich anderen elastischen Körpern) verhält sich, wie wenn sie vollkommen unelastisch wäre.

Der Fall, auf den sich Wodak beruft, bezieht sich nicht nur auf die Starrheit der Fenestra ovalis, sondern auf die der beiden Paukenfenster. Durch den Luftdruck des Politzer-Ballons wird tatsächlich direkt nur die Steigbügelplatte fixiert, richtiger gesagt: eingedrückt; aber durch diesen Druck (indirekt durch Vermittlung der Flüssigkeit) wird die Membran der Fenestra rotunda in gleichem Maße vorgewölbt und dadurch fixiert.

Wie die Starrheit der beiden Paukenfenster eine vollständige Taubheit auch für die KKL. verursacht, ebenso wird die verminderte Bewegungsfähigkeit derselben eine herabgesetzte Hörfähigkeit hervorrufen.

Daß bei diesem Versuche Wodaks der innere Druck der Perilymphe wirklich steigt, ist auch dadurch bewiesen, daß hierbei sehr oft ein Schwindelgefühl zustandekommt.

[1]) Monatsschrift für Ohrenheilkunde 1920, IV. Heft.



Digitized by Google
Original from UNIVERSITY OF CALIFORNIA
Generated on 2019-10-24 16:25 GMT / http://hdl.handle.net/2027/uc1.b3252768
Public Domain in the United States, Google-digitized / http://www.hathitrust.org/access_use#pd-us-google

# Vereinsberichte.

## Österreichische otologische Gesellschaft.

**Sitzung vom 29. März 1920.**

Vorsitz: B. Gomperz.
Schriftführer: E. Urbantschitsch.

Der Vorsitzende hält folgenden Nachruf für Dagobert Schwabach:

Meine sehr verehrten Herren! In letzter Stunde geht mir die traurige Nachricht zu, daß einer der angesehensten Berliner Ohrenärzte, der Geheime Sanitätsrat Dr. Dagobert Schwabach, am 28. Februar im Alter von 74 Jahren verschieden ist. Mit ihm verliert die Ohrenheilkunde einen ihrer besten Vertreter, einen als Mensch, Arzt und Gelehrter gleich hervorragenden Mann, der sich durch seine wissenschaftlichen Arbeiten die größte Wertschätzung seiner Fachkollegen erworben hat. Die Grundlage seines otiatrischen Wissens erwarb er sich bei v. Tröltsch und Lucae, leitete vom Jahre 1873 an eine Ohrenabteilung an der Berliner allgemeinen Poliklinik und las vom Jahre 1883 an daselbst Kurse für praktische Ärzte, welche sich regen Besuches erfreuten. Durch seine zahlreichen Arbeiten anatomischer und pathologisch-anatomischer Natur, sowie über Diagnostik der Ohrenkrankheiten hat er sich einen angesehenen Namen erworben und sein Stimmgabelversuch, als „Schwabach"scher Versuch bekannt, hat seinen Namen für alle Zeiten mit der Ohrenheilkunde verknüpft.

Schwabach betätigte sich auch erfolgreich bei der Gründung der Deutschen otologischen Gesellschaft, die ihn 1906 bis 1910 immer wieder in den Vorstand berief und 1910 zum Vorsitzenden wählte; schließlich zog er sich, veranlaßt durch sein Alter, von öffentlicher Betätigung zurück. Wir wollen diesem auch wegen seiner vornehmen Gesinnung allgemein verehrten Kollegen pietätvolle Erinnerung bewahren. (Die Anwesenden erheben sich zum Zeichen der Trauer von ihren Sitzen.)

Meine sehr verehrten Herren! Am 18. März waren es 25 Jahre, daß die Österreichische otologische Gesellschaft von Gruber, Politzer und Urbantschitsch begründet wurde, um die Ohrenheilkunde zu fördern und die Erreichung der ihr gebührenden Stellung an den österreichischen Universitäten anzustreben.

Veranlaßt schon bei einem einzelnen der Abschluß eines solchen Zeitraumes zur Rückschau, so erscheint diese noch berechtigter bei dem 25jährigen Wirken einer Vereinigung, welche einer ganzen Gruppe arbeitsfreudiger, dem gleichen Ziele zustrebender Gelehrter und Ärzte die Gelegenheit bot, ihre wissenschaftlichen Beobachtungen und Forschungen im gegenseitigen Meinungsaustausch zu klären, zu vertiefen und zum Erfolg zu führen. Unser verehrter Nestor, Herr Hofrat Politzer, hat

Digitized by Google
Original from UNIVERSITY OF CALIFORNIA
Generated on 2019-10-24 16:26 GMT / http://hdl.handle.net/2027/uc1.b3252768
Public Domain in the United States, Google-digitized / http://www.hathitrust.org/access_use#pd-us-google

es übernommen, diese Rückschau zu halten, und ich erteile ihm zu seiner Festrede das Wort.

I. Hofrat A. Politzer hält die Festrede anläßlich der vor 25 Jahren erfolgten **Gründung der Österreichischen otologischen Gesellschaft.** (Erschien als Originalartikel in dieser Monatsschrift, 1920, Nr. 5.)

II. Fr. Fremel: **Vestibularbefund im Menièreschen Anfall.**

Den hier vorgestellten Pat. habe ich in der letzten Sitzung mit Menièreschen Anfällen bereits vorgestellt. Seither hatte Pat. einen größeren Anfall und wir hatten Gelegenheit, während des Anfalles den Vestibularapparat zu untersuchen. Der Anfall bestand wie jeder Anfall in heftigem Ohrensausen rechts, so daß Pat. auf diesem Ohre gar nichts hörte, horizontal rotatorischer Nystagmus zur kranken Seite, Vorbeizeigen zur gesunden, Schwindel, Übelkeiten, Brechreiz und Erbrechen. Durch kalte Spülung rechts hörte der spontane Nystagmus auf, ebenso der Schwindel und die Übelkeiten. Durch Fortsetzung der Spülung wurde ein Nystagmus zur gesunden Seite erzeugt mit Vorbeizeigen nach rechts, Schwindel und Übelkeiten. Nach der Spülung verschwand allmählich der kalorische Nystagmus mit seinen Begleiterscheinungen, worauf wieder der Anfallsnystagmus mit seinen Begleiterscheinungen auftrat. Wir konnten mehrmals diesen Wechsel des Nystagmus erzeugen und die subjektiven Beschwerden des Anfalles mildern.

III. Fr. Fremel: **Zur Lokalisation des rotatorischen Nystagmus.**

Das Krankheitsbild der hier vorgestellten Pat. aus der Nervenklinik entwickelte sich im Laufe von 3 Wochen. Es begann mit Schmerzen im rechten Arm und rechten Bein, hierauf trat ein pampstiges Gefühl in der rechten Gesichtshälfte auf. Später bekam Pat. Schluckbeschwerden, indem genossene Flüssigkeit bei der Nase herauskam. Einmal hatte sie einen Schwindelanfall. Die Neurologen nehmen auf Grund der Sensibilitätsstörung an den Extremitäten einen Prozeß in der rechten Hälfte des verlängerten Marks an. Damit stimmt ein Symptomenkomplex überein, den Pat. zeigt. Sie hat nämlich einen rotatorischen Nystagmus nach rechts, eine Gaumensegellähmung rechts und eine Rekurrenslähmung rechts. Diese drei Symptome lassen sich durch einen Herd erklären, der auf der rechten Seite die untere Hälfte des Abstiguuskernes und die absteigende Vestibulariswurzel betrifft und die Wurzel des Trigeminus mit inbegreift. Die sonstigen Befunde, Augen-, Blutbefund sind negativ.

IV. H. Frey: **Selbstmordversuch durch Schuß gegen das Ohr; Weichteilsteckschuß und Fraktur des Gehörganges. Exitus durch Meningitis.**

Der 69jähr. Pat. hatte in einem Depressionszustand aus einem Revolver einen Schuß gegen sein rechtes Ohr abgefeuert; kam eine Woche

Digitized by Google
Original from UNIVERSITY OF CALIFORNIA
Generated on 2019-10-24 16:26 GMT / http://hdl.handle.net/2027/uc1.b3252768
Public Domain in the United States, Google-digitized / http://www.hathitrust.org/access_use#pd-us-google

nach der Verletzung zur Aufnahme in das Spital des Franz Josefs-Ambulatoriums. Zur Zeit der Aufnahme bestanden Schmerzen im rechten Kiefergelenk, in der ganzen Ohrgegend, Schwindel und Taubheit rechts.

Die Untersuchung ergab eine Hautwunde im äußeren Gehörgang, an der vorderen Wand; eine Verletzung des Knochens mit der Sonde nicht nachweisbar. Der Gehörgang durch Weichteilschwellung verengt, so daß die Tiefe nicht übersehbar ist; geringe Sekretion aus der Tiefe. Rechts vollständige Taubheit; spontaner Nystagmus I. nach beiden Seiten. Kalorische Prüfung wegen der Gefahr einer Infektion nicht ausführbar.

Die Röntgenuntersuchung (Dr. M e y e r) ergab ein Projektil ungefähr 1 *cm* medial vom Proc. condyloideus des Unterkiefers; eine Knochenfraktur nicht nachweisbar (Demonstration der Platten). In den folgenden Tagen trat eine vermehrte Sekretion aus dem Gehörgang auf; nach 4 Tagen plötzlich Temperaturanstieg und einmal Erbrechen; am folgenden Tag normale Temperatur, erst abends neuerlich 38·4, am nächsten Tag neuerliche Temperaturerhöhung, Erbrechen, Unbesinnlichkeit. Bei der an diesem Tag ausgeführten Operation fand ich die Zellen des Wangenfortsatzes und die Mittelohrräume mit seröser Flüssigkeit erfüllt, die Schleimhaut gequollen, der Knochen im ganzen erweicht. Am Trommelfell Blutungen, Einzelheiten nicht erkennbar. Vollständige Freilegung der Mittelohrräume, beider Schädelgruben, Resektion des Labyrinthes, Inzision der Dura beider Schädelgruben; die Dura der mittleren Schädelgrube rötlich verfärbt und gespannt. Nach der Inzision entleert sich reichlich Liquor.

Lumbalpunktion ergibt eitrig getrübte Flüssigkeit.

Am nächsten Tag unter Zunahme der meningitischen Erscheinungen Exitus.

In den ersten Tagen der Beobachtung war die Annahme gerechtfertigt, daß es sich um eine Schußverletzung des äußeren Gehörganges gehandelt habe, mit Eindringen des Projektils in die Weichteile, um eine traumatische Ruptur des Trommelfelles und eine Kommotion (oder Blutung) des rechten Labyrinthes. Ein Anlaß zum operativen Eingreifen lag nicht vor, da eine direkte Verletzung des mittleren Ohres oder des Labyrinthes nach der Sachlage auszuschließen war. Erst als meningitische Erscheinungen auftraten, ergab sich die Indikation für den Eingriff, der allerdings keinen Erfolg mehr hatte.

Da es sicher ist, daß in derartigen Verletzungsfällen auch bei indirekten Rupturen und Labyrinthläsionen das Eindringen von Infektionsmaterial ermöglicht, die vorhandenen Gewebsschädigungen und Blutungen aber das Wachstum der Mikroorganismen sogar sehr begünstigen, ist es erlaubt, die Frage aufzuwerfen, ob man in einem solchen Fall nicht von vornherein operativ vorgehen solle, auch wenn keine Knochenfraktur an der Schädelbasis oder andere wichtigere Knochenverletzung dazu auffordert und auch dann, wenn die Möglichkeit einer konservativen Heilung vorhanden erscheint, wie in dem geschilderten Fall. Leider konnte aus äußeren Gründen eine Obduktion nicht vorgenommen werden.

Generated on 2019-10-24 16:26 GMT / http://hdl.handle.net/2027/uc1.b3252768
Public Domain in the United States, Google-digitized / http://www.hathitrust.org/access_use#pd-us-google
Digitized by Google
Original from UNIVERSITY OF CALIFORNIA

V. H. Frey: **Schwer entfernbarer Paraffinpfropf als Fremdkörper im Gehörgang.**

Eine Dame hatte sich wegen Ohrenschmerzen in Ermanglung von Öl durch Erwärmen verflüssigtes käufliches Vaselin in den Gehörgang eingeträufelt. Am nächsten Tag erschien sie in der Sprechstunde mit der Klage über Taubheit, subjektiver Geräusche und Schmerzen. Bei der Untersuchung zeigte sich die Tiefe des Gehörganges vollständig mit einer harten, weißen Masse ausgegossen, die sich zunächst weder durch Ausspülen, noch auch instrumentell entfernen ließ, da sie, in alle Vertiefungen des Gehörganges hineingreifend, insbesondere in der Erweiterung des Gehörganges an dessen unterem Ende festsaß. Der Versuch, diese — auffallend harte — Masse durch Äther, Benzin oder eine Mischung dieser Flüssigkeiten aufzulösen, mißlang vollständig. Erst am nächsten Tage gelang es mir, ein kleines Quantum des jetzt sehr schwer erhältlichen Xylols aufzutreiben, in dem nach Einträufelung der Pfropf so weit aufquoll, daß er sich endlich durch Spülen entfernen ließ.

Da das gewöhnliche Vaselin und Paraffin nach den Lehrbüchern der Pharmakologie in Benzin und Äther leicht löslich sein sollen, Paraffin aber, wie wir aus der Histologie wissen, in Xylol sehr leicht löslich ist, nehme ich an, daß es sich in diesem Falle überhaupt nicht um ein Paraffin, sondern um eine andere, vielleicht mit Wasser verarbeitete ähnliche Substanz gehandelt hat, die als Vaselin-„Ersatz" abgegeben worden worden war. Denn auch in Xylol ging die Lösung nur sehr langsam und unvollständig vor sich.

Diskussion.

Eine Pat. hat sich zur Bekämpfung von Schmerzen verflüssigte Stearinkerze einfließen lassen. Der innere Teil des Gehörganges war ausgefüllt mit der erstarrten Masse. Von anderer Seite wurde Operation vorgeschlagen. Mir gelang es, mit Benzin den Gehörgang frei zu machen.

VI. O. Beck: **Karzinom, den ganzen Warzenfortsatz einnehmend und auf die Umgebung übergreifend.**

Der 55jähr. Knecht J. E. aus Niederösterreich wurde am 18. III. 1920 auf die Klinik Neumann aufgenommen. Seit frühester Kindheit besteht beiderseits Ohrenfluß. Im Jahre 1882 wurde er im Allgemeinen Krankenhause am Kopfe operiert. Genaueres über diese Operation ist nicht festzustellen. Von dem sehr dementen und fast tauben Patienten ist nur zu erfahren, daß diese Operation ohne Narkose vorgenommen wurde und er damals 3 Monate in Spitalspflege war. Er zeigt im Nacken eine zirka 2 *cm* lange, eingezogene Hautnarbe. Das jetzige Leiden begann vor einem Jahr. Er stand in Behandlung eines Landarztes, der die Wunde reinigte und ihn verband. Vor einigen Tagen suchte er das Sophien-Spital auf, von wo er der Klinik überwiesen wurde. Die seit frühester Kindheit bestehende Schwerhörigkeit soll sich in den letzten Monaten

Digitized by Google
Original from UNIVERSITY OF CALIFORNIA
Generated on 2019-10-24 16:26 GMT / http://hdl.handle.net/2027/uc1.b3252768
Public Domain in the United States, Google-digitized / http://www.hathitrust.org/access_use#pd-us-google

sehr bedeutend verschlechtert haben. Seit zirka 14 Tagen bemerkte er eine Gesichtslähmung der linken Seite. Schmerzen oder Kopfschmerzen bestehen nicht. Eine Gewichtsabnahme wird vom Patienten verneint. Auf mehrmaliges Befragen läßt sich feststellen, daß seit dem Jahre 1882 keine Operation an ihm vorgenommen wurde. Pat. war sonst nie krank, kein starker Trinker, früher starker Raucher. Er ist nicht verheiratet und hat keine Kinder.

Befund: Rechtes Ohr: Der äußere Gehörgang ist von einem großen, das ganze Lumen einnehmenden Polypen erfüllt, der von wenig fötidem, aber reichlichen Eiter umspült ist. — Linkes Ohr: Die Gegend des Warzenfortsatzes ist von einem 8 *cm* langen, an der breitesten Stelle 5 *cm* breiten und 3 *cm* tiefen Substanzverlust mit tief unterminierten Rändern ersetzt. Dieser Substanzverlust ist mit ziemlich glatten, tiefroten Granulationsmassen ausgefüllt. Details in den Substanzverlusten lassen sich nicht feststellen. Nach der anatomischen Lage greift er nach Konsumption des ganzen Warzenfortsatzes auf die Schläfenbeinschuppe und das Hinterhauptbein über. Der äußere Gehörgang ist atretisch, nur für eine feinste Sonde durchgängig und etwas nach unten verzogen, ebenso erscheint die ganze Ohrmuschel nach vorn unten verzogen. Drüsen in der Umgebung des Ohres, am Kieferwinkel, am Hals oder in der Axilla sind nicht nachweisbar. Funktionsprüfung: Am linken Ohr besteht komplette Taubheit, am rechten Ohr Schallempfindung. Stimmgabeluntersuchung ist bei dem sehr unintelligenten Mann sehr unverläßlich. Vestibularapparat: Kein spontaner Nystagmus, spontaner Zeigeversuch typisch. Links besteht komplette kalorische Ausschaltung. Rechts nach langer Spülung mit ganz kaltem Wasser (mit dem Atticröhrchen) herabgesetzte, aber typische Zeigereaktion und typischer Nystagmus bei Linksblick. Die Drehreaktion ergibt Werte für komplette Ausschaltung des linken Labyrinthes. Komplette Fazialislähmung in allen 3 Ästen. Der übrige Nervenbefund negativ.

Wassermann-Reaktion negativ. Augenbefund: Visus und Fundus beiderseits normal.

Röntgenbefund (Dozent Dr. Haudek): Handtellergroßer Defekt mit unregelmäßigen Rändern, der einen großen Teil der unteren Partie des linken Seheitelbeines, den hinteren Winkel der Schläfebeinschuppe und vom linken Hinterhauptbein den vorderen Anteil bis 3 *cm* von der Mittellinie entfernt, einnimmt. Vom Processus mastoideus ist noch die Kortikalis der Spitze verhalten. Die Pyramide zeigt einen tief einspringenden Defekt an ihrer hinteren Fläche und eine oberflächliche Absumption in der Gegend der Crista petrosa. Der Meatus auditorius internus ist intakt.

Histologischer Befund: Karzinom.

Epikrise: Es handelt sich bei diesem 55jähr. Mann um ein ausgedehntes Karzinom, das den ganzen Warzenfortsatz, einen Teil der Schuppe, des Scheitelbeines und des Hinterhauptbeines einnimmt. Der

Digitized by Google
Original from UNIVERSITY OF CALIFORNIA
Generated on 2019-10-24 16:26 GMT / http://hdl.handle.net/2027/uc1.b3252768
Public Domain in the United States, Google-digitized / http://www.hathitrust.org/access_use#pd-us-google

Krankheitsprozeß ist zirka 1 Jahr alt. Anamnestisch ist festgestellt, daß eine bis in die früheste Kindheit zurückreichende, chronische Mittelohreiterung besteht. Den Ausgangspunkt des Karzinoms jetzt festzustellen, ist unmöglich. Doch sei hervorgehoben, daß bei der größten Anzahl von Karzinomen, speziell des Mittelohres chronische Eiterungen bestanden haben. Der Funktionsverlust im Kochlear- und Vestibularapparat erklärt sich in diesem Falle durch Übergreifen auf das innere Ohr, wofür auch der Röntgenbefund spricht. Das Fehlen von vestibularen Reizerscheinungen in der Anamnese ist durch das langsame Fortschreiten des Karzinoms auf die Gebilde des Innenohres zu erklären. Da nach der Ausdehnung des Karzinoms und dem Röntgenbefund anzunehmen ist, daß der Prozeß bereits auf die Dura und das Hirn übergegriffen hat, muß der Fall als inoperabel bezeichnet werden. Wir werden Radiumbehandlung versuchen, trotzdem auch von dieser nicht viel zu erwarten ist.

VII. O. Beck: **Sekundäre Lues mit Labyrinthveränderungen im lymphokinetischen Apparat.**

Der 32jähr. Pat. hatte im September 1919 Lues akquiriert und hatte bis zum Februar 1920 antiluetische Kurven, Hg kombiniert mit Salvarsan, durchgemacht. Ende Fabruar wurde er wegen Papeln ad anum auf die dermatologische Station aufgenommen. Da er angab, seit 2 Monaten am rechten Ohr nichts zu hören, wurde er vor Einleitung einer Salvarsantherapie mir zur Untersuchung überwiesen. Der Kranke gibt an, bis vor 2 Monaten normal gehört zu haben und niemals ohrkrank gewesen zu sein. Seit zirka 2 Monaten bemerkt er eine Abnahme des Gehörs auf der rechten Seite. Schwindel oder Gleichgewichtsstörungen haben niemals bestanden, auch nicht beim Bücken oder bei brüsken Bewegungen des Kopfes.

Befund vom 1. III.: Trommelfell beiderseits normal. Gehör links normal, für Sprache und Stimmgabel. Rechts komplette Taubheit. Weber nach links, Rinne links positiv, rechts unendlich negativ. — Kein spontaner Nystagmus. Zeigt spontan mit beiden Armen typisch. Gang mit geschlossenen Augen breitspurig, ohne Abweichen nach einer bestimmten Richtung. Mäßiger Romberg ohne Bevorzugung einer bestimmten Fallrichtung, auch nicht bei veränderter Kopfhaltung. — Kalorische Prüfung: Rechts und links besteht sowohl bei Spülung mit 16gradigem als auch bei 45gradigem Wasser Unerregbarkeit des Vestibularapparates. Weder Nystagmus noch Vorbeizeigen ist auslösbar. — Drehstuhl: 10 × rechts, Kopf aufrecht, 2 bis 3 Nystagmusschläge; 10 × links, Kopf aufrecht, 3 bis 4 Nystagmusschläge; 10 × rechts, Kopf vorgeneigt, 3 bis 4 Nystagmusschläge; 10 × links, Kopf vorgeneigt, 3 bis 4 Nystagmusschläge; 10 × rechts, Kopf rechts geneigt, 3 bis 4 Nystagmusschläge; 10 × links, Kopf rechts geneigt, 3 bis 4 Nystagmusschläge. Bei Drehung mit aufrechtem Kopf kein Vorbeizeigen, kein Schwindel, ebenso bei Drehung in den anderen Kopfhaltungen. Galvanische Erregbarkeit: Ka-

Digitized by Google
Original from UNIVERSITY OF CALIFORNIA
Generated on 2019-10-24 16:26 GMT / http://hdl.handle.net/2027/uc1.b3252768
Public Domain in the United States, Google-digitized / http://www.hathitrust.org/access_use#pd-us-google

thode rechtes Ohr, Anode linkes Ohr: bei $4^1/_2$ M.-A. Kathode linkes Ohr, Anode rechtes Ohr: bei 4 M.-A. Kathode rechtes Ohr, Anode Stirne: bei 6 M.-A. Anode rechtes Ohr, Kathode Stirne: bei 7 M.-A. typischer Nystagmus.

Wassermann im Blut positiv, Lumbalpunktion wird verweigert Pat. bekommt $5^0/_0$ige Hg-Sukzinimidinjektionen. Bis zum 25. III. erhielt er 8 Injektionen. Der jetzt aufgenommene Ohrbefund ergibt: Rechts besteht die Taubheit weiter, links normales Gehör. Kalorische Prüfung: Unerregbarkeit und Fehlen von Vorbeizeigen rechts und links. — Drehreaktion: 10 × rechts, Kopf aufrecht, Nystagmus ↻ links 22 Sek.; 10 × links, Kopf aufrecht, Nystagmus ↻ rechts 25 Sek.; 10 × rechts, Kopf vorgeneigt, Nystagmus ↻ links 12 Sek.; 10 × links, Kopf vorgeneigt, Nystagmus ↻ rechts 12 Sek.; 10 × rechts, Kopf rechts geneigt, Nystagmus ↕ 8 Sek.; 10 × links, Kopf rechts geneigt, Nystagmus ↕ 9 Sek. Galvanische Reaktion: ergibt dieselben Werte wie früher.

Epikrise: Es handelt sich bei diesem Pat. um eine sekundäre Lues mit Erscheinungen von seiten des rechten Kochlearapparates, die anamnestisch auf zirka 2 Monate zurückreichen. Angaben über Schwindelgefühl oder Gleichgewichtsstörungen werden vom Kranken nicht gemacht. Bei der ersten Untersuchung erweist sich das rechte Ohr als komplett taub, das linke hört normal. Beide Vestibularapparate sind bei Fehlen von spontanem Nystagmus und von spontanem Vorbeizeigen für kalorische und Drehreize unerregbar. Auch Fistelsymptom ist nicht auszulösen. Dagegen ergibt die galvanische Reaktion für beide Ohren normale Werte. Nach zirka 25 Tagen, nach Sukzinimidbehandlung, ist der Vestibularapparat beiderseitig für kalorische Reize komplett ausgeschaltet. Dagegen ergeben sich für Drehreize annähernd normale Werte. Auch die galvanische Reaktion ergibt einen normalen Befund.

Das Interessante an diesem Falle — und das ist der Grund, warum ich mir ihn zu demonstrieren erlaubte — ist Folgendes: Trotz der beiderseitigen Ausschaltung für kalorische und Drehreize bestanden keinerlei Schwindelerscheinungen oder Gleichgewichtsstörungen. Dies kann seinen Grund in der gleichzeitigen Ausschaltung beider Seiten haben. Aber auch darin, daß gerade bei der Lues symptomlose Ausschaltungen des Vestibularapparates auftreten können. Gerade der Befund an diesem Fall zeigt deutlich, daß gerade im sekundären Stadium der Lues zum Unterschiede vom tertiären die Labyrintherscheinungen in das periphere Endorgan, und zwar in den lymphokinetischen Apparat häufig zu lokalisieren sind und sich dort die pathologischen Verhältnisse abspielen. Denn trotz des Fehlens der kalorischen — und der Drehreaktion zeigt dieser Fall sowohl bei querer Durchleitung des galvanischen Stromes als auch bei einseitiger Reizung für beide Ohren normale Werte. Ein weiterer Beweis für eine Erkrankung im lymphokinetischen Apparat liegt in der Art der Rückbildung der Erscheinungen: die kalorische Reaktion ist

Digitized by Google
Original from UNIVERSITY OF CALIFORNIA
Generated on 2019-10-24 16:26 GMT / http://hdl.handle.net/2027/uc1.b3252768
Public Domain in the United States, Google-digitized / http://www.hathitrust.org/access_use#pd-us-google

nicht auslösbar, die Drehreaktion ergibt aber normale Werte mit typischem Nystagmus, typischem Schwindel und typischem Vorbeizeigen im Sinne der langsamen Nystagmuskomponente. Nun wissen wir ja, daß zum Zustandekommen der kalorischen Reaktion eine normale Endolymphe Voraussetzung ist, was für die Drehreaktion nicht erforderlich ist und Labyrintherkrankungen nach Eiterungen, bei denen die kalorische Reaktion erloschen ist, der lymphokinetische Apparat durch Drehreaktion oder durch die Fistelprobe noch ansprechbar ist, sind ja genügend bekannt.

Diskussion.

R. Leidler: Ich möchte da einen sehr interessanten Fall erwähnen, wenn er auch eigentlich nicht hierher gehört. Ein junger Mann hatte im Oktober v. J. eine Lues akquiriert, die lege artis behandelt wurde. Der Wassermann war nur ganz schwach positiv. Es bestanden niemals Ohrsymptome. Im Februar 1920 erkrankte Pat. an Grippe. 3 Wochen nach der Grippe traten sehr heftige diffuse Kopfschmerzen auf und Pat. erkrankte auf dem rechten Ohr. Das Ohr reagierte vollständig. Es bestand kein spontaner Nystagmus. Es wurde nun an mich die Frage gerichtet, ob die Ohrerkrankung Folge der Lues oder der Grippe sei. Ich antwortete, daß ich es für viel wahrscheinlicher halte, daß die Ertaubung Folge der Lues sei, daß ich aber die Grippe als Ursache nicht mit Sicherheit ausschließen könne.

VIII. J. Popper: **Labyrinthitis im Sekundärstadium der Lues.**

Der 21jähr. Pat., den ich hiermit mir vorzustellen erlaube, hat folgende Anamnese: Vor 5 Jahren akquierte er eine Lues, von der nur der Primäraffekt lokal behandelt wurde. Eine allgemeine Behandlung hat nie stattgefunden. Pat. hatte aber nie irgendwelche sekundäre Erscheinungen. Vor 5 Wochen trat nun plötzlich ein Schwindelanfall auf, der nur wenige Sekunden dauerte, mit Üblichkeiten und Erbrechen verbunden war. Daran schlossen sich noch einige weniger heftige Attacken, so daß Pat. vor 3 Wochen die Klinik Neumann aufsuchte.

Wir erhoben damals folgenden Befund: Linkes Ohr: Eine deutliche Schädigung des Cochlearis mit Herabsetzung der Hörweite auf $V = 5$ *cm*. Am rechten Ohr bestand damals normale Hörweite; Spontannystagmus II. Grades horizontal nach rechts, ein viel schwächerer bei Blick nach links. Der Vestibularapparat dieser Seite war für Drehen und kalorisch komplett ausgeschaltet; jener der rechten Seite stark untererregbar. Der sonstige neurologische Befund war ohne Belang. 3 Tage nach seiner Aufnahme war das linke Ohr für Sprache taub, das Hörvermögen des rechten Ohres unverändert. Die Wassermann-Reaktion im Blute war schwach positiv.

Die vor zirka 10 Tagen von Doz. Pappenheim vorgenommene Lumbalpunktion ergab unter 260 *mm* stehenden, klaren Liquor,

Digitized by Google
Original from UNIVERSITY OF CALIFORNIA
Generated on 2019-10-24 16:26 GMT / http://hdl.handle.net/2027/uc1.b3252768
Public Domain in the United States, Google-digitized / http://www.hathitrust.org/access_use#pd-us-google

der keinerlei Zellvermehrung aufwies. Die Wassermann-Reaktion im Punktate war negativ. Gleichzeitig leiteten wir eine Hg-Kur ein. Eine neuerliche, vor 3 Tagen vorgenommene Funktionsprüfung ergab: Der Weber ging auf das linke Ohr, dessen Hörvermögen sich bedeutend — auf 15 *cm* C.-Sp. — gebessert hatte, während das des rechten Ohres auf zirka 10 *cm* C.-Sp. gesunken war. Die Vestibularapparate und der Spontannystagmus sind bis heute unverändert geblieben.

Wegen dieses Befundes und der Tatsache wegen, daß eine unbehandelte Sekundärlues bisher keine anderen Erscheinungen machte als die Erkrankung des inneren Ohres, habe ich mir erlaubt, Pat. vorzustellen.

(Fortsetzung folgt.)

---

# Bücherbesprechungen.

**I. Die auswirkenden Kräfte im Vestibularapparat. II. Die auswirkenden Kräfte im Kochlearapparat.** Von Prof. Dr. Carl Biehl. Im Selbstverlag des Verfassers.

Im ersten Teil zieht der Verfasser eine Reihe von anatomischen und physiologisch-chemischen Daten heran, durch die er zur Bestätigung der Tatsache gelangt, daß die Endo- und Perilymphe gleiches spezifisches Gewicht haben und unter gleichem Drucke stehen. Bei der Erklärung der Vorgänge, die zur physiologischen Labyrinthreizung führen, müssen daher die Gesetze der Hydrostatik herangezogen werden. Beobachtungen am Exnerschen Bogengangmodell, in welches der Autor nach Abschraubung der Metallkappe am Utrikulus einen Kautschukfingerling gut abgedichtet eingeführt hat, zeigen, daß bei Drehungen des Modells die im Modell befindlichen Haarbüschel in Bewegung geraten, der Fingerling jedoch starr bleibt. Biehl ist der Ansicht, daß an dem Fingerling bei Drehung des Modells lediglich Druckerscheinungen, aber nie eine Mitbewegung der Flüssigkeit zur Geltung kommt. Von seinem Versuch ausgehend, glaubt der Autor die endolymphatische Strömuung als reizauslösenden Faktor im Labyrinth ablehnen zu können: „Lediglich auf Druck bzw. Druck und Auftrieb ist der ganze anatomische Bau des Labyrinthes eingerichtet." Biehl sucht nun die verschiedenen labyrinthären Erscheinungen bei physiologischen und experimentellen Reizungen auf der Grundlage zu erklären, daß nicht die Strömung, sondern im Sinne der Goltz'schen Anschauung endo-perilymphatische Druckänderungen deren reizauslösende Momente bilden, Druck und Auftrieb, nicht Zug oder Strömung.

In analoger Weise diskutiert Biehl im zweiten Teil seiner Arbeit die auswirkenden Kräfte am Kochlearapparat. Er kommt zur Annahme, daß die Schallübertragung von einem tönenden Gegenstande zum Cortischen Organ durch Dichtenänderungen in die übertragenden Medien erfolgt. Hiebei entsteht in der Perilymphe keine Flüssigkeitswelle und die einzelnen übertragenden Medien vom Trommelfell angefangen bis zum

Generated on 2019-10-24 16:26 GMT / http://hdl.handle.net/2027/uc1.b3252768
Public Domain in the United States, Google-digitized / http://www.hathitrust.org/access_use#pd-us-google
Digitized by Google
Original from UNIVERSITY OF CALIFORNIA

Cortischen Organ bewegen sich nicht. Bei der physiologischen Reizung kommt es weder zu einer Vergrößerung, noch zu einer Verkleinerung des Labyrinthraumes. Bei den akuten Druckänderungen im Labyrinth kommt dem Canalis reuniens und dem Aqaeductus cochleae eine physiologische Funktion zu. Bei der Kopfknochenleitung werden die Schwingungen auf Knochen übertragen, die schließlich die Vibrationen auf die Zellen des Cortischen Organs direkt überführen sollen. Durch die Gehörknöchelchen entsteht eine größere Spannung zwischen Trommelfell und ovalem Fenster, die für die Schallübertragung von größter Wichtigkeit ist. Die Gehörknöchelchenkette wirkt sowohl als mechanischer Reizüberträger für das Labyrinth als auch als akustischer Leiter für den Kochlearapparat. Der ganze Bau der Kette befähigt sie, gleichzeitig mechanische Impulse auszugleichen und akustische überzuleiten, wodurch gleichzeitig den Funktionen beider Teile des inneren Ohres Rechnung getragen wird. Biehl gelangt auch für den Kochlearapparat zu dem Schlusse, daß die reizauslösende Kraft lediglich Druck darstellt.

**III. Die auswirkenden Kräfte im Labyrinth und die Paukenfenster.** Von Prof. Dr. Carl Biehl. Im Selbstverlage des Verfassers.

Biehl zieht aus der topographischen Lage der Labyrinthfenster eine Reihe von Schlüssen auf ihre Funktion. Die Ansicht, daß die Reizzellen des Cortischen Organs von der Scala tympani durch eine schraff gespannte Membran getrennt sind, während dem Vorhoffenster gegenüber die „flottierende Wand des Vorhofs" untergebracht ist, läßt sich nicht aufrecht erhalten, vielmehr sind auch die Wände der Vorhofsäcke, die der Autor offenbar mit dem Ausdruck Vorhof meint, elastisch gespannt, ein Flottieren ist sicher ausgeschlossen. Der Autor hält auch eine akustische Reizung im Vestibularapparat für möglich. Die Reizzellen im Vestibularapparat schwingen mit der Perilymphe, die durch akustische Schwingungen in Tätigkeit gesetzt worden ist.

Der Autor bespricht eingehend die Frage der operativen Eröffnung der Membran des Schneckenfensters, in Fällen von Labyrintherkrankung, bei welchen eine perilymphatische Druckerhöhung angenommen werden kann. Er erwartet in solchen Fällen ein Aufhören der Anfälle von Labyrinthschwindel und eine Herabminderung der subjektiven Geräusche durch Entlastung der Zellen des Cortischen Organs vom Endolymphdruck. Biehl stellt die Mitteilung von Krankengeschichten in Aussicht und bemerkt nur, daß seine klinischen Erfahrungen seinen theoretischen Überlegungen entsprechen, er warnt jedoch eindringlich, diesen Eingriff ohne vorherige genaue Diagnose durchzuführen. Sollte durch die Öffnung zuviel Perilymphe ausfließen, so könnte sich Taubheit einstellen. Er glaubt jedoch, daß nach Druckausgleich, sobald kein Überdruck mehr im Labyrinth vorhanden ist, die Öffnung im runden Fenster durch Heilung zumindest sich verkleinern und damit das Hörvermögen wiederkommen werde. Alexander.

Digitized by Google
Original from UNIVERSITY OF CALIFORNIA
Generated on 2019-10-24 16:26 GMT / http://hdl.handle.net/2027/uc1.b3252768
Public Domain in the United States, Google-digitized / http://www.hathitrust.org/access_use#pd-us-google

**Konstitution und Individualität.** Rektorats-Antrittsrede, gehalten im Winter-Semester 1919 an der Universität München von Friedrich Müller. München 1920, J. Lindauersche Universitätsbuchhandlung (Schöpping). Preis M 1.20.

Eine außerordentlich interessante, geistreiche Rede, die den Zusammenhang zwischen Konstitution und Individualität von philosophisch-medizinischem Standpunkt übersichtlich und überzeugend behandelt und nicht nur jedem Arzt, sondern überhaupt jedem Gebildeten nicht genug warm empfohlen werden kann. E. U.

---

# Referate.

## I. Allgemeines.

**Über einen vestibulären Pupillenreflex.** Vortrag im Prager Ärzteverein am 5. Dezember 1900. Von Dr. Ernst Wodak.

Wodak beobachtete an Leuten, bei denen man die kalorische oder rotatorische Prüfung des Vestibularapparates vornahm, vom Beginn der Reizung des Nervus vestibularis angefangen eine deutliche, manchmal hochgradige Erweiterung der Pupille, die oft nur 1 bis 2 Sekunden nach dem Anhalten des Patienten beim Drehversuche dauerte, in anderen Fällen dagegen länger, bis zu einer halben Minute währte. Er untersuchte dieses Phänomen bisher an 170 in bezug auf das Gehörorgan normalen Individuen und fand dabei: Von 43 bei Tageslicht Geprüften zeigten 36 (84%) mit freiem Auge den Reflex (bei Lupenuntersuchung sicher mehr!), von 127 bei künstlichem Licht Untersuchten fielen 64 (50%!) positiv aus. Die Ursache der wechselnden Häufigkeit bei Tages- und künstlichem Licht dürfte wohl in den Belichtungsverhältnissen zu suchen sein.

Daß dieser Reflex mit der Pupillenreaktion auf Licht nichts zu tun hat, geht nach Wodak daraus hervor, daß Fälle mit lichtstarren Pupillen ihn ebenfalls zeigten.

Ebenso ist ein Zusammenhang mit dem Psycho- oder sensiblen Pupillenreflex unwahrscheinlich, da Fälle von Dementia praecox, bei denen der Psychoreflex fehlt oder ganz schwach ist, die Pupillenerweiterung auf Vestibularreizung deutlich aufwiesen.

Von Taubstummen hatten den Reflex nur diejenigen nicht, bei denen der Vestibularapparat erloschen war.

Die Erweiterung der Pupille ist nach Wodak wohl am ehesten durch Sympathikusreizung zu erklären, was um so plausibler ist, als ja bei der Vestibularisreizung der Reiz auch auf andere Nerven überspringt. So finden wir Reizung des Vagus (Üblichkeit, Erbrechen, Pulsverlangsamung), des Trigeminus (Kopfschmerzen), der Vasomotoren (Blässe, Schweiß) usw.

In der Literatur ist bis auf ähnliche Beobachtungen von V. Urbantschitsch (Pupillenerweiterung bei Luftverdichtung im

Digitized by Google
Original from UNIVERSITY OF CALIFORNIA
Generated on 2019-10-24 16:26 GMT / http://hdl.handle.net/2027/uc1.b3252768
Public Domain in the United States, Google-digitized / http://www.hathitrust.org/access_use#pd-us-google

äußeren Gehörgange), Bonnier (Mydriasis bei Patienten mit Schwindel) nur bei Udvarhely von Pupillenerweiterung bei Vestibularreizung an einer Stelle kurz die Rede.

Wodak schlägt daher für diesen Reflex den Namen „vestibulären Pupillenreflex“ oder „vestibuläres Pupillenphänomen“ vor.

Bezüglich der klinischen Verwertung dieses Reflexes läßt sich gegenwärtig nur so viel sagen, daß er als objektives Zeugnis des Zustandes des Vestibularapparates neben dem bisherigen einzigen objektiven Prüfungsmittel, dem Nystagmus, von großem Werte sein dürfte. Autoreferat.

### II. Äußeres Ohr und Mittelohr.

**Über die Wirkung von Terpentineinspritzung auf Eiterungen und Entzündungen.** Von Dr. Cäsar Hirsch, Stuttgart. (Aus der Ohrenabteilung des Reservelazarett, 2, Ludwigsburg [Chefarzt: Generaloberarzt Dr. Steiff].) (Arch. f. Ohren-, Nasen- u. Kehlkopfhlk. 105. Bd. 1./2. H.)

Verf. hat etwa 60 Fälle mit Gehörgangsfurunkeln und Ekzemen bei akuten und chronischen Mittelohreiterungen die Einspritzungen nach den Klingmüller'schen Angaben gemacht, sah zwar in manchen Fällen Furunkel des äußeren Gehörganges rasch zur Abheilung kommen, in anderen aber so gut wie gar keine Wirkung auf den Krankheitsprozeß. Selbst dann nicht, wenn nach 2 bis 3 Tagen die Einspritzung mit einer doppelt so starken Dosis Terpentinöl wiederholt wurde. Auch bei den verschiedenen Formen akuter und chronischer Mittelohreiterungen konnte man in keinem Fall eine auffallende Besserung oder Heilung beobachten, die man ungezwungen auf die Terpentineinspritzungen hätte zurückführen dürfen.

Zweck dieser Mitteilung ist, den Kollegen, die durch die Klingmüller'schen Veröffentlichungen angeregt, auf unserem Gebiete ebenfalls das Verfahren anwenden wollen, Enttäuschungen zu ersparen. Ernst Urbantschitsch.

### IV. Otochirurgie.

**Wann sollen Schädelbasisfrakturen bei Mitbeteiligung von Ohr oder Nase operativ behandelt werden?** Von Fritz Grossmann, Berlin. (Passow und Schäfer. Beitr. usw. Bd. X. H. 5 und 6.)

Als Ergebnis seiner Erfahrungen möchte Verf. die bekannten Voss'schen Leitsätze folgendermaßen modifizieren:

1. Schädelbasisfrakturen (auch Kriegsverletzungen des Schädels) bei Mitbeteiligung von Ohr und Nase gehören dem Otochirurgen.

2. Sie sind nicht ausnahmslos, wohl aber dann der operativen Behandlung zu unterziehen,

*a*) wenn schwere klinische Erscheinungen vorliegen, die am Tage der Einlieferung noch keine Tendenz zurückzugehen zeigen (Hirndruck, Lähmungen);

*b*) bei Infektion des Schädelinhaltes von Ohr oder Nase aus;

Digitized by Google
Original from UNIVERSITY OF CALIFORNIA
Generated on 2019-10-24 16:26 GMT / http://hdl.handle.net/2027/uc1.b3252768
Public Domain in the United States, Google-digitized / http://www.hathitrust.org/access_use#pd-us-google

*c*) bei sicher nachgewiesener Mitverletzung des inneren Ohres (Taubheit, Nystagmus, Ausfluß von Endolymphe), der Dura (Ausfluß von Liquor cerebrospinalis) oder der mittleren oder vorderen Schädelgrube, und zwar aus prophylaktischen Gründen.

3. Selbst leichtere Fälle sind, um einer Infektion des Schädelinhaltes vorzubeugen, dann zu operieren,

*a*) wenn bereits ein Eiterungsprozeß in Ohr und Nase besteht;

*b*) wenn eine frische Infektion daselbst auftritt, ausgenommen das Ekzem des Gehörganges.

4. Oft wird man, besonders bei akuter Infektion, mit der einfachen Antrumaufmeißelung auskommen; nur wenn der Befund es erfordert, (z. B. bei Labyrinthverletzung), mache man die Totalaufmeißelung und an der Nase die Radikaloperation des Siebbeines, mit oder ohne Eröffnung der Stirnhöhle.

5. Bei Beteiligung beider Ohren, beider Nasenseiten oder von Ohr und Nase stelle man die Indikation für jeden weiteren Eingriff erst dann, wenn der bereits erhobene Operationsbefund die vorhandenen Symptome nicht genügend erklärt oder eine Infektion an betreffender Stelle zu fürchten ist. Der Bakteriengehalt des Nasensekretes kann in dieser Hinsicht wertvolle Anhaltspunkte geben. Temperatursteigerungen rühren oft von der Resorption der vorhandenen Blutergüsse her.

B o n d y.

---

# Notizen und Personalien.

**Die erste Deutsche Ausstellung für Schwerhörigenbildung und -fürsorge** fand in Dresden vom 16. bis 30. Mai statt. Das National-Hygiene-Museum hatte sich in den Dienst der Ausstellung gestellt. Die Ausstellung umfaßte sieben Abteilungen: Schwerhörigkeit und Ohrenheilkunde; Schwerhörigkeit und Schule; Schwerhörigkeit und Organisation; Schwerhörigkeit und Kirche; Schwerhörigkeit und Hilfsmittel; Schwerhörigkeit und Kunst; Schwerhörigkeit und Arbeit. Es wurden folgende Vorträge gehalten: Unsere schwerhörigen Kinder; Aufbau und Verrichtung des normalen Ohres; Schwerhörigkeit und Ohrenheilkunde; die Hilfsmittel der Schwerhörigen; Organisation der Schwerhörigen; Seelenkunde und Seelenpflege der Schwerhörigen; die Beziehungen des Nasenrachenraumes zum Ohr; Berufswahl und Berufsberatung der schulentlassenen schwerhörigen Jugend; Berufskrankheiten des Ohres; die soziale Lage der Schwerhörigen. Es fanden Führungen durch die Ausstellung, durch die Dresdner Schwerhörigen-Schule und die Ohrenheilstationen Dresdens statt.

**Ernannt:** Privatdozent Dr. K. B e c k in Heidelberg zum a. o. Professor.

**Gestorben:** Prof. Dr. Benno B a g i n s k y, Privatdozent für Oto-Rhino-Laryngologie in Berlin.

---

Für den wissenschaftlichen Teil verantwortliche Redakteure Dr. E. Urbantschitsch, Dr. H. Marschik.
Herausgeber, Eigentümer und Verleger: Urban & Schwarzenberg.
Druck R. Spies & Co. Wien V.

Digitized by Google
Original from UNIVERSITY OF CALIFORNIA
Generated on 2019-10-24 16:26 GMT / http://hdl.handle.net/2027/uc1.b3252768
Public Domain in the United States, Google-digitized / http://www.hathitrust.org/access_use#pd-us-google

# Ultraviolett-Therapie

Künstliche Höhensonne

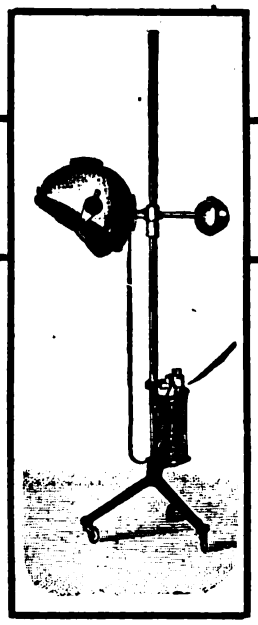

nach Geh. San.-Rat Dr. Bach

**Erfolge bei Mittelohreiterungen, chronisch hartnäckig rezidivierende Formen von Ohrekzemen, Skrofulose, Mittelohrtuberkulose, chronische Erfrierung der Ohrmuschel, Pyocyaneus-Infektion, Perichondritis, Dermatitis, Otitis externa, Otomykosen, Wunden und Geschwüre.**

Literatur: »Das Quarzlicht im Dienste der Ohrenheilkunde« von Dr. A. J. Cemach.
Preis Mk. 2.—, Nachnahme.
Zu beziehen durch die

**Quarzlampen - Ges. m. b. H.**
**Linz a. D., Humboldtstraße 48**



Digitized by Google
Original from UNIVERSITY OF CALIFORNIA
Generated on 2019-10-24 16:26 GMT / http://hdl.handle.net/2027/uc1.b3252768
Public Domain in the United States, Google-digitized / http://www.hathitrust.org/access_use#pd-us-google

**Farbwerke vorm. Meister Lucius & Brüning, Hoechst a. M.**

# Anästhesin

**(p.-Amidobenzoesäureäthylester)**

Ungiftiges

## lokales Daueranästhetikum

### Eigenschaften:

Absolut reizlos, sicher und lange wirkend, extern und intern anwendbar.

### Indikationen:

**Chirurgie:** Verhinderung von Nachschmerzen und postoperativem Schock.
**Dermatologie:** Schmerzhafte Wunden u. Geschwüre, Pruritus, Ulous cruris.
**Oto-Rhino-Laryngologie:** Katarrhe, Mund- u. Rachenulzerationen.
**Interne Medizin:** Gastralgien, Ulcus ventriculi, Brechreiz, Hämorrhoiden.

### Dosierung:

**Extern:** In Substanz, 5—20%ige Streupulver und Salben, 2—3%iges Oel, 0·5 g in Suppositorien usw.
**Intern:** Pulver, Schüttelmixtur usw. 0·25—0·5 g vor dem Essen.

**Literatur und Proben stehen den Herren Ärzten zur Verfügung durch**
**Hoechster Farbwerke Ges. m. b. H., Wien VIII/2,** Josefstädterstr. 82

Verlag von Urban & Schwarzenberg, Wien und Berlin

Vor kurzem erschien:

# Die Schwebelaryngoskopie

## und ihre praktische Verwertung

Von

**Geh. Mediz.-Rat Professor Gustav Killian**

Direktor der laryngo-rhinol. Klinik
der Universität Berlin

Mit 44 Textabbildungen und 4 mehrfarbigen Tafeln

Geh. **Mk. 20·—**, geb. **Mk. 27·—**
zuzüglich Sortiments-Teuerungszuschlag

Druck R. Spies & Co. Wien V.

Digitized by Google
Original from UNIVERSITY OF CALIFORNIA
Generated on 2019-10-24 16:26 GMT / http://hdl.handle.net/2027/uc1.b3252768
Public Domain in the United States, Google-digitized / http://www.hathitrust.org/access_use#pd-us-google

# Monatsschrift
für
# Ohrenheilkunde
und
# Laryngo-Rhinologie

Organ der Österreichischen otologischen Gesellschaft,
der Wiener laryngo-rhinologischen Gesellschaft
und der Münchener laryngo-otologischen Gesellschaft

Mitbegründet von

**CHIARI, GRUBER, JURASZ, RÜDINGER, VOLTOLINI, WEBER-LIEL, L. v. SCHRÖTTER, V. URBANTSCHITSCH, E. ZUCKERKANDL**

Unter Mitwirkung von

Prof. Dr. F. ALT (Wien), Prof. Dr. R. BÁRÁNY (Upsala), Priv.-Doz. Dr. O. BECK (Wien), Prof. Dr. A. BING (Wien), Priv.-Doz. Dr. G. BONDY (Wien), Prof. Dr. G. BRÜHL (Berlin), Prof. Dr. H. BURGER (Amsterdam), Prof. D. DEMETRIADES (Athen), Prof. Dr. J. FEIN (Wien), Priv.-Doz. Dr. H. FREY (Wien), Priv.-Doz Dr. E. FRÖSCHELS (Wien), Dr. V. FRÜHWALD (Wien), Priv.-Doz. Dr. S. GATSCHER (Wien), Priv.-Doz. Dr. E. GLAS (Wien), Prof. Dr. B. GOMPERZ (Wien), Prof. Dr. M. GROSSMANN (Wien), Prof. Dr. V. HAMMERSCHLAG (Wien), Dr. HEINZE (Leipzig), Prof. Dr. HEYMANN (Berlin), Dr. G. HOFER (Wien), Prof. Dr. R. HOFFMANN (Dresden), Prof. Dr. HOPMANN (Köln), Prof. Dr. O. KAHLER (Freiburg i. Br.), Priv.-Doz. Dr. J. KATZENSTEIN (Berlin), Dr. KELLER (Köln), Hofrat Dr. KIRCHNER (Würzburg), Priv.-Doz. Dr. K. KOFLER (Wien), OStA. Dr. S. LAWNER (Wien), Prof. Dr. LICHTENBERG (Budapest), Dr. L. MAHLER (Kopenhagen), Prof. Dr. H. NEUMAYER (München), Dr. Max RAUCH (Wien), Prof. Dr. L. RÉTHI (Wien), Dr. Ed. RIMINI (Triest), Dr. F. RODE (Triest), Priv.-Doz. Dr. E. RUTTIN (Wien), Prof. Dr. J. SAFRANEK (Budapest), Dr. F. SCHLEMMER (Wien), Prof. Dr. A. SCHÖNEMANN (Bern), Dr. H. SCHRÖTTER (Wien), Dr. M. SEEMANN (Wien), Dr. A. SIKKEL (Haag), Dr. SPIRA (Krakau), Dr. H. STERN (Wien), Dr. M. SUGAR (Budapest), Prof. Dr. A. THOST (Hamburg), Dr. WEIL (Stuttgart), Dr. M. WEIL (Wien), Dr. E. WODAK (Prag)

herausgegeben von

**H. NEUMANN**
Wien

**M. HAJEK**
Wien

**G. ALEXANDER**
Wien

Redakteure:

für Ohrenheilkunde:
**Ernst Urbantschitsch**
Wien

für Laryngo-Rhinologie:
**Hermann Marschik**
Wien

**54. Jahrgang, 7. Heft**
**(Juli)**

URBAN & SCHWARZENBERG
BERLIN N
FRIEDRICHSTRASSE 105 b
WIEN I
MAXIMILIANSTRASSE 4
1920

Monatlich erscheint 1 Heft von etwa 6 Bogen Umfang
Preis halbjährig für Deutschösterreich **K 200.—**, für die Tschechoslowakei **č. K 90.—** bzw. **M 60.—**.
Einzelne Hefte kosten **d.-ö. K 40.—**, **č. K 20.—**, **M 12.—**.

Digitized by Google
Original from UNIVERSITY OF CALIFORNIA
Generated on 2019-10-24 16:26 GMT / http://hdl.handle.net/2027/uc1.b3252768
Public Domain in the United States, Google-digitized / http://www.hathitrust.org/access_use#pd-us-google

☞ *Originalbeiträge, Referate, Separatabdrücke und Rezensionsexemplare usw. otologischen Inhaltes bitten wir, an Doz. Dr.* ***Ernst Urbantschitsch,*** *Wien, I. Schottenring 24, und solche rhino-laryngologischen Inhaltes an Professor Dr.* ***H. Marschik,*** *Wien, IX. Lazarettgasse 14, einsenden zu wollen. Das Honorar für Originalien und Referate beträgt K 96.— für den Bogen zu 16 Seiten. Sonderabdrücke von Originalien werden zum Selbstkostenpreise berechnet. Für Bücherbesprechungen geht das betreffende Buch als Honorar in den Besitz des Besprechers über. Redaktion und Verlag.*

# Inhaltsverzeichnis.

## Otologischer Teil.

### Original-Artikel


Ove Strandberg, Kopenhagen: Die Behandlung der chronischen Osteitis im Processus mastoideus und Os temporale mit universellen Kohlenbogenbädern 577

Dr. Ernst Wodak, Prag: Betrachtungen zur Lokalanästhesie in der Otochirurgie 586

Dr. Josef Fischer, Wien: Über die Verwendbarkeit der Paraffineinbettung bei der histologischen Untersuchung des Knochensystems im allgemeinen und des Gehörorgans im besonderen . . . . . 593


### Vereinsberichte


Österreichische otologische Gesellschaft. Sitzung vom 29. März 1920 (Fortsetzung und Schluß) . . . . . 597


### Bücherbesprechungen


Prof. Dr. Johann Zange: Pathologische Anatomie und Physiologie der mittelohrentspringenden Labyrinthentzündungen als Grundlage der Klinik, zugleich eine kurze Klinik dieser Erkrankungen . . . . . 611


### Referate


I. Allgemeines . . . . . 621
III. Labyrinth und Hörnerv . . . . . 621
IV. Otochirurgie . . . . . 624


## Laryngo-Rhinologischer Teil.

### Original-Artikel


Dr. Levinger, München: Zur Klinik und Eröffnung der peritonsillaren Abszesse 625

Dr. Kraus, Graz: Zu Levingers Bemerkungen . . . . . 627


### Vereinsberichte


Wiener laryngo-rhinologische Gesellschaft. Sitzung vom 5. Mai 1920 . . . . . 628

Aus den polnischen ärztlichen Vereinen . . . . . 636


### Referate


I. Allgemeines . . . . . 640
II. Nase und Nebenhöhlen . . . . . 655
III. Mundhöhle, Rachen, Nasenrachen, Hypophyse . . . . . 660
IV. Kehlkopf . . . . . 664
V. Trachea, Bronchien, Ösophagus . . . . . 666
VI. Hals, Schilddrüse, Thymus, Mediastinum . . . . . 669
VII. Stimme und Sprache . . . . . 672




Digitized by Google
Original from UNIVERSITY OF CALIFORNIA
Generated on 2019-10-24 16:26 GMT / http://hdl.handle.net/2027/uc1.b3252768
Public Domain in the United States, Google-digitized / http://www.hathitrust.org/access_use#pd-us-google

MONATSSCHRIFT FÜR OHRENHEILKUNDE
UND
LARYNGO-RHINOLOGIE

54. Jahrg. 1920. 7. Heft.

Nachdruck verboten.

# Otologischer Teil.

## Original-Artikel.

Aus Finsens medizinischem Institut, Kopenhagen
(Klinik für Hauterkrankungen).

## Die Behandlung der chronischen Osteitis im Processus mastoideus und Os temporale mit universellen Kohlenbogenbädern.

Von **Ove Strandberg**, Chef der Ohren-, Nasen- und Halsabteilung.

Die Wundheilung nach Aufmeißelung des Processus mast. bei der Osteitis, die zuweilen die akute oder chronische Otit. med. supp. kompliziert, kann sich, wie bekannt, auf verschiedene Weise gestalten.

In einer Reihe von Fällen — bei weitem den meisten — heilt die Operationswunde glatt nach Verlauf von 3 bis 4 Wochen, zuweilen früher, falls der Fall für sekundären Naht (Mygind) geeignet war, und der Patient ist somit gesund.

In anderen Fällen ist aber der Verlauf bei weitem nicht so einfach und die Heilung kann auf verschiedene Weise fortschreiten. Die Wunde kann für kürzere oder längere Zeit ausheilen, etwas später kann aber eine Fistel mit schlappen Granulationen auftreten. Die Narbe öffnet sich an mehreren Stellen und es bildet sich ein Rezidiv. Bei einigen Patienten wiederholt sich dies trotz mehrmaligen Operationen.

In anderen Fällen ist die Granulationsbildung im Anfang befriedigend, nach Verlauf einiger Zeit werden aber die Granulationen schlapp und atrophisch, und trotz wiederholter operativer Eingriffe können die Patienten jahrelang von ihren Leiden geplagt werden.

Zuweilen kann die Ursache zum Aufhören der lebhaften und natürlichen Granulierung darin gesucht werden, daß der Patient aus dem Krankenhaus entlassen wird, eine vielleicht strenge Arbeit gleich wieder aufnimmt und zur selben Zeit eine weniger reichliche und nahrhafte Kost erhält. Jedenfalls sieht man es hin und wieder,



Digitized by Google
Original from UNIVERSITY OF CALIFORNIA
Generated on 2019-10-24 16:26 GMT / http://hdl.handle.net/2027/uc1.b3252768
Public Domain in the United States, Google-digitized / http://www.hathitrust.org/access_use#pd-us-google

daß die Wundheilung wieder fortschreitet, sobald der Patient zu besseren äußeren Verhältnissen zurückkehrt; es ist dies aber keineswegs immer der Fall, die Granulationen können nämlich trotz sorgfältiger Behandlung und guter Ernährung andauernd schlapp bleiben.

Sicherlich findet man in den verschiedenen Krankenhäusern eine Reihe wohlbeobachteter Fälle dieser Art, wo sich die Ursache zur ausbleibenden Heilung schwierig nachweisen läßt. Nun ist es nicht ausgeschlossen, daß es sich bei einigen dieser Patienten um eine tuberkulöse Affektion handelt, selbst wenn eine solche Tuberkulose histologisch unmöglich nachgewiesen werden kann.

Der histologische Nachweis kann zuweilen ganz überaus schwierig, ja, praktisch unmöglich sein, was z. B. vom Lupus her nicht unbekannt ist, wo das Durchsuchen der Schnitte von hypertrophischen Granulationen in zahlreichen Exzisionen sehr oft ein negatives Resultat gibt, ungeachtet dessen, daß der Patient ein Krankheitsbild darbietet, das jeden Irrtum ausschließt.

Endlich gibt es einige Fälle, die sich außerordentlich schwierig heilen lassen und wo die Diagnose feststeht, nämlich diejenigen, wo die Tuberkulose sich schnell auf histologischem Weg nachweisen läßt.

Nach der Operation kann die Tuberkulose sich stark der umliegenden Haut mitteilen und der Zustand wird dann nicht selten ziemlich trostlos oder die Wunde kann mit einer Fistel ausheilen, wo tuberkulöse Granulationen bestehen, die beständig mit Propagation drohen.

Abgesehen von der Unannehmlichkeit, die mit einer solchen sezernierenden retroaurikulären Fistel verbunden ist, werden die Patienten immerzu von einer eventuellen Retention und Propagation des Eiters in der Tiefe zwischen den Granulationen bedroht.

Alle die mit solchen Patienten zu tun hatten — ob sich nun entweder histologisch Tuberkulose bei ihnen nachweisen ließ oder ob sie der ersteren Gruppe angehörten —, werden wissen, in welchem Grad diese Erkrankung sowohl auf den Patienten wie den Arzt deprimierend einwirkt; der letztere kann in der Regel nichts anderes tun, als die Wunde nach jeder Retention zu revidieren und im übrigen seine Hoffnung auf die Zukunft zu setzen.

Auf Finsens medizinischem Lichtinstitut haben wir hin und wieder Patienten mit solchen Erkrankungen gesehen, die zuweilen vor Jahren anderorts operiert worden sind, gleichwie wir auch Gelegenheit hatten zu beobachten, wie lange sich die Heilung bei Patienten, die auf dem Lichtinstitut operiert wurden, hinausziehen konnte.

Man darf nämlich nicht vergessen, daß die Patienten auf Finsens medizinischem Lichtinstitut in mancher Beziehung ein

Digitized by Google
Original from UNIVERSITY OF CALIFORNIA
Generated on 2019-10-24 16:26 GMT / http://hdl.handle.net/2027/uc1.b3252768
Public Domain in the United States, Google-digitized / http://www.hathitrust.org/access_use#pd-us-google

geringeres Material bezüglich dieser Operationen darbieten als anderswo, da sie außer ihrer otologischen Erkrankungen oft einen sehr schweren Lupus vulgaris haben.

Nachdem ich einige Male erfahren hatte, wie schwer es war, bei diesen Patienten gute Resultate zu erzielen, begann ich, in geeigneten Fällen Lichtbäder anzuwenden und es gelang mir dadurch, einige Fälle zu heilen, bei welchen, wenigstens zum Teil, die Hoffnung auf einen günstigen Ausfall sonst sehr gering war.

Wegen verschiedener Mißstände, die jetzt teilweise gehoben sind (Platzverhältnisse u. ä.), wurde die Behandlung erst im letzten Jahr allgemein angewandt und vorläufig habe ich — mit Ausnahme der letzten Monate — nur solche Patienten mit Eiter im Processus mastoid. und Os temporale ins Lichtbad gesetzt, wo die Diagnose Tuberkulose histologisch festgestellt war oder wo die Heilung auf gewöhnlichem Weg abnorm lange dauerte, wie bei den oben erwähnten Patienten.

Ich möchte hier einen kurzen Auszug der Krankheitsgeschichten der bisher geheilten Patienten, in allem 9, wiedergeben.

1. Nr. 3441. F. J., 20 Jahre alt, Tochter eines Landmannes. Am 27. III. 1914 aufgenommen. Lupus vulgaris; hatte beide Nasenhöhlen, Epiglottis, beide falschen und beide wahren Stimmbänder angegriffen.

Am 9. II. 1914 bekam die Patientin eine akute Otit. med. supp. sin. Am 14. II. wurde in Äthernarkose eine Resectio process. mastoid. sin. vorgenommen. Im Antrum war gleichwie im Process. mastoid., welcher vollständig aufgemeißelt wurde, reichlich Eiter vorhanden. Es wurde ebenfalls ein Epiduralabszeß festgestellt. Am 24. II. wurde wegen Temperatursteigerung, Kopfschmerzen und Schwindelgefühl, Revision vorgenommen. Bei dem Anlaß wurden etwas dunkle Knochenteile und einige schlappe Granulationen entfernt.

Impfung auf Agar ergab kein Wachstum.

Die Temperatur fiel jetzt schnell auf 37·4 bis 37·5, auf welchem Punkt sie lange stehen blieb.

Trotz Extraverpflegung bildeten sich andauernd schlappe Granulationen in der Wunde, die noch Mitte März unverändert waren, weswegen der Patientin Lichtbäder gegeben wurden. Die Granulationsbildung wurde danach lebhafter, aber erst im November heilte die Wunde.

Bis März 1918, zu welchem Zeitpunkt ich die Patientin zuletzt sah, war kein Rezidiv vorgefallen.

Die Patientin hatte im ganzen 303 Lichtbäder erhalten und 4 *kg* zugenommen.

2. Nr. 3186. K. M. P., 2 Jahre alt, Tochter eines Arbeiters. Sie wurde am 5. IX. 1917 von der VII. Abteilung des Kommune Hospitals hieher überführt. Bei ihrer Aufnahme auf dem Kommune Hospital hatte die Patientin schon 4 Monate lang im Anschluß an Masern übelriechenden Ausfluß aus dem linken Ohr gehabt. Zwei Monate vor ihrer Aufnahme hierselbst lag sie wegen einer Lungenerkrankung auf dem Bispebjerg Hospital. Bei der Aufnahme auf dem Kommune-Hospital war die Patientin hochfebril. Es wurde die Resectio process. mast. in Äthernarkose vorgenommen. In der Corticalis des Warzenfortsatzes fand man in Granulationsgewebe eingebettet einen dunkeln, fast ganz ausgestoßenen Sequester sowie weiche Knochen. Das Antrum war erweitert, die hinterste Gehörgangswand war zum größten Teil cariös. Patientin wurde am 22. II. 1917



Digitized by Google
Original from UNIVERSITY OF CALIFORNIA
Generated on 2019-10-24 16:26 GMT / http://hdl.handle.net/2027/uc1.b3252768
Public Domain in the United States, Google-digitized / http://www.hathitrust.org/access_use#pd-us-google

entlassen, fand aber am 31. III. wieder Aufnahme, nachdem sie sich in der Zwischenzeit im Fuglebakkens Krankenhaus aufgehalten hatte. Ausfluß vom linken Ohr, Anschwellung der linken Regio mastoidea, wo man in der Narbe eine Perforation findet, aus welcher Eiter kommt. In Chloroformnarkose wurde wieder eine Resectio process. mast. atypica gemacht, bei welcher Gelegenheit man die Kavität mit schlappen Granulationsmassen und nekrotischen Massen angefüllt vorfand. Keine Neubildung von Knochen. Danach blieb andauernd hinter dem Ohr eine sezernierende Fistel bestehen und am 5. IX. 1917 wurde unsere Patientin vom Kommune-Hospital nach Finsens medizinischem Lichtinstitut gebracht. Hinter dem linken Ohr war eine Narbe mit einer Fistel vorhanden, von welcher eine dünne purulente Flüssigkeit herausfloß. Die Sonde dringt zirka 3 *cm* in die Fistel hinein. Stethoskopia pulm. et cordis bieten gleichwie die übrigen objektiven Untersuchungen nichts Abnormes. Der Harn enthält weder Eiweis noch Zucker.

Ich nahm nun eine Resectio process. mast. atypica in Äthernarkose vor und fand die Kavität mit Eiter und schlappen Granulationen angefüllt, die zum Teil ein speckiges Aussehen hatten.

Impfung auf Agar ergab kein Wachstum. Die histologische Untersuchung zeigte Granulationsgewebe.

Die Operation fand am 12. IX. 1917 statt. Schon am 18. IX. bekam die Patientin täglich schwache Lichtbäder.

Zirka 10 Tage später fand man am obersten Rand des Geschwüres schlappe Granulationen und auf die Haut hinüber breitete sich eine augenscheinlich typisch tuberkulöse Ulzeration. Die Granulationen wurden abgeschabt und die Patientin bekam etwas Lichtbehandlung mit konzentriertem Licht, nach welcher das Geschwür im November heilte.

Die Patientin hatte alsdann 56 Lichbäder bekommen und binnen 2 Monaten 3 *kg* zugenommen.

3. Nr. 3202. Elisabeth R., 16 Jahre alt, Ladenverkäuferin. Wurde am 7. III. 1917, vom Kommune Hospital kommend, hier aufgenommen. Die Patientin kam im Februar 1907 wegen einer Otit. med. supp. chr. mit komplizierter Mastoid. sin. aufs Kommune Hospital. Es wurde eine Resectio process. mast. sin. vorgenommen, wobei ausgebreitete akute Osteitis gefunden wurde, die fast den ganzen Process. mast. zerstört hatte. Später wollte die Wunde im Process. mast. trotz wiederholter Auskratzungen nicht heilen, weswegen im Jahre 1911 Transplantation ad. mod. Thiersch ohne besonders gutes Resultat vorgenommen wurde.

Bei der Aufnahme auf dem Lichtinstitut fand man hinter dem linken Ohr eine gut nußgroße Vertiefung, die größtenteils von Haut bedeckt ist, nur nach oben in der Kavität befindet sich eine knapp erbsengroße Fistelöffnung, von der etwas Sekret kommt. Außerdem besteht eine erbsengroße granulierende Fläche. Bei Sondierung fühlt man entblößtes Bein. Es ist etwas Druckempfindlichkeit längs des obersten Randes des Knochendefektes und die Patientin klagt über Schmerzen im Ohr. Das Trommelfell ist defekt. Kein Ausfluß.

Die übrigen objektiven Untersuchungen bieten nichts Abnormes dar. Der Harn ist eiweiß- und zuckerfrei.

Am 13. IX. in Äthernarkose Resectio process. mast. atypica. Der Schnitt wird durch die auswendige Öffnung der Fistel gelegt. Es zeigt sich, daß der Transplantationslappen nur teilweise zugeheilt ist, da die auswendige Fistelöffnung sich in 5 Fisteln verzweigt, von der die eine medial, eine etwas nach oben und zwei nach unten führen. Bei Druck auf den Transplantationslappen strömt Eiter aus diesen Fisteln. Der Transplantationslappen wird disseziert und entfernt, wonach Knochen bloßgelegt wird. Im Boden der medial gehenden Fistel findet man eine nußkerngroße Granulationsmasse. Der Knochen wird gesäubert und die dunklen Partien werden entfernt. Verband.

Digitized by Google
Original from UNIVERSITY OF CALIFORNIA
Generated on 2019-10-24 16:26 GMT / http://hdl.handle.net/2027/uc1.b3252768
Public Domain in the United States, Google-digitized / http://www.hathitrust.org/access_use#pd-us-google

Impfung von Eiter auf Agar ergibt kein Wachstum. Kurz nach der Operation bekam die Patientin tägliche starke Lichtbäder und Ende Dezember war die Wunde geheilt. Jetzt ist eine feste solide Narbe vorhanden.

Die Patientin hatte in der Zeit bis zur Wundheilung 51 Lichtbäder bekommen und 2 *kg* zugenommen.

4. Nr. 2579. Martin R., 8 Jahre alt, Sohn eines Maurers. Am 21. V. aufgenommen. Lupus vulgaris: Nase, linke Wange, rechte Hand, linker Fuß. Otit. med. supp. chr. dext. Fixtula retroauricularis.

Keine tuberkulösen Anlagen. Vor 5 Jahren Morbillen und im Anschluß hieran Otit. med. supp. dext., weshalb im Deutschland Resectio process. mast. dext. et auris med. total. vorgenommen wurde. Seither bestanden immerfort Ausfluß und retroaurikuläre Fisteln.

Hinter dem rechten Ohr findet man nach der erwähnten Operation eine Narbe. Ungefähr in der Mitte derselben befindet sich eine mehr als griffeldicke Fistel, aus welcher Eiter fließt. Bei Sondierung fühlt man teils denudiertes Bein, teils dunkles Granulationsgewebe. Bei der Otoskope sieht man, daß der Gehörgang mit speckigen Granulationsmassen und reichlichem Eiter erfüllt ist. Nichts Abnormes bei der Stethoskopia pulm. et cordis. Keine Wassermannreaktion.

Da sich der Zustand trotz der Lichtbäder seit dem 4. VI. 1917 nicht veränderte, wurde am 19. XI. in Äthernarkose ein Revisio process. mast. et suris med. dext. vorgenommen. Es zeigt sich, daß die Fistel mit Eiter und schlappen, speckigen Granulationen gefüllt ist; sie führt hinter der Gehörgangsplastik hinein, wo kariöse Knochen gefunden werden, die abgemeißelt werden. Alle speckigen Granulationen im process. mast. und Mittelohr werden entfernt, wonach das Epidermisgewebe, welches den meist peripheren Teil der Fistel bildet, exzidiert und die Wunde hinter dem Ohr genäht wird.

Impfung auf Agar ergab kein Wachstum.

Der Patient bekam hiernach wiederum Kohlenbogenbäder.

21. XII. Die Wunde hinter dem Ohr öffnet sich nicht mehr nach Entfernung der Naht.

27. XII. Die Fistel bleibt geschlossen. Die Epidermisierung ist jetzt vollständig. Das Ohr ist trocken.

Der Patient hat in allem 107 Bäder bekommen und hat 2 *kg* zugenommen.

5. Nr. 3676. Alfred H., 11 Jahre alt, Sohn eines Arbeiters. Am 20. IX. 1915 aufgenommen. Lupus vulgaris im Gesicht und Hals. Beide Nasenhöhlen und die Gingiva sup. sind auch angegriffen.

5 Jahre vor der Aufnahme, also im Jahre 1910, wurde der Patient wegen einer Mastoiditis im Reichshospital operiert. Hinter dem linken Ohr wurde ein großer Defekt gefunden, in welchem eine Ulzeration mit schlappen Granulationen vorhanden war. Die Ulzeration soll nie ausgeheilt gewesen sein. Zwischen den Granulationen befindet sich etwas purulente Flüssigkeit.

Die Stethoskopia pulm. et cordis bietet nichts Abnormes dar. Der Harn enthält weder Eiweis noch Zucker.

14 Tage nach der Aufnahme stieg die Temperatur des Patienten und es entstand eine Schwellung, die dem linken process. mast. entsprach. Etwas Kopfschmerzen, kein Schwindelgefühl. Am 14. X. 1915 wurde in Äthernarkose Resectio process. mast. atypica vorgenommen. Zwischen den Granulationen wurde etwas Eiter sowie ein Epiduralabzeß gefunden. Am 3. XI. 1915 begann man mit Lichtbädern, die im großen und ganzen sehr langsam auf ihn einwirkten, bis vor einigen Monaten. Die Wunde hinter dem Ohr blieb schlapp granulierend und wollte nicht heilen.

Am 20. VI. 1917 revidierte ich die Kavität, die jetzt am ehesten wie bei der Aufnahme war, indem man hinter dem linken Ohr eine gut kirschengroße Ulzeration mit speckigen Granulationen vorfand und es ergab sich alsdann,

Digitized by Google
Original from UNIVERSITY OF CALIFORNIA
Generated on 2019-10-24 16:26 GMT / http://hdl.handle.net/2027/uc1.b3252768
Public Domain in the United States, Google-digitized / http://www.hathitrust.org/access_use#pd-us-google

daß in der peripheren Partie des Prozesses speckige Granulationsgewebe in der Kavität gefunden wurden, über welche augenscheinlich normale Haut lag. Ich entfernte jetzt alles, die Wunde blieb aber lange schlapp, bis sie anfangs November 1917 heilte, gleichzeitig machte die Heilung seines rhino-laryngologischen Lupus gute Fortschritte.

Impfung auf Agar ergab kein Wachstum. Die histologische Untersuchung zeigte Granulationsgewebe.

Der Patient bekam im ganzen 422 Lichtbäder; er nahm 5·12 *kg* zu.

**6.** Nr. 3976. F. Gr., 17 Jahre alt, Sohn eines Molkereibesitzers. Wurde am 23. II. 1917 aufgenommen. Lupus vulgaris: Rechte Nasenhöhle, Uvula, weichen Gaumen, Gaumenbogen, beide Tonsillen, Rachenwand, Nasenrachenraum.

Im Jahre 1914, zirka 3 Jahre vor der Aufnahme, bekam der Patient, nachdem er schon längere Zeit Symptome von Lupus vulgaris pharyngis und laryngis aufgewiesen hatte, eine doppelseitige Otit. med. supp. chr. Die Erkrankung begann ohne Schmerzen. Da die Symptome trotz konservativer Behandlung fortdauerten, wurde im Heim des Patienten eine doppelseitige Resectio process. mast. mit dem Resultat vorgenommen, daß die Suppuration von Seiten der Ohren aufhörte. Das Gehör war stark herabgesetzt und wurde durch Katheterisation nicht gebessert. Während sich die Operationswunde hinter dem linken Ohr schloß, kam hinter dem rechten eine Fistel zum Vorschein, welche trotz voller Behandlung bestehen blieb.

Bei der Aufnahme auf Finsens medizinischem Lichtinstitut fand man außer oben genanntem Lupus vulgaris hinter dem linken Ohr eine feste solide Narbe, in deren Mitte sich eine Fistel mit schlappen, speckigen Granulationen befand. Die Fistel mißt zirka 4 *cm* in ihrer Tiefe. Man fühlt keinen bloßgelegten Knochen.

Die Stethoskopia ergibt nichts Abnormes. Der Harn enthält weder Eiweis noch Zucker. Keine Wassermann reaktion.

Am 24. II. 1917 begann der Patient mit täglichen schwachen Lichtbädern.

Am 10. IV. war die Fistel hinter dem rechten Ohr geheilt.

Am 17. XII., als der Patient nach Hause reiste, war kein Zeichen von Rezidiv vorhanden. Die Ohren waren beständig trocken. Das Gehör bedeutend gebessert.

Der Patient bekam bis zu seiner Genesung 27 Kohlenbogenbäder und vor der Entlassung im ganzen 168 Bäder.

**7.** Nr. 3096. Hj. A., 36 Jahre alt, Buchhalter. Am 11. VI. 1917 aufgenommen.

Im Januar bekam der Patient eine Otit. med. supp. sin., von Schmerzen und Schwerhörigkeit begleitet. Im Juni 1916 wurde ein Polyp aus dem linken Ohr entfernt. Nach der Aufnahme auf dem Reichshospital wurde Resectio process. mast. et cav. tymp. sin. vorgenommen, wobei der Process. mast. vollständig eingeschmolzen und mit Eiter und Granulationen gefüllt vorgefunden wurde. Die Trommelhöhe war mit reichlichen Granulationsmassen gefüllt. Die Gehörknöchelchen waren gänzlich verschwunden. Es wurde Naht und Körners Plastik vorgenommen.

Nach Verlauf einiger Zeit wurde der Patient in gebessertem Zustand entlassen, wurde aber am 21. IV. 1917 wieder aufgenommen, weil reichliche schlappe Granulationen im Boden des Antrum und Cavum tympani vorgefunden wurden. Die Granulationen wurden alsdann entfernt und es wurde von neuem Gehörgangsplastik vorgenommen. Eine histologische Untersuchung des Granulationsgewebes wurde sehr schnell reproduziert und am 11. VI. wurde der Patient vom Reichshospital nach Finsens medizinischem Lichinstitut gebracht.

Bei der Gelegenheit fand man hinter dem linken Ohr eine zirka 7 *cm* lange Operationswunde, wo die Naht nicht imstande gewesen war festzuhalten.

Digitized by Google
Original from UNIVERSITY OF CALIFORNIA
Generated on 2019-10-24 16:26 GMT / http://hdl.handle.net/2027/uc1.b3252768
Public Domain in the United States, Google-digitized / http://www.hathitrust.org/access_use#pd-us-google

Die Ränder der Wunden waren zusammengeklebt und überall mit großen, luxurierenden, speckigen Granulationsmassen besetzt, die besonders stark am hintersten Wundrand hervortraten. Gerade hinter demselben war ein gut pfenniggroßen Ulcus mit ziemlich scharf begrenzten Rändern und mit Granulationen vom selben Charakter wie die Wundränder belegt, vorhanden. Wurden diese von einander entfernt, wurden auch die speckigen Granulationsmassen sichtbar, die teils von der Tiefe der Wunde ausgingen, teils von der Rückseite der Gehörgangsplastik und nirgends dem Knochen adhärent waren. Ungefähr in der Mitte der Plastik befand sich ein Ulcus, das zentral in den Gehörgang hinaus perforiert war, wo auf der Vorderseite der Plastik auch speckige Granulationsgewebe gefunden wurde. Der Boden des Gehörganges war ebenfalls mit Granulationsgewebe und Eiter angefüllt.

Keine Wassermannreaktion. Die Stethoskopia pulm. et cordis ergab nichts Abnormes.

29. VI. In Äthernarkose Revisio process. mast. et auris media. Die Granulationsmassen wurden überall entfernt und einzelne weiche knöcherne Partien abgemeißelt. So gut wie möglich wurde eine neue Gehörgangsplastik gebildet, es wurde aber von der Wunde keine Naht hinter das Ohr gelegt. Durch Jodoformgazetamponade versuchte man den plastischen Lappen am Platz zu halten. Wenige Tage später begann der Patient mit Lichtbädern und am 22. VIII. war die Wunde hinter dem Ohr geheilt — die tuberkulöse Ulzeration beseitigt — die Gehörgangsplastik zugeheilt und die Epidermisierung in vollem Gang, während beständig noch vom Boden des Gehörganges, der einen langen, zirka halbbleistiftdicken Kanal bildet, etwas Sekretion kam. Am 22. X. erschien vorne auf der Plastik des Gehörganges ein kleines suspektes Ulcus, das jedoch bei lokaler Lichtbehandlung schnell verschwand. Die Epidermisierung ist jetzt vollständig, mit Ausnahme einer kleinen Partie im obengenannten engen Kanal im Boden des Gehörganges.

Der Patient bekommt beständig noch Lichtbäder, kann aber täglich einige Stunden lang seiner Arbeit nachgehen. Er hat bis Dato 143 Kohlenbogenbäder erhalten und kann im ganzen eine Gewichtszunahme von 4 *kg* verzeichnen.

8. Nr. 3229. Harry H., 3 Jahre alt, Sohn eines Arbeiters. Am 2. X. aufgenommen. Sein Vater geht zu Hause mit einer Tbc. pulm. (starb später unter derselben Diagnose auf dem Oresundshospital). Im Mai 1916 bekam unser Patient Morbillen, seit der Zeit befand er sich elend und hustete viel. Im Mai 1917 Otit. med. supp. sin. Der Patient wurde auf dem Reichshospital aufgenommen, wo Resectio process. mat. sin. an ihm vorgenommen wurde. Etwas später wurde Revisio auris und danach Resectio process. mast et cavit. tymp. total sin. gemacht. Am 2. X. wurde der Patient nach Finsens medizinischen Lichtinstitut verlegt, da im Granulationsgewebe epitheloide Zellen und Riesenzellen nachgewiesen wurden.

Bei der Aufnahme war der Patient bleich — der Ernährungszustand jedoch gut. Die Stethoskopia pulm. et cord. ergab nichts deutlich Abnormes. Am Hals einige indolente Geschwülste. Bei der Otoskopie der rechten Seite fand man ebenfalls nichts Abnormes. Hinter dem linken Ohr war nach der Operation eine feste Narbe vorhanden. Im linken Gehörgang befanden sich auf der Plastik und an der obersten Gehörgangswand reichliche speckige Granulationen, die zur äußeren Gehörgangsöffnung hinausragen. Reichliche Eitersekretion. Der Patient bekam gleich Lichtbäder, begann mit 20 Minuten, stieg aber ziemlich schnell bis zu $2^1/_2$ Stunden.

Am 22. X. waren die Granulationen auf der obersten Wand des Gehörganges vollständig verschwunden.

Am 30. X. bekam der Patient eine Pleuropneumonie auf der rechten Seite, die einigermaßen schnell zurückging, auf der rechten Seite blieb aber beständig leichte Dämpfung zurück und leicht geschwächte Respiration von zerstreuten, sparsamen, feuchten Rasselgeräuschen begleitet.

Digitized by Google
Original from UNIVERSITY OF CALIFORNIA
Generated on 2019-10-24 16:26 GMT / http://hdl.handle.net/2027/uc1.b3252768
Public Domain in the United States, Google-digitized / http://www.hathitrust.org/access_use#pd-us-google

9. I. 1918. Die Granulationen im Gehörgang sind vollständig verschwunden. Die Plastik ist fest und natürlich. Die Epidermisierung ist vollständig mit Ausnahme einer ganz kleinen Partie im Boden des Gehörganges. Keine Sekretion.

Hat 22 Lichtbäder bekommen und 1 *kg* zugenommen.

9. Nr. 2611. Marie Chr., 29jährige unverheiratete Haushälterin. Am 20. VI. 1917 aufgenommen. Lupus vulgaris: Rechtes Vestibulum nasi, beide Nasenhöhlen. Fistula retroauricul. dext., Otit. med. supp. chr. bilat.

Die Patientin lag auf dem Sct. Josephs Hospital, von wo sie hieher verlegt wurde. Vor zirka 1 Monat wegen Otit. med. supp. acut. dext. und Osteitis process. mast. dext. operiert. Hinter dem rechten Ohr zeigt sich eine 9 *cm* lange Narbe. Ungefähr in der Mitte dieser findet man eine zirka 2 *cm* lange Partie mit schlappen, speckigen Granulationen. Etwas weiter unten ist ein zirka 1 *cm* lange ulzerierte Partie. Bei der Sondierung erweisen sie sich als Fisteln, in denen die Sonde bezw. 5 und 3 *cm* vordringt. In der untersten Fistel stößt die Sonde in medialer Richtung auf bloßen Knochen, nicht aber in der obersten Fistel. Wird die Fistel mit Wasser gefüllt, pulsiert diese deutlich.

Im rechten Ohr fehlt das Trommelfell und der Boden ist mit Eiter angefüllt. Das linke Trommelfell ist defekt. Die Stethoskopia pulm. et cordis ergibt nichts Abnormes. Der Harn enthält weder Eiweis noch Zucker. Keine Wassermannreaktion.

Am 23. VII. begann die Patientin mit schwachen täglichen Kohlenbogenbädern. Während ihr Lupus gute Fortschritte machte, hielten die retroaurikulären Fisteln sich unverändert und die Eitersekretion nahm zu.

Am 2. X. enthielt der Harn 1‰ Eiweis (Esbach), die Temperatur war normal. Da die Eitersekretion in der späteren Zeit etwas reichlich geworden war und die Patientin ebenfalls über Kopfschmerzen und Schwindelgefühl klagte, wurde in Äthernarkose Revisio process. mast. dext. an ihr vorgenommen. Die beiden Fisteln werden durch einen Schnitt verbunden und auf beiden Seiten zirka 2 *cm* verlängert, um bessere Platzverhältnisse zu schaffen. Die unterste Fistel ist vollständig mit schlappen Granulationen angefüllt und führt in eine haselnußgroße Tasche hinunter, worin Eiter und speckige Granulationen vorhanden sind. Es zeigt sich, daß sie fast überall erweichte Knochen bedecken, während sie nach hinten auch Sitz auf der Dura haben.

Die Granulationen werden entfernt und das kariöse Knochengewebe wird abgemeißelt. Nach oben und vorne begegnet man einer kleinen Knochenfistel, die in eine kleinere Knochenkavität hineinführt, in der etwas Eiter ist.

Impfung von Eiter auf Agar ergab kein Wachstum.

Eine histologische Untersuchung des Granulationsgewebes beider Fisteln und der Knochenkavität (K. A. Heiberg) wies epitheloide Zellen und Riesenzellen auf. Nach der Operation schwand die Albuminurie.

Die Patientin begann am 17. X. wieder mit Lichtbädern und die Wunde granulierte gut. Anfangs November war nur eine kurze Fistel übrig, welche, da sie 3 Wochen lang unverändert blieb, am 28. XI. exzidiert wurde. Die histologische Untersuchung (K. A. H.) zeigte Folgendes: Teilweise vom Epithel bedeckt, ist ein älteres, zum Teil narbenähnliches Granulationsgewebe sichtbar. Man sieht ferner ein paar riesenzellenähnliche Bildungen. Dichte Rundzelleninfiltration ist an einigen Stellen subepithelial. Am 28. XII. war die Fistel ausgeheilt und seither hat sich kein Zeichen eines Rezidives gezeigt. Die Suppuration an beiden Ohren hat aufgehört.

Die Patientin hat 63 Bäder bekommen und 10 *kg* zugenommen.

Betrachtet man diese Krankheitsgeschichten etwas näher, könnte man vielleicht einwenden, daß das Resultat beim ersten Fall nicht sonderlich imponierend war, da die Zeit, welche die Heilung beanspruchte — zirka 9 Monate — sehr lang war. Für

Digitized by Google
Original from UNIVERSITY OF CALIFORNIA
Generated on 2019-10-24 16:26 GMT / http://hdl.handle.net/2027/uc1.b3252768
Public Domain in the United States, Google-digitized / http://www.hathitrust.org/access_use#pd-us-google

diejenigen aber, die gewohnt sind, mit demselben oder doch ähnlichem Resultat zu arbeiten, wie wir es hier auf dem Lichtinstitut haben, gilt diese Erwägung nicht, da die Heilung dieser Patienten sicherlich viel länger gedauert haben würde, falls sie keine Lichtbäder bekommen hätten — etwas, was die späteren Krankengeschichten nur bestätigen. Ich will aber trotzdem bemerken, daß die Heilung möglicherweise bei dem Verfahren, das ich jetzt anwende, wo die Patienten während des Lichtbades weder Verband noch Tampons in der Wunde haben, rascher fortgeschritten wäre.

Außerdem geschah eine ganz auffallende Veränderung mit den Granulationen kurze Zeit, nachdem die Patienten mit Lichtbädern begonnen hatten, indem diese, die früher schlapp, bleich und atrophisch waren, jetzt frisch und lebhaft rot wurden.

Die erwähnten 4 Krankengeschichten (Nr. 2 bis 5) sind typische Beispiele solcher chronischen Osteiten im process. mast. und Os. temporal., wo Tuberkulose nicht histologisch nachgewiesen wurde, wo aber die Wundheilung beständig auf sich warten läßt.

Für die ersteren 3 Fälle dieser Gruppe liegt nichts vor, was mit Sicherheit auf eine Tuberkulose schließen läßt — beim 4. Fall kann man vielleicht eine Tuberkulose vermuten, weil der Patient zugleich einen schweren Lupus vulgaris hatte. Sieht man bei diesen Patienten auf die frühere Behandlung, wird man bemerken, daß die retroaurikulären Wunden trotz wiederholten Operationen und Revisionen bis 8 Monate oder 5, 7 und 10 Jahre lang nicht geheilt wurden. Jedenfalls wäre es in Betreff der letzteren Patienten sehr fraglich, ob die Heilung überhaupt eingetreten wäre, wenn sie keine universellen Lichtbäder bekommen hätten, es wäre ja sonst sicher im Laufe der vielen Jahre im Anschluß an eine der Operationen geschehen.

Die letzte Krankengruppe (Nr. 7, 8, 9) haben das gemeinsam, daß die Tuberkulose histologisch nachgewiesen wurde. Bei diesen ist die tuberkulöse Erkrankung, die bei ihnen allen trotz früheren Operationen Zeichen einer starken Propagation zeigten, durch Lichtbehandlung zur Heilung gebracht, ein Resultat, das man bei diesen Patienten kaum zu erzielen hoffte.

Bei ihnen allen sind die stark prolifierenden tuberkulösen Granulationen verschwunden. Bei zweien ist die Epidermisierung im Boden des Gehörganges noch nicht vollständig geheilt; bei einem rührt dies sicher von dem langen dünnen Kanal in der Fortsetzung des Gehörganges her, von wo die Drainage äußerst schwierig ist.

Wie früher anderswo erwähnt, genügt das Lichtbad allein kaum, die Lokalbehandlung muß mit großer Sorgfalt geleitet werden, und operative Eingriffe sind oft nötig. Selbstverständlich genügt es nicht, einem Patienten mit einer tuberkulösen Osteitis process. mast. und drohenden intrakraniellen Komplikationen Lichtbäder allein zu

Digitized by Google
Original from UNIVERSITY OF CALIFORNIA
Generated on 2019-10-24 16:26 GMT / http://hdl.handle.net/2027/uc1.b3252768
Public Domain in the United States, Google-digitized / http://www.hathitrust.org/access_use#pd-us-google

geben. Man muß in solchen Fällen dem Eiter einen Ausfluß verschaffen, und erst danach kann man mit den Kohlenbogenbädern beginnen. Man sollte aber ziemlich bald, nachdem der Patient sich von seiner Operation erholt hat, mit den Bädern beginnen: Sind die Patienten afebril, schon 4 bis 5 Tage nach der Operation.

Auf dem Lichtinstitut habe ich längere Zeit hindurch das Verfahren angewandt, den Patienten ohne Verband und Tampon in der Wunde im Kohlenbogenbad liegen zu lassen, um gleich nach Vollendung des Bades die Wunde zu pflegen und Streifen von Lapisgaze einzulegen.

Während des Lichtbades kommt nämlich von der Operationswunde her eine ziemlich starke fließende Sekretion. Ich glaube, daß es von Bedeutung ist, derselben freien Ablauf zu verschaffen, damit sie nicht, selbst für kürzere Zeit, Gelegenheit hat zu stagnieren.

Ich will mit dieser kasuistischen Mitteilung darauf aufmerksam machen, daß das universelle Kohlenbogenbad bei der chronischen Osteitis im process. mast. und Os temporal. vorzügliche Resultate zu geben scheint, sowohl, wenn dieselbe tuberkulös ist, wie auch in Fällen, wo Tuberkulose nicht nachgewiesen werden konnte, wo aber die Wundheilung auf sich warten läßt.

Es ist auch nicht unwahrscheinlich, daß Patienten mit chronischen Empyemen, namentlich in der Kiefer- und Stirnhöhle, aus dieser Behandlung, die bei geeigneten Fällen versucht werden soll, guten Nutzen ziehen können.

---

## Betrachtungen zur Lokalanästhesie in der Otochirurgie.

Von Dr. **Ernst Wodak**, gew. Assistent der deutschen oto-rhinol. Klinik in Prag.

Die Anschauungen der verschiedenen Autoren über die Lokalanästhesie in der großen Chirurgie scheinen einander zum Teil recht schroff gegenüber zu stehen (ich erinnere hier nur an den Disput Finsterer—Pfanner), bei eingehender kritischer Betrachtung jedoch verlieren sie recht viel von ihrer anscheinenden Gegensätzlichkeit.

Die Verfechter der Lokalanästhesie gehen von dem Standpunkt aus, daß die Narkose trotz ihrer so sehr verbesserten Technik noch immer Gefahren mit sich bringt, sowohl unmittelbarer Natur als auch schädliche Folgen für Herz- und Respirationstrakt. Diese lassen sich selbst bei Anwendung der reinen Äthernarkose wohl vermindern, aber nicht völlig beseitigen. Darin sind alle Autoren einig, wenn auch Reinhard z. B. den Narkosetod aus dem Operations-

Digitized by Google
Original from UNIVERSITY OF CALIFORNIA
Generated on 2019-10-24 16:26 GMT / http://hdl.handle.net/2027/uc1.b3252768
Public Domain in the United States, Google-digitized / http://www.hathitrust.org/access_use#pd-us-google

saal für fast gänzlich geschwunden hält und nur die postnarkotischen Gefahren gelten läßt. Finsterer verfällt wieder in das andere Extrem und erblickt in der Narkose selbst eine nicht ganz zu beseitigende Gefährdung des Lebens. Demgegenüber bietet die Lokalanästhesie nicht nur ebenfalls völlige Schmerzfreiheit, selbst bei stundenlangem Operieren, sondern auch unschätzbare Vorteile, indem die genannten Schäden der Allgemeinnarkose so gut wie sämtlich wegfallen. Daher stehen die meisten Autoren nicht an, der Lokalanästhesie vor der Inhalationsnarkose den Vorzug zu geben. Selbst in Fällen, in denen es aus anatomischen oder anderen Gründen nicht gelingt, völlig in lokaler Betäubung zu operieren, geben sie, je nach Bedarf, ein paar Tropfen Äther und können so die Menge des verwendeten Narkotikums auf ein Minimum beschränken (Finsterer).

Gegner der Lokalanästhesie gibt es eigentlich nicht, höchstens sprechen sich manche, wie z. B. Pfanner, dagegen aus, die Lokalanästhesie grundsätzlich in jedem Falle statt der Narkose zu verwenden. Es klingt zwar recht plausibel, wenn Pfanner sagt: „Es liegt kein zwingender Grund vor, nur des Prinzipes wegen auch bei Fällen in Lokalanästhesie zu operieren, die erfahrungsgemäß durch eine sachgemäße Allgemeinnarkose keinen Schaden zu nehmen pflegen", aber wer bürgt dafür, daß die Inhalationsnarkose hier tatsächlich keinen Schaden stiftet? Bei aller Achtung vor der hochentwickelten Technik der heutigen Narkose, bei aller Sorgfalt und Erfahrung des Narkotiseurs kann eben doch einmal ein Unglück geschehen und man muß daher Autoren wie Finsterer, Schlemmer u. a. recht geben, die die wenn auch vielleicht geringe Gefahr der Narkose unbedingt vermieden wissen wollen. Im übrigen weist Ruprecht darauf hin, daß wir uns einer kleinen Selbsttäuschung hingeben, wenn wir auf zirka 2500 Chloroform- bzw. 5000 Äthernarkosen einen Todesfall rechnen. Denn dieses Prozentverhältnis würde sich wesentlich ungünstiger gestalten, wenn man alle (also auch die privaten) Statistiken heranziehen könnte. Dies ist leider nicht möglich, da begreiflicherweise viele Autoren ihre Mißerfolge nicht publizieren.

Eunike, der in jüngster Zeit die Frage wieder aufgreift, sucht einen vermittelnden Standpunkt einzunehmen und meint, man müsse im jedem Falle individualisieren. Er hält die Gefahr der Äthernarkose bei entsprechender Technik für verschwindend klein und andererseits die Vorteile der Lokalanästhesie in bezug auf postnarkotische Schäden für geringer als z. B. Finsterer.

Wie sieht es nun mit den praktischen Ergebnissen der Lokalanästhesie aus, die ja den Streit am ehesten entscheiden würden? Wenn man die Statistik der großen Operationen, also vor allem Laparotomien heranzieht, so war Adam z. B. von 295 derartigen

Digitized by Google
Original from UNIVERSITY OF CALIFORNIA
Generated on 2019-10-24 16:26 GMT / http://hdl.handle.net/2027/uc1.b3252768
Public Domain in the United States, Google-digitized / http://www.hathitrust.org/access_use#pd-us-google

Eingriffen nur 35 mal genötigt, Allgemeinnarkose zur Unterstützung anzuwenden, d. h. er kam in etwa 89% mit der Lokalanästhesie vollständig aus. Dabei sind nach seinen Erfahrungen die Lungenkomplikationen weniger häufig und die sonst nach allgemeiner Narkose zu beobachtende Verfallenheit und das Erbrechen der Patienten fehlen oder sind doch seltener. Finsterer operierte über 80% der chronischen Appendizitiden in Lokalanästhesie mit bestem Erfolge, ohne auch nur eine einzige Pneumonie zu sehen. Ähnliche glänzende Ergebnisse haben auch andere Autoren. So ist es also begreiflich, daß die Lokalanästhesie, deren Technik durch Brauns und Härtels Monographien, insbesondere nach Einführung des Novokains in Verbindung mit Suprarenin, ein sehr entwickelte geworden ist, in der großen Chirurgie allgemeine Verwendung nicht nur verdient, sondern sicher schon gefunden hat. Wir werden daher den Optimismus Finsterers begreiflich finden, der ausruft, nach 10 Jahren werde man überhaupt nur in Lokalanästhesie operieren.

Da die Otochirurgie einen Teil der allgemeinen Chirurgie darstellt, ist es naturgemäß, daß alle Errungenschaften dieser in unserem Spezialgebiet einen lebhaften Widerhall finden müssen. Um so verwunderlicher ist es, daß in der Frage der Lokalanästhesie dieser Widerhall auf otochirurgischem Gebiete so schwach blieb, ja, man könnte sagen, kaum hörbar war. Über diesen Konservatismus beklagen sich fast alle Autoren, die sich mit der Lokalanästhesie in der Ohrenheilkunde beschäftigen, so Kulenkampff, Rejtö u. a. Ersterer erklärt dies damit, daß die chirurgischen Eingriffe am Gehörorgan vor allem wegen des lange dauernden Meißelns kein günstiges Objekt für die Lokalanästhesie darstellen. Kulenkampff erblickt also den eigentlichen Grund in einem Versagen der Lokalanästhesie in der Otochirurgie. Und man könnte darin bestärkt sein, wenn man die ersten Berichte liest. So sagt z. B. Noack, daß die Schleichsche Infiltration allein nicht ausreichend sei, bei Aufmeißelungen eine Anästhesie bis in die Tiefe des Knochens zu bewerkstelligen. Ja, noch im Jahre 1901 lehnt Alexander die Radikaloperation in Schleich'scher-Lösungsanästhesie ab, da es ihm damit nicht gelang, die Ablösung der hinteren Gehörgangswand und das Arbeiten in der Trommelhöhle schmerzlos zu gestalten. Diese anfänglichen Mißerfolge schreckten natürlich vor weiteren Versuchen ab und darin liegt meines Erachtens der wirkliche Grund, weshalb die Lokalanästhesie in der Otochirurgie teils in Vergessenheit geriet, teils auch von ernsten Autoren und Klinikern abgelehnt wurde. Ein um so größeres Verdienst gebührt daher vor allem Neumann, der nach Brauns Einführung des Suprarenins in die Reihe der Lokalanästhetika die Methode verbesserte und dadurch leistungsfähig machte. Er zeigte eben damit, wie auch Schlemmer betont, daß so wie auf anderen Gebieten der Medizin auch in der

Digitized by Google
Original from UNIVERSITY OF CALIFORNIA
Generated on 2019-10-24 16:26 GMT / http://hdl.handle.net/2027/uc1.b3252768
Public Domain in the United States, Google-digitized / http://www.hathitrust.org/access_use#pd-us-google

Otochirurgie das anfängliche Versagen der Lokalanästhesie nicht der Methode selbst, sondern nur der mangelhaften Technik zuzuschreiben war. Durch die Einführung der Novokain-Suprarenins einerseits und die Möglichkeit der Anästhesierung von Gehörgang und Paukenhöhle nach Neumann auf der anderen Seite, war der Weg vorgezeichnet, auf dem man selbst Radikaloperationen in Lokalanästhesie machen konnte. Doch wie Neumann selbst angibt, gewährleistete seine Methode nicht in allen Fällen unbedingte Schmerzlosigkeit, da, abgesehen von der Tubenmündung, auch das Arbeiten im Antrum öfters empfindlich blieb. Pogany führt dies darauf zurück, daß der Nervus spinosus vom III. Aste des Trigeminus, der das Antrum versorgt, durch die Neumannsche Anästhesie nicht betäubt werde. Pogany glaubt, daß „die zeitweilig befriedigenden Resultate der Neumannschen Methode durch Varianten bezw. rudimentäre Entwicklung dieser Nerven erklärt werden", und macht daher in jedem Falle die Leitungsanästhesie des III. Astes des Trigeminus. Auf Grund dieses kombinierten Verfahrens berichten er und Rejtö über ausgezeichnete Erfolge.

Nicht angezeigt ist die Lokalanästhesie bei sehr ängstlichen und nervösen Personen. Hier raten alle Autoren, die Operation lieber in allgemeiner Narkose vorzunehmen. Was weitere Gegenanzeigen anlangt, so sehen wir die auffallende Erscheinung, daß die Chirurgen die Aufmeißelung bei akuter Mastoiditis grundsätzlich nur in allgemeiner Narkose vornehmen, da sie die Lokalanästhesie bei Operationen in frisch entzündetem Gewebe ablehnen (Kulenkampff, Härtel). Demgegenüber operieren die Otologen (Neumann, Rejtö u. a.) auch akute Mastoiditiden, außer bei großem subperiostalem Abszeß, da hier die Lokalanästhesie wirkungslos schien. Ja, Rejtö fügt in seiner Publikation hinzu, daß es ihm später selbst bei derartigen subperiostalen Abszessen gelungen sei, eine befriedigende Anästhesie zu erzielen und führt drei solcher Fälle an. Die intensive Beschäftigung mit dieser anfangs so spröden Materie seitens der dazu berufenen Spezialisten hat es also zuwege gebracht, die Gegenanzeigen der Chirurgen, die sich begreiflicherweise nur von allgemeinen chirurgischen Gesichtspunkten leiten ließen, nach dieser Richtung hin einzuschränken, wohl zum Vorteil unseres Spezialgebietes.

Angeregt durch diese Beobachtungen habe ich in einer Reihe von Aufmeißelungen und Radikaloperationen die Lokalanästhesie angewendet. Dabei wählte ich die Fälle absichtlich nicht aus, sondern nahm den Eingriff auch bei akuter Mastoiditis oder großem, subperiostalem Abszess in Lokalanästhesie vor. Allerdings bereitete ich mir stets alles zur allgemeinen Narkose vor, um — wenn nötig — in dieser die Operation vollenden zu können. Als Anästhetikum verwendete ich draußen im Felde, wo ich den größten Teil der

Digitized by Google
Original from UNIVERSITY OF CALIFORNIA
Generated on 2019-10-24 16:27 GMT / http://hdl.handle.net/2027/uc1.b3252768
Public Domain in the United States, Google-digitized / http://www.hathitrust.org/access_use#pd-us-google

Fälle operierte, eine 2%ige Novokainlösung, der ich einige Tropfen Adrenalin zusetzte, im Hinterland benutzte ich 2%ige Novokain-Adrenalin-Lösung in sterilen Ampullen, die von einigen Firmen gebrauchsfertig vorliegen. Die Erfolge waren, wie ich vorweg nehmen will, im großen ganzen sehr gute. Gleich der erste Fall, den ich in Lokalanästhesie operierte, war eine akute Mastoiditis mit ziemlich großem, subperiostalem Abszess bei einem 38jährigen Soldaten. Trotz dieses Abzesses war die Anästhesie eine ausreichende; ich konnte ohne einen Tropfen Narkotikum die ganze Operation vornehmen, obwohl sie über eine Stunde dauerte und ich u. a. auch die Dura der hinteren Schädelgrube auf zirka 3 *cm* Breite freilegen mußte.

Derartiger subperiostaler Abszesse hatte ich eine Reihe und kam so gut wie immer mit der lokalen Betäubung aus. Einmal erstreckte sich sogar der Abszeß tief hinunter in den Ansatz des Sternokleidomastoideus und reichte auch weit nach vorn gegen den Unterkiefer, ohne daß ich zur allgemeinen Narkose hätte greifen müssen. Nur bei einem einzigen subperiostalen Abszeße war ich genötigt, in kombinierter Anästhesie (lokal und etwas Äther!) zu arbeiten, da bei reiner Lokalanästhesie speziell die hintere Gehörgangswand empfindlich blieb. Es war dies bei einem 48jährigen Soldaten der Fall, der eine rechtsseitige akute Mastoiditis hatte. Auffallend waren bei ihm eine Übererregbarkeit beider Vestibularapparate sowie auch sonst große Gereiztheit und Nervosität, so daß hier vielleicht auch eine angeborene allgemeine Überempfindlichkeit gegenüber Schmerz mitspielen kann. Eine derartige allgemeine Nervosität und Ängstlichkeit stellt ja, wie ich oben kurz erwähnte, nach der übereinstimmenden Angabe der Autoren (Härtel, Reinhard, Neumann u. a.) eine Kontraindikation gegen Lokalanästhesie dar. Doch gelingt es selbst bei so erregbaren Patienten oft, durch eine kräftige Morphiumgabe die Reizbarkeit so weit herabzusetzen, daß man mit der Lokalanästhesie auskommt. Ich habe dies öfter mit Erfolg getan und glaube, daß man wegen dieser Gegenanzeige nur in den allerseltensten Fällen zur Inhalationsnarkose greifen muß. Ich gebe prinzipiell, wie es auch Kulenkampff, Schlemmer u. a. vorschlagen, vor jeder Operation etwa 2 *cg* Morphium, um den Patiententen etwas zu betäuben. Der Anblick des Operationssaales, das ganze für den Laien aufregende Operationsgetriebe, sowie das unvermeidliche gelegentliche Bewegen und Klirren der Instrumente wird dann von den Patienten viel leichter ertragen. Luc, der eifrigste Verfechter der Lokalanästhesie in Frankreich, gibt ebenfalls Morphium vor der Operation, jedoch hauptsächlich deshalb, weil er darin ein Antidot gegen Kokain erblickt.

Auch bei der Radikaloperation wandte ich oft die Lokalanästhesie an und sah davon immer die besten Erfolge. Wie vorteilhaft diese

Digitized by Google
Original from UNIVERSITY OF CALIFORNIA
Generated on 2019-10-24 16:27 GMT / http://hdl.handle.net/2027/uc1.b3252768
Public Domain in the United States, Google-digitized / http://www.hathitrust.org/access_use#pd-us-google

gegenüber der allgemeinen Narkose ist, beobachtete ich erst jüngst bei einer 56jährigen Frau, bei der der untersuchende Internist die Vornahme der Operation in Narkose wegen des schlechten Herzens aufs strengste widerraten hatte. Es handelte sich um eine chronische eitrige Mittelohrentzündung rechts, bei der eine Fazialisparese derselben Seite aufgetreten war. Gleichzeitig war die Temperatur etwas angestiegen und stellten sich Kopfschmerzen ein. Die Indikation zur sofortigen Radikaloperation war also gegeben, nur die Narkose machte Schwierigkeiten. Da griff ich zur Lokalanästhesie nach Neumann und konnte trotz $1^1/_2$stündiger Operationsdauer (ich mußte die Dura und den Sinus an mehreren Stellen freilegen) ohne einen Tropfen Äther den Eingriff vollenden. Die Patientin gab nachher an, während der Operation — selbst beim Meißeln — keine Schmerzen verspürt zu haben. So war es also gelungen, die gefährliche Klippe der allgemeinen Narkose glücklich zu umschiffen.

Die Vorteile der Lokalanästhesie, speziell in der Otochirurgie, sind schon so oft von berufenster Seite ausführlich erörtert worden, daß ich mich damit begnügen kann, sie ganz kurz aufzuzählen: Die Blutleere des Operationsfeldes, das manchmal fast wie ein anatomisches Präparat aussieht, der infolge des überflüssigen Tupfens bewirkte Ausfall eines Assistenten und die Möglichkeit, einer Fazialisverletzung so gut wie immer ausweichen zu können, sichern auch nach dieser Richtung der Lokalanästhesie den Vorrang.

Von Nachteilen erwähnt Rejtö, daß er in etwa 5% der Fälle noch während des Injizierens eine Parese des Fazialis beobachtet habe, die nach etwa einer Stunde wieder schwand. Auch ich sah etwas Ähnliches bei einem 22jährigen Infanteristen, bei dem sich während der Injektion eine komplette Lähmung des Mundfazialis und eine leichte Parese des Augenastes ausbildete. Zuerst ging nach etwa $^3/_4$ Stunden letztere zurück, einige Minuten später auch die Lähmung des Mundastes. Es ist dieses an und für sich harmlose Ereignis nur deswegen unangenehm, weil es, wie Rejtö betont, die sonst so überaus verläßliche und bequeme Kontrolle des Fazialis (man läßt Patienten im kritischen Stadium der Operation pfeifen) verhindert. Von den übrigen Autoren, speziell bei Neumann, finden wir über derartige Zufälle nichts berichtet, nur Kan hatte einen ähnlichen Fall, bei dem, wie er glaubt, die Injektion vor dem Tragus Schuld an der Lähmung war. Er empfiehlt daher, die Injektion unter den Lobulus zu machen.

Einige Autoren (Rejtö, Kulenkampff, Schlemmer u. a.) weisen mit Recht auf die manchen Leuten unangenehme Erschütterung beim Meißeln hin und fordern zur Behebung dieses Übelstandes eine möglichst weiche Lagerung des Patienten. Kulenkampff erzielt dies dadurch, daß er seine Patienten auf einer Fahrbahre operiert, deren Gummiräder eine wesentlich elastischere Grundlage

Digitized by Google
Original from UNIVERSITY OF CALIFORNIA
Generated on 2019-10-24 16:27 GMT / http://hdl.handle.net/2027/uc1.b3252768
Public Domain in the United States, Google-digitized / http://www.hathitrust.org/access_use#pd-us-google

beim Meißeln bilden. Neumann empfiehlt zur Vermeidung der Erschütterung das Unterlegen eines Roßhaarpolsters. Bei meinen Fällen ließ ich von dem Assistenten während des Meißelns den weichgelagerten Kopf kräftig fixieren, da dadurch erfahrungsgemäß das sonst unangenehme Gefühl der Erschütterung wesentlich gemildert wurde. Ich hatte auf diese Weise auch keinen einzigen Patienten, der sich über das Meißeln irgendwie beschwert hätte.

Die schon von Neumann beschriebenen Unannehmlichkeiten der Injektion selbst, wie Brechreiz, Kopfschmerzen, Pulsunregelmäßigkeiten, die Neumann auf einen zu großen Adrenalinzusatz der Injektionsflüssigkeit zurückführt, habe ich, seitdem ich Novokain-Adrenalin in Ampullen verwende, nie beobachtet. Im Felde allerdings, wo ich mir die Lösung selbst zubereitete, sah ich diese Erscheinungen einige Male. Sie gingen, wie auch Neumann berichtet, nach einigen Minuten spurlos vorüber und zwangen mich in keinem Falle, etwa von der Operation Abstand zu nehmen. Viel häufiger als bei Ohroperationen sah ich derartige Beschwerden nach Adrenalin-Novokain-Injektionen wenn ich z. B. die submuköse Septumresektion in Lokalanästhesie ausführte. Und zwar war dies unabhängig davon, ob ich mir die Lösung selbst anfertigte oder sterilen Ampullen entnahm. Schlemmer, der dies ebenfalls beobachtete, erklärt es in ausreichender Weise damit, daß die Injektionsflüssigkeit in der Nase infolge des reichlichen kavernösen Gewebes viel rascher aufgenommen und in die Blutbahn gebracht werde. Dort könne dann das Adrenalin, das in erster Reihe daran die Schuld trägt, seine Wirksamkeit entfalten.

Literatur: Adam, Über Anästhesierums der Bauchhöhle. D. Zschr. f. Chir. 133. S. 1. — Alexander zitiert nach Neumann. Zschr. f. Ohrhlk. 51. S. 178. — Braun, Die Lokalanästhesie 1905. — Eunike, Narkose oder Lokalanästhesie? Med. Kl. 1919. Nr. 31. — Finsterer, Lokalanästhesie bei Appendizitisoper. Med. Kl. 1917. Nr. 6. — Derselbe, Zur Frage der Lokalanästhesie in der Bauchchirurgie. Wr. kl. Wschr. 1918. Nr. 31. — Härtel, Die Lokalanästhesie. Neue d. Chir. 21. — Kan, Niederl. Ges. d. Ohrenärzte 1915. Ref. Intern. Zbl. f. Laryng. 1917. S. 79. — Kulenkampff, Die Radikaloperation d. Ohres in Lokalanästhesie. Bruns Beitr. 1913. 83. — Luc, Lokalanästhesie in der Oto-Rhino-Laryngologie. The Laryngoskop 1912. — Neumann, Antrotomien u. Radikaloperation in Lokalanästhesie. Zschr. f. Ohrhlk. 51. S 178. — Noack, M. m. W. 1897. S. 135; zit. nach Neumann. — Pfanner, Zur Frage der Lokalanästhesie. Wr. kl. Wschr. 1918. Nr. 3. — Pogany. zit. nach Rejtö. Mschr. f. Ohrhlk. 1917. S.208. — Reinhard, Die Vorzüge der Novokain-Anästhesie. D. Zschr. f. Chir. 139, 1917. — Rejtö, Erfahrungen bei der Lokalanästhesie d. Ohrenoperation. Mschr. f. Ohrhlk. 1917. S. 207. — Rupprecht, Mschr. f. Ohrhlk. 1911. H. 2. — Schlemmer, Uber Lokalanästhesie bei Operationen im Bereiche der oberen Luftwege. Arch. f. Laryng. 32. S. 214.

Generated on 2019-10-24 16:27 GMT / http://hdl.handle.net/2027/uc1.b3252768
Public Domain in the United States, Google-digitized / http://www.hathitrust.org/access_use#pd-us-google
Digitized by Google
Original from UNIVERSITY OF CALIFORNIA

Aus dem pathologisch-histologischen Institut der Wiener Universität (Vorstand Prof. Dr. O. Stoerk) und aus der Ohrenabteilung der Wiener allgem. Poliklinik (Vorstand Prof. Dr. G. Alexander).

# Über die Verwendbarkeit der Paraffineinbettung bei der histologischen Untersuchung des Knochensystems im allgemeinen und des Gehörorgans im besonderen.

Von Dr. **Josef Fischer**, Assistenten der Ohrenabteilung.

Als allgemein gebrauchte Einbettungsmethode bei den Untersuchungen von Gehörorganen dient das von Duval (1) und Schiefferdecker (2) in den Jahren 1879/80 in die Histologie eingeführte Zelloidinverfahren. Eine Durchsicht von einschlägigen Arbeiten der früheren Zeit zeigt, daß in der Otohistologie zur Anfangszeit verschiedene Einbettungsmethoden geübt worden sind. Zur Zeit des Handmikrotomierens mußte besonderer Wert auf eine gute Härtung des Objektes gelegt werden. Damals wurde das Gewebstück durch Hollunder- oder Sonnenblumenmark gestützt, in einer rundlichen Klammer festgeklemmt und mit dem Rasiermesser freihändig geschnitten. Auch tierisches Gewebe, wie Leber, Milz, Rückenmark wurden zu Einbettungshilfszwecken herangezogen.

Bei den später auftretenden Methoden hat man zwei Gruppen zu unterscheiden, und zwar je nachdem, ob im Anschluß an die Einbettung noch eine nachträgliche Härtung erforderlich war, oder ob durch das Erstarren der Einbettungsmasse schon die Schnittfähigkeit gegeben war.

Zur ersten Gruppe zählen: Der Gummischleim, das Gummiglyzerin, die Gelatine, das Hühnereiweiß und zuletzt das Zelloidin. Zur zweiten Gruppe gehören: Das Wachs, die Fette, die Seife und das Paraffin.

Über die Paraffineinbettung, die Klebs (3) im Jahre 1869 zum erstenmal beschrieb, äußerte sich damals der Autor folgendermaßen: „Die Methode läßt sich nur an, in Spiritus gehärteten Präparaten mit Vorteil gebrauchen und selbst dann schmiegt sich die Masse nicht immer vollkommen der Oberfläche des Präparates an, es bleiben Lücken, welche bei dem Anfertigen von Schnitten störende Bewegungen des eingeschmolzenen Gegenstandes zulassen."

Es ist daher begreiflich, daß das Paraffinverfahren, wie es in der damaligen Zeit geübt wurde, keinen rechten Eingang in die Otohistologie gefunden hat. Bei der Durchsicht der Literatur fanden sich bloß spärliche Aufzeichnungen, aus denen hervorgeht, daß das Paraffin nur hie und da zur Einbettung einzelner Teile des Gehörorgans verwendet worden ist. Auch Politzer (4) erwähnt in seinem Buch: „Die Zergliederung des menschlichen Gehörorgans", daß dem Paraffin nur für einzelne Fälle eine untergeordnete Bedeutnng in der Otohistologie zukommt.



Digitized by Google
Original from UNIVERSITY OF CALIFORNIA
Generated on 2019-10-24 16:27 GMT / http://hdl.handle.net/2027/uc1.b3252768
Public Domain in the United States, Google-digitized / http://www.hathitrust.org/access_use#pd-us-google

Es erhellt daraus ohne Zweifel, daß die Paraffineinbettungsmethode in der Otohistologie im allgemeinen nicht befriedigt hat. Mit dem Beginn der Ausbreitung der Zelloidineinbettung hatte sich die Otohistologie sofort (ebenso wie die Knochenhistologie, die Ophthalmo- und Neurohistologie) diesem Verfahren zugewendet. Während dann in der weiteren Entwicklung der normalen und pathologischen Histologie, der Embryologie und der zoologischen Histologie die Paraffineinbettungsmethode einen ungeahnten Aufschwung nahm, um schließlich eine dominierende Stellung einzunehmen, wurde in der Otohistologie unverändert auch weiter nur die Zelloidineinbettung kultiviert, um so mehr als die wissenschaftliche Forschungsmethode die Herstellung von lückenlosen Schnittserien nötig machte.

Es ergab sich daraus eine gewisse Tradition, derzufolge auch Otologen, deren wissenschaftliche Betätigung gerade auf dem Gebiete der Otohistologie als eine prominente angesehen werden muß — diesbezüglich darf wohl auf Prof. Alexander hingewiesen werden — bei Herstellung von Schnittserien des Innenohres der Zelloidinmethode unbedingt den Vorzug gaben. Daß in der Otohistologie planmäßige Untersuchungen mittels der Paraffineinbettung nicht unternommen wurden, liegt auch daran, daß gerade erfahrene Untersucher ihr wissenschaftliches Material an Schläfebeinen nicht den Gefahren und Zufälligkeiten technischer Neuerprobungen aussetzen wollten.

Gelegentlich meiner im histo-pathologischen Universitätsinstitute unternommenen Untersuchungen an Knochenmaterial von Osteomalazie, Rachitis, Osteogenesis imperfecta, Osteopsathyrosis, Chondrodystrophie habe ich Knochen von verschiedenen Körperregionen untersucht. Ursprünglich verwendete ich für die Einbettung von Knochen die allgemein übliche Zelloidinmethode. Erst bei der Untersuchung von Knochen mit pathologisch verringertem Kalkgehalt, also bei solchen, die sich ohne vorherige Entkalkung mit dem Messer einigermaßen leicht schneiden ließen, habe ich mittels der Paraffineinbettung bezw. ohne irgendeine Einbettung mit Hilfe des Gefriermikrotomes äußerst dünne Schnitte anfertigen können. Später verwendete ich die Paraffineinbettung auch zur Untersuchung der Vergleichsobjekte, nämlich normaler Knochen des Gesamtskelettes. Die günstigen Resultate, es handelte sich meistens um Schnitte von 5 bis 6 μ, erweckten in mir das Verlangen, dieser Methode Eingang in die Otohistologie zu verschaffen. Die anfangs fruchtlosen Bemühungen zeigten bald einen befriedigenden Erfolg. Es gelang ohne Mühe gut entkalkte Gehörorgane in Paraffin einzubetten und in Schnittfolgen von 5 bis 6 μ Schnittdicke zu zerlegen. Nach dieser Methode wurden nicht bloß die Gehörorgane von Kindern, sondern auch diejenigen von Erwachsenen, von alten Leuten und von Tieren untersucht. Es wurden auch nicht nur einzelne Stufenschnitte, sondern bisweilen vollständige Serien angelegt.

Da die in der Otohistologie allgemein gebräuchliche Zelloidineinbettung eine von dem Paraffinverfahren sich wesentlich unter-

Generated on 2019-10-24 16:27 GMT / http://hdl.handle.net/2027/uc1.b3252768
Public Domain in the United States, Google-digitized / http://www.hathitrust.org/access_use#pd-us-google
Digitized by Google
Original from UNIVERSITY OF CALIFORNIA

scheidende Technik erfordert und manchem Otologen daher genügende Erfahrung bei Anwendung der Paraffineinbettung nicht zur Verfügung stehen, so soll im nachstehenden die Folge der Prozeduren etwas ausführlicher zur Sprache kommen. Es gestaltet sich der Ablauf bei der Methode der Paraffineinbettung des Felsenbeines folgendermaßen:

1. Entwässerung im steigenden Alkohol, beginnend mit 80%igem Alkohol.

2. Einlegen der Objekte in Anilin, worin sie im Brutofen bei einer Temperatur von 52° bleiben, bis die Präparate vollkommen durchscheinend geworden sind. Die Dauer beträgt je nach der Größe des Objektes 4 bis 10 Stunden.

3. Einlegen in wasserfreies Benzol für 2 bis 5 Stunden. Man stellt zu diesem Behufe das Benzolgefäß mit den Präparaten außen auf die Decke des Brutofens, schüttelt es hie und da und wechselt unbedingt einmal das Benzol.

4. Einlegen in geschmolzenes Paraffin. Zur Anwendung gelangen zwei Paraffinarten mit verschiedenem Schmelzpunkt. Zuerst das weichere mit einem Schmelzpunkt bei 42°, in welchem die Präparate einige Stunden bleiben. Hierauf Übertragung in härteres Paraffin, das seinen Schmelzpunkt bei 52° besitzt. Es empfiehlt sich, die Präparate mindestens über Nacht in diesem Paraffin zu belassen. Es ist besonders darauf zu achten, daß dem Objekte absolut keine Benzolreste anhaften, da sonst im Paraffin Lücken entstehen, die eine Umbettung erforderlich machen. Das verdunstende Benzol ist an seinem Geruch erkennbar. Die Objekte werden gleich so eingelegt, daß sie richtig orientiert erscheinen. Schließlich entnimmt man das Paraffingefäß dem Brutofen und überträgt es rasch in eine große Schale mit kaltem Wasser, so daß eine plötzliche Erstarrung erfolgt, und zwar schreitet die Erhärtung vom Boden und den Rändern des Gefäßes nach der freien Oberfläche. Erst wenn diese auch erstarrt ist, taucht man das Gefäß ganz unter Wasser. Auf diese Weise können feine, im Paraffin enthaltene Luftblasen an die Oberfläche entweichen und ein Eindringen des Wassers in Paraffin kann vermieden werden. Es empfiehlt sich sehr, vor dem Eingießen des geschmolzenen Paraffins die Wandungen des Gefäßes mit Paraffinöl zu bestreichen. Man erzielt dadurch den Vorteil, den erstarrten Paraffinblock ohne Mühe aus dem Gefäß entfernen zu können. Es genügt dann, letzteres einfach umzudrehen, auf den Boden des Gefäßes leicht zu klopfen, worauf der erstarrte Paraffinblock herausfällt.

Nun werden die überflüssigen Paraffinmassen ringsum abgetragen, wobei darauf zu achten ist, daß stets nur vorsichtig durch allmähliches Wegnehmen schmaler Späne der Block verkleinert wird, da bei zu großer Gewaltanwendung die Gefahr einer Zerbröckelung des Paraffins mit Läsion von Gewebsanteilen droht.

Das endgültig zugeschnittene Objekt wird auf ein völlig trockenes Holzklötzchen, auf das vorher eine dünne Paraffinschichte angeschmolzen



Digitized by Google
Original from UNIVERSITY OF CALIFORNIA
Generated on 2019-10-24 16:27 GMT / http://hdl.handle.net/2027/uc1.b3252768
Public Domain in the United States, Google-digitized / http://www.hathitrust.org/access_use#pd-us-google

wird, mit dem gewünschten Anfang der Schnittfolge nach oben befestigt. Es empfiehlt sich nach einigen Sekunden mittels einem erwärmten Einbettungsspatel den Block an seiner Basis außen zu umfahren, um ein festeres Haften am Holzblock zu bewirken. In kürzester Zeit ist das Objekt schnittfähig.

Es wäre dann vielleicht noch anzuführen, daß mit Rücksicht auf die eventuelle Umfänglichkeit des Objektes ziemlich breite Messer zu empfehlen sind, die nicht wie sonst häufig bei der Paraffinmethode, quergestellt, sondern mehr weniger schräg stehen müssen. Die Einbettung ist dann als richtig ausgeführt zu betrachten, wenn das Paraffin beim Schneiden nicht bröckelt und wenn die Schnitte sich nicht auffallend rollen. Sind diese Forderungen nicht erfüllt, so muß unbedingt eine Umbettung erfolgen, da sonst die Schnitte zerreißen. Man wird sich zur Umbettung um so leichter entschließen, wenn man weiß, daß diese sich (im Gegensatz zur zeitraubenden komplizierten Zelloidinumbettung) recht einfach und ohne Zeitverlust bewerkstelligen läßt und daß man schon nach kurzer Unterbrechung die Mikrotomierung wieder aufnehmen kann. Bei der Umbettung ist darauf zu achten, daß das Präparat mit der Schnittfläche nach oben in das Paraffin gelangt.

Die Schnitte werden in warmes Wasser von zirka 40 bis 50° gebracht, woselbst sie sich rasch glätten und ausbreiten. Man fängt sie von dort mit einem unter sie geschobenen Objektträger auf, läßt durch Neigen des Glases das überschüssige Wasser abfließen und stellt die Objektträger in den Brutofen von 37° Temperatur. Nach wenigen Stunden sind sie mittels Kapillarattraktion derart festgeklebt, daß man jede Färbung ausführen kann, ohne fürchten zu müssen, daß die Schnitte wegschwimmen. Will man Serienschnitte anfertigen, so empfiehlt sich zur Aufklebung der Schnitte folgendes: Man trägt auf die entsprechend großen Objektträger eine Wasserschichte in der Ausdehnung auf, welche der Größe des Deckglases entspricht. Hierauf legt man die Schnitte der Reihenfolge nach auf diese Wasserschichte, auf welcher sie sich im Thermostat von 37° tadellos ausbreiten. Wenn man von einem Objekt nur einige Schnitte angefertigt hat und den übrigen Teil aufbewahren will, gießt man eine dünne Schichte geschmolzenen Paraffins auf die Schnittfläche des Blockes und kann letzteren an einem nicht zu warmen Ort beliebig lang aufheben. Will man nicht sämtliche Schnitte färben, so genügt es, die aus dem Objektträger angetrockneten Schnitte ohne weitere Kautelen, nur staubgeschützt, aufzubewahren.

Vor der Färbung müssen die Schnitte unbedingt von Paraffin befreit werden. Das Verfahren zur Entparaffinierung gestaltet sich folgendermaßen: Die Schnitte werden 10 Minuten lang in ein Gefäß mit Xylol gestellt (am besten in Färbewannen). Hierauf werden die Objektträger mit einem Tuch vom überschüssigen Xylol gereinigt, mit möglichst wasserfreiem Alkohol, dann mit 90%igem Alkohol abgespült, worauf sie ins Wasser gelangen.

Digitized by Google
Original from UNIVERSITY OF CALIFORNIA
Generated on 2019-10-24 16:27 GMT / http://hdl.handle.net/2027/uc1.b3252768
Public Domain in the United States, Google-digitized / http://www.hathitrust.org/access_use#pd-us-google

Besonders zu beachten ist die Vermeidung der Austrocknung bei Übertragung der Schnitte von der einen Flüssigkeit in die nächste!

Es läßt sich also zusammenfassend aussagen, daß dieses Verfahren im Vergleich zur Zelloidineinbettungsmethode eine enorme Zeitersparnis ergibt und daß es bei einiger Übung auch keinerlei Schwierigkeiten bietet. Von besonderen Vorteilen gegenüber der Zelloidinmethode sei hier noch auf zwei Momente hingewiesen. Erstens lassen sich mit Hilfe der Paraffineinbettung bedeutend dünnere Schnitte erzielen und zweitens ist auch die Beschaffung des Paraffins derzeit eine wesentlich leichtere als die des kostspieligen, ja vielfach kaum erhältlichen Zelloidins.

Literatur: (1) Duval: Sur l'emploi du Celloidion humide pom la pratique des coupes microscop. Journ. de l'Anat. et de la Physiol. 1879. — (2) Schiefferdecker: Über die Verwendung des Zelloidins in der mikroskopischen Technik. Arch. f. Anat. u. Physiol. I. Abt. 1882. — (3) Klebs: Eine Einschmelzungsmethode. Arch. f. mikrosk. Anat. Bd. V. 1869. — (4) Politzer: Zergliederung des menschlichen Gehörorganes 1889. Stuttgart.

---

# Vereinsberichte.

## Österreichische otologische Gesellschaft.

**Sitzung vom 29. März 1920.**

(Fortsetzung und Schluß.)

IX. Ruttin: **Labyrinthfistel. Knöcherne Ausheilung. Wiederauftreten des Fistelsymptoms.**

L. H., 47 Jahre, wurde am 10. VII. 1907 an die Klinik aufgenommen. Die damalige Anamnese war: Pat. kam vor einem Jahre auf die Klinik wegen Schmerzen im rechten Ohr. Es wurden Polypen entfernt, worauf sich Ohrenfluß einstellte, welcher nach 5wöchentlicher Behandlung sistierte. Seit 4 Wochen fließt das rechte Ohr wieder, während dieser Zeit hat Pat. auch Schmerzen im Ohr, war auch druckempfindlich über dem Tragus und über dem Warzenfortsatz. Seit Entfernung der Polypen ist das Gehör herabgesetzt, zeitweise starker Schwindel.

Damaliger Status: Rechtes Ohr: Dickes, nicht fötides Sekret mit vielen Epidermisschuppen (mikroskopisch keine Cholesteatomkristalle). Senkung der linken oberen Gehörgangswand. Ein großer Polyp hängt von oben herab, den ganzen Gehörgang ausfüllend. Warzenfortsatz nicht druckempfindlich. Linkes Ohr: Trommelfell retrahiert, getrübt und etwas eingezogen. Funktionsprüfung: Konversationssprache links 8 *m*, rechts $^1/_2$ *m*, Flüstersprache links 3 *m*, rechts $^1/_2$ *m*, Weber links, Rinne beiderseits negativ, Kopfknochenleitung rechts verkürzt, links verlängert, $C_1$ beiderseits verkürzt, $c^4$ rechts verkürzt, links normal. Kalorische Reaktion rechts typisch. Beim Druck in den äußeren Gehörgang bekommt

Digitized by Google
Original from UNIVERSITY OF CALIFORNIA
Generated on 2019-10-24 16:27 GMT / http://hdl.handle.net/2027/uc1.b3252768
Public Domain in the United States, Google-digitized / http://www.hathitrust.org/access_use#pd-us-google

Pat. Schwindel und rotatorischen Nystagmus nach rechts. Nach Rechtsdrehung Nystagmus horizontal nach links 20", nach Linksdrehung Nystagmus horizontal nach rechts 20". Temperatur normal.

Es wurde damals am 26. VII. die typische Radikaloperation vorgenommen. Antrum und Trommelhöhle waren mit Cholesteatom erfüllt. Im horizontalen Bogengang ovale Fistel. Dura der mittleren Schädelgrube bohnengroß freigelegt.

Zwei Stunden nach der Operation hatte Pat. Nystagmus nach beiden Seiten, starken Nystagmus rot. nach links, auch bei Blick geradeaus.

27. VII. 1907. Er hat seit gestern nach der Operation jede 10 Minuten erbrochen, nicht geschlafen, Schwindel nur beim Heben des Kopfes. Nystagmus rot. kleinschlägig nach links, beim Blick geradeaus, mehr ausgesprochen beim Blick nach links. Beim Blick nach rechts nur langsamer, grobschlägiger, horizontaler Nystagmus nach rechts.

28. VII. 1907. Pat. hat seit gestern nicht erbrochen. Rotatorischer Nystagmus nach links, geringer horizontaler Nystagmus nach rechts. Temperatur 37·5.

29. VII. 1907. Schwindel nur beim Aufstehen. Rotatorischer Nystagmus nach links, geringer oder gar kein Nystagmus nach rechts. Temperatur 37·7.

30. VII. 1907. Pat. fühlt sich bedeutend besser. Schwindel nur beim Aufstehen. Nystagmus vermindert. Rotatorischer Nystagmus nach links, kein Nystagmus nach rechts. Temperatur 36·7 bis 37·4.

31. VII. 1907. Kein Schwindel. Rotatorischer Nystagmus nach links. Temperatur 37·8.

1. VIII. 1907. Kein Schwindel. Kein Nystagmus. Temperatur 37·5.

3. VIII. 1907. Erster Verbandwechsel. Wunde reaktionslos. Kein Schwindel, kein Nystagmus. Temperatur normal.

5. VIII. 1907. V. W. Wunde reaktionslos. Kein Schwindel. Kein Nystagmus.

7. VIII. 1907. Pat. befindet sich wohl. Wird gebessert entlassen und der weiteren ambulatorischen Behandlung zugewiesen.

11. VIII. 1907. V. W. Wenig Granulationen. Mit Hörschlauch Flüstersprache gut gehört. Kein Schwindel. Grobschlägiger Nystagmus nach beiden Seiten, stärker nach links als nach rechts.

13. VIII. 1907. V. W. Kein Schwindel. Rotatorischer Nystagmus nach rechts (gering) und leichter als früher. Wunde reaktionslos.

30. VIII. 1907. Mit Hörschlauch Flüstersprache ohne Fehler. Kein Schwindel. Kein Nystagmus.

1. IX. 1907. Kein Schwindel, kein spontaner Nystagmus. Mit Hörschlauch Flüstersprache ohne Fehler. Mit kaltem Wasser wenig, vielleicht gar keine Reaktion. Nach Drehung nach links rotatorischer Nystagmus nach rechts beim Blick geradeaus von 15" Dauer.

14. IX. 1907. Kein Schwindel, kein spontaner Nystagmus. Mit Hörschlauch wird Flüstersprache mit wenigen Fehlern nachgesprochen. Nach

Generated on 2019-10-24 16:27 GMT / http://hdl.handle.net/2027/uc1.b3252768
Public Domain in the United States, Google-digitized / http://www.hathitrust.org/access_use#pd-us-google
Digitized by Google
Original from UNIVERSITY OF CALIFORNIA

Linksdrehung horizontaler Nystagmus nach rechts 12″, nach Rechtsdrehung horizontaler Nystagmus nach links 12″. Nach Linksdrehung mit vorgebeugtem Kopf rotatorischer Nystagmus nach rechts 13″, nach Rechtsdrehung mit vorgebeugtem Kopf rotatorischer Nystagmus nach links 13″. Der Nystagmus horizontal nach Drehung ist auf beiden Seiten gleich und kleinschlägig. Der Nystagmus rot. nach Drehung ebenfalls beiderseits gleich, doch mehr grobschlägig. Beide Seiten reagieren gleichmäßig und gleichdauernd auf kaltes Wasser.

20. IX. 1907. Hört weniger als früher. Mit Hörschlauch Konversationssprache mit Fehlern; spontaner rotatorischer Nystagmus nach beiden Seiten, kleinschlägig. Nach Linksdrehung horizontaler Nystagmus nach rechts 11″, nach Rechtsdrehung horizontaler Nystagmus nach links 19″. Nach Linksdrehung mit vorgebeugtem Kopf Nystagmus rot. nach rechts 13″, nach Rechtsdrehung mit vorgebeugtem Kopf Nystagmus rot. nach links 18″.

Am 8. III. 1909 wurde Pat. neuerlich auf die Klinik aufgenommen. Er gab damals an, daß er 9 Monate nach der Operation neuerlich Ohrenfluß bekommen habe. Auf Tropfen habe der Fluß sistiert, aber bald wieder begonnen. Nur im Anschluß an die Operation habe er 4 Wochen Schwindel gehabt, seither aber nicht mehr. Kein Erbrechen. Kopfschmerz nur dann, wenn der Ohrenfluß aussetzt. Nie Fieber.

Der damalige Status war: Linkes Ohr: Trommelfell normal. Rechtes Ohr: Retroaurikuläre Narbe. Granulationen, das Antrum und die Paukenhöhle erfüllend. Kein Fieber. Hörweite links normal. Rechts taub für Sprache und Stimmgabeln. Weber im Kopf. Rinne rechts negativ. Kopfknochenleitung rechts verkürzt, $C_1$ und $c^4$ rechts negativ, Fistelprobe negativ. Kalorische Reaktion prompt, dabei Schwindel. Ich nahm am 13. III. 1909 die Operation vor. Hautschnitt durch die alte Narbe. Abschiebung des narbig veränderten Periosts. Es liegt der Sinus und die Dura der hinteren Schädelgrube in der Höhle des oberen Sinusknies auf etwa Hellerstückgröße frei und ist diese Stelle gegen den Wundtrichter narbig verzogen. Im eröffneten Antrum und der Trommelhöhle reichlich Cholesteatommassen. Nach Auskratzung derselben sieht man am horizontalen Bogengang eine kappenförmige, gelbe, scharf abgesetzte Exostose, die offenbar als Verschluß der früher bestandenen Fistel zu deuten ist. Glättung des Fazialissporns, Auskratzung der Tube. Atypische Plastik. Retroaurikulärer Schluß. Verband. Nach der Operation kein Nystagmus, außer dem Narkosenystagmus. Sehr genau beobachtet während einiger Tage. Auch kein Schwindel.

14. III. 1909: 37·6, 15. III. 1909: 36·7, 16. III. 1909: 36·0, 17. III. 1909: 37·5. Erster V. W.: Wundhöhle beginnt zu granulieren. Etwas Sekret. Kalorische Reaktion typisch, total taub rechts.

Soweit die damalige Krankengeschichte, wie sie auch in meinem Buche, Klinik der serösen und eitrigen Labyrinthentzündungen (Safář, Wien-Leipzig, 1912) als Fall 1 publiziert ist.

Digitized by Google
Original from UNIVERSITY OF CALIFORNIA
Generated on 2019-10-24 16:27 GMT / http://hdl.handle.net/2027/uc1.b3252768
Public Domain in the United States, Google-digitized / http://www.hathitrust.org/access_use#pd-us-google

Am 17. III. 1920 kam nun Pat. wieder zu mir. Das rechte Ohr war voll mit Zerumen und abgestoßenen Epidermismassen. Nach Ausspritzen, mechanischer Entfernung der Massen und sorgfältiger Reinigung zeigte sich nun die Operationshöhle vollkommen trocken, spiegelnd epidermisiert. An Stelle des Bogenganges eine undeutlich konturierte, vielleicht etwas mehr knochengelbe Partie, am Promontorium ein deutlich gelber, harter, hanfkorngroßer, exostosenartiger Vorsprung. Das Ohr ist für Sprache taub. Weber nach rechts, Rinne unendlich negativ, Kopfknochenleitung verkürzt, $C_1$ und $c^4$ negativ. Kalorische Reaktion typisch. Kein spontaner Nystagmus. Kein spontanes Vorbeizeigen. Nach Rechtsdrehung Nystagmus horizontal nach links 5″, nach Linksdrehung Nystagmus horizontal nach rechts 6″. Nach Rechtsdrehung mit vorgebeugtem Kopf Nystagmus rot. nach links 5″, etwas Schwindel und Kopfneigung nach rechts, nach Linksdrehung mit vorgebeugtem Kopf Nystagmus rot. nach rechts 6″, etwas Schwindel und Kopfneigung nach links. Nach Rechtsdrehung mit rechtsgeneigtem Kopf Nystagmus nach abwärts 15″, starker Schwindel, Sturz nach rückwärts, nach Rechtsdrehung mit linksgeneigtem Kopf Nystagmus nach aufwärts 6″, Schwindel, Kopfneigung nach vorwärts.

Fistelprobe: Sichere, aber ganz kleine leicht rotatorische Augenbewegungen nach links. Vom gesunden Ohr ist keine Augenbewegung auslösbar.

Der Fall hatte also im Jahre 1907 ein typisches Fistelsymptom, dem bei der Operation eine Fistel im horizontalen Bogengang entsprach. Nach der Operation machte er eine seröse Labyrinthitis durch, die zu einer zeitweiligen Aufhebung der kalorischen Reaktion führte. Später war aber die kalorische Reaktion wieder vorhanden. Das Hörvermögen und die Drehreaktion waren damals vorhanden. Das Hörvermögen ging allmählich verloren. 1909 wurde bei erloschenem Hörvermögen, vorhandener kalorischer Reaktion und negativem Fistelsymptom gelegentlich einer Nachoperation eine knöcherne Ausheilung der früheren Fistel im horizontalen Bogengang festgestellt. Gegenwärtig hat er nun bei erloschenem Hörvermögen, vorhandener kalorischer und Drehreaktion wieder ein positives Fistelsymptom, wenn auch ein schwaches. Diese Erscheinung ließe folgende Erklärungen zu:

1. Es könnte der vorhandene knöcherne Verschluß wieder abgebaut und wieder bindegewebig verschlossen sein.

2. Es könnte bereits zur Zeit der ersten Operation eine zweite kleine Fistel irgendwo an der Labyrinth-

Digitized by Google
Original from UNIVERSITY OF CALIFORNIA
Generated on 2019-10-24 16:27 GMT / http://hdl.handle.net/2027/uc1.b3252768
Public Domain in the United States, Google-digitized / http://www.hathitrust.org/access_use#pd-us-google

wand bestanden haben, die uns bei dem deutlichen Fistelsymptom und der dieses erklärenden großen Fistel im horizontalen Bogengang entgangen sein mag.

3. Es könnte sich um ein Hennebertsches Symptom handeln. Für letzteres spricht aber nichts, da keine Anhaltspunkte für eine Lues vorhanden sind und von der anderen Seite keine Augenbewegung auslösbar ist.

X. Ruttin: **Tuberkulose der Schädelbasis und Nanosomia pituitaria tarda.**

Für die folgende Demonstration muß ich für diejenigen Herren, die sich mit diesem Gegenstand weniger beschäftigt haben, eine Einleitung machen.

Erdheim hat in klassischer Weise die Vorgänge beim Knochenwachstum analysiert. Man unterscheidet 3 Phasen: I. Knorpelwucherung; II. vaskulären Abbau des verkalkten Knorpels; III. Knochenanbau. Am Ende der natürlichen Wachstumsgrenze hört die Phase I (Knorpelwucherung) auf und die Phase II (Knorpelabbau) und Phase III (Knochenanbau) gehen noch so lange weiter, als Knorpel vorhanden ist, dann sind die Fugen geschlossen und das Längenwachstum des Knochens hört auf. Nun gibt es aber auch Störungen in diesem Wachstumsprozeß. Es kann die Phase I (Knorpelwucherung) zu früh aufhören und Phase II und III noch weitergehen. Es kommt dann zu einem zu frühen Schluß der Knorpelfugen, wie dies bis zu einem gewissen Grade beim chondrodystrophischen Zwerg der Fall ist. Aber es können auch alle 3 Phasen zu früh aufhören. Dann resultieren auch zwerghafte Individuen, aber mit offenen Knorpelfugen. Diese Störung aller 3 Phasen kann entweder durch mangelnde Schilddrüsenfunktion oder mangelnde Hypophysenfunktion hervorgerufen werden, im ersten Fall entsteht der kretinische Zwerg, im zweiten Fall der Paltaufzwerg. Klinisch unterscheidet sich der kretinische Zwerg vom Paltaufzwerg dadurch, daß er ein geistig minderwertiges Individuum, meist ein Idiot ist, während der Paltaufzwerg ein geistig gut entwickeltes Individuum sein kann. Das Knochenwachstum steht aber auch in einem gewissen Zusammenhang mit dem Genitale. So zeigt der chondrodystrophische Zwerg mit dem zu frühen Fugenschluß gewöhnlich einen Hypergenitalismus, der kretinische und der Paltaufzwerg mit den offenen Fugen einen Hypogenitalismus. Uns interessiert heute nur der Paltaufzwerg, also ein Individuum, bei dem infolge mangelhafter Hypophysenfunktion die Fugen offen geblieben sind und außerdem Hypogenitalismus besteht. Diese Erkrankung nennt man auch Nanosomia pituitaria. Erdheim unterscheidet nun 3 Formen der Nanosomia pituitaria, je nachdem in welchem Zeitpunkt die Störung der Hypophysenfunktion eingesetzt hat, und zwar die Nanosomia pituitaria congenita, wenn die Störung bereits in utero

Digitized by Google
Original from UNIVERSITY OF CALIFORNIA
Generated on 2019-10-24 16:27 GMT / http://hdl.handle.net/2027/uc1.b3252768
Public Domain in the United States, Google-digitized / http://www.hathitrust.org/access_use#pd-us-google

erfolgt ist, die Nanosomia pituitaria infantilis, wenn sie in frühester Kindheit erfolgte und endlich die Nanosomia pituitaria tarda, wenn die Störung der Hypophysenfunktion ein Individuum trifft, das schon nahe der Wachstumsgrenze steht. In diesem letzteren Falle, der uns hier interessiert, entsteht also ein Individuum mit offenen Knorpelfugen und Hypogenitalismus bei einer Unterentwicklung des Körpers, die nicht sehr in die Augen fällt, ein Zwerg ohne Kleinheit des Körpers, wie sich Paltauf treffend ausdrückt.

Am 14. VI. 1919 wurde uns von der Klinik Meller ein 17jähr. Schuhmacherlehrling zugeschickt, welcher angeblich im April auf dem rechten Auge plötzlich blind geworden sein soll, nachdem er schon seit Jahren an heftigen Kopfschmerzen gelitten habe. Wie ich nachträglich erfuhr, wurde ihm schon im April im Franz Josephs-Ambulatorium von Koll. Braun das rechte Siebbein ausgeräumt, weil schon damals der dortige Augenarzt Dr. Tertsch dies zur Rettung des erblindeten Auges für angezeigt hielt. Die Operation hatte jedoch in dieser Hinsicht keinen Erfolg. Anfangs Juni suchte der Pat. die Klinik Meller auf. Einige Tage bevor er zu uns geschickt wurde, verschlechterte sich auch das Sehvermögen auf dem linken Auge, weshalb die Augenklinik den Pat. uns überstellte, mit dem Auftrage, das linke Siebbein und Keilbein zu eröffnen, um das Sehvermögen des linken Auges zu retten.

Bei der Untersuchung fand ich nun das rechte Siebbein ausgeräumt, in der Umgebung der Operationsöffnung zahlreiche Polypen, die den Charakter gewöhnlicher ödematöser Polypen hatten. Die linke Nase ohne Besonderheit.

Röntgenbefund: Verdunkelung der rechten Kieferhöhle und des rechten Siebbeines. Rechte Stirnhöhle, linke Stirnhöhle, linkes Siebbein und linke Kieferhöhle negativ.

Ohrenbefund normal.

Protrusio bulbi, Amaurose, Ptosis und Abduzensparese des rechten Auges. Papillen beiderseits etwas prominent, verwaschene Grenzen, stark gefüllte Gefäße, sonst Fundi ohne Befund.

Starke Stirnkopfschmerzen. Zerebrales Erbrechen. Temperatur unregelmäßig wechselnd zwischen 36 und 39·4, am ehesten von tuberkulösem Typus. Puls 110, sehr schwach, Aufschreien, Somnolenz. Nacken frei, kein Kernig, Reflexe nicht auslösbar.

Aus diesem Bilde machte ich wohl die Wahrscheinlichkeitsdiagnose auf Tbc. der Schädelbasis, entschloß mich aber doch auf Wunsch der Augenklinik, das linke Siebbein und Keilbein am 14. VI. 19 zu eröffnen. Im Siebbein und dem sehr kleinen Keilbein fanden sich normale Verhältnisse. Bei dieser Gelegenheit ging ich auch noch einmal in das rechte Siebbein ein, um ein Stückchen aus demselben zur histologischen Untersuchung zu gewinnen. Dieses Stückchen machte mir wohl makroskopisch den Eindruck tuberkulösen Gewebes, mikroskopisch ließ sich darin Tbc. aber nicht nachweisen.

Digitized by Google
Original from UNIVERSITY OF CALIFORNIA
Generated on 2019-10-24 16:27 GMT / http://hdl.handle.net/2027/uc1.b3252768
Public Domain in the United States, Google-digitized / http://www.hathitrust.org/access_use#pd-us-google

Unter zunehmenden zerebralen Erscheinungen ging der Pat. am 13. VII. 1919 zugrunde.

Obduktionsbefund (Prof. Erdheim): 131 *cm* lange männliche Leiche von grazilem Knochenbau, gut entwickeltem Panniculus adiposus (subkutanes Fettgewebe, an der hinteren Fläche des Oberarmes 11 *mm*, an der Vorderfläche des Oberschenkels 10 *mm*, an den Bauchdecken 2 *mm*) und dürftiger Muskulatur. Die Behaarung am Kapillitium normal. Von einer Behaarung an den Lippen nur feinste Lanugohärchen vorhanden. Am äußeren Genitale finden sich bloß an den abhängigen Partien des Skrotums schüttere bis 14 *mm* lange Haare, gar keine jedoch am Mons veneris. Die Lanugohaare des Stammes und der Extremitäten entsprechend. Der Penis von seiner Wurzel am Mons veneris bis zum Präputium 5 *cm* lang, auffallend dünn und unentwickelt, seine Zirkumferenz 4·2 *cm*, das Skrotum klein. Die Hoden auffallend klein, 4:9:11 *mm* groß, beide gleich groß, ihr Gesamtgewicht samt den Nebenhoden, beide Organe zusammen 2·7 *g* schwer. Das Schädeldach mesozephal von entsprechender Dicke, die Innenfläche ohne abnorme Modellierung, aber durchaus glatt. Das Gehirn entsprechend groß, die Leptomeningen zart, die Windungen über dem linken Scheitellappen etwas abgeplattet. Beim Versuch, das Gehirn herauszunehmen, findet sich der basale Teil beider Stirnlappen an dem Duraüberzug des Planum sphenoidale angelötet. Nach leichter Lösung dieser Adhäsionen findet sich eine gelbe käsige Masse, welche, aus der Sella turcica aufsteigend, mit der Gehirnbasis im Bereich des Tuber cinereum so vollständig und ausgedehnt verwachsen ist, daß die Gehirnherausnahme nicht ohne weiteres möglich ist. Es wird infolgedessen der den dritten Ventrikel enthaltende Teil der Hirnbasis umschnitten und im Zusammenhang mit der Schädelbasis belassen. An den Großhirnhämisphären außer mäßigem chronischen Hydrozephalus, Ödem und Hyperämie des Gehirnes nichts Bemerkenswertes. Es wird die Schädelbasis im Zusammenhang mit der Hirnbasis durch den zirkulären Sägeschnitt dem Schädel entnommen, dabei zeigt es sich, daß das ganze Planum sphenoidale sowie der rechte große Keilbeinflügel von massenhaften käsigen Massen überzogen sind, welche die Dura stark vom Knochen abheben. Die Karies des Orbitaldaches erstreckt sich bis zum periostalen Überzug nach abwärts und dieselben käsigen Massen drängen die orbitale Dura vom Knochen ab. Die mediale knöcherne Orbitalwand und ebenso die hier gelegenen Siebbeinzellen fehlen vollständig und an ihrer Stelle finden sich käsige Massen, welche in das orbitale Fettgewebe tief hineingreifen und medial von Schleimhaut überzogen sind, welche beträchtlich geschwollen und ödematös, polypenartig in die Nasenhöhle hineinhängt. Die käsige Tbc. erstreckt sich nach abwärts bis in die mittlere Nasenmuschel hinein, welche beträchtlich verdickt, von geschwollener Schleimhaut überzogen und mit käsigen Massen erfüllt ist. Die käsige Masse reicht bis an die Highmorshöhle heran, deren Schleimhaut hochgradig entzündet, ödematös und deren Lumen mit seröser Flüssigkeit erfüllt ist. Die linke Kieferhöhle normal.

Digitized by Google
Original from UNIVERSITY OF CALIFORNIA
Generated on 2019-10-24 16:27 GMT / http://hdl.handle.net/2027/uc1.b3252768
Public Domain in the United States, Google-digitized / http://www.hathitrust.org/access_use#pd-us-google

Behufs weiterer Präparation wird das Präparat in Formalin vorfixiert.

Lobulärpneumonie in beiden Unterlappen, links mit frischer fibrinöser Pleuritis. Parenchymatöse Degeneration des Herzens, der Leber und Nieren. Geringe Stauung der Leber. Schilddrüse von normaler Schnittflächenbeschaffenheit, wiegt 29·5 *g*.

Nach erfolgter Fixation ergibt die nähere Präparation der Schädelbasis folgenden Befund: Die Synchondrosis sphenooccipitalis ist auf dem medianen Sagittalschnitt der Schädelbasis in ihrer Gänze erhalten und sogar von erstaunlicher Breite, $1^1/_2$ bis $3^1/_2$ *mm* dick. Die Synchondrose entsendet einen knorpeligen Fortsatz in das Postsphenoid, die zu diesem gehörige Sattellehne ist ebenfalls zum großen Teil noch knorpelig. Der den großen Keilbeinflügel einnehmende käsige Herd erfüllt den rechten Sinus cavernosus und der gleiche tuberkulöse Herd greift auf die Hypophyse über, deren Vorderlappen, soweit auf dem medianen Sagittalschnitt zu sehen ist, vom tuberkulösen, meist verkästen Granulationsgewebe vollständig ersetzt ist. Die Sella turcica in der Gestalt noch erhalten und so gut wie vollständig vom tuberkulösen Gewebe erfüllt; bloß an der Sattellehne liegt unmittelbar eine sehr geringe Menge graubräunlichen, sehr weichen Gewebes, offenbar der Rest des Hypophysenhinterlappens.

In dem vorliegenden Fall handelt es sich also um eine Nanosomia pituitaria tarda. Es war ein 17jähr. Individuum mit einer offenen Synchondrosis sphenooccipitalis (bemerkt sei, daß sich die Synchondrosis intersphenoidalis, d. h. die Synchondrose zwischen dem Prä- und Postsphenoid, den beiden Teilen des fötalen Keilbeinkörpers, schon nach der Geburt schließt, während sich die Synchondrosis sphenooccipitalis, d. h. die Synchondrose zwischen Postsphenoid und Os occipitale, erst im 14. Lebensjahre schließt) und mit Hypogenitalismus. Diese Störungen waren offenbar durch das Übergreifen eines tuberkulösen Prozesses auf die Hypophyse zustande gekommen. Dieser Prozeß mag etwa vor 3 Jahren seinen Anfang genommen haben, worauf die offene Synchondrosis sphenooccipitalis und die anamnestisch schon mehrere Jahre bestehenden Kopfschmerzen hinweisen. Klinisch ist der Fall für uns von besonderer Wichtigkeit, weil wir in einem ähnlichen Fall bei gestellter Diagnose: Tuberkulose der Schädelbasis bei Berücksichtigung einer etwa bestehenden Nanosomia pituitaria tarda ein Übergreifen auf die Hypophyse werden diagnostizieren können. Die Diagnose könnte, wenn man darauf achtet, aus dem Röntgenbild, welches bei neuerlicher Aufnahme auch an

Digitized by Google
Original from UNIVERSITY OF CALIFORNIA
Generated on 2019-10-24 16:27 GMT / http://hdl.handle.net/2027/uc1.b3252768
Public Domain in the United States, Google-digitized / http://www.hathitrust.org/access_use#pd-us-google

diesem Präparat die Synchondrosis sphenooccipitalis schön zeigt, bekräftigt werden. Man könnte natürlich in einem solchen Fall auch die kategorische Aufforderung zur Operation seitens des Augenarztes wohl begründet ablehnen.

XI. Ruttin: **Otologische Befunde bei Tumor der mittleren und hinteren Schädelgrube mit Kompression der Brücke.**

F. L., 26 Jahre. Pat. war stets gesund. Der Vater ist 55 Jahre, lebt und ist gesund, die Mutter starb im Alter von 49 Jahren an einem Gallenleiden, seine 4 Geschwister sind gesund.

Er selbst spürte im April 1919 Ameisenlaufen in der linken Gesichtshälfte. Ende Juni kam dazu Ptosis des linken Oberlides und Doppeltsehen. Das Gehör blieb normal, Ohrensausen und Schwindel hatte er nicht. Dieser Zustand änderte sich bis Oktober nicht. Er ließ sich daher am 10. X. 1919 an die Klinik Chvostek aufnehmen. Ich sah den Pat. am 14. X. 1919 zum erstenmal und untersuchte ihn sehr genau. Es bestand damals Ptosis, Abduzensparese, leichte Fazialparese links, Hämianästhesie der linken Gesichtshälfte mit Abflachung der Temporaliskontur und Schwäche des linken Masseter. Bradykardie. Wassermann negativ. Augenhintergrund negativ. Röntgenbefund: „Zeichen gesteigerten endokraniellen Druckes. Kapsel: Geräumig, symmetrisch, ein wenig dünn. Impressiones dig.: Deutlich vermehrt, die Züge stärker hervortretend. Sella turcica: Von normaler Form und Weite. Dorsum zart, aber nicht sichtbar usuriert. Nebenhöhlen: Geräumig lufthältig."

Trommelfelle beiderseits getrübt und eingezogen. Hörweite und Stimmgabelprüfung normal. Kein spontaner Nystagmus. Kein spontanes Vorbeizeigen. Kalorische Reaktion beiderseits typisch, dabei typisches Vorbeizeigen, aber die Reaktion ist rechts stärker als links, dies wird auch durch die doppelseitige Spülung erwiesen, indem bei Verbrauch von 100 $cm^3$ Wasser von Zimmertemperatur jederseits Nystagmus rotatorius nach links auftritt. Nach Rechtsdrehung Nystagmus horizontal nach links 20", nach Linksdrehung Nystagmus horizontalis nach rechts 62", nach Rechtsdrehung mit vorgebeugtem Kopf Nystagmus rotatorius nach links 27", dabei Kopfneigung nach rechts, kein Schwindel! Nach Linksdrehung mit vorgebeugtem Kopf Nystagmus rotatorius nach rechts 63", Kopfneigung nach links, kein Schwindel! Nach Rechtsdrehung bei rechtsgeneigtem Kopf Nystagmus nach abwärts 18", Kopfneigung nach rückwärts, kein Schwindel; nach Rechtsdrehung bei Linksneigung Nystagmus nach aufwärts 16", Kopfneigung vorwärts, kein Schwindel.

Freilich war bei diesem Befund keine sichere Diagnose zu stellen, allein die Tatsache, daß bei vollkommenem Kochlearis beiderseits und bei normaler Erregbarkeit der linken Seite, die wegen der anderen neurologischen Symptome als die kranke

Digitized by Google
Original from UNIVERSITY OF CALIFORNIA
Generated on 2019-10-24 16:27 GMT / http://hdl.handle.net/2027/uc1.b3252768
Public Domain in the United States, Google-digitized / http://www.hathitrust.org/access_use#pd-us-google

Seite angesehen werden mußte, eine deutliche Übererregbarkeit der anderen gesunden Seite sowohl für Drehen als für kalorischen Reiz bestand, ließ am ehesten einen Tumor der linken mittleren Schädelgrube vermuten.

Inzwischen machte Pat. eine Schmierkur durch, die zwar angeblich Doppeltsehen und Kopfschmerzen, aber nur für kurze Zeit, besserte. Schon im November kamen diese Beschwerden im verstärkten Maße zurück. Dazu kam noch Schwäche in den Beinen beim Gehen und Stehen. Die früher erwähnten Symptome, Ptosis, Doppeltsehen. Fazialparese, Hämianästhesie der linken Gesichtshälfte mit Abflachung der Temporaliskontur und Schwäche des linken Masseter waren unverändert, hatten vielleicht zugenommen. Außerdem waren aber noch bis zum 19. XII. 1919 Herabsetzung des Korneal- und Konjunktivalreflexes, Abweichen der Uvula bei der Phonation nach rechts, Herabsetzung der Sensibilität des Nasenein ganges, Regurgitieren der Flüssigkeit beim Schlucken mit Hustenreiz, Singultus, erschwerte Sprache, grobe Ataxie der unteren Extremitäten, erhöhte Patellarsehnenreflexe, Babinski beiderseits positiv, erschwerte Harnentleerung und Obstipation hinzugetreten.

Otologisch fand ich jetzt (19. XII. 1919): Trommelfell beiderseits normal. Hörweite (mit Lärmapparat geprüft) für Konversationssprache rechts 4 *m*, links $^1/_4$ *m*, Weber nach rechts, Rinne beiderseits positiv, Schwabach beiderseits annähernd normal, $C_1$ und $c^4$ links deutlich verkürzt. Starker spontaner horizontaler Nystagmus nach rechts bei Blick nach rechts und nach links bei Blick nach links. Spontanes Zeigen vollkommen richtig. Kalorische Reaktion links negativ, dabei kein Vorbeizeigen, kein Schwindel. Kalorische Reaktion rechts stark, rasch auftretend, aber atypisch, indem ein diagonaler Nystagmus nach links oben auftritt, dabei typisches Vorbeizeigen in allen Gelenken und etwas Schwindel. Drehreaktion bei dem bettlägerigen Pat. nicht prüfbar.

Aus diesem Befund mußte ich jetzt eher die Diagnose Tumor der linken hinteren Schädelgrube stellen, denn es war ja jetzt der linke Kochlearis hochgradig geschädigt, der linke Vestibularis ausgeschaltet, der rechte Kochlearis war ebenfalls geschädigt, aber nicht so hochgradig, der rechte Vestibularis zeigte erhöhte Erregbarkeit mit abnormem diagonalen Nystagmus. Bei Tumoren der hinteren Schädelgrube ist ja gewöhnlich Kochlearis und Vestibularis der gleichen Seite hochgradig geschädigt, während diese beiden Nerven auf der anderen Seite entweder intakt oder geringgradig geschädigt sind, je nach der Größe des Tumors. Freilich ist es selten, daß auf der kranken Seite der Vestibularis bereits ganz zugrunde gegangen ist, während

Digitized by Google
Original from UNIVERSITY OF CALIFORNIA
Generated on 2019-10-24 16:27 GMT / http://hdl.handle.net/2027/uc1.b3252768
Public Domain in the United States, Google-digitized / http://www.hathitrust.org/access_use#pd-us-google

der Kochlearis noch funktioniert. Die erhöhte Erregbarkeit der anderen Seite kommt übrigens auch bei noch relativ kleinen Tumoren (Akustikustumoren, wie Neumann gezeigt hat) vor.

In den nächsten 3 Wochen wurde das Krankheitsbild im allgemeinen noch schlechter. Das Sprechen wird sehr verlangsamt, Schlucken sehr schwer, Flüssigkeiten regurgitieren durch die Nase. Keratitis und Lagophthalmus links, starke Salivation. Beide Gaumensegel schlaff herabhängend, werden beim Phonieren nicht gehoben, Schlafsucht. Am rechten Oberschenkel, unterhalb des lig. Pouparti, in der Ausdehnung eines Handtellers ist die Sensibilität herabgesetzt. Obstipation.

Sensorium frei. Witzelsucht. Puls normal, Pupillenreaktion prompt, Zunge wächst nach links ab. Babinski beiderseits, Oppenheim links, Bauchdeckenreflexe fehlen. Röntgenbefund unverändert.

Der Pat. wird zur Operation auf die chirurgische Klinik verlegt (19. I. 1920). Die dort zugezogenen Neurologen stimmen jedoch unserer und der internistischen Diagnose nicht zu, sondern erklären es für multiple Sklerose, weshalb der Pat. am 8. II. 1920 wieder auf die interne Klinik rücktransferiert wurde.

Die Krankheit hatte inzwischen wieder Fortschritte gemacht, denn es war jetzt zu den früheren Symptomen hinzugekommen: Verlust des Geruchsinnes links, linke Pupille ist weiter als die rechte, reagiert auf Licht, Akkomodation und Konvergenz nicht. Motorische Kraft rechts herabgesetzt, Bauchdeckenreflexe fehlen beiderseits, Patellarsehnenreflexe, Achillessehnenreflexe beiderseits gesteigert. Hypästhesie des rechten Armes, der rechten Brust- und Bauchseite und des rechten Oberschenkels. Störung der Tiefensensibilität der Zehen. Ataxie. Urinieren schwer. Obstipation.

Der Ohrbefund war jetzt: Trommelfelle wie früher. Großer spontaner horizontaler Nystagmus nach rechts bei Blick nach rechts und nach links bei Blick nach links, vertikaler Nystagmus nach aufwärts bei Blick nach aufwärts. Zeigeversuch wegen grober Ataxie nicht prüfbar.

Links taub, rechts lauteste Sprache ad concham.

Weber nach rechts, Rinne rechts +, links unendlich negativ, Schwabach rechts verkürzt, links ebenso. $C_1$ und $c^4$ links negativ, rechts bei lauterem Anschlag gehört. Kalorische Reaktion sowohl rechts als links negativ.

Dieser Befund ließ sich nun nicht allein durch unsere frühere Annahme: „Tumor der hinteren Schädelgrube", erklären. Jetzt war wohl links Taubheit und Unerregbarkeit vorhanden, wie dies einem Tumor der linken hinteren Schädelgrube zukommt, allein es war nun auch rechts Unerregbarkeit, aber bei erhaltenem, wenn auch schwer geschädigten Hörvermögen hinzugekommen, dazu noch der spontane

Digitized by Google
Original from UNIVERSITY OF CALIFORNIA
Generated on 2019-10-24 16:27 GMT / http://hdl.handle.net/2027/uc1.b3252768
Public Domain in the United States, Google-digitized / http://www.hathitrust.org/access_use#pd-us-google

vertikale Nystagmus, der wohl als ein Zeichen von Druck auf die Vierhügelgegend aufzufassen war. Man konnte demnach annehmen, daß es sich entweder um einen Tumor der linken hinteren Schädelgrube handle, der stark nach rechts hinübergewachsen sei oder daß doch die Neurologen Recht hätten und es sich um einen intramedullären Prozeß mit mehreren Herden handle.

Am 20. II. 1920 erfolgte der Exitus und der Obduktionsbefund (Prof. Bartl) ergab: Geschwulst von weichelastischer Konsistenz und markiger Beschaffenheit. Ein überwalnußgroßer Tumoranteil in der linken Schläfengrube; ein weiterer gleichgroßer Fortsatz am Klivus, abwärts den Meatus acusticus verdeckend mit hochgradiger Kompression der Brücke von der linken Seite her; ein dritter größerer Fortsatz nach abwärts über die Mittellinie hinaus, das Siebbein fast ausfüllend, gegen die Highmorshöhle wachsend; ein kleinerer Anteil gegen den Boden des dritten Ventrikels mit Vortreibung der Hypophyse, die im Tumor nicht kenntlich ist, Hypophysenstiel am Tumor haftend. Der Tumor streckenweise mit der Dura mater verwachsen, liegt mit einem größeren Anteil auf der linken Schädelseite.

Lobuläre Pneumonie in beiden Unterlappen.

Es ist interessant, daß alle drei Etappen unserer otologischen Diagnose, die wir ja eingehend besprochen haben, richtig waren, denn es war wohl zuerst ein Tumor der linken mittleren Schädelgrube, der dann in die linke hintere hinuntergewuchert ist, wie man aus dem Umstand schließen kann, daß er sehr breit, fast flächenhaft und fest haftend in der mittleren Schädelgrube sitzt, der noch einen runden Anteil in die hintere Schädelgrube hinuntersendet. Schließlich hat der Tumor bei seinem Wachstum die Brücke und Medulla komprimiert und nach rechts verdrängt.

Diskussion.

G. Alexander: Der Fall ist überaus interessant. Ich habe im Jahre 1907 gemeinsam mit Lassalle (Mediz. Rundschau 1908. Nr. 1 u. 2) eine große Anzahl von Radikaloperierten nachuntersucht und gefunden, daß solche Nystagmen bei geheilten Radikaloperationen vorkommen. Es wäre sehr einladend, daran zu denken, daß eine Fistel vorhanden wäre, aber wenn man eine größere Zahl von geheilten Radikaloperierten untersucht, findet man, daß keine Fistel da ist und doch Nystagmus. Nach der Radikaloperation ist die Stapesplatte beweglicher in der Norm und diese Elongation ist zur Auslösung von Nystagmus hinreichend. Die Fistel kann man hier deshalb ablehnen, weil man in der letzten Zeit niemals subjektiv über Schwindel geklagt hat. Soviel mir übrigens

Digitized by Google
Original from UNIVERSITY OF CALIFORNIA
Generated on 2019-10-24 16:27 GMT / http://hdl.handle.net/2027/uc1.b3252768
Public Domain in the United States, Google-digitized / http://www.hathitrust.org/access_use#pd-us-google

Ruttin selbst mitteilte, ist er auch der Ansicht, daß keine Fistel hier vorhanden sein muß.

H. Frey: Ich habe selbst hier seinerzeit einen Fall vorgestellt, bei dem ich bei einem Cholesteatom mit Fistelsymptom beim Herausheben der Cholesteatommassen den Stapes mitherausgenommen habe. Der Stapes war an seiner Unterfläche mit Granulationen bewachsen, es war also sicher eine im ovalen Fenster. Der Fall heilte vollständig aus und im ovalen Fenster sah man ganz eine neugebildete Membran, also eine eindrückbare Stelle der Labyrinthwand. Der Vestibularapparat war sogar übererregbar. Es bestanden subjektive Schwindelanfälle und trotzdem war es nicht möglich, ein Fistelsymptom hervorzurufen.

Alexander: Freys Beobachtung läßt sich aus der Tatsache erklären, daß die Ampullen gegen den Vorhof durch perilymphatische Septa gedeckt sind. Ein von der Fenestra vestibuli ausgehender Druck wird daher weit eher auf die Vorhofsäcke, in erster Linie auf den Utriculus wirken, als auf die Ampullen. (Erklärende Tafelskizze.)

Ruttin (Schlußwort): Ich möchte nur darauf hinweisen, daß ich selbst ja betont habe, daß es möglich ist, daß ich eine zweite Fistel nicht sehen konnte, sie aber möglicherweise vorhanden sein konnte, die dann wahrscheinlich in der Stapesgegend zu lokalisieren gewesen wäre. Das Labyrinth war also gesund. Hennebert habe ich ja schon selbst abgelehnt. Bei gewöhnlichen Fällen nach Radikaloperation habe ich das Fistelsymptom nicht gefunden und doch schon eine sehr große Anzahl darnach untersucht.

XII. Ernst Urbantschitsch: **„Paradoxe Vestibularisreaktionen."** (Vorläufige Mitteilung.)

M. H.! Meine heutige Mitteilung bezweckt, Sie vorläufig mit den Tatsachen auffallend erscheinender Vestibularisreaktionen bekannt zu machen und Ihnen diese an Pat. vorzuführen.

Ich konnte bei einigen Pat. die Beobachtung machen, daß sie, wenn sie unmittelbar nach der Pneumomassage des Ohres aufstehen, eine leichte Unsicherheit der Stabilität zeigen, ohne aber über ausgesprochenen Schwindel zu klagen. Bei all diesen Pat. war ein — wenn auch nur kurz dauernder — Nystagmus nachweisbar. Aus diesem Grunde nahm ich in dieser Richtung systematische Untersuchungen vor und fand:

1. Eine verhältnismäßig große Anzahl von Pat. zeigt in unmittelbarem Anschluß an Pneumomassage von entsprechender Stärke Nystagmus, der immer gegen die kontralaterale Seite gerichtet ist.

2. Es handelt sich hierbei fast immer um Pat., die an sehr häufigen Rezidiven von Mittelohrentzündungen gelitten haben oder sehr lange (über $^1/_2$ Jahr) in Nachbehandlung nach Totalaufmeißelung der Mittelohrräume gestanden sind oder noch stehen.

3. Der gleiche Nystagmus tritt auch dann auf, wenn der Pat. ein Fistelsymptom zeigt, das bei Kompression gegen die homolaterale Seite gerichtet ist.



Digitized by Google
Original from UNIVERSITY OF CALIFORNIA
Generated on 2019-10-24 16:27 GMT / http://hdl.handle.net/2027/uc1.b3252768
Public Domain in the United States, Google-digitized / http://www.hathitrust.org/access_use#pd-us-google

4. Der Nystagmus beginnt meist 20 bis 40 Sek. nach Beginn der Massage, manchmal allerdings auch erst nach $1^1/_2$ bis 2 Min. und überdauert diese oft um $^1/_2$ bis 1, ja selbst bis 2 Min.

Es handelte sich mir nun natürlich darum, die Auslösungsursache dieses Nystagmus festzustellen. Vor allem war von vornherein ein kalorischer Einfluß nicht auszuschalten, wofür ja auch der Charakter des Nystagmus sprach. Bei der Beurteilung dieser Frage kam in Betracht:

1. Bei der Pneumomassage kommt nur mehr minder stagnierende Luft zur Geltung, nämlich die im Schlauch des Apparates und im äußeren Gehörgang bzw. auch Mittelohr eingeschlossene Luft, die gewiß nicht als besonders kühl anzusprechen ist.

2. Kein einziger der Pat. gab an, bei der Massage ein Gefühl der Kühle zu empfinden. Auch bei Eigenversuchen konnte ich eine Abkühlung nicht feststellen.

3. Thermometrische Untersuchungen mit einem Präzisions-Dezimalthermometer ergaben nicht einmal ein Sinken der Temperatur um $^1/_{10}{}^0$.

4. Wäre anzunehmen, daß man, im Falle es sich um eine kalorische Reaktion handelt, diese im allgemeinen viel häufiger, insbesondere bei Totaldestruktion des Trommelfelles, ferner bei ein und demselben Pat. häufiger, als dies der Fall ist, in gleichem Maß auf beiden Seiten (bei ähnlichem Ohrenbefund) findet.

5. Müßte man erwarten, daß Pat. mit lebhafter kalorischer Reaktion, wenn es sich bei diesem Nystagmus auch darum handeln sollte, stets auch auf Pneumomassage lebhaft reagieren müßten. Nun fanden sich mehrere Pat. mit kalorisch äußerst erregbarem Vestibularapparat, bei denen selbst sehr starke und lange dauernde Massage nicht den geringsten Nystagmus auslöste.

6. Stellte ich Versuche mit kaltem und heißem Fön an, von dem Gedanken ausgehend, daß selbstverständlich ein in das Mittelohr direkt hineingeleiteter intensiver Luftzug noch intensiver wirken müßte als die Pneumomassage. Nun zeigte sich, daß zwar eine größere Anzahl von Pat. auf die kalte Fönisierung des Ohres lebhaft reagiert, manche Pat. hingegen dadurch gar nicht beeinflußt werden. Noch auffälliger war das Ergebnis mit heißem Fön ($50^0$), wobei zwar die Mehrzahl der Untersuchten eine lebhafte Reaktion mit homolateralem, andere aber mit kontralateralem Nystagmus zeigen, trotzdem die Prüfung mit heißem Wasser ($42^0$) typischen kalorischen Nystagmus zeigt. Dieser Gegensatz, den manche Fälle gegenüber einer Prüfung mit heißem Wasser und heißer Luft zeigen, ist zweifellos verblüffend und schwer zu erklären. Ich dachte schon daran, daß hier vielleicht die Wärmebindung durch Verdunstung eine Rolle spielen könnte, doch zeigen auch ganz trockene Fälle diese paradoxe Reaktion.

Ich neigte eine Zeitlang der Annahme zu, daß der erwähnte Nystagmus vielleicht durch die stoßweiße Erschütterung des Stapes ausgelöst wird, doch tritt diese auch dann auf, wenn derselbe durch eine

Digitized by Google
Original from UNIVERSITY OF CALIFORNIA
Generated on 2019-10-24 16:27 GMT / http://hdl.handle.net/2027/uc1.b3252768
Public Domain in the United States, Google-digitized / http://www.hathitrust.org/access_use#pd-us-google

**Wattelage geschützt wird. Ich möchte trotz aller gegenteiligen Beweise die Möglichkeit nicht ganz von der Hand weisen, daß hier doch eine kalorische Komponente mit eine Rolle spielt, daß nur in diesen Fällen infolge der abgelaufenen oder bestehenden entzündlichen Verhältnisse eine besondere Reizbarkeit des Vestibularapparates besteht. (Demonstration des durch Pneumomassage und heißen Fön hervorgerufenen kontralateralen Nystagmus an mehreren Pat.)**

---

# Bücherbesprechungen.

**Pathologische Anatomie und Physiologie der mittelohrentspringenden Labyrinthentzündungen als Grundlage der Klinik zugleich eine kurze Klinik dieser Erkrankungen.** Von Dr. Johann Zange, a. o. Professor für Ohren-, Nasen- und Kehlkopfkrankheiten an der Universität Jena. Mit 8 Tabellen im Text und 58 teils farbigen Abbildungen in Steindruck auf 28 Tafeln. Wiesbaden 1919. Verlag von J. F. Bergmann. (Die Ohrenheilkunde der Gegenwart und ihre Grenzgebiete. Dr. Otto Körner. X. Band.)

Besprochen von Viktor Urbantschitsch.

Der Autor bespricht in dem vorliegenden Werke: *A.* die Entstehung der mittelohrentspringenden Labyrinthentzündungen, *B.* die Labyrinthentzündungen selbst, *C.* die Labyrinthentzündungen und Folgeerkrankungen im Schädel und *D.* die Behandlung.

## *A.* Die Entstehung der mittelohrentspringenden Labyrinthentzündungen.

### I. Die Entstehung der mittelohrentspringenden Labyrinthentzündungen im allgemeinen.

*a*) Die Ansteckung des inneren Ohres auf dem Wege durch die knöcherne und häutige Labyrinthkapsel. In Übereinstimmung mit Görke und L. Haymann hält Verfasser die Entzündungsgefahr für das Labyrinth um so größer, je höher die Ansteckungsgefahr, die Menge und Virulenz der Keime im Mittelohr ist; es kommt dabei auch eine allgemein geschwächte Widerstandsfähigkeit der Gewebe infolge einer Allgemeinaffektion in Betracht.

1. Der Übergang durch die knöcherne Kapsel. Ein Durchbruch der knöchernen Kapsel hängt von der Art der Knochenentzündung und ihrer Dauer ab. Verfasser unterscheidet dabei eine eitrige Knochenentzündung (Ostitis purulenta), eine gewebetötende (Ost. nekroticans), eine wuchernde (Ost. granulosa) und eine knochenaufzehrende (Ost. rareficans). Weitgreifend vernichtet und aufgezehrt kann die Knochengrundmasse nur durch Granulationsgewebe werden.

2. Die Ansteckung durch die häutige Kapsel, die Fenster. Die beiden Fensternischen gewähren den Fenstern zunächst



Digitized by Google
Original from UNIVERSITY OF CALIFORNIA
Generated on 2019-10-24 16:27 GMT / http://hdl.handle.net/2027/uc1.b3252768
Public Domain in the United States, Google-digitized / http://www.hathitrust.org/access_use#pd-us-google

einen gewissen Schutz. Dieser kann, wie Hinsberg und Linck hervorhoben, durch eine rechtzeitige entzündliche Schleimhautschwellung vermehrt werden, so auch durch eine Ausfüllung der Fensternischen mit gewucherter Schleimhaut oder Granulationsgewebe (Hinsberg, Herzog). Andrerseits aber können diese Umstände für eine Ansteckung des Labyrinthes auch zum Nachteile werden (Friedrich, Lange, Görke), da bei reichlich vorhandenen ansteckungsfähigen Keimen die Lage der Fenster eine Ansteckung des inneren Ohres begünstigt. Während L. Haymann an Tieren da runde Fenster für mehr gefährdet sah, zeigt sich nach einer Zusammenstellung des Verfassers, daß unter 228 Fällen bei Menschen dem runden Fenster gegenüber dem ovalen keine Vorzugsstellung einzuräumen ist.

In gewissem Sinne sind die Fenster widerstandsfähiger als die knöcherne Kapsel, da sie durch Granulationsgewebe nicht gleich dieser zerstört und durchbrochen werden. Nur die tuberkulöse Mittelohrentzündung macht davon eine Ausnahme, da sie, auch bei vorwiegend wuchernder Eigenart zur Ansteckung des Labyrinthes durch die Fenster zu führen vermag.

*b*) Die Ansteckung des inneren Ohres durch die knöcherne und die häutige Labyrinthkapsel im einzelnen betrachtet. 1. Die Ansteckung durch die knöcherne Kapsel erfolgt in der Regel durch granulierende Knochenentzündung, gelegentlich aber auch durch verbindende Gefäßkanäle. Am leichtesten erfolgt ein Durchbruch der knöchernen Kapsel, wo Gefäßräume und -gänge in ihr besonders reichlich entwickelt sind, namentlich an den Ampullenschenkeln, an der seitlichen und oberen Vorhofswand hinter und oberhalb vom ovalen Fenster und am Promontorium. Eine Fortpflanzung entzündlicher Vorgänge durch Gefäßverbindungen zwischen Mittelohr und Labyrinth erfolgt nur selten.

2. Die Ansteckung durch die Fenster. Dabei ist die induzierte Labyrinthentzündung, die durch die erhaltenen Fenstermembranen entsteht, von der perforierten, infolge von Durchbruch der Membranen, zu unterscheiden. Die Möglichkeit des Eindringens von Bakterien in die erhaltenen Fenstermembranen wurde zuerst von Habermann histologisch nachgewiesen und später von Grünberg, Uffenorde und Blau festgestellt. Eine Einschmelzung und ein Durchbruch der Fenstermembranen erfolgt durch eiterige oder durch nekrotisierende Entzündungen. Die Richtung des allmählichen Membrandurchbruches findet bei eitrigen Entzündungen nicht von außen nach innen, sondern umgekehrt von ihnen nach außen statt. Da die Ernährung der inneren Bandschichte, wenn das Labyrinth durch die Fenster angesteckt ist, bald ganz aufgehoben wird, indeß die äußere Schichte noch von Seite der Mukosa eine Ernährung erhält. Ein Durchbruch des Schleimhautüberzuges wird gewöhnlich durch kleine Abszesse in der Schleimhaut eingeleitet. Bei der nekrotisierenden Entzündung ist bei schnell fortschreitender Entzündung die Einschmelzungsreihenfolge des elastischen Fasergerüstes entsprechend der bei eitrigen Entzündungen, dagegen bei langsam um sich greifenden

Digitized by Google
Original from UNIVERSITY OF CALIFORNIA
Generated on 2019-10-24 16:27 GMT / http://hdl.handle.net/2027/uc1.b3252768
Public Domain in the United States, Google-digitized / http://www.hathitrust.org/access_use#pd-us-google

gewebetötenden Entzündungen umgekehrt von außen nach innen. Nach Durchbruch der Membranen kann die weitere Zerstörung Halt machen und die Lücke durch Granulationsgewebe ausgefüllt werden, das später in derbes Bindegewebe übergeht und zuweilen auch verknöchert.

Nicht selten kommt es zu mehrfachen, selbständigen Einbrüchen ins Labyrinth durch die häutige und knöcherne Kapsel, wie dies besonders bei tuberkulösen Mittelohrentzündungen der Fall ist.

II. Die Entstehung von Labyrinthentzündungen im besonderen bei den verschiedenen Formen der Mittelohrentzündung.

*a*) Die Labyrinthansteckung bei der gewöhnlichen akuten Mittelohrentzündung. Unter 20 histologisch untersuchten Fällen haben bei akuten Mittelohrentzündungen alle Fälle bis auf 2 bereits in den ersten Tagen der Erkrankung, selten erst in der 2. Woche durch die Fenster zu einer Ansteckung des inneren Ohres geführt. Meist waren beide Fenster zugleich betroffen.

Unter 35 Fällen von akuter Scharlach-Diphtherie-Mittelohrentzündung bildeten 6mal das ovale, 7mal das runde Fenster allein die Eingangspforte, sonst beide Fenster zugleich. Bei der in der Regel durch Streptococcus mucosus oder durch den Diplococcus lanceolatus bedingten subakuten Mittelohrentzündung tritt eine Labyrinthentzündung oft erst nach 1 Monat, manchmal erst nach 2 bis 3 Monaten ein. Unter 21 histologisch geprüften Fällen bestanden 19mal Einbrüche durch die knöcherne Kapsel, 17mal durch die Bogengänge, darunter 14mal durch die vertikalen, 2mal durch die Schneckenkapsel. In 12 Fällen wurden gleichzeitig Zerstörungen an dem Fenster, fast ausnahmslos am ovalen Fenster angetroffen. Chronischen Mittelohrentzündungen ohne Cholesteatom sind erfahrungsgemäß dem Labyrinth im allgemeinen nicht gefährlich. Unter 31 Fällen erfolgte eine Ansteckung allein durch die Fenster 19mal (darunter 10mal durch das ovale, 1mal durch das runde, 8mal durch beide Fenster), 4mal nur durch die knöcherne Kapsel; in den übrigen Fällen bestanden mehrfache Einbrüche durch die häutige und die knöcherne Kapsel. Bei chronischer Cholesteatomeiterung findet eine Labyrinthöffnung durch Knochenzerstörung statt, und zwar entweder durch glatten Druckschwund des Knochens von Seite der Cholesteatomgeschwulst oder durch unmittelbare Knochenzerstörung durch Epithelialzapfen des Cholesteatoms, endlich am häufigsten infolge von Knochenzerstörung durch Granulationsgewebe. In der Regel wächst das Cholesteatom erst nachträglich ins Labyrinth ein, mitunter auch durch die Fenster. Unter 49 histologischen Befunden wurden in 33 Fällen ein Einbruch in die knöcherne Kapsel angetroffen, in 11 Fällen durch die Fenster; in 5 Fällen zeigten sich multiple Durchbrüche. Mittelohrtuberkulose tritt in den beiden Grundarten der Tuberkulose, nämlich in der wuchernden und in der exsudativen

Generated on 2019-10-24 16:27 GMT / http://hdl.handle.net/2027/uc1.b3252768
Public Domain in the United States, Google-digitized / http://www.hathitrust.org/access_use#pd-us-google
Digitized by Google
Original from UNIVERSITY OF CALIFORNIA

oder infiltrativen auf. Im Mittelohr findet sich nach Lange häufig eine Mischung beider Formen vor. Demzufolge ergaben sich Durchbrüche durch die knöcherne und die membranöse Labyrinthkapsel. Unter 52 Fällen war die Labyrinthansteckung in allen bis auf 1 Fall durch die Fenster erfolgt, häufig zugleich an einer oder mehreren Stellen durch die knöcherne Kapsel.

*B.* Die Labyrinthentzündungen selbst.

Die Häufigkeit von Labyrinthentzündungen nach Mittelohreiterungen sind bisher noch nicht genügend ermittelt. Nach der Zusammenstellung von Friedrichs, Schwartze, Hinsberg und Hegerer greifen 1% von Mittelohrentzündungen auf das innere Ohr über. Bis zum 30. Lebensjahre wird das Labyrinth häufiger (3/4 aller Fälle, Jansen) vom Mittelohr aus angesteckt, als später (1/4 der Fälle, Jansen). Bei den gewöhnlichen akuten Mittelohrentzündungen findet sich das innere Ohr seltener erkrankt vor, als bei den chronischen Entzündungen. Jansen fand unter 137 Fällen von Labyrinthentzündung nur 3 durch akute Mittelohrentzündung bedingt. Schmigelow unter 42 nur 4, nach Hegener kommen nur 0·1% auf 1% bei chronischen Entzündungen. Bei diesen letzteren spielen vor allem Cholesteatom und ferner auch Tuberkulose die Hauptrolle.

Als verschiedene Formen der Labyrinthentzündungen bespricht Verfasser *a*) die ausscheidenden (exsudativen), *b*) die wuchernden (granulierenden), *c*) die entzündlichen (nekrotisierenden) und *d*) die tuberkulösen Labyrinthentzündungen.

Die seröse Labyrinthentzündung bildet die leichteste Form der ausscheidenden Entzündungen des inneren Ohres. Die Entzündungserscheinungen sind gewöhnlich über das ganze innere Ohr ausgebreitet, doch ist der Perilymphraum stets stärker betroffen als der Endolymphraum. Die seröse Labyrinthentzündung kann rein als solche auftreten oder mit anderen ausscheidenden Vorgängen, namentlich mit eiterigen gepaart sein, worauf besonders Manasse aufmerksam gemacht hat. Die rein seröse Labyrinthitis tritt gewöhnlich akut auf, kann aber auch chronisch verlaufen. Die Ausheilung erfolgt gewöhnlich unter Hinterlassung von Säften, wie neugebildetes Bindegewebe, Knochen, Gestaltveränderungen des Endolymphschlauches und Entartung der nervösen Gebilde. Die seröse Labyrinthentzündung ist bei ihrer reinen Form stets eine induzierte, erfolgt demnach durch die intakten Fenster. Histologisch sind reine seröse Labyrinthentzündungen nur bei Scharlach- und Tuberkulosemittelohrentzündungen beobachtet worden, und zwar fanden sich unter 35 Scharlachlabyrinthfällen 23, unter 50 Tuberkulose-labyrinthentzündungen 25 rein seröse Entzündungen vor. Auch nach gewöhnlichen Mittelohrentzündungen kommt seröse Labyrinthitis vor. Als Ursache einer serösen Labyrinthitis spielen Keimgifte und entzündliche Stoffwechselgifte (Toxine) die Hauptrolle. Die klinischen Kennzeichen der serösen Labyrinthentzündung bestehen sowohl in Störungen der Schnecken- als auch der Gleichgewichtsfunktion. Diese gehen zumeist nicht völlig und dauernd

Digitized by Google
Original from UNIVERSITY OF CALIFORNIA
Generated on 2019-10-24 16:27 GMT / http://hdl.handle.net/2027/uc1.b3252768
Public Domain in the United States, Google-digitized / http://www.hathitrust.org/access_use#pd-us-google

verloren, sondern schwinden gewöhnlich größtenteils; das empfindlichere Gehör leidet in der Regel schneller und stärker als die Gleichgewichtsfunktion; in seltenen Fällen erlischt das Gehör vollständig, aber nur vorübergehend (Herzog, Voss, Alexander) oder es kehrt nur die Gleichgewichtserregbarkeit zurück. Als wichtigste Symptome einer serösen Labyrinthentzündung zeigen sich ein heftiger Nystagmus mit Schwindelgefühl und Erbrechen. Der Nystagmus wird nur ausnahmsweise im Beginne der Erkrankung vom erkrankten Labyrinthe als Reizerscheinung ausgelöst, sondern kommt fast immer vom gesunden Labyrinth aus zustande, nach dem auch der Nystagmus schlägt. Bei der chronischen Labyrinthitis serosa, die eigentlich nur bei Tuberkulose auftritt, fehlen gewöhnlich die Symptome von Nystagmus, Schwindel, die Erkrankung verläuft latent.

Bei der eiterigen Labyrinthentzündung sind im Gegensatz zu der serösen nicht die Toxine, sondern die Bakterien selbst das Wesentliche, weshalb man die eiterige Entzündung als eine bakterielle bezeichnen kann. Der entzündliche Erguß in die Labyrinthräume besteht hauptsächlich aus Eiter aus massenhaft angesammelten Leukozyten (mehrkernigen Rundzellen). Die Labyrinthweichteile zeigen sich stark geschwellt, sulzig durchtränkt und verfallen einer eiterigen Einschmelzung, die sich zumeist über das ganze Labyrinth erstreckt. Außer de Weichteilen wird oft auch das knöcherne Labyrinth geschädigt und teilweise zerstört. Bei der eiterigen Labyrinthentzündung läßt sich eine akute und eine chronische Form unterscheiden. Bei dieser letzteren kommen die lange Dauer, die gleichzeitig wuchernden Vorgänge und frische Reizschübe in Betracht. Eine Ausheilung erfolgt durch derbes Bindegewebe und kräftigen Knochenbalken und kann bis zur Ausfüllung der Labyrinthräume mit einer einheitlichen derben Bindegewebs- oder Knochenmasse führen. Eine eiterige Labyrinthentzündung kann auch, zumeist nur für kurze Zeit, ohne offene Einbruchspforten bestehen, also induziert sein. Als Symptome der frischen eiterigen Labyrinthentzündung sind die plötzliche Unerregbarkeit der Schnecke und des Vestibularapparates mit den Erscheinungen von Nystagmus zur gesunden Seite, Schwindel und Gleichgewichtsstörungen charakteristisch. Seltener finden sich latente Labyrintheiterungen mit symptomloser Entwicklung vor; es handelt sich dabei um chronische Labyrintheiterungen, während die akuten gewöhnlich sich als namhaft erweisen.

Die blutige Labyrinthentzündung tritt in Anbetracht der unvermittelten, schlagartigen Schädigung der Gefäße stets akut auf. Sie geht gewöhnlich bereits innerhalb weniger Tage in die eiterige oder gewebetötende Form über und breitet sich zumeist über das ganze innere Ohr aus. Die blutige Labyrinthentzündung entsteht entweder in Fällen schwerer Allgemeinerkrankung, wie Blutkrankheiten, Nierenkrankheiten, Tuberkulose oder durch Verletzung oder Eröffnung der Labyrinthkapsel. Ihre klinische Erkennung ist insofern schwierig, als ihre Unterscheidung von einer akut eiterigen oder nekrotisierenden nicht möglich erscheint. Unter Berücksichtigung der früher angegebenen Ursachen einer blutigen Labyrinthentzündung ge-

Digitized by Google
Original from UNIVERSITY OF CALIFORNIA
Generated on 2019-10-24 16:27 GMT / http://hdl.handle.net/2027/uc1.b3252768
Public Domain in the United States, Google-digitized / http://www.hathitrust.org/access_use#pd-us-google

lingt es einigermaßen, sicher eine Diagnose zu stellen. Von der reinen Labyrinthverletzung unterscheidet sich die blutige Labyrinthentzündung durch die längere Dauer der Vestibularsymptome, die sich bei reinen Verletzungen bereits nach wenigen Tagen zu verlieren pflegen.

Die wuchernde (granulierende) Labyrinthentzündung ist eine rein umschriebene Entzündung, die sich nur im Anschluß an Einbrüche in die knöcherne Labyrinthkapsel und im Bereiche, am häufigsten im Bogengangsapparate entwickelt. Sie entwickelt sich meist schleichend und tritt am meisten bei chronischen Mittelohrentzündungen mit Cholesteatom auf. Demnächst bei der gewöhnlichen chronischen, bei der subakuten, hie und da bei der akuten, häufig bei der tuberkulösen Mittelohrentzündung. Sie ist die hauptsächlichste Grundlage der Labyrinthfisteln. Sie kann sich über größere Teile des Perilymphraumes, unter Umständen im ganzen Vestibularraum ausdehnen und durch Kompression Teile des Endolymphraumes verengern oder veröden. Zu wirklichen Zerstörungen führt sie nur am Knochen. Bei ihrer Ausheilung wandelt sich das Granulationsgewebe in derbes Bindegewebe um, unter gleichzeitiger oder nachträglicher Knochenneubildung. Als unter Umständen einziges Erkennungszeichen von granulierender Labyrinthentzündung findet sich das Fistelsymptom vor. Sonst hat die symptomlose oder beinahe symptomlose Entwicklung als das wichtigste Unterscheidungsmerkmal gegenüber anders gearteten umschriebenen Labyrinthentzündungen zu gelten. Aber auch bei vorhandenen Labyrinthsymptomen ist eine granulierende Labyrinthentzündung erschließbar 1. aus den geringen Vestibularsymptomen und der fehlenden Gehörsbeeinträchtigung, 2. aus der Trägheit der ursächlichen Mittelohrentzündung und der trockenen granulierenden Knochenentzündung in dem dem Labyrinth benachbarten Mittelohrabschnitte, bei der Eröffnung der Mittelohrräume, 3. aus dem möglicherweise plötzlichen Schwinden der Erscheinungen nach der Mittelohreröffnung. Je nach den der Schnecke oder dem Vestibularapparate zukommenden Symptomen läßt sich auf den Sitz der Erkrankung in der Labyrinthkapsel schließen.

Die Labyrinthnekrose setzt gewöhnlich akut ein, ist aber wegen ihres langwierigen Verlaufes als eine chronische Labyrintherkrankung anzusehen. Nach den bisher vorliegenden histologischen Befunden hat man in etwa 29% aller mittelohrentsprungenen Labyrinthentzündungen auf den Tod des gesamten häutigen Labyrinthes mit wechselnder Beteiligung des knöchernen zu rechnen. Der Tod des häutigen Labyrinthes geht gewöhnlich dem des knöchernen voraus. Die Nekrose des häutigen Labyrinthes tritt entweder als unmittelbare „primäre" auf, infolge unvermittelter Schädigung oder als mittelbare „sekundäre", durch Unterbrechung der Blutzufuhr, besonders der großen Gefäßstämme im inneren Gehörgang.

Die primären Nekrosen des häutigen Labyrinths sind am häufigsten; das Verhältnis der primären zu den sekundären Nekrosen betrug in den Fällen des Verfassers 14:5. Teilnekrosen treten, abgesehen von der Tuberkulose, mit Vorliebe bei der nekrotisierenden Scharlachmittelohrentzündung auf. Nicht selten besteht eine induzierte entzündliche Nekrose des häutigen La-

Digitized by Google
Original from UNIVERSITY OF CALIFORNIA
Generated on 2019-10-24 16:27 GMT / http://hdl.handle.net/2027/uc1.b3252768
Public Domain in the United States, Google-digitized / http://www.hathitrust.org/access_use#pd-us-google

byrinthes, das ist eine solche bei erhaltener häutiger und knöcherner Kapsel zur Zeit der histologischen Untersuchung. Was die sekundären Labyrinthnekrosen betrifft, muß die völlige Unterbrechung der Blutzufuhr im inneren Gehörgang einen Gewebstod im ganzen Labyrinth herbeiführen, da die Blutversorgung des häutigen Labyrinthes nur durch die Arteria auditiva interna erfolgt. Wie Lange nachwies, wird die Unterbrechung häufig durch Abszesse im Grunde des inneren Gehörganges bewirkt, nach Hegener gelegentlich allein durch Thrombose. Neben den Labyrinthweichteilen stirbt die knöcherne Kapsel häufig mit ab.

Die primären Nekrosen der knöchernen Kapsel werden durch unvermittelte Wirkung der entzündlichen Gifte auf die Knochenmasse erzeugt, am häufigsten vom Mittelohr aus. Bei Tuberkulose sind primäre Nekrosen der Kapsel, die gleichzeitig von innen und außen entstehen, besonders häufig.

Umfangreiche Nekrosen der knöchernen Kapsel, vor allem solche des ganzen Labyrinthes entstehen in der Regel nur mittelbar, durch Abschneiden der Blutzufuhr.

Das Schicksal der Labyrinthnekrosen ist verschieden: Das ausgestorbene Labyrinth kann bei fast unberührter knöcherner Kapsel mit Granulations- und Bindegewebe ausgefüllt, es können auch die toten Teile der knöchernen Kapsel durch Granulationsgewebe aufgezehrt und ersetzt werden, endlich kann die tote Labyrinthkapsel durch Granulationsgewebe von dem umgebenden lebenden Knochen losgelöst und als Sequester ausgestoßen werden. Die Tuberkulose führt selbst beim Erwachsenen nicht selten zu großen Labyrinthsequestern (Kümmel).

Eine klinische Erkennung der Labyrinthnekrose ist im Anfang der Erkrankung oft unmöglich, wogegen eine fortgeschrittene Labyrinthnekrose an dem nachweislichen Sequester und etwa gleichzeitiger Fazialislähmung zu erkennen ist.

Die tuberkulöse Labyrinthentzündung tritt in 3 Arten auf: 1. als granulierende tuberkulöse Entzündung, die geschwulstartig unaufhaltsam fortschreitet (Lange) und nicht nur das knöcherne, sondern auch das häutige Labyrinth zerstört, 2. als serös-tuberkulöse, die in der Regel als Vorläufer der wuchernden Labyrinthentzündung erscheint, 3. als eiterig tuberkulöse, stets mit der wuchernden Form gepaart.

Bei der histologischen Untersuchung findet man die tuberkulöse Labyrinthentzündung häufig auf der induzierten Stufe, also bei noch nicht durchbrochenen Fenstermembranen, bei noch erhaltenem Endoste (Herzog). Die tuberkulöse Labyrinthentzündung kann von selbst ausheilen, am ehesten bei der serösen Form, wenn die Mittelohrtuberkulose durch Operation beseitigt wird.

Was die klinischen Merkmale betrifft, bestehen diese in der symptomlosen Entwicklung, dem symptomlosen Verlauf und dem langsamen Erlöschen der Labyrintherregbarkeit.

Die Ausbreitung der Labyrinthentzündung. Bei der umschriebenen exsudativen Entzündung erscheint die

Digitized by Google
Original from UNIVERSITY OF CALIFORNIA
Generated on 2019-10-24 16:27 GMT / http://hdl.handle.net/2027/uc1.b3252768
Public Domain in the United States, Google-digitized / http://www.hathitrust.org/access_use#pd-us-google

Entzündung als eiterige und als seröse, seltener als nekrotisierende in der Weise, daß sie sich in den Haupterscheinungen auf die erkrankte Stelle beschränkt, z. B. als eiterige Entzündung, während sonst im inneren Ohr eine seröse herrscht, oder die Entzündung tritt seltener vollständig beschränkt auf, bei unversehrtem übrigen Labyrinth. Dieses letztere Verhalten findet sich häufiger in den Bogengängen vor.

Umschriebene granulierende Labyrinthentzündungen bleiben weit häufiger als die exsudativen Entzündungen länger oder dauernd auf die ergriffene Stelle beschränkt. Echte, primär umschriebene und vorwiegend granulierende Labyrinthentzündungen entwickeln sich nur in der Nachbarschaft von Einbrüchen durch die knöcherne Kapsel. In dem Fensterabschnitte kommt es nicht zu echten umschriebenen granulierenden Entzündungen. Nur die Tuberkulose macht davon eine Ausnahme, da sie nach Durchbrechung der knöchernen Kapsel durch umschriebene tuberkulöse Wucherung im Labyrinth die noch erhaltenen Fenstermembranen zu durchsetzen vermag (Fall von Haenel und von Zange). Die umschriebene „primär" wuchernde Labyrinthentzündung tritt nicht immer so rein auf, sondern ist oft mit einem ausscheidenden Vorgang verbunden; diese Erkrankung ist sehr häufig und betrifft 30% aller und 50% der Labyrinthentzündungen nach chronischen Mittelohrentzündungen.

Die Ursachen für die Art der Entzündungsausbreitung im Labyrinth hängen von der Ansteckungskraft der entzündungserregenden Stoffe im Mittelohr ab, im Labyrinth von den abgrenzungsgünstigen Verhältnissen, der jedesmaligen Widerstandskraft der Labyrinthgewebe sowie ihrer Fähigkeit zu abgrenzungsfördernden Fibrinausscheidung und Bindegewebswucherung. Als klinisches Merkmal umschriebener Labyrinthentzündungen kommt vor allem das Fistelsymptom in Betracht, nächst dem die teilweise oder vollständige Erregbarkeit des Vestibularapparates und der Schnecke. Als Erkennungszeichen der verschiedenen Arten umschriebener Labyrinthentzündungen kommt für die granulierende Form, die symptomlose Entwicklung und die geringe, möglicherweise nur vorübergehende Gehörsbeeinträchtigung in Betracht. Auch ein Schwinden von Vestibularsymptomen nach der Operation oder nach einer Druckentlastung spricht für eine umschriebene wuchernde Entzündung.

Eine gleichzeitig ausscheidende umschriebene Entzündung, soweit sie den Begrenzungsapparat betrifft, ist nur bei heftigen Vestibularsymptomen anzunehmen, besonders, wenn diese nach druckentlastenden Eingriffen nicht zurückgehen. Ausgeheilt umschriebene Labyrinthentzündungen mit bindegewebigem oder knöchernem Verschluß der Labyrinthfistel geben kein Fistelsymptom.

Die Entzündungsausbreitung im Labyrinth unter besonderen Ansteckungsbedingungen: 1. Labyrinthentzündungen nach Verletzungen. Besonders gefährlich ist eine durch breite Eröffnung des ovalen Fensters hergestellte Verbindung

Digitized by Google
Original from UNIVERSITY OF CALIFORNIA
Generated on 2019-10-24 16:27 GMT / http://hdl.handle.net/2027/uc1.b3252768
Public Domain in the United States, Google-digitized / http://www.hathitrust.org/access_use#pd-us-google

des Labyrinthes mit Entzündungsherden im Mittelohr. Dagegen zeigen sich Bogengangsverletzungen verhältnismäßig harmlos, ausgenommen, wenn bei hoher Ansteckungskraft der Mittelohrentzündung die Verletzung nicht bemerkt und das Verletzungsgebiet nicht gründlich gesäubert und geschützt werden kann. Bei Schädelbasisbrüchen hängt die Allgemeinausbreitung der Labyrinthentzündung von dem Riß in der Labyrinthkapsel und der Ansteckungskraft der Mittelohrentzündung ab. Die Ausheilung traumatischer Labyrinthentzündung erfolgt durch bindegewebigen oder knöchernen Verschluß. 2. Labyrinthentzündung bei bösartigen Geschwülsten des Mittelohres und des Schläfenbeines. Die Ausbreitung dieser Entzündungen im Labyrinth unterscheidet sich in nichts von der gewöhnlich entstandener Labyrinthentzündungen.

Die gesunde und die krankhaft veränderte Labyrinthflüssigkeit. Über die Labyrinthwasserherkunft bestehen 3 verschiedene Anschauungen: 1. daß Endo- und Perilymphe im Labyrinth selbst entstehen, 2. daß nur die Endolymphe im Labyrinth entstehe, die Perilymphe dagegen fortgeleiteter Liquor cerebrospinalis sei, 3. daß Endo- und Perilymphe dem Liquor cerebrospinalis zukommen. Zange spricht sich für die 2. Anschauung aus wegen des allseitig geschlossenen endolymphatischen Sackes und der ununterbrochenen Endolymphraumwandung, die eine einfachen Durchtritt von Liquor cerebrospinalis unwahrscheinlich macht. Die Epithelialzellenverbände im Endolymphraum sind als absonderungsfähig zu betrachten. Weitere Begründungen dieser Anschauung des Verfassers sind in seinem Werke nachzusehen. Die krankhaft veränderte Labyrinthflüssigkeit betreffen Rundzellen verschiedener Arten und das Auftreten gewisser Ausscheidungen (Gerinnungen und Niederschläge).

Die Gestaltveränderungen des häutigen Labyrinthes und die Druckstörungen im inneren Ohr bei Entzündungen. Erweiterungen und Verengerungen des Endolymphschlauches, denen man auch in gesund erscheinenden Labyrinthen begegnet, werden bei Labyrinthentzündungen häufiger und umfänglicher angetroffen. Die Gestaltveränderungen sagen über die Art der Störung des Druckgleichgewichtes zwischen Peri- und Endolymphe und über die Störung des Gesamtdruckes im Labyrinth nichts aus. Ein endolymphatischer Überdruck führt zu einer Vergrößerung des Endolymphraumes auf Kosten des Perilymphraumes. Eine allgemein ausscheidende Labyrinthentzündung kann im Anfang nur zur Erweiterung des Endolymphraumes führen. Erstmalige Verengerung des Endolymphraumes als Ausdruck eines anfänglichen perilymphatischen Sonderüberdruckes ist undenkbar. Was die Häufigkeit der verschiedenen Gestaltveränderungen betrifft, stellt Verfasser unter 223 Befunden mittelohrentsprungener Labyrinthentzündung 70mal Gestaltsveränderungen des häutigen Labyrinthes; das Verhältnis der Erweiterungen zu den Verengerungen betrug 40:30. Der Umfang der Gestaltsveränderung kann von Seite des Endolymphraumes zur Aufhebung des Perilymphraumes führen und umgekehrt.

Digitized by Google
Original from UNIVERSITY OF CALIFORNIA
Generated on 2019-10-24 16:27 GMT / http://hdl.handle.net/2027/uc1.b3252768
Public Domain in the United States, Google-digitized / http://www.hathitrust.org/access_use#pd-us-google

Die Veränderungen an den Sinnes- und Nerventeilen. Entzündung und Entartung. Als Veränderungen kommen in Betracht der plötzliche Zerfall und der allmähliche Schwund. Reine Labyrinthentartungen können ohne jede Spur von Entzündung im Anschluß an Mittelohrentzündungen entstehen. Reine Labyrinthentartungen lassen die Hirnwege offen wie im gesunden Labyrinth und setzen daher im Falle einer späteren Neuansteckung des Labyrinthinnern dem Fortschreiten der Entzündung zum Hirn kein Hindernis entgegen, wie die entzündlichen Labyrintherkrankungen mit ihren Bindegewebs- und Knocheneubildungen.

Die Ursachen der reinen Entartungen sind unmittelbar toxischen Ursprunges. Die konsekutive, von der Entzündung abhängige Entartung wird einerseits drrch den hydrostatischen Flüssigkeitsüberdruck im Labyrinth, andrerseits druch die entzündliche Ausscheidung und Wucherung in diesen Lymphräumen, namentlich in der Schneckenspitze verursacht.

Heilung der Labyrínthentzündung. Labyrinthentzündungen heilen wahrscheinlich nie ohne bleibende Reste aus. Die Regenerationsfähigkeit der epithelialen Labyrinthzellen und der Nerventeil ist äußerst gering. Bei einer Epithelengeneration werden zugrunde gegangene hochentwickelte Epithelien durch flache, mehr wie Endothelien aussehende Zellen ersetzt. Zerstörte Ganglienzellen werden niemals ersetzt. Auffallend groß ist die Neubildungskraft des labyrinthären Bindegewebes.

Die Ausfüllung entstandener Gewebslücken geschieht gewöhnlich durch ein Granulationsgewebe, das, entgegen dem übrigen Organisationsgewebe, mit dem Muttergewebe innigst verbunden ist.

Eine Knochenneubildung kann, wie bereits Manasse hervorhebt, entweder in unmittelbarer Anlehnung an den alten Knochen oder frei im Bindegewebe durch unmittelbare Umwandlung entstehen. Der noch erhaltene Endolymphschlauch bleibt von einer Bindegewebs- und Knochenneubildung stets verschont. Nur die Tuberkulose pflegt in ihrer wuchernden Form auf den Endolymphraum überzugreifen. Die Zeit bis zur vollständigen Ausheilung einer Labyrinthentzündung schwankt zwischen wenigen Wochen und vielen Jahren.

Besondere Bildungen bei Labyrinthentzündungen. Frei liegende Kristalldrusen finden sich gelegentlich bei bei Labyrinthnekrosen in den Labyrinthhohlräumen vor. Wucherungen der Interglobularräume in der knöchernen Labyrinthkapsel fanden Manasse und Friedrich sehr zahlreich bei chronischen Labyrinthentzündungen mit Knochenzerstörung, wogegen Hegener anderer Ansicht ist. Pigmentanhäufung wird bei Labyrinthentzündungen häufig angetroffen; so auch Corpora amylacea.

(Fortsetzung folgt.)

---

Digitized by Google
Original from UNIVERSITY OF CALIFORNIA
Generated on 2019-10-24 16:27 GMT / http://hdl.handle.net/2027/uc1.b3252768
Public Domain in the United States, Google-digitized / http://www.hathitrust.org/access_use#pd-us-google

# Referate.

## I. Allgemeines.

**Psychic-Galvanic-Reflexphenomen in ear-examination.** (Das Phänomen des psychisch-galvanischen Reflexes bei der Ohruntersuchung.) By C. J. A. van Iterson, M. D. (From the Physiological Laboratory at the Leiden University [Direktor: Prof. W. Einthoven, M. D.].) (Acta oto-lar. Vol. II. Facs. 1 bis 2.)

Angeregt durch die einschlägigen Untersuchungen Albrechts, stellte Verf. seinerseits ähnliche Studien in einer verbesserten Modifikation an und bringt in der vorliegenden Arbeit 10 Kurven, von denen die ersten 4 Normalhörige betreffen. Von diesen ist die 2. deshalb recht interessant, da hier 2 Ablenkungen des elektrischen Stromes nachzuweisen sind: eine muskuläre durch die Shockwirkung und eine psychische durch den Hörakt. Die letzten 6 Kurven betreffen Ohrkranke. Kurve 5 zeigt die Wirkung eines Schalleindruckes auf einen Sprachtauben, wobei ein deutlicher Ausschlag zu konstatieren ist. Die letzten beiden Kurven illustrieren die Reaktion bei Simulanten bzw. Aggravanten. Für die einseitige Prüfung hält Ref. den auch noch so sorgfältig vorgenommenen Verschluß des äußeren Gehörganges des anderen Ohres mit Watte als Ausschaltungsmittel für ungenügend. Die vorliegende Arbeit zeigt von neuem den großen Wert des Reflexes für die akustische Beurteilung. Ein starker Ausschlag beweist nicht so sehr das Gehör, als auch das Verständnis und daher kann diese Methode besonders bei der Feststellung von Simulanten wichtige Dienste leisten.

E. Urbantschitsch.

## III. Labyrinth und Hörnerv.

**Taubstummheit und Taubstummenzählung in der Schweiz.** Von F. Siebenmann. (Nach einem Vortrag in der Frühjahrsversammlung des ärztlichen schweizerischen Zentralvereines in Basel am 3. VI. 1917.)

Der Autor legt in seinem Vortrag als Schweizer naturgemäß das Schwergewicht auf die Besprechung der endemischen (kretinischen) Taubstummheit. Hierbei zeigt er ein Bild, das er als das anatomische Substrat der kretinischen oder — besser gesagt — kretinoiden Form hinstellt; Hammer, Amboß und Steigbügel sind verbildet, unregelmäßig vergrößert, plump; die Paukenhöhle etwas verkleinert und das Promontorium scheinbar abgeflacht infolge Auffüllung und Verengerung der Fensternischen mit Knochen und Fett oder mit fibrösem oder areolärem Bindegewebe. Die Aquaedukte sind verengt, der hintere Schenkel des Steigbügels samt dem untern Ende des langen Amboßschenkels an dem Fazialiskanal straff und zum Teil knöchern angelötet. Auf dem Durchschnitt erscheint weniger die Labyrinthkapsel als vielmehr ihre Deckknochenschicht verdickt, die Labyrinthräume meistens nicht verengt, aber doch — namentlich in der Schnecke, stellenweise auch im Vorhof und Bogengängen — etwas unregelmäßig geformt. Der häutige Ductus cochlearis ist entweder wenig verändert, höchstens das Cortische

Digitized by Google
Original from UNIVERSITY OF CALIFORNIA
Generated on 2019-10-24 16:27 GMT / http://hdl.handle.net/2027/uc1.b3252768
Public Domain in the United States, Google-digitized / http://www.hathitrust.org/access_use#pd-us-google

Organ etwas niedriger als normal, oder er ist kollabiert; der perilymphatische Vorhofraum ist in beschränkter Ausdehnung namentlich in der Nähe des ovalen Fensters von abnormen Bindegewebssträngen durchsetzt. Der betreffende Taubstumme war von Geburt taub und schwachsinnig ohne makroskopisch nachweisbare Veränderungen der Kropfdrüse. Die Obduktion des Hirn ergab meningitische Residuen. Deutliche Zeichen von kretinischem Wuchs fehlten am übrigen Körper.

Wie der Komplex der Allgemeinsymptome des Kretinismus ein wechselnder ist, so auch die einzelnen Erscheinungen im pathologisch-anatomischen Bilde des Ohres und es ist durchaus nicht erforderlich, daß Idiotie bzw. Schwachsinn, kretinischer Wuchs oder Kropf die angeborene Taubstummheit oder Schwerhörigkeit begleite, sondern die Wahrscheinlichkeit des Vorhandenseins kretinoider Veränderungen im Ohr ist schon gegeben, sobald anderweitige Ursachen der Taubheit fehlen, der angeboren Taube aber aus einer Kropfgegend stammt und die hereditären Verhältnisse derart sind, daß unter den nächsten Blutsverwandten sich Fälle von Idiotie, kretinischem Habitus oder Kropfigkeit mit oder ohne Schwerhörigkeit bzw. Taubheit gehäuft finden.

Die Formverbindung der Gehörknöchelchen vollzieht sich spätestens im vierten Schwangerschaftsmonat. Im weiteren Verlaufe der intrauterinen Entwicklung entstehen sukzessive die Knochenveränderungen. Das anatomische Substrat des Schwachsinnes beruht in einem stellenweisen Stehenbleiben der Nervenzellen auf einem frühen Entwicklungsstadium.

Bei der Beurteilung der Veränderungen ist zu berücksichtigen, daß nur leichter erkrankte Fälle ausgetragen werden. Eine chronische fötale Meningitis soll nicht nur den Hirn-, sondern auch den Mittelohr- und Labyrinthveränderungen zugrunde liegen; der Optikus wird relativ selten mitergriffen. Damit wären auch der Strabismus, die Hyperostosen der Schädelknochen und die Verkleinerung ihrer Knochenkanäle in Einklang zu bringen.

Interessant ist, daß der mongolische Idiot in der Regel nicht schwerhörig ist. Viele der endemischen Idioten und der Taubstummen besitzen in charakteristischer Weise ein relativ ziemlich gutes, für den Unterricht verwendbares Gehör. Die Taubstummenziffer scheint im allgemeinen bedeutend zurückgegangen zu sein. Auf Entstehung und Ausbreitung der endemischen Taubstummheit scheinen die geologischen Verhältnisse einen großen Einfluß auszuüben; die mit Kropfwasser angestellten Tränkversuche dürften aber nur wenig zur Lösung der ätiologischen Taubstummenfrage beitragen. Unbestreitbar übt aber die Provenienz des Trinkwassers einen wichtigen Einfluß aus, speziell dem Gipsgehalte scheint eine besondere Rolle zuzukommen. Die Organotherapie ist hier wirkungslos. Im allgemeinen findet man in der Schweiz ein starkes Überwiegen der angeborenen gegenüber der erworbenen Taubstummheit. Es bestätigt sich somit auch hier, daß das Gehörorgan

Digitized by Google
Original from UNIVERSITY OF CALIFORNIA
Generated on 2019-10-24 16:27 GMT / http://hdl.handle.net/2027/uc1.b3252768
Public Domain in the United States, Google-digitized / http://www.hathitrust.org/access_use#pd-us-google

des weiblichen Geschlechtes mehr im intrauterinen, dasjenige des männlichen Geschlechtes dagegen mehr im extrauterinen Leben gefährdet ist.

Zu den intensivsten Kropf-, Kretinen-, Idioten- und Taubstummenzentren der Schweiz gehören Freiburg und Aargau. Die Schweiz ist auch das mit Taubstummheit weitaus am meisten belastete Land (durchschnittlich $24^1/_2$ auf 10.000 gegen 8 für ganz Europa).

Ernst Urbantschitsch.

**Chenopodiumölvergiftung und Gehörorgan.** Von Priv.-Doz. Dr. E. Oppikofer. (Aus der oto-laryngologischen Universitätsklinik [Prof. Siebenmann, Basel].)

Verf. kommt auf Grund eines selbst beobachteten Falles und 4 Fällen der (amerikanischen) Literatur zu folgendem Ergebnis: 1. Das Chenopodiumöl ist nach der heute vorliegenden Literatur ein wertvolles Mittel zur Abtreibung der Askariden und Ankylostomen. 2. Schwere unangenehme Nebenwirkungen sind nicht zu befürchten, wenn man sich an die übliche Dosierung hält und gewisse Vorsichtsmaßregeln beobachtet: Verordnung nur in der zur Kur notwendigen Ölmenge am besten in Glutoidkapseln, bei Kindern der ersten Lebensjahre oder schwächlichen Individuen vorerst lieber kleine Dosen oder Beschränkung der Kur auf einen Tag, Abführmittel nach der letzten Tagesdosis. 3. Bei unvorsichtigem Gebrauch wirkt das Chenopodiumöl toxisch. So sind bis heute 15 Fälle schwerer Wurmsamenölvergiftung bekannt, wovon zehn mit letalem Ausgang. 4. Bei der Chenopodiumölintoxikation ist der Hörnerv gefährdet, während die übrigen Hirnnerven, speziell der Sehnerv, verschont bleiben. Die Hörstörung ist auf beiden Seiten ungefähr gleichen Grades und charakterisiert sich nach otoskopischem Befund und Stimmgabelprüfung als eine Erkrankung des inneren Ohres. Wenn auch anfänglich geringe spontane Besserung eintritt, so bleibt doch in schweren Fällen das Gehör für immer hochgradig vermindert und sind auch die Ohrgeräusche späterhin anhaltend und lästig. Ernst Urbantschitsch.

**Die Erkrankungen des Gehörorgans bei Typhus exanthematicus.** Von Stabsarzt Dr. Lehmann, Ohrenarzt, Hannover. Zurzeit im Felde. (Arch. f. Ohren-, Nasen- und Kehlkopfhlk. 103. Bd. 2/3. H.)

Der Autor kommt zu folgendem Ergebnis: Die Beteiligung des Gehörorgans bei Erkrankungen an Typhus exanthematicus erstreckt sich in der Hauptsache auf den nervösen Apparat, wahrscheinlich nur auf den Nervus cochlearis, und ist auf die Einwirkung der Allgemeininfektion zurückzuführen. Das Mittelohr wird gelegentlich nur unwesentlich mitbeeinflußt, jedenfalls nicht als markante Begleiterscheinung wie die Otitiden nach anderen exanthematischen Infektionen, wie Masern und Scharlach. Mit wesentlicher Besserung bzw. Heilung ist in den meisten Fällen zu rechnen. Ernst Urbantschitsch.

**Einige Bemerkungen über das sogenannte Wannersche Symptom.** Von Dr. L. Guranowski, Warschau. (Medycyna i Kronika Lekarska 1917, Nr. 37.)

Unter sehr vielen von ihm untersuchten Fällen von traumatischer Schädelläsion konnte G. das Wannersche Symptom — Ver-

Digitized by Google
Original from UNIVERSITY OF CALIFORNIA
Generated on 2019-10-24 16:27 GMT / http://hdl.handle.net/2027/uc1.b3252768
Public Domain in the United States, Google-digitized / http://www.hathitrust.org/access_use#pd-us-google

kürzung der Knochenleitung bei sonst normaler Hörschärfe — nur in 3 Fällen konstatieren. Hingegen fand er dieses Symptom sehr oft bei erworbener Lues und glaubt mit Beck, daß es oft das einzige charakteristische Symptom dieser Krankheit bildet. Ob es aber von einem gesteigerten intrakraniellen Druck, wie Beck meint, oder von einer beginnenden Labyrinthaffektion abhängt, das müßten erst weitere Untersuchungen ergeben.

Guranowski macht noch auf das Auftreten dieses Symptoms in frühen Stadien von Otosklerose besonders bei Kindern von mit Otosklerose hereditär belasteten Familien aufmerksam. Dieser Umstand ist um so wichtiger, da durch eine frühzeitige Konstatierung dieses Symptoms eine rechtzeitige präventive, den weiteren Fortschritt der Krankheit aufhaltende Behandlung ermöglicht wird. In schwierigen Fällen kann der Nachweis dieses Symptoms die Diagnose einer traumatischen Neurose erleichtern. Spira.

### IV. Otochirurgie.

**Ein seltener Fall von partieller Nekrose des Schläfenbeins.** Von J. Szmurlo, Warschau. (Gazeta Lekarska 1918, Nr 40.)

Vor 8 Jahren traten bei dem 30jähr. Pat. nach Einblasung eines Pulvers (Sublimats?) im rechten Ohr heftige Schmerzen, Eiterungen und Fieber, einige Zeit später Gesichtslähmung auf. $1^1/_2$ Jahre später stieß sich ein Sequester ab. Etwas später Schwellung hinter dem Ohr, die aufbrach und eine eiternde Öffnung zurückließ. Dasselbe wiederholte sich an 2 anderen Stellen um das Ohr. — Die Untersuchung zeigte: Paralysis facialis completa, Rötung und Schwellung der ganzen rechten Schläfegegend. Äußerer Gehörgang stark verengt. Nach Entfernung von fötidem Eiter aus demselben, schwarzer nekrotischer Knochen in der Tiefe sichtbar. Um das Ohr 3 Fistelöffnungen, in deren Tiefe bewegliche Sequester zu sondieren. Labyrinthtaubheit, kein Schwindel, Vestibularapparat reaktionsfähig. Bei der Operation wurden 2 große Sequester entfernt, welche den ganzen knöchernen äußeren Gehörgang, den die Tuba und den Canalis musculotubarius umgebenden Knochen und ein Stück der Squama darstellten. — In einem anderen Falle des Verf., wo der Pat. wegen lästiger Ohrgeräusche sich Königswasser ins Ohr gegossen hatte, war Nekrose des ganzen häutigen Gehörganges und des Trommelfelles entstanden. — Nekrose knöcherner Teile des äußeren Gehörganges und der Paukenhöhle unter dem Einflusse von Ätzmitteln gehört zu den Seltenheiten. Der vollständige Gehörsverlust in dem beschriebenen Fall spricht auch für die Zerstörung des Labyrinths mit Erhaltensein des Bogengangapparates (Mangel von Schwindel, kalorische Reaktionsfähigkeit erhalten). Spira.

---

Digitized by Google
Original from UNIVERSITY OF CALIFORNIA
Generated on 2019-10-24 16:27 GMT / http://hdl.handle.net/2027/uc1.b3252768
Public Domain in the United States, Google-digitized / http://www.hathitrust.org/access_use#pd-us-google

# Laryngo-Rhinologischer Teil.

## Original-Artikel.

## Zur Klinik und Eröffnung der peritonsillaren Abszesse.

Von Dr. Levinger, München.

(Bemerkungen zum gleichnamigen Artikel von Kraus. Diese Monatsschrift 1919. H. 12.)

In 40 Fällen von Peritonsillarabszeß hat Kraus in der Wiener Universitätsklinik für Kehlkopf- und Nasenkrankheiten teilweise Killians Sondenmethode, teilweise das Verfahren der Inzision nach Chiari angewandt und kommt u. a. zum Resultat, daß

1. alle Abszesse in der Umgebung des oberen Tonsillenpoles saßen,
2. daß von Bedeutung sei, zwischen vorderen und hinteren Polabszessen zu unterscheiden und daß nur die gegen den hinteren Pol sich entwickelnden Abszesse gleichseitige Ohrenschmerzen verursachen, daß also die Anamnese geeignet ist, dem Untersucher den Sitz des Abszesses anzuzeigen.

Zur sicheren Feststellung dieser Tatsachen hat er die von mir in der Münchener mediz. Wochenschrift 1914, Nr. 23, angegebene Methode der oberen Tonsillektomie in weiteren 15 Fällen zur Nachprüfung ausgewählt, von der er sagt:

„Natürlich konnte nur eine Methode für diese Probe in Betracht kommen, welche gestattet, den Sitz des Abszesses einwandfrei festzustellen. Dazu war der Vorgang Levingers (Resektion des oberen Tonsillenpols) besonders geeignet."

Meine Methode hat die Nachprüfer auch jedesmals exakt auf den Abszeß hingeleitet, also voll befriedigt. Daher glaube ich, ist es für die Klinik des Peritonsillarabszesses folgerichtiger und ersprießlicher, aus dieser Probe einen ganz anderen Schluß zu ziehen, als den, den Kraus gezogen hat.

In seinen 55 Fällen saß der Abszeß stets im Bereich des oberen Pols. Um den Abszeß exakt und sicher präparierend freizulegen, hat sich auch auf der Wiener Klinik als die beste Methode die von mir empfohlene extrakapsuläre, obere Tonsillektomie bewährt.

Es mag richtig und von Interesse sein, zu wissen, daß Ohrenschmerzen nur solche Abszesse begleiten, die mehr nach dem hinteren Gaumenbogen zu sich entwickeln. Ich habe dies Verhalten in meinen 80 Fällen, auf die sich meine zweite Veröffentlichung (Münch. med. Wschr. 1919. Nr. 12) stützt, nicht beachtet und nicht zu beachten für nötig gehalten, auch nicht in weiteren 32 Fällen, die ich seitdem ebenfalls nach meinem Verfahren behandelt.



Digitized by Google
Original from UNIVERSITY OF CALIFORNIA
Generated on 2019-10-24 16:27 GMT / http://hdl.handle.net/2027/uc1.b3252768
Public Domain in the United States, Google-digitized / http://www.hathitrust.org/access_use#pd-us-google

Klinisch therapeutisch ist dies Verhalten eben gleichgültig, wenn ein Verfahren sich bewährt, das gestattet, den Abszeß in jedem Fall exakt präparierend freizulegen, ob er nun mehr im Bereich des vorderen oder hinteren Gaumenbogens liegt.

Daher glaube ich, ist der richtige Schluß der:

1. Der Peritonsilllarabszeß sitzt im Beginne, so gut wie immer, nur im Bereich des oberen Tonsillenpols. (Beweis Kraus' 55 Fälle, meine 112 Fälle neben meinen vielen anderen früheren, nicht registrierten Beobachtungen.)

2. Es gibt eine Methode, die gestattet, in jedem Fall ohne Bedenken und Nachteile jeden in der Umgebung des oberen Tonsillenpols sich entwickelnden Peritonsillarabszeß, ob er nun supratonsillär, paratonsillär, vorn oder hinten liegt, sicher freizulegen, das ist die von mir empfohlene Methode der extrakapsulären oberen Tonsillektomie.

Man wende also diese Methode in jedem Fall an, denn wer diese von mir in 112 und an der Wiener Klinik in 15 Fällen mit Erfolg erprobte Methode beherrscht und ausübt, wird bei der Behandlung des Peritonsillarabszesses die Freude erleben, daß es ihm gelingt, jeden Abszeß im frühesten Stadium sicher vollständig zu eröffnen und er kann dem Patienten zudem versprechen, daß er von den sonst so häufigen Rezidiven fernerhin verschont bleibt.

Zum Schluß eine kurze Schilderung des Verfahrens:

1. Infiltration des hinteren und dann des vorderen Gaumenbogens mit 2% Novokain-Suprareninlösung.

2. Oberflächliche Inzision entlang dem vorderen Gaumenbogen von seiner Spitze bis herab zu seiner Mitte, also von der Grenze zwischen ihm und der Plica triangularis, zwecks Abtrennung dieser Schleimhautfalte vom Gaumenbogenrand.

3. Fassen des freien Gaumenbogenrandes mit einer Hakenpinzette und stumpfe Ablösung des oberen Mandeldrittels (extrakapsulär) vom vorderen Gaumenbogen. Durch hebende Bewegung wird mittelst Elevatoriums dies obere Mandelstück aus seinem Bett zwischen den Gaumenbögen luxiert und stumpf vom hinteren Gaumenbogen abgelöst.

4. Fassen mit einer schmalen Faßzange (Kralle lateral und medial eingesetzt), Ziehen des losgelösten Mandelteiles nach medialwärts und Resektion des freipräparierten Stückes mit einer Nasenknieschere.

Vorhandener Eiter fließt während der Loslösung ab.

Weitere Einzelheiten sind in der erwähnten Arbeit nachzulesen

---

Generated on 2019-10-24 16:28 GMT / http://hdl.handle.net/2027/uc1.b3252768
Public Domain in the United States, Google-digitized / http://www.hathitrust.org/access_use#pd-us-google
Digitized by Google
Original from UNIVERSITY OF CALIFORNIA

# Zu Levingers Bemerkungen.

Von Dr. **Kraus**, Graz, ehem. Demonstrator der Klinik Hajek.

In meiner oben erwähnten Arbeit „Zur Klinik und Eröffnung der peritonsillären Abszesse“ ist — gelegentlich der Besprechung der Kontrolle meiner Beobachtungen an der Hand der Methode Levingers — die Bemerkung enthalten, daß durch dieselbe der Sitz eines peritonsillären Abszesses einwandfrei festgestellt werden kann. Daran anknüpfend meint nun Levinger, der von mir aus diesem Umstand gezogene Schluß sei nicht richtig, sondern müßte vielmehr dahin lauten, daß gerade wegen dieses Vorteiles seine Methode als Standardmethode für die Behandlung peritonsillärer Abszesse zu gelten habe.

Die von mir nach Levinger operierten Fälle (15) sind wohl ein zu kleines Material, um eine Kritik der Methode Levingers zu rechtfertigen. Immerhin möchte ich meinen diesbezüglichen Standpunkt kurz umschreiben. Meiner Meinung nach sind es zwei Momente, welche Levingers Kampf für seine Methode zu seinen Gunsten entscheiden: Die Ausführbarkeit der oberen Tonsillektomie in jedem Falle und ohne zu starke Belästigung des Patienten, sowie die dadurch bedingte sichere Verhütung von Rezidiven.

Was den ersten Punkt betrifft, waren die Schwierigkeiten der Operation verschieden nach dem Grade der bestehenden Kieferklemme. Es ist ja ohne weiteres verständlich, daß durch eine hochgradige Kieferklemme die Übersicht stark leidet, wodurch wiederum der Eingriff schwieriger und länger werden muß; aus dem gleichen Grunde wachsen die technischen Schwierigkeiten. Es ist daher begreiflich, daß Levingers partielle Tonsillektomie für jene in Betracht kommt, welche die Technik der totalen Tonsillektomie aus anderen Gründen vollkommen beherschen. Daß unter ungünstigen Bedingungen auch der Patient bei dem Eingriff mehr leiden wird, ist sicher. Und das um so mehr, als eine alte und meines Wissens noch unwidersprochene chirurgische Erfahrung besagt, daß die Wirkung der Infiltrationsanästhesie in entzündetem Gewebe unsicher ist, mitunter sogar den Schmerz steigert. Ich habe mich in einigen Fällen des Gefühles nicht erwehren können, daß die einfache Inzision ohne jede lokale Anästhesie dem Patienten weniger Beschwerden verursacht haben würde, als die obere Tonsillektomie mit der genau nach Levingers Vorschrift vorausgeschickten Infiltration. Jedenfalls kann ich Levingers Angabe der Schmerzlosigkeit seiner Methode nicht bestätigen. Schon deshalb halte ich Levinger Methode nicht für alle Fälle anwendbar.

Die Zeit nach den an unserer Klinik ausgeführten Operationen nach Levinger ist zu kurz, um unsererseits ein Urteil über das



Digitized by Google
Original from UNIVERSITY OF CALIFORNIA
Generated on 2019-10-24 16:28 GMT / http://hdl.handle.net/2027/uc1.b3252768
Public Domain in the United States, Google-digitized / http://www.hathitrust.org/access_use#pd-us-google

besonders betonte Ausbleiben von Rezidiven abgeben zu können. Jedoch bleiben sowohl die operierten Fälle als auch Levingers Methode an der Klinik weiter in Beobachtung und wird seinerzeit auch darüber weiter berichtet werden.

---

# Vereinsberichte.

## Wiener laryngo-rhinologische Gesellschaft.

**Sitzung am 5. Mai 1920.**

**(Offizielles Protokoll.)**

**Vorsitzender: Hr. J. Fein.**
**Schriftführer: Hr. M. Seemann.**

I. Hr. Tschiassny berichtet über die Ergebnisse der Röntgenuntersuchung und der Operation bei dem in der letzten Sitzung vorgestellten Falle von vermutlicher **Zweiteilung der Kieferhöhle.** (Erscheint ausführlich in der M. f. O.).

Operationsergebnis (Hajek) war negativ. (Anmerkung der Redakt.)
Ferner demonstriert er

2. einen Fall von **Nasenflügelplastik** aus seinem Ambulatorium in Meidling, bei welchem er durch Transplantation eines Knorpelstückes aus dem Septum unter die Haut des Nasenflügels die Ansaugung desselben beim Atmen behoben hat.

II. Hr. Menzel zeigt an einem Falle aus der Abteilung des Hrn. Prof. Schlesinger die **Veränderungen an der Schleimhaut der oberen Luftwege bei Erythrämie.**

Die Erythrämie oder Erythrozytose, wie sie auch genannt wird, charakterisiert sich bekanntlich durch 3 Hauptmerkmale:

1. Starke Vermehrung der roten Blutkörperchen bis zu 14 Millionen im Kubikmillimeter und darüber, verbunden mit einer Vermehrung der Blutmenge überhaupt. Infolgedessen sind sämtliche Blutgefäße erweitert und strotzend mit Blut gefüllt.

2. Durch einen häufig vorhandenen Milztumor.

3. Durch Hyperplasie des roten Knochenmarkes, der Bildungsstätte der roten Blutkörperchen.

Die Krankheit ist relativ selten, verläuft außerordentlich chronisch und führt größtenteils infolge von Zirkulationsstörungen zu einer Reihe von nervösen Symptomen, wie Kopfschmerzen, Schlaflosigkeit, Schwindel, mitunter auch zu Delirien, ferner zu Sehstörungen, Erythromelalgien, manchmal auch zu Gangrän einzelner Teile der Extremitäten, ferner zu Blutungen in den verschiedensten Organen, wie in der Nase und in den anderen Partien der oberen Luftwege, ferner in der Lunge, Magen und Darm sowie im Gehirn,

Digitized by Google
Original from UNIVERSITY OF CALIFORNIA
Generated on 2019-10-24 16:28 GMT / http://hdl.handle.net/2027/uc1.b3252768
Public Domain in the United States, Google-digitized / http://www.hathitrust.org/access_use#pd-us-google

endlich zu Nephritis und Herzerkrankungen und kann auf diese Weise unter Umständen zum Tode führen. Schon äußerlich findet man bei solchen Kranken auffallend rote Gesichtsfarbe, ähnlich wie bei Potatoren. Vielfach ist ferner in den Krankengeschichten von einer diffusen Rötung der sichtbaren Schleimhäute und im Rachen die Rede. Aber in keinem der in der Literatur niedergelegten Fälle konnte Vortragender eine eingehende Schilderung der Schleimhautveränderungen in den oberen Luft- und Digestionswegen finden. Aus diesem Grunde und weil, so weit es dem Vortragenden bekannt ist, in der Wiener Laryngol. Gesellschaft noch nie ein ähnlicher Fall gezeigt wurde, stellt er den Patienten, einen 36jähr. Mechaniker, vor.

Der objektive Befund in der Schleimhaut der oberen Luftwege ist folgender:

Die Nasenschleimhaut ist diffus kirschrot verfärbt, am weichen Gaumen findet sich, besonders rechts, eine große Menge von erweiterten Gefäßchen, welche sternförmig angeordnet, dicht nebeneinander liegen. Die Injektion schneidet ziemlich scharf an der Grenze gegen den harten Gaumen zu ab und nimmt gegen die Uvula an Intensität zu. Die hintere Rachenwand und die Schleimhaut des Epi- und Hypopharynx sind ebenfalls von vermehrten und beträchtlich erweiterten Gefäßchen durchzogen und weisen vielfach Anhäufungen von hyperämischen Lymphfollikeln auf. Es scheint überhaupt das lymphatische Gewebe des Waldeyerschen Schlundringes vermehrt zu sein. Namentlich ist die Zungentonsille beträchtlich vergrößert und ziemlich rot gefärbt, ohne daß Zeichen von Entzündungen vorliegen. Im Larynx finden sich eine Menge von erweiterten Gefäßen an der laryngealen Fläche der Epiglottis sowie an den vorderen Anteilen der beiden Taschenbänder und an den Stimmbändern. Hier verlaufen sie an deren oberen Fläche und parallel der Längsachse derselben. Auch in den subglottischen Partien finden sich derartige erweiterte Gefäße, während in der Trachea allerdings mehr diffuse Rötung, namentlich der interkartilaginösen Partien zu finden ist. Die tieferen Anteile der Tracheal- und die Bronchialschleimhaut, besonders die der kleineren und kleinsten Bronchialverzweigungen, sind diffus kirschrot verfärbt. Eine diffuse intensive Rötung mit stellenweise sichtbaren erweiterten Einzelgefäßen zeigt auch die Schleimhaut der Ösophaguswand. Daß es an derartigen hyperämischen Schleimhäuten leicht zu Blutungen kommen kann, ist wohl einleuchtend.

In der Tat ergibt auch die Anamnese des Patienten, daß er öfters an Nasenbluten litt, und mehrmals auch Hämatemesis hatte.

Die Blutuntersuchung ergab in unserem Falle 7·2 Millionen rote und zirka 20.000 weiße Blutkörperchen im Kubikmillimeter.

In Parenthese sei noch bemerkt, daß der Patient bezüglich seiner allgemeinen Krankheitssymptome, abgesehen von den Veränderungen der Schleimhaut der oberen Luft- und Digestionswege bereits in der Gesellschaft für innere Medizin von Hrn. Dr. Redlich demonstriert wurde.

Praktisch wichtig ist die Beantwortung der Frage einer eventuellen Operationsfähigkeit derartiger Kranker.

Digitized by Google
Original from UNIVERSITY OF CALIFORNIA
Generated on 2019-10-24 16:28 GMT / http://hdl.handle.net/2027/uc1.b3252768
Public Domain in the United States, Google-digitized / http://www.hathitrust.org/access_use#pd-us-google

In dieser Hinsicht muß betont werden, daß vom Standpunkte der allgemeinen Pathogenese der Erythrämie operative Eingriffe nicht kontraindiziert sind, einerseits, weil die Gerinnungsverhältnisse des Blutes hier nicht ungünstiger werden und weil andrerseits Blutentziehungen sogar in größerem Umfange zum therapeutischen Rüstzeuge der erwähnten Krankheit gegenüber gehören.

Die Kenntnis der erwähnten Schleimhautveränderungen bei Erythrämie ist für den Laryngologen deshalb wichtig, weil wir in Fällen von tatsächlichen oder fraglichen Blutungen aus den oberen Luftwegen dem Internisten durch unsere Diagnose den Weg zur richtigen Beurteilung des Falles zeigen können.

III. Hr. G. Hofer stellt **4 Geschwister mit lokaler Hyalinablagerung in den Schleimhäuten der oberen Luftwege** vor.

Die vier Ihnen hier vorzustellenden Patienten sind Geschwister einer Bauernfamilie in der Nähe von Aspang. Der älteste Sohn wurde uns nach einer im Februar 1920 vorgenommenen Tracheotomie zugesendet.

Derselbe bot ein sehr bemerkenswertes Krankheitsbild dar, das, wie sich später herausstellte, weiteren 3 Geschwistern, einem jüngeren Bruder und 2 Schwestern auch eigen ist.

Der Patient zeigt als vorstechendstes Merkmal eine eigentümlich derbe Zunge. Diese ist kurz, fleckig gerötet und von einem Netzwerk weißen derben Gewebes durchzogen. Stellenweise sieht man am Zungenrücken kleine warzige Erhebungen, die blaß sind und ebenfalls eine merkwürdig derbe Konsistenz aufweisen. Weißliche Gewebsstränge sieht man aber auch am weichen und harten Gaumen, die Tonsillen sind wie weißliche Stränge und fühlen sich derb an. Sogar am Zahnfleisch und an der ovalen Lippenschleimhaut sind ähnliche Veränderungen, besonders aber im Wangenunterkieferwinkel und an der Uvula. Die distinkte Kontur aller dieser Gebilde ist wie verschwommen. An der Epiglottis und im Larynx sieht man ebenfalls Verdichtung des Gewebes und hie und da wie kleine derbe weghängende Zotten.

Die rechte Larynxseite ist infiltriert und trägt die Larynxhinterwand einen auf verdichteter Unterlage aufsitzenden kleinen gestielten Tumor. Die Beweglichkeit der Stimmbänder ist vorhanden, jedoch ist die Abduktion rechts gehemmt. Die Stimme des Patienten bei geschlossener Kanüle klingt rauh und etwas aphonisch. Eigentümlich erscheint die Beobachtung, daß an der äußeren Haut sich am Stamm sowohl wie an den hinteren Achselfalten weiße atrophische Hautstellen finden, die nicht prominent sind und deutlich die normale Hautelastizität bei Druck und Zug vermissen lassen.

M. H.! Ursprünglich dachte ich an einen narbigen Prozeß, der wohl nur auf Lues hereditaria oder Sklerom beruhen konnte, aber sehr bald erkannte ich an den weißen Gewebssträngen und der eigentümlich derben Konsistenz des Gewebes, daß es sich hier um Einlagerungen in das Gewebe handeln müsse und ich dachte wohl in erster Linie an die lokale Amyloidablagerung. Der histologische Befund aber hat auch diese Annahme nicht ganz bestätigt. Wohl zeigen die Präparate deutlich Einlagerung hyaliner Massen zwischen

Digitized by Google
Original from UNIVERSITY OF CALIFORNIA
Generated on 2019-10-24 16:28 GMT / http://hdl.handle.net/2027/uc1.b3252768
Public Domain in the United States, Google-digitized / http://www.hathitrust.org/access_use#pd-us-google

das Bindegewebe, und zwar um die Gefäße mit deutlicher Homogenisierung der Wandungen, dann aber auch als krümelige Schollen und endlich als homogene hyaline Konkremente. Die Jodreaktion am histologischen Schnitt sowohl wie die Färbung mit Methylviolett ergeben erstere ein negatives Resultat, letzteres eine sehr schwach rötliche Verfärbung der hyalinen Bildungen.

Ich war noch mit der Untersuchung des Falles beschäftigt, als der Patient uns aufmerksam machte, daß ein Teil seiner Geschwister, nämlich die älteren an der gleichen Erkrankung litten. Tatsächlich zeigten diese denn auch ein gleiches Krankheitsbild mit geringfügigen individuellen Variationen. Zunächst der eine 2 Jahre jüngere Bruder. Bei diesem ist bis auf die geringere Infiltration des Larynx der Befund zum Verwechseln ähnlich. Die eine Schwester zeigt die Strang- und Wärzchenbildung an Zunge und Gaumen vielleicht noch intensiver, die Epiglottis ist jedoch mehr diffus verdickt und der Larynx nicht erheblich infiltriert. Ebenso ist der Befund bei der jüngsten Schwester, der wieder mehr dem der älteren ähnlich sieht.

M. H.! Die Ausbeute der Anamnese zur Klarstellung des Falles ist leider sehr gering. Der Vater, ein Bauer, ist, wie wir uns selbst überzeugen konnten, gesund und behauptet dasselbe von der Mutter. Es sind 7 Kinder vorhanden. Von diesen sind vier mit der Krankheit behaftet, und zwar die zwei ältesten Söhne und eine Tochter. Zwischen dieser und der jüngsten ebenfalls kranken Tochter starb im Alter von 4 Jahren ein weiterer weiblicher Sproß, der nach Aussage des Vaters die Erkrankung ebenfalls hatte. Die jüngsten 3 Kinder sollen gesund sein, werden aber noch untersucht werden. Verdacht auf Lues anamnestisch ganz auszuschließen. Wassermann in allen Fällen negativ.

Wir haben pro consilio eine Reihe von Herren gebeten. Hofrat Riehl und Doz. Kerl erklärten über ähnliche Befunde nicht zu verfügen. Hr. Hofrat Paltauf, der uns die histologischen Präparate, von Kollegen Großmann zuerst begutachtet, kontrollierte, erklärte den Befund als den einer diffusen hyalinen Konkrementablagerung, bei dem eben das Fehlen oder das geringe Ausgesprochensein der Amyloidreaktion besonders auffällig zu nennen ist. Sein Rat, die endokrinen Drüsen näher anzusehen, war mit negativem Erfolge von mir bereits ausgeführt worden. Das familiäre Auftreten solcher hyaliner Ablagerungen in Haut und Schleimhäuten, über deren Ursache wir ja ganz unorientiert sind, sei es nun in diffuser oder mehr umschriebener Form scheint mir in den vorliegenden Fällen neben dem Fehlen der Amyloidreaktion das Interessante an der Angelegenheit.

Aussprache.

Hr. Hermann Schrötter: Im Zusammenhange mit dem so interessanten, durch das ausgedehnte und dabei in so merkwürdiger Form sich darstellende Vorkommen amyloider Entartung möchte sich Redner gestatten, an einen von ihm operierten und als solchen durch eigene Untersuchung erkannten Fall von lokalem Amyloidtumor im Larynx,

Digitized by Google
Original from UNIVERSITY OF CALIFORNIA
Generated on 2019-10-24 16:28 GMT / http://hdl.handle.net/2027/uc1.b3252768
Public Domain in the United States, Google-digitized / http://www.hathitrust.org/access_use#pd-us-google

die linke aryepiglottische Falte betreffend zu erinnern, über welchen er seinerzeit in den Mitteilungen der „Deutschen pathologischen Gesellschaft" berichtet hat.

Das Aussehen der Geschwulst war ein höchst auffallendes, in dem die mehr flächenhaft entwickelte leicht höckerig sich darstellende Neubildung eine auffallend goldgelbe Farbe und nach der Abtragung mit der Schlinge derbes Gefüge zeigte. Oberfläche ohne wesentliche Besonderheit; zwischen mäßig vaskularisiertem Bindegewebe waren größere und kleinere nahezu homogene Schollen und balkenartige Gebilde entwickelt. Beachtenswert war nun, daß das bezügliche Gewebe abgesehen von den bekannten Reaktionen mit Anilinfarbe sich bei Behandlung mit Jod etwas abweichend vom typischen Verhalten des sogenannten Amyloides verhielt, indem dasselbe nicht bloß dunkelbraun, sondern stellenweise auch prachtvoll grün gefärbt wurde, welche Färbung nach längerer Einwirkung des Reagens, in blau und weiterhin in dunkelviolett überging. Die Reaktion konnte nach Auswaschen der Schnitte in Alkohol beliebig oft wiederholt werden. Schwankungen im Verhalten der bei amyloider Degeneration auftretenden, die chemische Struktur des Gewebes betreffenden Veränderungen, sind ja seither mehrfach beschrieben und zum Teile verständlich geworden.

Redner wird sich gestatten, auch die Abbildungen dieses Falles, sowie die bezüglichen Präparate der Wiener laryngologischen Universitätsklinik für deren Sammlung zur Verfügung zu stellen.

IV. Hr. M. Hajek: 1. **Karzinom des Ventric. Morgagni mit Perichondritis des Schildknorpels.**

Der Kranke, den ich Ihnen hier vorstelle, ist in diagnostischer Hinsicht äußerst lehrreich. Der 46 Jahre alte Kranke wurde in Agram am 2. X. 1915 tracheotomiert, eine genaue Diagnose wurde nicht gemacht. Er kam an unsere Klinik am 5. XI. 1919 mit einer diffusen Schwellung des Larynx und mangelhafter Bewegung der Aryknorpel, so daß eine nur mangelhafte respiratorische Erweiterung der Glottis stattfand. Trotz langdauernder Beobachtung konnte man keine Diagnose machen. Wassermann wiederholt ausgeführt, stets negativ; an den Lungen keine besonderen Veränderungen, wiederholte Exzision aus verschiedenen Partien ergab stets negativen Befund.

Indessen wurde es immer klarer, daß die beiden Schildknorpelplatten sich verdickten, immer schmerzhafter wurden; nebstbei traten heftige Kopfschmerzen auf. Dieser Fall schien auf ein malignes Neoplasma verdächtig, ich entschloß mich am 13. XII. 1919 zur Laryngofissur, um genau den Larynx zu durchsuchen und um an diese Untersuchung die Totalexstirpation anzuschließen. Die Laryngofissur ließ indes keinerlei Geschwulstbildung im Innern des Larynx erkennen und so stand ich von einem weiteren Eingriff ab. Dargereichtes Jodkali in Dosen von 2 bis 3 *g* täglich schien einige Zeit hindurch subjektive Besserung zu bedingen. Der Kranke wurde am 31. I. 1920 in seine Heimat entlassen.

Digitized by Google
Original from UNIVERSITY OF CALIFORNIA
Generated on 2019-10-24 16:28 GMT / http://hdl.handle.net/2027/uc1.b3252768
Public Domain in the United States, Google-digitized / http://www.hathitrust.org/access_use#pd-us-google

Der Kranke fühlte sich 4 Wochen lang leidlich wohl, doch verschlimmerte sich sein Zustand bald wieder; zu den Schmerzen gesellten sich auch häufige Blutungen aus der Kanülenöffnung.

Die Quelle dieser Blutungen ließ sich nicht recht ermitteln, sie schien am ehesten noch aus dem Larynxinnern zu kommen. Die beiden Schildknorpelplatten waren verdickt und schmerzhaft, der Larynxeingang ödematös.

Ich entschloß mich nunmehr zur Totalexstirpation, da es keinen anderen Ausweg gab, den Patienten von seinem Zustand zu befreien. Diese gestaltete sich sehr schwierig, da der Larynx infolge der Perichondritis mit seiner ganzen Umgebung fest verwachsen war. Bei Eröffnung des exstirpierten Larynx zeigte sich in der Gegend des rechten Stimmbandes und des rechten Morgagnischen Ventrikels eine ulzerierte Geschwulst der rechten Larynxseite. Der mikroskopische Befund ergab: Plattenepithelkarzinom.

Es ergibt sich also die merkwürdige Tatsache, daß ein Larynxkarzinom selbst nach der Laryngofissur noch verborgen blieb; es mußte hoch in der Tasche des r. Morgagnischen Ventrikels seinen Ursprung genommen und anfangs nur in infiltrierender Form Perichondritis bedingt haben; erst bei der zweiten, also totalen Larynxexstirpation hat die Geschwulst auch die sichtbaren Teile des Larynxinnern ergriffen.

2. Der Kranke, den ich hier zeige, verschluckte in der Nacht vom 14. IV. sein Gebiß. Er erwachte mit starken Schlingbeschwerden und Blutung aus dem Munde. Er kam am nächsten Mittag an meine Klinik und wurde nach einer Röntgenaufnahme, welche einen breiten **Fremdkörper in der Ringknorpelenge** ergab, einer ösophagoskopischen Untersuchung unterzogen. Doch gelang es dem diensthabenden Assistenten Dr. Schlemmer nicht, den eingestellten Fremdkörper herauszubefördern, da er festsaß und sich bei jedem Versuch, ihn hervorzuziehen, festhackte. In weiser Selbstbeschränkung ließ er von weiteren Versuchen ab und ich führte an demselben Nachmittag 5 Uhr die Ösophagotomia externa aus. Typischer Schnitt entlang dem Sternocleidomastoideus. Nach Hervorwälzung des vergrößerten linken Schilddrüsenlappens, Freilegung des unteren Halsteiles des Ösophagus, Durchschneiden desselben zwischen zwei Fadenzügeln. Die eingeführte Sonde läßt den Fremdkörper erst 3 *cm* unter dem Jugulum ermitteln. Das Fassen des Fremdkörpers durch ein eingeführtes kurzes Ösophagusrohr durch die Ösophaguswunde mißlingt zuvörderst, da die rechte seitliche Wand angespießt ist. Erst nach Hochziehen des Ösophagus bei vorher durch eine starke Pinzette fixiertem Fremdkörper und Erweiterung der Ösophaguswunde läßt sich der Fremdkörper entwickeln. Die Schleimhaut der Speiseröhre erscheint an mehreren Stellen lädiert. Naht der Schleimhaut und der Muskelschichten. Tamponade des vorderen und hinteren Mediastinum. Drainage.

Die Heilung ging gut vonstatten. Nach vorübergehender Fistelbildung vollkommene Verheilung des Ösophagus. Die Drainage wird noch einige Zeit fortgesetzt. Der Fall ist von Wichtigkeit, da derselbe wieder zeigt, daß trotz vieler gelungener ösophagoskopischer Extraktionen es hierfür auch seine

Digitized by Google
Original from UNIVERSITY OF CALIFORNIA
Generated on 2019-10-24 16:28 GMT / http://hdl.handle.net/2027/uc1.b3252768
Public Domain in the United States, Google-digitized / http://www.hathitrust.org/access_use#pd-us-google

Grenze gibt. Eingespießte Fremdkörper soll man nicht mit Gewalt extrahieren, da ist die äußere Ösophagotomie am Platze.

3. **Riesenzellensarkom der Stirnhöhle.**

Das 8jähr. Mädchen wurde vom Kollegen Dr. Heindl der Klinik empfohlen. Die Anamnese lautet: Es kam vor wenigen Tagen in das Ambulatorium des Rudolfspitals mit einer Schwellung der l. Stirnhöhlengegend, die Schwellung war elastisch, sehr wenig kompressibel und ließ sich als kleinnußgroßer Tumor vom Supraorbitalrand des Stirnbeines bis zum Processus frontalis des entsprechenden Oberkiefers verfolgen. Der Tumor breitete sich gegen das Siebbein aus. Das Kind war afebril. Die Geschwulst soll angeblich nach einem stattgehabten Trauma seit etwa zehn Wochen sich entwickelt haben. Hr. Dr. Heindl hatte in der Annahme, daß es sich um eine Mukokele handle, die Eröffnung endonasal ohne Resultat versucht. Auch die Punktion von außen ergab keinen positiven Anhaltspunkt für eine Mukokele. Hierauf Schnitt in der Augenbraue und Entfernung von Geschwulstmassen. Die Untersuchung letzterer ergab ein Riesenzellensarkom. (Paltauf, Koritschoner.)

Bei der Einlieferung an meine Klinik konstatierten wir eine granulierende Wunde über dem linken Augenwinkel. Endonasal normaler Befund; das Kind hat keinerlei Schmerzen. Der Röntgenbefund ergab verringerten Luftgehalt der l. Stirnhöhle und des linken Siebbeinlabyrinthes. Die vordere knöcherne Wand durch Usur verdünnt, an einer Stelle der Vorderwand ist die Knochenzerstörung komplett.

Die nunmehr ausgeführte breite Eröffnung der Stirnhöhle ergab nebst Granulationen morsche, bröckelige Massen. Die Stirnhöhle ist relativ groß und wird durch Entfernung der ganzen vorderen Wand (Kuhnt) freigelegt, der Processus frontalis derselben Seite reseziert, um den Siebbeinanteil der Geschwulst zu entfernen. Die Geschwulst war gut begrenzt, insbesondere war die hintere Stirnhöhlenwand vollkommen normal. Der größte Teil der Geschwulst nahm von der Schleimhaut der hinteren Stirnhöhlenwand seinen Ursprung; die Geschwulst ließ sich samt der Schleimhaut von der Knochenwand leicht abhebeln. Die Stirnhöhle wurde nach Anlegen einiger Nähte offen gelassen, um durch Radium nachbehandeln zu können. Die mikroskopische Untersuchung der Gewebstücke ergab: ein Riesenzellensarkom.

4. Ich wollte Ihnen an der Hand einer zu demonstrierenden Patientin, an der ich die Laryngofissur mit umfangreicher Entfernung der Weichteile von der rechten Seite wegen Ca. laryngis ausgeführt habe, eine **Modifikation der Laryngofissur** zeigen. Diese besteht darin, daß nach Spaltung des Schildknorpelwinkels der Schnitt nach oben in die untere Partie der Epiglottis verlängert wird, und daß die Schleimhaut im Bereiche des Lig. conicum und der Epiglottis an die Haut angenäht wird. Diese umsäumte Laryngofissur hat die Tugend, lange offen zu bleiben, wodurch die Abheilung der Wunde gut beobachtet und gefördert werden kann. Insbesondere ist es zweckmäßig,

Digitized by Google
Original from UNIVERSITY OF CALIFORNIA
Generated on 2019-10-24 16:28 GMT / http://hdl.handle.net/2027/uc1.b3252768
Public Domain in the United States, Google-digitized / http://www.hathitrust.org/access_use#pd-us-google

die nach den Larynxweichteilwunden entstandenen Granulome zu ätzen, damit glatte Narben entstehen. Viel mehr Bedeutung haben aber diese umsäumten Laryngofissuren in der Behandlung der inoperablen Larynxkarzinome durch Radium. Die bequeme und in jedem Falle genau ermöglichte Applikation des Radiums im Innern des Larynx lassen uns hoffen, auch in diesen Fällen noch einigen Erfolg zu erzielen.

Aussprache.

Adalbert Heindl bemerkt, daß ihn zur Diagnosestellung Mukokele des Siebbeines veranlaßte:

1. Die Anamnese, welche besagte, daß die Geschwulst nach einem Trauma auf den Nasenrücken des Kindes aufgetreten sei;

2. die geringe Schmerzhaftigkeit der Umgebung und die elastische Konsistenz auf Druck von außen auf die Geschwulst;

3. das Röntgenbild, welches zwei lichte blasenartige Gebilde, ein kleineres im rechten, ein größeres gegen die Stirnhöhle vordringendes im linken Siebbein, dieses substituierend, aufwies.

Hr. Fein will den Anlaß der Besprechung der sogenannten „Laryngofissur" dazu benutzen, um darauf hinzuweisen, daß diese Bezeichnung eigentlich unrichtig ist. Es soll richtig Fission, d. h. Spaltung, nicht fissur, d. h. Spalte, heißen. In der Nomenklatur der allgemeinen Chirurgie wurde dieser unrichtige Ausdruck bereits richtiggestellt, nur bei dem Worte „Laryngofissur" hat sich die falsche Bezeichnung noch erhalten.

V. Hr. Sternberg a. G. berichtet über einen Fall, bei dem erst nach dem Tode durch die histologische Untersuchung des anatomischen Präparates die Diagnose **lymphatische Wucherungen** gestellt werden konnte. Während des Lebens bestanden Ulzerationen in der Mundhöhle und im Rachen, die für Lues gehalten wurden. Erscheint ausführlich im Original.

Aussprache.

Hr. M. Hajek: Die Aufklärung des von Hrn. Dr. Sternberg mitgeteilten Falles erfüllt mich mit besonderer Genugtuung. Dieser selbst nach der Sektion noch unaufgeklärt gebliebene Fall wurde durch die Mitwirkung des Hrn. Prof. Paltauf, Prof. Wiesner und die Mitarbeiterschaft des Dr. Sternberg noch nachträglich für unsere Erkenntnis gerettet. Ich bin diesen Herren für die geleistete Mithilfe zu aufrichtigem Danke verpflichtet.

VI. Hr. Hermann Schrötter a. G. überreicht die in farbigem Drucke hergestellten laryngoskopischen Abbildungen eines von ihm beobachteten bezw. behandelten Falles von **Laryngocele ventricularis interna** aus dem Jahre 1900. Der Fall ist bisher nicht ausführlich publiziert worden, weil Redner das Ergebnis der damals vorgenommenen Eingriffe nochmals nach Jahren kontrollieren wollte. Während Fälle von Kehlsackbildung mit Vorwölbung nach außen (vielleicht ein Relikt von den Brüllaffen her) nicht so

Digitized by Google
Original from UNIVERSITY OF CALIFORNIA
Generated on 2019-10-24 16:29 GMT / http://hdl.handle.net/2027/uc1.b3252768
Public Domain in the United States, Google-digitized / http://www.hathitrust.org/access_use#pd-us-google

selten sind, dürfte die in Rede stehende Beobachtung wohl ziemlich vereinzelt sein. Bot der Kehlkopf des damals 6jähr. Knaben bei der Inspiration nichts wesentlich auffallendes, so sah man namentlich bei forzierter Exspiration, wie nach Hustenstößen die beiden, namentlich aber das linke Taschenband ballonartig vorgewölbt, wobei die Oberfläche blaß erschien und die Gefäßzeichnung deutlich hervortrat. Die Stimme des Kranken war von einer eigenartigen unreinen Resonanz begleitet. Redner exzidierte damals entsprechende Anteile namentlich aus dem linken Taschenbande, worauf, wie aus der letzten Abbildung zu ersehen, die Erscheinungen schwanden und sich die Taschenbänder, selbst unter verstärktem Exspirationsdrucke, nicht mehr vorwölbten.

Redner bittet, die überreichten Abbildungen der Sammlung der Wiener laryngologischen Klinik einverleiben zu wollen.

---

# Aus den polnischen ärztlichen Vereinen.

## Aus den Sitzungen der Warschauer ärztlichen Gesellschaft.

Unter dem Titel: „**Die Chirurgie des Ohres**“ gibt Heiman eine historische Skizze über die Entwicklung und die Fortschritte der Chirurgie auf otologischem Gebiete. Im 18. Jahrhundert wurden die 3 wichtigsten otologischen Manipulationen in Frankreich eingeführt, nämlich: Katheterisierung der Ohrtrompete, Parazentese des Trommelfelles und die Eröffnung des Warzenfortsatzes. Anfangs wurde die Parazentese und die Trepanation gegen Taubheit angewendet, natürlich ohne Erfolg. Erst seit 1860 wurde die Trepanation nach Schwartze allgemein ausgeführt unter fortschreitender Entwicklung der Indikationen, der Technik und der Plastik und führte schließlich zu Labyrinth- und intrakraniellen Operationen. Die früher zur internen Medizin gehörenden Komplikationen: „Gehirnabszesse, Sinusthrombose und Meningitis“ sind schließlich auf das Gebiet der otiatrischen Chirurgie übergegangen, wo sie eine erfolgreichere Behandlung als bisher erfahren haben.

Schmurlo demonstriert einen Fall von **Schläfenbeinnekrose**, welche einen Teil des Warzenfortsatzes, des äußeren Gehörganges und der Schläfenbeinschuppe umfaßte und mit vollständiger Lähmung des Gesichtsnerven verbunden war. Die Krankheit dauerte bei dem 30jähr. Pat. 9 Jahre und ist nach Einblasung irgendeines Pulvers ins Ohr entstanden. Einige Tage nach dieser Einstäubung war eine Ohreiterung aufgetreten, nach einem Jahr wurde ein Stück des nekrotischen Knochens ausgestoßen und nach 3 Jahren ist eine Öffnung hinter dem Ohr entstanden, aus welcher Eiter ausfloß. Indikation: Weite Eröffnung des Warzenfortsatzes. Elimination des Sequesters und Plastik des äußeren Gehörganges.

Oltriszewski. Vortrag: **Einige Bemerkungen über das Wesen der Sprachkrankheiten, die Grundlage ihrer Behandlung und über die erhaltenen therapeutischen Resultate.**

Digitized by Google
Original from UNIVERSITY OF CALIFORNIA
Generated on 2019-10-24 16:29 GMT / http://hdl.handle.net/2027/uc1.b3252768
Public Domain in the United States, Google-digitized / http://www.hathitrust.org/access_use#pd-us-google

Stummheit bei Kindern kann abhängen von mangelhafter psychischer Entwicklung allein oder in Verbindung mit Störungen in der motorischen Sphäre, von Veränderungen im mittleren oder im inneren Ohr oder von dem Verlust des Gehöres im frühen Kindesalter. Stammeln mit vollständig unverständlicher Sprache und fehlerhafte, auf unregelmäßiges Hervorbringen mancher Laute beruhende Aussprache, kann zentraler oder peripherer Herkunft sein. Rhinolalia aperta stellt eine Dysarthrie zentraler Herkunft dar. Stottern wird zur Kategorie meist funktioneller spastischer Dysarthrie gerechnet, in Abhängigkeit von einer gewissen Reizbarkeit der Sprachzentren. Die Sprachkrankheiten werden allgemein und lokal behandelt. Die lokale Behandlung der Aphasie beruht auf der Kräftigung des motorischen Wortgedächtnisses. Stammeln und fehlerhafte Aussprache werden durch Übungen des Gedächtnisses mit Erfolg behandelt. Die nasale Sprache wird operativ oder orthophonisch behandelt. Letzereres beruht auf der Gymnastik des weichen Gaumens. In der Behandlung des Stotterns gibt die Gymnastik der Atmung, der Stimme und der Artikulation gute Resultate.

In der Diskussion verlangt Kopczynski, daß Kinder mit Hörresten in besonderen Anstalten behandelt werden sollen. Die ärztliche Gesellschaft sollte dafür eintreten, daß in Taubstummeninstituten Untersuchungen des Gehöres vorgenommen und solche Kinder aus diesen Anstalten entfernt werden sollten.

Tvenkner rechnet das Stottern zur Hysterie.

Sinolecki bespricht einen Fall von **Einkeilung eines Fremdkörpers in einem Bronchus II. Grades,** 34 *cm* von den Zähnen. Der Fremdkörper (Zahngebiß), der mit Hilfe des Bronchoskops entfernt wurde, hatte in der Luftröhre 6 Wochen verweilt, ohne Fieber zu verursachen.

Sterling demonstriert **einen Fall von Verlust des Geruches und des Geschmackes nach einem Trauma.** Die 36jähr. Pat. hat nach Sturz auf den Kopf auf 1 Stunde das Bewußtsein verloren und als sie später wieder zu sich kam, bemerkte sie, daß sie den Geruch von Ammoniak nicht wahrnehme und eine schlechtere Geschmacksempfindung besitze. Subjektiv: Als einziges Symptom Verlust des Geruches, Abnahme des Geschmackes. Allmähliche Besserung. Redner diagnostiziert: **Anosmia traumatica** infolge eines mutmaßlichen Blutergusses in den **Gyrus hippocampi** — das Geruchszentrum. Die Geschmackempfindung hat sekundär eine Störung erlitten. Eine funktionelle Störung hält Redner für ausgeschlossen.

Kopczynski demonstriert einen **Fall von Hemiatrophia linguae.** Der 40jähr. syphilitische Pat. hat einen wiederholten apoplektischen Anfall erlitten, worauf eine Schwerfälligkeit in beiden rechten Extremitäten entstand und sich allmählich eine Atrophie der rechten Zungenhälfte entwickelte. Objektiv: Atrophie und Parese der rechten Extremitäten, fast totale Atrophie der rechten Zungenhälfte. Lähmung des rechten Stimmbandes. Die Pupillen auf Lichtreiz unbeweglich. K. beobachtet den Pat. seit 20 Jahren und diagnostiziert 2 Erweichungsherde: den einen im hinteren Teil der linken inneren Kapsel, den anderen im Gebiete des rechten XII. Nervenkernes.

Digitized by Google
Original from UNIVERSITY OF CALIFORNIA
Generated on 2019-10-24 16:29 GMT / http://hdl.handle.net/2027/uc1.b3252768
Public Domain in the United States, Google-digitized / http://www.hathitrust.org/access_use#pd-us-google

## Aus den Sitzungen der Krakauer ärztlichen Gesellschaft.

Glinski demonstriert 1. das Präparat einer **ungewöhnlichen Komplikation bei einer eitrigen Mittelohrentzündung.** Bei einem 43jähr. Pat. kam es im Verlaufe einer solchen Entzündung zur Ausbildung eines ausgedehnten Abszesses zwischen Dura mater und dem Schädelknochen mit konsekutiver Arrosion der Arteria meningea media, was die Entstehung eines ausgedehnten Hämatoms zwischen Dura und Hirnhämisphäre zur Folge hatte und zur starken Kompression und Abflachung der entsprechenden Hämisphäre führte. Dieser Fall verdient Beachtung sowohl mit Rücksicht auf die außerordentliche Seltenheit einer solchen Komplikation bei einer Mittelohrentzündung als auch vom gerichtsärztlichen Standpunkt, da das gefundene anatomische Bild leicht mit einer traumatischen Beschädigung der Art. men. med. verwechselt hätte werden können.

2. Das Präparat eines **vollständigen Verschlusses des Kehlkopfeinganges** in einem Fall von sogenanntem Quinkeschen Ödem. Der Fall betrifft einen 46jähr. Mann, welcher in dieser Richtung erblich belastet war, seit der Kindheit an Quinkeschen Ödemen litt und in der Nacht plötzlich verschied, bevor der herbeigerufene Arzt anlangen konnte. Die Obduktion ergab neben zirkumskripten Ödemen am linken Vorderarm, am Halse und am oberen Teil des Brustkorbes ein kolossales Ödem am Kehlkopfeingang mit konsekutivem vollständigen Verschluß desselben, was den Tod durch Erstickung herbeigeführt hat. Die mikroskopische Untersuchung der Nebennieren ergab in diesem Fall sowohl in den tieferen Rindenschichten als auch in der Marksubstanz die Gegenwart von stellenweise sehr ausgedehnten Herden von kleinzelligen Infiltraten.

## Aus den Sitzungen der Lemberger ärztlichen Gesellschaft.

Panczyszyn stellt eine Patientin mit **Trachealsklerom** vor, bei welcher nach 30 Beleuchtungen mit Röntgenstrahlen sämtliche Erscheinungen von Atemnot verschwanden und die objektive Untersuchung einen sehr bedeutenden Rückgang der skleromatösen Infitrate ergab, als Beispiel, daß die Röntgenstrahlen heute unter allen bis jetzt bekannten Behandlungsmethoden des Skleroms der tieferen Luftwege das wirksamste Mittel bildet. Anknüpfend daran teilt Redner die Behandlungsresultate mit, die er bei der Behandlung von 21 Fällen von Sklerom der tieferen Luftwege mit Röntgenstrahlen erhalten hat. Die Resultate waren sehr günstig, insofern die Beleuchtungsmethode energisch war. Die therapeutische Wirkung dieser Strahlen wird durch Zeichnungen von Präparaten erläutert, welche aus Schnitten von skleromatösen Infiltrationen vor und nach der Behandlung verfertigt worden sind. In der letzten Zeit wendet Redner eine aus Beleuchtung und Injektion von skleromatösem Impfstoff kombinierte Methode an und erhält raschere und bessere Resultate.

In der Aussprache hebt Baracz die kombinierte Methode der Beleuchtung und gleichzeitiger Impfung von Sklerombazillen als einen

Digitized by Google
Original from UNIVERSITY OF CALIFORNIA
Generated on 2019-10-24 16:29 GMT / http://hdl.handle.net/2027/uc1.b3252768
Public Domain in the United States, Google-digitized / http://www.hathitrust.org/access_use#pd-us-google

bedeutenden Fortschritt in der Behandlung dieses Leidens hervor. Die bloße Beleuchtung bewirkt keine dauernde Heilung. In scheinbar geheilten Fällen erfolgte nach einigen Jahren Rezidive. Symptomatisch verhältnismäßig günstige Resultate sah B. nach Elektrolyse, doch ist diese Methode schmerzhaft. Die Röntgenstrahlen geben die besten kosmetischen Resultate, sind nicht schmerzhaft, doch muß ihre Anwendung lange Zeit mit Unterbrechungen fortgesetzt und so modifiziert werden, daß dauernde Resultate erreicht werden können.

Schuster bespricht ausführlich einen Fall **akuter Rotzkrankheit** beim Menschen mit Demonstration makro- und mikroskopischer Präparate. Der Fall betrifft einen evakuierten Landmann, der die Krankheit wahrscheinlich während eines mehrtägigen Aufenthaltes in einem Eisenbahnwaggon, in dem früher Pferde transportiert wurden, akquiriert hat. Nach einer wahrscheinlich 6tägigen Inkubationsdauer traten am Finger und an der rechten Hand die ersten lokalen Veränderungen auf. Später traten solche am Gesichte, am Rumpfe und an der Nase in Form von nachträglich zerfallenden Knötchen und Bläschen auf. Diese Veränderungen waren von septischen Erscheinungen begleitet. Tod im 8. Krankheitstage. Die mikroskopische Untersuchung bestätigte die Diagnose. Bei der Sektion fand man entzündliche Veränderungen, bedeutendes Ödem und Knötchen an der Schleimhaut der Nase und der Nebenhöhlen. Die mikroskopische Untersuchung ergab das charakteristische Bild vom Malleoters.

In der Aussprache erinnert Baracz an seinen vor 26 Jahren in Lemberg beobachteten Fall von **chronischer Rotzkrankheit** bei einem 57jähr. Ökonomen, welcher vor 15 Jahren nach Extraktion eines Zahnes die Krankheit erworben hatte, die unter Anschwellung der Wange, eitrigem Ausfluß aus Nase und Ohr und hohem Fieber aufgetreten war. Diese Erscheinungen traten bald zurück, doch traten durch viele Jahre an verschiedenen Körperstellen und auch in der Nase von Zeit zu Zeit immer wieder erbsen- bis nußgroße Knoten auf, die sich in hartnäckige Geschwüre umwandelten. Hohe Temperaturen. Gegen Lebensende gesteigerte Nasensymptome. Perforatio septi. Ausfluß einer übelriechenden jauchigen Flüssigkeit aus der Nase. Bakteriologische Untersuchung, Kulturen und Impfungen an Meerschweinchen ergaben positive Resultate.

Jurasz *a*) stellt vor und bespricht einen Fall von **Obliteration des Kehlkopfes** infolge eines 6tägigen Verweilens eines Intubationsrohres im Larynx.

*b*) Demonstriert einen Apparat eigener Erfindung, welcher es gestattet **Stimmgabeln in immer gleichmäßige Vibration zu versetzen.** Spira.

---

Digitized by Google
Original from UNIVERSITY OF CALIFORNIA
Generated on 2019-10-24 16:29 GMT / http://hdl.handle.net/2027/uc1.b3252768
Public Domain in the United States, Google-digitized / http://www.hathitrust.org/access_use#pd-us-google

# Referate.

## I. Allgemeines.

**Beeinflussung der Krebsdisposition.** Von Hofrat Prof. Dr. J. v. Hochenegg. (Med. Kl. 1916. Nr. 18.)

Vortr. hat im Laufe der Jahre aus dem anamnestischen Material gewisse Momente herausgefunden und versucht daraus Schlüsse auf die Entstehung des Krebses zu ziehen. Wichtig erscheint es, eine gründliche Anamnese aufzunehmen, welche geeignet wäre, die Aufmerksamkeit auf gewisse schädliche Umstände zu lenken. Es sind dies Schädlichkeiten, welche zum Teil in der Nahrung bzw. Schlackenabfuhr, im engen körperlichen Kontakt, in entzündlichen Erkrankungen, Graviditäten usw. liegen, ohne daß man behaupten könnte, daß sie in jedem Falle den Krebs hervorgerufen hätten. Bei der noch so radikalen Operation lassen sich nicht alle Keime, welche möglicherweise in Lymphbahnen liegen, entfernen, deswegen ist es notwendig, nach der Operation den Körper gut zu nähren und die Kachexie zu bekämpfen. Der Verf. begründet diese auf die Hebung des Stoffwechsels abzielenden Maßnahmen mit 3 Zielen: 1. Die durch das Karzinom verursachte Kachexie zu beheben, 2. die eventuell operativ nicht entfernten Keime in ihrer weiteren Entwicklung zu hemmen und 3. die durch irgendwelche Momente veranlaßte, dem Karzinom vorausgehende Disposition zu beeinflussen.

Die Disposition kann eine angeborene oder erworbene sein. In den Fällen von erworbener Disposition handelt es sich um bestimmte Regionen, die durch chemische, thermische und mechanische Reize geschädigt wurden. Bei der hereditären Veranlagung spielt die Rasse und Familiendegeneration eine Rolle. Auch der Verkehr mit Krebskranken bei vorhandener familiärer Disposition kann als auslösendes Moment gelten. Prof. Joannovics lieferte den wissenschaftlichen Beweis dessen, daß Änderungen des Stoffwechsels von Bedeutung für das Entstehen und Wachstum von Neoplasmen sind, speziell sind es funktionelle und anatomische Störungen im Bereiche der Leber. Groß ist der Einfluß der Nahrung, besonders aber die Schlackenabfuhr; als Beweis dienen die palliativ operierten Rektumkarzinome. Aus der Anamnese bekannte präkarzinomatöse Zustände sind nach der Operation energisch zu bekämpfen, wobei individualisiert werden muß. Da durch Experimente funktionelle und organische Läsionen der Leber als Folge maligner Neoplasmen nachgewiesen wurden, wären diesem Umstande Rechnung tragende Kuren in Karlsbad in Erwägung zu ziehen. Belemer.

**Vorstufen und Haftstätten primärer Epitheliome.** Von Prof. Dr. G. Nobl, Wien. (Med. Kl. 1915. H. 4.)

Auf der Grundlage von senilen Warzen kann es zur Ausbildung von Papillomen kommen, wenn diese chronischen Reizzuständen ausgesetzt sind. Die entzündlich infiltrierte Kutis bietet ein geeignetes Terrain

Digitized by Google
Original from UNIVERSITY OF CALIFORNIA
Generated on 2019-10-24 16:29 GMT / http://hdl.handle.net/2027/uc1.b3252768
Public Domain in the United States, Google-digitized / http://www.hathitrust.org/access_use#pd-us-google

für eine abnorme Wachstumstendenz für die gelockerten Zellbestände des Epithels. Diese Epitheliome sind mehr gutartig, während dies bei den mehrsitzigen Epitheliomen, die auf der Basis der durch Lichtstrahlen geschädigten, entzündlich atrophischen Decke zur Entwicklung gelangen, nicht zugegeben werden kann. Die multiplen Karzinome, die Verfasser auf der Röntgenhaut entstehen sah, waren fast stets durch Vermittlung von Keratomen zur Bildung gelangt.

Seemann.

**Beitrag zum Studium der angeborenen Fehlbildungen des Gesichtes.** Von Dr. Giuseppe Leale. (Arch. Ital. di Laring., fond. Prof. Massei. 39. Jahrg. Neapel 25. I. 20.)

Die angeborenen Formationsfehler in der Gesichtsbildung bilden sich bereits in den ersten Wochen des Fötallebens. Nach einer kurzen Übersicht der Entwicklung des Kopfes aus den Kiemenbögen, meint der Verfasser, daß dann, wenn eine Vereinigung der Ränder der Fissuren in der ersten Periode des Fötallebens nicht zustande kommt, auch im Leben eine Spaltbildung bestehen bleibe. Wenngleich die Ursachen der Fehlbildung im Bereiche des Gesichtes noch nicht genau erforscht seien, so muß doch angenommen werden, daß bezüglich der Spaltbildungen mechanische Momente hierbei die Hauptrolle spielen. Zwischenlagerung von nicht hingehörigen Gewebsteilen, Verwachsungen, die eine Vereinigung gewisser Partien unmöglich machen. Ein Dermoid des Pharynx, ein Neoplasma der Zunge, sind als Ursachen angeborener Gaumenspalten bekannt. Vererbung speziell von seiten der Mutter ebenfalls nachgewiesen.

Auf eine längere Auseinandersetzung über die Erscheinungen und Formen der Hasenspalten und der Wolfsrachen setzt die Beschreibung eines Falles einer doppelseitigen Hasenscharte bei einem 68jährigen Manne ein. Dieser Fall sei deshalb hervorzuheben, weil dem Manne, trotzdem die Hasenscharte bis in die Narines hinaufreichte, daraus Zeit seines Lebens nie der geringste physische Schaden erwuchs und er auch immer seiner Beschäftigung nachgehen konnte.

Rode, Triest.

**Über tuberkulöse Infektion und Reinfektion.** Von Prof. Dr. Franz Hamburger, Wien. (Med. Kl. 1915. H. 2.)

Man hat bei der Tuberkulose streng zu unterscheiden zwischen Erstinfektion und wiederholter Infektion, auch Super- oder Reinfektion genannt. Die Erstinfektion: 1. Sie findet gewöhnlich von Mensch zu Mensch statt, ansteckend ist nur die offene Lungentuberkulose, nicht aber andere offene Tuberkuloseformen. 2. Die Tbc.-Infektion findet gewöhnlich durch Inhalation statt, die Infektionsquelle ist gewöhnlich ein Bazillenhuster. 3. Die Infektion findet außerordentlich leicht statt, es genügt dazu ein kurzes Zusammensein mit einem Bazillenhuster, es genügen dazu geringe Bazillenmengen. 4. Die Infektion findet gewöhnlich in der Kindheit statt; am gefährlichsten ist



Digitized by Google
Original from UNIVERSITY OF CALIFORNIA
Generated on 2019-10-24 16:29 GMT / http://hdl.handle.net/2027/uc1.b3252768
Public Domain in the United States, Google-digitized / http://www.hathitrust.org/access_use#pd-us-google

die Infektion im ersten Lebensjahr, ihre Gefährlichkeit nimmt dann von Jahr zu Jahr ab, jenseits des sechsten Lebensjahres wird sie zu einem fast ungefährlichen Vorgang. Die tuberkulöse Reinfektion. Für die äußeren Umstände die gleichen Gesetze wie bei der Erstinfektion. Die Tuberkuloseinfektion hat immer eine sofort einsetzende Reaktion des Organismus zur Folge, die als allergisch (Pirquet) bezeichnet werden kann.

Die Reinfektion ist endogen (bronchogen, hämatogen oder lymphogen) oder exogen; sie ist gewöhnlich inhalatorisch und findet bei vielen Menschen außerordentlich häufig statt. Sie ist für viele Menschen gänzlich harmlos, kann aber vielleicht für manche verhängnisvoll sein. Bei Besprechung der Prophylaxe tritt der Verfasser besonders für strenge Separierung der Kinder in den ersten Lebensjahren vom Infektionsherd ein. Seemann.

**Zu den Infektionen mit fusiformen Bakterien.** Von Prof. A. Ghon und Ass. B. Roman. (Med. Kl. 1916. Nr. 7.)

Diese bei Angina Vincenti vorkommenden Bakterien, werden von allem bei gangränösen Prozessen, vielfach gleichzeitig mit anderen Erregern gefunden. Die Verf. publizieren 2 Fälle, in denen die fusiformen Bakterien in Reinkultur nachgewiesen wurden.

In beiden Fällen scheint die Infektion vom Darm auszugehen und führt zu Leberabszessen, allgemeiner Peritonitis, Trombophlebitis der Vena meseraica inferior. Im Eiter der Leberabszesse wurden in beiden Fällen nur die gramnegativen, fadenförmigen, fusiformen Bakterien in Reinkultur gefunden. Damit wäre der Beweis für ihre Pathogenität erbracht, wenn auch die Tierversuche bisher keinen positiven Erfolg gebracht haben. Klinisch wichtig ist der Umstand, daß der Darmtrakt die Eintrittsstelle für die Infektion bildet, welche meistens einen schleppenden Verlauf hat. Auch sonst stimmt die Tatsache mit den Kenntnissen über das Vorkommen fusiformer Bakterienarten überein. Belemer.

**Zum Nachweis von Diphtheriebazillen im Originaltupferausstrich.** Von W. Schürmann und E. G. Pringsheim. (Med. Kl. 1915. Nr. 42.)

Der Nachweis von Diphtheriebazillen ist durch 2 Eigenschaften, nämlich dem spezifischen Wachstum auf Löfflerserum und die Doppelfärbung nach Neisser erleichtert. Die Neisserfärbung erweist sich bei der Untersuchung von Originalausstrichen wegen der Kleinheit der Polkörnchen und der schwachen Färbung der Bakterienleiber als nicht günstig. Gins hat eine Modifikation der Färbung ausgearbeitet (D. m. W. 1913, Nr. 11) und damit, wie die Untersuchungen von Gildemeister und Günther und dann von Werms bestätigten, viel bessere Resultate erreicht. Auch von den Verf. wurde die Methode nachgeprüft, sie konnten schon im Abstrich doppelt soviel Fälle bei der Ginsschen Färbung als positiv erkennen, als bei der Neisserfärbung. Es empfiehlt sich, diese Methode bei der Untersuchung von Originalpräparaten stets zu verwenden. Seemann.

Generated on 2019-10-24 16:29 GMT / http://hdl.handle.net/2027/uc1.b3252768
Public Domain in the United States, Google-digitized / http://www.hathitrust.org/access_use#pd-us-google
Digitized by Google
Original from UNIVERSITY OF CALIFORNIA

**Die Gefahren der Jodbehandlung.** Von Priv.-Doz. Adolf Oswald, Zürich. (Korrbl. f. Schw. Ärzte 1916. S. 1336.)

Allgemein bekannt ist, daß Jod bei hoher Dosierung und langer Anwendung zum akuten Jodismus führt, der sich in Schnupfen, Salivation, Magen- und Darmkatarrh usw. äußert, entstanden durch lokale Reizwirkung des Jods auf das an seiner Ausscheidung beteiligte Gewebe bei bestehender Disposition.

Jod kann aber auch in geringsten Dosen, oft nur vorübergehend gegeben, toxische Wirkung ausüben. Die Beobachtung wurde besonders häufig in Kropfgegenden gemacht. Die heutige Annahme geht dahin, daß es sich um eine Intoxikation durch Stoffe handelt, die aus der Struma bei deren raschem Zerfall in den Blutkreislauf gelangen.

Des weiteren schildert Verf. mehrere Fälle, bei denen nach Verabreichung von Jod ein Zustand auftrat, der sich durch eine Reihe nervöser Symptome äußerte, wie: Nervosität, motorische Unruhe, Aufgeregtheit, gemütliche Depression, Schlaflosigkeit, Tachykardie, Herzklopfen, kardiale Dyspnoe, Abmagerung und Kräfteverfall, öfters auch typische Symptome von Basedow.

Pat. waren fast sämtlich über 40 Jahre, traten Beschwerden bei jüngeren Personen auf, so waren sie viel schwerer. Das weibliche Geschlecht wurde häufiger befallen als das männliche. Die Dauer der Erkrankung beläuft sich auf 5 bis 6 Monate und darüber bei ausgesprochenen Fällen. Der Ausgang ist in allen Fällen Heilung, nur bei älteren Individuen zunehmender Kräfteverfall.

Sämtliche Kranke waren Träger einer Struma und ihr Nervensystem geschwächt oder sehr labil. Die Joddosen, die das Krankheitsbild hervorrufen, sind sehr verschieden, ebenso die Zeit des Auftretens der ersten Symptome; gleichgültig ist die Form, in der das Jod gegeben wird.

Das Wesen der Krankheit besteht in Hyperthyreoidismus, das Jod spielt dabei die Rolle eines Resorbens.

Die Therapie des Jodhyperthyreodismus ist in erster Linie symptomatisch. Aufenthalt in frischer Luft, gegen Schlaflosigkeit Hypnotika, für Beruhigung Nervina, besonders Baldrian, kräftige Nahrung.

Haslinger.

**Schwere allgemeine Störungen nach Jodipininjektion.** Von W. Koennecke. (Beitr. z. kl. Chir. Bd. 109, 1918.)

Anschließend an die Versuche Fritsch' (1911), welcher das Jodipin zur röntgenologischen Darstellung von Fistelgängen benutzte, haben 1916 Melchior und Wilimovski das Jodipin zur Röntgendarstellung von Schußkanälen, Fistelgängen und Abszeßhöhlen empfohlen. Verf. hat diese Methode in 2 Fällen von alten Empyemhöhlen angewendet und berichtet über zwar vorübergehende, aber schwere Erscheinungen, welche in einem dieser Fälle im Anschluß an die Jodipininjektion aufgetreten sind. Es wurden bei einem Empyem infolge Thoraxsteckschuß durch eine bestehende Fistel 20 $cm^3$ 10%iges



Digitized by Google
Original from UNIVERSITY OF CALIFORNIA
Generated on 2019-10-24 16:29 GMT / http://hdl.handle.net/2027/uc1.b3252768
Public Domain in the United States, Google-digitized / http://www.hathitrust.org/access_use#pd-us-google

Jodipin-Merck injiziert und die Röntgenaufnahme gemacht. Nach $^1/_2$ Stunde traten folgende Erscheinungen auf, welche sich in den folgenden 2 Tagen steigerten und erst nach 5 Tagen vollkommen zurückgingen: Schwindel, Taumeln, Unfähigkeit der Orientierung. zunehmendes Sinken der Sehkraft (Pat. sah die Personen der Umgebung als Schatten und am nächsten Tage überhaupt nicht!), motorische Unruhe, Bewußtseinstörung, Fieber bis 39·8. Jodreaktion im Harn. Als Erklärung kann eine toxische Wirkung des Jodipins infolge zu rascher Resorption nicht in Betracht kommen, da nicht das Bild einer reinen Jodintoxikation vorlag. Eher könnte man embolische Vorgänge annehmen, in der Weise, daß durch einen unglücklichen Zufall kleinere Jodipinmengen direkt in eine Lungenvene und dann ins Gehirn geraten sind; dadurch würde das schnelle und plötzliche Einsetzen der zerebralen Erscheinungen und das Auftreten der Sehstörungen erklärlich werden. Doch ist keine dieser Erklärungen befriedigend.

Jedenfalls hat sich gezeigt, daß die behauptete Gefahrlosigkeit des Jodipins einer Einschränkung bedarf. Jos. Kraus.

**Durch Bacterium coli commune verseuchte Trinkwasserbrunnen als Ursache von Broncho-Pneumonien.** Von Dr. med. F. Windrath. (Med. Kl. 1916. Nr. 4.)

Verf. hatte Gelegenheit, 8 Pneumoniefälle zu beobachten, deren klinischer Verlauf bis auf die prodromalen Darmerscheinungen nichts Abnormes zeigten, die infolge ihres bakteriologischen Befundes einiges Interesse verdienen. Im Sputum der Kranken wurde neben Fränkelschen Pneumokokken ein plumpes gerades Stäbchen gefunden, welches gramnegativ war und kulturell als Bacterium coli commune erkannt wurde. Die Untersuchung des Brunnenwassers in der Ortschaft, wo die Fälle vorgekommen sind, ergab neben Chlor, Salpetersäure, Ammoniak, auch Algen, Amoeben usw. Auf Gelatine v. Agar gingen zahlreiche Kolonien von Bact. coli auf. Eine Reihe von Tierversuchen mit dem aus dem Sputum der Erkrankten und Trinkwasser gewonnenen Kolikulturen ergaben eine hohe Pathogenität für die Tiere, welche unter Erscheinungen von Peritonitis und Septikämie eingegangen sind. Daraus läßt sich der Schluß ziehen, daß das Bact. coli keineswegs bloß als harmloser Parasit anzusehen ist, sondern sich oft an Erkrankungen des Darmtraktes, Gallenblasen und Nieren beteiligt und wie diese Fälle zeigen, auch an Lungenerkrankungen, wo er nicht als alleiniger Erreger der Pneumonie, sondern eher als Mischinfektionsträger auftritt.

Belemer.

**Zur Symptomatologie der zerebralen Störungen bei Verschluß der Arteria carotis interna.** Von Prof. B. Pfeiffer, Direktor der Landesheilanstalt Nietleben und Stabsarzt am Sonderlazarett für Hirnverletzte. (Reservelazarett Halle a. S.) (Münch. med. Wschr. 1919. Nr. 10. S. 271.)

Krankengeschichte mit ungewöhnlichem neurologischen Befunde bei einem Manne, bei dem eine Unterbindung der l. Art. carotis

Digitized by Google
Original from UNIVERSITY OF CALIFORNIA
Generated on 2019-10-24 16:29 GMT / http://hdl.handle.net/2027/uc1.b3252768
Public Domain in the United States, Google-digitized / http://www.hathitrust.org/access_use#pd-us-google

interna wegen eines im Anschluß an eine Schußverletzung entstandenen Aneurysmas vorgenommen worden war.

Die Störungen beschränkten sich nicht nur auf das Blutversorgungsgebiet der Carotis, sondern dehnte sich auch auf einen Teil der von der Art. vertebralis versorgten Hirnpartie aus — wahrscheinlich wie Pf. meint — durch Fortpflanzung der thrombotischen Gefäßverstopfungen auf dem Wege der Art. communicans post. des Circ. arter. Willisii, auf welchem sonst das Gegenteil, nämlich der Kollateralkreislauf und damit die Wiederherstellung der Blutversorgung des Gebietes der Car. int. erfolgt.

Auf Grund dieser Erfahrung hält es Pf. für richtiger, solange das Aneurysma nicht sehr starke subjektive Beschwerden verursache und keine Hirnsymptome auf die Neigung zu Thrombenbildung und zu embolischen Prozessen hinweisen, ein exspektatives Verhalten einzuschlagen. Lawner.

**Über die chirurgischen Erscheinungsformen der Grippe.** Von Prof. Dr. Schmieden. (Aus der chirurgischen Universitäts-Klinik zu Halle a. S. [Direktor Prof. Dr. Schmieden].) (Münch. med. Wschr. 1919. Nr. 9. S. 229.)

Unter den chirurgischen Komplikationen der in der zweiten Hälfte des Jahres 1918 pandemisch aufgetretenen Grippe hebt Sch. zwei Formen hervor, welche für den Laryngologen von besonderem Interesse sind, und zwar die Geschwürbildung der Trachealschleimhaut, die zum Auftreten von mediastinalen Phlegmonen führt und gelegentlich auch ein mediastinales Emphysem verursachen kann, und die Halslymphdrüsengrippe. Bei dieser Erkrankungsform schwellen die Drüsen einseitig oder doppelseitig, häufig nahe der Mittellinie des Halses in wenigen Tagen zu einer diffusen harten Schwellung an, die zuweilen mit der Muskulatur und mit der Haut verschmilzt. Druckschmerzhaftigkeit, Ödem der Umgebung mit Schiefhals und heftigen Schluckbeschwerden sind die weiteren Begleitsymptome. Das Leiden ist von hartnäckigem Verlauf, der auch in Fällen von lokaler eitriger Einschmelzung und bei Spaltung der Abszesse nicht wesentlich abgekürzt wird. Lawner.

**Zur pathologischen Anatomie der Grippe.** Von Prof. Dr. Otto Busse. (Aus dem pathologischen Institut der Universität Zürich.) (Nach einem in der Gesellschaft der Ärzte der Stadt Zürich gehaltenen Demonstrations-Vortrage.) (Münch. med. Wschr. 1919. Nr. 5. S. 119.)

Vortr. schildert eingehend die durch die herrschende Grippe hervorgerufenen anatomischen Veränderungen, die er durch Projektion zahlreicher Lichtbilder noch deutlicher veranschaulichte.

Nach dem großen Material — innerhalb von Monaten 382 Grippeleichen — tritt die auch sonst gemachte Beobachtung in Erscheinung, daß die Grippe vorwiegend unter den im kräftigsten Lebensalter stehenden Personen ihre Opfer fordert, — denn nur 46

Digitized by Google
Original from UNIVERSITY OF CALIFORNIA
Generated on 2019-10-24 16:29 GMT / http://hdl.handle.net/2027/uc1.b3252768
Public Domain in the United States, Google-digitized / http://www.hathitrust.org/access_use#pd-us-google

hatten das 40. Jahr überschritten — und das männliche Geschlecht vor dem weiblichen bevorzugt und zwar im Verhältnis von etwa 25 : 14.

Speziell der Respirationstrakt zeigt bei der Leichenuntersuchung durchweg die schwersten und wesentlichsten Veränderungen. Die Schleimhaut der Trachea und der Bronchien — zum Teil auch des Kehlkopfes — ist intensiv entzündet und mit zahllosen kleinsten Blutungen übersät. Fibrinöse Aufklebungen der Schleimhautoberfläche sind im Gegensatz zu den in Deutschland gemachten Beobachtungen relativ seltener.

Die Beteiligung der Lungen war bei allen Erwachsenen festzustellen und als die eigentliche Todesursache zu konstatieren.

Im allgemeinen ist die jetzt herrschende Epidemie mit der früheren „Grippe" oder „Influenza" bezeichneten Epidemie identisch, wenn auch die früher vorgekommenen intestinalen und zerebralen Erscheinungsformen fast gänzlich fehlen und andererseits die ungemein schwere Erkrankung der Lunge und die Tendenz zum eitrigen Zerfall diesmal im Vordergrund stehen. Die eigentliche Ursache der Krankheit ist unbekannt, ebenso der Grund, warum die auch sonst im Körper vorhandenen Pneumo- und Streptokokken gerade bei der Grippe so schwere Schädigungen hervorrufen.

Lawner.

**Über Schädelschüsse.** Von Dr. E. Erdélyi. (Beitr. z. kl. Chir. 100. S. 57.)

Verf. berichtet über 104 Schädelschüsse aus den Karpathenkämpfen, welche spätestens am 3. Tag in seine Behandlung kamen. Entsprechend der Beobachtung, daß jede Schußverletzung als infiziert zu betrachten ist, tritt Verf. für die Frühoperation und breite Drainage ein. Dadurch soll Druckentlastuug und Infektion möglichst verhindert werden. Verfasser bespricht die einzelnen Formen wie: Durchschüsse, Prellschüsse, Steckschüsse und die dabei auftretenden Früh- und Spätkomplikationen: Hirnabszeß, Enzephalitis, Meningitis und Prolaps.

Jos. Kraus.

**Erfahrungen bei Gefäßverletzungen.** Von Dr. Paul Graf. (Beitr. z. klin. Chir. 98. 1916. S. 532.)

Im allgemeinen wurde bei Gefäßschüssen Naht angestrebt, wo dies unmöglich, Unterbindung dicht ober- und unterhalb der Verletzung mit völliger Durchtrennung des Gefäßes und Muskeldeckung der Stümpfe. Bei schwerer Auffindbarkeit des Gefäßes (Blutung aus Kiefer und Mund) wurde meist der Hauptstamm am Orte der Wahl unterbunden; dies hatte stets Erfolg bis auf einen Fall von Blutung aus einem Kieferhöhlenknochenkanal (Ligatur der car. ext. und int., schließlich Bolzung mit Zündholz). Unter etwa 70 Gefäßschüssen betrafen 11 Gesicht und Hals, davon sind 3 Verletzungen der großen Halsgefäße an Nachblutung gestorben. Bei den übrigen Eingriff meist wegen Blutung aus dem Munde (meist Ligatur des Hauptstammes): A. max. ext. wurde 2mal, car. ext. 6mal, car. int. 1mal

Digitized by Google
Original from UNIVERSITY OF CALIFORNIA
Generated on 2019-10-24 16:29 GMT / http://hdl.handle.net/2027/uc1.b3252768
Public Domain in the United States, Google-digitized / http://www.hathitrust.org/access_use#pd-us-google

jugul. int. 1mal unterbunden. Ein Fall (a. max. ext.) wurde tamponiert. Davon ist 1 Fall (Jugularisverletzung) an Pyämie gestorben, ein anderer aus 2. Gefäßverletzung verblutet. Schon einmalige Nachblutung (meist ab 2. Woche), aber auch schon Verdacht auf Gefäßverletzung, gibt Indikation zur operativen Freilegung; Tamponade ist schlecht. Am Halse können trotz Gefäßverletzung breite Pulsation und Schwirren fehlen, dann führt Richtung des Schußkanales, Pulsveränderung, Verletzung benachbarter Nerven, blutige Durchtränkung der Nachbarschaft auf die Diagnose. Höchstens 30% aller Gefäßschüsse entwickeln sich zu Aneurysmen, meist muß wegen Blutung früher eingegriffen werden. A. Plenk.

**Zwei bemerkenswerte Sektionsbefunde bei plötzlichen Todesfällen, zugleich ein Beitrag zur Frage des Status thymico-lymphaticus.** Von Dr. Oskar Menger, Stabsarzt d. R. und beratender Patholog des stellvertretenden 2. A. K. (Aus der Prosektur des städtischen Krankenhauses Stettin.) (Münch. med. Wschr. 1919. Nr. 10. S. 261.)

Von den beiden Fällen ist der eine auch für den Laryngologen von hohem Interesse. Bei einem jungen Rekruten tritt 50 Stunden nach der 2. Typhusinjektion — die erste war 8 Tage vorher erfolgt — unvermittelt Unwohlsein, Atemnot und kurz darauf Bewußtlosigkeit und Exitus letalis ein. Als Todesursache mußte nach dem Befunde Erstickung infolge Glottisödem angenommen werden. Aus dem Sektionsergebnis sind starke Hyperplasie der Thymus (33 g), der Zungengrund- und Darmfollikel und der Mesenteriallymphdrüsen als wesentlich hervorzuheben, überdies Ödem der linken Brustseite, des Halses und des Mediastinums.

Da eine Infektion als die Ursache der Lokalisation und der ungewöhnlichen Ausbreitung des Ödems ausgeschlossen werden konnte und auch die Auffassung des Ödems als anaphylaktische Lokalreaktion unwahrscheinlich erscheint, weil eine solche sofort oder wenige Stunden nach der Injektion einzutreten pflegt, so glaubt M. die wesentlichen Bedingungen für die beschriebene Wirkung der Typhusinjektion in der Konstitution des Mannes suchen zu müssen. Der anatomische Ausdruck der pathologischen Konstitution ist in dem Stat. thymico-lymph. gegeben, die pathophysiologischen Äußerungen aber sind aus der Anamnese zu entnehmen, welche zeigt, daß der Mann an fliegenden Ödemen gelitten und einige Monate vor dem Tode im Anschluß an eine Gesichtskontusion einen Erstickungsanfall — wohl auf ein essentielles Glottisödem zurückzuführen — gehabt hat.

Der Fall lehre jedenfalls, daß die Grundsätze für die Wahl der Injektionsstelle bei Typhusschutzimpfungen strenge einzuhalten sind und zwar: 1. nicht zu nahe dem Schlüsselbein zu injizieren, 2. bei aufeinander folgenden Injektionen stets die Brustseite zu wechseln, weil sonst stärkere Ödembildung eintreten kann.

Lawner.

Digitized by Google
Original from UNIVERSITY OF CALIFORNIA
Generated on 2019-10-24 16:29 GMT / http://hdl.handle.net/2027/uc1.b3252768
Public Domain in the United States, Google-digitized / http://www.hathitrust.org/access_use#pd-us-google

**Gesichtsplastiken nach Schußverletzung.** Von E. v. Köhler. (Beitr. z. kl. Chir. Bd. 109, 1918).

In einer sehr ausführlichen Arbeit berichtet Verf. über das Ergebnis einer Reihe von Gesichtsplastiken nach Schußverletzungen bei Verlust des größten Teils der Mandibula und der Weichteile des Kinns. An 2 Fällen wird ein von v. Hacker angewendetes Verfahren beschrieben, welches in einer Kombination schon bekannter Methoden und Bildung des Zungengrundes aus einem Israelschen Lappen besteht und mit vollem Erfolg beendet wurde. Ferner wird berichtet über den Ausgang einer Plastik, welche nach dem v. Hackerschen Verfahren (vide Bruns Beiträge 1916) der Durchziehung des Israelschen Lappens unter die unterminierte Haut zwischen Ohr und Wangendefekt mit sehr gutem Erfolg gemacht wurde. Im Anschluß daran wurde noch über einige nach Lexer und Gersuny durchgeführte Plastiken berichtet. Neu an dem v. Hacker'schen Verfahren ist die Verwendung eines am Hals gestielten Lappens zur Bildung des teilweise fehlenden Zungengrundes und zum gleichzeitigen Ersatz der fehlenden Unterlippenmucosa.

Die ausführliche Arbeit eignet sich nicht zu einem kurzen Referat, weshalb bezüglich der Einzelheiten auf die Originalarbeit verwiesen werden muß. Jos. Kraus.

**Über die Verwendung doppelhäutiger Stiellappen zu Gesichtsplastiken.** Von Prof. R. Klapp. (Beitr. z. kl. Chir. Bd. 109. 1918.

An der Hand eines Falls von Granatsplitterverletzung des Unterkiefers mit Verlust des letzteren bis auf ein rechtsseitiges kleines Gelenkstück und der Weichteile der Kinngegend beschreibt Verf. seine Methode zur Deckung solcher Defekte mit Hautdoppellappen, welche in fertiger Form in den Defekt eingesetzt werden. Gegenüber dem Israelschen Verfahren, welches den einfachen Lappen im Defekt selbst zum Doppellappen ausbaut, und den Versuchen Lindemanns, welcher durch Thierschung auf der Wundseite des einfachen Hautlappens dieses Resultat erreichen wollte, bedeutet Verf.s Methode einen großen Fortschritt. Die zur Doppelung bestimmten Lappen werden am Oberarm und an korrespondierender Stelle der Brusthaut umschnitten, wobei am Oberarm jene Stelle bestimmt wird, welche bei erhobenem Arm dem Kinndefekt entspricht. Der gegen die Brust umgeklappte Armlappen wird unter den Brustlappen geschoben und ganz exakt vernäht, so daß ein gedoppelter Hautlappen mit je einer Ernährungsbrücke am Arm und an der Brust resultiert. Die so entstandenen Hautdefekte werden sofort geschlossen. Nach 14 Tagen wird die Lappenbasis an der Brust partienweise durchtrennt und schließlich der am Arm hängende Doppellappen in den Defekt der Kinngegend unter Annähung der Haut und Schleimhaut an der der Lappenbasis entgegengesetzten halben Zirkumferenz

Digitized by Google
Original from UNIVERSITY OF CALIFORNIA
Generated on 2019-10-24 16:29 GMT / http://hdl.handle.net/2027/uc1.b3252768
Public Domain in the United States, Google-digitized / http://www.hathitrust.org/access_use#pd-us-google

eingenäht. Nach Anheilung der ersten Hälfte erfolgt die Einnähung des Restes. Jos. Kraus.

**Über den therapeutischen Einfluß der Röntgenstrahlen auf das Sklerom der tieferen Atemwege.** Von Lehm und Panczyszyn. (Aus dem laryngologischen Ambulatorium [Direktor Prof. Jurasz] und der medizinischen Klinik [Direktor Hofrat Prof. Gluzinski] in Lemberg.) (Przegląd Lekarski 1918, Nr. 43.)

Die sich immer mehr ausbreitende Endemie von Sklerom der oberen Luftwege (200 Fälle in nicht ganz $3^1/_2$ Jahren bloß an dem Lemberger laryngologischen Ambulatorium) veranlaßte die Autoren, sich mit der Behandlung der tieferen Formen dieser Krankheit zu befassen. Im Schuljahre 1913/14 wurden 22 Fälle von ausgebreiteten, mehrere Abschnitte der Luftwege einnehmenden skleromatösen Veränderungen, bei denen die Diagnose größtenteils auch bakteriologisch konstatiert werden konnte, der Behandlung mit Röntgenstrahlen unterworfen, deren Technik näher beschrieben wird. Die Patienten wurden täglich an verschiedenen Stellen abwechselnd beleuchtet, an einem Tag die Nase, am anderen der Pharynx, am folgenden die Trachea usw. Nach den ersten Sitzungen trat gewöhnlich Exazerbation der Erscheinungen auf, Hustenreiz, Atemnot, stärkere Sekretion usw., aber nur vorübergehend. Bald trat fortschreitende Besserung nicht nur der objektiven sondern auch der subjektiven Symptome auf, und diese Methode erwies sich selbst in vernachlässigten Fällen von Sklerom der tieferen Luftwege als das wirksamste von allen bis jetzt angewendeten Mitteln.

Aus den behandelten Stellen wurden kleine Stückchen der Schleimhaut exzidiert und vor, während und nach der Behandlung mikroskopisch untersucht. Die erhaltenen, durch beigefügte Zeichnungen dargestellten Bilder illustrieren die durch die Beleuchtung bewirkten Veränderungen. Wie die Erfahrung lehrte, hängt der Grad dieser Veränderungen ab von der Empfindlichkeit der behandelten Gewebe und von der Menge der absorbierten Strahlen. Im Gegensatz zu Brunner und Jakubowski, welche behaupten, daß die röntgenologische Methode nur bei skleromatösen Veränderungen der Lippen und der Nase, nicht aber bei tiefer gelegenen angewendet werden kann, heben die Autoren auf Grund der eigenen Beobachtungen die unfehlbare günstige Wirkung in jedem, selbst mit drohenden Erscheinungen verlaufenden Fall hervor. Seit einigen Monaten wenden die Autoren neben dieser Methode Injektionen von skleromatösem Impfstoff an und haben zu weiteren Versuchen ermutigende Resultate erhalten. Spira.

**Zur Behandlung der Diphtherie mit gewöhnlichem Pferdeserum.** Von E. Feer. (Aus der Universitäts-Kinderklinik in Zürich.) (Münch. med. Wschr. 1919. Nr. 13. S. 343.)

Bingel hat bekanntlich an einem sorgfältig und kritisch beobachteten großen Material des Braunschweiger Krankenhauses

Digitized by Google
Original from UNIVERSITY OF CALIFORNIA
Generated on 2019-10-24 16:29 GMT / http://hdl.handle.net/2027/uc1.b3252768
Public Domain in the United States, Google-digitized / http://www.hathitrust.org/access_use#pd-us-google

den Beweis zu erbringen gesucht, daß die Diphtherie gerade so gut durch gewöhnliches Pferdeserum als durch das antitoxische Diphtherieserum beeinflußt werde. Feer hat nun bei der Nachprüfung dieser Ansicht an dem Material der Züricher Kinderklinik eine eindeutige und überzeugende Überlegenheit des Di-Heilserums nachweisen können, so daß er sich zu der Frage berechtigt fühlt, ob Bingel nicht etwa Serum von ehemaligen Di-Pferden statt gewöhnlichem Serum erhalten hat, bzw. ob nicht bei seinen Versuchen oft Verwechslungen der beiden Serumarten unterlaufen sind.

Lawner.

**Erysipel, behandelt mit Diphtherieserum.** Von Dr. H. Roller, Winterthur. (Korrbl. f. Schw. Ärzte 1915. S. 789.)

Verf. publiziert einen Fall von bullösem Erysipel, das im Anschluß an eine nahezu vollständig geheilte Verbrennung unter hohem Fieber (41°) auftrat. Zwei Tage später unter andauernd hohen Temperaturen Injektion von 3000 AE Berner Diphtherieserum. Zwei Tage darauf neuerliche Injektion von 1500 AE. Am folgenden Tag wird eine Ampulle Elektrargol injiziert.

Auf die erste Injektion sistierte der exsudative Prozeß sofort, nach der zweiten Injektion verschwand jede Exsudation. Auf die Elektrargolinjektion kritischer Temperaturabfall. Haslinger.

**Zur Bekämpfung des Erysipels.** Von Ferd. Bähr, Hannover. (Zbl. f. Chir. 1917. S. 198).

Bei Eingriffen an Knochenfisteln, die zu Erysipel neigen, Jodtinkturpinselungen vom Tage vor der Operation und mehrere Tage nachher empfohlen; Jodgrenze wurde in einem Erysipelfalle nicht überschritten. A. Plenk.

**Zur Bekämpfung des Erysipels.** Von Primararzt Dr. Jos. Gregor, Wysetin, Mähren. (Zbl. f. Chir. 1917. S. 673.)

Im Anschluß an Bähr (Zbl. f. Chir. 1917. S. 198) wird über einen Fall berichtet, bei dem eine zufällig mehrfach jodierte Hautstelle von einem Gesichtserysipel verschont wurde. A. Plenk.

**Über Erysipelbehandlung.** Von Priv.-Doz. Dr. Wilhelm Nonnenbruch. (Aus der medizinischen Klinik Würzburg.) (Münch. med. Wschr. 1919. Nr. 7. S. 181.)

N. spricht sich für die einfache Behandlung des Erysipels mit Überschlägen von essigsaurer Tonerde aus, die den anderen in neuerer Zeit empfohlenen Methoden nicht nachstehe und jedenfalls den Vorteil der größeren Schonung des Patienten und seiner Haut besitzt, die sich rascher und unverfärbter wieder herzustellen pflege. Seine Erfahrungen erstrecken sich auf 139 Fälle und auf einen Zeitraum von etwa 8 Jahren. Lawner.

Digitized by Google
Original from UNIVERSITY OF CALIFORNIA
Generated on 2019-10-24 16:29 GMT / http://hdl.handle.net/2027/uc1.b3252768
Public Domain in the United States, Google-digitized / http://www.hathitrust.org/access_use#pd-us-google

**Lytussin, ein endermatisches Heilmittel gegen Lungentuberkulose.** Von Dr. Conrad Martin. (Med. Kl. 1915. H. 20.)

Lytussin ist ein verseiftes Guajakol, das außerdem in starker Konzentration Menthol, Kampfer und andere Mittel enthält. Die Anwendung geschieht durch Einreibung einer bestimmten Menge (1·7 *g* = 1 Meßglas) auf die Haut während 10 Minuten wie bei einer Schmierkur. Die Einreibungen werden 4- bis 6mal in der Woche durch 2 bis 3 Monate fortgesetzt. Verf. ist mit dem Mittel sehr zufrieden und sah in einer Reihe von Fällen selbst hohes Fieber verschwinden. Der Vorteil liegt darin, daß der Magendarmtrakt nicht belastet wird. Seemann.

**Über die Entstehung des Hustens und seine Bekämpfung mit Thyangolpastillen.** Von Dr. M. Gutstein. (Med. Kl. 1915. Nr. 47.)

Nach Brücke kann der Husten unter besonderen Umständen von jeder Stelle der Körperoberfläche ausgelöst werden. Auch von den inneren Organen aus (Leber, Milz, innere Genitalien, Magen, Perikard, Pleura) kann er hervorgerufen werden. An Häufigkeit treten diese Reizstellen gegenüber denen an den oberen Luftwegen zurück. Hustenlindernd wirkt das Morphium und seine Derivate, besonders das Kodein, es wirkt zentral, auf das Hustenzentrum in der Medulla selbst ein. Es liegt nun der Gedanke nahe, mit Umgehung des Zentrums, direkt auf die tussogenen Stellen einzuwirken. Nach Pollatschek lösen in 70% die obersten Luftwege den Husten aus. Ein Mittel, den Hustenreiz lokal zu bekämpfen, bietet uns das Anästhesin. Die von der Fabrik Dr. Theile, Mainz, erzeugten Thyangol-Pastillen (Anästhesin 0·03, Phenazetin 0·08, Thymol 0·0015, Menthol usw.) haben den Vorteil, daß sie beim Zergehen im Munde auf die Schleimhäute langsam einwirken und daß der herabfließende Speichel auch die Larynxhinterwand benetzt.

Die Thyangolpastillen leisten bei Bekämpfung des Hustens infolge Rachenerkrankungen und in einem großen Prozentsatz bei Erkrankungen der Lungen und Bronchien wertvolle Dienste; zuweilen beseitigen sie die Dysphagie bei Larynxtuberkulose. Seemann.

**Allotropin, ein neuer Urotropinersatz.** Von Prof. Dr. C. Bachem. (Med. Kl. 1918. Nr. 2.)

Allotropin ist eine Verbindung von Hexamethylentetramin mit Orthophosphorsäure. Seine Anwendung bietet, außer seiner leichten Löslichkeit und Ungiftigkeit, den Vorteil, daß es wegen seines hohen Säuregehaltes im Gegensatz zu Urotropin selbst in alkalischen Medien (Harn) imstande ist, Formaldehyd abzuspalten. Der Übergang in den Harn erfolgt schnell (10 bis 20 Minuten nach der Einnahme) und hält genügend lange an. Seemann.

**Atoxikokain.** Von Priv.-Doz. Dr. Hans Brun, Luzern. (Korrbl. f. Schw. Ärzte 1916. S. 1264.)

Die chemische Fabrik Zofingen, A.-G., stellt ein Atoxikokain her, das mit dem in Höchst erzeugten Novokain-Suprarenin identisch ist.

Digitized by Google
Original from UNIVERSITY OF CALIFORNIA
Generated on 2019-10-24 16:29 GMT / http://hdl.handle.net/2027/uc1.b3252768
Public Domain in the United States, Google-digitized / http://www.hathitrust.org/access_use#pd-us-google

Die Lösung kann 5 bis 8 Minuten ausgekocht werden, ohne an anästhesierender Wirkung einzubüßen. Nach dem Erkalten werden 15 Tropfen Adrenalin auf 100 $cm^3$ Lösung zugesetzt. Haslinger.

**Trypaflavin in der Chirurgie.** Von Oberstabsarzt d. R. Dr. Veit, seinerzeit beratender Chirurg der Militärverwaltung Rumänien. (Münch. med. Wschr. 1919. Nr. 14. S. 386.)

V. empfiehlt Trypaflavin als ausgezeichnetes Wundantiseptikum das jodfrei ist und vor dem Jod den Vorteil der Reiz- und Geruchlosigkeit besitzt. Es kann als Puder (5 auf Amyl. trit. und Bolus alb. aa ad 100), Gaze oder in Form von Lösung (1 : 1000), ferner in 1 % alkohol. Lösung als Ersatz des Jodanstriches vor Operationen verwendet werden. Die Gelbfärbung der Wäsche durch dieses Mittel schwindet durch mehrmaliges Waschen.

Lawner.

**Eine neue Stirnlampe.** Von Dr. J. Katz, Leipzig. (Med. Kl. 1916. Nr. 2.)

Der Verf. empfiehlt eine Stirnlampe, welche den Arzt unabhängig macht vom Vorhandensein einer Stromquelle. Die Stirnlampe besteht aus einer Stirnbinde aus Leder oder Gummiband, die an der Stirn eine Metallspange trägt. An dieser sind mittels Flügelschrauben zwei Haltegabeln angebracht, in welche eine elektrische Taschenlampe mit frontal gestellter Glühbirne angelegt wird.

Die einzelnen Teile dieser Stirnlampe sind leicht ersetzbar.

Belemer.

**Herstellung künstlicher Gesichtsprothesen vom Laboratoriumsdiener Klocke.** Von Prof. Passow. (Med. Kl. 1916. Nr 21.)

Ohrprothesen. Es wird ein Gipsabdruck von der Seite des fehlenden und vorhandenen Ohres gemacht. Aus diesem Negativ werden Positive aus Gips hergestellt. Auf dem Gipspositiv der kranken Seite wird aus Ton ein dem gesunden Ohr entsprechendes Modell gemacht, nach dem die endgültige Stückform gegossen wird. Ähnlich wird vorgegangen, wenn es sich um Ersatz anderer Gesichtsteile, wie Nasen oder Augen handelt. Die Prothesenmasse wird vom Pat. nach einem Rezept zusammengestellt. Sie besteht aus gebleichter Gelatine, Glyzerin, Zinkoxyd und Krappzinnober in Glyzerin. Zum Ansetzen der Prothesen wird Mastix in Äther aufgelöst verwendet. Um die Prothesen gegen Schweiß und Hitze unempfindlich zu machen, legt man sie auf 2 Minuten in 20% Formalinlösung.

Belemer.

## II. Nase und Nebenhöhlen.

**Corypinol — ein Schnupfenmittel.** Von Prof. H. Krause, Berlin (Med. Kl. 1915. Nr. 38.)

Korypinol ist eine Kombination von Koryfin (Äthylglykolsäureester des Menthols) mit Ol. pini pumilionis. Es wirkt sehr gut besonders bei unkomplizierten, nicht infektiösen Fällen von Schleimhautkatarrhen, in denen das Mittel in einem oder nur wenigen Tagen den Anfall coupieren kann.

Digitized by Google
Original from UNIVERSITY OF CALIFORNIA
Generated on 2019-10-24 16:29 GMT / http://hdl.handle.net/2027/uc1.b3252768
Public Domain in the United States, Google-digitized / http://www.hathitrust.org/access_use#pd-us-google

Anwendung: ein Watteträger mit Korypinol getränkt wird ein- bis zweistündlich in die Nase eingeführt. Erzeuger: Schäfersche Apotheke, Berlin, Kleistraße 34. Seemann.

**Über Nasen- und Gesichtsplastik.** Von Dr. med. F. Brüning (Bruns Beitr. z. kl. Chir. 112. 1918. S. 419).

Bei seitlichen Nasendefekten empfehle sich einfache Anfrischung und Naht nicht, da sie infolge Infektion nur teilweise oder gar nicht verheile, sie gebe auch entstellende eingezogene Narben. Daher nach breiter Anfrischung von Haut- und Schleimhautrand Schleimhautersatz durch Stirnhautlappen; bei schmalem Defekt werden darüber die mobilisierten Hautränder vereinigt, der Lappenstiel am oberen Defektrand nach 3 Wochen durchtrennt. Bei breiten Defekten wird in einem 2. Akte nach 3 Wochen der Stirnhautlappen nach Anfrischung der Granulationen nach abwärts gedoppelt und mit der Haut vernäht, in einem 3. Akte nach weiteren 3 Wochen Durchtrennung der Umschlagfalte und Einnähung der beiden Blätter in den angefrischten oberen Defektrand. Beschreibung von 3 derartigen Fällen mit Bildern und Zeichnungen. In einem 4. Falle wurde mangels an Material (ausgedehnte Narbenbildung der Stirn- und Wangenhaut) mit Erfolg die italienische Methode zum Ersatz von Defekt des Naseninneren und der seitlichen Nase verwendet.

A. Plenk.

**Nasenscheidewandperforationen.** Von Dr. F. Diebold, Zürich. (Korrbl. f. Schw. Ärzte 1915. S. 111.)

Verf. weist darauf hin, daß bleibende Septumperforationen nach submuköser Resektion häufig als gleichgültig betrachtet werden, obwohl sie unter gewissen Umständen Beschwerden machen können. Für das Zustandekommen einer Perforation ist Bedingung, daß eine durchlochte Stelle in dem einen Schleimhautblatte nach beendeter Operation eben auf ein Loch im anderen Blatte zu liegen kommt. Wenn die Perforation den Durchmesser des Querschnittes einer Bohne nicht übersteigt und Nase und Nebenhöhlen gesund sind, so erwächst für den Pat. kein Schaden. Anders aber bei häufigen Katarrhen und zäher eitriger Absonderung. Ist der hintere Nasenteil entweder von Natur oder durch katarrhalische Schwellung auf der einen Seite etwas verengt, so passiert die Luft natürlich leichter durch die andere Choane. An der Perforation spaltet sich die Ausatmungsluft in einen durch die Öffnung der gleichseitigen weiteren Nasenhöhle und in einen durch die Perforation hindurch und durch das Loch der anderen Nasenseite austretenden Teil. Daß durch die engere Nasenseite weniger Luft durchströmt, kann der Pat. kaum merken, denn verschließt er die Öffnung der weiteren Seite, um die Luft durch die engere zu treiben, so fließt hier nicht nur die Luft der engeren Seite, sondern auch Luft, die durch die Perforation von der weiteren Nasenhöhle herüberströmt, aus. Die Luft aber hinter der Perforation bewegt sich in der verengten Seite seit Bestehen der Perforation viel weniger

Digitized by Google
Original from UNIVERSITY OF CALIFORNIA
Generated on 2019-10-24 16:29 GMT / http://hdl.handle.net/2027/uc1.b3252768
Public Domain in the United States, Google-digitized / http://www.hathitrust.org/access_use#pd-us-google

gegenüber der weiteren Seite als vor der Entstehung der Perforation. Die Folge davon ist das Unvermögen, die hinter der Perforation gelegene enge Nasenseite genügend beim Schneuzakte zu reinigen. Bei temporärer oder konstanter Eiterung, verschiedener Lumenweite der Nase durch temporäre oder konstante Schwellung in einer Nasenseite nach hinten zu und relativ großer Perforationsöffnung bleibt das Sekret oft zu lange liegen und wird fötid. Für das Zustandekommen einer dauernden Perforation ist von Bedeutung, daß 2 korrespondierende Stellen durchlöchert oder geschädigt werden. Das Größerwerden der anfänglich oft ganz kleinen Perforationsöffnung beruht auf Retraktion der durchschnittenen Gewebefasern, denen kein Gegenzug mehr geleistet wird. Liegt aber das durchlöcherte Schleimhautblatt auf dem wenigstens an der der Perforationsöffnung korrespondierenden Stelle unverletzten anderen Schleimhautblatte an, dann sind dadurch die Wundränder an dem unversehrten Schleimhautblatt festgeklebt, wodurch einem Auseinanderweichen entgegengewirkt wird und dem vom Rande der Perforationsöffnung ausgehenden Granulationsgewebe eine Stütze geboten ist.

Von dieser Überlegung ausgehend, setzte Verf. gelegentlich einer Doppelperforation eine exzidierte Knorpelplatte zwischen die beiden Schleimhautblätter, so daß die Perforation gedeckt war und adaptierte die Wundränder durch Tamponade. Die noch am 2. Tage nach Entfernung der Tamponade sichtbaren Knorpelflächen waren am 7. Tage bereits von Schleimhaut überzogen. Verf. meint, daß man so auch alte Perforationen zum Verschluß bringen könnte. Haslinger.

**Über einen Fall von kapillarem Haemangioendotheliom im mittleren Nasengang mit besonderer Berücksichtigung seiner Genese.** Von Dr. Ilse Knauer, Assistentin der Klinik. (Aus der Universitätsklinik f. Ohren-, Nasen- und Kehlkopfkrankheiten in Jena.) (Arch. f. Ohren-, Nasen- und Kehlkopfhlk. 105. Bd. 1/2.H.)

Metamorphose eines Schleimpolypen, dadurch zustande gekommen, daß an der Insertionsstelle des Polypen eine geringe Achsendrehung des Stiels eingetreten ist, die wohl die nachgiebigen dünnen Venen, nicht aber die tiefer gelegenen starrwandigen Arterien komprimierte. Ausführliche Beschreibung des Falls und seines histologischen Befundes. Ernst Urbantschitsch.

**Der bildnerische Ersatz der ganzen Nase (Rhinoplastica totalis) nach v. Hacker.** Von Dr. Lujo Kolin und Dr. Hermann Schmerz. (Beitr. z. klin. Chir. 99. 1916. S. 588.)

Nach eingehender Beschreibung und Kritik der Operationsmethoden von Schimmelbusch und Lexer und Besprechung der sonst angewendeten Methoden totaler Rhinoplastik, Beschreibung der von v. Hacker seit zirka 30 Jahren angewendeten Methode, deren Resultate von keiner anderen bisher erreicht seien; sie benützt einen Hautperiostknochenlappen aus der Stirne nach König, ihre Eigen-

Digitized by Google
Original from UNIVERSITY OF CALIFORNIA
Generated on 2019-10-24 16:29 GMT / http://hdl.handle.net/2027/uc1.b3252768
Public Domain in the United States, Google-digitized / http://www.hathitrust.org/access_use#pd-us-google

tümlichkeiten sind Bildung einer knöchernen Septumstütze, die in den Oberkieferknochen (Spina nas. inf.) eingepflanzt wird, schmaler, auf die Kante gestellter Knochenspan für den Nasenrücken und Hautdoppelung bloß am Introitus. Bezüglich der genaueren Technik der Methode, ihrer Modifikationen sowie ihrer Voraussetzungen muß auf das Original verwiesen werden. Als besondere Vorzüge werden kürzeste Behandlungsdauer, da nur zwei Operationsakte erforderlich, sowie hervorragende kosmetische Resultate hervorgehoben. Skizzen, 9 Krankengeschichten, Photographien. A. Plenk.

**Osteophlebtis der Schädelknochen mit perakutem Verlauf bei akuter Entzündung der Stirnhöhle.** Von F. Hogewind, Arzt. (Aus der Abteilung f. Ohren-, Nasen- und Kehlkopfkrankheiten des St. Antonius-Krankenhauses in Utrecht [Leiter Dr. C. E. Benjamins].) (Arch. f. Ohren-, Nasen- und Kehlkopfhlk. 105. Bd. 1/2 H.)

Der Autor berichtet über einen Fall von Ausdehnung der eitrigen Entzündung der Stirnhöhle entlang den Venen und Kanälen der Knochen des Schädeldaches. Genaue Krankengeschichte mit Mitteilung des mikroskopischen Befundes. Ernst Urbantschitsch.

**Ein seltenes Osteom der Stirnhöhle und Siebbeinzellen.** Von Dr. Stolpe, Quedlinburg a. H. (Arch. f. Ohren-, Nasen- u. Kehlkopfhlk. 105. Bd., 1./2. H.)

Verf. bringt und bespricht die Krankengeschichte eines seltenen Falls von operiertem Osteom der Stirnhöhle und der Siebbeinzellen und zeigt, daß Osteome der Nebenhöhlen, sobald sie als solche erkannt sind, sofort zu operieren sind, andernfalls eine Gefahr für das Auge und für das Leben des Patienten eintritt.

Ernst Urbantschitsch.

**Zur Diagnose und Behandlung der Nasenhöhlenentzündungen.** Von Dr. F. Diebold, Zürich. (Korrbl. f. Schw. Ärzte 1915. S. 1025.)

Verf. weist einleitend darauf, daß chronische Entzündungen der Nase und ihrer Nebenhöhlen unter Umständen sehr verschieden auftreten und verlaufen und sieht den Grund dafür in der individuell verschiedenen Schleimhautstruktur in Verbindung mit der allgemeinen zirkulatorischen und nervösen Verfassung des einzelnen. Nebenbei spielen auch die physikalischen Eigenschaften des Sekretes und der umgebenden Luft eine große Rolle. So ist es möglich, daß ganz gewöhnliche objektive Entzündungssymptome nicht zur Entstehung kommen und man lediglich aus der pathologischen Funktion der Schleimhaut Schlüsse ziehen muß. Von diesem Standpunkt betrachtet Verf. in seiner weiteren Ausführung die Nebenhöhlendiagnose: Das hauptsächlichste Symptom einer Nebenhöhleneiterung ist die qualitativ und quantitativ veränderte Sekretion. Besonders verdächtig ist die Konstanz der Sekretion, wobei einseitig pathologische Absonderung den Verdacht einer Nebenhöhlenerkrankung erhöht.

Digitized by Google
Original from UNIVERSITY OF CALIFORNIA
Generated on 2019-10-24 16:29 GMT / http://hdl.handle.net/2027/uc1.b3252768
Public Domain in the United States, Google-digitized / http://www.hathitrust.org/access_use#pd-us-google

Die Menge des Sekretes läßt keinen Schluß auf die erkrankte Höhle zu, da kleine große Mengen Eiters produzieren können und umgekehrt.

Der Schmerz und seine Lokalisation spielt keine große Rolle in der Diagnosestellung, denn es kann z. B. eine geringe Deviation des oberen Septums den Dachraum der Nase verengen und bei leichtem allgemeinen Katarrh einen typischen Stirnhöhlenschmerz mit Druckempfindlichkeit erzeugen.

Sicher gilt die Diagnose einer Nebenhöhleneiterung, wenn man den Eiter aus dem Ostium der Höhle fließen sieht. Bei reichlicher Sekretion ist die Herkunft meist nicht unschwer zu eruieren, anders aber, wenn sie wegen der Geringfügigkeit der Entzündung stark verringert ist, wie dies bei chronischen Fällen oft zutrifft oder aber das Sekret an sich unsichtbar ist. In diesen Fällen zeigen oft nur das sukkulente, ödematöse Aussehen der von Sekret häufig überflossenen Schleimhautpartien den Weg, den das Sekret genommen hat.

An den Stellen, an denen das Sekret immer wieder anklebt, nimmt die durch die reizende Wirkung desselben entstandene Entzündung von vornherein einen regressiven Verlauf und es entstehen lokale Gewebsatrophien.

Die Durchleuchtung der Nebenhöhlen ist nur von bedingtem diagnostischem Wert, da Nebenhöhleneiter an sich die Strahlen ungeschwächt passieren läßt und nur verdickter Knochen und fibrös entartete Schleimhaut Schatten werfen.

Des weiteren bespricht Verf. ein Verfahren, mit einem Anilinfarbstoff, dem Hexaäthylviolett, das Sekret an seinem Entstehungsort zu färben. Dieser Farbstoff ist für den Organismus vollständig reizlos und unschädlich, kann sicher in die Sekretquelle gebracht werden, tingiert das Sekret gut und überträgt im Kontakt mit anderswoher kommenden Sekret seine Farbe nicht.

Die Farbmethode ist mit Vorteil überall dort anzuwenden, wo das Sekret sehr spärlich erscheint, so daß es kaum als Nebenhöhlensekret imponiert. Ganz besonders gute Resultate gibt die Quellenfärbung bei farblosem, glasigem Sekret, wie es häufig bei Ozaena beobachtet werden kann. Aber auch bei stark sezernierenden Nebenhöhlen, deren Ostien nahe aneinanderliegen, kann man oft rasch Klarheit schaffen, aus welchem Ostium hauptsächlich oder allein das Sekret stammt, besonders bei der Differentialdiagnose zwischen Stirnhöhle und vorderem Siebbein, Keilbeinhöhle und hinterem Siebbein. Diese Untersuchung hat zudem den großen technischen Vorteil, daß sich das Hexaäthyl leicht und sicher in die vorderste und hinterste der Nebenhöhlen einführen läßt.

Weiters wird die Farbmethode zur Eruierung der Herkunft eines Pyosinus der Oberkieferhöhle, des Zusammenhanges eines Oberkieferhöhlenempyems mit einer Zahnfistel verwendet. So gelingt auch häufig

Digitized by Google
Original from UNIVERSITY OF CALIFORNIA
Generated on 2019-10-24 16:32 GMT / http://hdl.handle.net/2027/uc1.b3252768
Public Domain in the United States, Google-digitized / http://www.hathitrust.org/access_use#pd-us-google

der Nachweis der Quelle des Hals- und Nasensekretes, das oft der Grund für eine chronische Pharyngitis oder Laryngitis ist.

Bei der Verwendung des Hexaäthyls zu diagnostischen Zwecken zeigt sich oftmals auch eine therapeutisch günstige Wirkung, so rasches Schleimigwerden des Sekretes, Abnahme desselben und Wegbleiben des Foetors. Haslinger.

**Über Geruchsstörungen nach Katarrhen der Nasenhöhle.** (Zum gleichnamigen Artikel von F. B. Hofmann in Nr. 49 von 1918.) (Von Dr. Schirmer, Spezialarzt für innere Krankheiten und Badearzt in Bad Salzschlirf.) (Münch. med. Wschr. 1919. Nr. 8. S. 214.)

Sch. beobachtete an sich nach einem Nasenkatarrh einen ähnlichen Defekt des Geruchsinnes, wie ihn Hofmann beschrieben. Erst nach 12 bis 15 Monaten fing er an unangenehme Gerüche zu empfinden und im Laufe von Jahren konnte er Gerüche, die ihm von früher her bekannt waren, noch immer nicht erkennen, wobei in jeder der beiden Nasenhöhlen eine andere Empfindung ausgelöst wurde. Lawner.

**Eine neue Methode zur operativen Behandlung der doppelseitigen Hasenscharte mit prominentem Zwischenkiefer.** (Vorläufige Mitteilung.) Von Dr. Herrmann Matti, Bern. (Zbl. f. Chir. 1917. S. 859.)

Nach Rücklagerung des Zwischenkiefers wird das gedoppelte Philtrum zur Verlängerung des Nasenseptums gebraucht, die Lippenseitenteile vernäht. Einzelheiten und Skizzen siehe in der Originalarbeit.

Nachtrag zu dieser Mitteilung (Zbl. f. Chir. 1917. S. 1053).

Anerkennung der teilweisen Priorität von Reich. (Zbl. f. Chir. 1911. S. 25.) A. Plenk.

**Tödliche Luftembolie nach Lufteinblasung in die Oberkieferhöhle.** Von Dr. Friedrich Neugebauer, Mährisch-Ostrau. (Zbl. f. Chir. 1917. Nr. 7. S. 140.)

Nach glatter Probepunktion der rechten Kieferhöhle und Lufteinblasung Ohnmacht mit Konvulsionen, gerötetem, vorübergehend zyanotischem Gesicht, langsamem kräftigen arhythmischen Puls. Tod nach etwa 1 Stunde nach vorübergehender Besserung. Obduktion ergab Luftembolie. Verf. glaubt die Mehrzahl der üblen Zufälle während der Punktion wegen der Ähnlichkeit der beschriebenen Krankheitsbilder auf Luftembolie beziehen zu können und warnt vor der Lufteinblasung in Körperhöhlen. A. Plenk.

### III. Mundhöhle, Rachen, Nasenrachen, Hypophyse.

**Einige Bemerkungen über einen Fall von rezidivierendem Herpes (Aphten) der Mundschleimhaut.** Von Doz. Dr. Tieche. (Korrbl. f. Schw. Ärzte 1916. S. 1037.)

Verf. bemerkt, daß man Eruptionen harmloser Natur auf der Mundschleimhaut von aphthösem Charakter, die trotz Therapie immer



Digitized by Google
Original from UNIVERSITY OF CALIFORNIA
Generated on 2019-10-24 16:29 GMT / http://hdl.handle.net/2027/uc1.b3252768
Public Domain in the United States, Google-digitized / http://www.hathitrust.org/access_use#pd-us-google

wieder rezidivieren, häufig beobachten kann, selten aber Fälle von aphthösen Prozessen, die ihre Lokalisation oft wechseln, geschwürigen Zerfall zeigen und das Allgemeinbefinden ungünstig beeinflussen. Schwierig sei die Differentialdiagnose zwischen Stomatitis herpetica und Stomatitis catarrhalis, besonders bei Fehlen des für Herpes typischen präeruptiven Stadiums, das sich in brennenden Sensationen, darauffolgender Rötung und Exkoriation der Schleimhaut äußert. Der publizierte Fall, der sich als typische aphthöse Erkrankung präsentierte, die immer vor Eintritt der Periode zum Ausbruch kam, wurde nach vorhergegangener, erfolgloser lokaler Behandlung durch Salizylpräparate, Injektion von Eigenserum, Zufuhr von Arsen vergeblich zu beeinflussen getrachtet. Schließlich gelang es, durch Verabreichung von 1·0 *g* Atophan mehrere Tage hindurch vor Eintritt der Menses die Eruption dauernd zu verhindern. Haslinger.

**Zum Verschluß großer traumatischer Gaumendefekte.** Von K. Schläpfer. (Beitr. z. kl. Chir. Bd. 109, 1918.)

Verf. gibt in einer ausführlichen Arbeit, welche sich zu einem kurzen Referat nicht eignet, eine Übersicht über die bis dahin bekannten Methoden zum plastischen Verschluß großer, traumatischer Gaumendefekte und beschreibt an der Hand eines ausführlich geschilderten, von Payr in 6 Sitzungen operierten Falls eine neue, von Payr inaugurierte Methode. Es wurde bei fast vollständig fehlendem harten Gaumen ein großer Israelscher Halshautlappen gebildet und derselbe durch einen Schlitz in der Wange in den Defekt hineingezogen. Das Bestreben war dabei, eine doppelte Ernährungsbasis, von Hals und Wange, zu gewinnen. Doch wurde der im Mund liegende Teil nekrotisch. Das Ziel, den außen befindlichen Teil des Israelschen Lappens nach Durchtrennung der Halsbasis zu erhalten, gelang; doch endete der Versuch, diesen Lappenteil unter Benutzung des Wangenschlitzes in den Gaumendefekt hineinzuschlagen und einzuheilen, mit Nekrose desselben. Schließlich mußten die Reste des Lappens entfernt werden und Pat. wurde mit einem Obturator entlassen. Jos. Kraus.

**Der Drüsenkrebs des harten Gaumens.** Von G. Bönninghaus. (Beitr. z. kl. Chir. 111. S. 215.)

Verf. gibt an der Hand von 19 Fällen eine ausführliche Darstellung dieser Neubildung, welche histologisch als Zylindrome (13) und Adenokarzinome (6) zu klassifizieren sind. Verf. unterscheidet ein gutartiges Stadium, während dessen der oft bis Hühnerei große Tumor nur mechanische Beschwerden macht, von normaler Schleimhaut bedeckt und am Knochen verschieblich ist, von dem malignen Stadium, wo das schrankenlose Wachstum, merkwürdigerweise zuerst gegen den Knochen (dem Punkt des größten Widerstandes) einsetzt. Plötzliches Wachstum weist hin auf eintretende Malignität des oft

Digitized by Google
Original from UNIVERSITY OF CALIFORNIA
Generated on 2019-10-24 16:29 GMT / http://hdl.handle.net/2027/uc1.b3252768
Public Domain in the United States, Google-digitized / http://www.hathitrust.org/access_use#pd-us-google

viele Jahre stationär bleibenden Tumors. Im allgemeinen ist der Tumor relativ gutartig, und die Therapie muß die Zeit des benignen Stadiums zur operativen Entfernung benutzen. Jos. Kraus.

**Peritonsillitis und Peritonsillarabszess.** Erfahrungen bei 80 Operationen nach meiner Methode. Von Dr. Levinger, München. (Münch. med. Wschr. 1919. Nr. 12. S. 323.)

L. hat die von ihm schon im Jahre 1914 beschriebene Operationsmethode — obere Mandelpolresektion — in 80 Fällen von akuter, subakuter Peritonsillitis und Peritonsillarabszeß angewendet und empfiehlt sie als einen völlig ungefährlichen Eingriff, der die rascheste Heilung sichert und beim habituellen Peritonsillarabszeß auch die Rezidivmöglichkeit beseitigt. Für den operativen Eingriff wird zuerst der hintere, dann der vordere Gaumenbogen mit 2% Novokainsuprareninlösung infiltriert, hierauf erfolgt eine oberflächliche Inzision entlang dem Rande des vorderen Gaumenbogens vom oberen Ende bis zur Mitte desselben; nun wird das obere Mandeldrittel stumpf extrakapsulär abgelöst, zwischen den Gaumenbogen luxiert und vom hinteren Bogen stumpf abgetrennt. Der mit einer Faßzange medialwärts gezogene obere Tonsillenteil wird hierauf mit einer Nasenschere unterhalb der Faßzange abgeschnitten.

Zur Begründung dieser Operationsmethode hat L. schon seinerzeit den Umstand herangezogen, daß die Regio supratonsillaris in den überwiegend meisten Fällen den Ausgangspunkt und Sitz der Peritonsillarabszesse bildet.

Gegenüber der totalen Tonsillektomie habe die Methode den Vorzug, daß der Patient während der Operation und postoperativ unvergleichlich weniger belästigt wird und daß die Gefahr der Blutung und Nachblutung vermieden wird, weil das obere Tonsillendrittel mit Blutgefäßen äußerst gering versorgt ist. (Lund.)

Lawner.

**Das Hineinwachsen adenoiden Gewebes in die Gaumenmandelnischen nach Tonsillektomie.** Von Dr. Walter Klestadt, I. Assistent der Universitäts-Ohrenklinik, Breslau. (Münch. med. Wschr. 1919. Nr. 16. S. 436.)

K. hat an sämtlichen von ihm in den letzten Jahren radikal operierten Fällen von Gaumenmandeln die Erscheinung beobachtet, daß sich die Mandelnischen bei den erwachsenen Personen (zwischen 18 und 35 Jahren) mehr oder weniger mit lymphatischem Gewebe ausgefüllt haben, welches vom Zungengrunde her nach oben hinauf zog. Dieses Hinaufwachsen des adenoiden Gewebes faßt K. als aktives Hinaufkriechen auf, während in der späteren Folge, wo die Gaumenbogen wieder näher aneinander herantreten, der Gewebszug dazu beitragen mag, das adenoide Gewebe in die Bucht hinaufzuziehen.

Er charakterisiert das Aussehen dieser sekundären „Mandel“ als anfangs fleischig, gefaltet, ohne räumliche Abgrenzung und ohne sichtbare Lakunen. Über ihr späteres Verhalten, ihre Empfänglichkeit



Digitized by Google
Original from UNIVERSITY OF CALIFORNIA
Generated on 2019-10-24 16:29 GMT / http://hdl.handle.net/2027/uc1.b3252768
Public Domain in the United States, Google-digitized / http://www.hathitrust.org/access_use#pd-us-google

für neue Infektionen und ihre funktionelle Tätigkeit vermag er vorläufig noch nichts zu sagen und möchte darum das Studium der Fälle in der Zeit nach gelungener Operation anregen. Möglicherweise kann die Kenntnis des Verhaltens dieses reparativ erscheinenden lymphatischen Gewebes in physiologischer und pathologischer Hinsicht eine Grundlage geben zur Abschätzung der vielfach angegebenen Beeinträchtigung der Sprache und der Singstimme infolge der Tonsillektomie. Lawner.

**Der klinische Nachweis der okkulten Herdquelle bei Infektionskrankheiten durch Tonsillenmassage.** Von Dr. Müller. (Med. Kl. 1916. Nr. 19.)

Eine ganze Reihe von infektiösen Erkrankungen wird durch immer wiederkehrende Infektion von den Tonsillenkrypten hervorgerufen, ohne daß die Tonsillen sinnfällige krankhafte Veränderungen aufweisen müssen. Zur Feststellung dieser Tatsache macht der Verf. den Vorschlag, durch Massage der Tonsillen eine Fieberreaktion hervorzurufen, um den Nachweis zu liefern, daß im gegebenen Falle die Tonsille den ätiologischen Faktor für die allgemeine Erkrankung bildet. Der Vorgang ist folgender: 24 Stunden vorher werden 2stündige Temperatur- und Pulsmessungen gemacht (womöglich im fieberfreien Intervall oder während einer Febris continua). Nach der Massage treten 2 bis 3 Stunden, spätestens 36 Stunden Erhöhung der Temperatur und Pulszahl auf, als Beweis dessen, daß die Tonsille in diesen Fällen die Infektionsquelle bildet.

Das Ausbleiben der Reaktion spricht nicht dagegen.

Belemer.

**Über Hyperkeratosis lacunaris.** Von Priv.-Doz. Dr. Ernst Urbantschitsch Wien. (Med. Kl. 1915. Nr. 45.)

Diese Erkrankung ist verhältnismäßig selten und hat in ihrem Aussehen eine gewisse Ähnlichkeit mit der Angina lacunaris. Verf. sah in einem Falle eine günstige Einwirkung von 2% Methylenblausilberlösung in unmittelbarem Anschluß an die Extraktion zahlreicher Hornstacheln. Seemann.

**Über die Behandlung der tuberkulösen Schleimhautgeschwüre mit Röntgenstrahlen, zugleich ein Beitrag zur Freundschen Röntgentherapie der chirurgischen Tuberkulose.** Von Dr. Hermann Schmerz. (Beitr. z. kl. Chir. 110. S. 139.)

Nach einem kurzen Überblick über die gebräuchlichen therapeutischen Maßnahmen zur Bekämpfung der tuberkulösen Schleimhauterkrankungen und Beseitigung der großen Gefahr der Dysphagie beschreibt Verf. einen Fall von Tuberkulose der Zunge, welcher röntgenbestrahlt und in 6 Sitzungen (in Abständen von 2 bis 6 Tagen je 1 Minute) nach 1monatlicher Behandlungsdauer geheilt wurde. Nach jeder Bestrahlung schwanden unter dem Eintritt von Wärmegefühl die quälenden Schmerzen, so daß Pat. normal essen konnte. Dauer dieser Wirkung allerdings nur höchstens 2 Tage, worauf wiederum

Digitized by Google
Original from UNIVERSITY OF CALIFORNIA
Generated on 2019-10-24 16:32 GMT / http://hdl.handle.net/2027/uc1.b3252768
Public Domain in the United States, Google-digitized / http://www.hathitrust.org/access_use#pd-us-google

bestrahlt wurde. Pat. erhielt 4 Monate nach der letzten Sitzung 4 prophylaktische Bestrahlungen, ist seither geheilt. Jos. Kraus.

**Zur operativen Behandlung der Parotisfisteln nach Schußverletzungen.** Von Prof. Georg Perthes, Tübingen. (Zbl. f. Chir. 1917. S. 257.)

*a*) Parotisgangfistel: gut bewährt Kuttners Fistelverlagerung und falls zentraler Duktusanteil nicht ausführbar, Verlagerung der ganzen duktusführenden Narbe mit Hautsaum in die Mundschleimhaut.

*b*) Parotisdrüsenfistel, permanent, wurde durch Bildung einer Epidermisröhre zwischen dem mundwärts gelegenen Gangteil und der Fistel geheilt, indem ein Seidenfaden durch den dist. Teil des durchschossenen Ganges zur Fistel subkutan gezogen wurde, der mit Thierschläppchen umwickelt war.

*c*) Speichel-Nasenfistel: Ausfluß des Parotisspeichels aus einem Nasenloch nach Radikaloperation der betreffenden Kieferhöhle mit großem Fenster nach der Wangentasche, wobei die Duktusmündung durch Narbenzug in die Kieferhöhle mündete. Operation: Lösung des Duktus, Verschluß des Kieferhöhlenfensters durch Schleimhautlappen. 2 Fälle beobachtet, 1 operiert und geheilt. A. Plenk.

**Zur Behandlung von Parotisfisteln durch Entnervung der Drüse.** Von Dr. med. Fritz Tromp. (Zbl. f. Chir. 1917, S. 1033.)

Verf. empfiehlt als Ultimum refugium das Verfahren von Leriche (Zbl. f. Chir. 1914. Nr. 18): Aufsuchung des N. auriculotempor. zwischen a. tempor. und Ohr, Freilegung des Nerven bis zum Proc. condyloideus, Herausdrehen des zentralen Endes. 3 eigene Fälle geheilt, in einem dauerte die Sekretion noch 3 Wochen. Es resultiert auch taubes Gefühl der Schläfenhaut und Trockenheit derselben Mundseite, auch vorübergehende Schmerzen im Kiefergelenk.
A. Plenk.

## IV. Kehlkopf.

**Ein Beitrag zu den Schußverletzungen des Kehlkopfes und der Luftröhre im Felde.** Von Dr. Wildegans. (Beitr. z. klin. Chir. 112. 1918. S. 601.)

Kehlkopf- und Luftröhrenverletzungen sind gegen frühere Kriege häufiger. Verf. beobachtete 16 Kehlkopf- und 8 Tracheaverletzungen, von jenen 14, von diesen 7 penetrierend. Gestorben sind 5, jedoch alle an Nebenverletzungen. Tracheotomiert wurde 10mal, davon 6mal bei Tracheaschüssen. Nebenverletzungen betrafen Ösophagus 2mal, Jugul. int. 1mal, V. anon. 1mal, A. thyr. 1mal, Lungenspitzen 3mal, sonstige Organe 5mal. Fast alle Fälle sind Flankenschüsse. Direkte Verletzungsfolgen sind meist unbedeutende Blutung, Bluthusten, nicht selten Bewußtlosigkeit und meist sofortige Atemnot, verursacht durch mechanische Verlegung, vasomotorische Schwellungszustände (traumatisches Glottisödem), Blutaspiration, Mediastinalemphysem; auch bei nicht penetrierender Verletzung durch

Digitized by Google
Original from UNIVERSITY OF CALIFORNIA
Generated on 2019-10-24 16:30 GMT / http://hdl.handle.net/2027/uc1.b3252768
Public Domain in the United States, Google-digitized / http://www.hathitrust.org/access_use#pd-us-google

submuköses Hämatom, Steckgeschoß. Sprachstörungen sind fast stets vorhanden und meist mechanisch bedingt, selten durch Rekurrenslähmung. Volle Aphonie ist meist vorübergehend; Laryngoskopie ist in den ersten Tagen wegen Reizung zu vermeiden. Im Verlaufe kann sich in jedem Stadium Dyspnoe bis zur drohenden Erstickung plötzlich entwickeln. Infektion ist bei Gewehrschuß selten, bei Shrapnell häufiger, bei Granatsplittern die Regel. Sie bewirkt peri- und endolaryngo-tracheale eitrige Prozesse mit Neigung zu Senkungen. Ihre Folgen sind Asphyxie (entzündliche Glottisödem) und septische Prozesse (tiefe Halsphlegmone, Thrombophlebitis, Mediastinitis). Aspiration tritt besonders bei destruierenden Granatverletzungen und bei gleichzeitiger Pharynx-Ösophagusverletzung (lokaler Wundschmerz, manchmal in die Magengegend verlegt, Singultus, Blutbrechen) ein, bewirkt häufig putride Bronchitis, gangräneszierende Pneumonie. Breit offene große Wunden sind weniger gefährlich bezüglich der Aspiration. Die anatomischen Läsionen gehen vom einfachen Lochschuß bis zu ausgedehnter Destruktion, letztere meist bei Tangentialschuß und Granatverletzung; die Verletzung ist um so gefährlicher, je weiter nach hinten sie liegt, wegen der Nebenverletzungen: große Gefäße (Nachblutung, Thrombophlebitis) und Ösophagus (jauchige Wundinfektion fast stets, häufig Mediastinitis). Häufig sind Pleurakuppen und Lungenspitzen betroffen (Hämothorax). Die Diagnose der Larynx-Tracheaverletzungen ist meist leicht, schwer manchmal in der ersten Zeit die Unterscheidung von reinen Ösophagusverletzungen. Die physiologischen Reibegeräusche bei Verschiebung des Kehlkopfes können täuschen. Die Therapie besteht neben Überwachung und Pflege gegebenenfalls in Tracheotomie, bei Destruktion wird gleichzeitig das zertrümmerte Luftrohr (mangels an Thostbolzen) tamponiert. Gegenwärtig ist die prophylaktische Tracheotomie zu Unrecht allgemein verlassen; sie ermöglicht schwierigen Abtransport, schützt nicht nur vor Erstickung, sondern verhindert durch Ruhigstellung Blutung, Emphysem, sowie Aspiration von Wundsekret und ermöglicht Desinfektion des Respirationstraktes durch Inhalation, und gibt bessere Prognose als die Nottracheotomie. Für das Feld ist quere Tracheotomie (leichtes Klaffen), bei voraussichtlich längerem Tragen der Kanüle elliptische Exzission nach Thost zu empfehlen, im Notfalle Cricotracheotomie eventuell mit Troicart (Botey), weniger Einführen der Kanüle durch den Schußkanal (zur Verth.). Indikationen sind: Blutansammlungen der Luftwege bei ungenügender Expektoration und starkem Hustenreiz, zunehmendes Zellgewebsemphysem, wachsende Dyspnoe, Infektion mit Phlegmone, destruierende Läsionen, Steckschüsse der Luftwege. Bei Infektion frühzeitiger Eingriff, besonders bei Ösophagusverletzungen. Bei diesen Freilegung der Verletzung, womöglich links, Dauerkatheter durch die Nase (kein Einnähen des Ösophagus in die Hautwunde)

Digitized by Google
Original from UNIVERSITY OF CALIFORNIA
Generated on 2019-10-24 16:30 GMT / http://hdl.handle.net/2027/uc1.b3252768
Public Domain in the United States, Google-digitized / http://www.hathitrust.org/access_use#pd-us-google

horizontale Lagerung, rektale und subkutane Ernährung, eventuell Gastrostomie. Bei fortschreitender Halsphlegmone wird Mediastinotomie nach Gluck (Durchtrennung des M. sterocleidomast. und m. omohyoid. der kranken Seite) empfohlen. A. Plenk.

**Über plastischen Ersatz von Kehlkopf-Luftröhrendefekten.** Von Priv.-Doz. Dr. W. Capelle. (Beitr. z. klin. Chir. 99. 1916. S. 403.)

Ausgedehntere vorspringende Narbenmassen und Defekte des eigentlichen Kehlkopf-Luftröhrengerüstes verhindern (außer in der Wachstumsperiode) ein Dauerresultat der Bougiebehandlung durch Verlust der Eigensteifung des Luftrohres und zwingen zu operativem Gewebsersatz, wenn man die schweren Nachteile der Dauerkanüle oder ständiges Bougieren vermeiden will. Das idealste Verfahren ist quere (Küster) oder bajonettförmige (Colley) Resektion, nur an der Trachea bei geringer, individueller verschiedener Narbenhöhe anwendbar. Bei Defekten (Stenosen) der Larynx- und Tracheavorderwand von wenig beschränkter Länge, aber höchstens $^1/_3$ Zirkumferenz Breite, kommt freie Faszienplastik nach Hohmeier oder gestielter Hautknorpellappen der Schildknorpelgegend nach König, eventuell nach vorbereitender Bougierung in Betracht, woraus flache Überdeckung resultiert. Die Faszienplastik ist wegen Einfachheit wenigstens an der Trachea vorzuziehen, Schrumpfung des Transplantates scheint infolge spontaner Epithelisierung auszubleiben. Einfache Hautlappenplastik ist wegen Ventildyspnoe nur bei minimalen Defekten anwendbar. Bei an Länge und Breite wesentlichem Gerüstfortfalle kommt Plastik mit zusammengesetzten Lappen nach Schimmelbusch, Photiades, Landry, Nowakowsky, Mangoldt in Betracht, die eine eigene knöcherne oder knorpelige Versteifung tragen und die Möglichkeit konkaver Modellierung bieten. Krankengeschichte einer ausgedehnten Narbenstenose vom unteren Schildknorpel bis zum 5. Trachealring, bei dem mit bleibendem Erfolg $^2/_3$ der Zirkumferenz des Luftrohres ersetzt wurde: innerer Hautlappen aus der linken Supraklavikulargrube tief unterhalb der Bartgrenze mit medialer Basis und Flächendrehung, äußerer Lappen nach Schimmelbusch mit Sternumstück, in das eine Rinne gezogen wurde, beide über Schornsteinkanüle zur Adaptation vereinigt. Pathologisches Wachstum der Lanugohaare der inneren Lappenfläche ist nicht eingetreten, das Flimmerepithel der restierenden Schleimhautbrücke scheint für den physiologischen Bedarf zu genügen. Bei nötigem Ersatz der ganzen Zirkumferenz lasse Schepelmanns Periostrohr baldige Schrumpfung befürchten, daher wird hierfür eine Plastik aus zwei gesteiften konkaven Lappen (hinterer Hautlappen mit Tibiaspan), ähnlich Mangoldts Verfahren, hinter dem Sternokleidomastoideus nach Garres Vorgang durchgezogen, vorderer gedoppelter Lappen mit konkavem Sternumstück (wie im beschriebenen Falle) empfohlen. A. Plenk.

Digitized by Google
Original from UNIVERSITY OF CALIFORNIA
Generated on 2019-10-24 16:30 GMT / http://hdl.handle.net/2027/uc1.b3252768
Public Domain in the United States, Google-digitized / http://www.hathitrust.org/access_use#pd-us-google

**Das akute Larynxödem der Schwangeren.** Von Prof. Santi Pusateri. (Arch. Ital. di Laring., fond. dal Prof. F. Massei. 39. Jahrg. Neapel 25. I. 20.)

In den einleitenden Worten seiner Arbeit stellt der Verf. fest, daß selbst in den neuesten Abhandlungen über Geburtshilfe keine Erwähnung des akuten Larynxödems während der Schwangerschaft gemacht wird. Einige wenige Arbeiten beschäftigen sich bloß mit dem Larynxödem als Folge der Tuberkulose bei Schwangeren.

Ziemlich weitläufig bespricht der Verf. die Ursachen sowohl des idiopathischen als auch sekundären Larynxödems und beschreibt jene Stellen des Larynx, an denen derselbe am häufigsten von diesem Leiden befallen wird. Erwähnt hierauf die beiden Theorien (Massei und Castex), die über die Ursachen des Erstickungstodes bei sich rasch entwickelndem Larynxödem aufgestellt wurden. Bei Massei handelt es sich um eine einfache Verlegung des Larynxlumens durch das Ödem, bei Castex um einen Krampf der Larynxmuskulatur. Jenes sekundäre Larynxödem, das sich an akute Infektionskrankheiten anschließt, ist von besonderer Gefährlichkeit bei Frauen, die sich in fortgeschrittener Schwangerschaft befinden!

Krankengeschichte einer 30jährigen kräftigen Schwangeren, die das eigene Haus wegen der Erkrankung ihrer beiden anderen Kinder an Scharlach, zwecks Entbindung verlassen hat. Wenige Tage nach ihrem Umzuge verspürte die Schwangere kurz nachdem sie vom Geburtshelfer untersucht worden war, der alles normal gefunden hatte, schwere Atemnot, die sich in den ersten Nachmittagsstunden bis zu Laryngospasmen steigerte. Verf. konnte kurze Zeit darauf die Frau in sitzender Lage, also gründlich untersuchen und konstatierte das Vorhandensein eines leichten Larynxödems, das den Rand der Epiglottis, die aryepiglottische Falte und die Aryknorpel in sich einbezog und bloß den hintersten Abschnitt der Stimmbänder sichtbar ließ. Gleichzeitig bestand eine leichte skarlatinöse Angina (die der Verf. mehr aus der Anamnese herausdiagnostizierte) und Temp. 38.0. In Anbetracht der raschen Entwicklung des Ödems schlug der Verf. die sofortige Ausführung der Tracheotomie und künstlichen Entbindung in Narkose vor. Da sich die Familie weigerte, seinem Vorschlage Folge zu leisten, vermochte er es wenigstens dahin zu bringen, Geburtshelfer und Chirurgen über Nacht am Krankenlager weilen zu lassen. Während der Nacht wurden einige unglückliche Intubationsversuche unternommen; des Morgens konstatierte der Geburtshelfer den Tod des Kindes, aber weder die Entfernung der Frucht noch ein sich daran anschließender erfolgreicher Intubationsversuch, noch endlich die Tracheotomie vermochten den bald darauf eintretenden Tod der Patientin zu verhindern.

Im Anschlusse an diese Krankengeschichte gibt Verf. seiner Ansicht Ausdruck, daß durch die Verhältnisse des Körpers jede Er-

Digitized by Google
Original from UNIVERSITY OF CALIFORNIA
Generated on 2019-10-24 16:30 GMT / http://hdl.handle.net/2027/uc1.b3252768
Public Domain in the United States, Google-digitized / http://www.hathitrust.org/access_use#pd-us-google

krankung des Respirationstraktes in vorgeschrittener Schwangerschaft für die Pat. besonders gefährlich sei. 18% der Sterblichkeit nach Pneumonien in den ersten 6 Monaten der Schwangerschaft stehen 30% der letzten 3 Monate gegenüber. Neben den durch die Anwesenheit der Frucht gesteigerten Ansprüchen an die Lunge tritt bei Hochschwangeren leichter eine Dispnoe ein, durch den größeren Sauerstoffverbrauch, die beschränkte Bewegungsfreiheit des Zwerchfelles, durch das durch die Hydrämie der Schwangeren leicht auftretende Lungenödem. Alle diese Momente wirken bedeutend stärker beim Larynxödem, dessen sich die Hochschwangeren kaum erwehren können. Leicht rufen daher Larynxödem bei Hochschwangeren Anfälle von Laryngospasmus und Zyanose hervor, was natürlich die Luftversorgung der fast reifen Frucht besonders beeinträchtigt, wegen Sauerstoffmangel und Kohlensäureüberschuß und zum Erstickungstode desselben führt.

Einer längeren Besprechung unterzieht Verf. die Behandlung des Larynxödems, spricht sich besonders ungünstig über die Skarifikation des Ödems aus und meint schließlich, daß wenn alle medikamentösen Mittel sich als nicht ausreichend erwiesen haben, die einzige Rettung die Tracheotomie und Intubation seien, letztere aber bloß von sehr geübter Hand ausgeführt, da sie sonst eher schaden als nutzen könne.

Schlußfolgerungen des Verf. sind:

1. Das akute Larynxödem in den letzten Monaten der Schwangerschaft kann einen sehr gefahrdrohenden Charakter annehmen.

2. Der Arzt ist in diesen Fällen, auch wenn das Ödem noch nicht weit vorgeschritten ist, berechtigt die Frühgeburt einzuleiten.

3. Wird der Arzt an das Bett der Schwangeren bei fortgeschrittenem Ödem gerufen, muß sofort Tracheotomie oder Intubation vorgenommen werden.

4. Jedenfalls mus beim Intubieren auch gleichzeitig alles für die Tracheotomie vorbereitet sein. Rode, Triest.

**Über Sonnenlichtbehandlung der Kehlkopftuberkulose.** Von Dr. Ernst Pachner, Oberarzt der Heilanstalt Alland (Direktor und Chefarzt Prof. Dr. Josef Sorgo). (Münch. med. Wschr. 1919. Nr. 9. S. 239.)

Verf. gibt unter Berücksichtigung der nicht sehr reichlichen Literatur eine ausführliche Darstellung der Sonnenlichtbehandlungsmethode, wie sie in der Anstalt seit 14 Jahren bei Kehlkopftuberkulose geübt wird. Er bespricht die ursprüngliche Methode von Sorgo, die technischen Abänderungen von Lissauer, Jansen, Nepoen und Alexandre und schließlich die letzten verbesserten Modifikationen der Methodik bei Verwendung von Metallspiegeln, welche die wirksamen Strahlen weniger absorbieren (Exner) und Vereinigung des Schutzschirmes mit dem Kontrollspiegel zu einem einheitlichen

Digitized by Google
Original from UNIVERSITY OF CALIFORNIA
Generated on 2019-10-24 16:32 GMT / http://hdl.handle.net/2027/uc1.b3252768
Public Domain in the United States, Google-digitized / http://www.hathitrust.org/access_use#pd-us-google

Apparate, welcher an dem Stirnbande des Kranken durch eine gelenkig bewegliche Holzleiste befestigt ist. Die erzielten Erfolge sprechen dafür, daß der Sonnenbehandlung in der Therapie der Kehlkopftuberkulose eine größere Rolle einzuräumen wäre, da sie nach P. mit dem physikalisch-diätetischen Heilverfahreu in der Behandlung der Lungentuberkulose auf gleiche Stufe zu stellen sei und wie jenes die Wirksamkeit jedes anderen erprobten Heilverfahrens erst recht zur Geltung zu bringen imstande ist.

Lawner.

**Sonnenbehandlung der Kehlkopftuberkulose.** Von Dr. F. Sonies, Davos. (Münch. med. Wschr. 1919. Nr. 16. S. 447.)

Beschreibung eines äußerst einfachen in der Niederländischen Heilstätte seit 8 Jahren in Gebrauch stehenden Apparates zur Sonnenlichtbehandlung der Kehlkopftuberkulose.

In einem Holzbrett, das um eine vertikale und horizontale Achse an einem Holzgestell drehbar ist und den Kopf des im Liegestuhl ruhenden Patienten im Schatten hält, ist eine viereckige Öffnung (7 : 5 *cm*) angebracht, durch welche die Sonnenstrahlen in den geöffneten Mund des Patienten fallen, der selbst mittels eines Kehlkopfspiegels die Strahlen in den Larynx leitet und den Vorgang in dem kleinen, unmittelbar an den Rändern der Öffnung angebrachten und um eine vertikale Achse drehbaren Spiegelchen kontrollieren kann.

Lawner.

### V. Trachea, Bronchien, Ösophagus.

**Über Epithel- und Knorpeltransplantation bei Trachealdefekten. Zugleich ein Beitrag zur Frage der Metaplasie und der Entstehung epithelialer Tumoren.** Von Dr. Nußmann. (Beitr. z. kl. Chir. 110. 1918.)

In einer sehr interessanten und durch zahlreiche Abbildungen erläuterten Abhandlung bespricht Verf. an der Hand von 38 Versuchen von Transplantation von Ohrknorpelhautlappen zur Deckung von Trachealdefekten das Schicksal des Implantats, wobei lediglich die histologischen Veränderungen studiert werden. Dabei zeigte sich, daß die oft behauptete aber nie bewiesene Metaplasie des implantierten Epithels in bodenständiges Zylinderepithel niemals beobachtet wurde, daß es sich nicht um Zellumwandlung, sondern um Zellersatz handelt. Die verhornten, verhornenden und Urzellen des Plattenepithels werden unter der Einwirkung des heranrückenden Zylinderepithels mit Hilfe weißer Blutkörperchen vernichtet und langsam durch Zylinderzellen ersetzt. Inwieweit der beim Kaninchen geschilderte Epithelersatz auch für den Menschen bei freier Transplantation und Stielplastiken der Trachea in Betracht kommt, ist durch den Tierversuch zwar nicht entschieden, würde aber im bejahenden Falle die von Schimmelbusch, Nowakowski und Capelle geäußerten Bedenken gegen die genannten Operationen zu Falle bringen. Dagegen müßte

Digitized by Google
Original from UNIVERSITY OF CALIFORNIA
Generated on 2019-10-24 16:32 GMT / http://hdl.handle.net/2027/uc1.b3252768
Public Domain in the United States, Google-digitized / http://www.hathitrust.org/access_use#pd-us-google

eine andere im Tierversuch gemachte Beobachtung wesentliche Bedenken hervorrufen. In einigen Fällen kam es nämlich an der Grenze des Implantates zu tumorartigen Wucherungen des bodenständigen Zylinderepithels mit Einschluß des implantierten Plattenepithels und Bildung von Zysten, welche Tumoren den Charakter der Malignität zeigten und durch Stenose der Trachea den Erstickungstod bedingten.

Die Untersuchung des implantierten Knorpels ergab: perichondriumgedeckter Ohrknorpel ist beim Kaninchen transplantierbar, jedoch wird in der Regel der innere Knorpel völlig von dem erhaltenen Perichondrium her ersetzt. Das junge Knorpelgewebe neigt zur Verkalkung. Jos. Kraus.

**Zur Behandlung des chronischen Luftröhrenkatarrhs.** Von Dr. Wilcke, Konitz. (Med. Kl. 1915. H. 21.)

Ausgehend von der Erfahrung, daß Arsen und Jodkali im Wechsel günstig auf Asthma und Bronchitis wirkt, verwendete der Verf. beide Mittel auch bei chronischer Tracheitis und hatte hiebei gute Erfolge. Er gab abwechselnd an einem Tag Arsen (3mal tägl. 2 Tropfen Solut. Fowleri), am anderen Tage $^1/_4$ Teelöffel Jodkali 10:200. Beides wurde in Milch nach dem Essen eingegeben. Seemann.

**Über einen Fall von Oesophagitis exfoliativa.** Von Dr. Streit, Frauenarzt, Bern. (Korrbl. f. Schw. Ärzte 1915. S. 115.)

Verf. berichtet von einer Pat., die nach Genuß eines Stückes harten Brodrinde unter Erbrechen von Schleim, Blut und langer darmartiger Gebilde erkrankte. Durch die einige Tage später ausgeführte Sondeneinführung, bei der man zirka 3 *cm* ober der Cardia auf Widerstand stieß, und die Ösophagoskopie ließ sich eine größere weißliche, nicht differenzierbare Masse in gleicher Höhe konstatieren. Mikroskopische Untersuchung der erbrochenen weißen Häute ergab Membranen, ausschließlich aus nicht verhorntem, mehrschichtigem Plattenepithel bestehend. Bindegewebs-und Muskelelemente fehlend. In ätiologischer Hinsicht ist der Fall insofern interessant, als keine Disposition zu Ösophagitis bestand, nie Verätzung, Verbrennung, mäßiger seltener Genuß von Alkohol. Was den klinischen Verlauf anbelangt, so sind die starken Blutungen auffallend, besonders mit Rücksicht auf die anatomische Diagnose Plattenepithel ohne Bindegewebs- und Muskelelemente. Es ist von vornherein unwahrscheinlich, daß viele Blutgefäße in der Submukosa zerrissen worden seien. Zirka 2 Tage nach der Erkrankung konnte Pat. wieder feste Nahrung ohne Schwierigkeit zu sich nehmen. Haslinger.

**9 Fälle von eingekeilten Fremdkörpern (Knochenstücken) in der Speiseröhre.** Von Dr. F. Brüning. (Beitr. z. kl. Chir. 110. S. 472.)

Es handelte sich um 9 Fälle von Ösophagusfremdkörpern bei türkischen Soldaten, welche in 3 Fällen in der Ringknorpelenge,

Digitized by Google
Original from UNIVERSITY OF CALIFORNIA
Generated on 2019-10-24 16:33 GMT / http://hdl.handle.net/2027/uc1.b3252768
Public Domain in the United States, Google-digitized / http://www.hathitrust.org/access_use#pd-us-google

1mal tiefer eingekeilt waren; in 1 Fall wurde er nicht gefunden. In 5 Fällen wurde Ösophagoskopie vorgenommen, aber ohne Erfolg und zum Schaden des Patienten! Verf. steht auf Grund seiner Beobachtungen auf dem Standpunkt:

1. Ein negatives Resultat der Ösophagoskopie ist niemals absolut beweisend.

2. Ist durch andere Untersuchungsmethoden ein Fremdkörper nachgewiesen, so ist die Ösophagoskopie überflüssig.

3. Besteht infolge längerer Einklemmung die Gefahr der Gangrän, dann ist die Ösophagoskopie wegen der Gefahr der Perforation sehr gefährlich.

4. Infolge der Unsicherheit der Ösophagoskopie und der mit ihr verbundenen Gefahren soll sie erst angewendet werden, wenn Sondierung und Röntgen im Stich gelassen haben.

Bezüglich der Extraktionsversuche steht Verf. auf dem Standpunkt, daß die Ösophagotomie das Normalverfahren ist. Dabei wird das Ösophagostoma nur so weit vernäht, daß ein Gummidrain eingelegt und durch die Halswunde herausgeleitet werden kann, durch welches bis zum 6. Tag, dem Zeitpunkt kräftiger Granulationsbildung, die Ernährung erfolgt. Wenn sich nach 6 Wochen die Ösophagusfistel nicht spontan geschlossen hat, erfolgt die Ernährung durch die Schlundsonde per os bis zum Schluß der Fistel.

Von den ösophagoskopierten Fällen sind 3 gestorben = 75%! Die nicht ösophagoskopierten 5 Fälle wurden geheilt.

(Es ist wohl kaum anzunehmen, daß die Ansichten des Verf. allgemeine Zustimmung finden werden!) Jos. Kraus.

**Über einen klinisch geheilten Fall von Ösophaguskarzinom.** Von K. Wittmaack. (Aus der Universitätsklinik für Ohren-, Nasen- und Kehlkopfkrankheiten in Jena.) (Münch. med. Wschr. 1919. Nr. 14. S. 371.)

W. berichtet über einen Fall von durch wiederholte Probeexzisionen absolut sichergestelltem Ösophaguskarzinom, das $1^1/_4$ Jahr nach Aussetzen der Radiumbestrahlung den Eindruck klinischer Heilung machte, wobei das Aussehen und der allgemeine Körperzustand des Patienten ausgezeichnet war, die Nahrungsaufnahme gut vor sich ging und der Mann — ein Brauereibesitzer — seiner Beschäftigung nachgehen konnte. Bei demselben wurden 9 Behandlungen, jede bei 8- bis 9stündiger Einwirkungsdauer mit 50 *mg* Radiumbromid im 2 *mm* Messingfilter vorgenommen mit zweiwöchentlichen Pausen zwischen den einzelnen Behandlungsphasen.

Die Radiumbestrahlung hält W. zurzeit als die zweckmäßigste Behandlung, weil sie zum mindesten die Speiseröhre besser durchgängig macht, welche Erleichterung meistens bis zum tödlichen Ausgange anzuhalten pflegt und zweifellos von lebensverlängernder Wirkung ist.

Digitized by Google
Original from UNIVERSITY OF CALIFORNIA
Generated on 2019-10-24 16:32 GMT / http://hdl.handle.net/2027/uc1.b3252768
Public Domain in the United States, Google-digitized / http://www.hathitrust.org/access_use#pd-us-google

Nach seinen Erfahrungen sollen folgende Punkte als wesentlich beachtet werden:

1. Möglichst frühzeitige Behandlung, daher sollen die praktischen Ärzte allen Schluckbeschwerden im Bereiche der Speiseröhre — besonders im kritischen Karzinomalter — die größte Beachtung schenken.

2. Der Radiumträger soll so lang sein, daß er das Karzinom in seiner ganzen Längenausdehnung bedeckt.

3. Einführung des Röhrchens unter Kontrolle des Auges, damit es an die richtige Stelle zu liegen komme.

4. Damit es auch an dieser Stelle liegen bleibe, muß es noch mit leichtem Druck in die Karzinomenge eingezwängt werden, also zu diesem Zwecke eventuell durch Gaze o. dgl. umwickelt werden.

5. Richtige Dosierung, worüber sich allerdings derzeit noch keine bestimmten Regeln aufstellen lassen. Lawner.

### VI. Hals, Schilddrüse, Thymus, Mediastinum.

**Müssen arteriovenöse Fisteln operiert werden?** Von Dr. Karl Franz. (Zbl. f. Chir. 1917. S. 1065.)

Verf. beobachtete mehrere arteriovenöse Fisteln nach Schußverletzungen, darunter eine Jugularis-Karotisfistel, die subjektiv und objektiv während wochenlanger Beobachtung völlig beschwerdefrei waren, hält eine Nachprüfung dieser Fälle für angezeigt, schlägt die Gefahren des Zustandes nicht hoch an und warnt vor unnötigen Operationen. A. Plenk.

**Über epidemische Speicheldrüsen- und Nebenhodenentzündung.** Von Prof. Dr. H. Eichhorst, Zürich. (Med. Kl. 1915. H. 19.)

Das Auftreten von Orchitis bei epidemischen Speicheldrüsenentzündungen ist bekannt. Selten ist es, daß die Nebenhoden entzündlich erkranken. Zufälligerweise konnte der Verf. zwei solche Fälle beobachten. Bei beiden Kranken war nicht die Ohrspeicheldrüse, sondern die Unterkieferdrüse erkrankt. Verf. macht noch auf die bei diesen Erkrankungen auftretende Bradykardie aufmerksam. Seemann.

**Über die Basedowsche Krankheit.** Von Dr. C. Hart, Berlin-Schöneberg. (Med. Kl. 1915. H. 14.)

Seitdem Moebius die von Basedow beschriebenen Symptome mit der Entartung der Schilddrüse in Zusammenhang gebracht hat, liegen uns neuere Beobachtungen vor, welche auf eine Mitbeteiligung eines anderen Organs schließen lassen, nämlich der Thymus, deren Vergrößerung bei Fällen von Basedow längst bekannt ist. In welcher Weise im Einzelfalle die Thymus das klinische Bild und den Verlauf der Basedowschen Erkrankung beeinflußt, bzw. Thymus- und Schilddrüsenwirkung zu erkennen, ist schwer. Verfasser unterscheidet drei große Formengruppen:

Digitized by Google
Original from UNIVERSITY OF CALIFORNIA
Generated on 2019-10-24 16:32 GMT / http://hdl.handle.net/2027/uc1.b3252768
Public Domain in the United States, Google-digitized / http://www.hathitrust.org/access_use#pd-us-google

1. Der reine thyreogene Morbus Basedowii beruht auf keiner pathologischen, hypoplastischen Konstitution, eine pathologische Thymus läßt sich nicht nachweisen. Die Ätiologie liegt in einer Störung im Bau und Funktion der Schilddrüse.

2. Der rein thymogene Morbus Basedowii entsteht auf dem Boden einer pathologischen Konstitution, ist selten und zeigt besonders bösartigen Charakter. Schilddrüsenresektion ist ohne guten Erfolg Thymusresektion beseitigt die Erscheinungen. Es handelt sich hier um einen Dysthymismus und es bestehen die allerengsten Beziehungen zwischen dem Basedowtod und dem Thymustod.

3. Der thymo-thyreogene Morbus Basedowii ist die häufigste Form, bei der Thymus und Schilddrüse toxisch auf den Organismus wirken. Die Thymus ist das primär veränderte Organ und Stigma der abnormen Konstitution. Je mehr die Thymus prävaliert, um so gefährlicher und schwerer das Krankheitsbild. Seemann.

**Weitere epidemiologische Untersuchungen über den endemischen Kropf.** Von R. Klinger und Th. Montigel. (Korrbl. f. Schw. Ärzte 1915. S. 525.) (Aus dem Hygiene-Institut der Universität Zürich.)

Die beiden Forscher kommen nach eingehenden Untersuchungen in mehreren Ortschaften im Urserentale, die in der Zone der Ursteine liegen, zu folgenden Schlußfolgerungen:

daß die Erkrankung keine rein hereditär bedingte sein kann und nur eine Vererbung der Disposition für Kropf vorliegt;

daß in dem speziellen Fall ein Zusammenhang zwischen Wasserbeschaffenheit und Kropf mit Sicherheit auszuschließen ist, mit anderen Worten, der Erreger unabhängig vom Wasser sich ausbreiten und auf andere Weise als durch das Wasser in den Organismus gelangen kann.

Haslinger.

**Über metapneumonische Strumitis.** Von Dr. L. Zindel. (Beitr. z. kl. Chir. 110. S. 649.)

Im Anschluß an einen Fall von Strumitis postpneumonica eigener Beobachtung referiert Verf. über 13 in der Literatur gesammelte Fälle dieser Art, welche sämtlich bakteriologisch sicher gestellt waren. Demnach trat die Entzündung immer in kropfig entarteten Drüsen auf und wurde bisher bei Kindern noch nicht beobachtet. In einigen Fällen entwickelte sich die Entzündung unmittelbar nach der Pneumonie, im Anschluß an die Krise, ohne gewöhnlich sehr stürmische Erscheinungen zu machen; vielmehr entwickelten sich die Symptome: Schwellung, Schmerzhaftigkeit, Rötung, Atemnot, Fieber langsam innerhalb mehrerer Wochen. Alle Fälle wurden operativ behandelt (Inzision und Drainage).

In Anbetracht der großen Häufigkeit der Pneumonie läßt sich die Seltenheit dieser Komplikation kaum in Prozenten ausdrücken.

Jos. Kraus.

Digitized by Google
Original from UNIVERSITY OF CALIFORNIA
Generated on 2019-10-24 16:32 GMT / http://hdl.handle.net/2027/uc1.b3252768
Public Domain in the United States, Google-digitized / http://www.hathitrust.org/access_use#pd-us-google

**Exstirpation einer Dermoidzyste des vorderen Mediastinums.** Von Doktor Th. Nägeli. (Beitr. z. kl. Chir. 110. S. 672.)

Verf. berichtet über einen Fall einer Dermoidzyste im vorderen, unteren rechten Mediastinum, welche infolge ihrer Lage keine besonderen Kompressionserscheinungen machte, zunächst unter dem Bilde „pleuritischer Beschwerden" verlief und erst am Röntgenschirm diagnostiziert werden konnte. Operative Entfernung nach Zugangsschaffung durch Resektion der 2. bis 4. rechten Rippe. Ein an der Art. pulmonal. und Vena cava sup. festgewachsener Teil mußte in situ belassen werden. Es blieb eine Fistel zurück, welche sich später schloß. Bezüglich der Herkunft dürfte die Annahme Dangschats zutreffen, der die Dermoide des vorderen Mediastinums auf eine Inclusio fötus in fötu zurückführt. Jos. Kraus.

**Ein Beitrag zur Diagnose und Therapie der Steckschüsse im Mittelfellraum und der traumatischen Aortenaneurysmen.** Von Dr. Zehbe und Dr. Stammler. (Beitr. z. kl. Chir. Bd. 109, 1918.)

Die Verfasser berichten über einen seltenen Fall von Aortenaneurysma nach Schußverletzung des Mediastinums. Bei einem durch Minenexplosion verletzten Matrosen fand sich einige Stunden nach der Verletzung neben dem links von der Wirbelsäule gelegenen Einschuß der Befund eines linksseitigen Hämatopneumatothorax. In der 11. Woche nach der Verletzung trat bei dem gut erholten Pat. plötzlich hohes Fieber, zunehmende Atemnot und Herzschwäche auf. Die Röntgendurchleuchtung ergab einen höchst merkwürdigen Befund: Innerhalb des Herzschattens und im Bereiche des Wirbelsäuleschattens gelegen, zeichnet sich schwach, aber deutlich erkennbar ein mit den Herzstößen hebelnd sich bewegender Schatten von der Form eines langen Eisennagels ab, der mit seinem Kopf der Wirbelsäule fest anliegt, während sich die im Herzschatten liegende Spitze auf und ab bewegt. Um den Nagel herum lag ein, vom Herzschatten deutlich getrennter Schatten von Spindelform, so daß ein Hämatom im Mittelfellraum hinter dem Herzen angenommen werden mußte. Eventuell ein Abszeß. Die durch den Allgemeinzustand indizierte und auf Ableitung des Abszesses gerichtete Mediastinotomie ergab nun, daß es sich um ein traumatisches oder besser um ein mit der Aorta oder dem Herzen kommunizierendes Hämatom handelt, in welchem der Nagel gefühlt werden konnte. Infolge starker Blutung, welche auch die Entfernung des Nagels nicht gestattete, mußte die Operation abgebrochen werden. 8 Tage später Exitus. Obduktionsbefund: Die Aorta zeigt einen markstückgroßen Defekt der Wand, mittels welchem sie mit dem Aneurysma kommuniziert. Der Nagel liegt außerhalb der Aorta, welche offenbar durch die Spitze desselben angeschlitzt worden war. Verf. geben noch eine Übersicht über Mediastinalverletzungen, welche bereits von Gulecke (vide Bruns, kriegschir. Heft 3, 1917) ausführlich referiert wurden. Jos. Kraus.

Generated on 2019-10-24 16:32 GMT / http://hdl.handle.net/2027/uc1.b3252768
Public Domain in the United States, Google-digitized / http://www.hathitrust.org/access_use#pd-us-google
Digitized by Google
Original from UNIVERSITY OF CALIFORNIA

## VII. Stimme und Sprache.

**Funktionelle Sprachlähmung im Felde.** Von Dr. Walter Scholz. (Med. Kl. 1915. Nr. 52.)

Bericht über 2 Fälle von Stimmlähmung nach Granatexplosion, die beide zu Mutismus führten. Der eine Fall zeigte paretische Stimmlippenlähmung, der zweite bot das Bild einer hysterischen Aphonie, zugleich besteht seit dem Trauma Stottern. Seemann.

**Beobachtungen über hysterische Taubstummheit und Stummheit während des Krieges.** Von Artwinski. (Aus der neurologisch-psychiatrischen Klinik der Jagiellonischen Universität [Direktor Prof. Putz].) (Przegląd Lekarski 1918, Nr. 16.)

Während des Krieges konnte eine größere Anzahl von Fällen von hysterischer Taubstummheit beobachtet und ihre klinische Physiognomie studiert werden. Die Ursachen waren mannigfaltigster Art. Den Hauptfaktor der traumatischen Ursache bildet der Schreck. Auffallend war das häufige gleichzeitige Auftreten von Taubheit und Stummheit. Zu den häufigsten Symptomen gehörte die die Krankheit begleitende Depression, die hier ausgesprochener war, als bei anderen hysterischen Erkrankungen. Die unter dem Einflusse starker, plötzlicher Schalleinwirkung aufgenommenen Atmungskurven unterschieden sich nicht von jenen unter gleichen Umständen aufgenommenen bei Gesunden, im Gegensatz zu der Veränderung analoger Atemkurven bei organisch Tauben. Taubstumme ergreifen jede Gelegenheit, um sich schriftlich zu verständigen, ihre Sprache ist ähnlich wie bei den organisch Tauben, schreiend, ohne Modulation, oft von Kopfbewegungen begleitet. Aus der Anamnese vieler Kranken geht hervor, daß dieselben schon vor dem Kriege ähnliche oder andere hysterische Anfälle hatten. Bei anderen konnte nur eine allgemeine Neuropathie oder auch diese nicht nachgewiesen werden. Hingegen fand sich in der großen Mehrzahl der Fälle eine mangelhafte geistige Entwicklung. In der Mehrzahl der Fälle ergab die Anamnese oder konnten objektiv nachgewiesen werden überstandene Hals- und Ohrenkrankheiten. Diese überstandenen Krankheiten in Verbindung mit der geringen geistigen Entwicklung sind zum Teil als bestimmend für das Auftreten gerade dieser hysterischen Störungen anzusehen.

In der Mehrzahl der Fälle reicht die klinische Lebensweise zur Heilung aus, die oft plötzlich und in wachem Zustand eintrat. In manchen Fällen erwachten die Kranken aus dem Schlafe mit der frohen Bemerkung, daß sie schon hören und sprechen können. In anderen Fällen mußte aktiv eingegriffen werden, durch Anwendung von Psychotherapie in Form des faradischen Stromes in Verbindung mit Suggestion. Spira.

Für den wissenschaftlichen Teil verantwortliche Redakteure: Dr. E. Urbantschitsch, Dr. H. Marschik.
Herausgeber, Eigentümer und Verleger: Urban & Schwarzenberg.
Druck R. Spies & Co. Wien V.

Digitized by Google
Original from UNIVERSITY OF CALIFORNIA
Generated on 2019-10-24 16:32 GMT / http://hdl.handle.net/2027/uc1.b3252768
Public Domain in the United States, Google-digitized / http://www.hathitrust.org/access_use#pd-us-google

## Verlag von URBAN & SCHWARZENBERG in Wien und Berlin

# Neueste Erscheinungen:

**Lehrbuch der Volksernährung.** Von Priv.-Doz. Dr. **Ernst Mayerhofer** und Prof. Dr. **Cl. Pirquet,** Wien. Mit 32 Abbildungen.
Geh. M **30.**—, geb. M **40.**—

**Die Kriegsverletzungen und die Kriegskrankheiten des Gehörorganes.** Von Prof. Dr. **Gustav Alexander** und Doz. Dr. **Ernst Urbantschitsch,** Wien. Mit 3 Tafeln.
M **5.**—

**Taschenbuch der Magen- und Darmkrankheiten.** Von Dr. **Walter Wolff,** Berlin. **Zweite, vermehrte und verbesserte Auflage.** Mit 18 Textabbildungen und einer farbigen Tafel.
Steif brosch. M **14.**—

**Die Therapie an den Berliner Universitäts-Kliniken.** Von Dr. **Wilhelm Croner.** Siebente Auflage. Geb. M **30.**—

**Unsere Methode der Röntgen-Tiefentherapie und ihre Erfolge.** Von Prof. Dr. **Ludwig Seitz** und Priv.-Doz. Dr. **Hermann Wintz,** Erlangen. Geh. M **40.**—, geb. M **52.**—

**Medizinische Terminologie.** Ableitung und Erklärung der gebräuchlichsten Fachausdrücke aller Zweige der medizinischen Hilfswissenschaften. Von Dr. **W. Guttmann,** Berlin. Zwölfte bis fünfzehnte, verbesserte Auflage. Mit 464 Abbildungen. Geb. M **57.**—

**Zu den angegebenen Preisen tritt noch der jeweilige Sortiments-Teuerungszuschlag**




Digitized by Google
Original from UNIVERSITY OF CALIFORNIA
Generated on 2019-10-24 16:32 GMT / http://hdl.handle.net/2027/uc1.b3252768
Public Domain in the United States, Google-digitized / http://www.hathitrust.org/access_use#pd-us-google

**Farbwerke vorm. Meister Lucius & Brüning, Hoechst a. M.**

# Suprarenin

**(o-Dioxyphenyläthanolmethylamin)**

Mächtiges

## Adstringens, Hämostatikum, Kardiotonikum

### Eigenschaften:

Chemisch rein, gut haltbar, zuverlässig, konstant wirksam.

### Indikationen und Dosierung:

**Injektionen:** Als Zusatz zu Lokalanästhetizis; bei Blutungen, toxischer Blutdrucksenkung, Kollaps, Asthma, Osteomalazie. 0·05—1 ccm der Solutio 1 : 1000—10000.

**Intern:** Bei internen Blutungen, bazillärer Dysenterie, Vomitus gravidarum, Pertussis, Urticaria usw.
1—4 ccm der Solutio 1 : 1000, bezw. 1—4 Tabletten zu 1 mg.

**Extern:** Bei lokalen Blutungen und Entzündungen, Pruritus, Ekzemen usw.
1 : 1000—10 000 als Lösung, Salbe, Pulver, Zäpfchen usw.

### Originalpackungen:

**Lösung** 1:1000. Flaschen mit 5, 10 und 25 ccm.
Schachteln mit 10 Ampullen zu 0·5, bezw. 1 ccm.

**Tabletten** 1 mg. Röhrchen mit 20 Stück.

**Literatur und Proben stehen den Herren Ärzten zur Verfügung durch**
**Hoechster Farbwerke Ges. m. b. H., Wien VIII/2,** Josefstädterstr. 82

Verlag von Urban & Schwarzenberg, Wien und Berlin

Vor kurzem erschien:

# Die Schwebelaryngoskopie

## und ihre praktische Verwertung

Von

**Geh. Mediz.-Rat Professor Gustav Killian**

Direktor der laryngo-rhinol. Klinik
der Universität Berlin

Mit 44 Textabbildungen und 4 mehrfarbigen Tafeln

Geh. **Mk. 20·—**, geb. **Mk. 27·—**
zuzüglich Sortiments-Teuerungszuschlag

Druck R. Spies & Co. Wien V.

Digitized by Google
Original from UNIVERSITY OF CALIFORNIA
Generated on 2019-10-24 16:32 GMT / http://hdl.handle.net/2027/uc1.b3252768
Public Domain in the United States, Google-digitized / http://www.hathitrust.org/access_use#pd-us-google

# Monatsschrift
für
# Ohrenheilkunde
und
# Laryngo-Rhinologie

Organ der Österreichischen otologischen Gesellschaft,
der Wiener laryngo-rhinologischen Gesellschaft
und der Münchener laryngo-otologischen Gesellschaft

Mitbegründet von

**CHIARI, GRUBER, JURASZ, RÜDINGER, VOLTOLINI, WEBER-LIEL, L. v. SCHRÖTTER, V. URBANTSCHITSCH, E. ZUCKERKANDL**

Unter Mitwirkung von

Prof. Dr. F. ALT (Wien), Prof. Dr. R. BÁRÁNY (Upsala), Priv.-Doz. Dr. O. BECK (Wien), Prof. Dr. A. BING (Wien), Priv.-Doz. Dr. G. BONDY (Wien), Prof. Dr. G. BRÜHL (Berlin), Prof. Dr. H. BURGER (Amsterdam), Prof. D. DEMETRIADES (Athen), Prof. Dr. J. FEIN (Wien), Priv.-Doz. Dr. H. FREY (Wien), Priv.-Doz. Dr. E. FRÖSCHELS (Wien), Dr. V. FRÜHWALD (Wien), Priv.-Doz. Dr. S. GATSCHER (Wien), Priv.-Doz. Dr. E. GLAS (Wien), Prof. Dr. B. GOMPERZ (Wien), Prof. Dr. M. GROSSMANN (Wien), Prof. Dr. V. HAMMERSCHLAG (Wien), Dr. HEINZE (Leipzig), Prof. Dr. HEYMANN (Berlin), Dr. G. HOFER (Wien), Prof. Dr. R. HOFFMANN (Dresden), Prof. Dr. HOPMANN (Köln), Prof. Dr. O. KÄHLER (Freiburg i. Br.), Priv.-Doz. Dr. J. KATZENSTEIN (Berlin), Dr. KELLER (Köln), Hofrat Dr. KIRCHNER (Würzburg), Priv.-Doz. Dr. K. KOFLER (Wien), OStA. Dr. S. LAWNER (Wien), Prof. Dr. LICHTENBERG (Budapest), Dr. L. MAHLER (Kopenhagen), Prof. Dr. H. NEUMAYER (München), Dr. Max RAUCH (Wien), Prof. Dr. L. RÉTHI (Wien), Dr. Ed. RIMINI (Triest), Dr. F. RODE (Triest), Priv.-Doz. Dr. E. RUTTIN (Wien), Prof. Dr. J. SAFRANEK (Budapest), Dr. F. SCHLEMMER (Wien), Prof. Dr. A. SCHÖNEMANN (Bern), Dr. H. SCHRÖTTER (Wien), Dr. M. SEEMANN (Wien), Dr. A. SIKKEL (Haag), Dr. SPIRA (Krakau), Dr. H. STERN (Wien), Dr. M. SUGAR (Budapest), Prof. Dr. A. THOST (Hamburg), Dr. WEIL (Stuttgart), Dr. M. WEIL (Wien), Dr. E. WODAK (Prag)

herausgegeben von

**H. NEUMANN**
Wien

**M. HAJEK**
Wien

**G. ALEXANDER**
Wien

Redakteure:

für Ohrenheilkunde:
**Ernst Urbantschitsch**
Wien

für Laryngo-Rhinologie:
**Hermann Marschik**
Wien

**54. Jahrgang, 8. Heft**
**(August)**

URBAN & SCHWARZENBERG
BERLIN N
FRIEDRICHSTRASSE 105 b
WIEN I
MAXIMILIANSTRASSE 4
1920

Monatlich erscheint 1 Heft von etwa 6 Bogen Umfang
Preis halbjährig für Deutschösterreich **K 200.—**, für die Tschechoslowakei **č. K 90.—** bzw. **M 60.—**, für das Ausland **M 120.—**.
Einzelne Hefte kosten **d.-ö. K 40.—**, **č. K 20.—**, **M 12.—** bzw. **M 24.—**.

Digitized by Google
Original from UNIVERSITY OF CALIFORNIA
Generated on 2019-10-24 16:32 GMT / http://hdl.handle.net/2027/uc1.b3252768
Public Domain in the United States, Google-digitized / http://www.hathitrust.org/access_use#pd-us-google

☞ *Originalbeiträge, Referate, Separatabdrücke und Rezensionsexemplare usw. otologischen Inhaltes bitten wir, an Doz. Dr.* ***Ernst Urbantschitsch,*** *Wien, I. Schottenring 24, und solche rhino-laryngologischen Inhaltes an Professor Dr.* ***H. Marschik,*** *Wien, IX. Lazarettgasse 14, einsenden zu wollen. Das Honorar für Originalien und Referate beträgt K 96.— für den Bogen zu 16 Seiten. Sonderabdrücke von Originalien werden zum Selbstkostenpreise berechnet. Für Bücherbesprechungen geht das betreffende Buch als Honorar in den Besitz des Besprechers über. Redaktion und Verlag.*

# Inhaltsverzeichnis.

## Laryngo-Rhinologischer Teil.

### Original-Artikel


Dr. Hermann Sternberg, Wien: Über klinisch ungeklärte Todesfälle von laryngologischem Interesse. (Mit 1 Figur) . . . . . 673
Dr. Th. Reinewald, Gießen: Behandlung eines Falles von erschwertem Dekanülement mit der Brüggemannschen Bolzenkanüle . . . . . 678


### Vereinsberichte


Wiener laryngo-rhinologische Gesellschaft. Sitzung vom 2. Juni 1920 . . . . . 680
Laryngo-otologische Gesellschaft München. Sitzungen vom Jahre 1914, 1916, 1919. (Mit 1 Figur) . . . . . 692


### Referate


I. Allgemeines . . . . . 714
III. Mundhöhle, Rachen, Nasenrachen, Hypophyse . . . . . 716
IV. Kehlkopf . . . . . 717
V. Trachea, Bronchien, Ösophagus . . . . . 718
VI. Hals, Schilddrüse, Thymus, Mediastinum . . . . . 719


## Otologischer Teil.

### Original-Artikel


Dr. A. J. Cemach, Wien: Mittelohrtuberkulose und Sonne . . . . . 721
Dr. Gustav Wotzilka, Wien: Die Auslösung des akustischen Lidreflexes durch musikalische Töne (mit Stimmgabeln und Pfeifen) . . . . . 739


### Vereinsberichte


Österreichische otologische Gesellschaft. Sitzung vom 26. April 1920 . . . . . 743


### Bücherbesprechungen


Prof. Dr. Johann Zange: Pathologische Anatomie und Physiologie der mittelohrentspringenden Labyrinthentzündungen als Grundlage der Klinik, zugleich eine kurze Klinik dieser Erkrankungen (Fortsetzung und Schluß) . 754


### Referate


I. Allgemeines . . . . . 763
II. Äußeres Ohr und Mittelohr . . . . . 765
III. Labyrinth und Hörnerv . . . . . 765
IV. Otochirurgie . . . . . 766


### Notizen


Verliehen. — Gewählt. — Gestorben. — Fortbildungskurs. — Abschkurse für Schwerhörige . . . . . 768




Digitized by Google
Original from UNIVERSITY OF CALIFORNIA
Generated on 2019-10-24 16:32 GMT / http://hdl.handle.net/2027/uc1.b3252768
Public Domain in the United States, Google-digitized / http://www.hathitrust.org/access_use#pd-us-google

MONATSSCHRIFT FÜR OHRENHEILKUNDE
UND
LARYNGO-RHINOLOGIE

54. Jahrg. 1920. 8. Heft.

Nachdruck verboten.

# Laryngo-Rhinologischer Teil.

## Original-Artikel.

Aus der Kriegsprosektur des Garnisonsspitals Nr. 1 in Wien.

## Über klinisch ungeklärte Todesfälle von laryngologischem Interesse.

Von Dr. **Hermann Sternberg.**

(Mit 1 Figur.)

Der erste der beiden Fälle, über die ich kurz berichten will, betraf einen 25jährigen Soldaten, der wegen hochgradiger Atemnot in ein Wiener Kriegsspital eingeliefert wurde und während der rasch vorgenommenen Tracheotomie starb.

Die klinische Diagnose lautete: Halsphlegmone?

Obduktionsprotokoll (auszugsweise): ... Am Halse knapp unterhalb des Pomum Adami eine quergestellte, bläulichweiße, zirka 60 *mm* lange Narbe, die auf der linken Halsseite allmählich blasser werdend gegen das Ohr zu aufsteigt. In der Mitte eine rotbraune, festhaftende Borke. Dieser Narbe entsprechend ist die Haut mit den darunter liegenden Teilen des knorpeligen Kehlkopfgerüstes fest verwachsen. Längsgestellte, 50 *mm* lange, glattrandige Wunde in der Medianlinie des Halses knapp oberhalb der Incisura jugularis. Im Bereiche dieser Wunde ist die Trachea durch einen längs gestellten Schnitt eröffnet. Die Schilddrüse von normaler Größe, graurot. Die Plicae aryepiglotticae sind zu dicken, sulzigen, den Kehlkopfeingang stark verengernden, graugelben Wülsten angeschwollen. Diese sulzige Schwellung setzt sich seitwärts auf die Gegend des Sinus piriformis und nach aufwärts auf den weichen Gaumen fort. Die Tonsillen etwas vergrößert, markig, weich und weiß. Der Thymus 18 *g*, zum größten Teil noch drüsig. Die Innenfläche des Kehlkopfes blaßgraugelb, die Morgan schen Taschen abgeflacht. Die Tracheotomiewunde erstreckt sich über vier Knorpelringe.

Anatomische Diagnose: Tracheotomia inferior, akutes Ödem der aryepiglottischen Falten (Plicae aryepiglotticae), des angrenzenden Teiles des Sinus piriformis und des weichen Gaumens. Parenchy-



Digitized by Google
Original from UNIVERSITY OF CALIFORNIA
Generated on 2019-10-24 16:32 GMT / http://hdl.handle.net/2027/uc1.b3252768
Public Domain in the United States, Google-digitized / http://www.hathitrust.org/access_use#pd-us-google

matöse Degeneration des Myokards und der Leber. Status thymicus, Aplasie der rechten Niere und des rechten Ureters. Hyperplasie der linken Niere.

Die histologische Untersuchung der Schleimhaut der Plicae aryepiglotticae, des Sinus piriformis und des ödematösen Teiles des weichen Gaumens ergab nur eine seröse Durchtränkung des Gewebes, dagegen nirgends Zeichen einer entzündlichen Reaktion.

Wie aus dem Obduktionsprotokolle hervorgeht, fand sich keine anatomische Ursache für das tödliche Glottisödem. Über die Ätiologie der jungen Narbe unterhalb des Pomum Adami konnten wir nichts in Erfahrung bringen. Vielleicht handelt es sich um eine Narbe nach einer Tracheotomie! Wir legten uns daher die Frage vor, ob es sich hier nicht um einen der seltenen, unglücklich verlaufenden Fälle von Quinckeschem Ödem des Kehlkopfes handelt. Diese Vermutung wurde uns später durch Angaben der Mutter des Verstorbenen bestätigt. Dieselbe erzählte, daß von ihren vier Kindern alle an plötzlich ohne jede Ursache auftretenden Erstickungsanfällen litten; zwei seien daran schon früher gestorben, dies sei nun das dritte Kind, das so rasch erstickt war. Es lebe jetzt nur mehr eine Tochter von ihr, für deren Leben sie daher aufs äußerste besorgt sei. Ob in ihrer oder ihres Mannes Familie sonst noch ähnliche Erstickungsanfälle vorkämen, konnte sie uns nicht angeben.

Gerade von laryngologischer Seite wird die Gefährlichkeit des Quinckeschen Larynxödems nicht besonders hervorgehoben. So sagt z. B. Chiari[1]), daß es nur ausnahmsweise zu bedrohlichen Symptomen dabei käme. Auch Moriz Schmid[2]) bespricht das angioneurotische Ödem des Kehlkopfes nur kurz. Und doch ist die Zahl der in der Literatur bekannten Todesfälle an Quinckeschem Larynxödem nicht so gering. Cassierer[3]) zählt aus der Literatur bis zum Jahre 1914 ungefähr 60 Todesfälle auf, von denen häufig mehrere in einer Familie vorkamen. Ja Ensor[4]) hat unter 80 Familienmitglieder in drei Generationen 33 von der Quinckeschen Krankheit befallen gesehen, von denen 12 in einem Erstickungsanfall gestorben waren. Nach der Arbeit von Cassierer wurden noch die einschlägigen Fälle von Port[5]), Stehr[6]), Bolten[7]) und O. Mayer[8]) veröffentlicht.

Bei fast allen diesen Fällen finden wir als gemeinsames Merkmal ein familiäres Vorkommen der Erkrankung, eine Neigung zur Ödem-

[1]) Chiari: Die Krankheiten der oberen Luftwege. Wien-Leipzig 1903, Deuticke.

[2]) Moriz Schmid: Die Erkrankungen der oberen Luftwege. Berlin 1909, J. Springer.

[3]) Cassierer: Handbuch der Neurologie von Lewandowsky. I. Bd. Spezielle Neurologie. IV.

[4]) Ensor: Zitiert nach Cassierer.

[5]) Port: Münch. med. Wschr. 1917, Nr. 12, S. 384.

[6]) Stehr: Münch. med. Wschr. 1917, Nr. 29, S. 936.

[7]) Bolten: D. Zschr. f. Nervhlk. 1919, Bd. 63, H. 6, S. 360.

[8]) O. Mayer: Münch. med. Wschr. 1919, Nr. 10, S. 261.

Digitized by Google
Original from UNIVERSITY OF CALIFORNIA
Generated on 2019-10-24 16:32 GMT / http://hdl.handle.net/2027/uc1.b3252768
Public Domain in the United States, Google-digitized / http://www.hathitrust.org/access_use#pd-us-google

bildung an allen Körperstellen, zur Urtikaria und zu Magendarmerscheinungen, Symptome, wie sie schon Quincke[9]) beschrieben hat. Ob ein persistenter Thymus wie im Falle O. Mayers und in meinem häufiger vorkommt, konnte ich aus der Literatur nicht entnehmen. Auch Bildungsfehler wie bei meinem Falle — Aplasie der rechten Niere und des rechten Ureters — konnte ich, soweit mir die Literatur zur Verfügung stand, bei keinem der Fälle angegeben finden.

Was die Ursache dieser Neigung zur Ödembildung, die im Kehlkopf zu so gefährlichen Folgen führen kann, betrifft, so ist dieselbe noch umstritten. Manche dieser Fälle dürften vielleicht bis zu einem gewissen Grad überhaupt nicht in Betracht kommen, da oft nach Kolisko[10]) eine unscheinbare Schleimhautverletzung, die an der Leiche nicht mehr nachgewiesen werden kann, genügt, um eine geringe Infektion mit folgendem hochgradigen Ödem der Kehlkopfschleimhaut hervorzurufen, Fälle, die nur durch eine genaue histologische Untersuchung, die aber anscheinend nicht immer vorgenommen wurde, aufgeklärt werden können. Einen hieher gehörenden Fall beschrieb unter anderem Strassmann[11]) vor kurzer Zeit. Auch Anärobierinfektionen können leicht idiopathische Larynxödeme vortäuschen, da bei ihnen die Ödembildung oft alle anderen Symptome weit übertrifft. Nach akuter schon abgeheilter Tonsillitis kann man in nicht seltenen Fällen noch eine Zeitlang ein Ödem des Larynxeinganges beobachten. Auch in meinem Falle wäre an diese Möglichkeit (siehe Obduktion) oder an eine andere infektiöse Ätiologie (Narbe unter dem Pomum Adami) zu denken, wenn nicht die Anamnese uns in eine bestimmte Richtung weisen würde. Doch entspricht schon die Neigung, auf geringfügige Infektionen (mit Ausnahme der durch Anärobier verursachten), auf unbedeutende Verletzungen usw. mit starker Ödembildung zu reagieren, nicht mehr der Norm und wir müssen diese Fälle als dem Quinckeschen Ödem nahe verwandt bezeichnen. Auch bei letzterem werden ja oft auslösende Ursachen angegeben, so z. B. der Genuß gewisser Speisen, eine Typhusschutzimpfung (O. Mayer l. c.) u. a. Die meisten Autoren fassen daher das Quinckesche Ödem als eine Art anaphylaktischen Shok auf. Andere dagegen glauben eher an eine Infektion oder Intoxikation bei Personen mit abnormer Reaktion (Vagotonie O. Mayer, Sympathikohypotonie Bolton l. c.). In naher Beziehung zu dieser Krankheit wird das Asthma nervosum (bronchiale), der Heuschnupfen, die Colica mucosa (Strümpell) gebracht (Cassierer l. c.), Krankheiten, bei denen das Ödem der betreffenden Schleimhaut im Vordergrund der anatomischen Veränderung steht. Auch diese Krankheiten werden von vielen Autoren auf einen anaphylaktischen Shok zurückgeführt.

---

[9]) Quincke: Mh. f. pr. Dermat. Juli 1882.

[10]) Kolisko: Plötzlicher Tod aus natürlicher Ursache. Handbuch der ärztlichen Sachverständigentätigkeit. II. Bd.

[11]) Strassmann: Berl. klin. Wschr. 1918, Nr. 30.



Digitized by Google
Original from UNIVERSITY OF CALIFORNIA
Generated on 2019-10-24 16:32 GMT / http://hdl.handle.net/2027/uc1.b3252768
Public Domain in the United States, Google-digitized / http://www.hathitrust.org/access_use#pd-us-google

Sowohl beim Asthma nervosum als auch beim Heuschnupfen und der Colica mucosa ist das Sekret der Bronchien bezw. der Nasen- und Darmschleimhaut reich an eosinophilen Zellen und das Blutbild weist beim Asthma nervosum je nach dem Stadium bis zu 20% und oft noch mehr eosinophile Zellen auf. Beim Heuschnupfen wurden bis jetzt nur in zwei Fällen [Wolf[12])] das Blut untersucht und in diesen zwei Fällen war während der Anfälle im Blut eine Eosinophilie vorhanden. Es wäre nun interessant, bei künftigen Fällen von Quinckeschem Larynxödem, die schon während des Lebens beobachtet werden, das Blut in den verschiedenen Stadien auf Eosinophilie zu untersuchen. Ein positiver Befund würde einen weiteren Beweis für die nahen Beziehungen dieser Erkrankungen zueinander erbringen. Denn Stäubli[13]) hält alle diese Erkrankungen (auch die exsudative Diathese, die Vagotonie) als verschiedene Symptome einer und derselben Konstitutionsanomalie, die familiär auftreten kann und als gemeinsames Merkmal die Eosinophilie zeigt. Demgegenüber hält E. Schwarz[14]) die Eosinophilie nur für eine gemeinsame Folgeerscheinung dieser oben erwähnten Erkrankungen, die aber miteinander nicht zu identifizieren sind.

Bei dem zweiten Falle handelte es sich um einen 26jährigen Soldaten, der im Juli 1918 ein halbes Gebiß verschluckte, das ihm extrahiert wurde. Sei dieser Zeit litt er täglich an Anfällen von Atemnot und Husten. Da sich sein Zustand bedeutend verschlimmerte, wurde er am 30. IX. 1918 von seinem Truppenkörper in ein Wiener Kriegsspital eingeliefert.

Krankengeschichte (auszugsweise): 30. IX. Anamnese wie oben. Status praesens: Mittelkräftig, blaß, über den Lungen heller Schall, die Auskultation ergibt über der Basis leichte bronchitische Geräusche. 32 Atemzüge pro Minute. Übriger Befund normal. Asthma nervosum? Morphiumadrenalin 0·01 *mg*. Am Morgen des 1. X. ist Pat. vollkommen bewußtlos. Keine Pupillenreaktion, Pupillen stecknadelkopfgroß, kein Kornealreflex, Gesicht zyanotisch, tiefe, schnappende Atmung. Puls 92, unregelmäßig. Alle Reflexe aufgehoben, links Andeutung von Babinsky. Morphiumvergiftung? Therapie: Kampfer, Äther, Sauerstoff. Exitus 10 Uhr 40.

Obduktionsbefund (im Auszug): Die tiefen zervikalen Lymphdrüsen leicht geschwollen und düster gerötet. Die linke Lunge frei, die rechte an der Hinterfläche des Unterlappens angewachsen. Eitrige Bronchitis und hämorrhagische, gekörnte, düsterrote, lobuläre Verdichtungsherde in beiden Lungenunterlappen. Die Schleimhaut des Rachens leicht gerötet, an der Hinterwand des Rachens, zirka 5 *cm* unterhalb der Eingangsstelle zum Kehlkopf ein stecknadelkopfgroßes, blaßrötlichgraues, polypöses Knötchen. Im rechten Sinus piriformis

[12]) Wolf: Zieglers Beitr. z. path. Anat. 1900, Bd. 28, S. 150.

[13]) Stäubli: Ergebn. d. inn. Med. 1910, VI, 192.

[14]) E. Schwarz: Lubarisch-Ostertags Ergebn. d. allg. Path. u. path. Anat. XVIII, 1. Abt. 1913.

Digitized by Google
Original from UNIVERSITY OF CALIFORNIA
Generated on 2019-10-24 16:32 GMT / http://hdl.handle.net/2027/uc1.b3252768
Public Domain in the United States, Google-digitized / http://www.hathitrust.org/access_use#pd-us-google

findet sich eine nicht ganz erbsengroße, rundliche Öffnung mit glatten, eingetülpten Rändern, in deren Umgebung die Schleimhaut grünlich verfärbt ist. Die Öffnung führt in einen gegen das Innere des Kehlkopfes verlaufenden, für eine dicke Sonde passierbaren Kanal, der an der Vorderwand des Kehlkopfes knapp oberhalb des vorderen Winkels zwischen den wahren Stimmbändern in Form einer unregelmäßig ovalen, kirschkerngroßen Lücke mündet. (Siehe Abb. Die Sonde steckt im Kanal.)

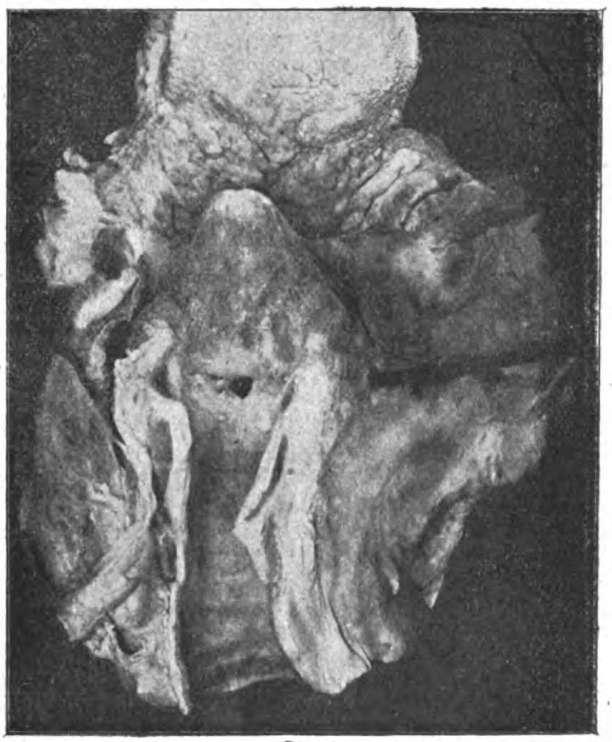

Aus dieser Lücke ragen ziemlich derbe, gelbgraue Massen ins Innere des Kehlkopfes, die sich leicht herausziehen lassen. Die vordere Hälfte der wahren Stimmbänder ist etwas verdickt und gewulstet. Die Schleimhaut des Kehlkopfes ist überall glatt, glänzend und von blaßgelbgrauer Farbe.

Im vorliegenden Falle hatte sich im Anschluß an die durch den Fremdkörper verursachte Verletzung ein Geschwür im rechten Sinus piriformis entwickelt, das in den Kehlkopf durchbrach. Die Fistel führte vom rechten Sinus piriformis durch das lockere Zellgewebe der aryepiglottischen Falte entlang des oberen Randes der rechten Schildknorpelplatte an das Ligamentum hypothyreoideum medium, welches in der Incisura thyreoidea superior perforiert war. Aus dieser Fistel floß natürlich fortwährend Sekret in den Kehlkopf, wodurch die heftigen Anfälle

Digitized by Google
Original from UNIVERSITY OF CALIFORNIA
Generated on 2019-10-24 16:33 GMT / http://hdl.handle.net/2027/uc1.b3252768
Public Domain in the United States, Google-digitized / http://www.hathitrust.org/access_use#pd-us-google

von Husten und Atemnot erklärt sind. Infolge dieses stets herabfließenden Sekretes zog sich der Patient eine eitrige Bronchitis (Aspiration) und daran anschließend eine Pneumonie zu, der er erlag. Zwischen der Verletzung im Sinus piriformis durch den verschluckten Fremdkörper und dem Tod lag ein Zeitraum von ungefähr $2^1/_2$ Monaten. Wie lange die Fistel bestand, ist nicht mit Sicherheit zu bestimmen, doch können wir annehmen, daß sie sich bald nach dem Verschlucken des Gebisses gebildet hatte, da nach den Angaben des Patienten die Anfälle seit diesem Unfalle auftraten. Fisteln aus der Speiseröhre in den Kehlkopf oder in die Trachea infolge von verschluckten Fremdkörpern oder Traumen sind in der Literatur schon oft beschrieben worden, so z. B. die Fälle von Schousboe[15]), Chiari[16]), Navratil[17]) u. a., doch konnte ich, soweit mir die Literatur zur Verfügung stand, keine ähnliche Beobachtung (Fistel vom Sinus piriformis in den Kehlkopf) mitgeteilt finden.

---

# Behandlung eines Falles von erschwertem Dekanülement mit der Brüggemann'schen Bolzenkanüle.

Von Dr. **Th. Reinewald**, Gießen.

Eva S., 12 Jahre alt, wurde mir im Juli 1918 in einem Etappenhauptort des östlichen Kriegsschauplatzes zugeführt. Aus der Mutter konnte ich herausholen, daß das Kind vor 6 Jahren wegen Diphtherie tracheotomiert wurde. Wegen Mißlingens verschiedener Dekanülementsversuche durch einheimische Halsfachärzte und Chirurgen brachte die Mutter das Kind vor zwei Jahren nach Berlin auf die Nasen-Halsabteilung der Charité, woselbst die untere Tracheotomie und während 6 Monate eine Dekanülementsbehandlung ausgeführt worden sein soll. Nach der Berliner Behandlung habe das Kind nur kurze Zeit ohne Kanüle atmen können, dann habe man wieder zur Kanüle greifen müssen. Durch meinen Dienststellenvorgänger, einen Berliner Ohren-, Nasen- und Halsfacharzt, sei die Patientin längere Zeit einer Intubationsbehandlung unterzogen worden. Darnach habe das Kind ebenfalls nur kurze Zeit ohne Kanüle atmen können. In der Folge habe sich aber der Zustand derart verschlimmert, daß Erstickungsanfälle eintraten. Die Tracheotomiewunde habe sich so verkleinert, daß Angehörige und einheimische Ärzte eine Kanüle nicht mehr einführen konnten. In diesem Zustande sah ich die Patientin zum ersten Male.

Die kleine Patientin, elend aussehend, mit blauen Lippen, zum Skelett abgemagert, atmete mit großer Kraftaufwendung nur mühsam durch eine mit Granulationen bis auf Stricknadeldicke geschlossene Trachealfistel. Dabei starkes Einziehen des ganzen Halses. Da das Kind einen bedrohlichen Eindruck macht, wird sofort mit einem scharfen Löffel in die Trachealfistel eingegangen. Der Löffel gelangt leicht in die Trachea. Ausschaben der Fistel und sofortiges Einführen einer dünnen Kinderkanüle. Nach Aushusten einer kleinen Menge Blut ist sofort die Atmung frei, so daß ich nach Verlauf einer Stunde das Kind mit der Mutter, die mit der Kanülenbehandlung vertraut ist, nach Hause schicken konnte. Am folgenden Tage macht die Patientin einen sichtlich erholten Ein-

[15]) Schousboe: Zschr. f. Ohlk. 1913, Bd. 68, S. 24.
[16]) Chiari: Wien. med. Wschr. 1917, Nr. 22. 23 und 24.
[17]) Navratil: D. Zschr. f. Chir. 1904, Bd. 75.

Digitized by Google
Original from UNIVERSITY OF CALIFORNIA
Generated on 2019-10-24 16:32 GMT / http://hdl.handle.net/2027/uc1.b3252768
Public Domain in the United States, Google-digitized / http://www.hathitrust.org/access_use#pd-us-google

druck. Auswechslung der Kanüle mit einer stärkeren Nummer gelingt leicht. Der unterhalb der Trachealwunde befindliche Teil der Trachea ist frei und glatt, oberhalb der Wunde ist die Trachea mit Granulationnen ausgefüllt. Eine nach oben eingeführte, abgebogene Sonde stoßt sogleich auf festen Widerstand. Es ist nicht möglich, nach dem oberen Larynxabschnitt durchzukommen. Die Tracheotomie ist weiter unterhalb des Ringknorpels angelegt. Der Kehlkopf ist wegen hochgradiger Gaumenmandelhypertrophie — die Tonsillen berühren sich fast in der Mittellinie — schwer zu laryngoskopieren; soweit übersehbar, ist er frei. Eine untere Tracheotomienarbe ist undeutlich als solche anzusprechen. Es besteht eine diffuse Bronchitis und Dilatation des Herzens nach rechts. In den nächsten 4 Wochen erholt sich die Patientin mit freier Kanülenatmung sichtlich.

Es konnte somit die Diagnose auf eine Granulationsstenose kombiniert mit einer vollständigen Narbenstenose in der Ringknorpelgegend gestellt werden. Nebenbefund: Gaumenmandelhypertrophie. Sekundäre Bronchitis und Herzdilatation.

Auf Grund des Studiums der Brüggemannschen Arbeit „Über das erschwerte Dekanülement und seine Behandlung" entschloß ich mich zur Dekanülementsbehandlung mit der Bolzenkanüle. Da das Eintreffen letzterer aus der Heimat sich verzögerte, versuchte ich anfangs September nach Erweiterung der Hautfistel und nach Wegätzen der vorliegenden Granulationen von der Trachealwunde stumpf nach oben vorzudringen. In Infiltrationsanästhesie bohrte ich stumpf durch das Narbengewebe einen Kanal nach der Glottis, führte in diesen ein unten und oben mit starken Seidenfäden armiertes Druckröhrchen in Ventilgummistärke ein, welches nach unten auf der nicht gefensterten Kanüle aufsaß, nach oben durch die Glottis führte. Den unteren Seidenfaden führte ich aus der Trachealwunde, den oberen durch Nasenrachen und Nase heraus. Das Röhrchen wechselte ich alle 2 bis 3 Tage. In der Stärke des Röhrchens ging ich bis zu Dünnbleistiftdicke. In der Zwischenzeit führte ich die Abtragung der hypertrophischen Tonsillen mit dem Brüningsschen Tonsillenschnüren aus. Ende September begann ich das Einführen der inzwischen eingetroffenen Brüggemannschen Kinderbolzenkanüle. Nach einer nochmaligen Erweiterung der Trachealwunde gelang mir die Einführung auf Anhieb, glatt, ohne Hemmnisse. Da mir ein Krankenhaus zur Unterbringung der Patientin nicht zur Verfügung stand, verfuhr ich folgendermaßen. Täglich vormittags 8 Uhr führte ich die Bolzenkanüle, zunächst mit der schwächsten Bolzennummer ein, ließ das Kind bis mittags 2 Uhr in einem Nebenraume liegen, dann entfernte ich die Bolzenkanüle, führte eine gewöhnliche Trachealkanüle ein und schickte die Patientin nach Hause. Nach Verlauf von je einer weiteren Woche schraubte ich die nächst stärkere Bolzennummer auf. Nach Ablauf von nahezu 5 Wochen war ich soweit, daß ich die Bolzenkanüle wegließ, das Kind eine Woche lang mit einer vorn zugekorkten, weitgefensterten Trachealkanüle umhergehen und durch den Kehlkopf atmen ließ. Nachdem ich so die kleine Patientin überzeugt hatte, daß sie ohne Beschwerden durch den Kehlkopf atmen konnte, ließ ich jegliche Kanüle weg, schloß die Trachealwunde mit einem Heftpflasterverbändchen und schickte sie nach Hause. Zur Vorsicht gab ich der Mutter eine Trachealkanüle mit nach Hause, ein Moment, was auf die Psyche der Kleinen besonders günstig einwirkte. Ich hatte Gelegenheit, von Mitte November bis kurz vor Weihnachten, den Termin meines Abrückens in die Heimat, zu beobachten, wie das Kind frei durch den neu geschaffenen, natürlichen Luftweg, durch den Larynx ruhig, ohne Spur von Stridor, frei atmen konnte. Die äußere Trachealwunde hatte sich bis auf einen, eben noch für eine Sonde durchgängigen Spalt geschlossen. Die Patientin hatte sich gut erholt, an Körpergewicht erheblich zugenommen und war vor allen Dingen ihres 6 Jahre lang bestehenden, quälenden Leidens ledig.

Die Ursache des erschwerten Dekanülements im vorliegenden Falle ist mit großer Wahrscheinlichkeit nicht auf eine mangelhafte

Digitized by Google
Original from UNIVERSITY OF CALIFORNIA
Generated on 2019-10-24 16:32 GMT / http://hdl.handle.net/2027/uc1.b3252768
Public Domain in the United States, Google-digitized / http://www.hathitrust.org/access_use#pd-us-google

Tracheotomietechnik, als vielmehr auf ein unnötig langes Liegenlassen der Kanüle zurückzuführen. Echt östliches Milieu, dem die kleine Patientin entstammte, mangelnde ärztliche Versorgung des durch den Krieg überfluteten Gebietes trugen das Ihre dazu bei, den Fall zu einen trostlosen zu gestalten. Um so erfreulicher ist das Behandlungsresultat mittelst der Brüggemannschen Bolzenkanüle trotz der manigfachen Schwierigkeiten, die durch die äußeren Verhältnisse bei der Behandlung gegeben waren. Bedauerlich ist nur die Tatsache, daß es mir nicht möglich war, eine authentische Auskunft über den jetzigen Zustand der Patientin und damit eine Bestätigung einer Dauerheilung von den Angehörigen zu erhalten. Trotz mehrfacher schriftlicher Anfragen, auch in letzter Zeit, wo die Postverbindung einwandfrei sichergestellt war, habe ich eine Auskunft nicht erlangen können. Ich glaube aber einen Dauererfolg mit großer Wahrscheinlichkeit annehmen zu können, da die Mutter der Kleinen mir bei meiner Abreise versicherte, sie würde Alles daran setzen, falls der Zustand der Patientin es erfordere, die immerhin große Reise mit dem Kinde zu mir zu ermöglichen.

---

# Vereinsberichte.

## Wiener laryngo-rhinologische Gesellschaft.

**Sitzung am 2. Juni 1920.**

(Offizielles Protokoll.)

Vorsitzender: Hr. M. Hajek.
Schriftführer: Hr. F. Haslinger.

Hr. M. Hajek eröffnet die Sitzung.

I. Hr. Otto Mayer: 1. **Deglutitionsbeschwerden bei Zungenmandelvergrößerung.**

43jähr. Mann klagt über Fremdkörpergefühl und Steckenbleiben von Speisen im Hals, Ermüdung der Stimme, Verschleimung und Husten.

Bei der Untersuchung fand sich außer einer bedeutenden Vergrößerung der Zungenmandel eine chronische Pharyngitis und Laryngitis. Wegen des Steckenbleibens von Speisen im Hals wurde die Röntgenuntersuchung durch Prim. Schönfeld vorgenommen, welche ergab, daß der Wismuthbissen über dem Kehlkopf fast eine Viertelstunde liegen blieb. Der daraufhin vorgenommene Eßversuch mit Brot zeigte, daß die Valleculae mit Brot ausgefüllt waren.

Dieses Steckenbleiben der eingenommenen Nahrung ist offenbar durch die Vergrößerung der Zungenmandel bedingt. Daß solche Vergrößerungen Deglutitionsbeschwerden bewirken können, ist schon durch Katz, Kronenberg, Möller u. a. beschrieben worden. Vielfach werden diese

Digitized by Google
Original from UNIVERSITY OF CALIFORNIA
Generated on 2019-10-24 16:33 GMT / http://hdl.handle.net/2027/uc1.b3252768
Public Domain in the United States, Google-digitized / http://www.hathitrust.org/access_use#pd-us-google

Beschwerden fälschlich als Globus hystericus angesehen. Man sollte in solchen Fällen öfter den Eßversuch machen lassen.

Hr. Mayer (Schlußwort): Durch die Vergrößerung der Zungenmandel wird eine Vertiefung der Vallekula bewirkt und in dieser bleiben die Speisen stecken. Die Aufrichtung der Epiglottis kann eventuell eine Folge der Zungenmandelvergrößerung sein. Pat. ist nervös, doch hat sich während längerer Behandlung keine Anästhesie nachweisen lassen, im Gegenteil war er stets hyperästhetisch.

2. **Ein Fall von Pharynxkarzinom.**

34jähr. Frau, welche seit Jahren an Lungenspitzenkatarrh litt, kam wegen Schluckschmerzen im Februar 1919 zur Spitalsaufnahme. Diese Beschwerden hatten schon 2 Jahre gedauert und waren sehr wechselnd. Seit $^3/_4$ Jahren konnte sie nur mehr Flüssigkeiten schlucken und nahm an Gewicht sehr stark ab.

Bei der Untersuchung fand sich eine tuberkulöse Affektion der linken Lunge, namentlich der Spitze. Im Pharynx sah man bei der Hypopharyngoskopie an der Hinterfläche des linken Aryknorpels und von dort auf die seitliche Rachenwand übergreifend eine flaches Geschwür mit leicht aufgeworfenem Rande, das bei Berührung ziemlich stark blutete. In direkter Pharyngoskopie wurde eine Probeexzision vorgenommen. Im histologischen Präparat aber sah man nur Granulationsgewebe, keine Anhaltspunkte für Neoplasma und keine Tuberkel.

Da der Wassermann positiv war, wurde eine Schmierkur gemacht und Salvarsan gegeben. Trotz subjektiver Besserung blieb das Geschwür unverändert. Es wurden noch zweimal Probeexzisionen aus verschiedenen Partien vorgenommen, jedesmal mit demselben negativen Erfolg. Das Geschwür führte zur Verengerung des Speiseröhreneinganges, weshalb anfangs Juni 1919 die Gastrostomie auf der chirurgischen Abteilung vorgenommen wurde. Bald darauf trat auch Atemnot auf und es wurde am 15. Juni die Tracheotomie ausgeführt. Das Geschwür führte weiters zum Zerfall des linken Aryknorpels und griff noch weiter auf die seitliche Pharynxwand über. Im September 1919 entstand dann eine tiefe Halsphlegmone, an welcher die Pat. am 6.X. starb.

Am Präparat sieht man eine ausgedehnte Geschwürsfläche, von der Gegend des linken Aryknorpels ausgehend und auf die seitliche und hintere Pharynxwand übergreifend. Das Geschwür ist flach und zeigt nur an einer Stelle im Pharynx eine leichte, wallartige Erhebung. Die histologische Untersuchung eines hier entnommenen Stückes ergab Plattenepithelkarzinom.

Der Fall zeigt wieder die in manchen Fällen bestehenden großen Schwierigkeiten der Diagnose. Auffallend war das jugendliche Alter der Pat., der positive Wassermann, die lange Dauer der Erkrankung und das Fehlen von Drüsen.

Aussprache.

Hr. J. Fein: Beim vorgestellten Falle scheint die Schluckbehinderung nicht allein durch die Vergrößerung der Zungenmandel verursacht zu sein.

Digitized by Google
Original from UNIVERSITY OF CALIFORNIA
Generated on 2019-10-24 16:33 GMT / http://hdl.handle.net/2027/uc1.b3252768
Public Domain in the United States, Google-digitized / http://www.hathitrust.org/access_use#pd-us-google

Denn es ist auch eine ungewöhnlich stark aufrechte Stellung der Epiglottis zu bemerken. Durch die Epiglottis einerseits und durch die vergrößerte Zungentonsille andrerseits wird eine Art Tasche gebildet, in der die Speiseteile liegen bleiben. Man kann sich auch gar nicht vorstellen, daß die vergrößerte Tonsille allein ein Hindernis für das völlige Verschlucken der Speisen bilden könne. Denn erstens beobachten wir häufig recht große Zungenmandeln, die nicht die geringste Behinderung des Schluckaktes bewirken und zweitens ist nicht einzusehen, wieso die Zungenmandel ein Hindernis für das Hinunterschlucken des Bissen sein könne, da dieser die Mandel ganz gut passiert und erst hinter ihr, also in der Vallekula liegen bleibt. Falls die Tonsillenvergrößerung überhaupt bei der hier gezeigten Schluckanomalie eine Rolle spielen sollte, kann dies nur durch die Formung der Tasche, die aber zum wichtigsten Teile durch die Epiglottis gebildet wird, erklärt werden.

Hr. Emil Glas: Ich habe eben die Sensibilität des Larynxeinganges und vallekularen Gebietes geprüft und konstatiere hochgradige Herabsetzung der Sensibilität i. c. Hypästhesie bzw. Hypalgesie der lingualen Fläche der Epiglottis und der vallekularen Schleimhaut. Auch der Uvulareflex ist bei dem Pat. stark herabgesetzt. Ich halte dafür, das diese Herabsetzung der Sensibilität die Ursache der Deglutitionsbeschwerden ist und nicht die Hypertrophie der Zungentonsille. Wenn meine Anschauung die richtige ist, wird die Zungentonsillotomie auch nicht den vom Vortr. erhofften Erfolg aufweisen.

Hr. M. Weil: Ich habe diese Pat. im Alter von 9 Jahren wegen Kieferhöhleneiterung in Behandlung bekommen und seitdem wegen verschiedener Erkrankungen immer wieder gesehen, so auch zuletzt wegen der Schlingbeschwerden, die ich mir lange nicht erklären konnte und zuletzt auf eine tiefsitzende tuberkulöse Perichondritis zurückführen zu können glaubte. Hr. Prof. Mayer hatte wiederholt die Güte, mir über den Verlauf zu berichten und als er von Lues sprach, habe ich diese Diagnose sofort — und wie sich jetzt zeigt, mit Recht — angezweifelt, da ich ja im Verlaufe von 25 Jahren irgend etwas davon hätte bemerken müssen. Ich will hinzufügen, daß mich die auch von erstklassigen Fachleuten vorgenommene Wassermann sche Reaktion gerade in Fällen, wo sie von entscheidender Wichtigkeit gewesen wäre, oft im Stiche gelassen hat und ich mich noch lieber in altgewohnter Weise auf den Effekt der Jodbehandlung verlasse.

II. Hr. Brunner a. G. demonstriert einen **Fall von Lähmung mehrerer Hirnnerven infolge rechtsseitiger Panotitis und linksseitiger Schädelbasisfraktur.**

Z. F., 49 Jahre alt, Friseur. Als Kind Keuchhusten, Scharlach. Sonst nie krank. Lues, Potus, Abusus nicotini negiert. Hat nie mit Blei zu tun gehabt. Ein Kind des Pat. ist an Scharlach gestorben.

Als den Pat. einmal vor 34 oder 35 Jahren sein Vater, der stark alkoholisiert war, auf den Armen trug, stürzte er nieder und fiel dabei auf sein Kind. Pat. weiß nicht, ob er danach bewußtlos war. Er erzählt aber, daß ihm im Laufe der folgenden Zeit aus dem rechten Ohre nicht nur Blut, sondern

Digitized by Google
Original from UNIVERSITY OF CALIFORNIA
Generated on 2019-10-24 16:33 GMT / http://hdl.handle.net/2027/uc1.b3252768
Public Domain in the United States, Google-digitized / http://www.hathitrust.org/access_use#pd-us-google

auch kleine Knochenteile herausgekommen seien. Er hat deswegen keine besondere Behandlung erfahren. Mit etwa 10 Jahren stellte sich erst die gegenwärtige Gesichtslähmung ein, früher war davon, wie Photographien zeigen, nichts zu sehen. Von dieser Zeit an klagte er auch über rechtsseitige Schwerhörigkeit. Dagegen hatte er nie über Schwindel zu klagen. Seit 7 bis 8 Monaten merkt er einen sehr schlechten Geschmack im Munde und besonders in der Frühe eine starke Ansammlung von zähem Speichel, so daß er fort und fort schlucken muß. Heiser war er nie, nur jetzt ist er hie und da heiser, besonders wenn er längere Zeit reden muß. Beim Schlucken hat er zeitweise Beschwerden.

Stat. präsens: Hirnnerven: I. Links wird Essig etwas schlechter gerochen als rechts.

II. Pupillen reagieren prompt. Sehvermögen nicht gestört.

III., IV., VI. Bei Blick nach rechts bleibt das rechte Auge ein wenig zurück.

V. Motorischer Anteil intakt. Kornealreflex rechts nicht deutlich (Fazialislähmung!) Taktile Sensibilität der Gesichtshaut beiderseits gleich. Taktile Sensibilität der Nasen-, Mund-, Zungen- und Rachenschleimhaut beiderseits gleichmäßig herabgesetzt. Essig wird auf beiden Seiten der zwei vorderen Drittel der Zunge gleich geschmeckt.

VII. Totale rechtsseitige Fazialisparalyse. Der Nerv ist elektrisch nicht erregbar.

VIII. Der rechte Gehörgang ist durch eine Neomembrane total verschlossen. Linkes Trommelfell annähernd normal. Akzentuierte Flüstersprache rechts ad concham, links 12 *m*. Weber im Kopfe. Schwabach links normal, rechts um 25" verkürzt. Rinne rechts negativ, links positiv. $c_4$ rechts um 5" verkürzt. Kein Spontanny tagmus. Kein Romberg. Drehreaktion nach beiden Seiten hin normal, doch läßt sich durch Kaltspülung vom rechten Ohre kein Nystagmus auslösen (Neomembrane!)

IX., X. Die linke Seite im hinteren Drittel der Zunge sowie die linke Hälfte der Gaumenschleimhaut gegen Berührung weniger empfindlich als die rechte. Uvula weicht etwas nach rechts ab. Der linke Gaumenbogen hängt etwas. Geschmack nicht gestört. Atrophie und Lähmung des linken Stimmbandes.

XI. Linke Schulter steht etwas tiefer. Linker Sternokleidomastoideus spurweise schwächer als der rechte. Der linke M. sternocleidomastoideus ist faradisch nicht erregbar. Der mediale Rand der linken Skapula etwas abstehend.

XII. Zungenmuskulatur nicht verändert.

P., S., R. gesteigert, beiderseits gleich. Keine pathologischen Reflexe. Oberer, rechter B., D., R. auslösbar, die übrigen nicht. Kremasterreflex nicht auslösbar. Intern linksseitige, abgelaufene Apizitis.

Röntgenbefund: Keine Zeichen einer Hyperostose oder Drucksteigerung. Sella von normaler Größe und Architektur. Nebenhöhlen im allgemeinen groß, ohne Besonderheiten. Im Bereiche des rechten Stirnlappens erscheint ein zirka erbsengroßer, kalkdichter, scharf begrenzter Schatten.

Digitized by Google
Original from UNIVERSITY OF CALIFORNIA
Generated on 2019-10-24 16:33 GMT / http://hdl.handle.net/2027/uc1.b3252768
Public Domain in the United States, Google-digitized / http://www.hathitrust.org/access_use#pd-us-google

Wahrscheinlich ein alter, verkalkter Herd (Abszeß? Blutung?) Sonst keine pathologischen Veränderungen.

Es findet sich also in diesem Falle eine Affektion mehrerer Hirnnerven beider Körperseiten. Dabei sind aber die Symptome nicht mehr sehr deutlich ausgesprochen, da die Ursachen dieser Nervenstörungen schon weit zurückliegen. Betroffen ist rechts der Abduzens, Fazialis und Kochlearis, links vielleicht zum Teil der Olfaktorius, Glossopharyngeus, Vagus accessorius. Als Ursache für diese multiple Nervenerkrankung kommt in Betracht 1. eine rechtsseitige Panotitis, über die allerdings der Pat. keine Auskunft geben kann, 2. eine mögliche Basisfraktur naeh einem Traume vor 34 Jahren.

Die Lähmung des rechten Kochlearis, Fazialis und die Parese des Abduzeus läßt sich durch die Annahme einer rechtsseitigen Labyrintheiterung mit nachfolgender Schneckennekrose erklären, während die Lähmung der linksseitigen Nerven durch die Annahme einer auf die linke Hälfte der Schädelbasis lokalisierten Fraktur erklärt werden kann. Es wäre ja denkbar, für die Lähmung der drei letztgenannten Nerven bulbäre Herde verantwortlich zu machen, zumal sich ja im Röntgenbilde ein offenbar mit dem Trauma zusammenhängender Kalkherd im Gehirn findet und es durchaus nicht ausgeschlossen ist, daß sich solche Kalkherde auch in der Medulla oblongata finden. Diese Annahme hat aber in dem vorgestellten Falle wegen des vollkommenen Fehlens anderweitiger, neurologischer Symptome nicht viel Wahrscheinlichkeit für sich. Es bleibt daher nichts anderes übrig, als die Lähmung des linken Glossopharyngeus, Vagus und Azzessorius mit einer Schädelbasisfraktur in Zusammenhang zu bringen, die das linke For. lacerum posterius trifft. Diese Folgezustände nach einer Schädelbasisfraktur sind relativ selten, doch wurden ähnliche Fälle von Stierlin, Krähenmann, Schneider u. a. beschrieben. Ein Anhaltspunkt für die Art, wie in diesem Falle die Fraktur verläuft, läßt sich aus dem einen Symptome nicht ableiten.

III. Hr. Glas demonstriert einen seltenen Fall von **Zystenbildung am Nasenflügel,** wie solche Fälle von Knapp, Zarnikou. a. beschrieben worden sind.

Bei einer 34jähr. Frau findet sich eine starke Vorwölbung lateral vom Nasenflügel, die von einem zystischen im vorderen Bereiche der Fossa canina liegenden Tumor herrührt, welcher sublabial zu palpieren ist und subkonchal gegen die Nase vordrängt, wo er in Form einer prall gespannten mit gedehnter Schleimhaut überzogenen Zyste zu sehen ist. Da die Geschwulst bei genauer Palpation nach hinten (gegen die Fossa Canina) abgrenzbar ist, erscheint die Diagnose, Zystenbildung am Nasenflügel gegeben. Die Entstehung solcher Zysten ist noch nicht sichergestellt. Chatellier nimmt an, es handle sich um glanduläre Retentionszysten, während Zarnicko meint, es könnte eine solche Zyste durch regressive Veränderungen im Knorpel zustandekommen (ähnlich den in Ohrmuscheln vorkommenden Zysten). Die rationellste Therapie wird die Ausschälung der Zyste vom Lippenschnitte her sein, die ja, wenn nicht zu starke Verwachsungen vorhanden sind, leicht gelingen mag

Digitized by Google
Original from UNIVERSITY OF CALIFORNIA
Generated on 2019-10-24 16:33 GMT / http://hdl.handle.net/2027/uc1.b3252768
Public Domain in the United States, Google-digitized / http://www.hathitrust.org/access_use#pd-us-google

Aussprache.

Hr. Heindl meint, statt der Probepunktion möchte er zuerst die schadhafte Wurzel der 31 extrahieren. Um einen eventuellen Zusammenhang der Zyste mit dieser kariösen Wurzel feststellen oder ausscheiden zu können.

Hr. K. Kofler: Der von E. Glas als Nasenflügelzyste vorgestellte Fall ist einer jener Fälle von Retentionszysten der Nasenschleimhaut, von denen ich schon mehrere in vorausgegangenen Sitzungen dieser Gesellschaft vorzustellen Gelegenheit hatte. Der Ausdruck Nasenflügelzyste ist insofern verwirrend, als man glauben möchte, daß die Zyste vom Nasenflügel ausgeht oder mit ihm irgendwie zusammenhängt. Das ist nun keineswegs der Fall, sie treibt ihn nur auf und gestaltet ihn plump, so daß diese Entstellung als Erkrankung des Nasenflügels imponiert. Diese Zysten gehen immer von der Schleimhaut des vordersten Abschnittes des Nasenbodens aus, wölben sich gegen das Nasenlumen mehr weniger vor, können auf diese Weise die Atmung auf dieser Nasenseite beeinträchtigen und schieben sich, wenn sie größer werden, nach abwärts gegen die Übergangsfalte der spatium praeorale zu zwischen Knochen des processus alveolaris und darüberliegende Weichteile ein; sie liegen also nicht im Knochen, sondern vor demselben, daher sind sie auch in toto über dem Knochen verschieblich, was bei einer im Knochen gelegenen Zyste naturgemäß nicht der Fall sein kann. Bei Druck auf den nasalen Anteil der Zyste spürt man auf der in die Übergangsfalte eingelegten Fingerkuppe den Gegendruck. Bei zwei Patienten fand ich sie doppelseitig vor. Ich habe alle meine Fälle, deren Zahl sich auf zirka 7 belaufen dürfte, so operiert, daß ich in der Übergangsfalte eingeschnitten habe, worauf der Zystenbalg bald zum Vorschein kam. Ich löste nun diesen vorsichtig von der Umgebung ab, bis er nur mehr mit einem förmlichen Stiel an der Schleimhaut des Nasenbodens hing. Hierauf schnitt ich den Stiel ab, worauf eine Kommunikation mit dem Nasenlumen hergestellt war. Ich legte nun Gaze in das Zystenbett, leitete dieselbe zur Nase heraus und vernähte den Schnitt in der Übergangsfalte. Die Gaze wurde nach und nach entfernt. Alle meine Fälle heilten dieserart anstandslos. Bei der Operation fand ich immer eine mehr minder große Depression (Grube) in der Vorderfläche des Knochens, hervorgerufen durch den langdauernden Druck der Zyste auf den Knochen. Der Inhalt der Zyste war nur in einem einzigen Falle eitrig (Verletzung der Zystenwand mit Infektion), in allen anderen Fällen ergab die Untersuchung eine seröse, eiweißarme Flüssigkeit. Die Innenauskleidung der Zyste bestand jedesmal aus regulärem einreihigem Zylinderepithel ohne Flimmerbesatz.

Hr. E. Glas (Schlußwort): Ich bleibe bei der von mir gestellten Diagnose, da die röntgenologische Untersuchung negativ war, die Zyste sehr weit vorne sitzt und keinerlei nachweisbaren Zusammenhang mit der Kieferhöhle hat, ja sogar der hintere Teil der Zyste bei genauer Beobachtung, der vorderen Kieferhöhlenwand anliegend gefunden wird. Der Gerbersche Wulst bei Kieferzysten liegt andrerseits viel tiefer, dem Nasenboden näher wodurch es sich von der hochliegenden zystischen Vorwölbung in diesem

Digitized by Google
Original from UNIVERSITY OF CALIFORNIA
Generated on 2019-10-24 16:33 GMT / http://hdl.handle.net/2027/uc1.b3252768
Public Domain in the United States, Google-digitized / http://www.hathitrust.org/access_use#pd-us-google

Falle unterscheidet. Ich glaube infolgedessen entgegen der Anschauung von Prof. Hajek und Schlemmer die Kieferzyste und Zahnzyste ausschließen zu können und meine Diagnose auf Zystenbildung am Nasenflügel aufrecht zu erhalten. Die Operation wird ergeben, auf welcher Seite der Irrtum ist.

IV. Hr. Hermann Schrötter demonstriert und überreicht dem Vorstande der laryngologischen Universitätsklinik eine Sammlung (46 Blätter mit zirka 150 Figuren) von das Gebiet der **Tracheo-Bronchoskopie** betreffenden, auf seinerzeitige, eigene Studien bezüglichen Photographien, Originalzeichnungen klinischer und mikroskopischer Befunde, Reproduktionen solcher, die instrumentelle Technik betreffende Abbildungen und farbige Tafeln. Da das Überreichte nicht ohne historisches Interesse wie insbesondere auch von didaktischem Werte sein dürfte, ersucht Redner, die Blätter dem Inventare der klinischen Sammlung einzuverleiben.

Hr. Prof. Hajek dankt dem Vorredner und übernimmt die Spende für die Sammlung der Klinik.

V. Hr. G. Hofer demonstriert 1. **einen Fall von totaler Resektion des Oberkiefers links, partieller Resektion des Oberkiefers rechts, exenteratio orbitae links und Eröffnung der Nebenhöhlen wegen Karzinoms.**

Bei dem 56jähr. Pat. wurden die oben angeführten Eingriffe in Lokalanästhesie vorgenommen wegen eines großen von der linken Kieferhöhle ausgehenden Karzinoms, das die Nasenhöhle und die linke Orbita mitsamt dem linken Siebbein und Keilbein ergriffen hatte. Die Operation wurde nach Langenbeck-Weber ausgeführt unter Leitungsanästhesie des Trigeminus. Es blieb ein im Bereiche der rechten Wange mit Haut gedeckter enormer Defekt. Zweck der Demonstration wäre besonders auf den prothetischen Ersatz so großer Defekte hinzuweisen. Die Kieferstation der I. chirur. Klinik hat in entgegenkommender Weise die Nachbehandlung übernommen. Zur Befestigung der Prothese blieb nur ein schmaler Streifen des rechten Alveolarfortsatzes. Die Prothese müßte durch Stützfedern von dem Brückenstück der unteren Zahnreihe aus gehalten werden.

Der Defekt des Oberkiefers und der Orbita konnte wegen der schwachen Stütze von unten nicht wie üblich durch massive Einlage ausgefüllt werden, sondern durch einfache vom Gaumenstück aufgebaute Wände. Der Defekt des weichen Gaumens ist durch Obturator verschlossen. Der Schluckakt bei dem Pat. geht noch recht mühsam. Der Pat. ist heute 5 Wochen nach der Operation bei relativem Wohlbefinden. Die Ausführung des sehr großen Eingriffes in Lokalanästhesie sollte neuerlich ein Fingerzeig sein, die Allgemeinnarkose von größeren Eingriffen an den oberen Luftwegen ganz auszuschalten.

2. Einen 56jähr. Pat. mit **Totalexstirpation der Zunge und der rechten Tonsille wegen eines Karzinoms.**

Bei dem Pat. war der Eingriff vor 3 Wochen mittels Pharyngotomia lateralis in Lokalanästhesie ausgeführt worden. Seitliche Eröffnung des

Digitized by Google
Original from UNIVERSITY OF CALIFORNIA
Generated on 2019-10-24 16:33 GMT / http://hdl.handle.net/2027/uc1.b3252768
Public Domain in the United States, Google-digitized / http://www.hathitrust.org/access_use#pd-us-google

Pharynx zum Zwecke der Zungenoperationen scheint, wie ich es gelegentlich der Demonstration einer Zungenexstirpation mit temporärer Aufklappung des Zungenbeines nach Hajek-Hofer hervorgehoben habe, viele Nachteile in sich zu schließen. Diese bestehen in der Gefahr der Arrosion der im äußeren seitlichen Wundwinkel gelegenen großen Halsgefäße und in der recht ungünstigen Verschlußmöglichkeit des offenen seitlichen Pharyngostomes. In dem Falle schien mir die Notwendigkeit der Entfernung der rechten weichen Gaumenseite für die seitliche Pharyngotomie zu sprechen, doch glaube ich besonders darauf hinweisen zu müssen, daß es sich in solchen Fällen besonders empfiehlt, wegen des leichteren späteren Fistelschlusses von dem typischen flachen Bogenschnitt in der Haut parallel dem queren Unterkieferast zugunsten eines tief an den Hals herunterreichenden, nach abwärts konvexen bogenförmigen Hautlappens abzuweichen. Dadurch wird erstens die Stelle des Pharynxdefektes gedeckt und andrerseits eine Drainage nach abwärts aus dem Pharynx nicht verhindert.

In dem Falle wurde schon ein solcher starker bogenförmiger Schnitt angewendet, jedoch würde ich diesen in künftigen Fällen noch viel größer bzw. tiefer anlegen. So klein solche technische Details erscheinen, sie sind oft für den Verlauf und die Dauer der Nachbehandlung von wesentlicher Bedeutung. Man sieht in dem Falle den plastisch gestalteten zungenlosen Mundboden, das Fehlen der rechten Tonsille samt Teilen des weichen Gaumens. Der seitliche Pharynxdefekt ist größtenteils durch den Hautlappen gedeckt, nur im vorderen Wundwinkel sieht man entsprechend dem eingelegten Drainrohr nur einen kleinen Defekt von etwa 2: 3 *cm*. Der Pat. ist bei gutem Allgemeinbefinden.

VI. Hr. Schlemmer: **Über den Vorteil der Schonung der äußeren Larynxmuskulatur bei der Radikaloperation innerer Larynxkarzinome.**

Vor 3 Wochen habe ich diesen 71jähr. Pat. wegen Carcinoma laryngis totalexstirpiert. Er wurde ein halbes Jahr früher anderwärts tracheotomiert und vom Kollegen Leipen der Klinik zur Radikaloperation zugewiesen. Wie aus dem anatomischen Präparat ersichtlich ist; ergreift der Tumor die ganze rechte Larynxhälfte, reicht vorne bis zur Kommissur, geht indessen nicht auf die linke Seite über, während der Petiolus epiglottidis zum Teil im Tumor steckt.

Drüsen sind nicht tastbar, der Harn frei von Albumen und nach der Ansicht des befragten Internisten war die in Lokalanästhesie beabsichtigte Operation durchaus aussichtsvoll. Nach den letzten Ausführungen des Herrn Prof. Hajek ist den Herren bekannt, daß derzeit an der Klinik bei den Totalexstirpationen verschiedene technische Details versucht werden, die alle den Zweck verfolgen, das Risiko des gewiß großen Eingriffes herabzusetzen, sowie verschiedene Sicherungen für den weiteren Wundverlauf bzw. für die Abkürzung der Nachbehandlungszeit zu verbürgen.

Dieser vorgestellte Fall zeigt Ihnen, meine Herren, das erfreuliche Gelingen eines solchen technischen Details und deshalb stelle ich den Pat.

Digitized by Google
Original from UNIVERSITY OF CALIFORNIA
Generated on 2019-10-24 16:33 GMT / http://hdl.handle.net/2027/uc1.b3252768
Public Domain in the United States, Google-digitized / http://www.hathitrust.org/access_use#pd-us-google

vor. Wie Ihnen vielleicht erinnerlich ist, habe ich kürzlich in der Gesellschaft der Ärzte (9. IV. 1920) gelegentlich einer Diskussionsbemerkung zum Vortrage des Hrn. Kollegen Stern empfohlen, bei einfachen Totalexstirpationen des Larynx die äußeren Larynxmuskeln — hyothereoidei und sternohyoidei — zu schonen, um dieselben zur späteren Sicherung der Pharynxnaht zu benutzen, da ohne dieses schützende Muskelpolster die Pharynxschleimhautnaht am Schlusse der Operation nur von der medianen Nahtreihe der äußeren Haut gedeckt wird.

Diese aus naheliegenden chirurgischen Überlegungen empfohlene Schonung des genannten Muskelpolsters hat sich nun in diesem Falle neuerdings in ganz eklatanter Weise bewährt.

Der postoperative Wundverlauf war ein sehr befriedigender, denn ich konnte am 6. Tage sämtliche Nähte, die trocken geblieben waren und nicht durchgeschnitten hatten, entfernen.

Am 10. Tage nach dem Eingriff habe ich über dem rechten oberen Schilddrüsenpol unter Chloräthyl eine kleine Inzision gemacht, weil sich an zirkumskripter Stelle ein subkutaner nekrotischer Pfropf (Schilddrüsengewebe) abgestoßen hatte.

Der Kranke, der in den ersten 48 Stunden post operationem rektal ernährt wurde, bekam vom 3. Tage an zur jeweiligen Fütterung eine dünne Schlundsonde per os eingeführt und schluckte vom 10. Tag an flüssige Kost. Am 14. Tag habe ich nun die mediane, bereits verheilte Nahtreihe deshalb unter Chloräthyl neu eröffnet, weil sich hier Fluktuation zeigte. Auch hier war subkutanes Fett nekrotisch geworden und wollte sich abstoßen. Nach Entfernung desselben, habe ich mit dem Larynxspiegel pharyngoskopiert und sah nun, daß die Pharynxschleimhautnaht vollkommen dehisziert und speckig belegt war. Mit der Larynxpinzette entfernte ich leicht alle nekrotischen Gewebsfetzen und wiewohl der Pat. bereits seit 4 Tagen Milch, Milch- und Eierspeisen selber schluckte, kam auch nicht ein Tropfen außen zum Vorschein! Es hat also der interponierte Muskelmantel in ausgezeichneter Weise das geleistet, was ich erwartet habe, und möchte ich es als erwiesen feststellen, daß in diesem Falle die gesamte Pharynxnaht aufgegangen wäre — da doch die Schleimhautnaht ebenso wie die Hautnaht versagte — würde ich nicht jenes erwähnte Muskelpolster, sowie das widerstandsfähige ligamentum hyothyreoideum medium ganz exakt über der Schleimhautnaht des Pharynx verschlossen und diese damit verläßlich geschützt haben.

Da der Pat. auch weiterhin sogar schon festere Speisen anstandslos schluckt und heute 22 Tage seit der Operation vergangen sind, braucht über den sinnfälligen Vorteil, den die Schonung der äußeren Larynxmuskeln bedeutet, kein weiteres Wort gesprochen werden. Die Nachbehandlungszeit

Digitized by Google
Original from UNIVERSITY OF CALIFORNIA
Generated on 2019-10-24 16:33 GMT / http://hdl.handle.net/2027/uc1.b3252768
Public Domain in the United States, Google-digitized / http://www.hathitrust.org/access_use#pd-us-google

wurde sehr wesentlich abgekürzt, und dem Kranken eine sekundäre Pharynxnaht erspart.

Weitere Erfahrungen werden zeigen, ob diese Art der Muskelschonung immer das leistet, wie im demonstrierten Fall, oder ob die von Gluck beobachtete Nekrose der Muskelstümpfe eintreten wird.

Aussprache.

Hr. M. Hajek: Die in dem demonstrierten Falle erreichte Inegrität der Pharynxnahtlinie ist anregend, um auch in anderen Fällen, wo sich der Erhaltung der Muskeln keine sonstigen Hindernisse in den Weg stellen, ähnlich vorzugehen. Ein definitives Urteil darüber, ob die Erhaltung der Muskeln einen großen Vorteil bildet, kann nicht abgegeben werden, da, wie Sie wissen, Gluck angibt, häufig Nekrosen dieser Muskelstümpfe beobachtet zu haben, welche für die Heilung hinderlich waren.

Hr. Kofler: Der Vorschlag Schlemmers, bei der Totalexstirpation, die den Larynx umgebenden Gewebe zu schonen, kann meiner Meinung nach außer der Gewebsnekrose, insbesonders der Nekrose der Muskeln, noch eine zweite Gefahr in sich bergen, die der erhöhten Rezidivmöglichkeit, dadurch bedingt, daß die sozusagen zwischen Larynx und Drüsenkette befindlichen Gewebe, die in ihren Lymphbahnen Keime des malignen Tumors beherbergen können, eben geschont werden. Die weitere Erfahrung und eine genaue Statistik werden natürlich darüber Aufschluß geben.

VII. Hr. Wiethe stellt ein 18jähr. Mädchen vor, das anfangs März d. J. in die Ambulanz der Klinik Hajek kam mit der Klage, daß es immerwährend durch den Mund atmen müsse, in der Nacht stark schnarche und daß seine Stimme näselnd klinge.

Die Untersuchung ergab eine **beiderseitige, symmetrische Verwachsung des weichen Gaumens mit der Rachenhinterwand.** Nur der mittlere Anteil mit der Uvula ist frei, die Passage ungefähr bleistiftdick. An den Verwachsungsstellen sieht man zarte, lineare, kaum wahrnehmbare Narben. An der Rachenhinterwand in der freien Passage befand sich, durch die Uvula halb gedeckt, ein Ulcus mit schwach aufgeworfenen Rändern, ungefähr hellerstückgroß, fast kreisrund, jedoch unscharf begrenzt. Das Ulcus, das speckig belegten Grund hatte, war von einer lebhaft roten Zone umgeben.

Es lag unter diesen Umständen natürlich nahe, zuerst an ein Gumma zu denken. Jedoch personell- als familienanamnestisch fehlt jede Grundlage zur Diagnose Lues. Es wurde sofort eine Wassermannsche Reaktion durchgeführt, die negativ ausfiel. Der interne Befund der Klinik Wenckebach war ohne Besonderheiten und wies speziell daraufhin, daß weder für Lues hereditaria noch für acquisita sich etwelche Anzeichen fänden. Nichtsdestoweniger wurde Pat. einer energischen Jodkur unterzogen. Es wurden ihr im Verlaufe von zirka 6 Wochen an 60 *g* Jodkali einverleibt. Inzwischen wurde ein Blutbild angefertigt, das normal war. Ein zweiter Wassermann, zirka 3 Wochen nach dem ersten, war ebenfalls negativ.



Digitized by Google
Original from UNIVERSITY OF CALIFORNIA
Generated on 2019-10-24 16:33 GMT / http://hdl.handle.net/2027/uc1.b3252768
Public Domain in the United States, Google-digitized / http://www.hathitrust.org/access_use#pd-us-google

Das Ulcus zeigte trotz Jodkali keine Tendenz zur Ausheilung, was ja immerhin — allerdings in seltenen Fällen — ebenso wie der negative Wassermann nicht mit Sicherheit gegen die Annahme der tertiären Lues spricht.

Wegen dieses negativen Erfolges unternahm Redner nunmehr eine Probeexzision vom Geschwürsgrund und -rand. Die histologische Untersuchung ergab erstaunlicherweise Tuberkulose. (Eine abermalige, genaue interne Untersuchung war bezüglich Tbc. der inneren Organe wieder negativ.) Das Geschwür, das bisnun keinerlei Schmerzen verursachte, machte seit der Probeexzision Schluckschmerzen. Es wurde mit schwachen Lapislösungen touchiert und ist nun in Abheilung begriffen.

Da niemals bei der Pat. ein operativer Eingriff im Pharynx gemacht wurde, da sie niemals dortselbst ein Trauma erlitt, keine Diphtherie hatte und auch Sklerom sowie Lepra auszuschließen sind, andrerseits die Narben an den Verwachsungsstellen gegen eine kongenitale Accretio sprechen, so kann man füglich den Schluß ziehen, daß derselbe Prozeß, der sich jetzt an der Pharynxhinterwand abspielte — also Tbk — auch der Grund der Verwachsungen gewesen sein dürfte.

Es würde sich demnach um eine große Seltenheit handeln, 1. weil hier eine klinisch primäre Tbk des Rachens vorliegt, 2. weil es zur lokalen Spontanheilung einer Rachentbk, die bekanntlich mit Ausnahme der lupösen Form sehr bösartig ist und 3. weil es zu Verwachsungen von Schleimhäuten auf Tbk-Grundlage gekommen ist.

Redner wird den Fall noch intensiver bearbeiten und gegebenenfalls darüber später berichten.

Aussprache.

Hr. E. Glas fragt, ob die Schnitte auf Tuberkelbazillen durchsucht worden sind und fragt weiter, ob bei der Pat. keinerlei Dysphagie bestanden hat.

Hr. Wiethe: Das Geschwür machte vor der Probeexzision keine Schmerzen. Das ist wahrscheinlich darauf zurückzuführen, daß es größtenteils von der Uvula gedeckt und daher beim Schluckakt mechanischen Insulten nur wenig ausgesetzt war.

Hr. E. Glas: Mit Rücksicht darauf, daß keine Schluckbeschwerden vorhanden gewesen sind und daß der Prozeß teilweise mit Narbenbildungen ausgeheilt ist, wäre diese Erkrankung in die Gruppe der lupösen Form der hinteren Rachenwand einzureihen, da man nur bei dieser neben Ulzerationen Narbenbildungen findet und die typische Rachentuberkulose meist sehr starke Schluckschmerzen hervorruft.

Hr. H. Schrötter erinnert an einen hierher gehörenden Fall von Tuberkulose bzw. Lupus des Pharynx der seinerzeit von Dr. A. Löwy aus der III. medizinischen Universitätsklinik publiziert worden ist. Für den Nachweis von Tuberkelbazillen wäre eventuell der Tierversuch heranzuziehen.

Hr. Wiethe: Der Fall von Loewy, den Herr Schrötter erwähnte, ist mir bekannt. Er ist in der Monatsschr. f. Ohlk. 1901 publiziert und der einzige in der Literatur der letzten 25 Jahre, der meinem Falle ähnelt.

Generated on 2019-10-24 16:33 GMT / http://hdl.handle.net/2027/uc1.b3252768
Public Domain in the United States, Google-digitized / http://www.hathitrust.org/access_use#pd-us-google
Digitized by Google
Original from UNIVERSITY OF CALIFORNIA

VIII. Hr. Hajek: Ich zeige Ihnen heute die Pat., die das in der vorigen Lösung Erwähnte über die Offenhaltung der **Larynxfissur** bis zur definitiven Übernarbung der Schleimhautexzisionswunde illustrieren soll. Ich habe Ihnen diese Vorteile in der vorigen Sitzung auseinandergesetzt.

IX. Hr. Belemera. G. demonstriert einen **Fall von Laryngocele interna.**

Der Pat. wurde wegen seiner seit Kindheit bestehenden Stenose nach Diphtherie zur Behandlung aufgenommen. Im Jahre 1913 wurde bei ihm an dieser Klinik eine Laryngofissur mit Narbenexzision und eine Nachbehandlung mit Thostbolzen ausgeführt.

Befund: Offenes Laryngostoma; beide Stimmbänder sind leicht verdickt und gerötet. Beim Phonieren kommt es zu keinem vollständigen Glottisschluß durch die Stimmbänder. Die Taschenbänder sind verbreitert, besonders das linke. Das Larynxlumen ist weit, eine Stenose befindet sich in der Höhe des unteren Teiles der Trachealfistel mit Einengung der Trachea von beiden Seiten auf etwa die Hälfte der Lumenweite. Durch das Laryngostoma sieht man einige subglottisch gelegene, quer über die Hinterwand ziehende Narben. Beim Phonieren mit geschlossenem Laryngostoma läßt sich feststellen, daß das linke Taschenband kugelig vorgewölbt und blaß wird und über die Mittellinie hinausgehend mit dem rechten Taschenband sich berührt. Nach Aufhören der Phonation verschwindet dieses Phänomen.

Es handelt sich hier um eine Laryngozele interna symptomatica ähnlich dem Fall von Schrötter, dessen Bilder in der letzten laryngologischen Sitzung gezeigt wurden. In einer im Arch. f. Lar. (30. Band) 1916 erschienenen ausführlichen Arbeit hat Weingärtner über Laryngozelen berichtet und konstatiert, daß bisher in der Literatur 28 Fälle von einwandfreien Laryngozelen beschrieben wurden. Die Laryngozelen werden ihrer Lage nach in intralaryngeale, extralaryngeale und extra- et intralaryngeale, weiters in echte und symptomatische eingeteilt.

Mit einem Falle letzterer Art haben wir es hier offenbar zu tun. Der Mechanismus der Entstehung scheint folgender zu sein: Durch kompensatorischen Taschenbandschluß wird der Exspirationsstrom gegen die untere Fläche der Taschenbänder geworfen und gelangt infolge von besonderen Umständen in den linken Ventrikel, der samt dem Taschenband luftkissenartig vorgewölbt wird. Daß dieses Phänomen nicht beiderseits zu beobachten ist, wird in lokalen Verhältnissen zu erklären sein, so etwa, daß die linke Stimmlippe durch Narbenzug an der Verlegung des Ventrikeleinganges gehindert wird. Es folgt nun die Demonstration des Falles.

X. Hr. Menzel hält einen Vortrag unter dem Titel: **Kritische Bemerkungen über den derzeitigen Stand der Rekurrensfrage.**

Vortr. sieht ausschließlich in den Ergebnissen der pathologischen Anatomie den Schlüssel zur Lösung der verschiedenen die Rekurrensparalyse betreffenden bisher noch nicht geklärten Fragen. (Der Vortrag erscheint ausführlich an anderer Stelle.)



Digitized by Google
Original from UNIVERSITY OF CALIFORNIA
Generated on 2019-10-24 16:33 GMT / http://hdl.handle.net/2027/uc1.b3252768
Public Domain in the United States, Google-digitized / http://www.hathitrust.org/access_use#pd-us-google

# Laryngo-otologische Gesellschaft München.

## 82. Sitzung am 16. Januar 1914.

Vorsitzender: Grünwald.
Schriftführer: Nadoleczny.

I. Hecht: **Septale Venenthrombose nach Elektrolyse.** (Kasuistische Mitteilung) erscheint später ausführlich.

Diskussion.

Grünwald: Perichondritis oder Periostitis war in diesem Falle auszuschließen, da die Inzision nicht auf Knorpel oder Knochen geführt hatte, das Exsudat also nur zwischen Schleimhaut und Knochen oder Knorpelhaut bzw. in jener lag. Ein Hämatom lag nicht vor, konnte auch nicht extraperiostal oder extraperichondral ergossen werden. Ebensowenig handelte es sich um eine interstitielle Entzündung, da kein Ödem bemerkbar war. Dagegen war es möglich, daß infolge der Elektrolyse Thrombose in der Vena nasopalatina eingetreten war, und dieser Eventualität widersprach das klinische Bild nicht; die Schwellung der anderen Seite der Scheidewand konnte durch retrograde Fortsetzung der Thrombose auf dem Wege der perforierenden oder oberhalb des Nasenrückens kommunizierenden Venen, aber auch durch Stauung in jenen Ästen der linken Seite hervorgerufen sein, wenn sie gemeinsam mit dem rechtsseitigen in einen Stamm mündeten, der durch Aufsteigen der Thrombose obliteriert war. Alle diese Eventualitäten sind theoretisch vorhanden, praktisch natürlich nur durch Sektion oder Operationsbefund nachweisbar. Ihr Zutreffen im vorliegenden Fall ist allerdings mit höchster Wahrscheinlichkeit anzunehmen, da ihm nichts in Befund und Anamnese widersprach und jede andere Möglichkeit auszuschließen war.

II. Trautmann: 1. Demonstrationen:

*a*) Eine enorm große, hyperplastische **korallenförmige Tonsille,** die in toto mit der Kapsel exstirpiert worden war. Gerade diese Form zeigt, daß es unmöglich ist, intrakapsulär das ganze Tonsillengewebe zu entfernen, noch dazu bei der noch fast überall geübten, vom Vortrag. perhorreszierten Methode, die Tonsille mit einer Hackenzange oralwärts zu ziehen. Eine derartige Tonsille ist wie eine Bürste, das Bürstenbrett stellt die Kapsel dar. Man reißt auf solche Weise nur die morschen Bürstenhaare heraus. Vortr. verweist auf die von ihm geschilderte Technik der extrakapsulären Exstirpation.

*b*) Drei Diapositive von **extrakapsulär entfernten Tonsillen,** bei welchen die sogenannte Plica triangularis derartig entwickelt ist, daß erstere wie in einem Präputium stecken. Das Vergleichsbild eines Penis mit Präputium ist ganz unverkennbar, weshalb Trautmann 1913 auch diesen Namen vorgeschlagen hat. Aus der Literatur geht nachträglich hervor, daß schon G. Mahu (La Presse médicale 1911, 8 avril. No. 28) und J. S. Fraser (Edinburgh Med. Journ. 1911, July) den gleichen Namen gebraucht haben.

Digitized by Google
Original from UNIVERSITY OF CALIFORNIA
Generated on 2019-10-24 16:33 GMT / http://hdl.handle.net/2027/uc1.b3252768
Public Domain in the United States, Google-digitized / http://www.hathitrust.org/access_use#pd-us-google

Auch Grünwald konzediert neuerdings die Bezeichnung Präputium für gewisse Formen (Arch. f. Lar. 1914, XXVIII, 2, S. 220).

*c*) **Knorpelinsel in der Tonsillenkapsel als Residuum des Viszeralskelettes.** Es handelt sich hier gleichfalls um eine extrakapsulär total entfernte Tonsille, bei welcher dieser Befund erhoben wurde. Bei der Demonstration wird auf die vielen Erklärungsversuche in der Literatur und schließlich auf Grünwald hingewiesen, nach welchem das Vorkommen von Knorpelinseln in der Tonsillenkapsel auf Reste vom Urknorpel des 2. bis 4. Kiemenbogens zurückzuführen ist.

2. **Plastische Variation bei der extrakapsulären Totalexstirpation der Tonsille.** (Als vorläufige Mitteilung bereits in der Münch. med. Wschr. 1913, Nr. 52 erschienen, soll dort noch in extenso gebracht werden.)

Die anatomischen und funktionellen Resultate der extrakapsulären Totalexstirpation der Tonsille (siehe Münch. med. Wschr. 1913, Nr. 40) sind sehr gute. Wenn man aber Fälle sieht, in denen es teils unverschuldet, teils durch ungenügende Operationstechnik zu starren Verwachsungen beider Gaumenbögen, Zug des weichen Gaumens nach hinten, unten oder außen, Fixation des Zungengrundes usw. gekommen ist, so wird der Wunsch wachgerufen, derartiges von vornherein ausschließen zu können. Ich glaube, dies durch eine plastische Variation der Operation zu ermöglichen. Nach dem bogenförmigen Schnitt durch das Präputium (Plica triangularis His) — siehe Zeichnung 3, S. 2225 der Münch. med. Wschr. — präpariere ich dieses als Lappen bis zu seiner Insertion an der Zunge von der Tonsille ab und lege es nach extrakapsulärer Tonsillektomie in die leere Tonsillenbucht ein. Der tamponierte oder angenähte Lappen heilt gut ein und verhindert durch Schaffung eines mit Schleimhaut bedeckten Raumes ein Zusammenwachsen des vorderen und hinteren Gaumenbogens.

Für alle Fälle soll dieser Operationsmodus nicht gedacht sein, wohl aber für viele, in denen ungünstige anatomische Verhältnisse bestehen. Dies wird an der Hand von halbschematischen Bildern erläutert.

III. Rensch: **Zur Operationstechnik der extrakapsulären Mandelexstirpation** (gekürzt).

Meine Operationsmethode (bei zirka 600 Mandeln ausgearbeitet) stützt sich auf die Arbeit und das Vorgehen G. Trautmanns (Münch. med. Wschr. 1913, Nr. 40) unterscheidet sich aber

1. durch die Art des Schnittes am vorderen Gaumenbogen. Es handelt sich bei der Eröffnung der Gewebsspalte zwischen Mandel einschließlich Kapsel und Mandelbucht nur um ein Ritzen der vorderen Schleimhautschicht. Mit einem tiefergeführten Schnitt schneidet man entweder die hintere Schleimhaut der Plica an oder arbeitet schon in der Mandel selbst. Sehr wichtig ist also nur Ritzen und im oberflächlichen Defekt die Schleimhaut nach der Seite schieben. Es erscheint dann sofort lateral die weißglänzende Kapselmembran. Bei frischeren Fällen gehe ich möglichst am Rande der

Digitized by Google
Original from UNIVERSITY OF CALIFORNIA
Generated on 2019-10-24 16:33 GMT / http://hdl.handle.net/2027/uc1.b3252768
Public Domain in the United States, Google-digitized / http://www.hathitrust.org/access_use#pd-us-google

Plica ein bei alten verwachsenen Mandeln mehr lateral im Gaumenbogen (Anatomie siehe Grünwald, Arch. f. Lar. 28/II).

2. Durch die Loslösung der Mandel. Trautmann löst stumpf, wobei ein Abreißen von Mandelbuchtgewebsstücken und dadurch unnötige Blutung sowie Druck- und Zugschmerz für den Patienten nicht zu vermeiden ist. Ich spanne die Bindegewebs- und Verwachsungsspangen durch Einwärtsziehen der Mandel straff an und präpariere, mich immer dicht an der Kapsel haltend, teils scharf, teils stumpf, je nach der Festigkeit des Gewebes mit eigens angegebenem Messer (Katsch, München), und zwar zuerst den oberen Pol ab. Ist er so weit frei, daß man das Schaufelmesser medianwärts herübergleiten lassen kann, so löse ich durch Abwärtsbewegung des Instrumentes die Kommissur zwischen dem vorderen und hinteren Gaumenbogen von der Mandel los. Diese Verbindungsstelle bleibt dadurch in ihrer natürlichen, anatomisch sehr abwechslungsreichen Figuration erhalten, ein Moment, welches ich für sehr wichtig halte, für gute Abheilung ohne stimmstörende Verwachsungen. Da der obere Pol leicht in seine Mandelbuchtnische zurückklappt, nähe ich ihn mit einer fadenarmierten Klammer fest (Avellis Nähapparat mit Krausehandgriff) und habe auf diese Weise für die weitere Operation die Mandel immer gut in der Hand. Die Loslösung nach unten läßt sich — immer präparatorisch — am besten mit der Hopmann-Mandel-Schere durchführen. Zur besseren Übersicht ist ein Gaumenhaken (Katsch, München) sehr vorteilhaft. Zum Schlusse Einnähen eines Ferripyrinkoagulentampons mit ein oder zwei Nähten.

Diskussion.

Hecht glaubt auch bei ambulanter Vornahme der Tonsillektomie die Dauertamponade unter Vernähung der Gaumenbögen als entbehrlich betrachten zu dürfen und weist auf die durch Dauertamponade bedingten vermehrten subjektiven Beschwerden des Patienten hin.

### 83. Sitzung am 4. Februar 1914.

Vorsitzender: Grünwald.
Schriftführer: Nadoleczny.

I. Nadoleczny stellt einen Fall von **Mutationsstörung (Fistelstimme)** vor.

Der 17jähr. Junge ist seit einem Jahr fast aphonisch. Die Stimmstörung besserte sich weder auf örtliche Behandlung, noch auf Elektrisieren vorbehandelnder Ärzte. Laryngoskopisch nichts wesentliches. Die Sprechstimme liegt bei a h (der kleinen Oktave), der Stimmumfang ist c bis a'; die Strecke c—g ist aber ganz heiser und erst ab gis erklingt reine Fistelstimme. Übungsbehandlung: Durch Druck auf den Schildknorpel entsteht beim Phonieren ein anfangs noch rauhes tiefes A. Der Kehlkopf wird gewöhnlich sehr stark hochgezogen, beim richtigen Üben tritt er tief und nach vorn. Vorweisung pneumographischer und laryngographischer Kurven.

Digitized by Google
Original from UNIVERSITY OF CALIFORNIA
Generated on 2019-10-24 16:33 GMT / http://hdl.handle.net/2027/uc1.b3252768
Public Domain in the United States, Google-digitized / http://www.hathitrust.org/access_use#pd-us-google

II. Trautmann: Demonstrationen:

*a*) **Ein Angiofibroma uvulae giganteum,** das der vorgestellte 39jähr. Mann schon so lange hat, als er sich erinnern kann. Der wurstförmige Tumor ist mittelfingerdick und liegt auf dem Zungengrund auf. Bei Würgebewegungen wird er nach vorn bis nahe an die Zahnreihe geworfen. Merkwürdigerweise bestehen keinerlei Beschwerden beim Essen, Trinken usw. Von einem operativen Eingriff will Pat. nichts wissen.

*b*) **Einen Fall von Lues III der Nase.** Der 38jähr. Mann hat vor 10 Jahren einen Bubo inguinalis, der inzidiert wurde und Condylomata acuminata penis gehabt. Von einer luetischen Infektion weiß er nichts. Im Mai 1913 bekam er im Introitus nasi Ulzerationen, die von einem Rhinologen, wohl auf Grund diagnostischer Erwägungen galvanokauterisiert wurden. Im Oktober 1913 kam Pat. zum Vortr. mit einer ganz zerfressenen Nase (Diapositivprojektion), die das Bild eines Karzinoms machte. Da Nasengerüsteinsturz zu drohen schien, machte Trautmann sofort eine intravenöse Neosalvarsaninfusion. (Dos II.) Schon 2 Tage später begannen die Infiltrate, resorbiert zu werden und die Ulzera zu vernarben. Wassermann reaktion war positiv. Im weiteren Verlaufe wurden noch zwei Neosalvarsaninfusionen (Dos IV) und 12 Injektionen zu 1 *g* von 10% Hg-Salizylicumparaffin gemacht. Der Erfolg ist glänzend. Knöchernes und knorpeliges Septum ist völlig erhalten, von der äußeren Nase fehlt nur der größte Teil des häutigen Septums. Der nicht einmal besonders entstellende Defekt soll später durch eine Plastik gedeckt werden. Trautmann führt noch die kombinierte Technik von Salvarsan- und Quecksilberbehandlung nach Prof. Max Joseph, Berlin, des näheren aus.

*c*) **Hyperkeratosis Siebenmann.** In einer kurzen Literaturübersicht von B. Fraenkel 1873 und 1880 (gutartige Mykosis des Pharynx, Leptothrix buccalis) bis auf Siebenmann 1895 (Hyperkeratosis); Moritz Schmidt, Kraus 1897 u. a. schildert Vortr. die Wandlungen und Gegensätze in der Beurteilung des eigenartigen Krankheitsbildes. An der Hand eines projizierten Längsschnittes einer extrakapsulär totalexstirpierten Tonsille wird gezeigt, wie die umgebende fibröse Kapsel ihre Septen in das Innere schickt.

„Man sieht über das Rete Malpighii, welches an vielen Stellen auf fallend verdünnt ist, aufgebaut eine mächtige Lage von verhornten, fest aufeinandergepreßten, kernlosen Plattenepithelschüppchen. Die Keratohyalinzone ist ziemlich breit, die einzelnen Schollen grob und dunkel. Die Hornmassen sind nicht nur an der freien Oberfläche, sondern auch innerhalb der Krypten außerordentlich stark vermehrt, vielfach gesplittert, von der Unterlage abgehoben und an ihrer Oberfläche mit dichten Lagern von Bakterien und Fadenpilzen besetzt. Man kann an einzelnen Stellen einen förmlichen Rasen, sowie dicke perrückenartige Beläge von Fadenpilzen erkennen, wie das an dem übersandten Präparat namentlich an einzelnen quergeschnittenen Hornstacheln schön zu sehen ist.“ (Befund von Prof. Dueрck.)

Digitized by Google
Original from UNIVERSITY OF CALIFORNIA
Generated on 2019-10-24 16:33 GMT / http://hdl.handle.net/2027/uc1.b3252768
Public Domain in the United States, Google-digitized / http://www.hathitrust.org/access_use#pd-us-google

Es handelt sich hier um einen exzessiven Verhornungsprozeß in die Tiefe. Im Gegensatz hierzu wird noch ein Bild aus Grünwalds bekanntem Atlas projiziert. Das dargestellte Präparat zeigt exzessives Hornwachstum nach außen.

In therapeutischer Hinsicht vertritt Vortr. den Standpunkt, daß jede Behandlung nutzlos ist. Im vorgestellten Falle bildeten sich später Hornstacheln im Zungengrund- und im übrigen lymphatischen Gewebe.

Diskussion.

Grünwald: Zu *a*). Das Ausbleiben einer Abschwellung der Geschwulst der Uvula auf Anwendung von Suprarenin lenkt darauf hin, daß der Gefäßanteil relativ gering ist. Oberfläche und Aussehen erinnern an Drüsen mit Lymphgefäßerweiterungen, es handelt sich wohl um eine starke Gewebsvermehrung.

Zu *c*). Die Wucherungsvorgänge in der vorgezeigten Tonsille spielen sich fast ausschließlich in den Krypten ab; diese sind in außergewöhnlicher Weise in die Tiefe, fast bis zur Kapsel entwickelt. All das ähnelt dem Bild, wie es die ersten Anfänge der Tonsillenbildung darbieten. Man darf daher zur Erklärung an eine Persistenz und zugleich einen Exzeß der primitiven Wachstumsverhältnisse denken. Die geringe Einlagerung von Leptothrix ist jedenfalls akzidentell. Der ganze Vorgang unterscheidet sich schon äußerlich sehr scharf von dem in meinem Atlas (Tafel 52) abgebildeten Falle von exzentrischer Hornbildung, in welchem die hochgradige Durchsetzung mit Leptothrix zugleich eine andere genetische Deutung nahelegte.

III. W. Böhm: **Aneurysma der Arteria occipitalis.**

Frau L., 48 Jahre alt, litt seit 6 Monaten an sehr heftigem Klopfen im linken Ohr, das sie besonders nachts hochgradig belästigte und sie des Schlafes fast vollständig beraubte. Seit 2½ Monaten stand sie deshalb in ärztlicher Behandlung und war arbeitsunfähig. Die Beschwerden wurden lange für nervös gehalten. Bei jeder Anstrengung steigerte sich das Klopfen, so z. B. bei der Defäkation.

In letzter Zeit wurden die Beschwerden so stark, daß sie sogar Suizidideen bekam. Bei der ersten Konsultation am 6. XII. 1913 ergab sich folgender Befund: Das Trommelfell ist leicht atrophisch, nicht gerötet, das Gehör für Flüstersprache ist links auf 7 *m* herabgesetzt, während es rechts normal ist. Weber nach rechts lateralisiert. Tiefe Töne = hohe Töne. Hinter dem oberen Ende des Musc. sternocleido und hinter dem Warzenfortsatz ist deutlich kräftige Pulsation fühlbar. Daselbst ist auch mäßige Druckempfindlichkeit. Mittels des Otoskops ist ein lautes Arteriengeräusch hörbar, welches auch beim Aufsetzen des Stethoskops auf dem Proc. mastoid. laut zu hören ist. Nach abwärts über der Carotis com. wird es bedeutend schwächer. Durch Fingerdruck kann man dasselbe subjektiv und objektiv bedeutend abschwächen.

Digitized by Google
Original from UNIVERSITY OF CALIFORNIA
Generated on 2019-10-24 16:33 GMT / http://hdl.handle.net/2027/uc1.b3252768
Public Domain in the United States, Google-digitized / http://www.hathitrust.org/access_use#pd-us-google

Eine Untersuchung des Herzens ergibt außer Unreinheit des ersten Tones keine Besonderheiten. P = 84 regelmäßig, mittelkräftig, etwas hart. Wegen des starken Geräusches aus der Paukenhöhle glaubte ich zunächst an ein Aneurysma der Carotis int., da dieselbe mit ihren Ramuli caroticotympanici die Schleimhaut der Paukenhöhle versorgt. Das Röntgenbild gab keine Anhaltspunkte.

Herr Dr. Haas, dem ich die Patientin zur Operation überwies, glaubte aus topographischen Gründen und wegen der Abschwächung des Geräusches bei Fingerdruck an ein Aneurysma der Arteria occipitalis. Ich schloß mich dieser Ansicht an, nachdem ich durch weitere Untersuchung festgestellt hatte, daß das Geräusch ebensogut beim Einsetzen der Olive des Gehörgangschlauches in die Tiefe der Koncha hörbar war. Die Beschwerden der Patientin hatten sich unterdessen verstärkt, das Geräusch im Ohr war noch lauter geworden und objektiv stellte sich deutliches Schwirren beim Auflegen des Fingers ein. Die am 7. I. 1914 in der Privatklinik des Herrn Dr. Haas unter Lokalanästhesie vorgenommene Operation bestätigte unsere Annahme. Nach Durchtrennung der Muskelschichten kam ein sackförmiges, nahezu taubeneigroßes Aneurysma zum Vorschein, das zahlreiche, zum Teil ziemlich starke Äste allseitig nach der Umgebung aussandte. Nach Unterbindung der letzteren und Umstechung des Stumpfes der Art. occipitalis sank der Sack ganz zusammen und ließ sich nun leicht herausschneiden. Die Wundheilung erfolgte glatt. Das Geräusch war sofort verschwunden und auch objektiv war weder dieses noch die Pulsation mehr nachweisbar.

Pat. schlief nach der Operation 3 Tage lang fast ohne Unterbrechung, nachdem sie den Schlaf so lange entbehrt hatte, hat wieder neuen Lebensmut gefaßt und ist heute 4 Wochen nach der Operation auch körperlich bedeutend gekräftigt.

In der Fachliteratur konnte ich keine ähnlichen Fälle beschrieben finden, dagegen sind in der chirurgischen Literatur 21 Fälle zu finden, die auch größtenteils durch Operation geheilt wurden.

## Diskussion.

Liebl, Ingolstadt, a. G. fragt, wie groß der Tumor war. Im vorigen Jahre hatte ich Gelegenheit, ein kindsfaustgroßes Aneurysma der linken Act. occ. zu sehen. Nach Unterbindung der Art. occ. an ihrer Ursprungstelle aus der Carotis wurde der Tumor pulslos und schlaff; die Pat. verlor fast alle Beschwerden, besonders das klopfende Gefühl an der linken Halsseite. Gestern sah ich Pat. zufällig wieder; sie klagt jetzt über die gleichen Beschwerden wie früher, bloß nicht hinter dem linken, sondern jetzt hinter dem rechten Ohr; der Tumor pulsiert wieder in seiner früheren Größe. Ich werde jetzt wohl die vollständige Exstirpation machen müssen.

Grünwald: Der erfreuliche Ausgang des Leidens, der von Herrn Böhm seinerzeit vorgestellten Pat. ist dem zu verdanken, daß man sich nicht mit der ätiologischen Annahme eines Aneurysma der Carotis interna begnügte, sondern weiter gesucht hat. Zugleich zeigt der Verlauf im Gegen-

Digitized by Google
Original from UNIVERSITY OF CALIFORNIA
Generated on 2019-10-24 16:33 GMT / http://hdl.handle.net/2027/uc1.b3252768
Public Domain in the United States, Google-digitized / http://www.hathitrust.org/access_use#pd-us-google

halt zu dem von Herrn Liebels berichteten Ereignis wiederum, wie notwendig es ist, bei einer solchen Geschwulst mit Unterbindung sämtlicher Gefäßverbindungen vorzugehen, da sonst die Neuherstellung einer kollateralen oder rückläufigen Blutversorgung droht.

IV. Grünwald: **Seit 21 Jahren geheilte Ozaena.**

Die Pat. kam im Alter von 14 Jahren mit dem vollständigen Syndrom zur Beobachtung. Ein flaches Polster adenoiden Gewebes im Fornix rechts und gleichzeitig am Tubenwulst wurde abgetragen. Da die Pat. nicht weiter kontrolliert werden konnte, steht in dem kurzen Bericht (Fall 8, S. 60 der 2. Auflage der „Lehre von den Naseneiterungen") kein Heilungsvermerk. Es bestand noch flüssige (nicht eitrige) und geruchlose Schleimsekretion der rechten Seite. Diese wird auch jetzt noch im Winter bemerkt, ohne Belästigung zu machen. Die Pat. stellte sich uns gelegentlich vor; von den früheren Erscheinungen ozaenöser Art ist keine Spur mehr vorhanden, sogar die damals notierte Weite der Nase ist normalem Anblick gewichen und der Geruchsinn wiederhergestellt. Bemerkenswert ist noch die leichte, sonst auch so charakteristische Sattelung der Nase: ein Zeichen anatomischer Disposition, die nur einen Teil der Bedingungen zum Zustandekommen des Syndroms abgibt und sich auch hier erst nach seinem Verschwinden entwickelt hat.

### 84. Sitzung am 4. März 1914.

Vorsitzender: Grünwald.
Schriftführer: Nadoleczny.

Vor der Tagesordnung demonstriert

I. Trautmann:

1. Ein aufstellbares und aufhängbares **Mattglasrahmengestell zur bequemen Besichtigung von Röntgenplatten** für den Praktiker.

2. Eine **Röntgenschädelaufnahme** mit enormen symmetrischen, kleeblattförmigen, von Septen durchzogenen Stirnhöhlen.

3. Eine fast **hühnereigroße Ranula** bei einem 20jähr. Mädchen.

II. H. Neumayer: **Über die Entwicklung der mandelartigen Bildungen.**

1. Die Frage nach der Herkunft und Bedeutung des Mandelgewebes hat neben der wissenschaftlichen auch noch großes praktisches Interesse gewonnen, seitdem bei infektiösen Mandelerkrankungen, die den ganzen Körper gefährden, eine möglichst radikale Behandlung derselben geübt wird. Es hat sich eine lebhafte Auseinandersetzung über die Berechtigung ein ganzes Organ zu entfernen entwickelt und man hat alte und neue Hypothesen über die Bedeutung des Mandelgewebes für und wider die Exstirpation desselben ins Feld geführt. So viele Hypothesen aber auch über diesen Gegenstand aufgestellt wurden, so hat doch keine derselben allgemeine Anerkennung finden können. In folgendem möchte ich eine Auffassung über die Herkunft

Digitized by Google
Original from UNIVERSITY OF CALIFORNIA
Generated on 2019-10-24 16:33 GMT / http://hdl.handle.net/2027/uc1.b3252768
Public Domain in the United States, Google-digitized / http://www.hathitrust.org/access_use#pd-us-google

des Mandelgewebes entwickeln, die in einer Reihe begründeter Tatsachen eine Stütze findet und die vielleicht auch über die Funktion dieses Gewebes einen Schluß zu ziehen erlaubt.

Ich ging bei meinen Erklärungsversuchen von der auffallenden Lokalisation aus, die die mandelartigen Bildungen zu embryonalen Spaltbildungen oder Durchbrüchen aufweisen, Beziehungen, auf die früher wiederholt schon hingewiesen worden ist. So findet sich das Mandelgewebe des Tubenwulstes im Bereiche der 1. Kiemenfurche, die Gaumen- und Zungenmandel im Bereiche der 2., die Kehlkopfmandel in der Gegend der 3. und der Thymus in dem Bereiche der 3. und 4. Kiemenfurche. Auch die Rachenmandel ist in der nächsten Nähe embryonaler Durchbrüche gelegen, die einmal durch das Fallen der Rachenhaut und dann durch den Zusammenschluß der Rathkeschen und Sesselschen Tasche zustande kommen. Ein Versuch, diese Lagerung der mandelartigen Bildungen zu erklären, ist meines Wissens bisher noch nicht gemacht worden, obwohl das regelmäßige Zusammentreffen des Mandelgewebes mit den embryonalen Durchbrüchen kaum ein zufälliges sein dürfte. Dazu kommt noch, daß Mandelgewebe und Spaltbildung auch bezüglich des Zeitpunktes ihrer Entstehung ein bestimmtes Verhältnis zueinander erkennen lassen. Die ersten Anlagen des Mandelgewebes treten nämlich immer erst nach der Bildung der genannten Spalten auf, so daß es den Anschein hat, durch diese embryonalen Spaltbildungen würden erst die Bedingungen für das Auftreten von Mandelgewebe geschaffen. Daß die Entstehung des Mandelgewebes mit diesen Spaltbildungen eng verknüpft sein muß, geht auch daraus noch hervor, daß nach den bisherigen Untersuchungen in Halsfisteln, also in persistierenden embryonalen Spalten, regelmäßig Mandelgewebe gefunden wurde.

Bei dieser örtlichen und zeitlichen Abhängigkeit beider Bildungen voneinander drängt sich die Frage auf, ob und welche Stellen oder welche Vorgänge im Bereiche dieser embryonalen Spalten den Anstoß zur Entstehung des so eigenartigen Mandelgewebes zu geben vermögen.

Wenn wir den Verlauf einer solchen Spaltbildung, eines Kiemenganges, verfolgen, so sehen wir, daß Einstülpungen des Ekto- und Entoderms unter Verdrängung des zwischenliegenden Mesoderms einander entgegenwachsen. Es kommt schließlich zu einem vollkommenen Kontakt des inneren und äußeren Keimblattes, so daß nur mehr eine dünne Membran, die sich einerseits aus Entoderm, andrerseits aus Ektoderm aufbaut, die Kiemenfurche von der Kiemenspalte trennt. Mit dem Durchbruche dieser Membran ist die Bildung des Kiemenganges vollendet.

Als Ausgangspunkt für die Entwicklung eines besonderen Gewebes kann in einem Kiemengange nur jene Stelle in Betracht kommen, wo der Durchbruch durch die Ekto-Entodermmembran, d. h. durch den letzten Rest der Kiemenhaut erfolgt und wo es gewissermaßen zu einer Verletzung der Gewebe kommt, die sich später wieder schließt. Als Produkt eines Heilungsvorganges möchte ich jedoch das Mandelgewebe, wenn es an dieser Stelle entsteht, nicht auffassen, sondern als eine Bildung der beiden an der Durch-

Digitized by Google
Original from UNIVERSITY OF CALIFORNIA
Generated on 2019-10-24 16:33 GMT / http://hdl.handle.net/2027/uc1.b3252768
Public Domain in the United States, Google-digitized / http://www.hathitrust.org/access_use#pd-us-google

bruchstelle sich zusammenschließenden Keimblätter. Dieser Zusammenschluß zwischen Ekto- und Entoderm findet, wenn wir die Entwicklung des Eies von den ersten Stadien an verfolgen, ein Analogon am Blastoporus, und zwar in der Ektentallinie der Urmundlippe. An dieser Stelle stoßen gleichfalls Ekto- und Entoderm zusammen und diese Vereinigungslinie bzw. die an diese Linie angrenzenden Zellen sind von größter Bedeutung für die weitere Entwicklung der Keimanlage. Aus den hier zusammenstoßenden Zellen beider Keimblätter oder nach anderer Auffassung aus den Zellen eines Keimblattes allein, gehen nämlich die ersten Mesodermzellen hervor. Einzelne Zellen lösen sich aus der Ektentallinie los, treten nach der Tiefe, vermehren sich hier und bilden in der Folge alle Elemente des mittleren Keimblattes, das auch später noch einen ständigen Zuwachs aus den Zellen der Ektentallinie erhält.

Eine der Ektentallinie des Blastoporus ähnliche Bedeutung möchte ich der Stelle des Zusammenschlusses beider Keimblätter in den Kiemengängen nach dem Fall der Kiemenhaut beilegen. Aus diesen Ektentallinien würde nach meiner Ansicht gleichfalls eine Anhäufung von mesodermalen Zellen hervorgehen, das Mandelgewebe.

Der Vergleich, den ich zwischen den Ektentallinien der Kiemengänge und des Blastoporus gezogen habe, wird noch vollständiger, wenn wir den Urmund in seiner weiteren Entwicklung verfolgen. Im Bereiche desselben entsteht nämlich später ein Gebilde, das nach seinem histologischen Aufbau zu den mandelartigen Organen gerechnet wird, die Bursa Fabricii.

Bei diesen Ausführungen habe ich vorausgesetzt, daß es in den Kiemengängen zur Bildung einer Ektentallinie kommt, daß also ein Durchbruch in der Kiemenhaut erfolgt. Über das Fallen der Kiemenhaut sind die Ansichten der Embryologen geteilt und die Untersuchungsergebnisse an menschlichen Embryonen sprechen für beide Möglichkeiten. Berücksichtigt man aber, daß es bei diesen Untersuchungen einem großen Zufall unterworfen ist, ob das vorliegende Entwicklungsstadium gerade den Moment des Durchbruches aufweist, so dürften wohl die Untersuchungen, die eine positives Ergebnis aufweisen, die meiste Beachtung verdienen. Für das Fallen der Kiemenhaut spricht außerdem noch das Vorkommen von sogenannten vollkommenen Halsfisteln, die einen offenen Kanal zwischen der Rachenhöhle und der äußeren Haut des Halses bilden. Lassen wir auf Grund vorstehender Ausführungen die Auffassung, daß die Mandeln Produkte von Ektentallinien sind, zu Recht bestehen, so finden damit auch eine Anzahl von Befunden, die die mandelartigen Bildungen aufweisen, ihre Erklärung. So fände das Wachstum der Mandeln im jugendlichen und ihr Schwinden im höheren Alter seine Erklärung in der Abnahme des Proliferationsvermögens der Ektentallinie, wie dies ja auch am Blastoporus zu beobachten ist, der allmählich seine Bedeutung als Mesodermbildner verliert.

Das vollkommene Fehlen einzelner Mandeln bei gewissen Tieren ließe sich damit erklären, daß die betreffenden Ektentallinien sehr früh ihr Proliferationsvermögen einbüßen und daß wie bei den höheren Vertebraten die

Generated on 2019-10-24 16:33 GMT / http://hdl.handle.net/2027/uc1.b3252768
Public Domain in the United States, Google-digitized / http://www.hathitrust.org/access_use#pd-us-google
Digitized by Google
Original from UNIVERSITY OF CALIFORNIA

Bursa Fabricii so in diesen Fällen die eine oder andere Mandel später nicht mehr nachweisbar ist.

Ein häufiger Befund sind in das Mandelgewebe eingesprengte Muskelfasern und Knorpel- und Knochenanlagen, die als Reste des Viszeralskelettes angesprochen werden. Fassen wir aber die Mandeln als Produkte von Ektentallinien auf, so sind diese Bildungen ebenso als Abkömmlinge der hier gebildeten Mesodermzellen anzusprechen, wie die gesamte Körpermuskulatur und das Skelett ein Produkt der Mesodermanlage des Urmundes ist. Ein auffallender Befund, die Regenerationsfähigkeit des Mandelgewebes, würde gleichfalls durch die vorgetragene Hypothese eine Erklärung finden, indem von Resten der Ektentallinie her und so lange diese ihr Proliferationsvermögen bewahrt, immer wieder neues Mandelgewebe seinen Ursprung nehmen kann. Welche Schlüsse lassen sich nun auf Grund der vorgetragenen Hypothese mit Rücksicht auf die Funktion der mandelartigen Bildungen ziehen?

Wenn der Ektentallinie des Blastoporus einzig und allein die Aufgabe zukommt, das Mesoderm zu bilden, so dürften die in den Kiemengängen entstehenden Ektentallinien und ihre Produkte nur als Zufallsbildungen aufzufassen sein und ein Zuwachs von brauchbarem Mesoderm kann dem Körper aus diesen sekundären Ektentallinien nicht werden.

Verlegen wir aber in die Ektentallinie des Blastoporus außerdem noch die Funktion eines Wachstumszentrums, das die von dieser Stelle ausgehende Mesodermanlage auch später noch beeinflußt und die Zellen zur Vermehrung anregt, so wäre vielleicht auch den mandelartigen Bildungen ein gewisser Einfluß auf das Wachstum des Körpers, wie ihn der Thymus auch aufweist, zuzusprechen.

Diskussion.

Grünwald: Ein Zusammenhang zwischen „Mandeln“ und primären Berührungsstellen von Ekto-Entoderm läßt sich auch bei weitherzigster Deutung des Mandelbegriffes am Menschen nicht einwandfrei herstellen. Die „Bursa Fabricii“ besteht nur bei Vögeln. Alle „Mandeln“ des Menschen sitzen entweder ganz entfernt von primären Berührungsstellen, wie die Follikularanhäufungen in der Appendix und im Dünndarm; oder nur benachbart, aber nicht unmittelbar an ihnen, wie die Rachenmandel, die von der pharyngealen Einstülpung der Schleimhaut über der zentralen Umbiegung der Chorda unter dem Os occipitale, aber nicht von den Rachenhauttaschen ausgeht; oder an Stellen, wo Ektoderm und Entoderm nicht konfluieren, sondern nur eng aneinandertreten, nämlich in den Kiemenfurchen (nicht, wie man früher meinte, Kiemenspalten): die Gaumenmandeln; oder an Stellen bloß entodermatischen Verhaltens: die „Zungenmandel“. Nur eines kann man mit Sicherheit sagen: die Lieblingssitze von „Mandeln“ bilden Verschlußstellen, sie sind Grenzgebilde. Darum kommen follikuläre Anhäufungen auch regelmäßig an Kiemenfisteln vor. Gerade in der ganzen Peripherie des ursprünglichen Sitzes der Rachenhaut werden sie aber vermißt. Die u. U. unbeschränkte Verbreitung follikulären Gewebes darf nicht zu Trugschlüssen über die ursprüngliche Entstehung führen, sonst gerät man ins bodenlose;

Digitized by Google
Original from UNIVERSITY OF CALIFORNIA
Generated on 2019-10-24 16:34 GMT / http://hdl.handle.net/2027/uc1.b3252768
Public Domain in the United States, Google-digitized / http://www.hathitrust.org/access_use#pd-us-google

die Bildungen solcher Art an der hinteren Rachenwand und die Fortsetzungen von Rachenmandeln auf das Nasendach sind seltene Vorkommnisse und jedenfalls nur akzidenteller Natur.

Auch eine Entstehung mesodermaler Differenzbildungen aus lymphadenoidem Gewebe (Muskel, Knorpel, Knochen, Fett u. a.) ist nach der allgemein vorherrschenden Anschauung abzulehnen. Will man als Vorstufe solcher Bildungen an die Persistenz (nicht Neubildung!) indifferenten unreifen Mesodermmaterials denken, so wäre erstens der Nachweis eines solchen schließlich unerläßlich und zweitens könnte es nicht einseitig als Bildner lymphadenoiden Gewebes in Betracht kommen; es müßte eben regelmäßig andere, als nur lymphadenoide Gewebsarten liefern. Die neue Auffassung kann sich also auf die bis jetzt bekannten Tatsachen nicht stützen und es wird abzuwarten sein, welche Stützen ihr in den in Aussicht gestellten Experimenten erwachsen werden.

III. Nadoleczny: **Stimmlippenblutung infolge von falscher Singtechnik.** (Ausführlich erschienen in Passows Beiträgen, Bd. VIII, H. 5/6, S. 304, 1916.)

### 85. Sitzung am 13. Mai 1914.

Vorsitzender: Grünwald.
Schriftführer: Nadoleczny.

Grünwald: 1. **Demonstrationen zur Pathologie und Therapie der Nasenscheidewand.** (Anatomische Präparate.)

2. Vorstellung eines Falles mit stark entwickeltem **Limen vestibuli.**

Hecht: Vorstellung eines Falles von **anormaler Zahnstellung.**

### 86. Sitzung am 13. Mai 1914.

Vorsitzender: Grünwald.
Schriftführer: Nadoleczny.

I. Wanner stellt einen Fall von **Karzinom der Haut des Warzenfortsatzes und des äußeren Ohres** vor, der mit kombinierter Röntgen- und Radiumbestrahlung behandelt wurde. Nach anscheinender Besserung ist die Neubildung weitergewuchert und wurde dann chirurgisch entfernt. Pat. stellte sich später nicht mehr vor.

II. Rudolf Hoffmann †: 1. **Beitrag zum Wesen und zur Behandlung der sogenannten Medianstellung der Stimmlippe bei Rekurrensneuritis.** (Vgl. Münch. med. Wschr. Nr. 40, 1914; Zeitschr. f. Lar. u. Rhin. VII. H. 5, S. 547, 1915.)

2. **Die plasmazellulären Erkrankungen der oberen Luftwege.**

3. **Über eine neue Methode der Dakryozystorhinostomie.**

Diskussion.

v. Heuss a. G. sieht den Hauptvorteil der Hoffmannschen Methode in ihrer Einfachheit, der Möglichkeit, daß sie leicht durch den Opl.tl almologen ohne den üblichen großen Eingriff der Tränensackexstir-

Digitized by Google
Original from UNIVERSITY OF CALIFORNIA
Generated on 2019-10-24 16:33 GMT / http://hdl.handle.net/2027/uc1.b3252768
Public Domain in the United States, Google-digitized / http://www.hathitrust.org/access_use#pd-us-google

pation ausgeführt und daß der Tränensack selbst vor allem erhalten werden kann. Dadurch ist die Möglichkeit vielleicht auch gegeben, den ursprünglichen Tränenweg durch vorsichtig fortgesetzte Sondierungen wiederherzustellen.

v. Heuss fragt 1. ob eine besondere Vorbehandlung für die Methode nötig ist, 2. ob die Einlage des Seidenfadens nicht zu intensiven chronischen Reizungen führt, 3. ob Komplikationen der Methode beobachtet wurden.

## 87. Sitzung am 28. Januar 1916.

Vorsitzender: Grünwald.
Schriftführer: Nadoleczny.

Haymann: 1. **Fall von Hypophysentumor.**

Nach submuköser Septumresektion mehrere Wochen lang dauernde Blutung aus den oberen Partien. Dann Otitis media beiderseits. Bei gleichem Lokalbefund kommt es auf der parazenthesierten Seite zur Mastoiditis, während die andere Seite spontan heilte. Die Aufmeißelung ergibt einen Extraduralabszeß. Verschiedene Symptome weisen auf einen Hypophysentumor hin. Das Röntgenbild sichert diese Diagnose. Nach plötzlichem Exitus wird sie durch die Obduktion bestätigt.

2. **Spontan geheilte Mastoiditis mit Durchbruch in den Gehörgang.**

Bei einer 6 Wochen bestehenden akuten Mittelohreiterung treten ausgesprochene Zeichen einer Mastoiditis auf. Die vorgeschlagene Operation wird verweigert. Nach einiger Zeit erfolgt im äußeren Drittel der hinteren Gehörgangswand ein spontaner Durchbruch. Es entleert sich ungefähr ein Eßlöffel voll Eiter. Von da ab gehen die Beschwerden zurück, die Eiterung hört auf, es tritt Heilung ein.

Diskussion.

Wanner berichtet über drei ähnliche Fälle.

Nadoleczny erwähnt einen von Krecke behandelten Fall von Typus adiposo genitalis, der auf 2 Radiumbestrahlungen (von der Nase bzw. dem Nasenrachenraum aus) erheblich besser sehen konnte.

Levinger: 1. Die demonstrierte Röntgenaufnahme zeigt eine besonders starke Erweiterung des Sellaeinganges, was beweist, daß der Tumor sehr weit noch über die Sella hinaufragte, wie ja auch später die Obduktion wohl bestätigte.

Eine günstige Chance für einen guten Erfolg einer Operation ließ also schon der Röntgenbefund nicht annehmen. Ich hatte voriges Jahr Gelegenheit, bei einem 10jähr. Jungen einen Hypophysistumor zu operieren. Leider ging er am 5. Tag nach vorher scheinbar gutem Verlauf an foudroyanter Meningitis zugrunde. Über den Fall werde ich später einmal ausführlich berichten. Auch in diesem Falle war eine beträchtliche Erweiterung des Sellaeinganges im Röntgenbild zu sehen und die Obduktion bestätigte auch hier, daß der Hauptteil des Tumors sich extrasellar befand.

Digitized by Google
Original from UNIVERSITY OF CALIFORNIA
Generated on 2019-10-24 16:34 GMT / http://hdl.handle.net/2027/uc1.b3252768
Public Domain in the United States, Google-digitized / http://www.hathitrust.org/access_use#pd-us-google

An den Vortr. stelle ich die Frage, ob in seinem Fall nicht sehr heftige Kopfschmerzen auf die Diagnose hinwiesen? Ferner möchte ich bemerken, daß es eine auffällige Erscheinung ist, daß der Pat. die Eigenschaft eines Bluters zeigte. Aus der Literatur ist mir kein Fall bekannt, daß es bei Hypophysenoperationen auffällig stark blutete und auch in den zwei von mir beobachteten Fällen war die Blutung bei der Operation keine nennenswerte.

2. Bezüglich des von Nadoleczny erwähnten Falles, bei dem sich auf Radiumbestrahlung die Sehstörung gebessert haben soll, bemerke ich, daß schon Hirsch in einem Falle Radium versuchte, aber ohne Erfolg, ferner daß ein Rückgang der Sehstörung kein Beweis für die Radiumwirkung bei Hypophysistumoren ist, da gerade die Sehstörungen dabei oft auch spontan oder durch medikamentöse Behandlung, wie Jodkali, Hypophysin, Ovariin, Thyreoidin hochgradige Besserungen aufweisen (siehe Neurologie des Auges von Wilbrand und Sänger, Bd. 6., S. 106, 109 und 250). Zudem ist auch eine Radiumbestrahlung, wenn sie wirksam sein soll, nicht so ungefährlich, wie Nadoleczny meint, denn nach Eiselsberg (Arch. f. klin. Chir. Bd. 106, H. 1) zerstört Radium die Gehirnsubstanz und erzeugt Meningitis.

### 88. Sitzung am 17. März 1916.

Vorsitzender: Wanner.
Schriftführer: Nadoleczny.

I. Hecht stellt einen 44jähr. Pat. mit einer **Friedensschußverletzung** vor.

Pat. machte vor 11 Jahren einen Suizidversuch: er schoß sich mit einem Revolver unterhalb des rechten Auges quer in den Schädel. Die Kugel wurde seinerzeit nicht gefunden. Pat., der wegen Kopfschmerzen und Verdacht auf Nasennebenhöhlenaffektion zur Untersuchung geschickt wurde, zeigte die Kugel in der rechten Nase unterhalb und neben der mittleren Muschel in derbes Narbengewebe fest eingekeilt. Die Röntgenphotographie — die gleichfalls demonstriert wird — zeigt die Kugel in unregelmäßig deformierter Gestalt in der rechten Nase und auch in das Septum eingespießt. Der Versuch, die Kugel nach Beseitigung der Synechien und des umgebenden Narbengewebes auf intranasalem Wege zu entfernen, mißlang. Die Kugel sitzt derartig fest eingekeilt, daß es unmöglich ist, sie nur zu luxieren. Es bleibt also nur die Entfernung auf operativem Wege von außen übrig. Ob dem Pat. ein derartiger Eingriff empfohlen werden soll, bleibt noch weiterer Erwägung anheimgegeben, da keine Nebenhöhlenaffektion besteht und die Kopfschmerzen wahrscheinlich gar nicht mit dem Trauma und dem Fremdkörper in Zusammenhang stehen.

II. Nadoleczny: **Präparat eines Kehlkopfkarzinoms von einer 59jähr. Kranken.**

Die Diagnose wurde im November 1915 durch Probeexzision gestellt, der Tod erfolgte anfangs März 1916. Der kleine Tumor saß an der linken Epiglottishälfte und der aryepiglottischen Falte, hatte keine Motilitäts-

Digitized by Google
Original from UNIVERSITY OF CALIFORNIA
Generated on 2019-10-24 16:33 GMT / http://hdl.handle.net/2027/uc1.b3252768
Public Domain in the United States, Google-digitized / http://www.hathitrust.org/access_use#pd-us-google

störungen, aber Schluckschmerzen verursacht. Therapie war bei dem schlechten Allgemeinzustand aussichtslos. (Vorausgegangene Pneumonie oder Myokarditis.) Sektion Prof. Dürck ergab kleines Kehlkopfkarzinom mit Erkrankung der peritrachealen Drüsen bis zur Bifurkation, massenhafte kleine Knoten in beiden Pleuren und in der Leber, ein größerer Knoten im kleinen Netz. Bronchopneumonie rechts, eitrige Bronchitis links. Vorgeschrittene Pigmentdegeneration des Herzens.

III. Haymann: 1. **Fall von Pyämie nach akuter Mittelohreiterung.** Erscheint zusammen mit anderen Fällen in Passows Beiträgen.

2. **Fall von seröser Meningitis.**

Einige Wochen nach einer wegen Cholesteatom und Fistelsymptom vorgenommenen Radikaloperation des Ohres treten plötzlich zerebrale Erscheinungen auf, die nach wiederholter Lumbalpunktion, welche bakteriologisch und zytologisch normalen Liquor in großen Mengen ergab, völlig verschwanden. Wie spätere Nachuntersuchung ergab, blieb dauerndes Wohlbefinden bestehen.

IV. Hecht: **Chronische Mittelohreiterung mit Cholesteatom und Fistelsymptom von militärärztlichen Gesichtspunkten betrachtet.** Erschien in der Münch. med. Wschr. 1916, Nr. 26.

### 89. Sitzung am 13. Dezember 1916.

Vorsitzender: Wanner.
Schriftführer: Nadoleczny.

Wanner: **Vorführung eines Falles von Fraktur des Warzenfortsatzes und des knöchernen Gehörganges rechts Schädelfraktur, vereitertes Hämatom über dem rechten Scheitelbein. Extraduraler Abszeß. Operation. Heilung.**

10jähr. Mädchen, welches am 13. IX. 1916 zirka 3½ *m* tief beim Spielen in einen Schacht stürzte. Nachher längere Zeit Bewußtlosigkeit, 5mal Erbrechen. 2 Tagelang sehr reichliche Blutung aus dem rechten Ohre. Starke Schwellung über dem rechten Scheitelbein. Das Kind wurde zunächst vom Hausarzt behandelt, da sich der Zustand immer verschlimmerte und teilweise Bewußtseinstörungen auftraten, wurde das Kind ins Spital gebracht. Hier zunächst Inzision der Schwellung über dem Scheitelbein, wobei sich stark übelriechender, mit Blut untermischter jauchiger Eiter entleerte. 26. IX. 1916 wurde das Kind dem Ohrenambulatorium überwiesen. Schwer krankes Kind, starke Kopfschmerzen, häufig Erbrechreiz. Temperatur zwischen 39 und 40. Aus dem rechten Gehörgang entleert sich rotbrauner, stark übelriechender Eiter. Gehörgangswände stark geschwellt, namentlich hintere, so daß nur ein enger Spalt des Gehörganges vorhanden ist; starke Schwellung und deutliche Fluktuation über dem Warzenfortsatz; bei Druck auf denselben entleert sich aus dem Gehörgang eine reichliche Menge dunkelbraunroten, übelriechenden Eiters. Die Schwellung erstreckt sich nach aufwärts über das Scheitelbein, nach vorn über die Wurzel des Jochbeines. In



Digitized by Google
Original from UNIVERSITY OF CALIFORNIA
Generated on 2019-10-24 16:34 GMT / http://hdl.handle.net/2027/uc1.b3252768
Public Domain in the United States, Google-digitized / http://www.hathitrust.org/access_use#pd-us-google

der Gegend der Prot. parietalis eine zirka 3 *cm* lange Inzision, in der Tiefe in größerer Ausdehnung rauher Knochen fühlbar. Haut gelblich verfärbt. Bei der Operation findet sich eine ausgedehnte Zertrümmerung des Warzenfortsatzes; in demselben finden sich zwei größere Knochenstücke in Eiter und Granulationen eingebettet. Nach deren Entfernung liegt die Dura der mittleren und hinteren Schädelgrube in großer Ausdehnung frei, dieselbe ist mit dicken Granulationen bedeckt. Der äußere Teil der knöchernen hinteren Gehörgangswand ist frakturiert; hier werden zwei größere Sequester entfernt. Bei Spaltung der Haut über dem Scheitelbein findet sich unter dem Periost eine große, mit schwarzbraunen, stark übelriechenden, vereiternden Massen angefüllte Höhle. Der Knochen zeigt eine leicht klaffende, gegen den Scheitel verlaufende Fraktur; der Knochen in der Umgebung ist rauh. Freilegung der Dura an dieser Stelle, dieselbe ist leicht gerötet, aber nicht weiter verändert.

In den nächsten Tagen Abfall der Temperatur; Wundheilung normal; am 11. XI. 1916 ist die Heilung vollständig; der Gehörgang etwas eng, das Trommelfell, soweit zu übersehen, normal. Flüstersprache 6 *m* und mehr.

### 90. Sitzung am 5. Dezember 1919.

Vorsitzender: Wanner.
Schriftführer: Nadoleczny.

I. Nadoleczny stellt eine 41jähr. Kranke mit einem vorübergehend hervortretenden **Tumor am Halse** (**Angiom**?) vor. Vorgeschichte ohne Belang. Sie litt zwar an Unterernährung, hat sich aber gerade im letzten Jahr davon erholt. Im Juni 1919 bemerkte sie, während sie eilig aß, eine Geschwulst an der rechten Halsseite unter dem Unterkiefer, die in Eigröße anschwoll, sich steif und hart anfühlte und von einem „abgestorbenen Gefühl begleitet war. Die Haut über der plötzlich entstandenen Schwellung war unverändert, die Schwellung erschien ihr als ein „großer Kropf". Gleichzeitig bemerkte sie ein Dickwerden der Gegend vor dem linken Kiefergelenk, die sonst etwas eingefallen war. Die schmerzlosen, von Spannungsempfindungen begleiteten Geschwülste verschwanden innerhalb einer Stunde von selbst und traten in gleicher Art am 18. X. beim Bücken wieder auf. Sie lassen sich durch Anstrengung in gebückter Haltung jeweils erzeugen, fühlen sich weich elastisch an, keine Pulsation, auskultatorisch kein Befund, Perkussion vielleicht ein wenig Luftschall. Nase o. B. Rachenhinter- und -seitenwand links vorgewölbt durch mit normaler blasser Schleimhaut überzogenen weichen, lipomähnlichem Tumor, der den Einblick in den Kehlkopf bei der Atmung fast ganz verhindert, nur ein Teil des Kehldeckels und der rechte Sinus piriformis sind sichtbar. Bei der Phonation ist der Einblick möglich, der Kehlkopf steht ein wenig schief von links hinten vorgedrängt. Es scheint sich um eine ähnliche Geschwulst zu handeln, wie das von Hans Sauer veröffentlichte tiefsitzende Angiom am Hals. (Münch. med. Wschr. Nr. 40, 1919, S. 1148.)

Digitized by Google
Original from UNIVERSITY OF CALIFORNIA
Generated on 2019-10-24 16:34 GMT / http://hdl.handle.net/2027/uc1.b3252768
Public Domain in the United States, Google-digitized / http://www.hathitrust.org/access_use#pd-us-google

Diskussion.

Grünwald: Die retromandibulare bzw. prämuskulare Lage der Vorwölbungen außen ebenso wie die Sitze der submukösen Einlagerung an der Außenseite der linken Rachenwand oberhalb des Kehlkopfes entsprechen der Kiemengangsgegend, in dem Bereich hier eine weitere Abnormität, nämlich eine Verbreiterung und Verlängerung des linken Griffelfortsatzes bemerklich wird. Den äußeren Vorwölbungen entspricht keine Gewebsvermehrung, sondern im Gegenteil fühlt sich die Wand dünner an, als die der Umgebung, weichem Befund entsprechend sich percutorisch ein leicht tympanitischer Schall, offenbar aus der Tiefe des Rachenhohlraumes erzielen läßt, auch hat man das Gefühl eines weichen Polsters mit verschiebbar weichem (Luft-) Inhalt. Sonach dürfte den Vorwölbungen nur eine Verdünnung der seitlichen Rachenwände (im weitesten Sinne) vorliegen, die passiv dem bei Anstrengung und Bücken erhöhten Innendruck weicht; also eine Gewebsaplasie im Bereiche der Kiemengänge, die aber nicht ausgereicht hat, um den normalen Verschluß der Kiemenspalten zu verhindern, sondern sich auch nach diesen Eintritt durch die hier zu beobachtende mangelhafte Resistenz geltend machte. Dieser Gewebsaplasie ging eine übermäßige Gewebsneubildung einher in Gestalt des flachen submukösen Tumors, der auch nach der feingekörnten Beschaffenheit der ihn deckenden Schleimhaut sehr wohl einem Lipom entsprechen kann; ein Nebenvorkommen, wie es auch bei ausbleibendem Spaltenverschluß mitunter beobachtet wird. Zur Sicherung meiner Auffassung würde eine elektrische Untersuchung des Platysma dienen, um nachzuweisen, ob an den betreffenden Stellen kontraktile Substanz fehlt oder doch verringert ist.

II. Hecht: Vorstellung von Kranken. 1. **Doppelseitiger Oberkiefertumor.**

Am 11. II. 1919 wurde mir der 16jähr. Schüler J. Sch. wegen behinderter Nasenatmung zur Untersuchung geschickt. Die Behinderung der Nasenatmung war subjektiv rechts stärker wie links und bestand schon längere Zeit. Von den Kollegen Sanitätsrat Dr. Schindler und Dr. v. Stockar, die Pat. vorher behandelt hatten, erfuhr ich folgende Anamnese: Im Dezember 1917 kam Pat. mit einem von außen sichtbaren und abtastbaren Tumor des rechten Oberkiefers zu S. R. Dr. Schindler zur Untersuchung. Die Geschwulst war für Sarkom verdächtig, doch wurde, da die Blutuntersuchung einen positiven Wassermann ergab, zunächst eine kombinierte antiluetische Behandlung, anfangs Jod, dann Hg-Salvarsan durch Dr. v. Stokar durchgeführt. Auf diese Behandlung hin verschwand der sichtbare und fühlbare Tumor außen allmählich vollkommen, die Unwegsamkeit der Nase blieb unverändert. Die im Dezember 1917 aufgenommenen Röntgenbilder, die ich Ihnen hier vorzeige, ergaben einen unregelmäßig konfigurierten, schmetterlingsflügelartigen Tumor, der einen Teil des Oberkiefers und beider Kieferhöhlen im unteren Teil einnimmt. Der Tumor ragt anscheinend nicht in die Nase hinein, sondern zieht unter dem Nasenboden mit schmaler Leiste von



Digitized by Google
Original from UNIVERSITY OF CALIFORNIA
Generated on 2019-10-24 16:34 GMT / http://hdl.handle.net/2027/uc1.b3252768
Public Domain in the United States, Google-digitized / http://www.hathitrust.org/access_use#pd-us-google

einer Seite nach der anderen herüber. Der Tumor macht den Eindruck wie harter, eburnisierter Knochen.

Die Untersuchung der Nase des sonst einen gesunden, kräftigen Eindruck machenden Pat. ergab beiderseits eine Vortreibung der hyperämischen unteren Muscheln nach medianwärts und oben, so daß diese in großem Bezirk dem Septum anliegen. Die unteren Muscheln sind beiderseits nach oben und medianwärts verlagert, die laterale Nasenwand und Nasenboden sind beiderseits vorgetrieben. Einführung von Suprarenin 1:2000 mit 10% Kokain macht die Nase kaum wegsamer. Eine feine Sonde läßt sich beiderseits zwischen Septum und unterer Muschel einführen und um die Muscheln etwas herumschieben, so daß eine Verwachsung zwischen Septum und Muscheln ausgeschlossen werden kann. Die Vortreibung der lateralen Nasenwand und des Nasenbodens fühlt sich mit Sonde derb und hart an. Die Gegend der Fossa canina ist beiderseits etwas vorgetrieben, rechts etwas mehr wie links, fühlt sich derb und hart an, Pergamentknittern ist nirgends fühlbar. Der klinische Befund ergibt beiderseits das Bild, wie wir es gewöhnlich bei Kieferzysten zu sehen pflegen.

Die Durchleuchtung der Kieferhöhlen mit Glühlampe zeigt beiderseits alles gleichmäßig dunkel. Rachen und Nasenrachenraum ohne besonderen Befund. Trommelfelle beiderseits etwas getrübt, sonst ohne Befund.

Die am 12. II. 1919 durch Dr. Gilmer erneut aufgenommenen Röntgenbilder, die ich Ihnen gleichfalls hier vorzeige, ergaben ziemlich das gleiche Bild, wie die Schindlerschen Aufnahmen im Dezember 1917. Größe und Konfiguration des Tumors zwischen 17 und 19 ergeben anscheinend keinen Unterschied. Auch die Zahnfilmaufnahmen ergeben ein entsprechend ähnliches Bild. Besonders auffallend an den Röntgenaufnahmen erscheint, daß der Tumor beiderseits ziemlich tief nach dem Alveolargebiet herabzieht. (Siehe die Fig.)

Um zu eruieren, ob nicht doch ein Hohlraum in dem Tumor vorhanden, wurde beabsichtigt, eine Probepunktion durch den unteren Nasengang rechts auszuführen. Es gelang wohl den Punktions-Deux-Cart — allerdings nur durch Hammerschläge, nicht durch Druck der Hand — von der Nase her in die Vorwölbung einzutreiben, doch gelangt man anscheinend in keinen Hohlraum. Blutung unbedeutend. War schon auf Grund des klinischen Befundes und der Röntgenaufnahmen die Differentialdiagnose schwierig, so wurde diese durch die Anamnese, den positiven Wassermann und den partiell therapeutischen Erfolg noch wesentlich erschwert.

Zunächst wäre die Frage zu entscheiden, ob der frühere Tumor der außen an der Nase wahrnehmbar war und durch die spezifische Behandlung günstig beeinflußt wurde, klinisch und ätiologisch mit dem zur Zeit noch vorhandenen Tumor in Zusammenhang stand oder ob es sich um zwei verschiedene Erkrankungen handelt. Des ferneren wäre die Frage nach dem Alter des derzeitigen Oberkiefertumors aufzuwerfen; möglicherweise handelt es sich um eine kongenitale Affektion! und drittens wären die therapeutischen

Digitized by Google
Original from UNIVERSITY OF CALIFORNIA
Generated on 2019-10-24 16:34 GMT / http://hdl.handle.net/2027/uc1.b3252768
Public Domain in the United States, Google-digitized / http://www.hathitrust.org/access_use#pd-us-google

Schlußfolgerungen zu ziehen, die Frage eines operativen Eingriffes zu entscheiden.

Unter Berücksichtigung aller Momente entschlossen wir uns, Pat. zunächst nochmals einer antiluetischen Behandlung zu unterziehen und inzwischen die Nase weiter zu kontrollieren und zu beobachten, ob der Tumor eine Wachstumstendenz zeige. Von Mitte Februar bis Ende April stand Pat. bei mir in Kontrolle, der Befund schien sich in dieser Zeit nicht geändert zu haben; dann entzog sich Pat. der weiteren Kontrolle bei mir.

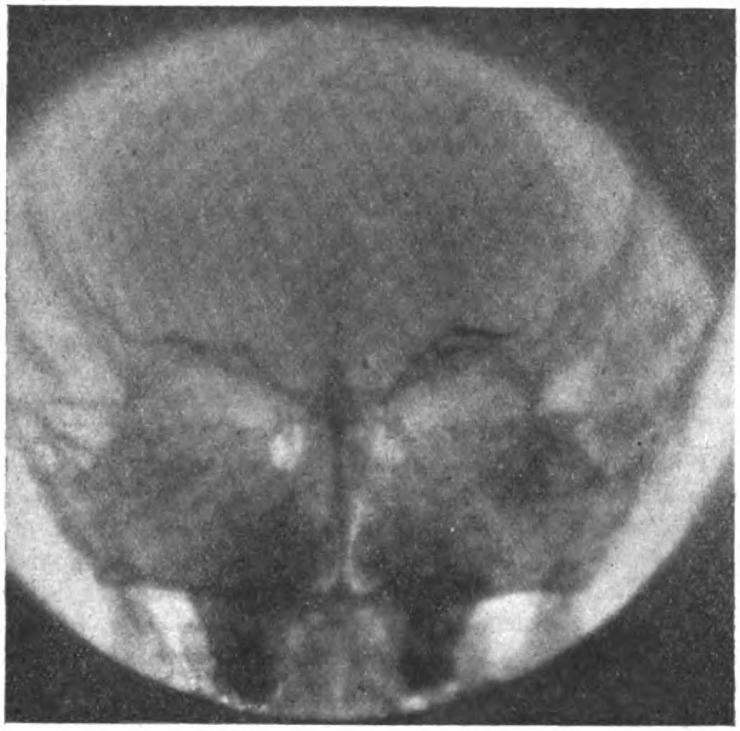

Auf Ersuchen erschien er am 1. XII. zu erneuter Untersuchung, mit der Angabe, daß die Nasenatmung zeitweise ein wenig freier sei, im übrigen sei er beschwerdefrei. Die erneute Untersuchung ergibt anscheinend eine geringe Zunahme der Auftreibung des Nasenbodens und der Vorwölbung der lateralen Nasenwand auf der rechten Seite, während der Befund in der linken Nase und in beiden Foss. canin. anscheinend unverändert geblieben ist. Die zeitweise etwas freiere Nasenatmung erklärt sich wohl zwanglos durch den wechselnden Füllungszustand der hyperäm. unteren Muscheln.

Sollte der Tumor ein weiteres Wachstum zeigen, so wäre ein operatives Angehen zunächst der rechten Seite angezeigt, um durch Inspektion, gegebenenfalls histologische Untersuchung des Tumorgewebes weitere Klarheit und damit ein zweckentsprechendes therapeutisches Vorgehen in die Wege zu leiten.

Generated on 2019-10-24 16:34 GMT / http://hdl.handle.net/2027/uc1.b3252768
Public Domain in the United States, Google-digitized / http://www.hathitrust.org/access_use#pd-us-google
Digitized by Google
Original from UNIVERSITY OF CALIFORNIA

Es wäre mir von Interesse, die Ansicht der Herren Kollegen zu hören und zu erfahren, ob einer der Herren schon einen ähnlichen Erkrankungsfall zu beobachten Gelegenheit hatte.

2. **Fibrosarkoma myxomatodes der linken Kieferhöhle mit Durchbruch in die Nase durch Radikaloperation geheilt.**

Der Kapitänleutnant Herr R. B. suchte mich im Januar 1916 in meiner Sprechstunde auf Veranlassung seines Augenarztes auf. Seit 8 Wochen träne das linke Auge, das sonst beschwerdefrei sei. Die Nasenatmung sei zeitweise behindert, die Nase oft verschleimt. Vor 9 Jahren sei die Rachenmandel entfernt worden.

Die objektive Untersuchung der Nase ergab eine beiderseitige Hyperämie der unteren Muscheln, die beiderseits auf ½% Kokainspray zurückging; sonst Nase, Rachen und Nasenrachenraum ohne Befund. Daneben bestand eine beiderseitige labyrinthäre Schwerhörigkeit. Schädelbau ausgesprochen leptoprosop. Da Patient erst am Ende seines 14tägigen Urlaubes kam, wurde wurde die beabsichtigte Muschelätzung auf den nächsten Urlaub verschoben.

Ende September 1917 stellte sich Pat. zur Nasenbehandlung wieder vor: Im Laufe des Jahres 1916 war eine manifeste, offene Lungentuberkulose festgestellt worden, auf Grund deren Pat. längere Zeit in einem Sanatorium aufgenommen worden war. Temperatur dauernd in Ordnung. Linke Nase jetzt stark verstopft.

Die erneute Untersuchung ergab rechts den gleichen Befund wie im Januar 1916, links dagegen ein ganz anderes Bild: Die linke untere Muschel zeigte sich wie prall elastisch geschwellt, dem Septum im großen Bezirk anliegend. Nasenrachenraum ohne Befund. Einlage von 10% Kokain mit Suprarenin 1:2000 läßt keinerlei Abschwellung der Muschel erkennen. Die untere Muschel läßt sich mit Sonde auch vom Nasenboden her nicht umgreifen, Sonde kann auch nicht lateralwärts in den unteren Nasengang gelangen. Kein Sekret, auch retronasal nicht wahrnehmbar. Durchleuchtung ergibt Verdunkelung der linken Kieferhöhle.

Lunge: Ausgedehnter Prozeß über der rechten Lunge. Hals- und Nackendrüsen leicht infiltriert, Kubitaldrüse beiderseits leicht geschwellt. Nie sexuelle Infektion!

Röntgen-Photo (in fronto-okzipitalem Durchmesser) zeigt Trübung der linken Kieferhöhle ohne sonstigen weiteren Befund. Zahnfilmaufnahme kein krankhafter Befund. Zahnärztliche Untersuchung ohne Befund. Digitalexploration der Fossa canina beiderseits gleich, keine Veränderung. Untersuchung der Nase mit Killian II ohne Ergebnis, Spekulum vermag Muschel kaum vom Septum abzudrängen.

Probepunktion der linken Kieferhöhle vom unteren
egativ, Spritze saugt nur etwas Blut an. Wassermann-
ng negativ.

Probeexzision eines Teiles des vorderen Endes der unteren Muschel behufs histologischer Untersuchung: Die Schere

Digitized by Google
Original from UNIVERSITY OF CALIFORNIA
Generated on 2019-10-24 16:34 GMT / http://hdl.handle.net/2027/uc1.b3252768
Public Domain in the United States, Google-digitized / http://www.hathitrust.org/access_use#pd-us-google

durchschneidet nur derbes Gewebe, ohne auf Knochen zu stoßen. Die abgebogene Sonde dringt nach der Exzision sehr weit lateralwärts in den unteren Nasengang ein, ohne irgendwie auf Knochenwiderstand zu stoßen. Ein Teil des Muschelknochens und der lateralen Nasenwand scheint in dem präsumptiven Tumor aufgegangen zu sein. Bei jeder Gewebeberührung profuse Blutung, die jedoch jeweils rasch wieder steht. Die histologische Untersuchung im pathologischen Institut ließ die Differentialdiagnose zwischen „Granulationsgewebe" und „Sarkom mit Neigung zur Knochenbildung" bis zu nochmaliger Untersuchung eines neu einzusendenden Präparates noch in suspenso.

Der ganze Befund des Erkrankungsgebietes ließ eine baldige Operation angezeigt erscheinen; da Pat. noch aktiver Offizier war, schlug ich ihm vor, ihn auf meine Station im Reservelazarett B. aufzunehmen und dorten zu operieren. Urin in Ordnung.

24. X. 1917 Aufnahme im Reservelazarett B.

26. X. Radikaloperation der linken Kieferhöhle in Leitungsanästhesie: Nach Eröffnung der Kieferhöhle zeigt sich diese durch einen unregelmäßigen Tumor fast vollständig ausgefüllt. Der Tumor erstreckt sich in die Nasenhöhle und hat einen Teil der knöchernen, medialen Kieferhöhlenwand zerstört. Der Tumor wird in toto herausgehebelt, dabei zeigt sich, daß auch das Dach der Kieferhöhle im Bezirk des knöchernen Augenhöhlenbodens zum Teil zerstört ist und periorbitales Fettgewebe in umschriebenem Bezirk sichtbar ist. Gründliche Auskratzung der Kieferhöhle, Exzision alles kranken Gewebes in der Nase. Dabei muß die ganze untere Muschel geopfert werden und auch die laterale Nasenschleimhaut in großem bis zur mittleren Muschel entfernt werden, da diese anscheinend gleichfalls erkrankt ist. Es bleibt nur ein ganz kleiner Zipfel anscheinend gesunder Nasenschleimhaut zur Deckung des Breschenbodens übrig. Toilette des Operationsgebietes, Vioformgaze-Tamponade der Höhle, primärer Nahtverschluß der Mundwunde mit 5 Katgutnähten. Fieberloser Heilungsverlauf, 21. XI. Mundwunde vollständig geschlossen, gut vernarbt.

Einige Tumorstücke werden zur Untersuchung in die militärärztliche Akademie gesandt; das Untersuchungsergebnis lautete: „Die übersandten, etwas transparenten Gewebsstücke zeigen mikroskopisch an verschiedenen Stellen ein sehr verschieden dichtes Gefüge. Zum überwiegenden Teile ist das Gewebe sehr locker gebaut, myxomatösem Gewebe ähnlich, aus sternförmig verzweigten Zellen und einer sehr locker gewebten, anscheinend stark ödematösen, fein fibrillären Zwischensubstanz bestehend. Die Zellen zeigen verschieden große Kerne, sind protoplasmareich. An anderen Stellen ist die Zwischensubstanz dicht, homogenisiert, an osteoides Gewebe erinnernd, mit Einlagerungen von Kalk. Der Gehalt an Zellen ist ein sehr ungleicher; es wechseln zellarme, wabig gestaltete Partien mit sehr zellreichen Bezirken ab. Das Gewebe ist sehr reich an dünnwandigen Gefäßen. Es dürfte sich um ein Fibrosarkoma myxomatodes handeln."

Um der Möglichkeit eines Rezidives vorzubeugen, wurde Pat. in der Folge ab 16. XI. gemeinsam mit Herrn Hofrat Krecke einer kombinierten

Digitized by Google
Original from UNIVERSITY OF CALIFORNIA
Generated on 2019-10-24 16:34 GMT / http://hdl.handle.net/2027/uc1.b3252768
Public Domain in the United States, Google-digitized / http://www.hathitrust.org/access_use#pd-us-google

Radium-Röntgenbehandlung unterzogen, wobei das Radium von der Nase aus durch die Bresche — soweit möglich — in die Kieferhöhle eingeführt und 24 Stunden in dieser Lage belassen wurde. Es wurden jeweils 45 *mgr* Radium in Messinghülsenfilter von 2 *mm* Dicke und Daumenfingerlingüberzug eingelegt.

Am 13. XI. zeigte sich in der Tiefe am Nasenboden und nach dem Übergang nach der Kieferhöhle zu etwas verdicktes und höckriges Gewebe. Um etwa noch vorhandenes Tumorgewebe ausschließen zu können, Probeexzision mehrerer Gewebsstücke aus dieser Gegend und Einsendung behufs histologischer Untersuchung in militärärztlicher Akademie.

16. XI. Telephonische Mitteilung aus der Akademie, daß die histologische Untersuchung eines Stückes der letzten Probeexzision für Tuberkulose suspekt erscheine, endgültiges Urteil bis nach weiterer Untersuchung vorbehalten. Auf Grund dieser Mitteilung wird der gesamte bei der Operation exzidierte Tumor der Kieferhöhle behufs Durchuntersuchung auf etwaiges tuberkulöses Gewebe in die Akademie eingesandt.

Das endgültige Untersuchungsergebnis sowohl der Probeexzision vom 13. XI. wie des bei der ersten Operation entfernten Tumors lautete: „Von den übersandten vier probeexzidierten Stückchen aus der Nase zeigen drei, abgesehen von einer geringen ödematösen Schwellung und einer geringfügigen einfach entzündlichen Infiltration, nichts besonderes. Das vierte Stückchen (das größte der übersandten), das an einem Rande einige Knochenbälkchen aufweist und verschwindend kleine Reste einer Epithelbekleidung erkennen läßt, besteht aus einem sehr lockeren, stark entzündlich infiltrierten Bindgewebe, in das mehrere tuberkelähnliche Gebilde mit sehr zahlreichen vielgestaltigen Riesenzellen eingelagert sind. Bei Untersuchung verschiedener Stellen läßt sich feststellen, daß keine echte zur Verkäsung führende Tuberkulose, sondern eine durch Fremdkörper bedingte Pseudotuberkulose vorliegt, und zwar finden sich die Riesenzellen vielfach längs- und quergeschnittenen Baumwollfasern angelagert. Von Tumorgewebe läßt sich in keinem der Stückchen etwas feststellen. Von dem mitübersandten Operationsmaterial aus der Kieferhöhle werden mehrere Stücke untersucht, die in Übereinstimmung mit dem früheren Befund alle das Bild eines Fibrosarkoma myxomatodes zeigten."

Bei der bestehenden Lungentuberkulose mußte natürlich der seitens der Akademie vorübergehend geäußerte Verdacht auf Tbc. besonders berücksichtigt werden. Die weitere Untersuchung brachte jedoch volle Klärung. Die „Pseudotuberkulose" war wohl verursacht durch kleine von Narbengewebe umwucherte Vioformgazefasern, die von der seinerzeitigen postoperativen Kieferhöhlentamponade stammten.

Am 4. XII. wird eine nochmalige genaue Revision des Operationsgebietes von der Nase aus vorgenommen: Nach Einlage von Suprareninkokain zeigt sich die Bresche maximal offen, die Nase anscheinend überall glatt vernarbt. Der hintere Teil der Kieferhöhle ist gut übersichtlich, granuliert noch stellenweise, zum größeren Teil erscheint er jedoch gut epithelisiert.

Generated on 2019-10-24 16:34 GMT / http://hdl.handle.net/2027/uc1.b3252768
Public Domain in the United States, Google-digitized / http://www.hathitrust.org/access_use#pd-us-google
Digitized by Google
Original from UNIVERSITY OF CALIFORNIA

Behufs nochmaliger histologischer Untersuchung werden Stücke des Granulationsgewebes aus dem hinteren Teile der Kieferhöhle, sowie Gewebe aus der Umgebung des noch vorhandenen unbedeutenden Restes des hinteren Endes der unteren Muschel exzidiert und in die militärärztliche Akademie eingesandt.

Das Untersuchungsergebnis lautete: „Von den übersandten kleinen Gewebsstückchen zeigt keines Einlagerung von Geschwulstgewebe. Das Oberflächenepithel zeigt streckenweise eine starke Auflockerung, Vakuolisierung und Verklumpung und ist reichlich von Leukozyten durchsetzt. Die unterliegenden Gewebsschichten sind stark entzündlich infiltriert, die Blutgefäße erweitert. Auch im Bereich der Schleimdrüsen finden sich stellenweise gleichartige Epithelveränderungen und entzündliche Infiltrationen. Die geschilderten Veränderungen dürften mit der eingeleiteten Radiumbehandlung zusammenhängen."

Außer der Lungentuberkulose trat eine weitere Komplikation in dem Befinden des Kranken dadurch ein, daß während seines Aufenthaltes im Lazarett ein tuberkulöser Kniegelenkserguß im rechten Knie auftrat.

Pat. wurde am 30. XII. 1917 bezüglich der Kieferhöhle als geheilt aus dem Lazarett entlassen und steht seitdem bei mir in Kontrolle. Abgesehen von geringer Sekretion der Kieferhöhle bei Auftreten eines Schnupfens, die sehr rasch wieder sistiert, ist die Nase ständig rein und ohne jeden krankhaften Befund, wie Sie sich selbst an dem anwesenden Pat. überzeugen können; auch der durch das Spekulum zu überblickende hinterste Teil der Kieferhöhle zeigt überall glatte, dünne, spiegelnde Schleimhaut. Probespülung der Kieferhöhle ergibt reines Spülwasser. Nirgends zeigt sich ein Hinweis für ein etwaiges Rezidiv. Nachdem heute bereits über zwei Jahre seit der Operation verstrichen sind, dürfen wir wohl hoffen, durch die Operation eine Heilung erzielt zu haben.

Diskussion.

Grünwald (zu 1.): Nach Befund und Verlauf scheint der Fall doppelseitiger Kiefererkrankung jenem von mir als Osteo fibromatosis (Mschr. f. Ohlk. 1912, S. 98) benannten Prozeß zu entsprechen, der erstmals von Paget beschrieben, dann von Recklinghausen unter dem Namen der Ostitis fibrosa monographisch dargestellt worden ist. Die Fälle sind überaus selten, von solchen sicherer Art — soweit man diese Bezeichnung überhaupt auf eine wahrscheinlich nicht einheitliche Krankheit anwenden darf — kaum 30 bekannt. Es handelt sich weder um Entzündung noch um echte Blastome, sondern um eine Umwandlung des Knochens in ziemlich kernreiches Fasergewebe mit teilweiser Neubildung, teils in der Resorption von kalkarmen Knochen, im ganzen von appositionellem, daher geschwulstähnlichem Charakter (siehe Fig. 1, Taf. 56 meines Atlas 1912, Textseite 641, Textfig. 173) und sehr langsamem Verlauf: u. a. in meinem Falle durch 26 Jahre beobachtet. In einem anderen nicht veröffentlichten Falle gleicher Erkrankung am Oberarm bestand das Leiden auch schon jahrelang. Die Beschaffenheit des erkrankten Knochens pflegt überaus weich zu sein, was starken Widerstand

Digitized by Google
Original from UNIVERSITY OF CALIFORNIA
Generated on 2019-10-24 16:34 GMT / http://hdl.handle.net/2027/uc1.b3252768
Public Domain in the United States, Google-digitized / http://www.hathitrust.org/access_use#pd-us-google

gegenüber der Punktion nicht ausschließt, doch kommt auch Eburnisation dabei vor.

Bei dem jugendlichen Kranken empfiehlt sich, der Möglichkeit endokriner Abnormitäten durch entsprechende Untersuchungen gerecht zu werden. Da im Hinblick auf das bekannte Verhalten der sogenannten juvenilen Sarkome auch hier an die Möglichkeit spontaner Rückbildung nach Abschluß der Pubertät gedacht werden kann, empfiehlt es sich, auf operatives Vorgehen vorläufig zu verzichten, besonders da es im vorliegenden Fall nicht ohne Verstümmelung ausgehen könnte. Dagegen wäre ein Versuch der Behandlung mit Röntgenstrahlen angebracht. Auch wäre die Entfernung eines kleinen Probestückes zur histologischen Sicherstellung der Diagnose rätlich.

---

# Referate.

## I. Allgemeines.

**Gesichtsplastik, Kieferschüsse.** Verhandlungen der 2. Kriegschirurgentagung Berlin, 26. und 27. April 1916. II. Berichterstatter: Prof. Dr. Schröder (Bruns Beitr. z. kl. Chir. 101. 1916. S. 242.)

Von Kieferschüssen werden besonders die Unterkieferfrakturen besprochen: Möglichst frühzeitige Schienung ist wichtig, schlecht sind Kapistra (nur als Transportverband geeignet); sonst eignet sich das extraintraorale Prinzip in Form eines Extensionsverbandes (Stenzel, Wieting) für die primäre Versorgung und zur Nagelextension beim Ausgleich älterer Dislokationen sowie zur Resorption des vollständig abgelösten Oberkiefers. In den anderen Fällen hauptsächlich intraorale (dentale) Verbände und Schienen: starre Schienen und Drahtverbände; letztere als Fixations- und Extensionsverbände vielseitig anwendbar. Bei Frakturen des zahnlosen Teiles des Unterkiefers wendet man allgemein die Gleitschiene am horizontalen Fragment an, bei Defektfrakturen besondere Raumfixation, womöglich vom Munde aus. Ist der erhaltene aufsteigende Ast nur klein (Gelenksfortsatz), so ist die Exstirpation und freie Knochengelenkstransplantation (Metatarsus) rationeller. Heilung von Fraktur und Osteoplastik ist vorwiegend der exakten zahnärztlichen Immobilisierung zu verdanken. Transplantat (Tibiaspan) wird grundsätzlich in Periosttasche des Kieferstumpfes eingeschoben und fixiert; Verbolzung usw. nur in anders nicht fixierbaren Fällen (Kieferastplastik usw). Der Osteoplastik geht die Weichteilplastik über Operationsprothese voran.

Aussprache: Brüning berichtet über seine Lippen-Nasenplastiken.

Lindemann fordert gemeinsame und gleichzeitige Arbeit von Chirurg und Zahnarzt; Erhaltung der richtigen Lage durch Verhütung von Schrumpfung und Zerrung und Defektersatz sind

Generated on 2019-10-24 16:34 GMT / http://hdl.handle.net/2027/uc1.b3252768
Public Domain in the United States, Google-digitized / http://www.hathitrust.org/access_use#pd-us-google
Digitized by Google
Original from UNIVERSITY OF CALIFORNIA

ihre Aufgaben. — Weichteilplastiken werden über provisorische Prothesen bei möglichster Erhaltung bestehender Reste nach wechselnder Methode gemacht; für größere Defekte Brusthaut, für Nase Stirnhaut. Empfohlen wird langsames, schrittweises Vorgehen. Die erste Wundversorgung sei möglichst konservativ, keine primäre Knochenoperation; meist genügen Draht- oder Schienenverbände. Pseudarthrosen im Defekte: am besten freie Autoplastik (Beckenkamm für Unterkiefer, Tibia auch für Nase und Orbita), weniger gut gestielte Hautknochenlappen. Transplantateinheilung dauert meist viele Monate.

Lexer (zur Nasenplastik) überstürzte Verfahren haben keinen Bestand.

Ganzer: Nachteil der Kriegsverletzungen ist die Weichteilzerstörung mit folgender Knochen-Periostnekrose; biologische Verhältnisse durch primäre Weichteilnaht ist anzustreben, dabei ist Voraussetzung: 1. Vermeidung chirurgischer Fehler (Entfernung lebensfähigen Gewebes; Tamponade nur in Ausnahmsfällen). 2. Vermeidung mechanischer Fehler (richtige Schienung; Vermeidung dauernder Federkraft zur Fixation.

Die Spontanheilung wird unterstützt durch: 1. frühzeitigen Nahtverschluß der äußeren Wunde nach erfolgter Schienung, eventuell Operationsprothese, auch bei infizierten Wunden bei richtiger Technik möglich. 2. Kopfkinnkappe aus Gipsbinde mit Stahldrahtspirale. 3. Aufbißschiene aus Zinn.

Bei Weichteilplastiken soll beim Munde auf Muskulatur und motorische Innervation geachtet werden; plastische Operation in Mundnähe bei offenem Mund. Bei Gaumenplastik Methoden von Langenbeck und Lautenschläger, eventuell kombiniert. Viele Gaumendefekte neigen zur Spontanheilung; begünstigt durch Drahtverband mit untergelegter Gaze. Bei Knochenplastik gehe Narbenkorrektur voran; erst in völlig aseptischen Bedingungen. Lokalanästhesie.

Literatur Naht: D. Mschr. f. Zahnhlk. 1915. H. 10. Kopfkinnkappe aus Gipsbinden. ibid. 1916. H. 1. A. Plenk.

**Gesichtsplastik, Kieferverletzungen.** Verhandlungen der 2. Kriegschirurgentagung, Berlin, 26. und 27. April 1916. I. Berichterstatter: Marine-Generaloberarzt Prof. Dr. Lexer. (Bruns Beitr. z. kl. Chir. 101. S. 233.)

Alle hierher gehörigen Eingriffe lassen sich lokal (am besten Leitung + Umspritzung) mit Vorteil ausführen; der beste Zeitpunkt zur Gesichtsplastik ist das Stadium guter Granulationen; bei Kieferplastiken muß der zahnärztliche Apparat fertig sein. Nur große Kinn-Wangen-Lippendefekte sind wegen Pneumoniegefahr möglichst früh, eventuell über behelfsmäßigem Drahtbügel zu decken. Das plastische Material stamme wegen des kosmetischen Erfolges möglichst nicht aus nächster Umgebung, sondern von Stirn, Hals, Arm und oberer Brust, für behaarte Gesichtsteile aus der Kopfhaut. Für weitere

Digitized by Google
Original from UNIVERSITY OF CALIFORNIA
Generated on 2019-10-24 16:34 GMT / http://hdl.handle.net/2027/uc1.b3252768
Public Domain in the United States, Google-digitized / http://www.hathitrust.org/access_use#pd-us-google

Korrekturen muß die Schrumpfung abgewartet werden: sie bestehen in Exzision, Subkutis- (Katgut-) und Kutisnaht, Deckung mit Silberplättchen (Zbl. f. Chir. 1915, S. 217), eventuell vorangehende Unterlagerung von Fett, Muskel, Knochen, Rippenknorpel. Bei gleichzeitigem Unterkieferdefekt sorgt der Zahnarzt für korrekte Stellung der Fragmente, nach Heilung des Weichteildefektes eventuell Knochenplastik (Halsbrusthaut-Schlüsselbeinlappen), einfacher freie Knochentransplantation von Schienbein, Rippen; diese erfolgt am besten nach querer Anfrischung unter Bildung einer Periosttasche, in die ein verdünnter Fortsatz des Knochenperiosttransplantates eingeführt wird, weniger gut durch Knochennaht und Zapfenbildung. Für durchgehende Wangendefekte eignet sich gedoppelter Stirnkopfhautfaszienlappen (Beschreibung der eigenen Methode), für nicht durchgehende Halshautlappen; ebenso bei Oberlippendefekten. Augenbrauendefekt: Gestielter Schläfegegendkopfhautlappen usw. Bei der Nase werden die früheren Methoden (Bier-Braun-Kümmell und Handbuch d. prakt. Chir.) beibehalten. Besprochen wird ferner der Aufbau der Kinngegend und der Ersatz der Kieferäste, ferner die allgemeine Wundbehandlung. A. Plenk.

### III. Mundhöhle, Rachen, Nasenrachen, Hypophyse.

**Über die radiologische Behandlung von Nasen-Rachengeschwülsten.** Von Dr. P. Lederm a n n und Dr. E. Kusnitzky. (Fortschr. a. d. Geb. d. Röntgenstr. Bd. 28.)

Zur Behandlung von Nasen-Rachentumoren — malignen wie benignen — möchte Verf. eine Kombination chirurgischer und radiologischer Therapie warm empfehlen. Es gelinge, nach seinen Erfahrungen, auf diese Weise den Pat. klinisch zumindest symptomfrei zu machen und den Tumor, ja sogar eventuelle Metastasen und die etwa durch dieselben verursachten Störungen, wie z. B. Lähmungen, zum Verschwinden zu bringen. Besonders geeignet erscheinen dem Autor die Nasen-Rachenfibrome für dieseTherapie, zu deren Behandlung er die alleinige Anwendung von Radium oder radioaktiven Substanzen empfiehlt, einerseits wegen der Blutungsgefahr bei operativem Vorgehen, andererseits weil man auf diese Weise das in der Pubertät ja meist spontane Verschwinden der Fibrome wirksam unterstützen und auch aus diesem Grunde von chirurgischem Eingreifen absehen könne. Abgesehen davon könnten auch andere Umstände, wie ausgebreitete Metastasen, Hämophilie usw. uns zwingen, uns auf Radiumtherapie allein zu beschränken. Wo aber möglich, möchte Verf. unbedingt zur Kombination mit chirurgischer Behandlung raten.

Für Röntgenbestrahlung kämen Nasen-Rachentumoren einerseits wegen der Unzugänglichkeit ihrer Lokalisation weniger in Betracht, dann aber reagieren auch viele Tumoren des Nasen-Rachens, wie z. B. Karzinome und Fibrome auf Röntgenstrahlen fast gar nicht, im Gegensatz

Digitized by Google
Original from UNIVERSITY OF CALIFORNIA
Generated on 2019-10-24 16:34 GMT / http://hdl.handle.net/2027/uc1.b3252768
Public Domain in the United States, Google-digitized / http://www.hathitrust.org/access_use#pd-us-google

zu den sehr gut beeinflußbaren Rundzellensarkomen. Für Röntgentherapie kämen eher Drüsenmetastasen in Betracht.

Als radioaktive Substanzen verwendet Verf. das Mesothorium auf Silberplättchen in Lacküberzug aufgetragen. Radium wird in Röhrchen mit Silber-, Nickel- und Bleifilter verwendet. Bei Fibromen wurde das Radium 3 bis 6 Stunden bei Karzinomen 24 bis 48 Stunden angewendet, und zwar dem Tumor auftamponiert. Verf. ist in späterer Zeit zu kürzeren Bestrahlungsdauern übergegangen, da er einige Male Gaumenperforationen als Ausdruck zu intensiver Radiumwirkung erlebte. Verf. bringt die Krankengeschichten dieser Fälle, und zwar einen Fall von inoperablem Karzinom des Epipharynx mit ausgebreiteten Drüsenmetastasen der linken Submaxillargegend, der nach ausschließlicher Radiumbehandlung, nach 2 Jahren, klinisch vollkommen geheilt wurde. Ferner berichtet Verf. über einen Fall von ausgedehntem Fibrom des Nasen-Rachens mit Exophthalmus und Auftreibung der rechten Schläfengegend, bei welchem innerhalb eines Zeitraumes von 2 Jahren nur durch Radiumanwendung definitive Heilung erzielt wurde. Ebenso konnte ein benigner polypöser Tumor, vom Choanalrand ausgehend, bei einem 9jähr., hämophilen Kinde, allein durch Radiumtherapie innerhalb von 2 Monaten zum Verschwinden gebracht werden.

Daß es sich bei seinen Erfolgen um Dauerheilungen handle, möchte Verf. nicht behaupten. Immerhin seien seine Erfahrungen aber so gute, daß er, in allen Fällen von malignen Tumoren des Epipharynx, wenigstens einen Versuch mit kombinierter Radium- und operativer Behandlung empfehlen möchte. Genz.

### IV. Kehlkopf.

**Kehlkopfschüsse.** Verhandlungen der 2. Kriegschirurgentagung, Berlin, 26. und 27. April 1916. Berichterstatter: Geh. Med.-Rat Prof. Dr. Killian. (Bruns Beitr. z. kl. Chir. 101. 1916. S. 224.)

Der Berichterstatter unterscheidet Nervenläsionen (Vagus, recurrens), Streifschüsse (Blutungen, Ödeme), Prellschüsse (Frakturen) und eigentliche Kehlkopfschüsse; bei letzteren müssen die kleinen Schußverletzungen (Gewehr-Schrapnellkugeln, kleine Splitter) von den großen (Querschläger, Explosivgeschosse, größere Granatsplitter usw.) getrennt werden. Die kleinen Kehlkopfschußverletzungen (vordere, mittlere und hintere, ferner Durch- und Wandschüsse werden unterschieden) werden nach dem betroffenen Kehlkopfabschnitt als Gruppen mit charakteristischem Symptomenbild zusammengefaßt: 1. Schüsse des Kehlkopfeinganges (Schluckbeschwerden, wenig Atembeengung, kaum Stimmstörungen); 2. des oberen Kehlkopfabschnittes (Schluckbeschwerden, Stimmstörungen, durch rasch auftretende Ödeme Kurzatmigkeit; Tracheotomie in 4 von 22 Fällen); leicht erfolgt Infektion vom Rachen her, daher oft Perichondritis (Druckschmerzen, oft erst durch Laryngoskopie erkennbar); die eitrige Perichondritis erfordert

Digitized by Google
Original from UNIVERSITY OF CALIFORNIA
Generated on 2019-10-24 16:34 GMT / http://hdl.handle.net/2027/uc1.b3252768
Public Domain in the United States, Google-digitized / http://www.hathitrust.org/access_use#pd-us-google

subperichondrale Knorpelresektion und lange Nachbehandlung; 3. des mittleren Kehlkopfabschnittes: sofort eintretende Stimmstörungen, die bei eintretender Verwachsung bestehen bleiben; Behandlung: Intralaryngeale Trennung der Verwachsungen; Stimmübungen leisten sehr viel. Primäre Atemstörungen sind selten hochgradig (3 Früh-, 2 Spättracheotomien von 17 Fällen); 4. des unteren Kehlkopfabschnittes: Rasch auftretende Atemnot, Hautemphysem; von 18 Fällen 12 Frühtracheotomien (meist Dauerkanüle), auch Spättracheotomien. Bei hinteren Schüssen kommt narbige Fixation der Aryknorpel wie bei doppelseitiger Postikuslähmung vor. Therapie dieser Gruppe: In der Regel Laryngofissur, Laryngostoma (Hautlappen mit unterer Basis). Exzision narbiger Stimmlippen; Killians submuköse Resektion; bei dauernder Stenose durch Defekt an Schild- und Ringknorpel: Hautknorpel- oder Knochenlappenplastik nach Mangold, Schimmelbusch, König. Die großen Schußverletzungen des Kehlkopfes erreichen die Heimatspitäler anscheinend nur, wenn die vorderen Abschnitte betreffend. Von 87 Fällen 31 Tracheotomien. Therapie: Laryngostoma, Plastik. Von 36 eigenen Fällen bisher 25 geheilt, zum Teil völlig.

In der Aussprache: Payr erklärt seine Schildknorpelplastik, Capelle seinen operativen Ersatz eines Kehlkopfluftröhrendefektes (Beitr. z. kl. Chir. 99). A. Plenk.

### V. Trachea, Bronchien, Ösophagus.

**Brustschüsse.** Verhandlungen der Kriegschirurgentagung Brüssel, 7. April 1915. Berichterstatter Generaloberarzt Prof. Dr. Borchard. (Bruns Beitr. z. kl. Chir. 96 [Kriegschirurgie 1915]. S. 502.)

Hämothorax macht fast stets von Beginn an mehr oder weniger Fieber, bis 39·5, gegen den 5. Tag beginnt in der Regel die Temperatur zu fallen; er zeigt starke Tendenz zur Schwartenbildung. Neuerlicher bedeutender Temperaturanstieg bedeutet Komplikation, gewöhnlich Pleuritis (zackige Kurve); Klarheit schafft meist die Probepunktion, kann durch reichliche Fibringerinnsel negativ sein. Längere Temperatursteigerung bedeutet meist Empyem; dessen Prognose quoad restitut. ist bei Spätinfektion wegen der Schwartenbildung schlecht. — Geschlossener Pneumothorax und Hautemphysem resorbiert sich gewöhnlich bald, ebenso Pneumothorax mit kleiner Öffnung, doch ist die Infektionsgefahr groß. Ventilpneumothorax erfordert baldige Punktion, weit offener Pneumothorax Verschluß durch Naht oder Faltenbildung der Haut (Mediastinumverdrängung), Mediastinalemphysem einmal mit sehr hochgradigen Atembeschwerden beobachtet, Kragenschnitt und Spaltung der tiefen Halsfaszie, vordere obere Mediastinotomie, förderte große Luftblasen, brachte Erleichterung. Beim Hämathorax wurde vom 10. bis 12. Tag an 80 bis 100 *g* Blut abgelassen, Wiederholung in 6 Tagen (nur bei Kompressionserscheinungen).

Digitized by Google
Original from UNIVERSITY OF CALIFORNIA
Generated on 2019-10-24 16:34 GMT / http://hdl.handle.net/2027/uc1.b3252768
Public Domain in the United States, Google-digitized / http://www.hathitrust.org/access_use#pd-us-google

Sauerbruch (Schlußwort): Punktion zur Verhinderung der Schwartenbildung bei Hämathorax nötig, nicht zu früh. Kontusionen sind selten. Empyem, abgekapselte Entzündung wird wie im Frieden mit Rippenresektion behandelt. Bei infiziertem Hämothorax Punktion.

A. Plenk.

**Füllung der Bronchien mit Bariumsulfatsuppe durch Aspiration.** Von Dr. Erich Mühlmann. (Fortschr. a. d. Geb. d. Röntgenstr. Bd. 26. H. 1.)

Bericht über einen Fall — es handelt sich um einen 60jähr. Pat. — bei welchem, gelegentlich der Röntgenuntersuchung, wegen Carcinoma oesophagi, ein größerer Teil der Bariumsulfatsuppe aspiriert wurde. Röntgenologisch zeigte sich hierauf eine reisbesenartige Schattenbildung vom Hilus nach abwärts, die vorher nicht vorhanden war. Dies kommt nur bei älteren Pat. häufig zur Beobachtung, wobei zweifelhaft ist, wieviel von dieser Strangzeichnung auf Rechnung der Gefäße oder Bronchialschatten zu setzen ist. Da nun aber die in vorliegendem Falle besonders deutliche Strangzeichnung der Unterlappen sicher durch die Aspiration des Kontrastbreies hervorgerufen wurde, folgert der Verf., daß die grobe Strangzeichnung in den unteren Lungenpartien durch die Bronchien bedingt ist und die Gefäße nur einen unwesentlichen Anteil daran haben.

Genz.

## VI. Hals, Schilddrüse, Thymus, Mediastinum.

**Beitrag zur Lehre der arterio-venösen Schußaneurysmen.** Von Dr. R. Salomon. (Beitr. z. kl. Chir. 113. S. 369.)

Auf Grund einer Sammelstatistik über 490 Gefäßverletzungen (unter 25.000 Verletzten des 18. A.-K.) gibt der Verf. in einer sehr ausführlichen Arbeit einen Überblick über die Lehre der Aneurysmen überhaupt. Nomenklatur, Geschoßwirkung, Infektion, Pathologie und Klinik werden ausführlich besprochen. In 10% der Fälle kam es zu Blutungen, u. zw. verteilen sich dieselben auf 17% primäre und 11% sekundäre. Der Transport spielt dabei eine große Rolle und war bei 25% der Blutungen als Ursache angeführt, während in 60% derselben eine Ursache nicht angegeben werden kann. Gefährlich sind die Aneurysmen im Bereich des Kopfes und Halses wegen den intrakraniellen Komplikationen infolge der Zirkulationsbehinderung, während am Halse (A. temporal., auricular. post.) besonders die subjektiven Geräusche lästig sind und die Patienten oft zu jeder geistigen Arbeit unfähig machen. Nicht immer ist der Umgehungskreislauf imstande, vollen Ersatz zu bieten, im Bereich des Kopfes und des Halses bleiben in 50% der Fälle Störungen zurück. In der Therapie steht die Naht obenan; wo dieselbe nicht durchführbar ist, soll Obliteration angestrebt werden. Unterbindung des zentralen und abführenden Gefäßes mit Exstirpation des Sackes ist dabei die beste Methode. Außerdem wird noch die Transplantation befürwortet. Die Mehrzahl der Gefäßverletzungen ist als steril anzusehen, doch gehören Spontanheilungen zu den größten Seltenheiten. Der

Generated on 2019-10-24 16:34 GMT / http://hdl.handle.net/2027/uc1.b3252768
Public Domain in the United States, Google-digitized / http://www.hathitrust.org/access_use#pd-us-google
Digitized by Google
Original from UNIVERSITY OF CALIFORNIA

günstigste Zeitpunkt für die Operation ist die 3. bis 5. Woche. Zweckmäßig ist die Unterbindung auch der zugehörigen Vene.

Die Arbeit ist auch deshalb bemerkenswert, weil die gesamte Literatur über die Lehre der Aneurysmen gestellt ist. Jos. Kraus.

**Beobachtungen über den Wundverlauf bei 160 Kropfoperationen ohne Drainage.** Von Dr. J. Züllig. (Beitr. z. kl. Chir. 110. S. 187.)

Verf. gibt eine detaillierte Übersicht über den Heilungsverlauf von 160 Kropfoperationen, welche von Dr. Brunner ohne Drainage primär geschlossen wurden. Ausführung der Operation in Lokalanästhesie.

1. Wundbehandlung: Reinigung des Operationsfeldes mit der Heusnerschen Jodbenzinlösung. Abdichtung des Operationsfeldes wie üblich. Nach Schluß der Operation Abspülen mit steriler Kochsalzlösung und primäre Hautnaht ohne Drainage. Antiseptischer Deckverband (Bestreuen der Nahtlinie mit Jodoform[-ersatz]pulver). 1. Verbandwechsel am 3. Tag; 2. Verbandwechsel am 6. Tag. Sehr genaue Blutstillung!

2. Wundverlauf: Ideale Wundheilung in 75%, gestörte in 25% der Fälle. Störung bedingt durch: Nachblutung 3mal, Hämatom-Serombildung 23mal, Narbendehiszenz und Fadenfistel 7mal, Eiterung und Nekrose 6mal. Die Operationsdauer zeigte insofern einen Einfluß, als bei weniger als 1 Stunde 80% ideal heilten, bei mehr als 1 Stunde nur 70%. Je länger die Operationsdauer, desto schwerer die Störung. Hämatombildung ohne Drainage doppelt so groß.

3. Wundfieber: Bei einer Operationsdauer von weniger als 1 Stunde war die Temperatursteigerung in 80% mit dem 5. Tag abgeschlossen, bei längerer Dauer erst in 52%. Enukleationen zeigten das geringste und kürzeste Fieber, substernale Strumen das höchste und längste.

Verf. steht auf dem Standpunkt, daß durch diese Resultate die Leistungsfähigkeit der atoxisch-aseptischen Wundbehandlung auf eine scharfe Probe gestellt wurde. Jos. Kraus.

**Über die in den hinteren Mediastinalraum hineinragenden Tumoren.** Von Dr. Armin Weiß, Budapest. (Fortschr. a. d. Geb. d. Röntgenstr. Bd. 26. H. 1.)

Bericht über 5 Fälle von in den hinteren Mediastinalraum hineinragenden Tumoren der Wirbelsäule, die mittels Röntgenstrahlen diagnostiziert wurden. Die Tumoren machten im allgemeinen die gleichen Symptome. Von einem Falle ist der Sektionsbefund mitgeteilt, es handelt sich um ein aus Riesenzellen bestehendes Zylindrom. Genz.

Digitized by Google
Original from UNIVERSITY OF CALIFORNIA
Generated on 2019-10-24 16:34 GMT / http://hdl.handle.net/2027/uc1.b3252768
Public Domain in the United States, Google-digitized / http://www.hathitrust.org/access_use#pd-us-google

# Otologischer Teil.

## Original-Artikel.

Aus der Ohrenabteilung der Allgemeinen Poliklinik in Wien
(Vorstand Prof. Dr. G. Alexander).

### Beiträge zur Therapie der Ohrtuberkulose.

II.[1])

# Mittelohrtuberkulose und Sonne.

Von Dr. A. J. Cemach, Assistenten der Abteilung.

I.

„Wer Lokaltuberkulosen rationell behandeln will, muß mit allen modernen Hilfsmitteln der Therapie vertraut sein," sagte treffend Brieger in Stuttgart 1913. Es befremdet daher einigermaßen, in demselben Bericht einige Seiten weiter über die Heliotherapie zu lesen, sie sei, wie die Tuberkulinbehandlung und Röntgenbestrahlung, „in ihrer spezifischen Einwirkung auf tuberkulöse Prozesse im Mittelohr noch zu wenig geprüft, als daß sich ein Urteil über ihre Wirksamkeit bei Mittelohrtuberkulose schon abgeben ließe." Dieses Urteil aus dem Munde des kompetentesten Fachmannes auf dem Gebiete der Mittelohrtuberkulose wirkt deshalb befremdend, weil es just in demselben Jahre gefallen ist, in dem Rollier auf dem internationalen medizinischen Kongresse in London, gestützt auf zehnjährige Erfahrungen, den stolzen Satz verkünden konnte, daß mit der Sonnenbehandlung im Hochgebirge „Heilung zu erzielen sei bei chirurgischer Tuberkulose aller Art, jeden Stadiums und in jedem Lebensalter," und in dem Leriche mit Recht bemerken durfte, daß, „wenn man das Fazit von alledem zieht, was in der letzten Zeit über die Sonnenkur bei den chirurgischen Formen der Tuberkulose geschrieben wurde, man den Eindruck einer vollständigen Umwälzung erhält, die sich bei der Therapie dieser verbreitetsten Krankheit vollzieht." Vom Beginne des Jahrhunderts bis 1913 gaben Bernhard und Rollier mit Hilfe der Höhensonne von Leysin und St. Moritz vielen hunderten schwerster Knochen- und Gelenkstuberkulosen ihre Gesundheit wieder, zeigten Vulpius, Bardenheuer, Jerusalem, daß die Sonnenbehandlung der Tuberkulose kein Monopol des Hochgebirges sei, und häuften sich die Berichte über ebenbürtige Erfolge aus zahlreichen Spitälern des Flachlandes.

[1]) Siehe: Cemach, „Über die spezifische Behandlung der Mittelohrtuberkulose", diese Monatsschrift, 1916.



Digitized by Google
Original from UNIVERSITY OF CALIFORNIA
Generated on 2019-10-24 16:34 GMT / http://hdl.handle.net/2027/uc1.b3252768
Public Domain in the United States, Google-digitized / http://www.hathitrust.org/access_use#pd-us-google

Demgegenüber war Brieger in Stuttgart nicht in der Lage, auch nur einen einzigen Fall von Sonnenbehandlung der Mittelohrtuberkulose anzuführen und beschränkte sich auf die Zitierung einer persönlichen Mitteilung von Frey, der Gelegenheit hatte, bei Rollier in Leysin zweimal auffallend günstige Resultate bei Mittelohrtuberkulose (offenbar als Nebenbefund bei anderweitiger Lokalisation der Krankheit) zu sehen. Man kommt bei der Lektüre dieses Kapitels des Briegerschen Berichtes unwillkürlich zur Schlußfolgerung, die sich auch dem Referenten aufgedrängt hat, daß in bezug auf die Therapie der Mittelohrtuberkulose, „die Ohrenheilkunde hinter anderen Disziplinen etwas zurückgeblieben ist."

Die Ursache dieser Rückständigkeit unseres Faches liegt auf der Hand. Die wissenschaftliche Ohrenheilkunde wird in den Kliniken und Spitälern der Großstädte gepflegt. Die Großstadt aber (so meinte man wenigstens bis jetzt) steht in bezug auf eine wirksame Durchführung der Heliotherapie unter zu ungünstigen Bedingungen, als daß sich ein Versuch mit dieser Methode lohnen würde und der für den Patienten in der Regel verhängnisvolle Zeitverlust rechtfertigen ließe. Und so fuhr man mit der chirurgischen Therapie trotz klarer Erkenntnis ihres sehr geringen Heileffektes fort, weil man von ihr doch hie und da einen vereinzelten Erfolg sah, während die konservative Therapie ganz aussichtslos schien. Gelegentlich machte man dann die überraschende Beobachtung, daß ein Patient, bei dem die Aufmeißelung mit folgender monatelanger medikamentöser Nachbehandlung total versagt hatte, „von einem verhältnismäßig kurzen Sommeraufenthalt im Süden bzw. im Hochgebirge geheilt zurückkam" (Beck). Man zog aber aus dieser Beobachtung keine weitgehenden Konsequenzen. Denn die Mittelohrtuberkulose, wie die Tuberkulose im allgemeinen, ist eine Proletarierkrankheit und Proletarier haben nur ganz ausnahmsweise Gelegenheit, Sommeraufenthalt im Süden oder Hochgebirge zu nehmen. Der eine oder andere Kollege dachte wohl mitunter im Stillen daran, wie gut es wäre, seine tuberkulösen Patienten nach Leysin oder an die Adriaküste zu schicken, ließ aber von diesem mehr minder platonisch gefaßten Gedanken angesichts der unüberwindlichen sozialen Hindernisse bald ab. An die bescheidene Sonne der Heimat dachte er aber nicht, denn er hatte entweder keine Ahnung, was sie zu leisten imstande ist, oder glaubte an ihre Leistungen nicht.

Es liegen ja auch in der allgemeinen Chirurgie die Verhältnisse nichts anders. Mag sich der Umschwung in der Therapie der Knochen- und Gelenkstuberkulose schon endgültig vollzogen haben, mag es heutzutage keinen Chirurgen geben, der die gewaltige Überlegenheit der Höhensonne über das Messer in Abrede stellen würde — in den Städten haben die radikalen Methoden ihr Wirkungsfeld größtenteils noch behaupten können. Freilich dürften es jetzt die

Digitized by Google
Original from UNIVERSITY OF CALIFORNIA
Generated on 2019-10-24 16:34 GMT / http://hdl.handle.net/2027/uc1.b3252768
Public Domain in the United States, Google-digitized / http://www.hathitrust.org/access_use#pd-us-google

wenigsten wagen, einen wohlhabenden Patienten zu resezieren. Aber in den Spitälern werden nach wie vor Hunderte von Kindern reseziert und mit versteiften Gelenken zu Krüppeln gemacht. Man ist sich dabei in der Regel bewußt, daß man gewissermaßen einen Kunstfehler begeht, man kennt den drastischen Ausspruch Volkmanns, daß die von ihm resezierten Kinder mit ihren verkrüppelten Gliedmaßen samt und sonders vor seiner Tür erscheinen sollten, um ihm eine Katzenmusik darzubringen. Dennoch wählt man den Eingriff als das kleinere Übel, weil man sich anders nicht zu helfen weiß. Denn auch die Chirurgen haben es einstweilen nicht zuwege gebracht, eine wirksame Sonnenkur allen ihren Kranken zugänglich zu machen.

Was aber die Chirurgen von uns Otologen unterscheidet, ist die zunehmende Vertrautheit mit der Lichttherapie und das ernste Streben, die überlegene Methode in den Dienst der Tuberkulosebekämpfung überall zu stellen, wo es technisch nur irgendwie durchführbar erscheint. Schon längst ist die Heliotherapie aus dem Hochgebirge in die Ebene herabgestiegen und in den letzten Jahren vor dem Weltkrieg stieg die Zahl der Chirurgen, die auch in der Großstadt die blutigen Eingriffe eingeschränkt und sich der Lichtbehandlung der Knochentuberkulose zugewandt haben, rasch an. Der Krieg, der jeden wissenschaftlichen Fortschritt behinderte, machte auch dieser Bewegung ein Ende. Es handelt sich aber zweifellos um einen nur vorübergehenden Stillstand, der nach Überwindung der Kriegsverhältnisse einer gesteigerten Entwicklung Platz machen wird.

Ich will meinen eigentlichen Ausführungen einen Rückblick auf die Geschichte der Lichtbehandlung der Knochen- und Gelenkstuberkulose vorausschicken.

Die Wiege der wissenschaftlichen Heliotherapie stand nicht, wie allgemein angenommen wird, in den Schweizer Bergen, sondern in der Ebene, und zwar in einer Großstadt. Poncet in Lyon machte 1899 als erster auf die günstige Wirkung aufmerksam, die die Sonnenstrahlen auf den Verlauf tuberkulöser Gelenksentzündungen ausüben, und setzte seine Patienten auf den Galerien seines Krankenhauses mit gutem Erfolg systematisch der Sonne aus. Eine vollkommene Ausbildung erfuhr aber die Sonnenkur erst durch die Bemühungen von Bernhard und Rollier, die zeigten, daß die Sonnenstrahlung auf den Hochplateaus von St. Moritz und Leysin (1500 bis 1800 *m* ü. M.) sowohl in bezug auf allgemeine tonisierende Einwirkung auf den kranken Organismus als auch hinsichtlich ihrer lokalen Wirkung auf den tuberkulösen Herd das Sonnenlicht der Ebene bei weitem überragt. In der Klinik Rollier wurden bis 1912 650 chirurgische Tuberkulosen, in überwiegender Mehrzahl schwere und schwerste Fälle, behandelt, davon 530 dauernd geheilt und 70 bedeutend gebessert.



Digitized by Google
Original from UNIVERSITY OF CALIFORNIA
Generated on 2019-10-24 16:34 GMT / http://hdl.handle.net/2027/uc1.b3252768
Public Domain in the United States, Google-digitized / http://www.hathitrust.org/access_use#pd-us-google

Diese glänzenden Erfolge sicherten der Heliotherapie im Hochgebirge den ersten Platz unter den zur Bekämpfung der chirurgischen Tuberkulose vorgeschlagenen Heilmitteln. Allein die Ansicht, daß die Heilwirkung der Sonnenstrahlen nur in bedeutender Höhe zur Geltung komme, erwies sich bald glücklicherweise als irrig und mußte der Erkenntnis weichen, daß auch in tieferen Lagen für Sonnenkuren geeignete Plätze zu finden sind. Als erster gründete Prof. Vulpius aus Heidelberg im Solbad Rappenau (300 *m* ü. M.) eine Heilanstalt zur Sonnenbehandlung chirurgischer Tuberkulose und betonte auf Grund seiner Erfahrungen die Möglichkeit, auch in dieser Höhe die Sonnenenergie mit Vorteil auszunutzen. Gleichzeitig berichtete Jerusalem in der Gesellschaft der Ärzte in Wien über aufsehenerregende Resultate, die er gemeinsam mit Frankfurter in dessen Sanatorium Grimmenstein (730 *m*) bei schweren Formen von Knochen- und Gelenkstuberkulose erzielt hatte. Damit war die Lehre von der therapeutischen Alleinherrschaft der Höhensonne erschüttert und der entscheidende Schritt zur Popularisierung der heliotherapeutischen Bestrebungen getan. Bald darauf entstand der Heliotherapie ein begeisterter Anhänger in der Person des bekannten Chirurgen Bardenheuer in Köln, der am Ende seiner chirurgischen Laufbahn mit jugendlichem Eifer für den hohen Wert der Sonnenkur auch in der Ebene eingetreten ist. Seiner mit Nachdruck betriebenen Propaganda ist die allgemeine Verbreitung der Sonnenkur im Tieflande zu verdanken. Die Jahre 1912 und 1913 waren eine Periode der Hochkonjunktur für die Tieflandtherapie. Überall wurden Versuche angestellt und von vielen Plätzen sehr befriedigende, zum Teil qualitativ ganz hervorragende Erfolge gemeldet. Am Ende dieser Entwicklung hielt die Sonnenkur ihren Einzug auch in die Großstadt. Der Wunsch, die Bestrahlung mit anderen konservativen und radikalen Methoden kombinieren zu können, war für das Bestreben maßgebend, die Heliotherapie am Orte der größten Anhäufung des Krankenmaterials, an den Kliniken und großen Krankenhäusern auszuüben. Trotz der vielfachen Schwierigkeiten, mit denen die rationelle Durchführung einer Sonnenkur in der Großstadt verbunden ist, blieb der Erfolg auch hier nicht aus. 1913 machte de Quervain am Deutschen Chirurgenkongreß die verblüffende Mitteilung, daß im Jahre 1912 (nach Einführung der Sonnenbehandlung) in der Baseler Klinik auf 1550 Operationen nur noch 5 Operationon an tuberkulösen Knochen und Gelenken vorgenommen worden seien. Seine Erfahrungen wurden an vielen chirurgischen Kliniken nachgeprüft und vielfach bestätigt.

Dürfen wir nun aus diesen günstigen Berichten den Schluß ziehen, daß die Sonne der Ebene imstande sei, dasselbe zu leisten, wie die Höhensonne? Die Tatsache, daß die Lichtbehandlung, trotz der vielen ermunternden Erfolge, nur in wenigen klimatisch be-

Digitized by Google
Original from UNIVERSITY OF CALIFORNIA
Generated on 2019-10-24 16:34 GMT / http://hdl.handle.net/2027/uc1.b3252768
Public Domain in the United States, Google-digitized / http://www.hathitrust.org/access_use#pd-us-google

günstigsten Städten Mitteleuropas festen Boden zu fassen und die operativen Eingriffe zu verdrängen oder zumindest wesentlich einzuschränken vermochte, beweist, daß die therapeutische Leistungsfähigkeit der Sonnenstrahlen zwar nicht unbedingt an die Höhe gebunden ist, aber um so mehr von einer Summe anderer Bedingungen abhängt, die in der Ebene und insbesondere in der Großstadt nicht derart gestaltet sind, daß ein sicherer Erfolg zu gewärtigen wäre.

Für uns Ohrenärzte, die wir erst darangehen, das mächtige Adjuvans der strahlenden Energie in die Therapie der Mittelohrtuberkulose einzuführen, ist diese Frage von ausschlaggebender Bedeutung. Angenommen, die Sonnenkur erweist sich bei Mittelohrtuberkulose ebenso wirksam wie bei sonstiger Knochentuberkulose; müssen wir, um diesen Erfolg zu erzielen, unsere Patienten ins Hoch- bzw. ins Mittelgebirge hinaufschicken oder können wir, was allein unter den gegenwärtigen Verhältnissen die Lichtbehandlung zu einem Volksheilmittel machen würde, die Heilwirkung der Sonne an der Peripherie unserer Städte oder in den Höfen und auf den Dächern unserer Krankenhäuser ausnutzen? Die Lösung dieser Frage kann selbstverständlich nur auf empirischem Wege erfolgen, was uns aber nicht hindern darf, uns die diesbezüglichen reichen und vielseitigen Erfahrungen der Chirurgen zunutze zu machen. Es ist für uns auch von wesentlichem Interesse, die Argumente kennen zu lernen, mit denen der Kampf divergenter Anschauungen ausgetragen wurde.

Im ersten Jahrzehnt nach ihrer Einführung stand die Heliotherapie unter dem Einflusse der von Rollier und seiner Schule vertretenen Lehre von der unbedingten therapeutischen Überlegenheit der Hochgebirgssonne. Auch Finsen bekannte sich zu dieser Anschauung. Sie stützte sich auf die bekannten Erfolge der Höhensanatorien und auf theoretische Erwägungen. Ihr Ausgangspunkt war die Annahme, daß die chemisch-biologische Wirkung des Sonnenlichtes einzig und allein auf seinem Gehalt an kurzwelligen ultravioletten Strahlen beruhe[2]). Da nun diese Strahlengattung beim Durchtritt durch die tieferen Schichten der Atmosphäre durch Wasserdampf- und Staubpartikelchen größtenteils (nach Langley bis zu 60%) absorbiert wird, so sah man in der Durchsichtigkeit und Staubfreiheit der Höhenluft die wichtigste Voraussetzung der vollkommenen Ausnutzung des heilwirksamen Elementes des Sonnenlichtes. Genauere Untersuchungen (Rosselet) ergaben dann noch, daß dieser Reichtum der Höhensonne an Ultraviolett, namentlich im Winter, geringeren Schwankungen unterworfen ist als in tieferen Lagen, was die Höhe für die Durchführung von Winterkuren be-

[2]) Auf die Theorie der Lichtwirkung hier näher einzugehen, gestattet mir der Raum nicht. Ich verweise auf meine Arbeit „Die Phototherapie und ihre Bedeutung für die Ohrenheilkunde", diese Monatsschrift, 1919.

Digitized by Google
Original from UNIVERSITY OF CALIFORNIA
Generated on 2019-10-24 16:35 GMT / http://hdl.handle.net/2027/uc1.b3252768
Public Domain in the United States, Google-digitized / http://www.hathitrust.org/access_use#pd-us-google

sonders empfehlenswert zu machen schien. Ferner wies man auf den Umstand hin, daß die Intensität der Sonnenstrahlung der Höhenlage eines Ortes direkt proportional zu setzen sei, und folgerte daraus mit Recht, daß der dem Sonnenlichte innewohnende Hilfsfaktor sich dort am kräftigsten kundgeben müsse, wo das Licht am kräftigsten ist, d. h. im Hochgebirge. Tatsächlich wies Violle nach, daß die mit Staub, Ruß und Dampf geschwängerte Atmosphäre der Großstadt nahezu 90% der Sonnenstrahlen durch Absorption auslöscht, am flachen Lande zirka 60% verloren gehen, während auf dem Observatorium des Mont Blanc der Strahlenverlust nur 6% beträgt. Auf die Intensität der Bestrahlung wurde die angebliche kürzere Dauer der Sonnenkur im Hochgebirge zurückgeführt. Eine große Bedeutung wurde ferner der bakterientötenden Wirkung der Sonnenstrahlen beigemessen, die nachgewiesermaßen (Treskinskaja) mit der Ortshöhe ü. M. wächst. So fand auch Flemming, der die bakteriziden Eigenschaften des Lichtes bei Hochfahrten im Luftballon an mit Tuberkelbazillen infizierten Kaninchen studierte, daß auf der Erdoberfläche eine Bestrahlung von 30 bis 60 Minuten notwendig war, um die Erkrankung zu verhindern, während in 5000 *m* eine Insolation von 3 bis 5 Minuten genügte. Schließlich gründete man die Überlegenheit der Höhensonne auf die vermehrte Sonnenscheindauer im Hochgebirge, die namentlich im Winter bedeutend größer geschätzt wurde als im Tieflande.

Dazu kommen noch die anderen Vorzüge des Höhenklimas, dessen Einfluß auf den kranken Organismus von den Wirkungen der Insolation schwer zu trennen ist. Die frische, trockene Luft der Alpen übt eine tonisierende Wirkung auf das Befinden des Patienten aus und paralysiert die schädlichen Einflüsse eines längerdauernden Lichtbades. Der Ozongehalt, vielleicht auch der Radiumgehalt der Bergluft (Saake), sind weitere nicht zu unterschätzende Momente. Alle die hervorragenden therapeutischen Eigenschaften des Höhenklimas, die den Heileffekt der Liegekur im Hochgebirge (Davos) bei Lungentuberkulose himmelhoch erheben über die Leistungen derselben Methode in den Lungenheilstätten des Tieflandes, kommen natürlich bei der Sonnenkur mit zur vollen Geltung. In der Kombination der Lichttherapie mit der diätetisch-klimatischen Höhenkur liegt das Geheimnis der verblüffenden Erfolge Rolliers und Bernhards. Eine Allgemeinbehandlung des tuberkulösen Organismus, die die Therapie der lokalen Tuberkulosen nunmehr geworden ist, hat zweifellos dort die günstigsten Chancen, wo nicht ein Heilfaktor, sondern eine Summe von heilenden Einflüssen, einander unterstützend, zusammenwirkt.

Durch diese scheinbar überzeugende Argumentation wurde das Dogma von der therapeutischen Alleinherrschaft der Höhensonne durch ein Jahrzehnt aufrechterhalten. Es wurde erschüttert durch

Digitized by Google
Original from UNIVERSITY OF CALIFORNIA
Generated on 2019-10-24 16:35 GMT / http://hdl.handle.net/2027/uc1.b3252768
Public Domain in the United States, Google-digitized / http://www.hathitrust.org/access_use#pd-us-google

die Fortschritte der theoretischen Forschung und die praktischen Leistungen der Sonnenkur in allen Höhenlagen.

Zunächst fiel das theoretische Hauptargument: Die Hypothese Finsens und Rolliers, daß die Heilkraft des Lichtes einzig und allein auf seinem Gehalt an kurzwelligen Strahlen beruht, erwies sich als irrig. Durch zahlreiche experimentelle Arbeiten wurde der Beweis erbracht, daß auch den langwelligen Strahlengattungen eine chemisch-biologische Aktivität zukommt (Bering und H. Mayer), daß jeder Strahlenart eine spezifische Wirkung eigen ist und daß die Summation dieser verschiedenen Agentien die biologische Überlegenheit der Gesamtstrahlung ergibt. So zeigte es sich u. a., daß die bakterizide Kraft des Sonnenlichtes hauptsächlich durch die langwelligen Strahlen bedingt wird (Wiesner). Ein schlagender Beweis, daß die stärkste Heilkraft nicht den ultravioletten Strahlen, sondern dem unzerlegten Lichte zukommt, wird durch den Vergleich der therapeutischen Leistungen des an Ultraviolett überreichen Quarzlichtes und des an kurzwelliger Strahlung viel ärmeren Sonnenlichtes geliefert. Malgat, Kime, Witmer u. a. konnten photographische Platten durch 8 *cm* dicke Gewebsschichten, ja, durch den ganzen Thorax hindurch belichten. Da es feststeht, daß das kurzwellige Ultraviolett schon von den oberen Hautschichten zur Gänze absorbiert wird, war damit erwiesen, daß es Strahlen größerer Wellenlänge sein müssen, die den Körper durchdringen und die in der Tiefe liegenden Krankheitsherde direkt treffen. Die Theorie Rolliers, der zur Erklärung der Lichtwirkung das Hauptpigment heranzieht, dem er die Fähigkeit zuschreibt, die kurzwelligen Strahlen zu sensibilisieren, d. h. sie in langwellige, eindringungsfähige Strahlen zu verwandeln, ist und bleibt eine Hypothese. Mit der Erkenntnis, daß die ultravioletten Strahlen nicht das einzige heilwirksame Element des Sonnenlichtes sind, war nunmehr theoretisch die Möglichkeit einer wirksamen Heliotherapie auch in der Ebene gegeben. Denn die Strahlen mittlerer und größerer Wellenlänge besitzen Penetrationskraft genug, um auch die tieferen Luftschichten, ja, den Dunstkreis der Städte zu durchdringen.

Die Empirie ist aber der Theorie vorangeeilt. Die Schwierigkeiten des Transports schwerer chirurgischer Fälle auf große Entfernungen und der Wunsch, die Segnungen der Heliotherapie auch minderbemittelten Kranken zuteil werden zu lassen, hatten sehr bald zur Folge, daß, unbekümmert um theoretische Bedenken, der Versuch gewagt wurde, auch in geringerer Höhe und im Tale irgendetwas mit Sonnenstrahlen zu erreichen. Man sagte sich: das Substrat der Lichtwirkung ist die Entzündung; diese wird aber, wenn auch langsamer, auch von der Tieflandsonne erzeugt. Die Pigmentierung der Haut, die für den Heileffekt der Sonnenstrahlen nach Rollier ausschlaggebend sein soll, wird von der Sonne der Ebene bei ent-

Digitized by Google
Original from UNIVERSITY OF CALIFORNIA
Generated on 2019-10-24 16:35 GMT / http://hdl.handle.net/2027/uc1.b3252768
Public Domain in the United States, Google-digitized / http://www.hathitrust.org/access_use#pd-us-google

sprechend längerer Einwirkung ebenso gut besorgt, wie von der Höhensonne. Durch diese Erwägung war man zur Annahme berechtigt, daß auch in niedrigen Lagen quantitativ durchaus hinreichendes Licht zur Verfügung steht. Es müsse eben nicht immer die Maximaldosis angewendet werden (Jerusalem). Vergleichende Untersuchungen ergaben ferner, daß auch die Sonnenscheindauer im Hochgebirge keineswegs immer eine längere ist als im Tale (so z. B. in Leysin (1500 *m*) 1654, in St. Moritz (1800 *m*) 1856, in Bern (500 *m*) 1783 und in Zürich (400 *m*) 1693 Stunden im Jahre). Schanz nimmt an, daß das direkte Sonnenlicht in der Ebene im Sommer ähnlich beschaffen sei wie im Winter in Höhenlagen von 1200 bis 1500 *m*. Die ersten Erfahrungen lehrten tatsächlich, daß die Tieflandsonne auch qualitativ ausreicht, um den Krankheitsverlauf günstig zu beeinflussen. Die Erfolge übertrafen die höchstgespannten Erwartungen.

Die ersten günstigen Berichte kamen vom Meeresstrande. Hier sind die Bedingungen für eine wirksame Insolation infolge der Reinheit der Luft und der Reflexion des Lichtes auf Wasser und Sand besonders günstig, was durch rasche und intensive Bräunung der Haut zutage tritt. Dementsprechend wurden an der See, und zwar sowohl im Süden (Mittelmeer, Adria) als auch an den Küsten der Nord- und Ostsee, überaus günstige Erfolge erzielt (Felten-Stolzenberg, Sternberg, Gmelyn, Calvé, Larrinaga u. a.). Nach Felten-Stolzenberg erscheint die Heilungsdauer an der See wesentlich kürzer als im Binnenlande; während die Heilung im Hochgebirge ganz allgemein 1 bis 2 Jahre in Anspruch nimmt, hat er schwere fistulöse Knochenerkrankungen, Drüsen- und Intestinaltuberkulosen in dem kurzen Zeitraum von 3 bis 4 Monaten ausheilen sehen. Andere Beobachter (Zadro = S. Pelagio) stellen diese raschen Wirkungen allerdings in Abrede. Als großer Übelstand wird allgemein die Kürze der Bestrahlungsperiode empfunden, da die sehr bewegte Seeluft die Durchführung der Sonnenkur nur im Frühjahr und Hochsommer gestattet.

Das Mittelgebirge (700 bis 1000 *m*), in dem die klimatischen Verhältnisse und die Zusammensetzung des Lichtes annähernd die gleichen sind, bietet gegenüber der Meeresküste den großen Vorteil, daß hier die Sonnenkur bei richtiger Wahl des Platzes (südliche Exposition, Windschutz gegen Norden, Nebelfreiheit) ohne wesentliche Unterbrechung das ganze Jahr hindurch durchgeführt werden kann. Diese wichtigste Forderung einer rationellen Sonnenlichtbehandlung, die Grundlage der therapeutischen Triumphe der Höhenstationen, kann in Grimmenstein (Wienerwald, 760 *m*), Aflenz (Hochschwab, 900 *m*), Dürrheim (Schwarzwald, 700 *m*) u. a. Sonnenheilstätten des Mittelgebirges ebenso erfüllt werden wie im Hochgebirge. Nach Jerusalem war die Sonnenbestrahlung im Jänner

Digitized by Google
Original from UNIVERSITY OF CALIFORNIA
Generated on 2019-10-24 16:35 GMT / http://hdl.handle.net/2027/uc1.b3252768
Public Domain in the United States, Google-digitized / http://www.hathitrust.org/access_use#pd-us-google

1912 in Grimmenstein an 21 Tagen möglich, und zwar täglich durch $2^1/_2$ bis 5 Stunden, also etwa $3^1/_2$ Stunden im Durchschnitt. Die Ergebnisse der Behandlung ließen sich dementsprechend den im Hochgebirge erzielten Erfolgen völlig an die Seite stellen. „Wir sehen," sagt Jerusalem, „dieselbe überraschend schnelle Reinigung von Geschwüren, dieselbe breite, flache Überhäutung granulierender Flächen, dieselbe schnelle Austrocknung von Fisteln und Resorption von Abszessen; wir sehen schwer veränderte Gelenke mit voller Beweglichkeit ausheilen und wir sehen schließlich denselben schmerzstillenden Effekt der Sonnenstrahlen und dieselbe herzerquickende Wirkung auf die Psyche des Patienten, wie wir sie in Leysin und anderen Hochgebirgsanstalten bewundern müssen." Dieser Darstellung schließt sich Holz an, der chirurgische Tuberkulose bei Kriegsteilnehmern in den Lazaretten des Schwarzwaldes behandelte. Wittek berichtet über glänzende Heilung sehr vorgeschrittener Fälle multipler chirurgischer Tuberkulose in Neumarkt (Obersteiermark, 800 *m* ü. M.), die nur 6 Monate in Anspruch nahm. Durch solche unbestreitbare Heilerfolge wurde der überzeugende praktische Beweis erbracht, daß die Leistungsfähigkeit des Sonnenlichtes in mittlerer Seehöhe, zumal im Sommer, hinter der Wirkung der Hochgebirgssonne nicht weit zurücksteht. Daß sich die geringere Lichtintensität während der Wintermonate in einer Verzögerung der Heilung äußert und daß der Ausfall der im Höhenklima enthaltenen Heilfaktoren gelegentlich durch intensivere Liege- und Mastkur wettgemacht werden muß, wird allerdings auch von den Heliotherapeuten des Mittelgebirges nicht geleugnet.

Mit Abnahme der Höhenlage mehren sich die Schwierigkeiten einer wirksamen Sonnenkur, um auf dem flachen Lande stellenweise ihren Höhepunkt zu erreichen. Nicht die geringen Höhenunterschiede, sondern die atmosphärischen Verhältnisse: Konsistenz der Luft, ihr Gehalt an Staub und Dunst, Nebelbildung und Windrichtung sind hier von ausschlaggebender Bedeutung. Ausreichender Windschutz ist in der Niederung sehr schwer zu erlangen. Durch ausgedehnte Waldungen wird er zwar mehr oder weniger gewährleistet, doch bedingen sie öfters einen erhöhten Feuchtigkeitsgehalt der Luft und begünstigen die Nebelbildung. Die Lage unterhalb der Nebeldecke ist an und für sich ein sehr störendes Moment, das stellenweise, zumal in der Nähe größerer Wasserbecken, eine wirksame Besonnung ganz illusorisch macht. Deshalb und nicht wegen der etwaigen geringen Höhendifferenzen erscheinen Orte, die auf steilen Südabhängen einer, wenn auch unbedeutenden Hügelkette gelegen, einen halbwegs sicheren Schutz gegen Nordwind und relative Nebelfreiheit genießen, für eine Sonnenkur besonders geeignet. Allerding ist auch in diesen klimatisch begünstigten Orten eine rationelle Besonnung nur im Frühjahr und Sommer möglich. In der rauhen

Digitized by Google
Original from UNIVERSITY OF CALIFORNIA
Generated on 2019-10-24 16:35 GMT / http://hdl.handle.net/2027/uc1.b3252768
Public Domain in the United States, Google-digitized / http://www.hathitrust.org/access_use#pd-us-google

Jahreszeit reicht die strahlende Wärme des direkten Sonnenlichtes nicht aus, um ein Vollsonnenbad in der freien Luft zu ermöglichen; es können höchstens die erkrankten Partien den Strahlen ausgesetzt werden (Teuner-Beneschau), wobei es dahingestellt bleiben mag, ob die schwache Wintersonne unter solchen Umständen überhaupt noch imstande ist, eine Heilwirkung auszuüben. Wie rasch die Kraft der Sonne mit der Höhenzunahme steigt, erhellt u. a. aus der Tatsache, daß schon in 490 *m* über dem Meeresspiegel (Sulzbach bei Ischl) an windstillen Wintertagen auf den der Sonne ausgesetzten Terassen Temperaturen von 22 bis 25° C abgelesen werden, so daß die Kranken durch 3 Stunden bestrahlt werden können, ohne sich dabei unbehaglich zu fühlen (Prochaska). In den meisten Talstationen ist dies aber nur ausnahmsweise der Fall, so daß dort eine regelmäßige Besonnung nur in der warmen Jahreszeit möglich ist.

Die Hauptschwierigkeit der Heliotherapie in der Ebene besteht also in zu kurzer Besonnungsperiode bei stark herabgesetzter Lichtintensität. Es fehlt daher die Möglichkeit, die weniger intensive Besonnung durch eine längere Ausdehnung derselben auszugleichen. Längere Belichtungspausen wirken aber sehr nachteilig auf den Heilungsverlauf, was am augenfälligsten an der Ausstoßung von Sequestern zu erkennen ist, die unter Sonnenwirkung rasch vor sich geht, während bei Unterbrechung der Besonnung der in voller Elimination befindliche Sequester sich öfters wieder in die Tiefe der Wunde zurückzieht. Solche unerwünschte, oft wochenlang dauernde Unterbrechungen werden überdies dem Lichttherapeuten des Tieflandes auch im Sommer öfters aufgezwungen durch die Ungunst der Witterung. Alle diese Mißstände würden die Heliotherapie in der Ebene um jeden sicheren Erfolg bringen, wäre nicht ein Ausgleich dadurch zustande gekommen, daß zur Unterstützung des natürlichen Sonnenlichtes künstliche Lichtstrahlen herangezogen wurden. Vulpius gebührt das Verdienst, diesen Weg gewiesen und dadurch allein die systematische Durchführung der Sonnenkur in unseren Breiten ermöglicht zu haben.

Seit der Einführung der Quecksilberdampflampen hat die Kunstlichttherapie eine außerordentliche Verbreitung erfahren. Diese Lampen, nach dem zu ihrer Erzeugung verwendeten Material „Quarzlampen" genannt, senden ein intensives, fast ausschließlich aus ultravioletten Strahlen zusammengesetztes Licht aus[3]). An diese Eigenschaft des Quarzlichtes wurden weitgehende Hoffnungen geknüpft. Man glaubte in ihm einen Ersatz für das fehlende Sonnenlicht gefunden zu haben, und es wurden zahlreiche Versuche unternommen, auch Knochen- und Gelenkstuberkulose durch

[3]) Näheres über die Konstruktion verschiedener Quarzlampensysteme und über die Methodik und Technik der Quarzlichtbestrahlung ist in meiner oben zitierten Arbeit nachzulesen.

Digitized by Google
Original from UNIVERSITY OF CALIFORNIA
Generated on 2019-10-24 16:35 GMT / http://hdl.handle.net/2027/uc1.b3252768
Public Domain in the United States, Google-digitized / http://www.hathitrust.org/access_use#pd-us-google

Quarzlichtbestrahlung zu bekämpfen. Das Versuchsstadium kann derzeit als abgeschlossen gelten und die gewonnenen Erfahrungen lassen sich dahin zusammenfassen, daß von einem vollwertigen Ersatz des Sonnenlichtes zwar keine Rede sein kann, daß das Quarzlicht aber bei sachgemäßer, zeitlich ausgedehnter Anwendung zweifellos imstande ist, leichtere Fälle chirurgischer Tuberkulose zur dauernden Abheilung zu bringen. Einstimmig wird die allgemeine konstitutionelle Wirkung der „künstlichen Höhensonne" hervorgehoben, die in bezug auf Besserung des Appetits, Schlafs, Kräftezustandes, Anregung des Stoffwechsels und Hebung des Körpergewichtes den Vergleich mit natürlichem Sonnenlicht aushält. Die günstige Einwirkung auf den lokalen Krankheitsherd ist unsicher, großen Schwankungen unterworfen, läßt lange auf sich warten, bleibt aber in sehr vielen Fällen nicht aus (König, Hagemann, Thedering, Breiger, Goldschmidt, Willheim, Girard, Arndt, Jesionek u. a.).

Neben den Quarzlampen wird auch offenes Kohlenbogenlicht verwendet, dessen spektrale Zusammensetzung sich dem des natürlichen Sonnenlichtes nähert. Es besitzt daher größere Penetrationskraft und allem Anschein nach auch stärkere lokale Heilwirkung (Reyn, Ernst, Spitzer u. a.). Nach Breiger verspricht das künstliche Licht dann die größten Erfolge, wenn neben der allgemeinen Behandlung mit Quarzlicht eine örtliche Behandlung mit langwelligen Strahlen vorgenommen wird. Diese theoretisch wohl begründete Methode findet immer mehr Anhänger.

Eine weitere zur Behandlung chirurgischer Tuberkulose viel verwendete Strahlenart ist das Röntgenlicht. Es hat sich besonders bewährt in der Therapie tuberkulöser Lymphome, in der es derzeit die dominierende Rolle spielt. Über seine Wirksamkeit auf Knochentuberkulose gehen die Meinungen noch auseinander; günstige Erfolge werden von vielen Seiten angegeben (Iselin, Freund, Kapelusch und Orel, Krecke, Dieterich, Reichhold, Belot, Nohan und Chavasse, Bittrolf, Röderer, Scott, Oeler, Schönfeld, Rapp, Disson u. a.), denen aber auch skeptische Berichte gegenüberstehen. Festzustehen scheint die günstige Einwirkung auf Tuberkulose der kleinen Knochen und Gelenke und auf geschlossenen Gelenksfungus ohne Beteiligung des Knochens, während Tuberkulose größerer Knochen keine Heilungschancen bietet.

Wie die Fähigkeit des künstlichen Lichtes, bei selbständiger Einwirkung Knochentuberkulose im günstigen Sinne zu beeinflussen, auch beurteilt werden mag, unzweifelhaft ist es, daß es vollkommen ausreicht, um die Heliotherapie während der lichtlosen Pausen wirksam zu unterstützen. Werden die heliotherapeutisch behandelten Fälle bei fehlender Sonne mit künstlichem Licht nachbestrahlt, so gelingt es fast ausnahmslos, einen Stillstand des Heilungsprozesses hintanzuhalten und eine Verschlimmerung des Leidens zu verhindern.

Digitized by Google
Original from UNIVERSITY OF CALIFORNIA
Generated on 2019-10-24 16:35 GMT / http://hdl.handle.net/2027/uc1.b3252768
Public Domain in the United States, Google-digitized / http://www.hathitrust.org/access_use#pd-us-google

Das gute Allgemeinbefinden bleibt erhalten, das Körpergewicht nimmt weiter zu. Nicht hoch genug kann auch der Vorteil angeschlagen werden, daß die Pigmentierung der Haut bei länger dauernder trüber Witterung nicht verloren geht, so daß die Kranken beim ersten Sonnenschein wieder dauernd ins Freie gebracht werden können, ohne ein Erythema solare zu riskieren. Durch diese Kombination des natürlichen und künstlichen Lichtes ist eine systematische Sonnenkur in unserem Klima und in der Ebene erst möglich geworden. Welche Lichtquellen dabei zur Verwendung gelangen, ist nebensächlich. Die meisten Autoren verwenden die Quarzlampe, hauptsächlich wegen des einfachen und billigen Betriebes; Rollier und Bernhard bevorzugen das Röntgenlicht, in manchen Heilstätten wird Blaulicht (?) angewendet.

Mit Hilfe dieser kombinierten Methode werden überall auf dem flachen Lande und in geringer Höhe Erfolge erzielt, die nichts zu wünschen übrig lassen. Vulpius tritt auf Grund seiner im Bad Rappenau (300 *m*) gesammelten Erfahrungen sehr energisch ein für die Errichtung von Sonnenheilstätten auch in niedrigeren Lagen. Wittek ist von seinen Resultaten so befriedigt, daß er die These aufstellt, die chirurgische Tuberkulose gehöre überhaupt nicht mehr in die Spitäler der Städte. Prochaska in Sulzbach konnte 9 von 27 Kindern mit teilweise sehr schweren, vorgeschrittenen tuberkulösen Erkrankungen (multiple Karies, Spondylitis, Fußgelenkstuberkulose usw.) geheilt entlassen und 17 weitere als soweit gebessert bezeichnen, daß sie ihrer vollständigen Heilung entgegensehen. Teuner (Beneschau) berichtet über überraschende Erfolge bei fiebernden Kranken mit schweren Prozessen, die bereits einer radikalchirurgischen Therapie unzugänglich schienen; so heilten ein Fungus des Fußes, ein reiner Amputationsfall, dann zwei Fälle von Tuberkulose der Synchondrosis sacroiliaca in der kurzen Zeit von 6 Monaten vollkommen. Es wird jedoch zugegeben, daß solche rasch verlaufende Fälle keineswegs die Regel bilden; gewöhnlich dauert die Heilung vorgeschrittener Erkrankungen 1 bis 2 Jahre und länger. Spitzmüller und Prochaska betonen ferner, daß sie öfters vor die Notwendigkeit gestellt waren, zum Messer zu greifen, um durch die Entfernung des erkrankten Gewebes die Heilung zu beschleunigen. Verstümmelnde Operationen kämen dabei aber nur ausnahmsweise in Betracht.

In den letzten Jahren wurde die Tieflandtherapie in großem Maßstabe in Hohenlychen bei Berlin versucht, wo von der chirurgischen Klinik Bier eine Sonnenstation errichtet wurde. Auf Grund der dort gewonnenen Erfahrungen tritt nun Bier energisch ein für die allgemeine Einführung der Heliotherapie in der Ebene. In der unter der Leitung Kischs stehenden Anstalt wurden bis 1919 480 Knochen- und Gelenkstuberkulosen verschiedener Stadien be-

Digitized by Google
Original from UNIVERSITY OF CALIFORNIA
Generated on 2019-10-24 16:36 GMT / http://hdl.handle.net/2027/uc1.b3252768
Public Domain in the United States, Google-digitized / http://www.hathitrust.org/access_use#pd-us-google

handelt, wovon 332 dauernd geheilt und 37 „beinahe geheilt“ wurden. Auch Flörken rühmt seine in Inselbad an 100 Fällen erzielten Erfolge.

Damit wurde die Möglichkeit einer erfolgreichen Durchführung der Sonnenkur auch auf dem flachen Lande, in der nächsten Umgebung großer Städte und Industrieorte überzeugend dargetan. Man ging nun einen Schritt weiter und versuchte, die Sonne auch in der Großstadt selbst auszunutzen, was sowohl aus sozialen Gründen als auch vom Standpunkte eines weitgehenden Zusammenwirkens des heliotherapeutischen Verfahrens mit anderen modernen Methodne der Tuberkulosebehandlung sehr empfehlenswert schien. Zu den Hauptmängeln — der Insuffizienz des durch Staub und Ruß sehr geschwächten Lichtes, der größeren Infektionsgefahr bei offener Wundbehandlung usw. — gesellten sich hier noch besondere Schwierigkeiten technischer Natur. Es ist schwer, zwischen den Häusern einer Großstadt gegen Einblick von außen gedeckte, dabei aber den Lichtstrahlen bei jedem Sonnenstand während des ganzen Tages gut zugängliche Liegehallen einzurichten. Die Frage wurde größtenteils so gelöst, daß man die Solarien auf die Dächer der Kliniken und Spitäler verlegte, was mit bedeutenden Kosten und stellenweise großen Unbequemlichkeiten in bezug auf die Versorgung und den Transport der Kranken verbunden war. An vielen Orten scheiterten die heliotherapeutischen Bestrebungen an der Störung, die der normale Spitalsbetrieb durch die besonderen Erfordernisse der Sonnenkur erfahren hat. Wo es aber gelungen ist, der Schwierigkeiten Herr zu werden — das ist u. a. in dem Dachgarten der Pirquetschen Kinderklinik in Wien in geradezu vorbildlicher Weise geschehen — zeigte sich alsbald, daß die Sonnenbehandlung auch unter diesen ungünstigen Umständen ein durchaus lohnendes Heilverfahren ist, das, wenigstens in den Sommermonaten, bessere Erfolge zeitigt, als mit allen anderen Methoden erreicht werden kann. Sehr günstige, zum Teil hervorragende Resultate der kombinierten Sonnenkur werden gemeldet aus den chirurgischen Kliniken und Abteilungen von Wien (Frisch), Würzburg (Labenhofer), Köln (Bardenheuer), Berlin (Alkan), Breslau (Tietze), Hamburg (Schaefer, Oelecker), Altona (Grüneberg), Oldenburg (Thedering), Graz (Wittek, Schmerz), Bern (Arnd), Basel (de-Quervain), Zürich (Feer), Genf (Machard), Odessa (Hoffmann) u. a. In zahlreichen Fällen handelte es sich um Tuberkulose allerschwerster Art, die in den städtischen Krankenhäusern durch Sonne geheilt wurde. Die meisten Autoren gelangen übereinstimmend zum Schlusse, daß die Heliotherapie auch in der Großstadt unter allen Umständen die Grundlage der Behandlung der chirurgischen Tuberkulose bilden müsse, wenn auch andrerseits zugegeben wird, daß die günstigen Resultate zumeist mühsam errungen

Digitized by Google
Original from UNIVERSITY OF CALIFORNIA
Generated on 2019-10-24 16:36 GMT / http://hdl.handle.net/2027/uc1.b3252768
Public Domain in the United States, Google-digitized / http://www.hathitrust.org/access_use#pd-us-google

werden müssen, unsicher und schwankend sind, daß den schönen Erfolgen zahlreiche Versager gegenüberstehen, die in einer Heilstätte des Hoch- oder Mittelgebirges sicher vermieden werden könnten.

Aus der Zusammenstellung aller bisher gesammelten Erfahrungen geht unzweideutig hervor, daß die Wirksamkeit der Sonnenstrahlen weder an das Gebirge, noch an den Meeresstrand absolut gebunden ist, daß sich vielmehr jeder windgeschützte, nach Süden gelegene Platz in einer von Staub, Ruß, Nebel und Dunst freien Atmosphäre für die Sonnenbehandlung der chirurgischen Tuberkulose eignet, daß die Erfolge qualitativ die gleichen sind in der Ebene wie in der Höhe, aber (von der Meeresküste abgesehen) quantitativ um so besser sind, je höher die Sonnenheilstätte über dem Meeresspiegel liegt. Bernhard bestimmt den Wertigkeitsgrad der Sonnenstrahlen, indem er folgende Reihenfolge aufstellt: Hochgebirgssonne, Sonne des Mittelgebirges, Tieflandsonne, künstliche Sonne.

Bezüglich der Methodik der Sonnenlichtsbehandlung bestehen gegenwärtig keine Meinungsverschiedenheiten. In den Anfängen der Heliotherapie wurde das Licht nur als lokaler Heilfaktor angewendet. Poncet setzte auf den Terassen des Lyoner Krankenhauses nur die erkrankten Glieder den Sonnenstrahlen aus. Auch Bernhard, der als erster von der Hochgebirgssonne in großem Maßstabe Gebrauch machte, bestrahlte zunächst nur den örtlichen Herd. Es wurden auch auf diese Weise sehr schöne Erfolge erzielt und es unterliegt keinem Zweifel, daß die lokale Bestrahlung der erkrankten Körperteile in vielen Fällen, zumal im Hochgebirge, allein imstande ist, die Heilung des tuberkulösen Prozesses herbeizuführen. Die Heilwirkung kommt hier durch die Steigerung des zellulären Stoffwechsels innerhalb des Krankheitsherdes und die mächtige Anregung proliferativer und gewebsregenerierender Vorgänge zustande. Allein die zunehmende Erfahrung führte zur Erkenntnis, daß der lokalen Behandlungsmethode gewisse Mängel anhaften. Oft erwies sie sich machtlos gegenüber schweren, insbesondere multiplen tuberkulösen Prozessen, und nicht selten blieb die durch sie bewirkte Heilung unvollständig, was sich im Auftreten von Rezidiven und anderweitigen tuberkulösen Manifestationen äußerte. Das darf nicht wundernehmen, wenn man bedenkt, daß die Tuberkulose sich nur äußerst selten primär in Knochen oder Gelenken festsetzt, daß der Knochenherd in der Regel nur eine lokale Erscheinung der allgemeinen tuberkulösen Erkrankung des Gesamtorganismus ist. Fand doch König nur bei 21% seiner verstorbenen Fälle von Knochentuberkulose einen isolierten Herd, während 79% noch mehrere Herde aufwiesen, und stellte doch Naegeli bei 97% aller Erwachsenen die Anwesenheit tuberkulöser Keime fest. Und wie man weder nach einer radikalen Ausräumung des Knochenherdes noch nach einer Amputation des

Digitized by Google
Original from UNIVERSITY OF CALIFORNIA
Generated on 2019-10-24 16:35 GMT / http://hdl.handle.net/2027/uc1.b3252768
Public Domain in the United States, Google-digitized / http://www.hathitrust.org/access_use#pd-us-google

erkrankten Gliedes mit Sicherheit behaupten kann, daß das betreffende Individuum nun auch sicher geheilt sei, so darf man auch der lokalen Lichtwirkung keine Aufgaben stellen, denen sie nicht gewachsen sein kann. Diese Erwägungen legten den Gedanken nahe, daß unsere therapeutischen Maßnahmen nicht auf den tuberkulösen Herd, sondern auf den tuberkulösen Menschen zu richten sind, daß also auch die eminente Heilkraft der Sonne nicht nur dem lokalen Herde, sondern dem ganzen kranken Körper zugute kommen muß. Rollier gebührt das große Verdienst, das Vollsonnenbad eingeführt und zur Methode erhoben zu haben, deren Erfolge ihn berechtigen, den stolzen Satz von der Allmacht der Sonnenkur zu verkünden. „Von allen Infektionskrankheiten," sagt Rollier, „ist die Tuberkulose diejenige, bei welcher die Bodenbeschaffenheit, d. h. die individuelle Widerstandsfähigkeit, eine ausschlaggebende Rolle spielt. Unser Streben geht daher in erster Linie darauf aus, den Boden zu kräftigen und den lokalen Herd durch Behandlung des ganzen Organismus zur Ausheilung zu bringen. Ein rationelles Vorgehen kann der lokalen Behandlung dabei nicht entbehren, sofern diese nicht zu einseitig wird. Diese Bedingungen scheinen mir am besten erfüllt in der methodischen Anwendung der allgemeinen Sonnenkur ..... Wir trachten den herabgekommenen Organismus unserer Patienten in möglichst günstige Bedingungen zu bringen. Wir setzen ihn den klimatischen Faktoren der Höhe aus und suchen den Boden von Grund aus zu bessern, indem wir eine rationelle therapeutische Technik mit einer hygienischen Behandlung bei kontinuierlichem Aufenhalt in der freien Luft und in der Sonne des Hochgebirges verbinden." Die Richtigkeit dieser Auffassung wurde bald in überzeugender Weise durch die Versuche Backers bekräftigt, der tuberkulöse und lupöse Herde mit einem lichtundurchlässigen Verband umgab und dabei die Beobachtung machte, daß sie bei allgemeiner Besonnung der übrigen Körperoberfläche ebensogut heilten wie andere, die dem Lichte direkt ausgesetzt waren, eine Tatsache, die von mehreren anderen Autoren (Jesionek, Siegert, Hoffmann. Rost) bestätigt wurde.

Die Grundsätze Rolliers fanden überall Anerkennung und sind richtunggebend geworden für die Durchführung der Sonnenkur in allen Höhenlagen. Je ungünstiger die Bedingungen, je geringer die Intensität des Sonnenlichtes, desto geringer sind auch die Chancen einer günstigen Beeinflussung des Krankheitsprozesses durch rein lokale Bestrahlung, desto wichtiger ist es, die die heilwirksame Lichtenergie aufnehmende Hautfläche soweit als möglich zu vergrößern. Der Erfolg der Sonnenkur ist direkt proportional der Menge der absorbierten Sonnenenergie und diese wird wiederum bestimmt durch die Ausdehnung der belichteten Körperfläche und die Besonnungsdauer. Die Patienten Rolliers baden sozusagen das ganze Jahr

Digitized by Google
Original from UNIVERSITY OF CALIFORNIA
Generated on 2019-10-24 16:35 GMT / http://hdl.handle.net/2027/uc1.b3252768
Public Domain in the United States, Google-digitized / http://www.hathitrust.org/access_use#pd-us-google

im Strahlenmeer der Höhensonne. Dadurch wird dem kranken Körper die verlorene Lebenskraft wiedergegeben, seine Widerstandsfähigkeit erneuert und die lokale Bestrahlung hat nunmehr nur die Aufgabe, ihn in seinen Abwehrbestrebungen zu unterstützen.

Es fragt sich nun, ob die Sonnenbehandlung auch dieser beschränkten Aufgabe absolut gewachsen ist, daher der Chirurg sich vollkommen passiv zu verhalten und die lokale Beeinflussung des Krankheitsherdes der Sonne ganz zu überlassen hat, oder ob es zweckmäßiger ist, die lokale Lichtwirkung durch verschiedenartige operative Maßnahmen, vor allem durch die Ausräumung des Krankheitsherdes und Entfernung des erkrankten bzw. bereits zerstörten Gewebes zu unterstützen und dadurch die Ausheilung des Herdes zu sichern bzw. zu beschleunigen. In diesem Punkte gehen die Meinungen weit auseinander. Während Rollier überzeugt ist, daß die Sonne in der Mehrzahl der Fälle allein imstande ist, die Heilung herbeizuführen, daher jeden operativen Eingriff, der über kleinere palliative Maßnahmen, wie Punktion von Exsudaten oder gelegentliche Beihilfe bei Eliminierung eines größeren, aus der Umgebung bereits losgelösten Sequesters hinausgeht, abgesehen von seiner später zu erörternden unbedingten Schädlichkeit, als überflüssig erachtet und als unerwünschte Komplikation der sonst äußerst einfachen Heilmethode entschieden ablehnt, glauben andere Autoren, das Messer nicht entbehren zu können, und sprechen in verschieden weitgehendem Maße einem aktiv-chirurgischen Vorgehen das Wort.

Diese Divergenz der Ansichten ist zunächst die Konsequenz der verringerten Heilkraft der Sonne und der sonstigen Schwierigkeiten der Heliotherapie in der Ebene, weshalb mancher im übrigen überzeugte Anhänger der Lichtbehandlung in schweren Fällen die Geduld und die Hoffnung verliert, mit der Sonne allein alles erreichen zu können. So macht Spitzmüller der Heliotherapie den Vorwurf, daß sie, allein angewendet, viel zu lange dauert, weshalb operative, wenn auch möglichst konservative Eingriffe nicht zu umgehen seien. Ebenso glaubt Prochaska, mit der Sonnenkur allein die Ausheilung der chirurgischen Tuberkulose nicht immer herbeiführen zu können, und verlangt deshalb, daß alle Behelfe der konservativen und operativen Therapie in den Dienst der Kranken gestellt werden. Zur Begründung führt Prochaska Fälle an, bei denen er mit allen Mitteln der konservativen Therapie und mit der systematischen Sonnenbestrahlung keinen Erfolg erzielen konnte, aber nach operativer Entfernung des Krankheitsherdes eine rasche Heilung unter dem Einflusse der Insolation beobachtete. Auch Jerusalem, der sich der großen Gefahren der operativen Eingriffe bei Tuberkulose bewußt ist, sieht unter gewissen Bedingungen ihre Notwendigkeit ein und meint, man schieße über das Ziel hinaus, wenn man sie grundsätzlich verwirft.

Digitized by Google
Original from UNIVERSITY OF CALIFORNIA
Generated on 2019-10-24 16:35 GMT / http://hdl.handle.net/2027/uc1.b3252768
Public Domain in the United States, Google-digitized / http://www.hathitrust.org/access_use#pd-us-google

Aber die Mängel der Heliotherapie in der Ebene sind es nicht allein, die manchen ihrer Anhänger veranlassen, sie mit der operativen Methode zu kombinieren. Bernhard, dem die Sonne des Hochgebirges zur Verfügung steht, vertritt gleichfalls diesen Standpunkt und wirft Rollier allzuweit gehenden Optimismus vor. So gewaltig die Wirkungen der Sonnenkur auch sind, so werde es — meint Bernhard — immer Fälle geben, wo man sich nicht allein in sie wird verankern können, sondern gezwungen sein wird, individuell vorzugehen. Die Sonnenkur und „Messer, Schere und scharfer Löffel des Chirurgen" müssen sich gegenseitig unterstützen und ergänzen.

Der Grund, warum Rollier und seine Schule einen streng konservativen Standpunkt einnehmen, liegt nicht allein in dem unbegrenzten Vertrauen in die Leistungsfähigkeit der Sonnenkur, sondern vor allem in der Überzeugung, daß die mehr weniger problematischen Vorteile der blutigen Eingriffe reichlich aufgewogen werden durch die immense Gefahr, die die Eröffnung eines geschlossenen tuberkulösen Herdes für den weiteren Krankheitsverlauf und das Leben des Patienten involviert.

„Die geschlossene chirurgische Tuberkulose," sagt Rollier, „heilt immer, wenn man zu warten und, vor allen Dingen, wenn man sie geschlossen zu halten versteht. Eine geschlossene tuberkulöse Affektion in eine offene zu verwandeln, heißt die Schwere des Falles verhundertfachen; eine Verminderung der Vitalität des Gewebes ist die unausbleibliche Folge. Wird der Bazillus dadurch nicht direkt eingepflanzt, so verursacht dieses Vorgehen in einer Großzahl von Fällen einen langsamen aber sicheren Tod infolge der durch die dazugetretene Mischinfektion hervorgerufenen Toxikämie."

Diese Ansicht findet ihre Bestätigung in den Zahlen der Rollierschen Statistik: Er erzielte vollständige Heilung in 87% der Fälle von geschlossener und in 70% der Fälle von offener Knochen- und Gelenkstuberkulose.

Aus demselben Grunde (weil „die Symbiose der pyogenen Kokken mit Tuberkelbazillen äußerst widerstandsfähig ist") betrachtet Witmer die Eröffnung eines tuberkulösen Herdes als einen Kunstfehler.

Calot hat über dem Eingange seines Kinderspitales folgende Aufschrift angebracht: „Den geschlossenen Tuberkulosen sichere Heilung; eröffnet man aber die Tuberkulose oder läßt man sie öffnen, so eröffnet man damit nur zu häufig dem Tode die Pforte."

Chirurgen vom Range eines Bardenheuer und de-Quervain schließen sich diesem Standpunkte vollinhaltlich an. De-Quervain kann nicht oft genug betonen, wie sehr die Prognose der chirurgischen Tuberkulose beeinflußt wird durch die Sekundär-



Digitized by Google
Original from UNIVERSITY OF CALIFORNIA
Generated on 2019-10-24 16:35 GMT / http://hdl.handle.net/2027/uc1.b3252768
Public Domain in the United States, Google-digitized / http://www.hathitrust.org/access_use#pd-us-google

infektion mit Eiterkokken, die „durch das gedankenlose Aufschneiden von tuberkulösen Eiteransammlungen von seiten der Ärzte bedingt wird.“ Und Bardenheuer: „Unsere Resultate werden durch die Mischinfektion, wie sie durch die Eröffnung des tuberkulösen Herdes eintritt, bedeutend verschlechtert.“

Freilich gelingt es auch bei streng konservativem Verhalten in vielen Fällen nicht, Fistelbildung und damit Offenwerden eines tuberkulösen Herdes zu verhindern. Ja, gerade die Lichtbehandlung beschleunigt nicht selten den Aufbruch des Herdes und die Abstoßung des nekrotisch gewordenen Gewebes. Allein damit ist noch keineswegs immer eine Sekundärinfektion verbunden. Nach den Untersuchungen von Jerusalem bleiben spontan perforierte und unbehandelte, d. h. vom Patienten oder dessen Umgebung selbst versorgte, tuberkulöse Fisteln häufig steril und verlaufen gutartig, während bei postoperativen Fisteln die Mischinfektion mit allen ihren üblen Folgen die Regel ist. Allerdings sind diese Beobachtungen Jerusalems in einem öffentlichen großstädtischen Ambulatorium gemacht worden, wo gleichzeitig Phlegmonen und Panaritien behandelt wurden, daher die Bedingungen für eine Übertragung von Infektionskeimen besonders günstig waren. In der reinen Umgebung einer ländlichen Heilstätte, unter dem mächtig desinfizierenden Einflusse der Sonnenstrahlen dürfte die Möglichkeit einer Mischinfektion wesentlihh eingeschränkt sein. Daß aber auch dort die Gefahr sehr groß ist, erhellt aus der weitaus schlechteren Prognose offener tuberkulöser Prozesse in den Sonnenkliniken des Hochgebirges.

Demgegenüber behaupten die Anhänger der Kombination, unter ihnen Kocher, diese Befürchtungen seien übertrieben und es sei ganz und gar nicht gerechtfertigt, die Chirurgie wegen Gefährlichkeit oder begleitenden Schädigungen zu verwerfen. „Die Natur“ — meint Kocher — „macht es uns vor, auf welchem Wege die Ausheilung am besten sich bewerkstelligt, nämlich unter Aufbruch und Abstoßung der tuberkulösen, zum Teil nekrotisch gewordenen Gewebe. Wenn die Natur unter Abstoßung des Kranken selber operiert, warum sollen wir Chirurgen dann die Hände in den Schoß legen und nicht vielmehr direkt darauf hinausgehen, Abszesse zu eröffnen, zu entleeren, Knochenherde und nekrotische Weichteilherde zu entfernen, und dann Sonne, Licht und Luft einwirken zu lassen? . . .“

Dieser Streit ist für uns Ohrenärzte, die wir bis jetzt in der Ausräumung des erkrankten Schläfenbeins den einzigen Weg zur Heilung sahen und uns daher nur schwer entschließen dürften, den Meißel ganz beiseite zu legen und das Schicksal unserer Patienten einzig und allein der Sonne anzuvertrauen, von größtem Interesse. Ich werde auf diese Frage in dem speziellen Teile meiner Ausführungen, den ich folgen lasse, noch ausführlich zurückkommen.

---

Digitized by Google
Original from UNIVERSITY OF CALIFORNIA
Generated on 2019-10-24 16:35 GMT / http://hdl.handle.net/2027/uc1.b3252768
Public Domain in the United States, Google-digitized / http://www.hathitrust.org/access_use#pd-us-google

# Die Auslösung des akustischen Lidreflexes durch musikalische Töne (mit Stimmgabeln und Pfeifen).

Von Dr. **Gustav Wotzilka**, Spezialarzt für Ohren-, Nasen-, Halskrankheiten in Aussig.

Um den Mangel an genauen Zahlen und an Untersuchungsprotokollen in der folgenden Arbeit zu erklären, bin ich genötigt, einige persönliche Bemerkungen vorauszuschicken. Nach meiner vorläufigen Mitteilung[1]) habe ich mich daran gemacht, die darin verzeichneten Beobachtungen an einem großen Material im Garnisonsspitale Nr. 2 in Wien zu überprüfen und zu vervollständigen. Bevor ich meine Untersuchungen auf die erwünschte Anzahl von mehreren Hundert ausdehnen konnte, wurde ich plötzlich nach Czernowitz abkommandiert, wo ich meine Arbeit fortsetzen wollte. Bei dem kurz darauf erfolgten Umsturz mußte ich mit einem großen Teile meines Gepäckes auch die Aufzeichnungen über meine Untersuchungen zurücklassen und alle meine Bemühungen, sie jetzt zu erhalten, waren leider vergeblich. Um meine Untersuchungen nicht vergebens gemacht zu haben, will ich nun deren Resultate aus dem Gedächtnis verzeichnen.

Belinoff und Falta haben unabhängig voneinander den Einfall gehabt, den schon von Bechterew und v. Stein gekannten akustischen Lidreflex durch das plötzliche Einschalten einer Bárányschen Lärmtrommel bezw. durch das Anschlagen des sogenannten von Belinoff angegebenen Mikrotympanon auszulösen. Ich ging nun an den Versuch, den Reflex mit musikalischen Tönen zu erzeugen. In meiner schon erwähnten vorläufigen Mitteilung habe ich die ersten Resultate bereits veröffentlicht. Ich will nur kurz wiederholen, daß es mir gelungen ist, mit den Stimmgabeln von $c^1$ bis $c^4$ und mit Pfeifen von $a^2$ an aufwärts diesen Reflex auszulösen.

Wie schon die Untersuchungen von Kutvirt ergeben haben, reagieren Neugeborene schon wenige Stunden nach der Geburt auf stärkere akustische Reize (außer mit anderen Reaktionen) auch mit Zusammenkneifen der Augenlider. Der Reflex besteht deshalb nicht in einem Lidschlag, weil die Neugeborenen die Augen fast immer geschlossen halten und sie ihnen zur Untersuchung erst geöffnet werden müssen. Die frühzeitige, unmittelbare, nach der Geburt konstatierbare Auslösbarkeit des Lidreflexes beim Menschen scheint den Beweis zu liefern, daß die Reflexbahn vom Akustikus zum Fazialis am ausgetragenen Neugeborenen schon funktioniert, daß er also ein phylogenetisch alter Reflex ist.

Auch einige Tiere habe ich auf das Vorhandensein des akustischen Lidreflexes untersucht, und zwar Pferde, Hunde, Kaninchen und Hühner.

---

[1]) Wr. kl. Wschr. 1918, Nr. 28.



Digitized by Google
Original from UNIVERSITY OF CALIFORNIA
Generated on 2019-10-24 16:35 GMT / http://hdl.handle.net/2027/uc1.b3252768
Public Domain in the United States, Google-digitized / http://www.hathitrust.org/access_use#pd-us-google

Beim Hunde konnte ich einen typischen Lidreflex feststellen, Pferde reagierten lediglich mit einer Anspannung des Corrugator supercilii, die anderen Tiere zeigten keinerlei Lidreflex.

Ich habe ungefähr 120 normalhörende Menschen auf ihre Reflexerregbarkeit (bezüglich des akustischen Lidreflexes) mit Stimmgabeln und Pfeifen untersucht. Darunter waren 8 bis 10, bei welchen der Reflex überhaupt nicht auslösbar war. Auffallend war, daß 4 davon Leute waren, welche bis kurz vor der Untersuchung besonders starken Schalleindrücken ausgesetzt waren; 3 waren Artilleristen, 1 war Büchsenmacher und hat in einer Gewehrfabrik die Gewehre eingeschossen. Es liegt also die Erklärung nahe, daß infolge Gewöhnung an stärkste Schalleindrücke der akustische Lidreflex verschwindet. Bei den übrigen waren der Reflex mit den Stimmgabeln $c^1$ bis $c^5$ und Pfeifen von $a^5$ bis Fis auslösbar; die geringen Abweichungen werden im folgenden noch besprochen werden. Tiefere Pfeifen als $a^2$ standen mir nicht zur Verfügung. Da die Intensität der Stimmgabeltöne im Verhältnis zu den gleichen Pfeifentönen nach unten progressiv abnimmt (Struyken[2]), so ist zu erwarten, daß mit den tieferen Pfeifen der Reflex leichter auslösbar sein wird, als mit den Stimmgabeln gleicher Tonhöhe. Wie Cemach[3]), so machte auch ich die Erfahrung, daß die Intensität des Lidschlages recht verschieden ist, je nach der nervösen Konstitution des Untersuchten. Bei der Mehrzahl kam es zwar zu einem vollen Lidschlag, bei einer nicht geringen Anzahl war aber die Bewegung der Lider recht gering, bei manchen nur bei schärfster Beobachtung bemerkbar. In einigen Fällen konnte man noch ein feinstes Zucken des Unterlides beobachten, während das Oberlid unbewegt blieb. In zwei Fällen trat neben dem Lidschlag eine Zuckung der Mund- und Kinnmuskulatur ein, und zwar nur auf der Seite des untersuchten Ohres.

Um Fehlschlüsse zu vermeiden, muß man darauf Rücksicht nehmen, daß bei den tieferen Stimmgabeln das Anschlaggeräusch bei starkem Anschlag oft stärker als der erzeugte Stimmgabelton ist, daß dann also möglicherweise das Anschlaggeräusch und nicht der Stimmgabelton die Ursache des Reflexes ist. Deshalb ist es zweckmäßig, vor Beginn der Reflexprüfung mit Stimmgabeltönen sich zu vergewissern, ob nicht das durch einen starken Schlag auf den Stiel der Stimmgabel zu erzeugende Anschlaggeräusch schon den Reflex auszulösen vermag. Bei der Verwendung von Stimmgabeln zur Prüfung des Reflexes besteht noch eine Fehlerquelle, auf die ich gelegentlich der Untersuchungen blinder Kinder aufmerksam wurde. Bei den Blinden ist nämlich der Lidreflex auf taktilem Wege ungemein leicht zu erzielen; es genügt eine rasche Fingerbewegung in der Nähe des Gesichtes und in der Umgebung des Ohres, um den Lidreflex hervorzurufen. Wenn man den Finger rasch an der Gehörgangs-

[2]) Struyken: Passows Beiträge. Bd. X, H. 4.

[3]) Cemach: Passows Beiträge. Bd. XIV, H. 1 und 2.

Digitized by Google
Original from UNIVERSITY OF CALIFORNIA
Generated on 2019-10-24 16:35 GMT / http://hdl.handle.net/2027/uc1.b3252768
Public Domain in the United States, Google-digitized / http://www.hathitrust.org/access_use#pd-us-google

öffnung vorbeischnellen läßt, so hört man allerdings einen tiefen Ton, etwa dem Subbaß der Orgel vergleichbar; durch diesen wird aber der Reflex sicher nicht erzeugt, sondern durch den taktilen Reiz. Es ist also auch möglich, daß durch die kleine Luftbewegung, welche der die Stimmgabel anschlagende Hammer hervorruft, ein taktiler Lidreflex ausgelöst wird.

Diese beiden Fehlerquellen sind bei Verwendung von Pfeifen zur Reflexprüfung ausgeschaltet (natürlich muß man das Pfeifenmaul vom Gesicht und Ohr des Untersuchten abwenden); und deshalb sind Pfeifen für exakte Untersuchungen geeigneter. Für die Praxis geben aber die Stimmgabeln auch genügend verläßliche Resultate. Manche Personen können den Reflex unterdrücken, was ihnen bei tiefen Tönen leichter gelingt als bei hohen.

Schon bei normal Hörenden zeigte sich der Einfluß der Tonhöhe auf die Reflexauslösung. Mit tieferen Stimmgabeln, der eingestrichenen Oktav, ließ sich bei manchen der Untersuchten nicht immer oder nur mit stärkstem Anschlag und nach längerer Ruhepause der Reflex auslösen. Sicher spielt dabei der Umstand eine große Rolle, daß die tieferen Stimmgabeln (ich verwendete belastete Gabeln) an und für sich einen wenig intensiven Ton geben; neben dem im folgenden angeführten Resultate der Reflexprüfung von Schwerhörigen überzeugte mich aber auch folgender, erst jetzt angestellter Versuch davon, daß die Tonhöhe von großer Bedeutung für die Auslösung des Reflexes ist. Ich versuchte durch gleich starkes Zupfen der leeren Geigenseiten e, a, d, g bei normal Hörenden den Reflex zu erzeugen. Die Intensität der erzeugten Töne war praktisch sicher gleich und doch trat mit e und a der Reflex regelmäßig auf, bei d und g blieb er öfter aus und war erst nach einer Ruhepause wieder vorhanden.

Bei Schwerhörigen (sowohl bei Mittelohr- wie Innenohrschwerhörigkeit) zeigte sich nun, daß mit dem zunehmenden Grade der Schwerhörigkeit die untere Grenze der Tonhöhe, mit welcher der Reflex noch auslösbar war, nach oben rückt, und zwar in der ein- und zweigestrichenen Oktav rasch, in der drei- und viergestrichenen langsamer. Mit $c^4$ ließ sich mit starkem Anschlage selbst bei höchstgradiger Schwerhörigkeit noch der Reflex erzielen.

Ein exaktes Maß, das man positiv für die Bestimmung der Hörfähigkeit verwenden könnte, haben meine Untersuchungen nicht ergeben. Das eine aber scheint mir aus ihnen hervorzugehen, daß Personen, bei welchen bei Beachtung aller Kautelen mit Tönen der eingestrichenen Oktav der Reflex zu erzeugen ist, ein annähernd normales Gehör haben müssen.

Die Stärke des Tones sowie die Entfernung der Tonquelle vom geprüften Ohr sind sicher auch von Bedeutung für die Auslösung des

Digitized by Google
Original from UNIVERSITY OF CALIFORNIA
Generated on 2019-10-24 16:35 GMT / http://hdl.handle.net/2027/uc1.b3252768
Public Domain in the United States, Google-digitized / http://www.hathitrust.org/access_use#pd-us-google

Reflexes. Bei meinen Untersuchungen bemühte ich mich, eine möglichst gleiche Anschlagstärke bei Stimmgabeln, bezw. eine gleiche Anblasstärke bei Pfeifen und eine gleichmäßige Entfernung von 4 bis 5 cm vom Ohr einzuhalten. Um jedoch den Einfluß der Tonstärke auf die Erzeugung des Lidreflexes in quantitativer Weise auszunutzen, wäre es wohl zweckmäßig, sich einer Vorrichtung zu bedienen, welche die Anschlagstärke der Stimmgabeln oder die Anblasstärke der Pfeifen genau reguliert und mißt. Ob auf diesem Wege mit Hilfe des Lidreflexes ein genaueres Maß zur objektiven Beurteilung der Hörweite gefunden werden könnte, müßten weitere Versuche ergeben.

Als beachtenswertes Untersuchungsergebnis möchte ich noch erwähnen, daß bei zwei der untersuchten taubstummen Kinder mit einigen Stimmgabeln der zweigestrichenen Oktav der Reflex auslösbar war, mit den höheren Tönen aber nicht. Diese Kinder hatten auch geringes Sprachgehör. Dieses Untersuchungsresultat stellt die Möglichkeit in Aussicht, bei taubstummen Kindern schon frühzeitig, bevor sie sich noch durch Gesten verständlich machen, den Tonumfang ihres Gehöres bezw. ihre Toninseln festzustellen.

In Anbetracht des Umstandes, daß wir bei allen bisher gebräuchlichen Untersuchungsmethoden des Kochlearis auf Angaben des Patienten angewiesen waren und diese lediglich durch das Trommelfellbild, den Zustand der Tube und in gewissen Fällen durch die Funktionsprüfung des Vestibularis einigermaßen kontrollieren konnten, daß also bisher der Wert unserer Untersuchungsresultate je nach der Intelligenz und dem guten Willen des Untersuchten wechselte, müssen wir jede Methode freudigst begrüßen, welche es uns ermöglicht, uns objektiv einigermaßen ein Bild von der Funktionstüchtigkeit des Kochlearis zu machen.

Der Wert der Methode, wenn sie sich als brauchbar erweist, liegt nicht so sehr darin, daß sie uns den Nachweis der Simulation erleichtert, er beruht vielmehr darauf, daß wir durch sie ein objektives Untersuchungsresultat erhalten und daß wir mit ihr auch bei Kindern und unintelligenten Personen uns wenigstens einigermaßen über den Zustand des Kochlearis orientieren können. Von besonderem Wert erscheint es mir, daß wir mit ihrer Hilfe nun auch bei taubstummen Kindern schon frühzeitig Hörreste konstatieren und diese früher als bisher der Übung zuführen können.

---

Digitized by Google
Original from UNIVERSITY OF CALIFORNIA
Generated on 2019-10-24 16:35 GMT / http://hdl.handle.net/2027/uc1.b3252768
Public Domain in the United States, Google-digitized / http://www.hathitrust.org/access_use#pd-us-google

# Vereinsberichte.

## Österreichische otologische Gesellschaft.

**Sitzung vom 26. April 1920.**

Vorsitz; B. Gomperz.
Schriftführer: E. Urbantschitsch.

I. Ernst Urbantschitsch: **Linksseitiger Schläfelappenabszeß mit Verlust der Kenntnis der lateinischen Sprache.**

Fritz Sch., 14 Jahre alt, Schüler der IV. Gymnasialklasse.

Anamnese: Im Dezember 1919 (vor Weihnachten) Ohrenstechen und etwas Otorrhoe rechts durch etwa 14 Tage. Anfangs Februar 1920 trat auch links eine eitrige Mittelohrentzündung auf. Im Anfang der Otorrhoe bestanden nur ganz geringe Schmerzen, die aber ab 7. März an Intensität wesentlich zunahmen, so daß Pat. nachts vor Schmerzen nicht mehr schlafen konnte. Kopfschmerzen, besonders in der linken Stirngegend, hauptsächlich abends durch einige Stunden. Keine Übelkeiten, kein Erbrechen, kein Schwindel. Seit Jänner klagt Pat., daß ihm das Denken schwer falle; seit dieser Zeit Fortgang in der Schule schlechter („Mahnung" bei der Zensur, obgleich Pat. früher kein schlechter Schüler war).

Ohrenbefund: Rechts Trommelfell eingezogen. Links Gehörgang teilweise mit Eiter erfüllt, Senkung der oberen Gehörgangswand, Trommelfell gerötet und geschwollen, im hinteren oberen Quadranten vorgewölbt, sonst ohne Details. Warzenfortsatz nicht ödematös, ausgesprochen druckempfindlich.

Operation (Aufmeißelung des Warzenfortsatzes) am 14. III.: Warzenfortsatz von pneumatischer Struktur, Zellen mit freiem Eiter erfüllt. Antrum sehr klein. Dura der mittleren Schädelgrube an bohnengroßer Stelle hochgradig verändert; Duralfistel, aus der etwas seröseitriges Sekret kommt (kleiner Subduralabszeß). Inzision. Gleichzeitig größere Operation am rechten Unterschenkel (wegen traumatischer Osteomyelitis seit 2 Jahren).

Verlauf: 15. bis 19. III. Bis auf subfebrile Temperaturen (um 37·5) nichts Besonderes.

20. III. 1. Verbandwechsel. Kein freier Eiter. Entfernung der Klammern, in ihrem Bereiche Heilung per prim.

21. III. Leichte aphasische Erscheinungen, nur bei genauer Prüfung daraufhin erkenntlich: die gewöhnlichen Gegenstände kann Pat. anstandslos richtig bezeichnen (Uhr, Messer, Hand usw.), hingegen entfallen ihm einzelne Benennungen, wie Lavoir, Uhrzeiger, Krug u. dgl.

22. III. Zeitweise etwas Kopfschmerzen, doch nicht starke, einmal Erbrechen. Puls um 60, fast ganz äqual.

23. III. Anfallsweise (za. 5 Min.) wird Pat. ganz rot im Gesicht und ist geistesabwesend. Kopfschmerzen kaum nennenswert; leichte Eingenommenheit, keine Übelkeiten, kein Erbrechen, Appetit sehr gut.

Generated on 2019-10-24 16:35 GMT / http://hdl.handle.net/2027/uc1.b3252768
Public Domain in the United States, Google-digitized / http://www.hathitrust.org/access_use#pd-us-google
Digitized by Google
Original from UNIVERSITY OF CALIFORNIA

24. III. Unverändert. Wegen der verhältnismäßig geringgradigen Symptome trotz Feststellung der Diagnose „Schläfelappenabszeß" Zuwarten mit der Operation (zwecks Reifung).

25. bis 27. III. Status idem.

28. III. Operation: Breite Freilegung der Dura über dem Tegmen antri, wo die Dura die größte Veränderung zeigte. Inzision der Dura und Hirninzision. Entleerung eines großen Schläfelappenabszesses. Jodoformdochttamponade des Abszesses und der Wundhöhle.

Bakteriologischer Befund (Dr. Urban und Hellmann): Im Strichpräparat gram positive Diplokokken, keine säurefesten Bazillen. Kulturell mäßig zahlreiche durchscheinende Kolonien aus gram positiven Kettenkokken.

Verlauf: 29. III. Leichte Benommenheit, einmal Erbrechen.

30. III. Verbandwechsel: Ziemlich viel Eiter im Abszeß. Allgemeinbefinden besser, kein Erbrechen.

31. III. Zunehmendes Wohlbefinden.

1. bis 6. IV. Sehr starke Eiterung aus dem Abszeß. Nach Entnahme des Dochtes rinnt der Eiter in solcher Menge und so rasch heraus, daß er nicht rasch genug aufgefangen werden kann.

8. IV. Trotz reichlichen Eiters keine Tamponade des Abszeßeinganges mehr.

9. IV. Lüftung des Abszeßeinganges. Kein Abfluß von Eiter mehr.

10. IV. Nur mehr lockere Tamponade der Mastoidwunde; der Abszeß selbst bleibt unberührt.

11. Anhaltendes Wohlbefinden. Temperatur seit 6. IV. stets unter 37. Aphasische Erscheinungen in der gleichen Weise wie früher, daß die gangbaren Gegenstände alle benannt werden können, einzelne, nicht alltägliche Namen aber entfallen. Hingegen ist die Kenntnis von Latein so gut wie aus dem Gedächtnis ausgelöscht. So weiß Pat. die einfachsten Vokabel nicht mehr (mensa, rosa, herba, sunt), er kann die einfachsten grammatikalischen Bildungen nicht mehr (Plural von rosa, est u. dgl.), ja, er weiß nicht einmal mehr, was „Plural" ist. Allgemeinbefinden sehr gut. Puls 96. Aus dem Sanatorium entlassen.

21. IV. Mastoidwunde durch gesunde Granulationen geschlossen, Paukenhöhle noch etwas eiternd. Lapissalbenverband. Unkenntnis von Latein fast im gleichen anhaltend; immerhin fallen Pat. mitunter einzelne lateinische Wörter ein.

Epikrise. Der Fall bot anfangs insoferne einige Schwierigkeiten, als zwar die Diagnose sicher stand, die gering ausgeprägten Symptome (nur zeitweilig auftretende, geringe Eingenommenheit des Kopfes, keine ausgesprochenen Kopfschmerzen, isoliertes Erbrechen, geringe aphasische Erscheinungen, mäßige Pulsverlangsamung) aber ein Zuwarten „mit dem Messer in der Hand", zwecks „Reifung" des Abszesses, wünschenswert

Generated on 2019-10-24 16:35 GMT / http://hdl.handle.net/2027/uc1.b3252768
Public Domain in the United States, Google-digitized / http://www.hathitrust.org/access_use#pd-us-google
Digitized by Google
Original from UNIVERSITY OF CALIFORNIA

erscheinen ließen. Ungewöhnlich waren die in den letzten Tagen meist einmal im Tag auftretenden „Anfälle“ von Rötung des Gesichtes und Geistesabwesenheit durch etwa 5 Minuten, das einzige Symptom, das der Umgebung auffiel. Bei der Operation wurde ein großer Schläfelappenabszeß gefunden. Vielleicht hängen die verhältnismäßig gering ausgeprägten zerebralen Symptome mit der Lokalisation über dem Tegmen antri zusammen, während wir Schläfelappenabszesse in der Regel weiter nach hinten lokalisiert finden. Besonders bemerkenswert ist in dem Fall aber, daß sich die Ausfallserscheinungen besonders für Latein geltend gemacht haben, das wie aus dem Gedächtnis weggewischt erscheint, trotzdem Pat. sich schon im 4. Jahr damit beschäftigt. Es wird interessant sein, zu verfolgen, ob und in welchem Zeitmaße diese Erinnerung wiederkehren wird.

II. S. Gatscher: **Mißbildung beider Ohrmuscheln, Polydaktylie an den Händen, Syndaktylie an den Füßen.**

Mit der Vorstellung dieses 14jährigen Knaben, der auch sonst degenerative Anzeichen (psychisch) aufweist, möchte ich Ihnen ein Beispiel vorführen, wie die einem Organismus anscheinend innewohnende Mißbildungstendenz morphologisch zum Ausdruck kommt. Die Besprechung ist ganz kurz gedacht und soll sich heute noch nicht auf eine genaue Angabe des otologischen Befundes erstrecken, da die diesbezügliche Untersuchung noch nicht abgeschlossen ist.

Wie die Herren sehen, sind beide Ohrmuscheln in ihrem Relief hypoplastisch, besonders aber fällt eine starke Abwärtskrümmung des Helix superior auf, die der Katzenform der Ohrmuschel, wie sie als Mißbildungstypus beschrieben ist, gleichkommt. Außerdem findet sich an der Radialseite jedes Zeigefingers ein kleiner, zu einem rudimentären Finger ausgebildeter Seitensproß und eine rechtwinkelige Ankylose (ebenfalls kongenital) des Interphalangealgelenkes der Daumen. Die dritte und vierte Zehe jedes Fußes sind zusammengeschmolzen.

Es besteht demnach an drei Körperteilen: Ohrmuschel, Hand und Fuß eine Bildungsanomalie, u. zw. symmetrisch auf beiden Körperseiten.

Diskussion.

E. Urbantschitsch: Ich habe in der N.-ö. Landes-Taubstummenanstalt Wr.-Neustadt einen ähnlichen Fall gesehen, in dem Syndaktylie und Polydaktylie des Fußes, die zwar nicht symmetrisch waren, neben Taubstummheit bestanden. (Demonstration am Kongreß der Deutschen otologischen Gesellschaft zu Dresden.) Solche Abnormitäten sind bei der Beurteilung der Ätiologie von Bedeutung (hereditär-degenerative Taubstummheit).

Gatscher: Mein Fall ist auch vom ätiologischen Standpunkt interessant, aber ich bin mit der diesbezüglichen Untersuchung noch nicht fertig.

Digitized by Google
Original from UNIVERSITY OF CALIFORNIA
Generated on 2019-10-24 16:35 GMT / http://hdl.handle.net/2027/uc1.b3252768
Public Domain in the United States, Google-digitized / http://www.hathitrust.org/access_use#pd-us-google

III. R. Leidler: **Persistenter Nystagmus II. Grades bei einseitiger Zerstörung eines Ohres nach Meningitis epidemica.**

20jähriger Mann, ledig, Handelsakademiker aus Wien, Aufnahme in die Heilanstalt Maria-Theresien-Schlössel (Vorstand Prof. Redlich) am 5. III. 1920.

Aus der Anamnese: Vor $7^1/_2$ Jahren erkrankte Pat. an Gehirnhautentzündung und lag wegen dieser Erkrankung 2 Monate lang im Kinderspital. Daselbst wurde er 12 bis 15 mal lumbalpunktiert. Nach seiner Entlassung aus dem Spitale lange Zeit Unsicherheit beim Gehen, anfangs auch Schwindel, den er jedoch nicht beschreiben kann. Er konnte nur mit Hilfe eines Stockes gehen. Die Gehfähigkeit besserte sich allmälig. Seit der Erkrankung Taubheit am rechten Ohre.

Seit 1918 Verschlechterung des Gehvermögens. Der Pat. begann das rechte Bein nachzuschleifen, fühlte eine Mattigkeit in demselben, stolperte oft, so daß er wieder beim Gehen einen Stock benutzte. Seit $^1/_2$ Jahre öfter unwillkürliches Zucken im rechten Bein. Seit $1^1/_2$ Jahren muß er beim Urinieren stärker pressen. Derzeit kein Schwindel, keine Kopfschmerzen.

Status praesens: Kleines, schwächliches Individuum. Hirnnerven normal. Nystagmus siehe unten. Ausgesprochene Kyphose mit Skoliose. Obere Extremitäten. Außer Spur Intentionstremor bei Finger-Nasenversuch 0. Reflex r. $>$ l. B. D. R. beiderseits 0. Cr. R. l. $+$, r. 0. Untere Extremitäten. Passive Beweglichkeit in vollem Umfange möglich, Spasmen r. sehr deutlich, l. gering. Aktive Bewegungen in allen Gelenken möglich, Zehenbewegungen r. verlangsamt. Kraft r. $<$ l. P. S. R. sehr lebhaft, klonisch. A. S. R. sehr lebhaft, r. $>$ l., r. Fußklonus, l. angedeutet. Babinski beiderseits pos., Oppenheim ebenfalls, Mendel-Bechterew $+$ r. $>$ l. Gang hemiplegisch, Pat. schleift mit dem r. Bein am Boden. Bei Romberg etwas Schwanken.

Sensibilität. Entsprechend $c_3$ und $c_4$ (Schulter und Brust rechts) sowie an der Seiten- und Hinterfläche der rechten unteren und teilweise auch der linken unteren Extremitäten, leichte Hypästhesie und Hypalgesie sowie Störung der Thermosensibilität (für warm). Keine Störung der Tiefensensibilität. Augenhintergrund normal. Wassermann und Liquorbefund negativ.

Ohrenbefund (Dr. Leidler): Trommelfell rechts etwas atrophisch, links annähernd normal. Rechts komplette Taubheit, links v. $+$ 10 *m* und normaler Stimmgabelbefund. Spontaner Nystagmus: Sehr grobschlägiger horizontaler Nystagmus nach links II. Grades, nach rechts I. Grades. Kalorische Prüfung: Rechtes Ohr unerregbar (für kaltes Wasser); auch klinisch. Links nach zirka 100 $cm^3$ Wasser von $12^0$ starker Nystagmus nach rechts, welcher den

Digitized by Google
Original from UNIVERSITY OF CALIFORNIA
Generated on 2019-10-24 16:35 GMT / http://hdl.handle.net/2027/uc1.b3252768
Public Domain in the United States, Google-digitized / http://www.hathitrust.org/access_use#pd-us-google

spontanen Nystagmus vollkommen verdrängt. Schwindel und Vorbeizeigen daselbst typisch. Zeigeversuch normal.

Es handelt sich hier um einen Fall von scheinbar progredienten vorwiegend rechtsseitigen motorischen und sensiblen Lähmungserscheinungen der unteren Extremitäten nach Meningoencephalitis epidemica vor 7 Jahren. Gleichzeitig besteht rechtsseitige Taubheit und Unerregbarkeit des Ohres bei konstant fortbestehendem spontanen Nystagmus horizontal II. Grades nach links und I. Grades nach rechts, ohne Schwindel und vestibuläre Gleichgewichtsstörungen. Über den Charakter der Erkrankung ist nichts Sicheres auszusagen. Es könnte sich um einen chronisch enzephalitischen Prozeß handeln oder um einen Hydrocephalus chron. int. Jedenfalls scheint der Nystagmus mit der ursprünglichen, offenbar durch die basale Eiterung verursachten Zerstörung des rechten Oktavus nicht in unmittelbarem Zusammenhange zu stehen, sondern von dem derzeit bestehenden chronischen Prozeß abzuhängen. Dafür spricht seine Konstanz, seine Stärke, seine lange Dauer und der vollkommene Mangel an Schwindel und Gleichgewichtsstörungen. Eine genaue Lokalisierung des Prozesses ist derzeit nicht möglich.

Diskussion.

O. Beck: Ich glaube, daß der Leidlersche Fall auch nach einer anderen Richtung hin bemerkenswert ist, nämlich die Einseitigkeit der Ohraffektion bzw. die Ausschaltung von Kochlear- und Vestibularapparat einer Seite nach Zerebrospinalmeningitis, die in der Regel doppelseitige Affektionen macht. Soweit ich mich erinnere, sind in dieser Gesellschaft nur zwei Fälle von einseitiger Affektion nach Zerebrospinalmeningitis vorgestellt worden. Der eine Fall von Neumann, an den sich eine längere Diskussion angeschlossen hat, und ein zweiter Fall von mir, den ich im Garnisonsspital beobachtet habe.

IV. R. Leidler: **Isolierte akute Erkrankung im Vestibularisgebiet einer Seite mit Nystagmus II. Grades nach links, Schwindel und Erbrechen bei unverändertem Gehör und normaler Erregbarkeit beider Labyrinthe.**

30jähr. Frau, Schneiderin aus Wien. Aufnahme ins Erzh. Sophienspital (Vorstand Prof. Jagić) am 11. III. 1920.

Anamnese. Vor 4 Tagen bekam Pat. plötzlich aus bestem Wohlbefinden während der Arbeit einen Schwindelanfall, so daß sie die Arbeit unterbrechen, nach Hause gehen und sich niederlegen mußte. Sie schlief in der Nacht, mußte aber zweimal erbrechen. Am nächsten Morgen wollte sie trotz des Schwindels ins Geschäft gehen, mußte aber wieder erbrechen und sich niederlegen. Beim Liegen Besserung des Schwindels. Während des Schwindels dreht sich alles nach rechts; den Kopf hält sie ebenfalls nach rechts gewendet, da sie sich dann sicherer fühlt. Wenn sie beide Augen zu Boden gesenkt hält, kann sie gut gehen, beim Blick geradeaus

Digitized by Google
Original from UNIVERSITY OF CALIFORNIA
Generated on 2019-10-24 16:35 GMT / http://hdl.handle.net/2027/uc1.b3252768
Public Domain in the United States, Google-digitized / http://www.hathitrust.org/access_use#pd-us-google

bekommt sie Flimmern vor den Augen und Schwindel. Kopfschmerzen bestehen nicht. Früher nie Schwindel. Gestern hartnäckiger Singultus. Keine Gehörverschlechterung, kein Ohrensausen.

Status praesens. Interner Befund normal. Temperatur normal. Augenhintergrund normal. Wassermann negativ.

Nervenbefund (Doz. Schacherl): Außer geringer Parese des VI., anscheinend beiderseits (r. > l.), normaler Befund.

Diagnose: Encephalitis pontis et cerebelli, unbekannte Ätiologie.

Ohrenbefund (R. Leidler): rechtes Trommelfell getrübt, links kleine, trockene, zentrale Perforation des Trommelfelles. v = r. 10 *m*, l. 6 *m*. Rinne r. normal, l. positiv mit verlängerter Knochenltg. $c_4$ beiderseits normal. Nystagmus: Beim Blick geradeaus horizontal nach l., welcher sich beim Blick nach l. verstärkt. Beim Blick nach r. horizontal nach r.; beim Blick nach oben horizontal nach l., ebenso beim Blick nach unten. Romberg: Fallen zur Seite der langsamen Komponente des spontanen Nystagmus; typisch auch bei Kopfbewegungen. Gang sehr breitspurig, schwankend, jedoch stets entgegengesetzt zum Nystagmus nach l. Zeigeversuch normal. Kalorische Reaktion (12° Wasser) r. prompt. Der spontane Nystagmus wird wesentlich verstärkt. Typisches Vorbeizeigen. Links wurde wegen der Perforation nicht ausgespritzt. Drehversuch beiderseits prompte Reaktion (zirka 20″ beiderseits Nystagmus, dann Übergang in den spontanen).

Lumbalpunktion: Liquor unter erhöhtem Druck. Goldsol negativ. Wassermann negativ. Zellen nicht vermehrt.

Dekursus. In den ersten Tagen des Spitalsaufenthaltes verschlechtert sich der Zustand der Pat. noch wesentlich. Es treten heftige Kopfschmerzen im Hinterhaupt, konstanter Schwindel und häufiges Erbrechen hinzu. Pat. muß konstant das Bett hüten. Vom 27. III. angefangen allmähliches Abklingen der Erscheinungen.

7. IV. Pat. verläßt wesentlich gebessert das Spital.

Es besteht noch leichter Schwindel bei raschen Kopfbewegungen. Keine Kopfschmerzen. Kein Erbrechen. Nystagmus I. Grades nach beiden Seiten, mehr nach links.

Epikrise. Bei diesem Fall handelt es sich um eine ganz isolierte akute Erkrankung im Vestibularisgebiet einer Seite. Welche Seite ergriffen ist, hängt ganz davon ab, ob man die Erkrankung im peripheren Teil (Nerv oder Labyrinth) oder im zentralen Teil (Medulla, Pons) lokalisiert. Im ersten Falle wäre die rechte, im letzteren Falle die linke Seite wahrscheinlicher. Eine sichere Diagnose sowie Ätiologie ist nicht möglich. Gegen den peripheren Sitz spricht die normale Erregbarkeit und das Fehlen der Kochlearisaffektion, gegen den zentralen der Mangel jeglicher sonstiger Herdsymptome (außer den Kopfschmerzen). Die neurologische Diagnose: Encephalitis pontis et cerebelli kann ich nur im ersten Falle als berechtigt, wenn auch nicht als sicher anerkennen. Für eine

Digitized by Google
Original from UNIVERSITY OF CALIFORNIA
Generated on 2019-10-24 16:35 GMT / http://hdl.handle.net/2027/uc1.b3252768
Public Domain in the United States, Google-digitized / http://www.hathitrust.org/access_use#pd-us-google

Erkrankung des Zerebellums spricht gar kein Symptom. Die Gangstörungen und übrigen Störungen des Gleichgewichtes waren typisch und rein vestibulär.

Diskussion.

G. Bondy: Das Freibleiben des Kochlearis muß nicht gerade gegen die Annahme eines peripheren Herdes sprechen, wie dies ein Fall von Neuritis N. vestibularis zeigt, den Ruttin hier demonstriert hat.

S. Toch: Ich habe in letzter Zeit im Ambulatorium des Rudolfspitals einen jungen Mann untersucht, der ein Krankheitsbild bot, das sich mit dem geschilderten fast zur Gänze deckte. Der 20jähr. Pat. gab anamnestisch an, daß er während einer Kinovorstellung unter heftigem Schwindel und Brechreiz plötzlich zusammenstürzte und auch nachher so schwindlig war, daß er nicht mehr selbst gehen konnte und von seinen Freunden nach Hause getragen werden mußte. Der zu Rate gezogene Arzt bezog die geschilderten Beschwerden anfänglich auf eine Gastritis, doch war in den nächsten Tagen durch keinerlei Medikation eine Besserung des Zustandes zu erzielen. Der Pat. mußte strengste Bettruhe einhalten, da sich bei der geringsten Bewegung des Kopfes sofort wieder erhöhter Brechreiz einstellte. Nach einigen Tagen wurde der Mann zu uns gebracht, weil wegen des bestehenden Nystagmus ein Zusammenhang des Leidens mit dem Ohre angenommen wurde. Es bestand zur Zeit unserer Untersuchung, die zirka 10 Tage nach dem ersten Auftreten der Beschwerden stattfand, noch ein zweitgradiger, horizontal-rotatorischer Nystagmus nach links mit entsprechender labyrinthärer Fallneigung und Gangabweichung. Das Trommelfell war beiderseits normal, ebenso das Hörvermögen. Dagegen war eine deutliche Herabsetzung der kalorischen Reaktion auf der rechten Seite nachweisbar. Der Kranke wurde aufgenommen und Jodkali verordnet. Nach wenigen Tagen ließen die subjektiven Beschwerden nach und zugleich nahm auch der Spontannystagmus allmählich ab, so daß der Pat. schließlich wieder vollkommen arbeitsfähig aus der Behandlung entlassen werden konnte.

Auch hier war anfangs die Ätiologie des Leidens zweifelhaft, da sich weder für Lues, noch für eine sonstige Blut- oder Stoffwechselerkrankung Anhaltspunkte fanden. Dagegen gab der Pat. auf ausdrückliches, diesbezügliches Befragen an, daß er einige Tage vor dem geschilderten Anfall an Schnupfen und leichten Halsbeschwerden laborierte und sich matt und abgespannt fühlte. Man wird wohl nicht fehl gehen, wenn man die geschilderten Beschwerden auf eine Grippeaffektion, die damals sehr grassierte, zurückführt und damit auch die Vestibularisschädigung, die toxischer Natur sein dürfte, in Zusammenhang bringt. Es macht den Eindruck, als ob das noch bisher unbekannte Grippevirus ähnlich wie die Spirochaeta pallida eine erhöhte Affinität zu dem sonst resistenten Vestibularis aufweise, wofür auch die von Fischer und Bitorff mitgeteilten Fälle, die sonst wohl sehr selten zur Beobachtung kommen, sprechen.

Digitized by Google
Original from UNIVERSITY OF CALIFORNIA
Generated on 2019-10-24 16:36 GMT / http://hdl.handle.net/2027/uc1.b3252768
Public Domain in the United States, Google-digitized / http://www.hathitrust.org/access_use#pd-us-google

V. S. Toch: **Pneumokokkenotitis nach Grippe.**

Der 24jähr. Pat. kam vor zirka 3 Monaten in das Ohrenambulatorium des Rudolfsspitals mit der Angabe, daß sich bei ihm nach einer vor kurzer Zeit durchgemachten leichten Grippe das Hörvermögen, das rechts schon seit längerer Zeit herabgesetzt war, auch auf dem gesunden linken Ohre derart vermindert habe, daß er fast gar nichts mehr höre. Die Untersuchung ergab rechts eine Radikaloperationshöhle (op. 1917) und links ein sehr dichtes, weißes, glanzloses Trommelfell, das eine mäßige radiäre Gefäßinjektion aufwies und im hinteren unteren Quadranten ziemlich stark vorgewölbt war. Das rechte Ohr war trocken, die Höhle in den hinteren Anteilen epidemisiert, in der Promontorialgegend eine scharf vorspringende, leicht eindrückbare, weiße Blase vorhanden. v = a. c., 20 cm. Der Stimmgabelbefund sprach für ein reines Schalleitungshindernis, das statische Labyrinth zeigte normale Erregbarkeit. Die Blase wurde mit der Parazentesennadel eröffnet, das linke Trommelfell parazentesiert und beiderseits ein dickflüssiges, weißes, eitrig-schleimiges Exsudat entleert. Die mikroskopische Untersuchung ergab reichliche Eiterzellen und Diplococcus lanceolatus, der auf der Spezialplatte in Reinkultur aufging. Da die angeschlossene und nach einigen Tagen wiederholte Lufteintreibung eine bedeutende Besserung des Hörvermögens bewirkte und der Pat. auch sonst keinerlei Beschwerden hatte, blieb er gegen unsere Weisung einige Zeit aus der Behandlung aus und kam erst wieder, als sich abermals eine bedeutende Hörverschlechterung eingestellt hatte. Während rechts nur mehr eine mäßige Rötung und Auflockerung in der Promontorialgegend zu erkennen war, zeigte das Trommelfell links eine hochgradige Retraktion mit Fixation des Hammergriffes, der erst durch mehrmaligen kräftigen Katheterismus etwas zu mobilisieren war. Es wurde durch die Behandlung wohl eine Besserung des Hörvermögens erzielt, jedoch war der Erfolg immer nur ein vorübergehender.

Außer in diesem Falle konnten wir noch in weiteren 10 Fällen, bei denen sich so wie hier im Anschlusse an Grippe ohne geringste Schmerzen eine hochgradige Schwerhörigkeit einstellte und bei denen das partiell vorgewölbte, auffallend dichte, weiße Trommelfell nur eine mäßige radiäre Gefäßinjektion aufwies, in dem durch Parazentese und Lufteintreibung entleerten, sehr dickflüssigen, eitrigen Exsudate den Diploc. lanceolat. in Reinkultur nachweisen.

In einem sehr interessanten Falle, dessen genaue Mitteilung an anderer Stelle erfolgt, wurde erst durch den Ohrbefund die anfänglich unklare Ätiologie des Leidens klargestellt und durch entsprechende Behandlung (Pneumokokkenserum) nicht nur das Ohrleiden, sondern auch der schwere Allgemeinzustand in eklatanter Weise günstig beeinflußt.

Während die geschilderte Mittelohraffektion im allgemeinen einen sehr milden Verlauf zeigt, indem schon nach einigen Tagen die Sekretion sistiert (nur bei zwei Graviden war der Verlauf ein protrahierter), beansprucht diese Otitis dadurch ein erhöhtes praktisches Interesse, daß

Digitized by Google
Original from UNIVERSITY OF CALIFORNIA
Generated on 2019-10-24 16:36 GMT / http://hdl.handle.net/2027/uc1.b3252768
Public Domain in the United States, Google-digitized / http://www.hathitrust.org/access_use#pd-us-google

sie ziemlich symptomlos ab und zu zu schweren, lebensgefährlichen Komplikationen führt. Es hat schon Leutert darauf hingewiesen, daß bei der Pneumokokkenotitis die Trommelfellerscheinungen geringer sind als sonst bei der akuten Otitis und die Krankheitserscheinungen im Mittelohr rasch abklingen, während sich verhältnismäßig häufig dessenungeachtet diese Extraduralabszesse etablieren. Netter hat einen Fall von tödlich verlaufener otogenen Pneumokokkenmeningitis veröffentlicht, bei welcher das Trommelfell unperforiert war. Wir haben vor ganz kurzer Zeit einen analogen Fall beobachtet, bei welchem sich im Anschlusse an eine Pneumokokkenotitis, die sich nach leichter Grippe einstellte und die derart geringe Beschwerden verursachte, daß der Pat. noch 4 Tage vor dem Exitus seiner Beschäftigung nachgehen konnte, ohne Trommelfellperforation eine foudroyant verlaufende Meningitis entwickelte, die von einem tiefen Extraduralabszeß der mittleren Schädelgrube ihren Ausgang nahm.

VI. O. Beck: **Ausgebreitete Sinusthrombose bei schwerer offener Lungenphthise.**

Der 21jähr. Monteur R. M. war bis September 1917 angeblich gesund. Um diese Zeit erkrankte er an Lungen- und Rippenfellentzündung, die bis April 1918 dauerte. August 1918 neuerlich mit Brustschmerzen erkrankt, seit dieser Zeit wegen offener Phthise im Militärspital Meidling (Bazillen angeblich noch im Februar 1920 im Sputum nachweisbar). September 1919 wurde wegen Schwerhörigkeit das rechte Ohr ausgespült, einige Tage darauf begann das Ohr zu fließen und fließt seither fast ununterbrochen. Das Ohr wurde mit Ausspritzung behandelt. Der Zustand blieb ziemlich gleich bis vor drei Tagen, wo sich starkes Stechen, rechtsseitiger Stirn- und Schläfekopfschmerz und Schwindel einstellte. Temperatur war noch bis vor zwei Tagen (16. III. 1920) subfebril, wo er Nachmittag 37·5° maß.

Am 17. III. Schmerzen hinter dem rechten Ohre.

18. III. Früh 40·4°. Gleichzeitig ein heftiger Schüttelfrost. Er wird deshalb sofort auf die Klinik Neumann transferiert. Temperatur bei der Aufnahme (2 Uhr Nachmittag) 39·7, Puls 86. Auf dem Transport zur Klinik Erbrechen. Das linke Ohr war stets gesund. Befund: L. O.: Trommelfell und Gehör normal. R. O.: Warzenfortsatzkonturen normal. Heftiger Schmerz bei Druck in der Antrumgegend. Lymphdrüsenschwellung an der Spitze des Warzenfortsatzes. Hintere, obere Gehörgangswand geringfügig gesenkt. Fötides, eitrig-serös-sanguinolentes Sekret aus der vorderen Trommelfellhälfte. Perforation nicht deutlich sichtbar, Trommelfell gerötet, vorgewölbt, ohne sichtbare Details. Funktionsprüfung: Links normal. R. O.: Konversationssprache mit Lärmapparat ad concham, W ➙ r, R —, $C_1$, $c_4$ +. Kein Schwindel, kein spontaner Nystagmus kein Fistelsymptom, kalorischer Nystagmus auslösbar.

Neurologischer Befund: Babinski und Oppenheim beiderseits positiv, links stärker als rechts. Bauchdecken- und Kremasterreflex beiderseits schwach auslösbar, sonst negativ.

Digitized by Google
Original from UNIVERSITY OF CALIFORNIA
Generated on 2019-10-24 16:36 GMT / http://hdl.handle.net/2027/uc1.b3252768
Public Domain in the United States, Google-digitized / http://www.hathitrust.org/access_use#pd-us-google

Intern: Infiltration beider Oberlappen. Tbc. 40°, Puls 96.

Operation: Großzelliger Warzenfortsatz, der im Sinne eines akuten Nachschubes einer chronischen Mastoiditis verändert ist. Ausführung der Totelaufmeißelung (Prof. Neumann). Im Mittelohr reichlich gequollene Schleimhaut (Polyp?), der Amboß scheint intakt zu sein. Am Tegmen sehr große, eitererfüllte Zellen. Die Dura der mittleren Schädelgrube wird nicht freigelegt. Freipräparierung der starkprominenten, knöchernen Sinusschale, an deren lateralen Seite und speziell gegen die Spitze zu sich große, mit freiem Eiter und Granulationen erfüllte Zellen finden, die die knöcherne Sinusschale umgreifen. Nahe der Spitze an der Oberseite der knöchernen Sinuswand, gegen den Fazialis zu sich erstreckend, mehrere eitrige Zellen, die die knöcherne Sinuswand perforieren. Resektion der lateralen Spitze des Warzenfortsatzes. Bei Eröffnung der knöchernen Sinusschale pulsierender Eiter, Freilegung des Sinus von nahe dem Bulbus bis zirka 6 *cm* oberhalb des oberen Sinusknies. Vollkommen normale Sinuswand wird torkularwärts nicht erreicht. Nahe dem unteren Sinusknie ist die Wand nekrotisch verfärbt und am stärksten verändert. Inzision des Sinus spricht für Thrombose.

Unterbindung der Vena jugul. interna (Beck) unterhalb der Einmündung der Vena facialis communis, die ebenfalls ligiert wird. Das obere Jugularisstück ist nicht bluthaltig. Schlitzung des Sinus im freigelegten Stück, Exzision der lateralen Sinuswand und Entfernung eines zirka 5 *cm* langen, frischen, roten Thrombus. Vom oberen Ende Blutung im vollen Strahl, vom Bulbus, in den ein Jodoformstreifchen eingeführt wird, keine Blutung.

Bakteriologischer Befund: Thrombus steril, Blut aus der Armvene steril.

31. III. Verbandwechsel, Wunde auffallend trocken, wenig Sekretion, aus dem Bulbus kein Blut. Nach Schlitzung des oberen Jugularisstumpfes kein Blut, Durchspülung gelingt nicht.

23. III.: 9 Uhr Früh Schüttelfrost, 40° Temperatur. Durchspülung gelingt nicht, aus dem Bulbus können kleinste Thrombenmassen aspiriert werden. Bei geringer Lüftung des Tampons am oberen abgedämmten Sinusende Blutung.

26. III.: Zweimal Blut im Sputum. Die Jugularis hat sich etwas zurückgezogen, jedoch gelingt die Durchspülung von der Jugularis aus.

30. III.: Schüttelfrost, Temperatur 40·1°. Jugularis nicht auffindbar. Oberes Sinusende blutet.

1. IV.: Temperatur 39°. Verbandwechsel in leichter Narkose. Erweiterung des Halsschnittes nach oben (Beck). Jugularisstumpf retrahiert, in Granulationen eingebettet. Er wird freipräpariert. Durchspülung gelingt ohne Schwierigkeit. Bulbus leer. Oberes Sinusende blutet, jedoch erst nach Entfernung eines verfärbten Thrombus.

6. IV.: Wegen neuerlicher hoher Temperaturen weitere Freilegung des Sinus (Beck) gegen das Torkular zu, bis vollkommen normale Sinuswand knapp vor dem Torkular erreicht wird. Inzision des Sinus im frei-

Digitized by Google
Original from UNIVERSITY OF CALIFORNIA
Generated on 2019-10-24 16:36 GMT / http://hdl.handle.net/2027/uc1.b3252768
Public Domain in the United States, Google-digitized / http://www.hathitrust.org/access_use#pd-us-google

gelegten Stück. Volle Blutung, Tamponade. Durchspülung des Bulbus gelingt leicht. Wunde wenig sezernierend.

Seither allmähliche Entfieberung, Pat. zeigt subfebrile Temperaturen.

Augenbefund 24. III.: R. A. Papille rötlich gefärbt, temporal blässer. Die Papille als Ganzes unscharft begrenzt, die Venen rechts etwas erweitert, doch liegt die stärkere Füllung noch innerhalb der physiologischen Grenzen. An den Arterien nichts Auffallendes. L. A. Papille ziemlich blaß, scharf begrenzt, temporal etwas blässer, deutlich begrenzte physiologische Exkavation. Die Venen nicht so stark wie rechts gefüllt. Übriger Fundus wie rechts, gleichmäßig braunrot.

Ich habe mir erlaubt, diesen Fall aus mehreren Gründen vorzustellen: Als der Pat. in die Klinik gebracht wurde und vom Kriegsspital gleichzeitig mitgeteilt wurde, daß es sich um eine beiderseitige schwere offene Lungentuberkulose handle, die mit Tuberkulininjektionen behandelt wurde, kam vor allem eine miliare Tuberkulose in Differentialdiagnose. Abgesehen davon, daß der Gesamteindruck des Kranken nicht dafür sprach, bestand am rechten Ohr ein akuter Nachschub einer chronischen Mittelohreiterung und diesem Umstand legen wir an der Klinik dann große Bedeutung bei, wenn es sich um die Entscheidung handelt, ob irgendeine otogene Komplikation besteht oder ein durch ein internes Leiden hervorgerufener Krankheitszustand. Die Senkung der Gehörgangswand war sehr gering und die Lymphdrüsenschwellung am Warzenfortsatz verschleierte die diagnostische Wertung des Druckschmerzes am Processus mastoideus. Wir haben uns auf Grund der akuten Exazerbation für eine Sinusthrombose entschieden und sind auch nach dieser Richtung hin den Fall angegangen. Ferner ist die Größe des Thrombus bei dem relativ jungen Prozeß bemerkenswert. Der Kranke wurde sicher nicht später als 24 Stunden nach der ersten hohen Temperatursteigerung operiert und trotzdem fand sich ein zirka 5 *cm* langer frischer roter Thrombus. Diesen Umstand muß man mit der herabgesetzten Widerstandsfähigkeit seines Organismus, also mit der Allgemeinerkrankung des Pat. in Zusammenhang bringen. Die histologische Untersuchung der während der Operation entfernten Mittelohrschleimhaut hat eine Riesenzellentuberkulose ergeben. Die Untersuchung der exzidierten Sinuswand zeigte keinerlei Anhaltspunkte für Tuberkulose. Außerdem zeigt dieser Fall, daß auch eine so schwere Lungentuberkulose keine Kontraindikation für ein operatives Eingreifen bei einer otogenen Komplikation abgeben soll und daß auch schwere Phthisen derartige große Eingriffe relativ gut vertragen.

Der Kranke hat sich in der letzten Zeit trotz der nicht gerade erstklassigen Kost bedeutend erholt und zeigt keine höheren durch seine Phthise bedingten Temperaturen als vor der Operation.

(Schluß folgt.)

---



Digitized by Google
Original from UNIVERSITY OF CALIFORNIA
Generated on 2019-10-24 16:36 GMT / http://hdl.handle.net/2027/uc1.b3252768
Public Domain in the United States, Google-digitized / http://www.hathitrust.org/access_use#pd-us-google

# Bücherbesprechungen.

**Pathologische Anatomie und Physiologie der mittelohrentspringenden Labyrinthentzündungen als Grundlage der Klinik zugleich eine kurze Klinik dieser Erkrankungen.** Von Dr. Johann Zange, a. o. Professor für Ohren-, Nasen- und Kehlkopfkrankheiten an der Universität Jena. Mit 8 Tabellen im Text und 58 teils farbigen Abbildungen in Steindruck auf 28 Tafeln. Wiesbaden 1919. Verlag von J. F. Bergmann. (Die Ohrenheilkunde der Gegenwart und ihre Grenzgebiete. Dr. Otto Körner. X. Band.)

Besprochen von Viktor Urbantschitsch.

(Fortsetzung und Schluß zu H. 7.)

Die physiologischen und pathologischen Grundlagen der Funktionsstörungen des inneren Ohres. *A.* Die Funktion des Vestibularapparates und ihre Störungen. Der Vestibularapparat erhält das Körpergleichgewicht in der Ruhe durch tonische Dauerregung, bei Kopf- und Körperbewegungen durch gleichstarke adäquate Bewegungsreize in beiden Labyrinthen. Veränderungen in den gleichstarken Gleichgewichtsimpulsen führen zu Erscheinungen von einer Gleichgewichtsstörung und zu einem Augennystagmus. Der betreffende Reiz geht entweder von dem erkrankten Labyrinth aus und führt in erster Linie zu einem Nystagmus zur erkrankten Seite, oder die Gleichgewichtsstörungen kommen durch das Überwiegen der normalen Erregungen im gesunden Labyrinth zustande, bei einem Nystagmus zur gesunden Seite. Die Erregung der Vestibularnerven erfolgt durch Endolymphbewegungen, die durch Drehung, Kälte- und Wärmeeinwirkungen oder durch Druck sowie Zug auf den Vestibularapparat hervorgerufen wird; auch der galvanische Strom vermag als inadäquater Reiz den Vestibularnerven zu erregen.

Störungen der natürlichen Funktion des Vestibularapparates entstehen entweder durch adäquate krankhafte Reize in Gestalt krankhafter Endolymphbewegungen oder durch inadäquate durch unmittelbar auf die Sinnes- und Nerventeile wirkende Entzündungsgifte. Krankhafte adäquate Reize entstehen durch Einwirkungen von außen auf das innere Ohr, von dem Mittelohr aus, bei vorhandener Labyrinthfistel oder durch innere Reize. Durch eine äußere Einwirkung werden Massenbewegungen oder Verschiebungen der Peri- oder Endolymphe veranlaßt. Krankhaft inadäquate Reize betreffen unmittelbare Erregungen der Sinnes- und Nerventeile, wobei aber Entzündungsgifte von untergeordneter Bedeutung zu sein scheinen. Eine Hemmung der Reizbildung kann auf einem gleichzeitigen Auftreten einander entgegengesetzter krankhafter Endolymphbewegungen beruhen, oder biochemische Veränderungen der Endolymphe, vor allem entzündliche Eiweißausscheidungen vermögen die Reizbildung zu hindern, ferner ist eine Beeinträchtigung der Reizbildung durch Unwegsamkeit des Endolymphraumes möglich.

Die Sinnes- und Nerventeile können geschädigt werden durch Bakterien- und entzündliche Stoffwechselgifte und hydro-

Digitized by Google
Original from UNIVERSITY OF CALIFORNIA
Generated on 2019-10-24 16:36 GMT / http://hdl.handle.net/2027/uc1.b3252768
Public Domain in the United States, Google-digitized / http://www.hathitrust.org/access_use#pd-us-google

statische Drucksteigerung im Labyrinthe. Bei plötzlichem Einsetzen der Zeit- oder Dauerlähmung überwiegt das gesunde Labyrinth mit seinen normalen tonischen Erregungen und es kommt ein Nystagmus zur gesunden Seite. Bei schleichendem Einsetzen der Funktionsaufhebung werden keine Gleichgewichtsstörungen und kein Nystagmus auftreten. Ein solches Ausbleiben von Gleichgewichtsstörungen ist für die tuberkulöse Mittelohrlabyrinthentzündung eigentümlich (Barnick, Herzog). Auch bei umschriebener, vorwiegend wuchernder Labyrinthentzündung gewöhnlicher Art ist eine so langsame Entwicklung der Erkrankung denkbar.

Die Störungen der künstlichen Erregbarkeit des Vestibularapparates, bei kalorischer Prüfung, beim Drehen, bei der Druck- oder Fistelprobe sowie der galvanischen Prüfung äußern sich entweder in eine Über- oder Untererregbarkeit. Erleichterte Zuleitungsverhältnisse für die Endolymphbewegungsantriebe bedingen eine Übererregbarkeit, erschwerte eine Untererregbarkeit. Bei der kalorischen Prüfung kann eine erleichterte Zuleitung durch eine Trommelfellücke und durch eine Labyrinthfistel gegeben sein, eine erschwerte Zuleitung durch entzündliche Schleimhautschwellung oder Verlegung der Mittelohrräume mit Granulationscholesteatommassen oder Eiter. Eine stärkere Durchfeuchtung der Labyrinthkapsel kann die Zuleitung des galvanischen Stromes erleichtern und zu einer galvanischen Übererregbarkeit führen.

Störungen der künstlichen Erregbarkeit durch Reizbildungshemmung entstehen durch entgegengesetzte krankhafte Endolymphbewegungen sowie durch erschwerte Bewegungen infolge biochemischer Veränderungen oder Raumbeschränkung. Die Reizbildungshemmungen bewirken im allgemeinen nur Untererregbarkeit. Den zartesten Endolymphbewegungsantrieb liefert die kalorische Prüfung (Bárány), im abnehmenden Grade die Drehung, die Druckprobe und die galvanische Prüfung. Die kalorische Reaktion kann allein schon durch Reizbildungshemmungen ganz ausgeschaltet werden, nach Herzog bereits durch Eiweißanreicherung der Labyrinthflüssigkeiten. Die Drehreaktion wird dagegen durch biochemische Veränderungen der Endolymphe allein noch nicht völlig aufgehoben. Brünings und Hofer ermöglichten durch Neigen des Kopfes in die für den jeweils zu prüfenden Bogengang günstige Ebene, die Ausschaltung eines oder mehrerer Bogengänge für die kalorische und für die Drehprüfung. Eine Störung der künstlichen Erregbarkeit durch Beeinträchtigung der Reizempfänglichkeit der Sinnes- und Nerventeile findet für kalorische und Drehreize bei geringer Schädigung der Sinnes- und Nervenelemente nicht statt, wohl aber im Verein mit Reizbildungshemmungen. Zum Erlöschen des Fistelsymptomes und zum Schwinden der galvanischen Reaktion scheint die vollständige Vernichtung der Reizempfänglichkeit und der Reizzuleitungsfähigkeit der Sinnes- und Nerventeile nötig zu sein. Nach den Beobachtungen von Uffenorde und von E. Urbantschitsch kann der Nervenstamm selbst nach Zerstörung aller Labyrinthweichteile für den Druckreiz erregbar sein.



Digitized by Google
Original from UNIVERSITY OF CALIFORNIA
Generated on 2019-10-24 16:36 GMT / http://hdl.handle.net/2027/uc1.b3252768
Public Domain in the United States, Google-digitized / http://www.hathitrust.org/access_use#pd-us-google

*B.* Die Störungen der Schneckenfunktion. Die Basilarmembran ist für die Reizaufnahme wichtiger als das Cortische Organ; ach Untergang des Cortischen Organs kann noch ein leidliches Hörvermögen erhalten bleiben (Zange). Daher ist die Aufhebung der Schwingungsfähigkeit der Basilarmembran für den Verlust des Gehörs bedeutungsvoller als eine Schädigung des Cortischen Organs. Krankhafte Erscheinungen des Schneckennerven werden nicht durch krankhafte adäquate Reize, sondern durch unmittelbar auf den Hörnerven wirkende Entzündungsgifte, also durch inadäquate Reize erzeugt. Das bei Labyrinthentzündung auftretende Ohrensausen kann auf einer unmittelbaren Erregung der Hörnervenfasern durch Toxine beruhen und auch nach operativer Zerstörung des ganzen inneren Ohres fortbestehen (E. Urbantschitsch). Nach Neumann kann das Ohrensausen durch eine Degeneration der Ganglienzellen im Nerven hervorgerufen werden. Bei allgemein ausgebreiteter Labyrinthentzündung schwindet das Gehör sturzartig, wobei die Vernichtung des Gehörs in einer von der unteren zur oberen Tongrenze rasch fortschreitenden Einengung des Tongehörs führt (Herzog). Auch die obere Tongrenze pflegt vom Umfange an eingeschränkt zu werden. Schließlich tritt völlige Taubheit für das Sprach- und Tongehör ein. Als Hörstörungsursachen kommen in Betracht: Hemmnisse der Schallwellen zum Endorgan, krankhafte Änderung der Spannung der Basilarmembran und Schädigung der Sinnes- und Nervenelemente durch Entzündungsgifte. Die biochemischen Veränderungen sind auch eine der Ursachen für das Hinaufrücken der unteren Tongrenze (Herzog), das für Schalleitungshindernisse eigentümlich ist. Als mögliche weitere Ursache dafür ist noch eine krankhaft veränderte Spannung der Basilarmembran und ihre Folge zu berücksichtigen (Zange).

### *C.* Labyrinthhautentzündungen und Folgeerkrankungen im Schädel.

I. Der Entzündungsfortschritt in den Schädel auf verschiedenen Wegen. Die Erkrankung des inneren Gehörganges. Die Überleitung der Entzündung aus dem Labyrinth auf den inneren Gehörgang erfolgt nach den Befunden von Zange am häufigsten auf dem Wege der Nerven- und Gefäßgänge im Vestibularapparat und nicht von der Schnecke aus.

Wie Görke und Grünberg gezeigt haben, kann sich die Ansteckung auf einem der beiden Wege in den inneren Gehörgang begeben, aber alsbald auf dem anderen Weg zurück ins Labyrinth dringen. Bei dem inneren Gehörgang kommt in der Hauptsache nur eine eitrige Hörnerven- und Hörnervenscheidenentzündung in Betracht, die in einer akuten und chronischen Form auftreten (Manasse, Zange). Durch die Entzündungsvorgänge kann eine hirnwärts fortschreitende Ansteckung aufgehalten werden. Unter den 228 Labyrinthentzündungen war der innere Gehörgang 134mal miterkrankt, aber nur 37mal, einige ungewisse Fälle eingerechnet, 52mal hatte sich eine Folgekrankheit eingestellt. Die Abgrenzung der Entzündung

Digitized by Google
Original from UNIVERSITY OF CALIFORNIA
Generated on 2019-10-24 16:36 GMT / http://hdl.handle.net/2027/uc1.b3252768
Public Domain in the United States, Google-digitized / http://www.hathitrust.org/access_use#pd-us-google

erfolgt 1. bereits innerhalb der aus dem Labyrinth in den inneren Gehörgang führenden Gefäß- und Nervengänge, 2. durch eine b ndegewebige Platte am Austritt der Nerven- und Gefäßkanäle, 3. durch eine Verbindung der Spinnenwebenscheide des Hörnerven mit dem Gehörgangsgerüst (L a n g e), wodurch in der Tiefe des Gehörganges ein trichterförmiger Lymphraum des Gehörgangsgrundes geschaffen wird. In diesem kann ein eiteriger Erguß stattfinden, der sich durch Fibrinausscheidung und Verklebung abzugrenzen vermag. Später gehen diese Gehörgangsgrundeiterungen nicht selten in einen fest abschließenden Abszeß über. Solche zuerst von P o l i t z e r beschriebenen Abszesse sind bisher 29mal beobachtet worden, unter 45 Fällen Z a n g e s 5mal. Sie finden sich nur bei chronischen eiterigen, namentlich gewebetötenden Labyrinthentzündungen im Anschluß an chronische Mittelohrentzündungen, auch bei tuberkulösen, vor. 4. Eine Abgrenzung kann auch dann noch erfolgen, wenn die Ent- zündung im Gehörgangsgrunde nicht Halt gemacht, sondern sich auf den Hörnervenstamm und seine Scheide ausgedehnt hat und eine Fibrinverklebung sowie bindegewebige Verwachsung einerseits mit den Hörnerven, andrerseits mit der Duraauskleidung des Gehörganges eingeht. Schließt sich trotzdem eine Folgekrankheit an, so ist es fast stets eine Hirnhautentzündung. Der innere Gehörgang vermittelt fast ausschließlich Gehirnhautentzündungen und steht, wie schon P o l i t z e r annimmt, bei der Vermittlung von Hirnhautentzündungen überhaupt an der Spitze der sämtlichen Hirnwege.

D i e E r k r a n k u n g d e r S c h n e c k e n w a s s e r l e i t u n g. Bei Labyrinthentzündungen zeigt sich der Gang am häufigsten mit Fibrin, Rundzellen und abgestoßenen oder gewucherten Endothelien ausgefüllt; Z a n g e erhob diesen Befund unter 9 Beobachtungen seröser Labyrinthentzündung 7mal. Bei allgemeiner Nekrose der Labyrinthweichteile geht der durch die Labyrinthgefäße versorgte innere Abschnitt des häutigen Ganges mit zugrunde (Lange, Hegener). Bei Tuberkulose verschließen Granulationswucherungen, bei Eindringen durch das runde Fenster, alsbald die Mündung der Schneckenwasserleitung. Aus all diesen Gründen kommt ihr als Vermittler von Folgekrankheiten im Schädel nur eine ganz untergeordnete Rolle zu. Z a n g e fand unter 31 Fällen von miterkrankten Ductus cochlearis (bei 228 Labyrinthentzündungen) nur 12mal eine in dem Schädel fortgeschrittene Entzündung.

Die E r k r a n k u n g d e r V o r h o f w a s s e r l e i t u n g u n d d e s V o r h o f b l i n d s a c k e s. Die krankhaften Befunde entsprechen dann des Ductus cochlearis sowie auch bei Labyrinthnekrose der Gang bis dicht vor seiner hirnwärtigen Mündung zugrunde geht. Auch von außen vermögen Granulationsmassen den Schlauch zusammenzudrücken. Im Vorhofblindsack sind labyrinthär entzündliche Ergüsse nicht selten, unter 228 histologisch untersuchten Labyrinthentzündungen 28mal. Z a n g e fand unter seinen 43 Labyrinthentzündungen 12mal Ergüsse in den Duktus. Seröse Ergüsse beobachtet man auch bei eitriger oder nekrotisierender Labyrinthentzündung. Sakkulusempyeme sind bei eiteriger Labyrinthentzündung nicht häufiger als bei Labyrinthnekrose. Eine Blindsackeiterung kann auch

Generated on 2019-10-24 16:36 GMT / http://hdl.handle.net/2027/uc1.b3252768
Public Domain in the United States, Google-digitized / http://www.hathitrust.org/access_use#pd-us-google
Digitized by Google
Original from UNIVERSITY OF CALIFORNIA

durch ein Übergreifen der Entzündung auf dem Wege des Duktus auf die Dura und von dieser auf den Blindsack zustande kommen. Eine Blindsackeiterung kann auch ohne Zutun der Vorhofwasserleitung von einer Labyrintheiterung aus entstehen oder nach Durchbruch durch die vertikalen Bogengänge in die hintere Schädelgrube mit Bildung eines Extraduralabszesses, der auf den Blindsack übergreift (Grünberg). Ohne Zusammenhang mit Labyrinthentzündungen treten auch Blindsackeiterungen zuweilen von Seite eines vom Mittelohr ausgehenden Extraduralabszesses an der hinteren Pyramidenfläche auf, ferner durch ansteckende Blutleiterthrombose (Neumann, Lange). Eine Blindsackeiterung kann vorgetäuscht werden (Wegener). Eine Blindsackeiterung gibt sich als eine flache, pralle Vorwölbung der harten Hirnhaut in der Blindsackgegend zu erkennen. Hatte die Eiterung die Hirnhautdecke nach der hinteren Schädelgrube zu bereits durchsetzt, daselbst zu einer Hirnhautentzündung oder zum Kleinhirnabszeß geführt, so findet man die Oberfläche der umgebenden Dura mit Fibrin und Eiter bedeckt oder durchbrochen. Doch können derartige Sektionsbilder auch ohne Sakkusempyem hervorgerufen werden. Ein Interdural-, selbst ein Extraduralabszeß, der neben dem unversehrten Blindsack besteht, kann ebenso aussehen, besonders, wenn er inzwischen auf den Blindsack übergegriffen hat. Deshalb ist ohne histologische Untersuchung der Nachweis des tatsächlichen Zusammenhanges zumeist nicht erkennbar. Als Folgen entzündlicher Ergüsse im Vorhofblindsack wären anzuführen: Seröse Ergüsse heilen wahrscheinlich stets aus; ungünstiger verhalten sich Empyeme. Diese heilen wahrscheinlich nur dann aus, wenn sich der Eiter entlang der hinteren Pyramidenfläche nach dem Mittelohr Bahn brechen kann. Gewöhnlich wird aus der reinen Blindsackeiterung ein Interduralabszeß, der durch Ausbreitung schließlich die ganze Hinterfläche der Pyramide einnehmen kann; es können sich weiters Kleinhirnabszeß, Hirnhautentzündung, Epiduralabszeß oder ansteckende Blutleiterthrombose entwickeln. Eine reine allgemeine Hirnhautentzündung ohne Kleinhirnabszeß tritt durch echte Blindsackeiterungen sehr selten auf.

Fortpflanzung von Labyrinthentzündungen in den Schädel auf neugeschaffenen Bahnen. Eine solche erfolgt wohl kaum durch Dehiszenzen, sondern durch einen Durchbruch durch die knöcherne Kapsel vermittelst einer granulierenden, aufzehrenden Knochenentzündung, wie diese besonders bei der primär wuchernden Labyrinthentzündung beobachtet wird. Bisher sind nur 6 einwandfreie Befunde von Ausbruch einer Labyrinthentzündung durch die knöcherne Kapsel mit folgender Schädelerkrankung erhoben worden, und zwar von Friedrich, Lange, Hegener (2 Fälle), Grünberg und Politzer. Der Ausbruch geschieht gewöhnlich durch den vertikalen Bogengang. Er führt gewöhnlich zu einem epiduralen Eiterherd an der Pyramidenoberfläche, meist an deren hinteren Fläche, an den sich meistens ein Kleinhirnabszeß anschließt.

Der Gesichtsnerv vermittelt sehr selten eine Fortpflanzung der Mittelohrentzündung in den Schädel, da ein Durchbruch durch den knöchernen

Digitized by Google
Original from UNIVERSITY OF CALIFORNIA
Generated on 2019-10-24 16:36 GMT / http://hdl.handle.net/2027/uc1.b3252768
Public Domain in the United States, Google-digitized / http://www.hathitrust.org/access_use#pd-us-google

Fazialkanal nur durch eine granulierende Knochenentzündung erfolgt und durch die Granulation an einem Weiterschreiten kräftiger Ansteckungsstoffe bewahrt ist. Nur tuberkulöse Mittelohrentzündungen dringen vom Fazialkanal aus leicht bis in den inneren Gehörgang vor.

Die Folgekrankheiten im Schädel. Nach dem dem Verfasser vorliegenden Untersuchungsstoff führen 24·12% der Labyrinthentzündungen zu Folgeerkrankungen im Schädel. Die leichteste Folgekrankheit ist der Epiduralabszeß an der Felsenbeinoberfläche, während solche in der mittleren Schädelgrube nur ausnahmsweise vorkommen. Von 228 Labyrinthentzündungen traten in 10, die fraglichen Fälle mitgezählt in 14, Extraduralabszesse an der hinteren Schädelgrube auf, fast ausschließlich nach chronischen Cholesteatomeiterungen des Mittelohres. In seltenen Fällen bricht ein Epiduralabszeß nach dem Mittelohr entlang der hinteren Pyramidenfläche durch, in der Regel greift die Entzündung auf die harte Hirnhaut über, kann einen interduralen Abszeß oder eine Eiterung des Vorhofblindsackes erzeugen, erregt ein andermal eine eiterige Meningitis oder einen Kleinhirnabszeß oder eine Thrombose im Sinus sigmoideus.

Ansteckende Blutleiterthrombose tritt infolge einer Labyrinthentzündung nur selten auf; auf 228 Fälle entfielen 4. Ein Thrombose des Sinus sigmoideus war bisher durch ein Sakkusempyem vermittelt worden. In einem Falle von Zange war durch Vermittlung der Vena auditive interna eine ansteckende tödliche Thrombose der Vena auditiva interna erfolgt.

Der Hirnabszeß ist die häufigste und schwerste Folgekrankheit von Labyrinthentzündungen; ein solcher wurde unter 228 Fällen 15- bis 19mal, als aus dem inneren Ohr entsprungen, festgestellt. Der Großhirnabszeß ist äußerst selten (bloß 1mal von Politzer beobachtet), wogegen der Kleinhirnabszeß 14- bis 18mal unter 228 Fällen auftrat, beinahe nur nach chronischen Cholesteatomeiterungen, hauptsächlich bei Labyrinthnekrose. Vermittelt wird der Kleinhirnabszeß durch die Vorhofwasserleitung, durch Fisteln im knöchernen Labyrinth, gelegentlich durch den inneren Gehörgang. Hervorzuheben ist die Häufigkeit, womit der Kleinhirnabszeß durch die Vorhofwasserleitung über eine echte Blindsackeiterung entsteht (unter 14 Fällen 8mal).

Die Hirnhautentzündung ist die häufigste und schwerste Folgekrankheit, soweit sie sich unmittelbar aus dem Labyrinth entwickelt, kommt sie in 16·2% aller Labyrinthentzündungen vor; es fand dies unter 228 Fällen 37mal statt. Gewöhnlich wird sie durch den äußeren Gehörgang vermittelt, zuweilen durch Fisteln in der knöchernen Labyrinthkapsel oder Vorhofswasserleitung über einen Hirnabszeß als Zwischenglied. Begrenzt bleibende Labyrinthentzündungen sind zumeist ungefährlich, besonders die granulierenden Formen. Entzündungen, die über die ganze Schnecke oder dem Vorhof ausgebreitet sind, können dagegen nicht als ungefährlich gelten, sondern Meningitis, Epidural- und Kleinhirnabszesse veranlassen (Alexander, Neumann, Uffenorde). Die seröse Labyrinthitis ist un-

Digitized by Google
Original from UNIVERSITY OF CALIFORNIA
Generated on 2019-10-24 16:36 GMT / http://hdl.handle.net/2027/uc1.b3252768
Public Domain in the United States, Google-digitized / http://www.hathitrust.org/access_use#pd-us-google

gefährlich, dagegen nicht die blutige, die eiterige und die nekrotisierende Labyrinthentzündung, wenn sie sich an Lösungen im entzündeten Mittelohr oder an Verletzungen sowie Zerstörungen der Labyrinthkapsel anschließen und durch hochvirulente Keime erregt werden.

Bei der Beurteilung der Gefährlichkeit schwerer Labyrinthentzündungen kommen in Betracht: 1. Das Alter der Entzündung. Frische Entzündungen sind gefährlicher als alte, doch können auch letztere, besonders Labyrintnekrosen mit Sequesterbildung eine plötzliche tödliche Meningitis veranlassen. 2. Der Ort und die Art des Entzündungseinbruches in das innere Ohr. Bei Ansteckung durch die Fenster droht mehr die Gefahr einer Meningitis, als bei Labyrinthfisteln in der knöchernen Kapsel besonders in einen Bogengang. 3. Die Schnelligkeit, mit der die Ansteckungsstoffe das innere Ohr überschwemmen. 4. Der allgemeine Kräftezustand des Körpers. 5. Die Virulenz der Keime. 6. Fieber und Kopfschmerz.

Labyrinthentzündungen nach gewöhnlicher akuter Mittelohrentzündung sind in 54·16% bösartig, diesen ziemlich gleich die nach subakuter Mittelohrentzündung; wesentlich günstiger erweisen sich die Labyrinthentzündungen bei der gewöhnlich chronischen Mittelohreiterung ohne Cholesteatom (19·35%), noch besser mit Cholesteatom (9·23 bis 13·84%). Am seltensten sind die an eine Labyrinthentzündung anschließende Hirnhautentzündung bei der akuten Scharlach-Diphtherie- und bei der tuberkulösen Mittelohrentzündung. Bei Scharlach ergaben sich nur 5·71%, bei Tuberkulose 1·92%.

*D.* Die Behandlung

strebt die möglichste Erhaltung der Funktionen des inneren Ohres und den Schutz des Lebens an. Als Behandlungsmöglichkeiten ergeben sich: die abwartende Behandlung, Teil- oder Ganzaufmeißelung des Mittelohres und des inneren Ohres und Ausräumung des inneren Ohres. Als vornehmsten Grundsatz der Behandlung achte man nicht zu schaden. Schaden kann bereits ein ungeschicktes Forschen nach einer Labyrinthfistel, selbst eine zu stark ausgeführte Fistelprobe, ferner Entfernung von Granulationen an der Labyrinthwand mittels der Schlinge oder durch Reißen, Herausreißen des Stapes. Sehr gefährlich erweisen sich ferner Ätzen von Granulationen im Bereiche der Fenster oder einer Fistel. Schaden kann auch eine teilweise oder vollständige Aufmeißelung der Mittelohrräume, wobei die Meißelerschütterungen oder das Tupfen und Kürettieren schädigend einwirken können. Bei Labyrinthentzündungen nach akuter Mittelohreiterung ist bisher wenig Nachteiliges über diese Eingriffe bekannt geworden, sie werden von einigen Autoren sogar als entlastend angesehen, trotzdem ruht auch hier Gefahr in ihnen, da abdichtende Verklebungen oder Verwachsungen durch die Meißelschläge leicht gelöst werden. Bei Labyrinthentzündung nach chronischer Mittelohreiterung liegen zahlreiche Nachrichten über schädigende Einflüsse dieser Eingriffe vor, doch sind in neuester Zeit weit günstigere Erfahrungen angestellt worden infolge eines vorsichtigeren Operationsvorganges. So hat man bei frischen Labyrinthentzündungen, falls

Digitized by Google
Original from UNIVERSITY OF CALIFORNIA
Generated on 2019-10-24 16:36 GMT / http://hdl.handle.net/2027/uc1.b3252768
Public Domain in the United States, Google-digitized / http://www.hathitrust.org/access_use#pd-us-google

man nicht Mittelohr und Labyrinth gleichzeitig zu eröffnen entschlossen ist, abwarten gelernt, bis die stürmischen Labyrintherscheinungen abgeklungen sind, um die Bildung abdämmernder Verklebungen und Verwachsungen zu ermöglichen. Das Meißeln wird schonend r ausgeführt, ein Kürettieren an der Labyrinthwand unterlassen, so auch an diesen Granulationen nicht berührt, das eröffnete Mittelohr erhält nur lockere Gazeeinlage.

Auch Eingriffe am Labyrinth selbst können Schaden anrichten, vor allem durch unvollständige Eingriffe, besonders bei Entzündungen mit hochvirulenten Keimen, die in das innere Ohr eindringen. Auch ein kunstgerechter Eingriff kann wichtige Verklebungen lösen, während wieder bei der gründlichsten Ausräumung auf keine vollständige Entfernung der Ansteckungskeime und -stoffe gerechnet werden kann.

Zur Verhütung einer Labyrinthentzündung sorge man für einen genügenden Eiterabfluß aus dem Mittelohr, eventuell durch Eröffnung der Mittelohrräume. Eine solche ist vor allem bei den subakuten Prozessen sowie bei chronischen nekrotisierenden Mittelohrentzündungen und Cholesteatomeiterungen am Platze. Bei den Anzeichen einer Labyrinthentzündung vermeide man jede unmittelbare Erschütterung des erkrankten Gebietes, auch jeden vermehrten Blutdruck gegen den Kopf. Es ist für Bettruhe und leichte Abführmittel zu sorgen, eventuell sind kräftigere Mittel, z. B. Kalomel zu verordnen. Bei einer umschriebenen Labyrinthentzündung eignet sich je nach Umständen ein abwartendes Verhalten oder die vorsichtige Freilegung der Mittelohrräume, in seltenen Fällen die Eröffnung des betreffenden Labyrinthabschnittes. Wo bei einer Labyrinthfistel eine Anhäufung von Cholesteatommassen im Bereiche der Fistel vom äußeren Gehörgang aus beherrscht werden kann und die Labyrinthfistel leicht erreichbar ist, wird man mit der abwartenden Behandlung auskommen, solange keine Verschlimmerung erfolgt. Wichtig erscheint dabei eine dauernde ärztliche Beaufsichtigung. Bei eintretendem Schwindel Nystagmus, bei Herabsetzung der Vestibularerregung und des Gehörs ist die Eröffnung der Mittelohrräume am Platze, wenn eine vollständige Bettruhe und eine Erleichterung des Eiterabflusses keine Besserung der genannten Erscheinungen herbeiführen. Vor allem eignet sich ein abwartendes Verhalten bei sicherer Diagnose einer umschriebenen Entzündung im Bereiche der Fenster. Bei ungünstiger Lage der Fistel, bei Eiterstauung oder Cholesteatombildung in deren Bereiche ist eine Eröffnung der Mittelohrräume angezeigt, um einer allgemeinen Labyrinthentzündung entgegenzuwirken. Bei Eiterungen eines ganzen Labyrinthteiles und bei gefährlichen Symptomen ist die operative Eröffnung des Labyrinthes vorzunehmen.

Von den allgemeinen Labyrinthentzündungen benötigen die serösen gewöhnlich keine Labyrintheröffnung. Auch bei völlig funktioneller Labyrinthausschaltung empfiehlt Verfasser nicht gleich mit der etwa nötigen Eröffnung der Mittelohrräume eine Labyrinthoperation vorzunehmen. Nur unter besonders drohenden Erscheinungen ist ein einseitiger operativer Eingriff angezeigt. Bei anatomisch schweren und zugleich

Digitized by Google
Original from UNIVERSITY OF CALIFORNIA
Generated on 2019-10-24 16:36 GMT / http://hdl.handle.net/2027/uc1.b3252768
Public Domain in the United States, Google-digitized / http://www.hathitrust.org/access_use#pd-us-google

lebensgefährlichen Labyrinthentzündungen ist, im Falle sich bereits Folgekrankheiten im Schädel zeigen, eine sofortige Ausräumung des Labyrinthes nötig, die bei Meningitis bis in den inneren Gehörgang mit anschließender Spaltung der Dura, nach Jansen-Neumann zu reichen hat. Dagegen sind diese Eingriffe auf das Labyrinth nicht unbedingt geboten, wenn keine Erscheinungen von Folgekrankheiten im Schädel bestehen. Nur ein neuauftretendes Fieber und meningeale Symptome erfordern nach Zange die Vornahme einer Labyrinthoperation. Beim Fehlen dieser Symptome ist eine abwartende sorgfältige Kontrolle des Verhaltens des Patienten wichtig, unter anderem durch Liquoruntersuchungen, die täglich oder jeden 2. Tag vorzunehmen sind (Wittmaack, Stacke), wobei, wie Zange hervorhebt, bereits eine geringe Anreicherung des Liquors mit Rundzellen, deren genaue Zählung und Bestimmung ihrer Art sowie das Fahnden nach Bakterien im Kulturverfahren von größter Bedeutung erscheinen. Andere Ohrenärzte greifen bei gefährlich erscheinenden Labyrinthentzündungen sofort operativ an, ohne meningeale Symptome abzuwarten, entweder mit dem Hinsbergschen Verfahren, wobei die äußere Labyrinthwand vom ovalen bis zum runden Fenster entfernt wird, oder mit der gründlichen Ausräumung des ganzen Labyrinthes.

Als die gefährlichsten Labyrinthentzündungen erweisen sich die frischen manifesten nach akuten oder subakuten Mittelohreiterungen. Den bisherigen Beobachtungen nach hält Zange die abwartende Behandlung empfehlenswerter als die operative, da die Ansteckung des inneren Ohres bei der akuten Mittelohrentzündung fast ausnahmslos durch die Fenster erfolgt. Anders verhalten sich die Labyrinthentzündungen bei subakuten Mittelohreiterungen, bei denen der Einbruch ins innere Ohr meist von einem Eiterherd an der hinteren Felsenbeinfläche aus erfolgt, der ohne Operation kaum abgeleitet werden kann. In Fällen von traumatischen Labyrintherkrankungen ist bei Verletzung der Fenstergegend oder Schädelbasisbrüchen und gleichzeitigen virulenten Keimen eine sofortige breite Eröffnung und Ausräumung des inneren Ohres angezeigt.

Bei subakuten oder chronischen latenten Labyrintheiterungen und -nekrosen muß ein Eingriff ins Labyrinth erst bei bedrohlicher Eiterstauung oder gefährlichem Cholesteatomwachstum im Mittelohr vorgenommen werden. Ob außer der Mittelohroperation das Labyrinth anzugehen ist, hängt von dem Labyrinthbefunde ab. Quillt Eiter aus einer Fistel oder finden sich mehrfache Durchbrüche der knöchernen Labyrinthkapsel vor, so empfiehlt sich eine vorsichtige Erweiterung der Lücken, Freilegung und Ausräumung des inneren Ohres. Auch bei kleinen von Granulationen überwucherten Fisteln ist eine Erweiterung der Fistel in Betracht zu ziehen. Bei einem Eindringen von Cholesteatom in ein bereits ausgestorbenes Labyrinth hält Zange eine Labyrinthoperation nicht für unbedingt bedürftig, da cholesteatomtragende Granulationen in einem solchen Labyrinth absterben, sobald ihre Verbindung mit dem Muttergewebe im Mittelohr unterbrochen wird. Dagegen ist bei einem noch über

Digitized by Google
Original from UNIVERSITY OF CALIFORNIA
Generated on 2019-10-24 16:36 GMT / http://hdl.handle.net/2027/uc1.b3252768
Public Domain in the United States, Google-digitized / http://www.hathitrust.org/access_use#pd-us-google

eigene Blutversorgung verfügbaren Labyrinth eine gründliche restlose Ausräumung angezeigt, trotz der bedeutenden damit verbundenen Gefahr. Bei Labyrinthsequester ist eine Mittelohr- und Labyrinthoperation nur bei gefährlicher Eiterverhaltung und behufs Lösung von Sequester angezeigt.

Beim Scharlach lasse man das Labyrinth, auch bei schweren Formen der Entzündung in Ruhe und schreite nur bei Entwicklung einer Folgekrankheit im Schädel zu einem operativen Eingriffe. Ähnlich verhalte man sich bei Tuberkulose; nur bei Zerstörungen im knöchernen Labyrinth, die eine Ausbreitung wuchernder und verkäsender Tuberkulose im Labyrinthe gewiß machen, zögere man nicht mit einer gründlichen Ausräumung.

Frische manifeste Labyrintheiterungen bei Mittelohr- oder Mittelohr- und Labyrinthtuberkulose, hervorgerufen durch hochvirulente Mischkeime erfordern die sofortige Ausräumung des Labyrinthes.

In dem nun folgenden berichtenden Teile führt Verfasser die bis gegenwärtig von ihm und von anderen Autoren histologisch untersuchten Beobachtungen von Mittelohr- und Labyrinthentzündung in kurzen Auszügen an. Dem Werke sind 28 färbige Tafeln beigefügt, die sich auf die verschiedenen Entzündungsvorgänge im Mittelohr und Labyrinth beziehen und anschauliche Bilder bei außerordentlich gelungener Darstellung enthalten.

Das vorliegende Werk liefert eine ausgezeichnete und erschöpfende Bearbeitung der Labyrinthentzündungen und zeichnet sich auch durch eine übersichtliche Anordnung des Stoffes sowie durch eine klare Ausdrucksweise aus, so daß sein eingehendes Studium bestens zu empfehlen ist. Hervorzuheben wäre ferner die vortreffliche Ausstattung des Werkes, durch die sich die Verlagsbuchhandlung, bei den gegenwärtig so schwierigen Verhältnissen, ein besonders anerkennenswertes Verdienst erworben hat.

---

# Referate.

## I. Allgemeines.

**Über musikalisches Falschhören.** Von Dr. R. Schilling, Freiburg i. Br. (Arch. f. Ohren-, Nasen- u. Kehlkopfhlk. 105. Bd. 1./2. H.)

Der Autor teilt im Anschlusse an einschlägige Eigenbeobachtungen Clara Schumanns 4 beobachtete Fälle von musikalischem Falschhören mit und glaubt, eine Stütze für die Auffassung gefunden zu haben, daß in den Fällen von musikalischem Falschhören bei Mittelohrerkrankungen zu den Mittelohrveränderungen noch gewisse Störungen im Labyrinth hinzutreten müssen, um das Falschhören hervorzurufen, und daß diese Störungen wahrscheinlich in vorübergehenden oder dauernden Strukturveränderungen der schwingenden Elemente des Cortischen Organs beruhen.

Ernst Urbantschitsch.

Digitized by Google
Original from UNIVERSITY OF CALIFORNIA
Generated on 2019-10-24 16:36 GMT / http://hdl.handle.net/2027/uc1.b3252768
Public Domain in the United States, Google-digitized / http://www.hathitrust.org/access_use#pd-us-google

**Elektrische Hörapparate für Schwerhörige.** Von A. Barth, Leipzig. (Arch. f. Ohren-, Nasen- u. Kehlkopfhlk. 105. Bd. 1./2. H.)

Verf. hält im großen und ganzen die bisherigen elektrischen Hörapparate dem alten Hörschlauch nicht wesentlich überlegen. Er erörtert deren Wirkungsweise vom praktischen und theoretischen Standpunkt und gibt zum Schlusse Hinweise, worauf bei Konstruktion neuer Apparate besonders Bedacht genommen werden sollte: „Zunächst wären jede Resonanz und Eigengeräusche auszuschalten. Es könnte versucht werden, bei einseitiger Schwerhörigkeit durch Verbesserung der Funktion des schlechteren Ohres die Störungen der einseitigen Schwerhörigkeit nach Möglichkeit aufzuheben. Bei Apparaten könnte die Schallbewegung von der äußeren Ohröffnung bis zum Mittelohr (Trommelfell oder innerer Mittelohrwand) an Stelle der Luftsäule durch einen besser leitenden Körper (einen besonders dazu hergerichteten festen Stab oder durch eine in weiche Gummihaut eingeschlossene Flüssigkeitssäule) übergeführt werden. Letztere würde zugleich in gewissen Grenzen ermöglichen, einen Druck auf die innere Mittelohrwand auszuüben. Natürlich müßten die Schallschwingungen auf diesen festen oder flüssigen Körper in geeigneter Weise übertragen werden. Das könnte geschehen durch den im vorstehenden besprochenen elektrischen Apparat, in welchem dann am Geber anstatt der Platte oder auf der Platte ein Stempel eingefügt werden müßte, der die Bewegung weitergibt, oder in anderer Weise vermittelst einer schwingenden Membran. Für die Membranen stelle ich mir vor, daß eine Nachahmung des Trommelfells die geeignetste Form sein könnte: eine flache Trichterform, in welche ein Hebel eingewebt ist, der die Schwingungen der Membran aufnimmt und weitergibt. Letztere müßte so gespannt sein, daß sie an verschiedenen Stellen ihrer Fläche auf verschiedene Tonhöhen mitzuschwingen neigt (resoniert). Dadurch würde auf der einen Seite die Aufnahme der verschiedenen Töne erleichtert, auf der anderen gegen die störenden Resonanzerscheinungen eine Dämpfungsvorrichtung geschaffen. Material, Dicke, Größe, Spannung usw. der Membran müßten experimentell ausprobiert werden, ebenso, ob eine gewisse Abstimmung zur Resonanz des Ohres oder der Art der Schwerhörigkeit oder der Tonlage der Stimme vorteilhaft ist. Die durch die Membran aufgenommenen Schwingungen wären durch einen ungleicharmigen Hebel zu übertragen und dadurch zwar ihre Bewegungen verkleinert, ihre Energie jedoch gesteigert. Endlich könnten auch noch Versuche mit akustischen Linsen gestellt werden. Ernst Urbantschitsch.

**Ansätze für das Otoskop.** Von Dr. P. J. Mink, Utrecht. (Arch. f. Ohren-, Nasen- u. Kehlkopfhlk. 105. Bd. 1./2. H.)

Verf. ließ sich als Otoskopansätze gläserne Ansätze anfertigen, an deren Ende eine Glasperle angebracht ist, die in den Gehör-

Digitized by Google
Original from UNIVERSITY OF CALIFORNIA
Generated on 2019-10-24 16:36 GMT / http://hdl.handle.net/2027/uc1.b3252768
Public Domain in the United States, Google-digitized / http://www.hathitrust.org/access_use#pd-us-google

gang des Pat. gesteckt wird. Diese Ansätze werden in 5 verschiedenen Größen — äußerlich schon durch verschiedene Farbe kenntlich gemacht — in den Handel gebracht. Ernst Urbantschitsch.

### II. Äußeres Ohr und Mittelohr.

**Die Perforatio membranae Shrapnelli sine cholesteatome.** Von K. Wittmaack. (Aus der Universitätsklinik für Ohren-, Nasen- und Kehlkopfkranke in Jena.) (Arch. f. Ohrenhlk. 104. Bd. 3. u. 4. H.)

Verf. stellt das Krankheitsbild der „lateralen akuten Otitis" auf, die freilich oft auch einen subakuten oder chronischen Verlauf zeigt: durch eine kleine persistente Perforation in der Shrapnellschen Membran wird die Entzündung vom Gehörgang aus induziert. Die entzündlichen Erscheinungen am Trommelfell sind in der Regel sehr gering und beschränken sich höchstens auf die Umgebung des Processus brevis, auf die Trommelfellfalten, besonders die hintere, und auf das Hammergriffgefäßbündel. Die Sekretion ist geringfügig und zeigt mitunter einen Fötor, der aber nur durch Zersetzung des Sekretes im Gehörgang bedingt wird. Der Verlauf ist ein protrahierter, ohne Neigung zum Auftreten weiterer Komplikationen, das Gehör wenig vermindert, ja, oft fast völlig normal. Es ist anzunehmen, daß ein Schleimhautcharakter mit deutlich fibröser Komponente vorliegt. Bei allen akut einsetzenden Fällen läßt sich im Röntgenbild ein etwas weites, ausgedehntes pneumatisches Zellnetz nachweisen. Die Prognose ist nach alldem eine durchaus günstige. Unter Umständen bildet diese Erkrankung den Ausgangspunkt zu hartnäckigem Ekzem des Gehörganges und der Ohrmuschel, das, sobald man den richtigen Zusammenhang erkannt und eine dementsprechende Therapie einleitet, meist prompt zu bekämpfen ist.

E. Urbantschitsch.

### III. Labyrinth und Hörnerv.

**Ein Beitrag zur Funktion des Vestibularapparates.** Von Dr. R. Schilling, Freiburg i. Br. Mit 9 Abb. (Arch. f. Ohren-, Nasen- u. Kehlkopfhlk. 104. Bd. 3. u. 4. H.)

Die aus dieser Studie sich ergebenden Gedanken und Schlüsse sind kurz zusammengefaßt folgende:

1. Die Erregungsvorgänge in den Ampullen sind in hohem Grade unabhängig von der Lage des Labyrinthes zum Drehpunkte. Jedenfalls sind sie im exzentrischen Labyrinth nicht größer als im zentrischen.

2. Die Wirksamkeit der Endolymphströmungsrichtung auf den Erregungsvorgang in den Ampullen ist individuell verschieden und läßt keinen Rückschluß auf die Stärke der Labyrinthreizung zu.

3. Der rotatorische Nystagmus ist beim Menschen eine Funktion der hinteren Bogengänge.

4. Bei Drehungen in den Hauptebenen des Kopfes (geraden Kopfstellungslagen), welche gleichzeitig die physiologische Optimumstellung

Digitized by Google
Original from UNIVERSITY OF CALIFORNIA
Generated on 2019-10-24 16:36 GMT / http://hdl.handle.net/2027/uc1.b3252768
Public Domain in the United States, Google-digitized / http://www.hathitrust.org/access_use#pd-us-google

sind, wirken je zwei gleichnamige vertikale Bogengänge unter Ausschluß der anderen zusammen.

5. Bei Drehungen in den schrägen Ebenen des Kopfes (schrägen Kopfstellungslagen), welche gleichzeitig die physikalische Optimumstellung sind, kommt von je zwei gekreuzt korrespondierenden Bogengängen meist nur die Wirkung des einen zur Geltung, und zwar in Abhängigkeit von der Wirksamkeit der Endolymphströmungsrichtung und der anatomischen Varietät der Bogengangsstellung.

6. Der Kopfstellungsreiz ist von Einfluß auf die zentrale Verwertung der peripheren Bogengangsreize.

7. Das Gesetz der Übereinstimmung von Bogengangsebene und Schlagebene des Nystagmus bedarf bei Tieren mit konjugierten Augenbewegungen für die vertikalen Bogengänge einer Einschränkung.

8. Experimentelle Bogengangsreizungen bei Tieren mit konjugierten Augenbewegungen sind noch vorzunehmen; ferner sind die Beziehungen der Augenwinkelachsen zu den Bogengangsebenen an größerem vergleichend anatomischen Material noch festzustellen.

Ernst Urbantschitsch.

**Das anatomische Substrat der Altersschwerhörigkeit.** Von Prof. Dr. Otto Mayer. (Aus der oto-laryngologischen Abteilung des Kaiser-Jubiläums-Spitals der Stadt Wien.) (Arch. f. Ohren-, Nasen- und Kehlkopfhlk. 105. Bd. 1/2. H.)

Die verschiedenen im Alter in Erscheinung tretenden Formen von Schwerhörigkeit, lassen sich nach Ansicht des Autors einteilen:

1. In die Presbyakusis, d. h. in die bei jedem Menschen auftretende, durch das Alter selbst hervorgerufene Schwerhörigkeit, bedingt durch die Rigidität der Membrana basilaris.

2. In die durch Erkrankungen des Alters (Atheromatose, Marasmus) hervorgerufene Schwerhörigkeit, deren anatomisches Substrat in degenerativen Veränderungen des Layrinths und der Hörnerven besteht.

3. In die unabhängig vom Alter entstandenen Erkrankungen. Dazu gehört vor allem die allmählich zunehmende Labyrinth- und Hörnervendegeneration verschiedener Ursache (progressive labyrinthäre Schwerhörigkeit) und auch die Herderkrankung der Labyrinthkapsel (Osteofibrom), die ja häufig mit einer Labyrinthatrophie kombiniert ist. Die interessanten histologischen Einzelheiten sind im Original nachzulesen.

Ernst Urbantschitsch.

## IV. Otochirurgie.

**Ein Beitrag zur Lehre von der Meningitis.** Von C. Biehl. (Aus der Abteilung für Ohren-, Nasen- und Halskranke des Garnisonsspitals Nr. 1 in Wien [Vorstand: Prof. Dr. C. Biehl].) (Arch. f. Ohren-, Nasen- u. Kohlkopfhlk. 104. Bd. 3. u. 4. H.)

Verf. stellt zusammenfassend folgende Richtlinien auf:

1. Die Grundlage für eine Einteilung der verschiedenen Formen der Meningitis soll für alle Fächer der Medizin allein das pathologisch-

Digitized by Google
Original from UNIVERSITY OF CALIFORNIA
Generated on 2019-10-24 16:36 GMT / http://hdl.handle.net/2027/uc1.b3252768
Public Domain in the United States, Google-digitized / http://www.hathitrust.org/access_use#pd-us-google

anatomische Prinzip sein. Auf diese Weise nur ist es möglich, ein Durcheinanderwerfen verschiedener Grundsätze der Einteilung zu vermeiden, weiter auch zu erhoffen, daß hierdurch, besonders bei fernerer Beobachtung und Forschung die Vorschläge für die notwendige Behandlung geklärt werden. Als solche sind bisher nach wie vor geltend:

2. Die ersten Anzeichen einer Meningitis sind die letzte Aufforderung zum operativen Eingreifen (Jansen).

3. Zu diesem Zwecke muß vorerst der primäre Eiterherd im Knochen gründlich ausgeräumt und die Dura freigelegt werden. Bei extraduralem Abszeß, Sinusthrombose und Hirnabszeß selbstverständlich Operation dieser Komplikation. (Manasse: Zsch. f. kl. Med., Nr. 55.)

4. Über das weitere Vorgehen, ob zugewartet, medikamentös oder operativ vorgegangen werden soll, kann nur von Fall zu Fall entschieden werden und hängt vom „klinischen Eindrucke" des behandelnden Arztes ab (Preysing).

Im Anschlusse teilt der Autor vier Krankengeschichten seiner Beobachtung mit. Ernst Urbantschitsch.

**Totalaufmeißlung des Mittelohres vom Gehörgang aus.** Von Dr. H. Carlowitz, früher Oberarzt an einem Kriegslazarett, jetzt Freiberg i. Sa. (Arch. f. Ohren-, Nasen- u. Kehlkopfhlk. 103. Bd. 2/3. H.)

Verf. spricht einer Operation das Wort, die in ihren Prinzipien ursprünglich von R. Hoffmann 1892 angegeben worden war und von Thies (Leipzig) eifrig betrieben wurde: der Totalaufmeißlung des Mittelohres vom Gehörgang aus. Verf. äußert sich zu dieser Frage folgendermaßen:

„Durch Bildung eines Lappens aus der Gehörgangshaut und dessen Ausschaltung aus dem Gesichtsfelde ist es mir nun gelungen, vom Gehörgang aus eine sehr gute Übersicht über das Mittelohr zu gewinnen, so daß es möglich ist, in jedem Falle eine regelrechte Totalaufmeißelung vom Gehörgang aus auszuführen, in dem auch die Zaufalsche Operation angezeigt ist, ohne fürchten zu müssen, bei einem größeren, als ursprünglich angenommenen Befund doch noch zur Operation von außen genötigt zu sein. Ausgenommen sind nur die wenigen Fälle, in denen bereits eine Miterkrankung des Schädelinneren oder der Weichteile hinter dem Ohr besteht. Nach Beendigung der Operation wird dann, einem Grundsatz der Totalaufmeißlung entsprechend, der Hautlappen zur teilweisen Deckung der Operationshöhle wieder benutzt, um von ihm aus die Überhäutung zu erreichen. Zur Durchführung der Operation sind allerdings große Handfertigkeit, genaueste anatomische Kenntnisse und sicheres, zentrales Sehen bei guter mittelbarer Beleuchtung nötig. Gerade von scheinbaren Kleinigkeiten hängt das Gelingen ab."

Genaue Angabe der Technik, mit deren Hilfe der Autor 236 Kranke, hievon 4 doppelseitig, operiert hat. 2 Labyrinthitis-Fälle kamen ad

Digitized by Google
Original from UNIVERSITY OF CALIFORNIA
Generated on 2019-10-24 16:36 GMT / http://hdl.handle.net/2027/uc1.b3252768
Public Domain in the United States, Google-digitized / http://www.hathitrust.org/access_use#pd-us-google

exitum, doch macht Verf. hiefür nicht die Methode verantwortlich. Zum Schluß weist Verf. auf die Vor- und Nachteile dieser hin.

Ernst Urbantschitsch.

**Atypische Fälle von Pachymeningitis externa.** Von Doz. Dr. R. Imhofer, Prag, gew. Chefarzt der Abteilung für Ohren-, Nasen- und Kehlkopfkrankheiten am Garnissonspital in Krakau. (Arch. f. Ohren-, Nasen- und Kehlkopfhlk. 103. Bd. 2/3. H.)

Verf. berichtet über 3 einschlägige interessante Fälle und bespricht ihren Verlauf eingehend. Zu kurzem Referat nicht geeignet.

Ernst Urbantschitsch.

---

# Notizen.

**Verliehen** der Titel eines a. o. Professors: den Privatdozenten für Laryngo-Rhinologie Dr. Hermann Marschik und Dr. Emil Glas sowie dem Privatdozenten für Otologie Dr. Hugo Frey in Wien.

**Gewählt:** Professor Dr. Hermann Marschik zum Vorstand der Abteilung für Nasen- und Kehlkopfkrankheiten an der Allgemeinen Poliklinik in Wien.

**Gestorben:** Am 8. Jänner 1920 in Madrid im Alter von 56 Jahren der bekannte Laryngologe Barajas, ein gewissenhafter und beliebter Spezialist.

**Fortbildungskurs.** Anfangs Oktober soll an der Erlanger Universitätsklinik für Ohren-, Nasen- und Kehlkopfkrankheiten ein Fortbildungskurs für Spezialärzte abgehalten werden. Thema: 1. Funktionsprüfung der Schnecke und des Vestibularapparates, 2. Technik der mikroskopischen Untersuchung des Felsenbeines. Alles weitere durch Prof. Dr. Brock, Ohrenklinik Erlangen.

**Absehkurse für Schwerhörige.** Die „Gesellschaft zur Fürsorge für Schwerhörige und Hörlose“ in Wien (IX, Mariannengasse 10) und der Schutzverband der Schwerhörigen „Vox“ in Wien (II, Gredlerstraße 2) werden anfangs Oktober 1920 fünf unentgeltliche Absehkurse für Schwerhörige in verschiedenen Bezirken Wiens errichten. Behufs zweckmäßiger Einreihung der nur in beschränkter Anzahl zugelassenen Teilnehmer sind schriftliche Anmeldungen (mit Rückporto) an den Schutzverband „Vox“ zu richten. Schwerhörige, die das Ablesen vom Mund erlernen wollen oder Unterstützung, Berufsberatung, Auskünfte über Hörapparate, geselligen Anschluß und Schutz vor betrügerischer Ausbeutung wünschen, wird geraten, als Mitglieder dem Schutzverbande „Vox“ beizutreten.

---

Für den wissenschaftlichen Teil verantwortliche Redakteure: Dr. E. Urbantschitsch, Dr. H. Marschik.
Herausgeber, Eigentümer und Verleger: Urban & Schwarzenberg.
Druck R. Spies & Co. Wien V.

Digitized by Google
Original from UNIVERSITY OF CALIFORNIA
Generated on 2019-10-24 16:36 GMT / http://hdl.handle.net/2027/uc1.b3252768
Public Domain in the United States, Google-digitized / http://www.hathitrust.org/access_use#pd-us-google

## Verlag von URBAN & SCHWARZENBERG in Wien und Berlin

**Alexander,** Prof. Dr. Gust., und **Urbantschitsch,** Priv.-Dozent Dr. Ernst, **Die Kriegsverletzungen und die Kriegskrankheiten des Gehörorgans.** I. Teil. Mit 3 Tafeln. M 5.—.

**Bruck,** Prof. Dr. Alfred, **Die Krankheiten der Nase und der Mundhöhle sowie des Rachens und des Kehlkopfes.** Ein Lehrbuch für Ärzte und Studierende. Zweite, wesentlich vermehrte und verbesserte Auflage. Mit 252 zum Teil farbigen Abbildungen und 2 Tafeln. M 28.—, geb. M 36.—.

**Festschrift** für Hofrat Prof. Dr. Viktor Urbantschitsch von seinen Kollegen, Schülern und Freunden, **Klinische Beiträge zur Ohrenheilkunde.** Mit 11 Doppeltafeln und 86 teils farbigen Figuren. M 80.—.

**Fröschels,** Privat-Dozent Dr. Emil, **Die sprachärztliche Therapie im Kriege.** (Die Aphasien. Dysarthrien. Das Stottern.) Mit 29 Textabbildungen. M 16.—.

**Killian,** Geh. Med.-Rat Prof. Dr. Gustav, **Die Schwebelaryngoskopie** und ihre praktische Verwertung. Mit 44 Textabbildungen und 4 mehrfarbigen Tafeln. M 20.—, geb. M 27.—.

**Kuttner,** Professor Dr. A., **Die entzündlichen Nebenhöhlenerkrankungen der Nase im Röntgenbild.** Mit 20 photographischen Tafeln. In Mappen M 40.—.

**Urbantschitsch,** Prof. Dr. Viktor, **Lehrbuch der Ohrenheilkunde.** Fünfte, vollständig neu bearbeitete Auflage. Mit 156 Abbildungen im Text. M 36.—, geb. M 54.—.

**Zu den angeführten Preisen tritt noch der ortsübliche Sortimentszuschlag hinzu**




Digitized by Google
Original from UNIVERSITY OF CALIFORNIA
Generated on 2019-10-24 16:36 GMT / http://hdl.handle.net/2027/uc1.b3252768
Public Domain in the United States, Google-digitized / http://www.hathitrust.org/access_use#pd-us-google

**Farbwerke vorm. Meister Lucius & Brüning, Hoechst a. M.**

# Novocain

(Salzsaures p.-Amidobenzoyldiäthylaminoäthanol)

Ideales

## Lokalanästhetikum

### Eigenschaften:

Leicht löslich, sterilisierbar, neutral, reizlos, ungiftig, gleich stark anästhesierend, aber 7mal weniger giftig als Kokain.

### Indikationen und Dosierung:

**Infiltrations-Anästhesie:** 0·5%ige Novocain - Suprareninlösung
**Leitungs-Anästhesie:** 1—2%ige „ „
**Medullar-Anästhesie:** 5—10%ige „ „
**Venen-Anästhesie:** 0·5%ige Novocain-Lösung
**Schleimhaut-Anästhesie:** 5—20%ige Pinselung, bezw. Instillation.
**Intern:** 0·5 g.

### Originalpackungen:

Tabletten und Lösungen in den verschiedensten Dosierungen.
Porzellan-Lösungstiegel zu 3, bezw. 10 und 50 ccm.

**Literatur und Proben stehen den Herren Ärzten zur Verfügung durch**
**Hoechster Farbwerke Ges. m. b. H., Wien VIII/2, Josefstädterstr. 82**

Verlag von URBAN & SCHWARZENBERG in Wien und Berlin

# Beiträge zur klinischen Ohrenheilkunde

Festschrift

für Hofrat Professor Dr. Viktor Urbantschitsch-Wien

Von seinen Kollegen, Schülern und Freunden

Mit 86 zum Teil farbigen Textabbildungen und 11 Doppeltafeln sowie 1 Bildnis.

Preis M 80.—, zuzüglich Teuerungszuschlag.

*Eine Sammlung von Arbeiten erster Autoren als Festschrift veröffentlicht zur Vollendung des 70. Lebensjahres ihres Lehrers, des Vorstandes der Universitäts-Ohrenklinik Hofrat Prof. Dr. Viktor Urbantschitsch in Wien.*

*Die hier zum ersten Male veröffentlichten Beiträge sind nicht nur für Ohrenärzte wichtig, sondern vermöge ihres Inhaltes für jeden praktischen Arzt von Interesse.*

Druck R. Spies & Co. Wien V.

Digitized by Google
Original from UNIVERSITY OF CALIFORNIA
Generated on 2019-10-24 16:36 GMT / http://hdl.handle.net/2027/uc1.b3252768
Public Domain, Google-digitized / http://www.hathitrust.org/access_use

# Monatsschrift
für
# Ohrenheilkunde
und
# Laryngo-Rhinologie

Organ der Österreichischen otologischen Gesellschaft,
der Wiener laryngo-rhinologischen Gesellschaft
und der Münchener laryngo-otologischen Gesellschaft

Mitbegründet von

**CHIARI, GRUBER, JURASZ, RÜDINGER, VOLTOLINI, WEBER-LIEL, L. v. SCHRÖTTER, V. URBANTSCHITSCH, E. ZUCKERKANDL**

Unter Mitwirkung von

Prof. Dr. F. ALT (Wien), Prof. Dr. R. BÁRÁNY (Upsala), Priv.-Doz. Dr. O. BECK (Wien), Prof. Dr. A. BING (Wien), Priv.-Doz. Dr. G. BONDY (Wien), Prof. Dr. G. BRÜHL (Berlin), Prof. Dr. H. BURGER (Amsterdam), Prof. D. DEMETRIADES (Athen), Prof. Dr. J. FEIN (Wien), Priv.-Doz. Dr. H. FREY (Wien), Priv.-Doz. Dr. E. FRÖSCHELS (Wien), Dr. V. FRÜHWALD (Wien), Priv.-Doz. Dr. S. GATSCHELT (Wien), Priv.-Doz. Dr. E. GLAS (Wien), Prof. Dr. B. GOMPERZ (Wien), Prof. Dr. M. GROSSMANN (Wien), Prof. Dr. V. HAMMERSCHLAG (Wien), Dr. HEINZE (Leipzig), Prof. Dr. HEYMANN (Berlin), Dr. G. HOFER (Wien), Prof. Dr. R. HOFFMANN (Dresden), Prof. Dr. HOPMANN (Köln), Prof. Dr. O. KAHLER (Freiburg i. Br.), Priv.-Doz. Dr. J. KATZENSTEIN (Berlin), Dr. KELLER (Köln), Hofrat Dr. KIRCHNER (Würzburg), Priv.-Doz. Dr. K. KOFLER (Wien), OStA. Dr. S. LAWNER (Wien), Prof. Dr. LICHTENBERG (Budapest), Dr. L. MAHLER (Kopenhagen), Prof. Dr. H. NEUMAYER (München), Dr. Max RAUCH (Wien), Prof. Dr. L. RÉTHI (Wien), Dr. Ed. RIMINI (Triest), Dr. F. RODE (Triest), Priv.-Doz. Dr. E. RUTTIN (Wien), Prof. Dr. J. SAFRANEK (Budapest), Dr. F. SCHLEMMER (Wien), Prof. Dr. A. SCHÖNEMANN (Bern), Dr. H. SCHRÖTTER (Wien), Dr. M. SEEMANN (Wien), Dr. A. SIKKEL (Haag), Dr. SPIRA (Krakau), Dr. H. STERN (Wien), Dr. M. SUGAR (Budapest), Prof. Dr. A. THOST (Hamburg), Dr. WEIL (Stuttgart), Dr. M. WEIL (Wien), Dr. E. WODAK (Prag)

herausgegeben von

**H. NEUMANN**
Wien

**M. HAJEK**
Wien

**G. ALEXANDER**
Wien

Redakteure:

für Ohrenheilkunde:
**Ernst Urbantschitsch**
Wien

für Laryngo-Rhinologie:
**Hermann Marschik**
Wien

**54. Jahrgang, 9. Heft**
**(September)**

URBAN & SCHWARZENBERG
BERLIN N
FRIEDRICHSTRASSE 105 b
WIEN I
MAXIMILIANSTRASSE 4
1920

Monatlich erscheint 1 Heft von etwa 6 Bogen Umfang
Preis halbjährig für Deutschösterreich **K 200.—**, für die Tschechoslowakei **č. K 90.—** bzw. **M 60.—**, für das Ausland **M 120.—**.
Einzelne Hefte kosten **d.-ö. K 40.—**, **č. K 20.—**, **M 12.—** bzw. **M 24.—**.

Digitized by Google
Original from UNIVERSITY OF CALIFORNIA
Generated on 2019-10-24 16:36 GMT / http://hdl.handle.net/2027/uc1.b3252768
Public Domain in the United States, Google-digitized / http://www.hathitrust.org/access_use#pd-us-google

☞ *Originalbeiträge, Referate, Separatabdrücke und Rezensionsexemplare usw. otologischen Inhaltes bitten wir, an Doz. Dr.* ***Ernst Urbantschitsch****, Wien, I. Schottenring 24, und solche rhino-laryngologischen Inhaltes an Professor Dr.* ***H. Marschik****, Wien, IX. Lazarettgasse 14, einsenden zu wollen. Das Honorar für Originalien und Referate beträgt K 96.— für den Bogen zu 16 Seiten. Sonderabdrücke von Originalien werden zum Selbstkostenpreise berechnet. Für Bücherbesprechungen geht das betreffende Buch als Honorar in den Besitz des Besprechers über. Redaktion und Verlag.*

# Inhaltsverzeichnis.

## Otologischer Teil.

### Original-Artikel


Viktor Urbantschitsch, Wien: Hofrat Professor Dr. Adam Politzer † . 769
Gustav Alexander, Wien: Über das Auftreten von akzessorischen Neuroepithelflecken im menschlichen Ohrlabyrinth. (Mit 2 Figuren) . . . . . 772
Dr. Josef Fischer, Wien: Grippe. Perakute Otitis media. Labyrinthitis, Meningitis, Exitus letalis sieben Tage nach Beginn der Ohrerkrankung. (Streptococcus mucosus). Zugleich ein Beitrag zur Frage der Panotitis cum meningitide . . . . . 776


### Vereinsberichte


Österreichische otologische Gesellschaft. Sitzung vom 26. April 1920. (Fortsetzung und Schluß.) Sitzung vom 31. Mai 1920 . . . . . 782
Dänische oto-laryngologische Gesellschaft. Sitzungen vom 9. Februar und 9. März 1918 . . . . . 807


### Bücherbesprechungen


E. Mercks Jahresbericht über Neuerungen auf den Gebieten der Pharmakotherapie und Pharmazie. . . . . 812


### Referate


III. Labyrinth und Hörnerv. . . . . 813
IV. Otochirurgie . . . . . 813


## Laryngo-Rhinologischer Teil.

### Original-Artikel


Prof. Dr. Johann Fein, Wien: Der lymphatische Rachenkomplex und seine akute Entzündung . . . . . 817
G. Alexander, Wien: Zur Technik der submukösen Resektion der Nasenscheidewand nach Killian . . . . . 839


### Vereinsberichte


Aus den Deutschen medizinischen Gesellschaften. Universitätsjahr 1914/15. . . 841


### Bücherbesprechungen


Prof. Salvatore Citelli, Catania: Trattato di otorinolaryngoiatria . . . . . 852


### Referate


I. Allgemeines und Grenzgebiete . . . . . 855
II. Nase und Nebenhöhlen . . . . . 861
III. Mundhöhle, Rachen, Nasenrachen, Hypophyse . . . . . 862
V. Trachea, Bronchien, Ösophagus . . . . . 862


### Notizen


Preisaufgabe. Acta otolaryngologica . . . . . 864


### Personalien.


Ernannt. Gewählt. Gestorben . . . . . 864




Digitized by Google
Original from UNIVERSITY OF CALIFORNIA
Generated on 2019-10-24 16:36 GMT / http://hdl.handle.net/2027/uc1.b3252768
Public Domain in the United States, Google-digitized / http://www.hathitrust.org/access_use#pd-us-google

MONATSSCHRIFT FÜR OHRENHEILKUNDE
UND
LARYNGO-RHINOLOGIE

54. Jahrg. 1920. 9. Heft.

Nachdruck verboten.

# Otologischer Teil.

## Original-Artikel.

## Hofrat Professor Dr. Adam Politzer †.

Tief erschüttert beklagen wir den Verlust eines Mannes, der den Größten seiner Wissenschaft beizuzählen ist. Wenn schon der vielseitigen Förderung einer Wissenschaft hohe Anerkennung zukommt, so gilt dies in bedeutend höherem Maße für ein schöpferisches Wirken, für grundlegende Arbeiten, die den Ausgangspunkt zum weiteren Ausbau eines wissenschaftlichen Gebäudes abgeben. In dem Schaffen neuer Bahnen, in deren sorgfältiger Fundamentierung zeigt sich der wahre Meister. Und als solcher steht Politzer in seiner vollen Größe vor uns. Ihn verehren wir als einen der hervorragendsten Mitbegründer der modernen Ohrenheilkunde, der, wie kein anderer, von früher Jugend bis in sein spätes Alter, unermüdlich im Dienst der Ohrenheilkunde tätig war und zu deren Aufblühen so unermeßlich viel beigetragen hat.

Auch als Schriftsteller war Politzer hervorragend. Sein in vielen Auflagen erschienenes Lehrbuch der Ohrenheilkunde, das in verschiedenen Sprachen übersetzt wurde, läßt die originelle Auffassung, ein gründliches Wissen und eine volle Beherrschung aller Zweige der Ohrenheilkunde erkennen. In anschaulicher, anregender Weise verstand es Politzer, die Krankheitserscheinungen geradezu klassisch zu schildern und eine Fülle wichtiger eigener Beobachtungen zu verwerten. So hat sich dieses Werk als ein verläßlicher Führer für den Schüler und als eine wissenschaftliche Fundgrube für den Fachmann einen Ehrenplatz in der otologischen Literatur erworben. Bereits im hohen Greisenalter stehend, beschenkte Politzer anno 1907 unsere Wissenschaft mit der großzügig angelegten Geschichte der Ohrenheilkunde, die Jahrzehnte lange, eingehende Vorstudien erforderte und einen staunenswerten



Digitized by Google
Original from UNIVERSITY OF CALIFORNIA
Generated on 2019-10-24 16:36 GMT / http://hdl.handle.net/2027/uc1.b3252768
Public Domain in the United States, Google-digitized / http://www.hathitrust.org/access_use#pd-us-google

Sammelfleiß bekundet. Politzer gibt als erster in diesem Werke eine erschöpfende historische Darstellung der Ohrenheilkunde, die in der Fülle des Dargebotenen unerreichbar dasteht und deren hoher Wert allgemein rückhaltlose Bewunderung erregt hat.

Mit seinen prachtvollen „Beleuchtungsbildern des Trommelfelles", ferner seinem „Atlas der Krankheiten des Trommelfelles" lernen wir Politzer auch von seiner künstlerischen Seite hochschätzen. Nur ein Mann von so hohem künstlerischen Geist war imstande, so lebenswahre Bilder zu schaffen. Politzer war auch ein Meister in der Herstellung anatomischer und pathologischer Präparate, die allgemeine Bewunderung erregten und von unvergleichlicher Schönheit sind. In einem eigenen Werke schildert Politzer „Die Zergliederung des Hörorgans im gesunden und kranken Zustande" (1889).

Als Lehrer war Politzer unübertrefflich. Seine Schilderung der verschiedenen Krankheitsbilder, die Deutung der Symptome in den einzelnen Krankheitsfällen zeigt eine erstklassige Beobachtungsschärfe und praktische Erfahrung. Deshalb haben sich auch die Vorträge Politzers einen Weltruf erworben. Von den entferntesten Weltgegenden strömten ihm die Schüler zu, die begeistert seinen lichtvollen Darstellungen folgten. Überall, in den verschiedensten Ländern Europas, in Amerika, Afrika, Asien und Australien ist der Name Politzer bekannt, hochgeschätzt, hochverehrt!

Seinen Schülern ist Politzer stets ein väterlicher Berater und Freund gewesen, ein gütiger Förderer ihrer Bestrebungen. Wie groß ist die Anzahl hervorragender Fachmänner, die ihm ihre erste Anleitung und weitere Ausbildung verdanken!

Die praktische Ohrenheilkunde hat dem Dahingeschiedenen unendlich viel zu verdanken; vor allem ist seine Methode der Lufteintreibung ins Mittelohr, das sogenannte Politzersche Verfahren, ein Gemeingut aller mit der Ohrenheilkunde sich beschäftigenden Ärzte geworden und diese Methode allein hat den Namen Politzer schon in dessen jungen Jahren berühmt gemacht. Die Patienten verehrten Politzer als einen gütigen, umsichtigen, gewissenhaften Arzt, weshalb auch seine Ordinationen zu den beliebtesten und gesuchtesten gehörten. Aus nahe und ferne strömten zu ihm Hilfesuchende, die bei ihm Heilung oder mindestens Linderung ihrer Beschwerden fanden.

Politzer war auch als Kunstkenner und ausübender Künstler erstklassig. Die vielen Kunstschätze, die Politzer von Jugend auf bis zu seinem Lebensende mit hohem künstlerischen Verständnis und Geschmack gesammelt hat, sind eine Sehenswürdigkeit ersten Ranges und liefern den schönsten Beweis, in welch herrlicher Weise es Politzer verstanden hat, Wissenschaft und Kunst zu vereinen.

Digitized by Google
Original from UNIVERSITY OF CALIFORNIA
Generated on 2019-10-24 16:36 GMT / http://hdl.handle.net/2027/uc1.b3252768
Public Domain in the United States, Google-digitized / http://www.hathitrust.org/access_use#pd-us-google

Und so haben auch Wissenschaft und Kunst das Scheiden dieses seltenen Mannes gemeinsam zu beklagen.

Wohin wir also blicken, überall erkennen wir die große Bedeutung Politzers, den großen Verlust, den wir durch sein Hinscheiden erlitten haben. Aber, wenn er selbst uns nunmehr entrissen ist, so bleibt uns doch all das Unvergängliche, was er geschaffen hat und von ihm kann man im Sinn des Dichters sagen:

Es kann die Spur von seinen Erdentagen
Nicht in Äonen untergeh'n.

Der Name Politzer wird als eine Leuchte unserer Wissenschaft in einem nimmer erlöschenden Glanz dauernd erhalten bleiben.

Adam Politzer wurde 1835 in Alberti in Ungarn geboren, absolvierte seine medizinischen Studien in Wien und promovierte daselbst 1859 zum Doktor. Er beschäftigte sich nach Erlangung des Doktorgrades im physiologischen Institute Karl Ludwigs mit der Experimentalphysiologie des Gehörorganes und veröffentlichte seine wertvollen Befunde 1861 in der Wiener Akademie der Wissenschaften. Politzer unternahm hierauf eine Studienreise, die ihn in Deutschland mit Köllikes, Tröltsch, Helmholtz, in Paris mit Claude Bernard, Rudolf König und Méniére, in London mit Toynbee in nähere Beziehungen brachte. Nach Wien zurückgekehrt, habilitierte sich Politzer 1861 als Dozent für Ohrenheilkunde und setzte in den Instituten Rokitanskys, Oppolzers und Koliskos seine Studien über Ohrenheilkunde fort. 1863 wurde Politzer zum Armenohrenarzt der Stadt Wien ernannt, 1870 fand seine Ernennung zum außerordentlichen Professor, 1873 zum Vorstande der neu errichteten Ohrenklinik statt; 1896 erhielt er den Titel und Charakter eines ordentlichen Professors und 1902 den Titel eines Hofrates; am 1. Oktober 1907 trat er, der gesetzlichen Bestimmung der Altersgrenze zufolge, vom Lehramte zurück; 1909, dem fünfzigsten Jahre seiner Doktorpromotion, wurde ihm durch den Rektor der Universität und den Dekan der medizinischen Fakultät das erneuerte Doktordiplom feierlichst überreicht.

Politzer hat sich bis in die letzten Tage seines Lebens unermüdlich wissenschaftlich betätigt und an allen wissenschaftlichen Bestrebungen und Sitzungen den regsten Anteil genommen.

Viktor Urbantschitsch.

---



Digitized by Google
Original from UNIVERSITY OF CALIFORNIA
Generated on 2019-10-24 16:36 GMT / http://hdl.handle.net/2027/uc1.b3252768
Public Domain in the United States, Google-digitized / http://www.hathitrust.org/access_use#pd-us-google

Aus dem Laboratorium der Ohrenabteilung der Allgemeinen Poliklinik in Wien.

# Über das Auftreten von akzessorischen Neuroepithelflecken im menschlichen Ohrlabyrinth.

Von **Gustav Alexander.**

(Mit 2 Figuren.)

Seitdem ich (2) für die niederen Säugetiere bei Echidna aculeata das regelmäßige Vorkommen einer Macula neglecta Retzii (8) festgestellt und auch beim Maulwurf eine akzessorische labyrinthäre Nervenendstelle beobachtet habe, sind von Kolmer (7) die Insectivoren, von Stütz (10) und Benjamins (3) der Mensch und verschiedene Tiere auf das Vorkommen derartiger Nervenendstellen bezw. Rudimente solcher untersucht worden. Für die Reptilien liegen in bezug auf die Macula neglecta Retzii und die Crista quarta wertvolle Befunde von Fleissig (6) vor.

Kolmer (7) fand auf Grund eingehender Untersuchungen an vorzüglich konservierten Labyrinthen bei Talpa, Erinaceus und Sorex eine Macula neglecta. Statolithen fehlten an ihr. Da sich diese Macula ontogenetisch von einer Crista ableitet, bei Erinaceus und Sorex auch von einem Ästchen des Nervus ampullaris horizontalis versorgt wird, hält Kolmer die Bezeichnung Crista neglecta für richtiger.

Eine erschöpfende Darstellung des Gegenstandes verdanken wir Benjamins (3), der eine große Anzahl von Tieren der verschiedensten Tierklassen genau untersucht hat. Er fand sowohl bei den Knochenfischen als auch bei den Reptilien und Säugern die Anlage einer Crista quarta. Dieselbe entsteht ontogenetisch bei den Knochenfischen aus dem Neuroepithel des Sacculus. „Bei den Reptilien und Säugern entsteht sie im Utrikulus aus einem hohen runden Epithelstreifen an der lateralen Wand, die in älteren Stadien kleiner wird, stets mehr sich beschränkt zu dem Sinus posterior (inferior) und schließlich bis auf 2 Epithelhügel zurückgeht, nämlich ein rundes Gebilde an der Einmündungsstelle des Horizontalkanals und die Crista quarta." Wenn wir somit auf Grundlage unserer Kenntnisse von der Phylogenese des inneren Ohres, im besonderen der labyrinthären Nervenendstellen die Erwartung aussprechen konnten, in Form von Varietäten in einzelnen Fällen auch an höheren Säugern oder auch an Menschen akzessorische labyrinthäre Nervenendstellen ausgebildet zu finden, so wurden unsere Erwartungen nicht getäuscht.

Andrerseits ist es nicht notwendig anzunehmen, daß jeder akzessorische oder irreguläre Neuroepithelfleck im Labyrinth seine Entstehung einer phylogenetischen Varietät verdankt.

Ich (1) konnte bereits 1902 atypische Epithelformationen im häutigen Labyrinthe feststellen, die rein ontogenetische Varietäten darstellen. Derartige atypische Epithelformationen fand ich auch bei Echidna. Ich

Digitized by Google
Original from UNIVERSITY OF CALIFORNIA
Generated on 2019-10-24 16:36 GMT / http://hdl.handle.net/2027/uc1.b3252768
Public Domain in the United States, Google-digitized / http://www.hathitrust.org/access_use#pd-us-google

verweise besonders auf Stellen des Sinnesepithels, in welchen die Sinneszellen fehlen und nur Stützzellen angesammelt sind, auf die Entwicklung und Abschnürung azinöser Anhänge an den häutigen Wänden usw. Derartige atypische Epithelformationen finden sich an den verschiedensten Stellen des häutigen Labyrinthes; sie stellen nichts anderes als kleinste Mißbildungen dar, die im Laufe der embryonalen Entwicklung des Organs in zahlreichen Fällen zustandegekommen sind. Es ist theoretisch zuzugeben, daß unter Umständen eine derartig embryonal entstandene Varietät auch in der Form auftreten kann, daß im Gebiete des gewöhnlichen Labyrinthepithels isolierte Herde bezw. Flecken von Neuroepithelien gefunden werden. Nach dem gegenwärtigen Stande der ganzen Frage ist es notwendig, in jedem einzelnen Falle solche Befunde genau zu verzeichnen und auf Grund der topographischen Lage des Neuroepithelfleckes und seines histologischen Baues zu unterscheiden, ob es sich nur um eine individuelle, ontogene Abweichung von der Norm oder um ein phylogenetisch begründetes Auftreten einer rudimentären Nervenendstelle handelt.

Gelegentlich des Studiums einer histologischen Schnittserie eines Falles von Otosklerose habe ich 1908 das Auftreten zweier akzessorischer Neuroepithelflecke beobachtet[1]). Sie sind in den Labyrinthen beider Körperseiten in gleicher Weise ausgebildet.

Es handelt sich um zwei lateral von der Macula utriculi am Boden des Utrikulus gelegene Neuroepithelflecke ($Na_1$ und $Na_2$ in Fig. 1 und 2). Beide liegen voneinander und gegen die Macula utriculi isoliert, in beiden hebt sich das Epithel aus einer Umgebung von 4 bis 6 μ hohem kubischem Epithel bis auf eine Höhe von 24 μ in dem größeren Fleck $Na_1$ und bis auf 12 bis 16 μ in dem kleineren. Beide Neuroepithelflecke sind annähernd kreisrund, der größere zeigt einen Durchmesser von 53 bis 400 μ (vom Aufhören des kubischen Epithels an gerechnet), der kleinere 160 bis 200 μ. Zu den Neuroepithelflecken ziehende Nervenfäserchen habe ich nicht feststellen können. In beiden Neuroepithelflecken sind neben Stützzellen Rudimente von Sinneszellen nachweisbar. Dieselben sind kugelig, großblasig, von einem hellen Protoplasma erfüllt, von stark lichtbrechender Kapsel umschlossen. Die Kerne sind klein, liegen meist wandständig. Sie erreichen, wie man es an degenerierten, nicht funktionierenden Neuroepithelien zu sehen bekommt, weder den Lumenrand, noch den basalen Rand des Epithels. An manchen Stellen hat man den Eindruck, daß Sinneszellen ausgefallen sind, so daß nun große kugelige Lücken im Neuroepithel entstehen. Über dem Epithel finden sich halbkugelige oder zapfenförmige, eosinrote Anhänge, vereinzelte gleichfalls eosinrot gefärbte kegelförmige Haarfortsätze, über dieser Schicht liegt eine Zone feinster blaugefärbter Statolithen. Nicht auszuschließen ist, daß die protoplasmatischen Körper in Form der

[1]) Durch andere Arbeiten in Anspruch genommen, gelange ich erst jetzt dazu, den Befund mitzuteilen.

Digitized by Google
Original from UNIVERSITY OF CALIFORNIA
Generated on 2019-10-24 16:36 GMT / http://hdl.handle.net/2027/uc1.b3252768
Public Domain in the United States, Google-digitized / http://www.hathitrust.org/access_use#pd-us-google

erwähnten kugeligen oder knäuelförmigen Anhänge gegen das endolymphatische Lumen infolge von Mazeration vorgequollen sind. Allerdings spricht der im allgemeinen gute histologische Zustand des Präparates gegen die Annahme eines postmortalen Artefaktes.

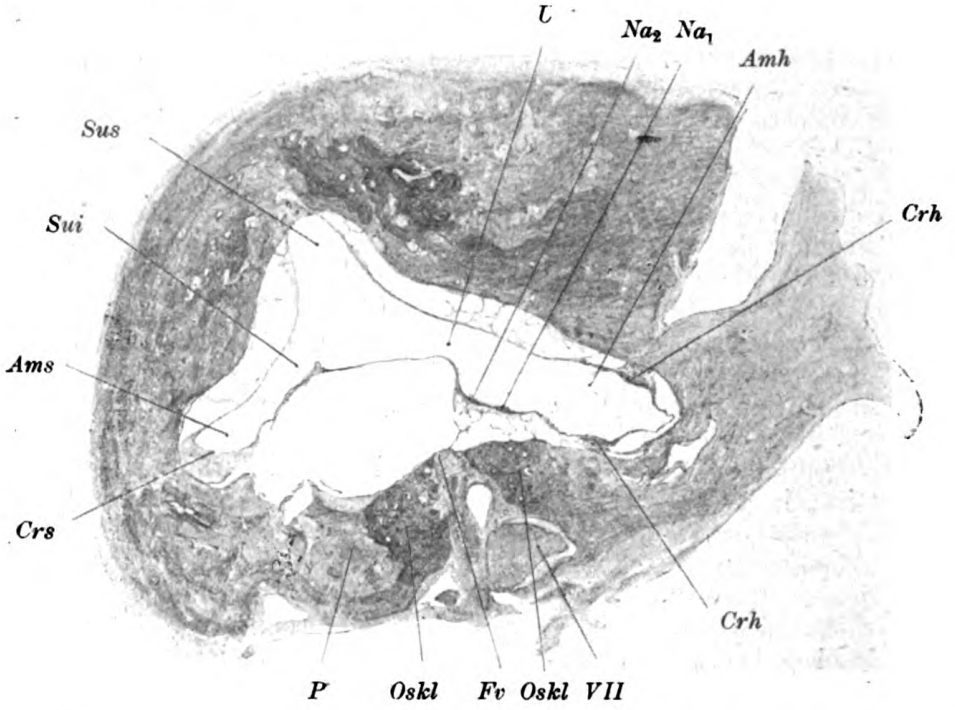


Fig. 1. *R. S.* Vertikalschnitt durch den Vorhof. Lateral von der Macula utriculi sind zwei akzessorische Neuroepithelflecken zu sehen. (*Na*, und *Na*$_2$); Hämalaun Eosin, Leitzsches Z. O., Apochr. 16 *mm*, Tubl. 16 *cm*.

Bedeutung der Abkürzungen.

| | | | |
|---|---|---|---|
| *Amh* | Ampulla horizontalis | *P* | Promontorium |
| *Ams* | ,, sagittalis | *pe* | perilymphatisches Gewebe |
| *Crh* | Crista ampull. horizontalis | *Stat* | Statolithen |
| *Crs* | ,, ,, sagittalis. | *Sui* | Sinus utricularis inferior |
| *Fv* | Fenestra vestibuli | *Sus* | Sinus utricularis superior |
| *Na*$_1$ | Neuroepithelium accessorium 1 | *U* | Utriculus |
| *Na*$_2$ | ,, ,, 2 | *V* | Vestibulum |
| *Oskl* | Otosklerose-Knochen | *VII* | Nervus facialis. |

Es handelt sich somit um zwei Epithelflecke, die nach dem histologischen Bau als labyrinthäres Neuroepithel bezeichnet werden müssen. Die darin befindlichen, noch deutlich nachweisbaren Sinneszellen sind nicht normal und ähneln dem Typus, den wir in degenerierten Nervenendstellen zu finden gewohnt sind. Andrerseits ist bemerkenswert, daß beide Neuroepithelflecke von Statolithen überlagert sind.

Generated on 2019-10-24 16:36 GMT / http://hdl.handle.net/2027/uc1.b3252768
Public Domain in the United States, Google-digitized / http://www.hathitrust.org/access_use#pd-us-google
Digitized by Google
Original from UNIVERSITY OF CALIFORNIA

Nach dem histologischen Bau der Nervenflecke, nach ihrer topographischen Lage zur Macula utriculi, besonders auch nach dem Vorhandensein von Statolythen handelt es sich hier nicht um eine atypische Gewebsformation, sondern um ein Rudiment zweier akzessorischer Nervenendstellen. Beide Epithelhügel entsprechen nach ihrer Lage denjenigen beiden Epithelhügeln, die Benjamins für Reptilien und Säuger (den Menschen hat Benjamins nicht untersucht) beschreibt. Dem runden Gebilde an der Einmündungsstelle des horizontalen Kanals entspricht in unserem Falle $Na_1$. Der zweite Epithelfleck, welchen Benjamins als Crista quarta bezeichnet, entspricht unserem $Na_2$. Auf die Frage, ob Benjamins mit Recht in dem von ihm beobachteten rudimentären Neuroepithel eine Crista quarta sieht, soll hier nicht näher eingegangen werden. Sicher ist, daß beide akzessorischen Neuroepithelflecke, die ich im vorliegenden Falle beim Menschen beobachtet habe, mit Rücksicht auf die Tatsache des Vorhandenseins einer Statolithenschicht der Gruppe der Maculae zugerechnet werden müssen.

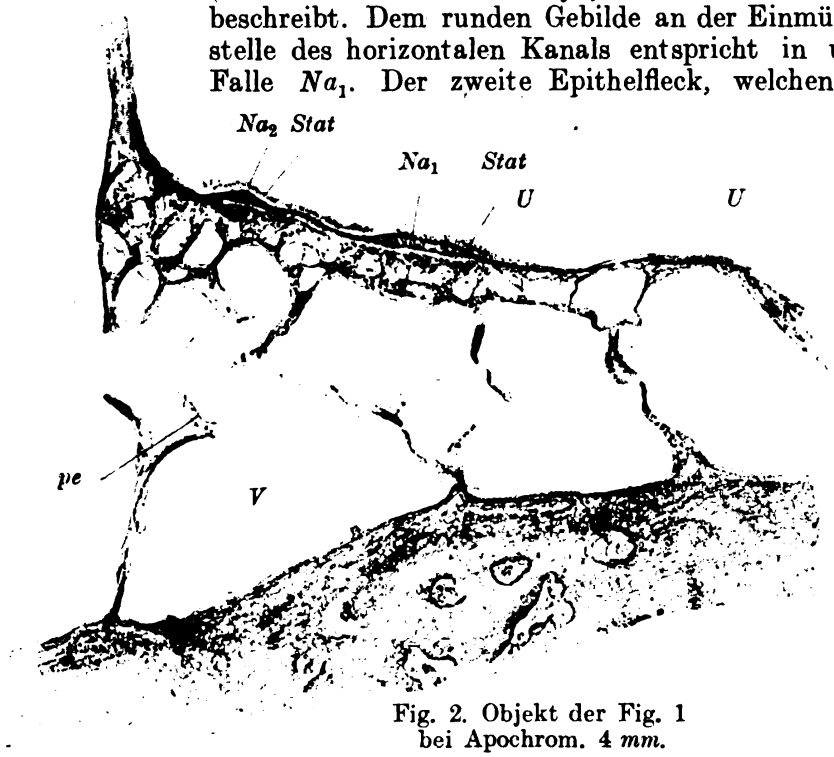


Fig. 2. Objekt der Fig. 1 bei Apochrom. 4 *mm*.

Oben ist erwähnt, daß der von mir beschriebene Fall eine Otosklerose betrifft. Mein Assistent J. Fischer (5) hat nun gleichfalls einen Fall beobachtet, in welchem, allerdings in anderer topographischer Lage, eine akzessorische Nervenendstelle vom Typus der Macula neglecta beim Menschen vorliegt. (Erscheint demnächst in dieser Monatsschrift.) Auch dieser Fall betrifft eine Otosklerose.

Digitized by Google
Original from UNIVERSITY OF CALIFORNIA
Generated on 2019-10-24 16:36 GMT / http://hdl.handle.net/2027/uc1.b3252768
Public Domain in the United States, Google-digitized / http://www.hathitrust.org/access_use#pd-us-google

Stütz (10) beschreibt das normale Vorkommen (in 102 Labyrinthen 96mal) einer Gewebs(Epithel)leiste im Labyrinth: sie bezeichnet den Grenz- und Übergangswinkel zwischen Sinus utricularis inferior und Utrikulus, ist schon im Atlas von Steinbrügge und Nieser (9) abgebildet und nach meiner Erfahrung stets in typischer Entwicklung nachweisbar. Mit den von mir seinerzeit beschriebenen atypischen Epithelformationen hat diese Falte, was allerdings auch Stütz dahingestellt sein läßt, nichts zu tun. Ich kann mich aber auch nicht der Deutung, die Stütz der Falte gibt, anschließen, wonach sie ein Rudiment einer Macula neglecta darstellen sollte. Fehlt doch die für Rudimente charakteristische individuelle Variation im Vorkommen und dem histologischen Bau der Leiste. Doch bleibt es Stützs Verdienst, als Erster die feinere Zusammensetzung dieser Übergangsfalte beschrieben und die Aufmerksamkeit auf sie gelenkt zu haben.

Literaturverzeichnis. 1. G. Alexander: Über atypische Gewebsformationen im inneren Ohr. Arch. f. Ohrhlk. Bd. 55. — 2. G. Alexander: Entwicklung und Bau des inneren Gehörorganes von Echidra aculeata; Semons Zool. Forschungsreisen. Fischer, Jena 1904. Bd. 3, T. 2, Lfg. 1. — 3. C. E. Benjamins: Beitrag zur Kenntnis des häutigen Labyrinthes. Über eine vierte Crista acustica. Zschr. f. Ohrhlk. Bd. 68, 1913. — 4. Bielschowsky und Brühl: Über die nervösen Endorgane im häutigen Labyrinth der Säugetiere. Arch. f. mikr. Anat. u. Entw. Bd. 71, 1908. — 5. J. Fischer: Zur Frage des konstitut.-kongenitalen Charakters der Otosklerose. Morphologische Anomalien d. Innenohres als Ausdruck der konstitut. Minderwertigkeit des Gehörorganes. Diese Monatsschrift (im Erscheinen). — 6. J. Fleissig: Die Entwicklung des Geckolabyrinthes. Anat. H. Bd. 37, H. 1, 1908. — 7. W. Kolmer: Studien am Labyrinth von Insectivoren. Sitzungsber. d. k. Akad. d. Wiss., mathem.-nat. Kl. Bd. 122, Abt. III. März. 1913. S. 29—52. — 8. G. Retzius: Das Gehörorgan der Wirbeltiere. 1881 bis 1884. — 9. Steinbrügge und Nieser: Bilder aus dem menschlichen Vorhof. 1895. — 10. L. Stütz: Über sogenannte atypische Epithelformationen im häutigen Labyrinth. Morph. Jahrb. Bd. 44, S. 403.

---

Aus der Ohrenabteilung der Wiener Allgemeinen Poliklinik
(Vorstand Prof. G. Alexander).

# Grippe. Perakute Otitis media. Labyrinthitis, Meningitis, Exitus letalis sieben Tage nach Beginn der Ohrerkrankung. (Streptococcus mucosus). Zugleich ein Beitrag zur Frage der Panotitis cum meningitide.

Von Dr. **Josef Fischer,** Assistenten der Abteilung.

Fälle von akuter, mit interkraniellen Komplikationen verbundener Otitis im Anschluß an Grippe sind in der Literatur vielfach bekannt. In meiner Publikation über „Die Erkrankungen des Gehörorgans bei Grippe“ (Mschr. f. Ohrhlk. Bd. 54) sind meine Beobachtungen, die sich

Digitized by Google
Original from UNIVERSITY OF CALIFORNIA
Generated on 2019-10-24 16:37 GMT / http://hdl.handle.net/2027/uc1.b3252768
Public Domain in the United States, Google-digitized / http://www.hathitrust.org/access_use#pd-us-google

auf die während der Grippeepidemie der Jahre 1918/19 aufgetretenen Ohrerkrankungen erstrecken, niedergelegt und die einschlägige Literatur, vom Jahre 1890 angefangen, gesammelt.

Inzwischen hat eine neue Grippenwelle eingesetzt, die jedoch bedeutend leichter zu verlaufen scheint. Soviel sich bis jetzt darüber aussagen läßt, unterscheidet sich diese Welle von der Grippenepidemie 1918/19 im wesentlichen darin, daß diesmal der Verlauf, zumindest was das Gehörorgan betrifft, als weitaus gutartiger zu bezeichnen ist. Meist handelt es sich um Exsudativkatarrhe und akute Otitiden.

Nur ein Fall zeigte einen derart rapiden fudroyanten Verlauf, so daß er wegen seines ungewöhnlichen Verhaltens mitteilenswert erscheint:

Josef St., 26 Jahre alt[1]).

Anamnese: Pat. hat im Kriege eine sehr schwere Schußfraktur des rechten Oberschenkels erlitten, derentwegen er lange Zeit meist hoch fiebernd im Spital verbrachte.

Seit 3 bis 4 Wochen fühlt sich Pat. schwach, abgeschlagen; er klagt auch über Beschwerden in Nase und Rachen, wegen welcher er in Behandlung stand. Zeitweise Fieber. Pat. war stets ohrgesund. In der Nacht vom 3. auf 4. Februar traten heftige Ohrschmerzen ein, Pat. erwachte um 1 Uhr nachts und verbrachte den übrigen Teil der Nacht wegen starker Schmerzen schlaflos. Am Morgen des 4. Februar begab er sich in die Behandlung zu Prof. Alexander.

4. II. erhob Prof. Alexander folgenden Status:

Rechtes Ohr normal. $v^2) = 10\ m$. Linkes Ohr große Blutblase, die den hinteren, oberen Teil des Trommelfelles bedeckt und für den Blick nur einen kleinen Abschnitt im vorderen, unteren Quadranten freiläßt. $v = \frac{1}{2}\ m$. Stimmgabelbefund: Schalleitungserkrankung links. Kein Spontannystagmus. Keine Labyrintherscheinungen. Nach der Parazentese entleert sich Blut. Temperatur 37·6°.

Dekursus: Tagsüber Wohlbefinden, keine Temperatur, keine Schmerzen. Nacht ruhig.

5. II. Des Morgens erwacht er unter heftigen Schwindelerscheinungen, Drehschwindel mit Scheindrehung der Umgebung von rechts nach links. Pat. erbricht unausgesetzt, fühlt sich außerordentlich schwach, anhaltende heftige Nausea. Pat. liegt in passiver Rückenlage, durch die geschlossenen Augenlider lassen sich auf große Entfernung grobe nystaktische Zuckungen erkennen. Atmung 16, Temperatur 37·6°. Puls 104. Pat. erbricht große Mengen schleimiger Massen. Auf Klysma Stuhl.

Ohrbefund: Streifen blutig durchtränkt, kein Eitersekret, links Taubheit. Grobschlägiger Nystagmus nach rechts, höchstens Intensitätsgrades, Elongationen sind jedoch wechselnd, so daß für einige Minuten der Nystagmus kleinschlägig wird, um unvermittelt in grobschlägigen umzuschlagen.

Pat. wird angewiesen, durch Blick nach links, wobei ihm ein Ziel gesteckt wird, den Schwindel und Nystagmus zu hemmen; ersteres gelingt nicht, letzteres fast vollkommen.

Neurologischer Befund: Negativ, keine Pupillenstarre, keine athetotischen Bewegungen der Zunge, kein Dermographismus, keine unilateralen Koordinationsstörungen.

Nacht vom 5. auf 6. II.: oft unterbrochener Schlaf, zeitweise Schwindelattacken, 2mal Erbrechen. Aufnahme von geringen Mengen flüssiger Nahrung.

6. II. Morgen. Pat. fühlt sich etwas besser, die hochgradige Prostration ist geschwunden. Er liegt in passiver Rückenlage. Die Blässe ist nicht so bedeutend

[1]) Demonstriert in der Österr. otol. Ges. am 23. Februar 1920.

[2]) v = akzentuierte Flüsterstimme.

Digitized by Google
Original from UNIVERSITY OF CALIFORNIA
Generated on 2019-10-24 16:37 GMT / http://hdl.handle.net/2027/uc1.b3252768
Public Domain in the United States, Google-digitized / http://www.hathitrust.org/access_use#pd-us-google

wie am Vortage, die Nausea hält an, kein Singultus, wiederholter Brechreiz, kein Erbrechen, Nystagmus III. Grades nach rechts. Beim geringsten Versuche, sich zu erheben, heftigster Schwindel, Puls 92.

Nachmittags wird Pat. mit Automobil vorsichtig auf die Poliklinik transportiert. Allgemeinbefinden etwas besser. Die Prostration hält an, Puls 58! Nystagmus III. Grades. Die Nacht größtenteils schlaflos, am Morgen der Schwindel etwas vermindert, Nystagmus nur mehr beim Blick geradeaus. Lidreflexe rechts auslösbar, links nicht, Stenger negativ.

Interner Befund (Doz. Bauer): Leichte Dämpfung, 3 Querfinger breit an der Basis mit ziemlich dichten mittelblasigem Rasseln und stellenweise bronchialem Atmen. Milz perkutorisch vergrößert, Bradykardie, im übrigen negativer neurologischer Befund.

8. II. Lumbalpunktion: Entleerung von 10 $cm^3$ Liquor, Druck nicht erhöht. Liquor klar. Reichlich Erytrozyten, vereinzelte Lymphozyten und Leukozyten. Mikroorganismen weder tinktorell noch kulturell nachweisbar.

9. II. Augenbefund (Doz. Müller): Rotatorischer grobschlägiger Nystagmus beim Blick nach rechts und auch geradeaus, sonst normaler Befund. Kornealreflex normal, Pupillenreaktion sehr lebhaft. Augenhintergrund normal. Ebenso Visus, Gesichtsfeld und Akkommodation normal.

9. II. und 10. II. Subjektives Wohlbefinden. Pat. antwortet geordnet auf an ihn gestellte Fragen, schläft nachts ruhig und gut. Hat sich am 10. morgens im Bette aufgesetzt, fühlt sich wohl. Puls 48. Serös eitriges Sekret aus dem linken Ohre. In der Nacht vom 10. auf 11. heftiger Schwindel, Erbrechen, Temperatursteigerung 38·3, morgens Nackensteifigkeit, Kernig, Sensorium benommen, Verfall.

11. II. Lumbalpunktion: Entleerung von 6 $cm^3$ trüben Liquor unter Druck. Im Punktat reichlich polynukleäre Leukozyten und wenig Grampositive Kokken in kurzen Ketten mit deutlicher Kapselbildung (Streptococcus mucosus).

Intravenöse Injektion eines polyvalenten Streptokokkenserums (Dr. Gerstmann).

11. II. abends Exitus letalis.

Obduktionsbefund (Dr. Sinnesberger): An den äußeren Körperdecken keine Besonderheit. An den abhängigen Partien bläulichrote Totenflecke. Aus dem linken äußeren Gehörgang quillt Eiter. Nach Eröffnung der Schädeldecke findet man zwischen den weichen Hirnhäuten dünnflüssiges eitriges Exsudat, sowohl an der Konvexität, als auch an der Basis. Die Meningen hyperämisch, desgleichen das Gehirn ödematös. Die Ventrikel erweitert enthalten ebenfalls dünnflüssigen Eiter. Aus dem linken inneren Gehörgang fließt Eiter ab.

Nach Eröffnung des Thorax kommt die beträchtlich vergrößerte Thymus zum Vorschein. Die Tonsillen des Zungengrundes gleichfalls beträchtlich vergrößert, die Gaumentonsillen ragen wenig hervor und haben glatte Oberflächen.

Die Unterlappen beider Lungen sind voluminöser, die überkleidende Pleura trüb, aber ohne Auflagerungen. An der Schnittfläche sind die beiden Unterlappen dunkelrot, luftleer, von der Konsistenz der Milz. In den Oberlappen finden sich einzelne gleichfalls dunkelrote Verdichtungsherde. Herz von normaler Größe, sämtliche Klappen zart und schlußfähig; am Anfangsteil der Aorta finden sich vereinzelte Intimaverfettungen (fleckweise). An der Aorta coron. dextra ist noch eine zweite akzessorische rechte Koronararterie vorhanden. Keine angeborene Enge des Blutgefäßsystems. Leber mäßig vergrößert, graubraun, Milz in geringem Grade vergrößert, dunkelrot, spärliche Pulpa abstreifbar. Die Organe des Digestionstraktes sowie Niere und Blase ohne pathologischen Befund.

Diagnose: Meningitis purulenta ad convexitatem et ad basim cerebr. ex otitide purulenta sinistra. Bronchopneumonie (Grippepneumonie) confluens. lobi. inf. utriusque. lat. Status thymico-lymphaticus.

Epikrise: Fasse ich kurz zusammen, so ergibt sich Folgendes: Nach einer nur 3 bis 4 Wochen dauernden, mit Fieber und zunehmender

Digitized by Google
Original from UNIVERSITY OF CALIFORNIA
Generated on 2019-10-24 16:37 GMT / http://hdl.handle.net/2027/uc1.b3252768
Public Domain in the United States, Google-digitized / http://www.hathitrust.org/access_use#pd-us-google

Schwäche verbundenen Erkrankung des Respirationstraktes (Grippe) tritt bei dem stets ohrgesunden Patienten eine mit stürmischen Labyrinthsymptomen einhergehende linksseitige akute Mittelohrentzündung mit einer großen Blutblase am Trommelfell auf. 7 Tage nach dem ersten Einsetzen der Ohrsymptome Exitus letalis mit den Erscheinungen einer eitrigen Meningitis.

Nach ungefähr 5- bis 7stündigem Bestand der Otitis wird eine Parazentese ausgeführt, deren frühzeitige Indikation durch die hochgradige Schwerhörigkeit, durch die heftigen Schmerzen, durch das Fieber und die ausgesprochene Abgeschlagenheit des Pat., die als Folge der gestörten Nachtruhe aufgefaßt wurde, gegeben war. Die Diagnose lautete damals: Akute infektiöse Mittelohrentzündung ohne Komplikation. Nach dem Eingriff schwinden die Beschwerden. Pat. fühlt sich wohl. 24 Stunden später treten links komplette Ertaubung und labyrinthäre Reizerscheinungen auf. Die Taubheit und der Nystagmus nach der gesunden Seite lassen mit Sicherheit erkennen, daß es sich sofort um eine diffuse eitrige Labyrinthitis gehandelt hat.

Während die labyrinthären Reizerscheinungen bald nachließen, blieb die Taubheit bestehen. Da die Angehörigen den dringenden Wunsch hegten, den Pat., der das Bild eines Schwerkranken bot, der Behandlung eines Spitals zuzuführen, wurde dieser unter den entsprechenden Kautelen mit einem Auto Vormittag auf die Poliklinik geschafft. Damals bestanden keine Zeichen einer intrakraniellen Komplikation; vielmehr ließ die normale Temperatur einen unkomplizierten Verlauf der Labyrinthitis vermuten, wobei allerdings mit einer bleibenden Funktionsausschaltung des Labyrinthes gerechnet wurde.

3 Stunden nach Einlieferung in die Poliklinik trat als neues Symptom eine auffallende Bradykardie auf, die uns zu verschiedener Vermutung Veranlassung gab. So zur Annahme eines entzündlichen Herdes, entweder in der Peripherie des Vagus (Vagusneuritis) oder im Hirnstamm (Enzephalitis.) Als ein Symptom von prognostisch ungünstiger Bedeutung muß auch die enorme Prostration, die wir in unkomplizierten Fällen niemals finden, gedeutet werden. Das Lumbalpunktat ergab zu dieser Zeit einen klaren sterilen, nicht unter erhöhtem Druck stehenden Liquor. Wenige Tage darauf entwickeln sich sichere Symptome einer rasch fortschreitenden Meningitis, der Pat. kurze Zeit darauf erliegt.

Die Zeit des Gesamtverlaufes beträgt mithin, wenn man von der mehrwöchigen, den Ohrsymptomen vorangehenden Erkrankung der Grippe, die pathologisch-anatomisch post mortem auch bestätigt wurde, absieht, im ganzen nur 7 Tage.

Die 3 Krankheitsetappen, Otitis media, Labyrinthitis und Meningo-Enzephalitis hat der Kranke nach dem Ergebnis der klinischen Beobachtung nacheinander durchlaufen. Zu dieser Ansicht werden wir auf Grund unserer überaus genauen und umfassenden Beobachtung geführt. Auch die Anamnese ist vollkommen verläßlich, so daß die Annahme, es

Digitized by Google
Original from UNIVERSITY OF CALIFORNIA
Generated on 2019-10-24 16:37 GMT / http://hdl.handle.net/2027/uc1.b3252768
Public Domain in the United States, Google-digitized / http://www.hathitrust.org/access_use#pd-us-google

hätte sich um eine nicht beachtete Otitis media handeln können, ungründet erscheint. Über den ungemein foudroyanten Verlauf herrscht somit kein Zweifel.

Es ist jedoch noch eine zweite Auffassung berechtigt. Für jede entzündliche Erkrankung kann eine zeitliche Latenz angenommen werden. Teilen wir eine solche Latenz der Labyrinthitis und Meningitis unseres Falles zu, so ergibt sich eher die Meinung, daß es sich bei den drei eben erwähnten Entzündungslokalisationen nicht etwa um suprakoordinierte Komplikationen, sondern um einander beigeordnete Krankheiten handelt, die durch dieselbe Infektion gleichzeitig entstanden, jedoch symptomatisch nacheinander aufgetreten sind. Im ersten Falle wäre die Diagnose: Meningo-Enzephalitis ex otitide, im zweiten Falle: Meningo-Enzephalitis cum otitide.

Wenn wir uns auch für die zweite Möglichkeit nicht voll aussprechen können, so müssen wir doch die Symptome hervorheben, welche für diese Möglichkeit verwertbar wären. Bezüglich der Labyrinthitis ist nichts zu finden, außer man nimmt an, daß sie 24 Stunden symptomlos bestanden hätte. Bezüglich der Meningoenzephalitis ist darauf hinzuweisen, daß sie erst nach dem 6. Tage manifest wurde, daß sie jedoch einige Tage vorher, Prodromalerscheinungen (Bradykardie, Prostration) bereits bestanden hatte zu einer Zeit, in der keinerlei andere Symptome interkranieller Beteiligung vorhanden waren. Daß das Lumbalpunktat damals keine Anhaltspunkte lieferte, darf nicht überraschen, da ja Alexander[3]) bereits darauf hingewiesen hat, daß es Fälle gibt, in denen bei sicher bestandener eitriger Meningitis das Lumbalpunktat entweder klar oder trüb, aber steril vorhanden sein kann.

Der äußerst ungünstige und foudroyante Verlauf erfordert die genaue Aufdeckung der ätiologischen Momente. Als solche käme in erster Linie die Frage eines eventuellen Traumas in Betracht. Dabei wäre zuerst eine Verletzung anläßlich der Parazentese zu denken. Als Lokalisation derselben könnte entweder die Gegend des For. ovale mit Luxation des Stapes oder das runde Fenster mit Perforation der Membrana secundaria in Betracht kommen. Im ersten Fall müßte sich unbedingt sofort an den Eingriff ein Kollaps mit stürmischen Labyrintherscheinungen anschließen, während bei diesem Pat. im Gegenteil eine 24stündige bedeutende Verbesserung zu verzeichnen war. Eine Verletzung der Membran des Schnecken fensters scheint aus topographisch-anatomischen Rücksichten so ziemlich unwahrscheinlich; es ist mir auch nicht gelungen, bei der Durchsicht der Literatur einen derartigen Fall verzeichnet zu finden.

Als weiteres traumatisches Moment könnte der Transport in die Poliklinik herangezogen werden. Wir haben bereits früher erwähnt, daß dieser Transport unter allen entsprechenden Kautelen vor sich ging, daß der Pat. im Krankenauto geführt wurde, und von geschulten Trägern schonend ins Bett gebracht wurde.

[3]) Arch. f. Ohrenhlk. Bd. 76 und Bd. 89.

Digitized by Google
Original from UNIVERSITY OF CALIFORNIA
Generated on 2019-10-24 16:37 GMT / http://hdl.handle.net/2027/uc1.b3252768
Public Domain in the United States, Google-digitized / http://www.hathitrust.org/access_use#pd-us-google

Wenn wir also die traumatische Genese ausschließen, müssen wir zur Erklärung Analogien, wie sie bei anderen schweren Infektionskrankheiten zu finden sind, zum Vergleiche heranziehen. Wir wissen ja, daß bei Scharlach, Typhus usw. oft schwere Entzündungserscheinungen, komplizierte Otitiden, Panotitis usw. vorkommen, die gleichfalls einen mehr weniger foudroyanten Verlauf aufweisen. Es liegt also nahe, anzunehmen, daß bei der Grippeinfektion dieselben Faktoren maßgebend erscheinen.

In meiner Grippeabhandlung habe ich die relative Häufigkeit der chirurgischen Formen akuter Otitiden betont und über eine Reihe mit Meningo-Enzephalitis gripposa komplizierten Otitiden berichtet. Bezüglich der dabei auftretenden schweren Erscheinungen habe ich auf die schwere Allgemeinintoxikation hingewiesen. Ich will aus dieser Arbeit nur folgendes kurz zitieren: „Obwohl es mir nicht gelang, einen spezifischen Erreger nachzuweisen, sich vielmehr die banalen Bakterien, wie Streptokokken, Staphylokokken usw. vorfanden, muß dennoch, und zwar mit Rücksicht auf den Verlauf und auf die Prognose ein Unterschied gegenüber der genuinen Form der Otitis gemacht werden. Die Eiterung, welche in der Regel viel schwerer verlief, zeigte häufig die Tendenz zu Komplikationen, und zwar in Form von schweren Knochenveränderungen innerhalb ganz kurzer Zeit. Von den 67 eitrigen Mittelohrentzündungen war in 14 Fällen, 20·9%, eine Warzenfortsatzbeteiligung nachzuweisen.

Der Grund hierfür dürfte in der herabgesetzten Widerstandsfähigkeit des Gewebes, verursacht durch die toxische Schädigung des invisiblen Grippevirus zu suchen sein, so daß eben infolge dieser verringerten Resistenz den banalen Bakterien jene erhöhte Pathogenität zukommt, die sich uns klinisch in der oben erwähnten Weise dokumentiert."

Bedenkt man nun, daß die Widerstandsfähigkeit des Organismus im vorliegenden Falle durch die Grippe bedeutend herabgesetzt war, daß ferner ein Status thymico-lymphaticus vorlag, mit seiner bekannten verminderten Giftresistenz, und daß endlich hochvirulente Erreger, der von uns so gefürchtete Streptococcus mucosus im Eiter nachgewiesen werden konnte, so findet man es begreiflich, daß alle erdenklichen ungünstigen Bedingungen gegeben waren, die den foudroyanten Verlauf und den letalen Ausgang erklären.

Bezüglich der Therapie sei erwähnt, daß in diesem perakuten Falle anfänglich bloß eine Parazentese, keinesfalls aber eine Antrotomie indiziert gewesen wäre. Nach Auftreten der Labyrintherscheinungen wurde von einem operativen Vorgehen gleichfalls Abstand genommen, da es ja erwiesen erscheint, daß ein Eingriff am Labyrinth im frühen Stadium der Labyrinthitis die Gefahr einer Propagation in sich birgt. Eine chirurgische Labyrintheiterung lag jedenfalls nicht vor. Nach dem 6. Tage wurden die meningealen Erscheinungen erst manifest. Wir beschränkten uns damals auf die Vornahme von Lumbalpunktionen und

Digitized by Google
Original from UNIVERSITY OF CALIFORNIA
Generated on 2019-10-24 16:37 GMT / http://hdl.handle.net/2027/uc1.b3252768
Public Domain in the United States, Google-digitized / http://www.hathitrust.org/access_use#pd-us-google

auf die von Gerstmann angegebene intravenöse Injektion eines polivalenten Staphylokokkenserums. Es gelang uns leider nicht, den rapiden ungünstigen Verlauf auf diese Weise zu beeinflussen. Pat. kam kurze Zeit darnach ad exitum.

Das Gehirn und das Gehörorgan wurden zum Zwecke der histologischen Untersuchung konserviert. Über das Ergebnis dieser Untersuchungen wird später berichtet.

---

# Vereinsberichte.

## Österreichische otologische Gesellschaft.

**Sitzung vom 26. April 1920.**

(Fortsetzung und Schluß.)

VII. O. Beck: **Symptomenkomplex, eine Basisfraktur vortäuschend:**

H. A., Stationsvorstand, 55 Jahre, am 13. IV. 1920 auf die Klinik Neumann aufgenommen.

Pat. stürzte am 5. IV. 1920 beim Aussteigen aus einem Waggon und fiel auf das linke Ohr. Anschließend daran zirka 6 Stunden Bewußtlosigkeit; es stellte sich sofort eine Blutung aus dem linken Ohr und Erbrechen ein. Amnesie. Pat. klagt über Schwindel. Erst 3 Tage nach dem Unfall bemerkte er die Fazialparese. Vor 4 Jahren soll Pat. einen Ohnmachtsanfall mit plötzlichem Unwohlsein und Bewußtloßigkeit gehabt haben.

Befund: R. O.: normal. L. O.: äußeres Ohr normal. An der hinteren Gehörgangswand nahe dem Trommelfell eine auf Berührung mit der Sonde sehr schmerzhafte Stelle. Trommelfell diffus gerötet, kurzer Fortsatz noch sichtbar. Im hinteren, oberen Quadranten eine Perforation von dreieckiger Form (traumatisch). Mäßiges, dünnflüssiges, nicht fötides Sekret, Warzenfortsatz nicht druckschmerzhaft. — Fazialparese links in allen 3 Ästen. — Funktionsprüfung: R. O. normal. L. O. Konversationssprache $3^1/_2$ *m*, Flüstersprache 15 *cm* (mit Lärmapparat geprüft). Weber nach links, Rinne rechts positiv, links negativ. Knochenleitung rechts normal, links etwas verlängert. Kein spontaner Nystagmus, kein Fistelsymptom. Kalorische Reaktion links typisch auslösbar mit typischen Reaktionsbewegungen.

Interner Befund (Klinik Chvostek): Verbreiterte Aortendämpfung, l. Aortenton akzentuiert.

Augenbefund (I. Augenklinik): Cataracta traumatica oculi dextri. Visus, Fundus und Gesichtsfeld normal.

Nervenbefund: Bis auf die Fazialparese negativ.

Röntgenbefund (Doz. Haudek). Kein Anhaltspunkt für eine Kontinuitätstrennung im Bereiche der hinteren Gehörgangswand im

Digitized by Google
Original from UNIVERSITY OF CALIFORNIA
Generated on 2019-10-24 16:37 GMT / http://hdl.handle.net/2027/uc1.b3252768
Public Domain in the United States, Google-digitized / http://www.hathitrust.org/access_use#pd-us-google

Röntgenbilde. Eine 5 Tage später veranlaßte Aufnahme ergibt: Die neuerlichen Aufnahmen und die Revision der alten ergeben das Vorhandensein eines sehr fissurenverdächtigen Spaltes, der in der Pars mastoidea schräg von hinten oben aus der Gegend des Asterion nach vorn unten gegen die Pyramide verläuft. Die Entfernung seines vorderen Endes von der hinteren Wand des äußeren Gehörganges beträgt zirka 1 *cm*, doch ist nicht auszuschließen, daß die Fissur auch noch weiter nach vorn reicht.

20. IV.: Die Sekretion vom Mittelohr geringer, Konturen des Hammers zu sehen. Fazialislähmung geht deutlich zurück, besonders im Augenast. Das Flüstergehör auf zirka 1 *m* gebessert.

26. IV.: Keine Sekretion, trockene Perforation im hinteren oberen Quadranten. Trommelfell aufgehellt.

Dieser Kranke wurde mit der Diagnose Basisfraktur der Klinik überwiesen. Es zeigte sich jedoch, daß trotz der akuten Otitis das Gehör für Konversationssprache $3^1/_2$ *m* betrug. Spontaner Nystagmus fehlte. Das Labyrinth der linken Seite war kalorisch, typisch erregbar mit typischen Zeige- und Fallreaktionen. Auffallend war ferner an der Fazialparese, daß der Mundast am stärksten betroffen war. Die radiologische Untersuchung ergab einen negativen Befund. Erst als wir noch einen Befund einholten, glaubte der Radiologe einen fissurenverdächtigen Spalt am Warzenfortsatz feststellen, aber ohne diesen mit Sicherheit annehmen zu können. Im weiteren Verlauf trat mit dem Abklingen der Otitis sehr rasch eine bedeutende Hörverbesserung auf. Der Fazialis ging auffallend rasch zurück, besonders der Augenast, so daß der Pat. schon am 20. Tage nach dem Unfall das linke Auge vollkommen schließen konnte und man die Fazialparese derzeit nur am Herabhängen des Mundwinkels feststellen kann. Es ist daher das Wahrscheinlichste anzunehmen, daß der Kranke bei dem Sturz außer einer Hirnerschütterung eine traumatische Ruptur des Trommelfells erlitten hat mit sekundärer Otitis. Die Fazialparese erklärt sich zwanglos und am besten aus Blutungen in den Fallopischen Kanal, wie man sie zuweilen als Ursache postoperativer Fazialparesen annehmen muß.

VIII. J. Popper: **Fall von hereditärer Lues mit erhaltener kalorischer Reaktion und erloschener Drehreaktion.**

Das 15jähr. Mädchen, das ich Ihnen hiermit vorstelle, wurde vor 7 Tagen wegen Schwerhörigkeit und Schwindel an die Klinik Neumann gewiesen.

Wir erhoben Folgendes: Pat. steht seit einem Jahre wegen Keratitis parenchymatosa in Behandlung. Die Mutter hat sechsmal abortiert. Im März 1920 traten Schwindelanfälle auf, die so heftig wurden, daß Pat. zirka 2 Wochen lang das Bett hüten mußte. Das Gehör hat seit dieser Zeit ebenfalls abgenommen, in den letzten Wochen aber stärker.

Die Stimmgabelprüfung ergab — entsprechend einer zufällig gleichzeitig bestehenden, nicht eitrigen Mittelohraffektion — eine kombinierte

Digitized by Google
Original from UNIVERSITY OF CALIFORNIA
Generated on 2019-10-24 16:37 GMT / http://hdl.handle.net/2027/uc1.b3252768
Public Domain in the United States, Google-digitized / http://www.hathitrust.org/access_use#pd-us-google

Mittel- und Innenohrschwerhörigkeit. Die Vestibularapparate sind für den Drehreiz vollkommen ausgeschaltet, kalorisch hingegen zwar herabgesetzt, aber deutlich erregbar mit typischem Ausfall des Zeigeversuches. Die W. R. im Blute ist positiv.

Dieser Fall gehört also zu jener Gruppe von luetischen Schädigungen des Innenohres, bei der es sich im Gegensatze zu dem von Beck in der letzten Sitzung dieser Gesellschaft demonstrierten Fall um eine sogenannte Neurolues handelt. Die Prognose ist hier ungünstiger zu stellen als bei den Fällen, die eine Schädigung des lymphokinetischen Apparates aufweisen. Wir werden eine energische antiluetische Kur einleiten.

Diskussion.

R. Leidler: Es ist interessant, daß man so relativ häufig die Kombination von Tubenkatarrh und Innenohraffektion bei hereditärluetischen Kindern findet, und es ist nicht ausgeschlossen, daß wenigstens ein rapides Fortschreiten des Innenohrprozesses auf solche Tubenkatarrhe zurückzuführen ist.

H. Frey: Es ist mir nicht ganz klar, wieso eine vorhandene Nervenaffektion durch einen Tubenkatarrh rascher fortschreiten soll. Ich möchte aber bemerken, daß Veränderungen im Nasenrachenraum bei hereditärluetischen Kindern öfters übersehen werden. Ich habe zwei solche Kinder gesehen. Eines hatte typische luetische Veränderungen im Nasenrachenraum und an den Tonsillen (deutliche Plaques), das andere ein Gumma der unteren Muschel ziemlich weit hinten. Die genaue Untersuchung ergab erst die Ursache der hochgradigen Schwerhörigkeit. Dann brachte eine kausale Therapie entsprechenden Erfolg.

O. Beck: Bezüglich der häufigen Koinzidenz von Veränderungen im Mittelohr bzw. am Trommelfell und Innerohrerkrankungen bei der hereditären Lues muß ich Herrn Leidler beipflichten. Es ist dieser Umstand auch schon älteren Autoren aufgefallen. Von einem dieser Autoren wurde das getrübte Trommelfell in Analogie mit der Keratitis parenchymatosa gebracht. An den Namen des Autors kann ich mich momentan nicht erinnern. Wenn auch diese Deutung heute nur mehr historisches Interesse hat, so zeigt sie doch auch die Häufigkeit der eben genannten Kombinationen.

Leidler: Die schweren Katarrhe bei Kindern, besonders bei Adenoiden, sind ja gewöhnlich Schwellungen der Schleimhaut, sehr häufig entzündlich-infiltrative Prozesse in der Mukosa. Es ist nicht unmöglich, daß bei einem solchen Mittelohrkatarrh dieser entzündliche Prozeß sich auf das Labyrinth fortsetzt oder eine akute Hyperämie in der Nähe des Labyrintes den schon bestehenden Prozeß im Innenohre propagiert.

H. Frey: Diese Therapie hat zweifellos den Vorzug der Neuheit, aber ich glaube, daß man sie erst ernsthaft wird diskutieren können, wenn solide Unterlagen dafür vorhanden sind. Tatsache ist, daß bei der außerordentlichen Zahl der entzündlichen Prozesse doch eigentlich irgend-

Digitized by Google
Original from UNIVERSITY OF CALIFORNIA
Generated on 2019-10-24 16:37 GMT / http://hdl.handle.net/2027/uc1.b3252768
Public Domain in the United States, Google-digitized / http://www.hathitrust.org/access_use#pd-us-google

welche Erscheinungen, die auf eine Laesio auris internae hinweisen, kaum je gefunden werden. Ich weiß wohl, daß man im Beginne der Otitis nicht selten auch Verkürzung der hohen Töne findet und das kann man wohl mit der stärkeren Hyperämie in Verbindung bringen. Aber daß an katarrhalische Prozesse Innenohrläsionen sich anschließen, müßte dann doch auch bei Kindern manchmal vorkommen, auch wenn sie nicht hereditärluetisch sind.

Leidler: Ich glaube, daß Frey mich nicht richtig verstanden hat. Ich knüpfte die Diskussion an den Fall an, den ich letzthin hier erwähnt habe, wo bei einem Luetiker nach Grippe Taubheit auf der einen Seite aufgetreten ist. Damals hat Alexander erwähnt, daß bei akuten Infektionskrankheiten leicht Neurorezidive auftritt, und so würde ich mir auch hier vorstellen, daß der bereits bestehende Prozeß durch die Hyperämie in der Nähe angefacht wird.

IX. S. Gatscher: **Hypertrophie der rechten Schläfebeinschuppe. Anomalie der vestibulären Erregbarkeit dieser Seite.**

Die bei dem 17jähr. Mädchen sichtbare Schädelasymmetrie ist durch eine Verwölbung der rechten Schläfegegend bedingt. Die Zeit der Entstehung sowie eine auslösende örtliche Ursache (ein Trauma, Erkrankung usw.) kann die Pat. nicht angeben. Nach Aussage der Mutter der Pat. besteht die Vorwölbung in ihrer gegenwärtigen Größe seit ungefähr sechs Jahren. Seit vier Jahren leidet das Mädchen beständig an Schmerzen, die vom Orte dieser Veränderung häufig in Anfällen gegen die Stirne und das Hinterhaupt ausstrahlen. Wegen dieser Beschwerden hat sie seinerzeit die Klinik Hochenegg aufgesucht, von wo sie wegen einer angegebenen Hörstörung an die Ohrenklinik gewiesen wurde. Seit einigen Wochen steht sie daselbst in meiner Beobachtung.

Die Vorwölbung ist, wie die äußere Untersuchung zeigt, an das Areal der Schädelkapsel gebunden, das von der Schläfenbeinschuppe gebildet wird. Sie ist an der Oberfläche glatt, von knochenharter Konsistenz und läßt ungefähr entsprechend dem Verlaufe der Sutura squamosa einen Wall erkennen, durch den sie deutlich von der Umgebung abgegrenzt ist. Der Warzenteil des Schläfebeines beteiligt sich, durch den Vergleich mit der anderen Seite erhoben, nicht an der Vergrößerung, ebenso ist der rechte knöcherne Gehörgang gegenüber dem linken nur um ein geringes enger. Der noch fehlende Bestandteil des Schläfebeines, das Felsenbein, ist nach dem Ergebnis der röntgenologischen Untersuchung (Institut Holzknecht) normal, also nicht vergrößert und der Jochfortsatz der Schuppe in den Knochenprozeß derselben nicht einbezogen. Das Röntgenbild zeigt aber weiter noch, daß diese Vorwölbung nicht etwa durch einen den Knochen vor sich her ausbiegenden Tumor bedingt ist, sondern von dem Knochen selbst gebildet wird, u. zw. in Form einer gleichmäßigen glatten Verdickung der Lamina externa, die bis zu 12 *mm* ansteigt. In der Profil-



Digitized by Google
Original from UNIVERSITY OF CALIFORNIA
Generated on 2019-10-24 16:37 GMT / http://hdl.handle.net/2027/uc1.b3252768
Public Domain in the United States, Google-digitized / http://www.hathitrust.org/access_use#pd-us-google

aufnahme gleicht die Vorwölbung einer polsterartigen Auflagerung auf die Schuppe.

Der übrige somatische Befund, der neurologische und die Wassermann-Reaktion sind negativ, der Augenhintergrund normal (Dozent Lindner).

Bei der otologischen Untersuchung konnte ich rechts und links fast gleiche Charaktere einer leichten katarrhalischen Mittelohrerkrankung feststellen, beiderseits ein fast normales Gehörvermögen. Dementsprechend ist der erhobene Stimmgabelbefund.

Links ist die Pat. auf kalorischen und rotatorischen Reiz normal erregbar.

Rechts ergibt die Drehung einen gegenüber der Linksdrehung erhöhten Wert, der sich aber noch in physiologischen Grenzen hält. Kalorisch ist trotz Anwendung eines 10gradigen Wasserstrahles in der Dauer von 12 Minuten eine Reaktion nicht hervorzurufen. Die Erregbarkeit des frontalen rechten Bogenganges wurde durch entsprechende Kopfhaltung bei Rechts- und Linksdrehung geprüft und als vorhanden festgestellt.

Keine der üblichen Erklärungen für diesen Unterschied in der kalorischen und Drehreaktion kann uns in diesem Falle lückenlos befriedigen. Weder die Annahme eines extralabyrinthären Hindernisses, das den kalorischen Reiz nicht an den spezifischen Apparat herankommen läßt, noch eine Veränderung der Endolymphe in den Bogengängen ist imstande, diese Diskrepanz aufzulösen, weil gegen beide Erklärungen das vorhandene ungestörte Hörvermögen spricht. Wir müssen also entweder die Frage überhaupt offen lassen oder, wenn wir zu einer Erklärung uns entschließen wollen, eine zentrale Ursache oder eine anatomische Veränderung am Bogengangsapparat annehmen. Diese wäre natürlich nicht im Sinnesapparat selbst zu suchen, sondern vielleicht an seiner knöchernen Wand, etwa im Sinne einer Verengerung der Bogengänge. Eine lange Untersuchungsreihe wäre ja vielleicht imstande, Differenzen in der kalorischen Erregbarkeit beider Seiten innerhalb gewisser physiologischer Grenzen nachzuweisen, wie ja eine solche für die Drehreaktion bekannt ist. In diesem Falle aber erscheint mir, wenn diese Annahme richtig sein sollte, ein zufälliges Zusammentreffen einer anatomischen Veränderung in diesem Sinne mit dem pathologischen Prozeß an der Schläfeschuppe gekünstelt. Ich glaube vielmehr, daß eine solche dem Prüfungsergebnis zugrundeliegende anatomische Beschaffenheit ursächlich mit dem äußeren Prozeß in Zusammenhang gebracht werden müßte.

Gleichzeitig, als was man den Fall pathologisch auffaßt, möchte ich ihn nur klinisch-morphologisch klassifizieren. Die durch den Röntgenbefund nachgewiesene Veränderung könnte allerdings als eine ossifizierende Periostitis gedeutet werden, die auch die Schmerzen hinlänglich erklären möchte. Sonst haben wir für die Natur des Prozesses keinen Anhaltspunkt und sind diesbezüglich auch durch die vestibuläre Prüfung nicht klüger geworden. Es erscheint mir zweckmäßig, die Veränderung als Hypertrophie und nicht als Hyperostose zu bezeichnen, da sie

Digitized by Google
Original from UNIVERSITY OF CALIFORNIA
Generated on 2019-10-24 16:37 GMT / http://hdl.handle.net/2027/uc1.b3252768
Public Domain in the United States, Google-digitized / http://www.hathitrust.org/access_use#pd-us-google

gleichmäßig an der ganzen Schuppe auftritt und nicht, wie letztere, eine vereinzelte Auflagerung des Knochens darstellt.

X. S. Gatscher: **Negativer Ausfall des Zeigeversuches, sonst positive Vestibularisreaktion, spontaner Nystagmus nach beiden Seiten, beiderseits annähernd normales Mittelohr und Hörvermögen, röntgenologisch intrakranielle Drucksymptome, beiderseitige Stauungspapille.**

Das 10jähr. Mädchen, das ich den Herren vorstelle, leidet seit ungefähr einem halben Jahre an häufig wiederkehrenden Anfällen von Kopfschmerzen, begleitet von Erbrechen. Der Zustand hat sich im Anschluß an eine hochfieberhafte Dysenterie entwickelt und wurde durch eine nachfolgende Diphtheritis noch gesteigert. Gleich zu Beginn möchte ich ein an dem Kinde zu beobachtendes Symptom, das mit dem zu besprechenden Komplex von Erscheinungen nichts zu tun hat, herausgreifen, u. zw. eine Schwäche der rechten oberen Extremität. Das Kind erlitt nach Angabe der Mutter im Alter von $1^1/_2$ Jahren durch einen Sturz anscheinend eine Subluxation im rechten Schultergelenk, auf welche die gegenwärtig nachweisbare motorische Schwäche des rechten Armes wohl zurückzuführen ist, in deren weiterer Folge sich auch eine Linkshändigkeit entwickelt hat.

Röntgenologisch sind derzeit deutlich die bekannten Charaktere der intrakraniellen Drucksteigerung nachweisbar. Die vor wenigen Tagen neuerlich durchgeführte ophthalmologische Untersuchung ergab beiderseitige Stauungspapille von zirka 5 D Schwellung. Beide Papillen rot gefärbt. Visus normal. Bis vor kurzer Zeit hatte das Kind auch darüber geklagt, daß es hie und da doppelt sehe. Eine diesbezüglich schon früher angestellte genaue ophthalmologische Untersuchung war resultatlos in bezug auf die Feststellung eine Veränderung im motorischen Augenapparate.

Neurologisch sind sonst an dem Kinde keine Symptome nachweisbar, so daß Prof. Chvostek der Ansicht war, daß die subjektiven und objektiven Symptome für die Annahme einer Kleinhirnaffektion sprechen, wobei er sich gleichzeitig auf den noch zu besprechenden spontanen Nystagmus stützte. Allerdings hat er gleichzeitig auch einen Hydrozephalus angenommen.

Die otologische Untersuchung ergibt beiderseits einen geringgradigen Mittelohrkatarrh und ein diesem Prozesse entsprechend wenig geschädigtes Hörvermögen.

Spontan besteht horizontaler Nystagmus beim Blicke nach links, stärkerer horizontaler rotatorischer Nystagmus beim Blick nach rechts, Durch den kalorischen Reiz gelingt es, den Spontannystagmus entsprechend zu beeinflussen, so daß die Erregbarkeit des Bogengangsapparates und das ungestörte Neuron zu der Kernregion der Augenmuskelnerven erwiesen ist. Dasselbe Resultat ergibt auch die Rechts- und Linksdrehung.

Im deutlichen Gegensatz zu diesem positiven Ergebnis der Bogengangsreizung in bezug auf den Nystagmus steht dasjenige bei Prüfung



Digitized by Google
Original from UNIVERSITY OF CALIFORNIA
Generated on 2019-10-24 16:37 GMT / http://hdl.handle.net/2027/uc1.b3252768
Public Domain in the United States, Google-digitized / http://www.hathitrust.org/access_use#pd-us-google

des Zeigeversuches nach eingetretener Reizwirkung. Der Zeigeversuch fällt nach Reizung beider Labyrinthe stets negativ aus, gleichgültig, in welcher Ebene der Arm bewegt wird, und gleichgültig, ob dabei der Handrücken nach oben oder nach unten gekehrt ist.

Dieses Ergebnis der vestibulären Funktionsprüfung hat mich veranlaßt, das Kind hier vorzustellen. Ich erblicke in ihm zusammen mit den übrigen geschilderten subjektiven und objektiven Symptomen eine Stütze für die Annahme des Neurologen, daß wir eine Kleinhirnaffektion vor uns haben.

Diskussion.

H. Brunner: Ich möchte daran erinnern, daß in jüngster Zeit Herschmann über einen Fall von Meningitis nach Bazillenruhr berichtet hat. Es wäre möglich, daß es sich bei der von Gatscher vorgestellten Pat. um eine ähnliche Erkrankung gehandelt hat. Allerdings könnte die Annahme einer Meningitis und eines daran sich anschließenden Hydrocephalus internus die bestehenden Drucksymptome bei der Pat. nicht vollkommen erklären.

Der negative Ausfall des Zeigeversuches nach Labyrinthreizung beweist, wie ich glaube, durchaus nicht das Bestehen eines Kleinhirntumors. Ich erinnere an zwei Pat., die Fischer in einer der letzten Sitzungen hier vorgestellt hat, bei denen sowohl durch die kalorische Untersuchung als auch auf dem Drehstuhle Nystagmus auszulösen war, aber sich weder auf die eine noch auf die andere Weise Vorbeizeigen und Schwindel hervorrufen ließen. Es handelte sich in dem einen Falle aller Wahrscheinlichkeit nach um einen chronischen Hydrocephalus internus, in dem anderen um eine beginnende Paralyse. Jedenfalls war für eine Kleinhirnerkrankung in keinem der beiden Fälle irgendein Anhaltspunkt vorhanden. Damit sei die Diagnose eines ohne Herdsymptome verlaufenden Kleinhirntumors in dem Falle Gatschers durchaus nicht angezweifelt, es sei nur darauf hingewiesen, daß sich der merkwürdige Ausfall des Zeigeversuches in dem vorgestellten Falle vielleicht durch das Fehlen von Drehschwindel nach der Labyrinthreizung erklären läßt. Ich möchte mir daher die Frage erlauben, ob in dem vorgestellten Falle nach dem Drehen Schwindel (nicht Fallreaktion) aufgetreten ist?

Gatscher (Schlußwort): Das Ergebnis der Prüfung des Zeigeversuches bei normaler Vestibularisreaktion ist für mich, wie ich ausdrücklich hervorgehoben habe, im Zusammenhange mit den anderen bei der Pat. erhobenen Befunden für die geäußerte Ansicht maßgebend. Im Verlaufe der Erkrankung hat sich kein Anhaltspunkt für eine Meningitis ergeben. Ein begleitender Hydrozephalus wurde von mir erwähnt.

Was das Schwindelgefühl anlangt, so erinnere ich mich momentan nicht daran, welche Angabe das Kind diesbezüglich nach der Drehung gemacht hat.

Digitized by Google
Original from UNIVERSITY OF CALIFORNIA
Generated on 2019-10-24 16:37 GMT / http://hdl.handle.net/2027/uc1.b3252768
Public Domain in the United States, Google-digitized / http://www.hathitrust.org/access_use#pd-us-google

Nachtrag: Zur Beantwortung der Diskussionsbemerkung Brunners in bezug auf das Schwindelgefühl habe ich nachzutragen, daß das Kind sowohl nach Rechts- als nach Linksdrehung eine deutliche, wenn auch kurzdauernde Drehnachempfindung angibt.

XI. Ernst Urbantschitsch: **Nekrose des Warzenfortsatzes bei Masernotitis.**

Anna L. 3 Jahre alt, aufgenommen auf die Infektionsabteilung des Kaiser Franz Josef-Spitals am 12. II. 1920 wegen Masern.

Am 21. II. 1920 trat beiderseits Otorrhoe auf. 24. II. Varizellen, die am 27. II. bereits abklangen. Starker Husten, rauhes Atmen mit bronchitischen Geräuschen und trockenem Rasseln. 8. III. Ohreiterung beiderseits im Zunehmen, beginnende Mastoiditis. 19. III. Links leichtes Ödem über dem linken Warzenfortsatz. Zeitweise subfebrile Temperaturen.

Ohrenbefund am 22. März: Rechts Trommelfell gerötet, besonders im hinteren-oberen Quadranten, das stark vorgewölbt und von Granulationen durchbrochen ist. Warzenfortsatz nicht ödematös noch besonders druckempfindlich. Links Gehörgang mit massenhaftem Eiter erfüllt. Senkung der hinteren-oberen Gehörgangswand. Details in der Tiefe nicht erkennbar. Weichteile des Warzenfortsatzes besonders in Antrumshöhe gerötet und stark druckempfindlich, daselbst etwas fluktuierende Geschwulst. Gehör beiderseits sicher vorhanden (mit Lärmapparat geprüft), genaue Funktionsprüfung wegen des Alters und der Ängstlichkeit der kleinen Pat. nicht durchführbar.

Operation am 23. III.; 1. Rechts: Sinus vorgelagert, Zellen des Warzenfortsatzes und Antrum mit freiem Eiter und reichlichen Granulationen erfüllt. — Links: Nach Durchschneiden des Periosts Entleerung von serösem, bröckligen Eiter (bakteriologisch: gram-positive Diplokokken). Nach Abschieben des Periosts zeigte sich, daß die an die hintere Umrandung des Gehörganges angrenzende Partie des Warzenfortsatzes in Sequestration begriffen ist. Der Sequester, der die ganze hintere Gehörgangswand bis zum Annulus umfaßt, wird mit dem scharfen Löffel mühelos herausgehebelt, worauf sich in der Tiefe noch ein zweiter und dritter Segnester zeigen. Diese reichen bis zur Dura der mittleren Schädelgrube und zum Sinus, die nunmehr, ohne daß ein Meißelschlag erfolgt wäre! — in weitem Ausmaß (von je zirka Kronengröße) freiliegen und verändert (verdickt) erscheinen. Auf diese Weise ist fast die ganze Radikaloperation durchgeführt; es steht nur eine ganz schmale Brücke, der innerste hintere Teil des knöchernen Gehörganges. Abtragung derselben mit der Knochenzange und Abmeißelung der oberen lateralen Atticwand — der einzige Moment bei der ganzen Operation, in dem ein Meißel Verwendung findet. Paukenhöhle und Antrum sind mit Granulationsmassen erfüllt, von Hammer und Amboß ist nichts zu sehen. An der unteren-hinteren Abdachung des horizontalen Bogenganges findet sich eine zirka 2 *mm* lange schwärzliche Fistel.

Digitized by Google
Original from UNIVERSITY OF CALIFORNIA
Generated on 2019-10-24 16:37 GMT / http://hdl.handle.net/2027/uc1.b3252768
Public Domain in the United States, Google-digitized / http://www.hathitrust.org/access_use#pd-us-google

Verlauf normal.

Epikrise: Nekrose des Warzenfortsatzes, die man bei der Scharlachotitis öfters findet, sind bei der Masernotitis zweifellos eine außerordentliche Seltenheit. Ich hatte wenigstens bisher keine Gelegenheit, eine solche zu beobachten. Daß es zu einer solchen Nekrose kommen konnte, hängt wohl mit der Bösartigkeit der heurigen Masernepidemie zusammen, die die des letzten Jahrzehntes sowohl in quantitativer wie qualitativer Hinsicht übertrifft. So führte ich vom Sommer 1913 bis Sommer 1919 keine einzige Aufmeißelung des Warzenfortsatzes an einem masernkranken Kind aus, vom Oktober 1919 bis März 1920 hatte ich nicht weniger als 20 Operationen an 12 Kindern (8 doppelseitig, 4 einseitig) zu vollführen, wohl der sprechendste Beweis für die Bösartigkeit dieser Epidemie, die freilich an der verbreiteten Unterernährung einen trefflichen Boden für ihre Intensität fand.

Diskussion.

A. Cemach: Ich habe vor kurzem ein Kind operiert, das im Anschluß an Masern eine Mittelohrentzündung und Mastoiditis akquirierte. Bei der Operation fand ich auf der Schläfenbeinschuppe ohne sichtbaren Zusammenhang mit dem Krankheitsherde im Warzenfortsatze zwei zirka zweihellerstückgroße Knochennekrosen, die den ganzen Knochen durchsetzten, so daß nach Exkochleation Dura freilag. Für Tbc. war in diesem Falle kein Anhaltspunkt.

XII. Fr. Fremel: **Demonstration eines Präparates von einem Extraduralabszeß mit Sinusthrombose.**

Ich erlaube mir, das Präparat zu demonstrieren, welches von einem 13jähr. Jungen stammt, der eines Abends im moribunden Zustande eingeliefert wurde. Der Puls war nicht mehr zu fühlen, es bestand Zyanose, irgendwelche Reflexe waren nicht mehr auszulösen, die Pupillen weit und träge reagierend. Die zu erhebende Anamnese war sehr dürftig. Der Junge lag durch mehrere Wochen auf einer internen Abteilung eines Peripheriespitals mit der Diagnose Grippe. Er soll hohes Fieber gehabt haben. Auf Wunsch der Eltern wurde er in häusliche Pflege gegeben. Am Tage der Aufnahme in die Klinik wurde er plötzlich bewußtlos; der gerufene Arzt schloß aus der Angabe, das Ohr hätte geflossen, auf eine otogene Komplikation und wies den Kranken an unsere Klinik. An dem moribunden und tief bewußtlosen Jungen war nichts mehr zu diagnostizieren. Im rechten Ohr hatte er eine Totaldestruktion mit Cholesteatommassen und frischem Eiter. Nur aus dem Moment der akuten Exazerbation eines chronischen Mittelohrprozesses, ein Moment, auf welches wir hier auf der Klinik immer achten und welches uns in differentialdiagnostisch schwierigen Fällen niemals im Stiche gelassen hat, schlossen wir in diesem Falle auf eine otogene Komplikation. Eine halbe Stunde nach der Auf-

Digitized by Google
Original from UNIVERSITY OF CALIFORNIA
Generated on 2019-10-24 16:37 GMT / http://hdl.handle.net/2027/uc1.b3252768
Public Domain in the United States, Google-digitized / http://www.hathitrust.org/access_use#pd-us-google

nahme starb der Pat., nachdem wir noch eine Lumbalpunktion gemacht und trüben Liquor entleert hatten. Die Obduktion ergab einen Extraduralabszeß im Bereiche des Sinus sigmoideus. Phlebitis der Sinuswand und vereiternde Thrombose des Sinus sigmoideus, der vena jugularis bis in die Cava superior reichend und ein kurzes Stück retrograd in die Anonyma; ganz frische pyämische Abszesse und Infarcte in beiden Lungenlappen. Die Trommelhöhle ganz erfüllt von hämorrhagisch eitrigem Exsudat, welches durch das Tegmen schwärzlich durchschimmert, die Dura über dem Tegmen an der Innenfläche mit einem zarten Fibrinbelag, in diesem Eiterzellen und gram positive Kokken. Die Leptomeningen erscheinen vollkommen zart, die Cerebrospinalflüssigkeit ohne auffälligem Befund, ein Abstrich der Leptomeningen mononukleäre, zum Teil auch polynukleäre Exsudatzellen mit mäßig zahlreichen gram positiven Kokken. Ganz rezente eitrige Leptomeningitis. In der Zerebrospinalflüssigkeit der Staphylococcus aureus nachweisbar.

XIII. O. Beck: **Weiterer Verlauf des Luesfalles mit Erkrankung des lymphokinetischen Apparates.**

In der Sitzung habe ich einen Pat. vorgestellt, der im sekundären Stadium der Lues auf dem linken Ohr komplett ertaubt ist, bei dem die galvanische Reaktion auf beiden Seiten normale Werte ergab und die statischen Labyrinthe auf kalorische und Drehreize ausgeschaltet waren. Im Laufe einer mit Hg. durchgeführten antiluetischen Behandlung kehrte zuerst die Drehreaktion auf beiden Ohren zurück, während rechts und links die kalorische Erregbarkeit für kalt und warm nicht auszulösen war. In diesem Stadium habe ich den Kranken im vorigen Monat vorgestellt. Nach weiteren sechs Hg.-Injektionen (5% Hg.-Sukziminid) wurde der Kranke wieder untersucht und die kalorische Reaktion ergab für kalt und warm normale Werte mit typischen Zeigereaktionen und typischer Fallrichtung. Auch die Drehreaktion zeigt normale Verhältnisse. Es ist also der Rückbildungsprozeß derart gewesen, daß zuerst die Drehreaktion und dann die kalorische wiederkehrte. Da zur Auslösung der kalorischen Reaktion eine vollkommen normale Lymphe nötig ist, was aber für die Drehreaktion keine unbedingte Voraussetzung ist, wie ich schon anläßlich der letzten Demonstration mir vorzubringen erlaubte, so zeigt der ganze Verlauf des Falles, daß die Veränderungen in den lymphokinetischen Apparat zu lokalisieren sind. Die galvanische Reaktion zeigte während des ganzen Krankheitsverlaufes immer dieselben normalen Werte.

* * *

Digitized by Google
Original from UNIVERSITY OF CALIFORNIA
Generated on 2019-10-24 16:37 GMT / http://hdl.handle.net/2027/uc1.b3252768
Public Domain in the United States, Google-digitized / http://www.hathitrust.org/access_use#pd-us-google

**Sitzung vom 31. Mai 1920.**

Vorsitz: B. Gomperz.
Schriftführer: E. Urbantschitsch.

Gomperz hält folgende Nachrufe:

Ich muß heute vor Ihnen 4 dahingeschiedener Ärzte gedenken, welche mit unserer Disziplin in mehr weniger enger Verbindung standen.

2 Todesfälle ereigneten sich schon zum Ende des Vorjahres, aber die unnatürlichen Verkehrsbeschränkungen haben es lange unmöglich gemacht, die zu einem Nachruf erforderlichen Daten zu erlangen.

Entsprechend der zeitlichen Reihenfolge dieser Verluste gedenke ich zuerst Prof. A. Ónodis, des Budapester Rhino-Laryngologen, der am 18. XI. 1919 im Alter von 69 Jahren in Budapest nach längerem Kränkeln gestorben ist. Als Schüler des berühmten Anatomen Lenhossek und als Assistent am anatomischen Institute Prof. Mihalkowič hat er eine tiefgründliche anatomische Ausbildung genossen, welche für seine ganze wissenschaftliche Zukunft richtunggebend war und das Fundament für seine erfolgreichen Forschungen abgab. Am bekanntesten dürften seine Publikationen über die Innervation des Kehlkopfes und über die topographischen Beziehungen zwischen Auge und Gehirn einerseits, der Nase andererseits sein, mit welchen er die Lehre von den Erkrankungen der Nebenhöhlen der Nase bereichert und gefördert hat.

Ónodi erlangte 1887 in Budapest die Venia legendi für Anatomie, Physiologie und Embryologie des Nervensystems, 1890 für Laryngologie und Rhinologie, wurde 1896 Extraordinarius und 1918 Ordinarius. 1888 bis 1910 leitete er das Ambulatorium für Nasen- und Kehlkopfkrankheiten. Seit 1910 war er Leiter der neu errichteten Klinik für Laryngologie und Rhinologie in Budapest, deren Schaffung nur dank seinem unermüdlichen Drängen zustande kam. Das Ansehen, das Ónodi bei in- und ausländischen Fachgenossen genoß, drückte sich auch in den vielen Ehrungen aus, die ihm bei den wissenschaftlichen Kongressen im Laufe der Jahre erwiesen wurden. Man rechnete auch nie vergeblich auf seine wertvolle Arbeitskraft und Arbeitsfreudigkeit.

Mit Ónodi ist ein liebenswürdiger Kollege, ein für sein Fach begeisterter Forscher, ein unermüdlicher wissenschaftlicher Arbeiter dahingegangen.

Auch im November 1919 verstarb in Berlin der Oto-Laryngologe Prof. Dr. Benno Babinsky im Alter von 72 Jahren. Er hat neben zahlreichen laryngologischen Arbeiten mit besonderer Vorliebe experimentelle Untersuchungen über den Schallleitungsapparat angestellt und die Ergebnisse in bemerkenswerten Arbeiten niedergelegt. Am bekanntesten wurde er durch seine oto-laryngologischen Kurse, die er lange Jahre hindurch abgehalten hat. Er hatte sich 1884 habilitiert und erhielt 1909 den Professorentitel.

Ich habe ferner unseres Neurologen Prof. M. Benedikt zu gedenken, der am 14. IV. 1920 im patriarchalischen Alter von 85 Jahren das Zeitliche segnete. Seine Bedeutung ist von berufenster Stelle gewürdigt worden. An dieser Stätte soll nur an seine Arbeiten über die Physiologie und Pathologie des Nervus octavus erinnert werden, insbesondere an seine Untersuchungen über die elektrischen Reaktionsformeln des Hörnerven.

Schließlich habe ich Ihnen mitzuteilen, daß ebenfalls im April 1920 in Halle der Geheime Rat Prof. Dr. Hugo Hessler nach einem Leben voll Arbeit und Erfolgen im Alter von 70 Jahren einer Grippe-Otitis erlegen ist, welche sich trotz Operation auf das Labyrinth und die Meningen ausgebreitet hatte. Als einer der älteren Assistenten der Hallenser Klinik war Hessler einer der typischesten Vertreter der Schwartzeschen Schule und hat sich vorwiegend mit der chirurgischen Behandlung der Warzenfortsatzeiterungen und deren Komplikationen befaßt. Den hiebei auftauchenden Fragen hat er den größten Teil seiner reichen literarischen

Digitized by Google
Original from UNIVERSITY OF CALIFORNIA
Generated on 2019-10-24 16:37 GMT / http://hdl.handle.net/2027/uc1.b3252768
Public Domain in the United States, Google-digitized / http://www.hathitrust.org/access_use#pd-us-google

Tätigkeit gewidmet; auf den otologischen Kongressen hat er nur selten mit einem Vortrage gefehlt. Von seinen Freunden war Hessler wegen seiner Wahrhaftigkeit und Hilfsbereitschaft ebenso wie als scharfsinniger Forscher und Gelehrter hoch geschätzt. Er war 1876 bis 1881 Assistent an der medizinischen, dann an der otiatrischen Klinik in Halle gewesen, habilitierte sich 1882 in Halle und erhielt 1896 den Professorentitel.

I. Ernst Urbantschitsch: **Reflektorischer (nicht vestibulärer) Schwindelanfall bei Berührung des Stapes bezw. des Promontoriums.**

Der 20jähr. Ferdinand R. leidet seit frühester Kindheit an rechtsseitiger Otorrhoe. Seit einigen Jahren Schwindel, besonders beim Bücken. Zeitweise auftretende Aufregungszustände.

Ohrenbefund (1. X. 1919): R. Trommelfell bis auf den vord. ob. Quadr. zerstört, im Antrum Granulationen. R —, —; W ←→; S — (²), — (¹). Spont. Nyst. (r>l), kein Fistelsymptom. Lauteste Sprache (Schreien) a. c.

Radikaloperation (1. X.): Knochen hochgradig sklerotisch, Antrum knöchern abgeschlossen, muß mühsam geöffnet werden. Sinus und Dura nicht freigelegt.

Verlauf: 3. X. Fazialisparese r., das Auge kann aber noch ganz geschlossen werden. Sehr starker Schwindel; spontaner Nystagmus, nach links stärker und mehr großschlägig. Gehör r. besser als vor der Operation (mit Verband und Lärmapparat) V = a. c. — 4. X. Sehr starke Kopfschmerzen. Anhaltender Schwindel. Spontaner Nystagmus III. Gr. ↻ l. Offene Wundbehandlung. Alkoholumschläge. — 6. X. Retroaurikulär geheilt. Augenspiegelbefund normal. — 27. X. Kalor. Reaktion negativ (3 *l* kalten Wassers). — 31. V. 1920: Komplette Taubheit, kalor. Unerregbarkeit (mit + 3 *l* kalten Wassers geprüft), kein Fistelsymptom, Drehreaktion nur in Spuren (3 bis 4 Schläge, 5″). Trotzdem stürzt Pat. bei direktem Druck auf die Stapesgegend bezw. die Labyrinthwand (Promontorium) — Tamponade, Sondenberührung usw. — infolge des dabei auftretenden Schwindels wie vom Blitze getroffen zu Boden.

Epikrise: Entsprechend dem Verlaufe und dem derzeitigen Befund kann man das rechte Labyrinth jetzt wohl als ausgeschaltet betrachten. Wenn trotzdem ein scheinbares „Fistelsymptom" zustande kommt, so läßt sich dies nur durch einen Reflex bei dem nervös leicht erregbaren Pat. erklären, wie wir ja auch in analoger Weise mitunter von anderen Körperstellen, z. B. von der Nasenschleimhaut, einen Schwindel (sogar mit Nystagmus) auslösen können. In diesem Fall läßt sich eine nystaktische Augenbewegung allerdings nicht mit Sicherheit nachweisen.

Diskussion:

E. Ruttin: Man muß dagegen die Vorstellung erheben, daß es sich hier jedenfalls um Fistelsymptom handelt; denn der Umstand, daß Pat. taub und kalorisch unerregbar ist, spricht natürlich nicht dagegen. Das Fistelsymptom ist auslösbar und noch mehr auslösbar mit der Sonde.

E. Urbantschitsch: Vor allem möchte ich darauf hinweisen, daß dieses Symptom der Sturzbewegung auch auftritt, wenn man an die Labyrinthwand weiter vorn — unten drückt und direkt in die Stapesgegend gar nicht kommt. Außerdem hat Pat. Nystagmus nach beiden Seiten; sein zentrales Nervensytem befindet sich also in einem gewissen Reizzustand, der für die Auslösung eines erhöhten Reflexes besonders günstig wirkt. Ich möchte dagegen sein, die Schwindelbewegung als Fistelsymptom zu bezeichnen. Ich bitte, mit Umgehung des horizontalen Bogenganges und des Steigbügels mit der Sonde zu drücken; es tritt dann häufig die gleiche Sturzbewegung ein.

Generated on 2019-10-24 16:37 GMT / http://hdl.handle.net/2027/uc1.b3252768
Public Domain in the United States, Google-digitized / http://www.hathitrust.org/access_use#pd-us-google
Digitized by Google
Original from UNIVERSITY OF CALIFORNIA

E. Ruttin: Dem Wunsche des Kollegen Urbantsch tsch bin ich eben nachgekommen, habe jedoch auf Druck am Promontorium weder Schwindel noch Sturzbewegung eintreten gesehen.

E. Urbantschitsch: Ich muß trotzdem an meiner Diagnose festhalten und werde auf den Fall noch zurückkommen.

II. Ernst Urbantschitsch: **Rapid verlaufende Sinus-Bulbus-Jugularis-Thrombose ohne pyämische Temperaturen. Herabklappung der Jugularis zwecks rascherer Resektion.**

Die 12jähr. Leopoldine Cz. erkrankte in der Nacht vom 23 bis 24. III. 1920 an sehr heftigen Ohrenschmerzen links. Erbrechen, Phantasieren, keine Kopfschmerzen, kein Schwindel. 24. III. früh Parazentese. 29. III. Trommelfell diffus gerötet, geschwollen, ohne Details. Perforation nicht deutlich. Eiter membranbildend. Warzenfortsatz druckempfindlich. Funktionsprüfung ohne Besonderheiten.

30. III. Operation: Aufmeißelung des Warzenfortsatzes. Sinuswand verdickt. Bakteriologischer Befund: Pneumokokken.

Verlauf: 1. bis 3. IV. normale Temperaturen. — 4. IV. Frösteln; 40·1. — 6. IV. Erbrechen; 40·1. — 9. IV. Kontinua anhaltend. Augenspiegelbefund normal. Probepunktion des Sinus: Spontan kein Blut, auf Aspiration 5 *cm*³. Bakteriologischer Befund: Strepto- und Pneumokokken. — 10. IV. Plötzlicher Abfall des Fiebers auf 35·5 (einzigesmal). Nachmittags wieder 40·3. Erbrechen.

13. IV. Operation: *a*) Breite Freilegung des Sinus. Oberhalb des unteren Knies ein linsengroßer Defekt der lateralen Sinuswand, in dessen unmittelbarer Umgebung keine Thromben. Bulbus mit Thromben erfüllt. Ausräumung derselben zunächst durch die schon bestehende Sinusperforation. Exzision der lateralen Sinuswand in 2 *cm* Länge ohne Blutung. Schließlich Blutung in vollem Strahl (von oben). *b*) Aufsuchung der Jugularis. V. facialis comm. bluthaltig. Ligatur der Jugularis. Vene thrombosiert. Unterbindung der Facialis comm. Das obere Jugularisende wird mit einem Péan gefaßt und (nach Verlängerung des Hautschnittes gegen die Klavikula) nach unten gezogen und so aus ihrem Bett gehoben. Ligatur bezw. Resektion über der Klavikula. Histologische Untersuchung (Prof. Stoerk): fibrinös-eitrig-exsudative und auch schon proliferierende Entzündung der Intima; sehr spärliche gram-pos. Kokken.

Verlauf: 14. bis 17. IV. zeitw. Fieber. Kubitalvenenblut steril. — 19. IV. 1. Verbandwechsel. Weiterhin normale Temperaturen. — 2. V. Pat. steht auf. — 25. V. Jugulariswunde geheilt. Pauke noch etwas sezernierend. Warzenfortsatzhöhle zum großen Teil mit (etwas schlaffen) Granulationen ausgefüllt.

Epikrise: Es handelt sich hier offenbar um den seltenen Fall eines echten Septikopyämie (einerseits ausgedehnte Thromben, andererseits Kontinua), dafür spricht auch der bakt. pos. Blutbefund. Interessant ist der rapide Zerfall der lat. Sinuswand: 4 Tage (!) nach der Probepunktion des Sinus besteht bereits ein großer Defekt (offenbar durch das bakterielle Blut des Sinus veranlaßt, von der Punktionsstelle ausgehend). Eine wesentliche Abkürzung erfuhr die Operation durch die Herabklappung der Jugularis (also nicht zuerst Freipräparierung!), wodurch es möglich war, die Resektion fast der ganzen Jugularis nach Unterbindung dessen oberen Endes in 2 Minuten durchzuführen.

III. J. Schnirer: **Über einen klinisch beobachteten Fall von Erkrankung der Medulla oblongata nach Grippe.**

In jüngster Zeit hat J. Fischer die Erkrankungen des Gehörorganes gelegentlich der letzten Grippeepidemie beschrieben und dabei auch einige

Digitized by Google
Original from UNIVERSITY OF CALIFORNIA
Generated on 2019-10-24 16:37 GMT / http://hdl.handle.net/2027/uc1.b3252768
Public Domain in the United States, Google-digitized / http://www.hathitrust.org/access_use#pd-us-google

Fälle erwähnt, bei denen die Ohrsymptome sich auf multiple enzephalitische Herde im Gehirn zurückführen ließen. Weiter liegen von Oppenheim Befunde vor, denen zufolge Enzephalitiden auftraten, die in der Medulla oblongata lokalisiert waren. Schließlich beschrieb vor kurzem Fremel einen Fall, in dem vielleicht nach Grippe verschiedene bulbäre Symptome auftraten (Lähmung des Gaumensegels, Schlucklähmung, Spontannystagmus und näselnde Sprache), die durch eine in der Medulla oblongata lokalisierte Enzephalitis bedingt war. Im folgenden sei nun ein Fall beschrieben, in dem Ohrsymptome neben anderen bulbären Symptomen ebenfalls nach einer Grippe auftraten und die einige Berührungspunkte mit dem anatomisch untersuchten Fall von Fremel besitzen.

A. N., 36 Jahre, Köchin, gibt an, als Kind Diphtherie und Masern, in späteren Jahren öfter Lungenkatarrhe mit Nachtschweißen, aber keine Hämoptoe gehabt zu haben. Im Februar 1920 Grippe mit Fieber von 41°, Delirien, Erbrechen, Prostration, Husten und Ohrensausen. Nach 8 Tagen verließ Pat. das Bett, litt aber an heftigen Schwindelanfällen, die sie arbeitsunfähig machten. Die Schwindelanfälle beschreibt Pat. folgendermaßen: Bei Hustenstößen fällt sie nach rechts und hinten, verliert dabei für eine Zeitlang das Bewußtsein, nachdem ihr schwarz vor den Augen geworden war. Keine Scheinbewegungen der Umgebung oder des Körpers. In letzter Zeit nahmen gleichzeitig mit dem Husten die Schwindelanfälle ab. Schon seit Kindheit Schwerhörigkeit auf dem linken Ohr. Nach der Grippe verschlechterte sich das Hörvermögen der Pat. auf beiden Ohren; außerdem traten Schluckbeschwerden auf. Pat. kann nur mit Mühe schlucken und bei raschen Schluckbewegungen kommt Flüssigkeit zur Nase heraus; außerdem bemerkt ihre Umgebung eine Veränderung der Sprache, welche einen näselnden Charakter besitzt. Potus und venerische Affektionen negiert.

Ohrbefund: Beiderseits Trommelfelle getrübt, retrahiert, beginnende Verkalkung. (Chronischer Adhäsivprozeß beiderseits.) Rechtes Ohr: v = 6 *m*, C normal, $c^4$ leicht verkürzt, Kopfknochenleitung um 12″ verkürzt, R + ,W. im Kopf. Linkes Ohr: v = 1 *m*, $c^4$ verkürzt, C wird nicht perzipiert, Kopfknochenleitung um 16″ verkürzt. R neg. Nystagmus: Rotatorischer, sehr frequenter, kleinschlägiger Nystagmus nach rechts bei Blick nach rechts, der stets zu beobachten ist. Horizontaler mittelgrobschlägiger, wenig frequenter Nystagmus nach links bei Blick nach links. Linker Vestibularapparat kalorisch normal erregbar, dabei allerdings so hochgradige subjektive Begleitsymptome, daß von einer weiteren Prüfung des rechten Ohres abgesehen werden mußte. Kein spontanes Vorbeizeigen. Beim Romberg Fallen nach rechts und etwas nach hinten, durch die Kopfstellung nicht zu beeinflussen. Sonst keine Gleichgewichtsstörungen.

Es bestanden also Symptome sowohl vom kochlearen als auch vom vestibulären Ast des Oktavus, die nur zum Teil durch den Befund am peripheren Sinnesorgan erklärt werden könnten. Es blieben daher zur Erklärung der übrigen Symptome (die hochgradige Herabsetzung des Hörvermögens, Spontannystagmus und Gleichgewichtsstörung) nur zwei Annahmen übrig: 1. eine Neuritis des Nervus octavus nach der Grippe, 2. eine bulbäre Erkrankung. Um diese Frage zu entscheiden, habe ich in Gemeinschaft mit H. Brunner einen genauen neurologischen Befund an der Pat. erhoben.

Schädel nirgends druck- und klopfempfindlich. Pupillen gleich weit, rund, reagieren prompt auf Licht und Akkomodation. Augenhintergrund normal. Augenbewegungen frei. Fehlen des Skleralreflexes beiderseits, Herabsetzung des Kornealreflexes beiderseits. VII und XII frei. Näselnde, rasche Sprache. Fehlender Rachen-

Digitized by Google
Original from UNIVERSITY OF CALIFORNIA
Generated on 2019-10-24 16:37 GMT / http://hdl.handle.net/2027/uc1.b3252768
Public Domain in the United States, Google-digitized / http://www.hathitrust.org/access_use#pd-us-google

reflex. Parese des Velums, die Uvula ist ein wenig nach links verzogen. P. S. R. gesteigert. B. D. R. fehlt (fette Bauchdecken). Kein Klonus, kein Babinski, kein Oppenheim. Hypästhesie auf der rechten Seite des harten Gaumens und des ganzen weichen Gaumens. Die ganze rechte Zungenhälfte gegen Berührung und Geschmack unterempfindlich. Die rechte Gesichtshälfte für Schmerz und Berührung hypästhetisch. Spur Adiadochokinese rechts. Pat. gibt spontan an, seit der Grippe eine gewisse Schwäche im rechten Arm zu spüren, die aber objektiv nicht deutlich nachzuweisen ist. Hingegen fehlt beim Holmes-Stewartschen Versuch rechts der Rückschlag beim Anstemmen des rechten Unterarmes gegen die Hand, während er links vorhanden ist. In den unteren Extremitäten werden rasch aufeinanderfolgende Bewegungen an beiden Beinen mit annähernd gleicher Schnelligkeit ausgeführt. Doch gibt Pat. an, durch diese Bewegungen rechts rascher zu ermüden als links. Lagegefühl objektiv nicht gestört. Flankengang, Gehen mit geschlossenen Augen, einbeiniges Stehen normal. An den oberen Extremitäten keine Koordinationsstörungen. Kein Intensionstremor. Schmerz-, Temperaturempfindung und taktile Sensibilität der ganzen rechten Körperhälfte deutlich herabgesetzt.

Halsbefund: Subakute Laryngitis mit leichter Parese der Stimmbänder.

Interner Befund: R. O. und L. U. Dämpfung, rauhes Atmen, reichliches Rasseln, verstärkte Konsonanz.

Röntgenbefund: Apicitis bilateralis.

Es ergaben also die otologische und neurologische Untersuchung folgende auffällige Symptome:

1. Nystagmus nach beiden Seiten. 2. Romberg nach rechts und hinten. 3. Hörstörung links, die durch den Ohrbefund allein nicht erklärt werden kann. 4. Schluckbeschwerden und näselnde Sprache. 5. Fehlen des Rachenreflexes. 6. Geringe Herabsetzung der motorischen Kraft rechts. 7. Spur Adiadochokinese rechts. 8. Herabsetzung der Sensibilität der ganzen rechten Körperhälfte.

In diesem Falle traten nach einer Grippe Symptome auf, die auf eine Affektion des Gehirnes schließen lassen müßten. Nun ist es ja bekannt, daß die vergangene Grippeepidemie häufig mit endokraniellen Komplikationen kombiniert war (Economo, Dimitz u. a.), genau so wie die in den neunziger Jahren des vorigen Jahrhunderts grassierende Influenza in einer großen Anzahl von Fällen auch auf das Gehirn übergriff (Leichtenstern, Strümpell, Oppenheim usw.). Aber während sich die Entzündung bei der Influenza des vorigen Jahrhunderts vorwiegend auf das Großhirn lokalisierte und relativ selten auf den Hirnstamm übergriff (Leichtenstern-Strümpellsche Enzephalitis), hat die in den letzten Jahren von Economo beschriebene Encephalitis lethargica und die in jüngster Zeit von Dimitz hervorgehobene Encephalitis choreiformis, die beide in einem allerdings noch nicht vollkommen geklärten Zusammenhang mit der Grippe stehen, ihren Hauptsitz im Mittelhirn bezw. in der Regio subthalamica. Dennoch wurden auch Enzephalitiden hin und wieder beobachtet, die nach Grippe auftraten, vorwiegend die kaudaleren Gegenden des Hirnstammes ergriffen und in diesem Hirngebiet einen eigenen Symptomenkomplex (Schluckbeschwerden, Dysarthrie, Nystagmus usw.) zur Folge hatten. Hierher gehören einige von Economo, Grosz, Högler und anderen beschriebene Fälle. Hierher gehört vielleicht auch der eingangs erwähnte Fall von Fremel.

Digitized by Google
Original from UNIVERSITY OF CALIFORNIA
Generated on 2019-10-24 16:37 GMT / http://hdl.handle.net/2027/uc1.b3252768
Public Domain in the United States, Google-digitized / http://www.hathitrust.org/access_use#pd-us-google

In diese Gruppe von Fällen gehört auch der im obigen beschriebene Fall, der allerdings der Analyse einige Schwierigkeiten bietet. Wir finden nämlich in diesem Falle deutliche Symptome, die auf die Medulla oblongata hinweisen. Die Schluckbeschwerden, welche Pat. angibt, müssen nach Breuer, Marburg, Wallenberg, Fremel und anderen auf eine Läsion des Nucleus ambiguus, speziell in dessen zerebralen Partien zurückgeführt werden. Ebenso deutet das Fehlen des Rachenreflexes sowie die Hypästhesie vorwiegend im Bereich der rechten Mundhöhlenschleimhaut auf eine Affektion der in der Medulla oblongata gelegenen dorsalen Vagus- und Glossopharyngeuskerne der rechten Seite sowie auf eine Affektion der spinalen Trigeminuswurzel derselben Seite, zumal wir ja wissen, daß nach Wallenberg ie Sensibilität der Mundhöhlenschleimhaut insbesondere in den kaudalen Abschnitten der spinalen Trigeminuswurzel lokalisiert ist. Otologisch am wichtigsten sind der Nystagmus, der Romberg und die Hörstörung. Nystagmus wurde bei den mit der Grippe in Zusammenhang stehenden Formen der Enzephalitis nicht gar zu selten beobachtet. Allerdings handelte es sich hier vorwiegend um vertikalen Nystagmus (Leidler, Högler u. a.). Relativ seltener kam rotatorischer oder horizontal rotatorischer Nystagmus zur Beobachtung. Aber auch solche Fälle wurden von Grosz und anderen beschrieben. Die Experimente Leidlers haben nun gezeigt, daß wir den horizontal rotatorischen Nystagmus in die kaudalen Abschnitte der spinalen Akustikuswurzel lokalisieren müssen. Wenn wir mit Leidler, der diese am Tiere gewonnenen Erfahrungen auf die Erkrankungen beim Menschen (Syringomyelie) bezieht, den Spontannystagmus in unserem Falle erklären wollen, so müssen wir für ihn beiderseitig enzephalitische Herde in den betreffenden Abschnitten der spinalen Akustikuswurzel annehmen. Schließlich fanden wir bei unserer Pat. Störungen der motorischen Kraft auf der rechten Seite, sowie Sensibilitätsstörungen der ganzen rechten Körperhälfte. Es ist am nächstliegenden, diese Störungen auf eine enzephalitische Erkrankung der linken Zentralwindung zurückzuführen. Eine Miterkrankung des Kleinhirns ist wegen des Romberg sowie des positiven Ausfalles des Holmes-Stewartschen Versuches nicht auszuschließen, doch läßt sie sich infolge Fehlens weiterer zerebellarer Symptome nicht mit Sicherheit annehmen. Was nun den Krankheitsprozeß als solchen betrifft, so wurde bis jetzt angenommen, daß es sich um eine mit der Grippe in Zusammenhang stehende Enzephalitis handle. Auf Grund des Lungenbefundes (Apic. bilat.) muß aber auch daran gedacht werden, daß diese Enzephalitis tuberkulöser Natur sein kann und die Herde auf die Bildung von multiplen Tuberkeln im Gehirn zurückzuführen sind.

IV. Fr. Fremel: **Ein Herd im Pons mit supranukleärer Blicklähmung.**

Das Krankheitsbild bei diesem 11jähr. Jungen entwickelte sich in 9 Wochen unter Kopfschmerzen, Schwindel und Erbrechen. Er hat jetzt eine rechtsseitige Abduzens- und Fazialislähmung mit linksseitiger Extremitätenlähmung (obere und untere). Gesteigerte Reflexe links mit Fußklonus und

Digitized by Google
Original from UNIVERSITY OF CALIFORNIA
Generated on 2019-10-24 16:37 GMT / http://hdl.handle.net/2027/uc1.b3252768
Public Domain in the United States, Google-digitized / http://www.hathitrust.org/access_use#pd-us-google

Babinski links. Der Kopf wird beständig nach links geneigt und gedreht gehalten, es besteht eine Blicklähmung nach links, spontaner Nystagmus horizontalis nach links bei Blick nach links und vertikaler Nystagmus nach aufwärts bei Blick nach oben. Er fällt spontan meist nach rechts, unbeeinflußt durch die Kopfstellung. Das spontane Zeigen erfolgt richtig. Rechts kalt gespült ergibt: Der rechte Bulbus verbleibt in seiner Stellung, der linke kann leicht in den medialen Augenwinkel gebracht werden. Kein Vorbeizeigen, wobei die Beurteilung des Zeigens des linken Armes wegen der Parese schwierig ist. Fallen nach rechts unbeeinflußt durch die Kopfstellung. Links kalt gespült: Beide Bulbi gehen in die linken Augenwinkel, können willkürlich aus dieser Lage nicht befreit werden und auch nicht dem vorübergeführten Finger nach rechts folgen. Typisches Vorbeizeigen und typische Fallreaktionen. Das Allgemeinbefinden des Pat. hat sich seit zwei Wochen gebessert und der objektive Status insofern, als jetzt von der Blicklähmung nichts zu sehen ist. Spült man das linke Ohr kalt, so wird zunächst der spontane Nystagmus gehemmt, dann treten beide Bulbi in die linken Augenwinkel und können von hier nicht weggebracht werden. Durch die Kaltspülung links wird die latente Blicklähmung manifest. Der Herd sitzt nach dem ganzen Befund in der rechten Brückenhälfte und betrifft auch die zum Kleinhirn aufsteigenden Bahnen.

V. S. Gatscher: **Am linken Trommelfell zwei zirkumskripte Entzündungsherde.**

Das 5jähr. Kind steht seit drei Wochen in der klinischen Ambulanz in Beobachtung. Nach Angabe der Mutter trat vor ungefähr sechs Wochen ohne Fieber oder Schmerzen eine Schwerhörigkeit des Kindes auf, die sie veranlaßt hat, das Kind an die Klinik zu bringen.

Bei der ersten Untersuchung zeigte sich das Bild, das heute im ganzen noch ziemlich unverändert ist. Man sieht im vorderen Abschnitt des Trommelfelles oben und unten je einen fast kreisförmig begrenzten, rot gefärbten, plaqueartigen Herd, der von einem leicht weißen Saum begrenzt ist. Unter Lupenvergrößerung kann man diese Rötung in einzelne Gefäße auflösen. Namentlich an dem unteren Plaque sieht man deutlich, daß diese Gefäße vom Rande her gegen den Herd hinstreben, ähnlich wie man es bei Phlyktänen am Auge beobachten kann. Das übrige Trommelfell ist normal.

Ich möchte bezüglich des Sitzes dieser Entzündung keine präzise Diagnose stellen, doch glaube ich, daß der Verlauf der Gefäße für eine oberflächliche Lage spricht.

Diskussion:

H. Frey: Ich glaube, daß es sich hier um in Ausbildung begriffene Verkalkungen handelt oder vielleicht auch um ein Trommelfell, an dem sich früher Verkalkungen befunden haben, die während einer akuten Entzündung verschwunden waren und jetzt wieder zum Vorschein kommen.

Gatscher: Das Bild hat sich, wie ich erwähnt habe, während der dreiwöchentlichen Beobachtung fast nicht verändert. Was früher bestanden hat, weiß ich natürlich nicht, jedoch fehlt in der Anamnese eine auf eine frühere Erkrankung hinweisende Angabe. Nimmt man für die Entzündungserscheinungen, die zu sehen sind, als Ursache eine akute Otitis an, so ist diese wieder auf die beiden sichtbaren

Digitized by Google
Original from UNIVERSITY OF CALIFORNIA
Generated on 2019-10-24 16:37 GMT / http://hdl.handle.net/2027/uc1.b3252768
Public Domain in the United States, Google-digitized / http://www.hathitrust.org/access_use#pd-us-google

Herde beschränkt und es bleibt die Seltenheit des Bildes, derentwegen ich das Kind hier vorgestellt habe, auch durch diese Art der Erklärung unberührt.

VI. H. Neumann: **Fehlen der Zeigereaktion bei chronischer Mittelohreiterung.**

Die hier vorgestellte Patientin wurde wegen chronischer Mittelohreiterung am rechten Ohre radikal operiert, die Operationshöhle ist jetzt trocken. Die Kalorisierung mit dem Föhnapparat ergab bei diesem Falle, wie ich erwartet habe, dasselbe Resultat wie die Kalorisierung mit Wasser, also bei Einführen von heißer Luft Nystagmus zur selben Seite. Die Erklärung für die von E. Urbantschitsch erzielten Resultate ist die, daß durch Bestreichen der feuchten Mittelohrauskleidung mit heißer Luft eine Verdunstung auftritt und die dazu notwendige Wärme der Umgebung, also auch dem Labyrinth entzogen wird, so daß durch warme Luft bei feuchter Mittelohrauskleidung eine Abkühlung des Labyrinthinnern erzeugt wird und ein der Labyrinthabkühlung entsprechender Nystagmus entsteht, besonders bei leichter Ansprechbarkeit des Labyrinthes. Ferner stelle ich diese Pat. noch aus einem anderen Grunde vor: Bereits vor der Operation bekam Pat. bei Kalorisierung mit kaltem und heißem Wasser zwar den entsprechenden Nystagmus, ein Vorbeizeigen war jedoch niemals auszulösen, auch nicht vom anderen Ohre aus und ebensowenig durch Drehen.

Auch jetzt, nachdem Pat. bereits ein Jahr vollkommen geheilt ist, kann man weder durch Drehen, noch durch Kalorisieren ein Vorbeizeigen bei typischem Nystagmus erzeugen. Der Fall scheint darauf hinzudeuten, daß auch unter normalen Verhältnissen bei manchen Menschen das Vorbeizeigen nicht auszulösen ist.

Diskussion:

E. Urbantschitsch: Die von Neumann angeführte Erklärung habe ich selbst in meiner vorläufigen Mitteilung (März 1920) mitangeführt, es aber auffallend gefunden, daß einige Fälle mit feuchtem Promontorium des Phänomen haben, andere wieder nicht, so daß bei den gleichen anatomischen Verhältnissen die einen den Nystagmus nach der einen, die anderen nach der anderen Seite haben.

VII. Ruttin: **Kleinhirnabszeß und Proteus-Meningitis.**

J. K., 23 Jahre, Tischlergehilfe, Aufnahme in die Klinik Neumann am 8. III. 1920. Im Jahre 1913 wurden ihm Polypen aus dem rechten Ohre entfernt, der Ausfluß habe aufgehört, doch sei er seither auf diesem Ohre taub. 8 Tage vor seiner Aufnahme an die Klinik habe das rechte Ohr wieder zu fließen begonnen, seither hat er starke Kopfschmerzen und Schwindelanfälle, seit 3 Tagen Erbrechen.

Bei der Aufnahme fand sich rechts chronische Mittelohreiterung mit Cholesteatom, Taubheit und Unerregbarkeit. Temperatur 37·7, Puls 96. Spontaner Nystagmus rotierend nach links. Kein spontanes Vorbeizeigen. Keine ausgesprochenen meningealen Symptome aber schwerkrankes Allgemeinbefinden. Linkes Ohr normal. Lumbalpunktat klar, aber im Ausstrich 44 Zellen zum großen Teil polynukleäre. Im Ausstrich und in der Kultur Proteus in Reinkultur. Operation (Ruttin): Radikaloperation. Cholesteatom in Attic und Antrum. Am vorderen Rand des horizontalen Bogenganges eine Fistel. Typische Labyrinthoperation nach Neumann. Dura der hinteren Schädelgrube und Sinus in geringer Ausdehnung graurot verfärbt.

10. III. Temperatur bis 38·9, Puls 90 bis 120. Nystagmus horizontal-rotatorisch nach beiden Seiten. Kernig angedeutet. Nacken steif. Leichte Fazialparese. — 11. III.

Digitized by Google
Original from UNIVERSITY OF CALIFORNIA
Generated on 2019-10-24 16:37 GMT / http://hdl.handle.net/2027/uc1.b3252768
Public Domain in the United States, Google-digitized / http://www.hathitrust.org/access_use#pd-us-google

Nystagmus horizontal zur gesunden, rotatorisch zur kranken Seite, wechselnd. Spontanes Vorbeizeigen mit dem rechten Arm nach innen. Temperatur bis 37·5, Puls 90 bis 120. Starke Kopfschmerzen, schwerbesinnlich, Erbrechen, Frösteln. Kernig. Babinski links angedeutet. Operation (Ruttin): Abtragung der Pyramidenkante, weitere Freilegung der Dura der hinteren und mittleren Schädelgrube, Inzision der hinteren Schädelgrube; negativ, Lumbalpunktion: Liquor trüb, Druck 500, Proteus in Reinkultur. Fundi normal. In den nächsten Tagen änderte sich das Krankheitsbild wenig, am 13. III. wurde mit Staphylokokken-Vakzine begonnen, welche jeden 2. Tag von 50 Millionen steigend bis 1000 Millionen gegeben wurde. Am 13. und 16. III. Lumbalpunktion, stets trüb mit Proteus in Reinkultur. Am 17. III. Beginnende Stauungspapille und Abduzensparese. Am 24. III. Lumbalpunktion trüb, Proteus in Reinkultur. Am 28. III. Spontanes Vorbeizeigen des rechten Armes nach außen. 5. IV. Exitus.

Seit dem 17. III. war jeden 2. Tag Verbandwechsel vorgenommen und wiederholt durch Inzisionen im Kleinhirn nach dem von uns angenommenen Kleinhirnabszeß gesucht worden.

Aus dem Obduktionsbefund (Prof. Erdheim): Abszeß in der rechten Kleinhirnhämisphäre mit grünlicher Verfärbung der Kleinhirnwindungen über dem Abszeß. Von leptomeningitischem Exsudat nur an einer erbsengroßen Stelle links in der Cisterna cerebello-medullaris eine kleine Ansammlung.

Nach erfolgter Fixation wird das Kleinhirn durch 3 parallele Frontalschnitte in Scheiben zerlegt und auf diese Weise ein Abszeß eröffnet, der nahe der oberen Fläche der rechten Hämisphäre sitzt, bloß 2 *mm* daselbst von der Pia entfernt. Der Nucleus dentatus gerade noch unversehrt. Der Abszeß ist 3 *cm* breit, 1·8 *cm* hoch und 3·3 *cm* im antero-posterioren Durchmesser groß. Eine pyogenetische Membran ist nur stellenweise angedeutet. Nach Abtrennung des Kleinhirns vom Großhirn kommt eine ansehnliche Ansammlung leptomeningitischen eitrigen Exsudates zum Vorschein, welches entlang dem Oberwurm fast bis zur Zirbel hinzieht.

Die Diagnose Kleinhirnabszeß war nicht zweifelhaft. (Nystagmus nach beiden Seiten nach der Labyrinthoperation, Vorbeizeigen des gleichseitigen Armes wechselnd zuerst nach innen, dann nach außen, Stauungspapille, Abduzensparese Fieber, Erbrechen, Kopfschmerz, Nackensteifigkeit, allerdings keine Pulsverlangsammung, aber es bestand ja daneben Meningitis!) Trotzdem gelang es uns nicht, den Abszeß zu finden, obwohl wir ihm sehr nahe waren (Demonstration). Aber er war, wenn auch groß, doch sehr hoch gelegen. Interessant ist auch die gleichzeitig bestehende Meningitis, die stets Proteus in Reinkultur ergab.

VIII. Ruttin: **Schläfelappenabszeß. Nystagmus bei Tamponade.**

L. A., 25 Jahre, Aufnahme an die Klinik Neumann am 7. IV. 1920. Angeblich erst seit 3 Wochen Ohrenfluß rechts. Heftige Kopfschmerzen, schwerkranker Allgemeinzustand, Apathie, Temperatur 37·6, Puls 80. Keine meningealen Erscheinungen, keine Aphasie. Chronische Mittelohreiterung beiderseits, links Senkung und Durchbruch der hinteren oberen Gehörgangswand. Labyrinthbefund ohne Besonderheit. Wir vermuteten einen Schläfelappenabszeß wegen des schweren apathischen Allgemeinzustandes, der heftigen Kopfschmerzen, des geringen Fiebers, der Mangel meningealer Erscheinungen, freilich sprach das Fehlen von Aphasie gegen einen linksseitigen Abszeß; trotzdem entschlossen wir uns wegen des lokalen Befundes erst links zu öffnen. Operation (Ruttin): Radikaloperation. Chloesteatom. Am Tegmen antri liegt die Dura in etwa Erbsengröße frei; ist schmierig belegt, verfärbt, zitzenförmig vorgewölbt mit einem kleinen thrombosierten Gefäß an der Spitze der zitzenförmigen Vorwölbung. (Dieser Befund der zitzenförmigen Vorwölbung mit dem thrombosierten Gefäß ist nach meiner Erfahrung sehr verdächtig auf Hirnabszeß.

Digitized by Google
Original from UNIVERSITY OF CALIFORNIA
Generated on 2019-10-24 16:37 GMT / http://hdl.handle.net/2027/uc1.b3252768
Public Domain in the United States, Google-digitized / http://www.hathitrust.org/access_use#pd-us-google

weshalb ich mich sofort zur Inzision dieser Stelle entschloß. Entleerung eines großen, dicken, fötiden Eiter enthaltenden Schläfelappenabszesses.

Am 11. IV. Verbandwechsel. Entleerung von dickem, fötiden Eiter. Bei Einführung eines Drains starker, mehrere Sekunden dauernder Nystagmus horizontalis nach rechts. Dieser Nystagmus ließ sich nach Herausnahme des Drains durch Einführung eines Tampons beliebig oft wiederholen. 12. IV. Exitus. Obduktionsbefund (Prof. Erdheim): Akute eitrige Leptomeningitis ausschließlich an der Basis. Radikaloperation am linken Felsenbein mit Eröffnung und Drainage eines großen Schläfelappenabszesses. Von diesem ausgehend und weit nach rückwärts sich erstreckend zwischen oberer Fläche des Tentoriums und unterer Fläche des Schläfelappens eine größere dicke Ansammlung konsistenten, fibrinös-eitrigen Exsudates: Pachymeningitis interna.

Das Interessante an dem Fall ist 1. der Mangel an Aphasie, die bis zum Exitus nicht aufgetreten ist, trotzdem der Abszeß links war, und die dadurch bedingte Schwierigkeit der Diagnose bei beiderseitiger chronischer Otitis. 2. Der lokale, für Abszeß sprechende Befund von zitzenförmiger Vorwölbung mit thrombosiertem Gefäßchen an der Spitze der Vorwölbung. 3. Der durch Tamponade hervorzurufende Nystagmus, den ich schon vor Jahren beschrieben habe, der aber immerhin selten ist, da wir bei jedem Schläfelappenabszeß darauf achtend ihn doch nur einigemal gesehen haben.

IX. Ruttin: **Otogene Meningitis. Operation. Heilung.**

J. M., 21 Jahre, Aufnahme an die Klinik Neumann am 22. III. 1920. Pat. bekam vor 4 Wochen Grippe, vor 2 Wochen akute Otitis beiderseits. Ich machte beiderseits die Parzentese, rechts gewöhnliche Otitis, links Otitis in einem Trommelfell mit wahrscheinlich atrophischer Narbe. (Die Perforation vergrößerte sich später sehr rasch, bis sie nierenförmig wurde.) Die nächsten zwei Wochen sahen wir den Pat. einigemal, ohne daß irgend etwas Auffälliges zu konstatieren gewesen wäre. 5 Tage vor seiner Aufnahme heftige Kopfschmerzen. Ich riet ihm damals zur Aufnahme. Er kam erst 5 Tage später und wurde während der Untersuchung ohnmächtig. Aufs Zimmer gebracht, zeigte er ein eigentümliches Bild von Verwirrtheit, machte zwar einfache Handlungen auf Aufforderung noch richtig (Zähne zeigen, Zunge zeigen usw.), war aber vollkommen desorientiert, konnte vorgezeigte Gegenstände nicht benennen und wußte auch ihren Gebrauch nicht. Temperatur 40·2, Puls 88, Erbrechen, Bauchdeckenreflexe rechts schwächer als links, Babinski rechts angedeutet, Kernig angedeutet, sonst keine meningealen Symptome. Labyrinthbefund ohne Besonderheit. Lumbalpunktion trüb, Druck gering, 5000 vorwiegend polynukleäre Zellen im $mm^3$, Ausstrich, grampositive Diplokokken, in der Kultur gramnegative Kokkobazillen, wahrscheinlich Verunreinigung.

Dieser Zustand 2 Wochen nach Beginn einer beiderseitigen akuten Otitis, ließ uns natürlich eine otogene Meningitis vermuten, die wohl bei dem freien Labyrinth über die mittlere Schädelgrube gegangen sein mochte. Die allgemeine Desorientiertheit und Verwirrtheit war wohl auch auf die Meningitis zurückzuführen, doch konnte man eine aphasische Störung nicht ganz ausschließen. Wir entschlossen uns daher zur Operation beider Seiten mit Freilegung der Dura beider Schädelgruben und Inzision der Dura der mittleren Schädelgrube beiderseits und Punktion des Schläfelappens links. Beide Warzenfortsätze waren mit flüssigem, nicht fötiden Eiter erfüllt, die eitrigen Zellen reichten bis an das Tegmen. Dura beider Schädelgruben waren beiderseits ebenso wie der Sinus normal. Die Dura wurde beiderseits über dem Tegmen inzidiert, links auch der Schläfelappen, aber mit negativem Erfolg.

Das Fieber ging sofort herunter, hatte am dritten Tage bereits zwischen 37 und 38 erreicht, am 9. Tage war er ganz entfiebert. Am Tage nach der Operation begannen wir mit Staphylokokken-Vakzine 100 Millionen und gaben es jeden 2. Tag



Digitized by Google
Original from UNIVERSITY OF CALIFORNIA
Generated on 2019-10-24 16:37 GMT / http://hdl.handle.net/2027/uc1.b3252768
Public Domain in the United States, Google-digitized / http://www.hathitrust.org/access_use#pd-us-google

steigend bis 1000 Millionen bis zur Entfieberung. Am 4. Tage nach der Operation wurde wieder Lumbalpunktion gemacht, das Punktat war bereits klar, enthielt im Ausstrich keine Zellen und keine Bakterien mehr und war in der Kultur steril.

Der Fall ist interessant durch die prompte Heilung der wahrscheinlich noch sterilen Meningitis durch inneraktives Vorgehen, vielleicht unterstützt durch die Vakzinetherapie.

X. Ruttin: **Apparat zur isolierten thermischen Reizung einzelner Labyrinthwandstellen.** (Vorläufige Mitteilung.)

Vor Jahren habe ich bereits mich damit beschäftigt, die kalorische Reaktion mittels heißer und kalter Luft zu ermöglichen und habe damals einen Föhnapparat konstruiert, der auch in meinem Buch über seröse und eitrige Labyrinthentzündungen abgebildet ist. Seither war ich bemüht, den Apparat zu verbessern. Auch habe ich mir das Problem gestellt, einzelne Stellen der Labyrinthwand kalorisch zu reizen. Dies ist mir jetzt durch folgende Konstruktion (Demonstration) gelungen. Ein Föhnapparat wird an den Pantostaten anschließbar gemacht. Der Föhnapparat läuft in zwei Schläuche (wozu das Hörschlauchmaterial gewählt wurde) aus; jeder dieser Schläuche trägt am Ende eine mit einem Holzgriff versehene zylinderförmige Metallkapsel, die nahe ihrem oberen Ende in ein abgebogenes Röhrchen endet, an welches wiederum ein dünnes mit Seide isoliertes Röhrchen anschraubbar ist. In der einen Kapsel ist eine Glühlampe, in der anderen befindet sich ein Schwamm, auf den vor dem Gebrauch Chloräthyl gespritzt wird oder auf welchen Eisstückchen kommen. Der erste Zylinder erzeugt warme, der zweite kalte Luft, wenn der Apparat eine Zeitlang in Gang gesetzt wurde. Die Temperatur, die bis zu bedeutender Hitze und Kälte geht, kann an je einem an der Hülse angebrachten Thermometer abgelesen werden.

Über die Resultate der isolierten thermischen Reizung einzelner Labyrinthstellen werde ich seinerzeit berichten.

XI. O. Beck: **Nystagmus und zentraler Vestibularapparat bei Syringobulbie.**

R. S. Die 42jähr. Pat. steht seit August 1917 mit Unterbrechungen in Spitalsbehandlung. Ihr Leiden soll angeblich im 18. Lebensjahr begonnen haben. Damals bestand Übelkeit und Erbrechen und als Pat. eines Morgens erwachte, war der linke Arm gelähmt und sie hatte kein Gefühl in der linken Gesichtshälfte; an der linken Kopfhälfte fielen die Haare aus. An diesen Stellen bestand ein Kältegefühl.

4 Jahre später Krampfzustände in beiden Händen, wobei die Finger durch zirka 2 Monate in Beugestellung gehalten wurden. Später heftige Schmerzen im Rücken, Brennen in den oberen Extremitäten. Nach 1 Jahr Besserung des Zustandes. Vor 8 Jahren verlor sie in der oberen Extremität das Gefühl für kalt und warm und es traten Parästhesien auf, dazu gesellten sich Schmerzen im linken Bein. Der Gang wurde unsicher. Schluckbeschwerden. Keine venerische Affektion, 1 Partus; kein Abortus.

Nervenbefund (Prof. Schlesinger): Pat. klagt über heftige Schwindelanfälle, zeitweise Kopfschmerzen, Sensorium frei. Pulszahl dauernd normal oder etwas unter der Norm. Exquisiter, rotatorischer Nystagmus (siehe Ohrbefund). Die rechte Pupille etwas enger als die linke, auf Licht und Akkomodation prompt reagierend. Die rechte Lidspalte etwas enger als die linke. Bulbi nicht zurückgesunken.

Digitized by Google
Original from UNIVERSITY OF CALIFORNIA
Generated on 2019-10-24 16:37 GMT / http://hdl.handle.net/2027/uc1.b3252768
Public Domain in the United States, Google-digitized / http://www.hathitrust.org/access_use#pd-us-google

Fundi: Beide Papillen etwas blaß, besonders in der temporalen Hälfte. Der Temperatursinn ist im Trigeminusgebiet erheblich gestört, und zwar links weitaus intensiver als rechts. Rechts nur Thermohypästhesie, die sich mit der typischen Linie begrenzt, die durch die Mitte des oberen Augenlides läuft. Links ist das thermoanästhetische Gebiet weit größer. Die Linie setzt sich durch das untere Augenlid nach unten fort und umkreist den linken Mundwinkel. Es besteht auch Analgesie in demselben Bezirk, in dem Thermoanästhesie für kalt und warm nachweisbar ist. Stirnfazialis beiderseits gleich innerviert. Deutliche Hemiathrophie der Zunge rechts. Die rechte Zungenhälfte verschmälert, deutlich gerunzelt und Sitz von fibrileären Zuckungen. Das Gaumensegel wird links etwas besser gehoben als rechts. Rachen und Gaumenreflexe lebhaft. Linke Schultergegend atrophisch. Flügelstellung der linken Skapula. Patellar- und Sehnenreflexe beiderseits auslösbar. Babinski und Oppenheim dorsal nachweisbar. Fußklonus. Die Motilität des linken Extremitätenpaares herabgesetzt. Rigidität des linken Beines. Beweglichkeit der linken Hand ist eingeschränkt. Atrophie der linken Vorderarmmuskeln und der kleinen Handmuskeln. Der linke Kornealreflex fehlt.

Laryngologischer Befund: Glottis bei Inspiration minimal erweitert. Das linke Stimmband steht bei der Expiration in einer Mittelstellung zwischen Ab- und Adduktion und ist auch bei Phonation nicht so prompt beweglich wie das rechte Stimmband. Bei Phonation keine Störungen. Der Zustand wäre als Parese des Nervus posticus der linken, möglicherweise in geringem Grade der rechten Seite zu bezeichnen. Beträchtliche Herabsetzung der Erregbarkeit des Gaumensegels und der hinteren Rachenwand.

Wassermann negativ.

Ohrbefund: Trommelfell und Mittelohr beiderseits normal. Die Kochlearapparate beider Seiten zeigen für Sprache und Stimmgabeln normale Verhältnisse. Sehr starker spontaner, rein rotatorischer Nystagmus bei Linksblick, bei Geradeblick, bei Rechtsblick eher etwas horizontal. Der Nystagmus ist bei Linksblick am stärksten. Spontaner Zeigeversuch im rechten Arm geprüft, normal. (Prüfung im linken Arm wegen der Lähmung unverläßlich.)

Romberg ergibt unsicheres Schwanken ohne Bevorzugung einer bestimmten Fallrichtung. Kalorisch: Rechtes Ohr (45°): Auch nach drei Minuten dauernder heißer Spülung kann der spontane Nystagmus nicht beeinflußt werden. Es gelingt weder seine Schlagrichtung zu verändern, noch seine Intensität herabzusetzen. Während der Kalorisation besteht im rechten Arm typisches Zeigen nach links und die Fallrichtung des Körpers ist durch Veränderung der Kopfstellung deutlich zu beeinflussen. Kalorisch links (18°): Nach zwei Minuten Spülung mit ganz kaltem Wasser kann der spontane Nystagmus nicht beeinflußt werden, doch zeigt die rechte Hand deutlich nach links vorbei. Die Fallrichtung des Körpers nach links kann durch Veränderung der Kopfstellung deutlich beeinflußt werden. Sowohl bei zehnmaliger Rechts- als auch Linksdrehung tritt typische Zeigereaktion und Schwindel auf; es ist jedoch nur für drei bis vier Sekunden ein horizontaler Nystagmus sichtbar, der aber gleich wieder in den spontanen, rotatorischen umschlägt.

Es handelt sich bei diesem Fall um eine typische Syringobulbie mit lateraler Spaltbildung in der Medulla oblongata. Der Nystagmus ist bei Links- und Geradeblick rein rotatorisch, bei Rechtsblick mehr horizontal. Dieser spontane Nystagmus ist derart intensiv, daß er weder vom rechten noch vom linken Ohr durch Kalorisation zu beeinflussen ist. Daß aber beide Labyrinthe normal erregbar sind, geht aus der typischen Zeigereaktion, der Fallrichtung und der Veränderung der Fallrichtung während der Kalorisation hervor. Die Patientin zeigt und fällt auch im Sinne der langsamen Komponente jenes kalorischen Nystagmus, der durch den spontanen, zentralen Nystagmus



Digitized by Google
Original from UNIVERSITY OF CALIFORNIA
Generated on 2019-10-24 16:37 GMT / http://hdl.handle.net/2027/uc1.b3252768
Public Domain in the United States, Google-digitized / http://www.hathitrust.org/access_use#pd-us-google

verdeckt ist. Dieser spontane, zentrale Nystagmus ist, wie Leidler bereits am Menschen wie am Tierversuch gezeigt hat, durch eine Läsion der spinalen Akustikuswurzel oder der Bogenfasern, die aus derselben zum hinteren Längsbündel ziehen, bedingt. Das spontane Schwindelgefühl, über das die Kranke klagt, ist nicht labyrinthogen, sondern durch ihre Medullaerkrankung bedingt.

### XII. O. Beck: **Syringobulbie und Vestibularapparat.**

P. F., 26 Jahre alt. Die jetzige Erkrankung begann vor zwei Jahren. Zuerst trat Ziehen und ein dumpfes Gefühl, ferner ein Gefühl von Ameisenlaufen in den Fingern der linken Hand auf, welches sich langsam auf Unter- und Oberarm ausbreitete, später auch die Schulter ergriff. Einige Zeit später bemerkte die P., daß die linke Hand schwächer wurde. Auch an der linken Gesichtshälfte begann ein Gefühl, als ob dieses geschwollen wäre. Kältegefühl der linken oberen Extremität und der linken Fußsohle stellte sich ein. Vor zirka einem Jahre ziehende Schmerzen im linken Arm und in der linken Schulter und Stechen an der linken Thoraxhälfte, Krämpfe in der linken Hand, die Finger wurden in Spreizstellung gehalten. Seit vier Wochen Krämpfe in der rechten Hand, rechte Kopf- und Brustseite blieben frei. Seit einem halben Jahre Muskelschwäche und geringe Muskelsteifigkeit in der linken unteren Extremität. Die Sprache wurde langsamer und schwerer. Keine Schlingbeschwerden. Wassermann negativ. Augenbefund normal. — Auszug aus dem Nervenbefund (Assistent Dr. Kahler. Klinik Chvostek): Pupillen normal reagierend, mittelweit. Schädel nicht klopfempfindlich. Nystagmus siehe Ohrbefund. Linke Zungenhälfte atrophisch mit fibrillären Zuckungen. Hypoglossus paretisch. Dermographismus. Erhöhte Vaguserregbarkeit. Atrophie des rechten Deltoideus, der kleinen Handmuskeln beiderseits, besonders links. Parese der linken oberen Extremität. Periostreflexe fehlen, Bizeps-, Trizepsreflex erhalten. Linke untere Extremität paretisch, ihre Muskulatur atrophisch, rigid, Intentionstremor der linken oberen Extremität. Achilles- und Patellarsehnenreflex beiderseits gesteigert, Patellarklonus, kein Babinski. Der linke Kornealreflexe fehlt vollständig. Sensibilität: Hypalgesie im Gesicht von einer Linie, die die beiden Gehörgänge verbindet und den unteren Rand der Nase trifft, nach abwärts bis zur Mitte des Sternums an beiden Hälften des Thorax und sich auf die Beugeseiten der Arme, bis einschließlich der Handflächen erstreckend. Von der Höhe einer Linie, die die beiden Brustwarzen verbindet, bis zirka handbreit unterhalb des Schwertfortsatzes besteht Hyperalgesie. Ungefähr in derselben Zone wie die Hypalgesie besteht die Hypothermie und auch die Zone der Hyperthermie deckt sich mit der Hyperalgesie. Hypästhesie an beiden Innenflächen der Hand. Vom Scheitel bis zur Verbindung des oberen Randes beider Skapulae und von hier auch die Streckseiten beider Arme bis auf die Finger erstreckend besteht Hypalgesie. Von D4 bis D7 Hyperalgesie. Die Zone der Hypothermie deckt sich ungefähr mit der der Hypalgesie. Hyperthermie von D4 bis D6, Hypästhesie hinter der linken Ohrmuschel und an den Streckseiten der beiden Hände.

Ohrbefund: Rechtes Trommelfell normal, linkes zeigt einen chronischen Adhäsivprozeß mit Narben und Kahlfleck. Weber nach links, Rinne rechts positiv, links negativ. Knochenleitung links verlängert. Rechtes Ohr hört normal. Linkes Ohr: $V = 4\ m$, $v = 1\ m$. Rein rotatorischer Nystagmus nach links bei Linksblick und bei Blick geradeaus und bei Rechtsblick. Pat. zeigt mit dem rechten Arm spontan richtig (Prüfung des linken Armes nicht verläßlich). Kein deutlicher Romberg. Kalorisch links 18°: Nach 1½ Minuten Spülung verschwindet der spontane Nystagmus und es tritt typischer vestibularer Nystagmus nach rechts mit typischem Zeigen und typischer Fallreaktion auf. Kalorisch rechts (48°): nach 2½ Minuten Spülung tritt typisches Zeigen auf. Der spontane Nystagmus nach links wird nach drei Minuten Spülung in seiner Intensität herabgesetzt. Eine Umkehr seiner Schlagrichtung ist jedoch nicht zu erzielen. Bei zehnmaliger Rechts- bzw. Linksdrehung ist für 7 bis 8 Sekunden horizontaler Nystagmus zu beobachten,

Digitized by Google
Original from UNIVERSITY OF CALIFORNIA
Generated on 2019-10-24 16:38 GMT / http://hdl.handle.net/2027/uc1.b3252768
Public Domain in the United States, Google-digitized / http://www.hathitrust.org/access_use#pd-us-google

der sofort in den spontanen wieder umschlägt. Die Zeigereaktionen und das Schwindelgefühl bzw. die Drehnachempfindung entsprechen der Richtung des Drehnachnystagmus.

Auch in diesem Falle handelt es sich um eine Syringobulbie mit linksseitiger Spaltbildung. Der Nystagmus ist ein rein rotatorischer. Dieser ist nach Leidler in die kaudalsten Partien der spinalen Akustikuswurzel zu lokalisieren, während der horizontale Nystagmus in der Strecke zwischen dem kaudalen Beginn der Bogenfasern bis ungefähr zur Fazialislinie zu lokalisieren wäre. Während bei dem früher vorgestellten Fall es unmöglich war, durch Kalorisation den spontanen Nystagmus zu beeinflussen, konnte bei dieser Pat. durch kalte Spülung des linken Ohres der spontane Nystagmus aufgehoben werden, während dies vom rechten Ohr durch heiße Spülung nicht gelang. Es zeigt dies nur, daß die heiße Spülung nicht so verläßlich ist als die kalte Kalorisation und gestattet keinerlei Schlüsse auf die Erregbarkeit des Labyrinthes, die ja durch das Auftreten der Zeigebewegungen und der Fallrichtung im Sinne des durch den spontanen Nystagmus verdeckten artifiziellen bewiesen ist. Beide Fälle zeigen, wie schon Leidler hervorgehoben, daß in Fällen von Syringobulbie die Erregbarkeit des Vestibularis vollkommen erhalten bleibt.

Diskussion:

R. Leidler: Ich möchte Beck ersuchen, etwas über den neurologischen Befund des zweiten Falles mitzuteilen. Ich habe ziemlich viele Syringomyelien gesehen, aber einen solchen Nystagmus dabei noch nicht, wohl aber relativ häufig bei multipler Sklerose und Tumor. Hauptsächlich würde mich interessieren, wie weit dieser Prozeß nach dem übrigen neurologischen Befunde über den Pons hinaufgeht.

Beck: Der Kornealreflex fehlt, es besteht Hemiatrophie der Zunge mit fibrillären Zuckungen; an den oberen und unteren Extremitäten Lähmungen, die schon im 18. Lebensjahre bestanden, dann zurückgingen und wieder aufgetreten sind. Auf der internen Abteilung etwas Besserung nach Röntgenbestrahlung. Jetzt ist Pat. wieder auf einer internen Station. Die Papillen sind verwaschen, der Visus normal.

H. Brunner: Hat Pat. Atrophie an den Händen?

Beck: Ja.

XIII. O. Beck: **Plötzlich aufgetretene Affektion des Nervus cochlearis, vestibularis und facialis bei posttyphöser Schrumpfniere.**

Der 38jähr. Pat. war bis 1914 stets gesund. Um diese Zeit erkrankte er an blutigen Stühlen und starken Durchfällen. Es wurde ein Typhus bzw. Nephrotyphus festgestellt. Er hatte positiven Widal, im Harn war stets Eiweiß. Esbach betrug zeitweise 7‰ und sank schließlich auf Spuren, die aber auch 3 Wochen nach der Entfieberung noch nachweisbar waren. Seit dieser Zeit leidet Pat. fortwährend an Kopfschmerzen. Seit September 1919 Flimmern vor den Augen, zeitweise Doppeltsehen, öfter starkes Herzklopfen. Seit 5 Monaten häufiges Erbrechen, Atemnot bei stärkeren Bewegungen. Vor 6 Wochen verspürte der Kranke plötzlich ein Zucken in der rechten Gesichtshälfte, er hatte ein Gefühl von Ameisenlaufen. Am nächsten Tage konnte Pat. sehr schwer sprechen. Er bemerkte, daß sein Gesicht schief war und daß ihm beim Trinken der Kaffee aus dem rechten Mundwinkel heraustropfte. Gleichzeitig trat starkes Ohrensausen rechts auf und starkes Schwindelgefühl. Vor 5 Wochen Schwellung beider Unterschenkel, die bald zurückging. Auch treten Blutungen an der Konjunktiva bulbi der rechten Seite auf.

Digitized by Google
Original from UNIVERSITY OF CALIFORNIA
Generated on 2019-10-24 16:38 GMT / http://hdl.handle.net/2027/uc1.b3252768
Public Domain in the United States, Google-digitized / http://www.hathitrust.org/access_use#pd-us-google

Ohrbefund am 5. V. Trommelfell beiderseits normal, links normales Gehör, rechts $V = {}^3/_4\ m$, $v = 15\ cm$. Stimmgabelbefund typisch für Affectio nervi cochlearis. Spontaner vestibularer Nystagmus bei Linksblick und bei Geradblick. Pat. zeigt spontan mit beiden Armen nach rechts vorbei. Romberg mit Tendenz, nach rechts zu fallen. Kalorische Reaktion: Linkes Ohr: nach 30 Sek. 20° Wasser typisch erregbar, mit typischer Zeigereaktion und typischer Fallrichtung. Rechtes Ohr (48°): Der spontane Nystagmus ist auch nach lange fortgesetzter Spülung nicht deutlich zu beeinflussen, auch ändert sich nichts während der Kalorisation in der Richtung des Vorbeizeigens der Arme. Auch die Drehreaktion spricht für eine hochgradige Herabsetzung (Ausschaltung?) der rechten Seite. Die galvanische Reaktion zeigt sowohl bei querer Durchleitung des Stromes durch den Schädel als auch bei einseitiger Reizung Werte von 1:2 im Sinne einer Herabsetzung der rechten Seite. Fazialislähmung rechts in allen 3 Ästen. In der Folgezeit ging nach zirka 14 Tagen der spontane Nystagmus zurück, die vestibulare Erregbarkeit für kalorische, Drehreize und galvanische Reize waren nach 3 Wochen für beide Ohren gleich. Das Gehör blieb unverändert und ist auch heute im selben Zustand wie bei der ersten Untersuchung. Ebenso besteht die Fazialparese unverändert weiter.

Es handelt sich also bei diesem Patienten um eine posttyphöse Schrumpfniere, ein an sich relativ seltenes Ereignis. Zur Bildung der Schrumpfniere dürfte es dadurch gekommen sein, daß der Kranke mit seiner akuten, nicht ausgeheilten typhösen Nephritis an die Front geschickt wurde. Sein Blutdruck beträgt jetzt 200 *mm* Hg gegenüber 140 der Norm. Seine Niere ist weder imstande, zu konzentrieren noch zu verdünnen (Hypotenurie). (Interner Befund: Ass. Dr. Kollert, Klinik Ortner.) Außerdem besteht eine Retinitis albuminurica beiderseits. Seine Blutungen in die Konjunktiva bulbi dürften analog gedeutet werden wie die plötzliche Erkrankung der besagten 3 Nerven. Die Blutung selbst ist durch den bedeutend erhöhten Blutdruck bedingt. Da eine derartige Ätiologie der gleichzeitigen Affektion von Kochlearis, Vestibularis und Fazialis bei Schrumpfniere überhaupt und bei posttyphöser im besonderen ein äußerst seltenes Vorkommnis darstellt, habe ich mir erlaubt, den Fall vorzustellen.

XIV. O. Beck: **Demonstration eines neuen Apparates zur kalorischen Prüfung.** (Erscheint als Originalartikel in dieser Monatsschrift.)

XV. E. Schlander: **Auftreten einer Fazialisparese 8 Wochen nach der Labyrinthoperation.**

Der 44jähr. Pat. leidet seit Kindheit an beiderseitigem Ohrenfluß, vor 10 Tagen heftige Kopfschmerzen und Ohrenstechen links, einige Tage später Auftreten heftiger Schwindelanfälle, die in zunehmender Stärke anhalten.

Befund: Rechts große, zentrale Perforation, schleimig-eitrige Sekretion. Links derber, großer Polyp im Attic, fötide Sekretion. Links taub, rechts hört Pat. Konversationsspache auf ½ *m*, Flüstersprache a. c. Rotatorischer Spontannystagmus II. Grades nach rechts, kleinschlägiger Horizontalnystagmus bei Blick nach links. Spontanzeigen im rechten Arm richtig, links Tendenz, nach außen vorbeizuzeigen. Kaltspülung rechts: typische Reaktion, Fehlen des Vorbeizeigens in beiden Armen. Fallen nach rechts und hinten bei entsprechender Kopfstellung typisch, Fallen nach vorn fehlt. Links für alle Reize unerregbar. Linker Fazialis im Augenast etwas schwächer. Neurologischer Befund normal.

9. II. Operation (Prof. Neumann): Radikaloperation. Im Attic-Antrum Cholesteatom, Fazialiswulst und Bogengang abgeglättet, Fistel am Bogengang.

Digitized by Google
Original from UNIVERSITY OF CALIFORNIA
Generated on 2019-10-24 16:38 GMT / http://hdl.handle.net/2027/uc1.b3252768
Public Domain in the United States, Google-digitized / http://www.hathitrust.org/access_use#pd-us-google

Labyrintoperation nach Neumann. Im Vestibulum Granulationen, Cochlea stark hyperämisch.

Lumbalpunktion: Klarer Liquor, zytologisch normaler Befund.

Postoperativer Verlauf ohne Besonderheiten, Pat. wird am 1. IV. in ambulatorische Behandlung entlassen.

9. IV. (zwei Monate nach der Labyrinthoperation) Parese des linken Fazialis in allen 3 Ästen, am stärksten im Mundast. 16. IV. Parese bis auf eine schon vor der Operation bestandene Schwäche im Augenast, vollständig zurückgegangen.

Der Fall erscheint bemerkenswert wegen der zwei Monate nach der Labyrinthoperation aufgetretenen Parese des Fazialis der operierten Seite, die sich nach zirka 7 Tagen wieder zurückbildete.

Als Erklärung dürfte wohl ein perineuritischer Prozeß als Folge einer weiter bestehenden Nekrose anzunehmen sein.

---

## Dänische oto-laryngologische Gesellschaft.

### 117. Sitzung am 9. Februar 1918.

Vorsitzender: L. Mahler. Schriftführer: A. Thornval.

I. Strandberg: 1. **Fall von Osteitis chr. oss. temporal. mit universellen Kohlbogenlichtbädern behandelt.**

Ein 16jähr. Mädchen war 10 Jahre vorher wegen Ostit. acuta proc. mast. operiert worden. Die Wunde wollte trotz mehrerer Revisionen nicht heilen. Wurde in Finsens medizinischem Lichtinstitut aufgenommen. Nach 51 universellen Kohlbogenlichtbädern Heilung.

2. **Fall von Osteit. med. chr. supp. auf beiden Ohren, rechtseitig Osteitis tuberculosa oss. temporal., mit universellen Kohlbogenlichtbädern behandelt.**

29jähr. Fräulein, welches in Finsens medizinischem Lichtinstitut aufgenommen wurde. Kurz vorher Operation wegen Osteitis acuta proc. mast. d. Keine Heilung, 2 Fisteln mit speckigen Granulationen. Außerdem Kopfweh und Schwindel, weshalb eine Revision vorgenommen wurde. Mikroskopisch wurde in den Granulationen Tuberkulose gefunden. Kurz nach der Operation 63 Kohlbogenlichtbäder. Heilung. Beide Ohren ohne Sekretion.

3. **Fall von Lupus vulgaris.**

Ein 24jähr. Fräulein erkrankte nach einer akuten Angina im Jahre 1912 an Lupus, anfangs auf der rechten Seite des Halses lokalisiert. 2 Jahre später ein runder Fleck an der Radix nasi und kurz darauf auf dem linken Humerus. Im Jahre 1915 wurde sie heiser und 3 Monate später in Finsens mediz. Lichtinstitut aufgenommen. In der Nase wurde hier kein Lupus gefunden. An der hinteren Pharynxwand eine kleine Infiltration ohne Ulzeration, im Larynx eine große Geschwulst mit Infiltration der Epiglottis, außerdem Geschwulst und Infiltration von beiden Reg. arytaenoid. Die Diagnose wurde histologisch bestätigt. Die Affektion des Pharynx wurde exzidiert und die Patientin bekam Kohlbogenlichtbäder. 3 Wochen später war die Pharynxwunde und zirka 2 Monate später die Larynxaffektion ausgeheilt

Digitized by Google
Original from UNIVERSITY OF CALIFORNIA
Generated on 2019-10-24 16:38 GMT / http://hdl.handle.net/2027/uc1.b3252768
Public Domain in the United States, Google-digitized / http://www.hathitrust.org/access_use#pd-us-google

und die Heiserkeit verschwand. Im Oktober 1917 wurde mit einer Lupe auf der rechten Concha inferior eine ganz kleine Partie entdeckt, wo die Schleimhaut ein bischen uneben und chagriniert war. Die Koncha wurde exstirpiert. Mikroskopisch wurde die Diagnose bestätigt.

Strandberg meint in diesem Falle die Lupusaffektion in der Nase in einem sehr frühen Stadium entdeckt zu haben und betont die Notwendigkeit, die Lupuspatienten mehrmals zu untersuchen.

II. Sture Berggren (von Malmö): 1. **Technik bei Mastoidoperationen.**

Berggrèn empfiehlt, bei Ma toidoperationen wegen Haemostase die Heidenhainschen Suturen zu benutzen.

Jörgen Möller scheint es nicht notwendig und empfehlenswert, diese Methode anzuwenden, besonders da die Blutung nur gering und leicht zu beherrschen ist.

2. **Meningitis cystica serosa circumscripta.**

Ein 26jähr. Arbeiter konsultierte Berggren wegen Otit. chr. supp. und halbseitigen Kopfwehs. Große randständige Perforation mit mäßiger Sekretion und ohne Komplikationen. Erst konservative Behandlung, später wegen dauernder Kopfschmerzen Radikaloperation. Tegmen antr zum Teil sequestriert. Dura freigelegt, ohne Pulsation, gespannt. Bei der Punktion wurde eine Zyste mit gelbem Inhalt ausgeleert. Heilung. Die Kopfschmerzen schwanden. Bakteriologische Untersuchung leider nicht vorgenommen.

Berggren meint, daß es sich um Meningit. seros. circumscripta dreht, vom Otit. chr. suppurat. ausgelöst.

3. Berggren gibt eine kurze Mitteilung von einem Falle mit **Streptokokken in Reinkultur** im Liquor cerebrospinalis.

III. Schousboe: 1. **Fall eines Fremdkörpers im Ösophagus bei einem 13 Monate alten Kinde. Exitus letalis.**

Das Kind wurde im St. Josephs-Hospital in Odense aufgenommen. 4 Wochen vorher Erstickungsfall mit Husten und Zyanose. Seitdem etwas beschwerliche Respiration und außerdem etwas Schlingbeschwerde. Vor 4 Tagen wurde die Hälfte eines Metallknöpfchens ausgehustet. Bei der Untersuchung wurde in beiden Lungen Rasselgeräusche gehört. Die Respiration etwas beschwert.

In Chloroformnarkose Tracheotomia sup., durch die Tracheotomiewunde Bronchoskopie. Hier wurde kein Fremdkörper entdeckt. Man versuchte die Ösophagoskopie; diese mußte aber wegen des schlechten Zustandes des Kindes aufgegeben werden. 2 Tage später unter Temperaturerhöhung Exitus letalis.

Bei der Sektion wurde die andere Hälfte des Knöpfchens in der Speiseröhre in Jugulum gefunden. Das Knöpfchen hat Ulzerationen in beiden Seiten der Ösophaguswand hervorgebracht. Außerdem Tracheo-bronchitis purulenta.

Digitized by Google
Original from UNIVERSITY OF CALIFORNIA
Generated on 2019-10-24 16:38 GMT / http://hdl.handle.net/2027/uc1.b3252768
Public Domain in the United States, Google-digitized / http://www.hathitrust.org/access_use#pd-us-google

2. **4jähr. Kind mit Corp. alien. pulmon. sin.**

Das Kind wurde im St. Josephs-Hospital in Odense aufgenommen. Das Kind sollte am Tage vorher einen kleinen Stein in die Luftröhre aspiriert haben. Hat etwas gehustet. Auf der rechten Seite hörte man die Respiration geschwächt. Am nächsten Tage Tp. 37·8. Hat gut geschlafen; ein wenig gehustet, hierbei zyanotisch.

In Chloroformnarkose Bronchoscopia sup.

Man verwendet eine Röhre von 8·5 *mm* Durchmesser und sieht keinen Fremdkörper, obgleich die Einmündung der Hauptbronchien gut überschaulich ist. Die Röhre kann wegen ihrer Dimension nicht weiter vorgeschoben werden. Später wurde an demselben Tage die Respiration beschwerlich, Vornahme der Tracheotomia sup. 2 Tage später unter Temperaturerhöhung bis 39·9 Exitus letalis.

Bei der Sektion wurde in der linken Lunge, 5 *cm* tiefer als die Bifurkation, ein kleiner, runder, bohnengroßer Stein gefunden.

Der Stein war ohne Zweifel in der ersten Nacht im Hospitale beim Husten von der rechten in die linke Lunge herübergeworfen worden. Hätte man auch mit einer dünneren Röhre weiter in die Lungen vordringen können, so wäre es nicht leicht möglich gewesen, den kleinen glatten Stein extrahieren zu können.

Zuletzt bespricht Schousboe einen Fall, wo eine Dame unter einem epileptischen Anfalle einen halben Pflaumenstein aspiriert hatte. Der Stein saß in der rechten Lunge, 4 bis 5 *cm* bei der Bifurkation und wurde extrahiert.

K. E. Salomonsen empfiehlt, bei Ösophagoskopie bei kleinen Kindern die Schwebelaryngoskopie zu benutzen.

Jörgen Möller empfiehlt, zu versuchen, wenn der Fremdköprer glatt und rund ist, das Kind mit dem Kopfe nach unten zu schütteln.

IV. Jens Kragh: **Erfahrungen über Ausspülung der Ohren mit heißem und kaltem Wasser zu therapeutischem Zwecke.**

Es ist die von Alfelt angegebene Methode zur Verbesserung des Gehörs bei chronischer Schwerhörigkeit von Kragh in einigen Fällen nachgeprüft. Die Methode sollte besonders in Fällen, wo das innere Ohr leidend war, gute Resultate gegeben haben. Kragh hat mit 2 Irrigatoren Wasser von 20 und 50° C mehrmals abwechselnd eingespritzt. In 2 Fällen kein Resultat. In anderen 2 Fällen, wo außerdem ménièreforme Anfälle vorhanden waren, bedeutende Besserung in bezug auf den Schwindel. In dem letzten von diesen Fällen hatten auch die subjektiven Ohrgeräusche nach der Behandlung abgenommen.

Bergh erwähnt 3 Fälle von Schwerhörigkeit nervöser Art. In 2 Fällen gute Besserung.

Blegvad hat die Methode in 18 Fällen von Lavrinthschwerhörigkeit geprüft. In 3 Fällen wurde die Behandlung zu früh abgebrochen. In 7 Fällen keine Besserung. In anderen 8 Fällen eine deutliche Besserung, welche auch objektiv konstatiert werden konnte. Das Ohrsausen wurde in keinem Falle beeinflußt.

Digitized by Google
Original from UNIVERSITY OF CALIFORNIA
Generated on 2019-10-24 16:38 GMT / http://hdl.handle.net/2027/uc1.b3252768
Public Domain in the United States, Google-digitized / http://www.hathitrust.org/access_use#pd-us-google

Berggren hat die Methode in 12 Fällen geprüft; in 6 Fällen war die Ohrkrankheit kombiniert, in 3 Fällen nervöser Natur und in 2 Fällen Otosklerose. In 4 von diesen Fällen keine Besserung. In den übrigen 8 Fällen, worunter der 1 Fall von Otosklerose, bedeutende Besserung. In 2 Fällen hatte das Ohrsausen abgenommen oder war ganz verschwunden.

Alfelt hat 3 Fälle mit alter, trockener Perforation des einen Trommelfelles behandelt; in allen diesen Fällen Besserung des Gehörs. In 6 Fällen von kombinierter Herabsetzung des Gehörs ebenso zum Teile bedeutende Besserung. In einem Falle von Polyneuritis cerebral. war eine bedeutende Besserung nach 15 Behandlungen zu konstatieren. Das heiße Wasser wendet er jetzt bis zu einer Temperatur von 47° C an.

V. L. Mahler: 1. **Deformation der Nase wegen Polypen und Ethmoiditis.**

Mahler bespricht einen Fall, wo eine hochgradige Deformation der ganzen Nase bestand. Es war ein 26jähr. Mädchen, welches die Krankheit nach Skarlatina in einem Alter von 8 Jahren bekommen hat.

2. **Fall von Cancer laryngis. Hemilaryngektomie. 5 Jahre nach der Operation ohne Rezidiv.**

Ein 58jähr. Mann hatte ½ Jahr Heiserkeit gehabt. Bei Laryngoskopie wurde Immobilisation der rechten Seite und Ulzeration und Tumor des hinteren Teiles der rechten Stimmlippe gesehen, die Reg. arytaenoid. mitergreifend. Laryngofissur und Hemilaryngektomie a. m. Gluck.

Einlegung von Kanüle und Sonde a demeure durch die Nase, welche 12 Tage später entfernt werden. Mikroskopie: Karzinom. 5 Jahre später kein Rezidiv.

Die Schwierigkeit liegt in der guten Abschließung der Trachealwunde vom Pharynx her.

VI. Jörgen Möller: **Cholesteatom und akute eitrige Mittelohrentzündung.**

Bei einem 7jähr. Kinde wurde wegen Otit. acut. supp. mit Mastoiditis die Aufmeißelung vorgenommen. Hierbei wurde in der Tiefe eine große Höhle mit Cholesteatom vorgefunden. Das otoskopische Bild war übrigens vollständig das einer akuten Suppuration und im Beginne der Krankheit war von einem anderen Spezialarzte die Parazentese gemacht.

Möller meint, daß man eine latente chronische Suppuration in diesem Falle ausschließen kann und meint, daß es sich um ein primäres Cholesteatom handelt mit einer zufällig komplizierenden akuten Entzündung.

## 118. Sitzung vom 9. März 1918.

Vorsitzender: L. Mahler. Schriftführer: A. Thornval.

I. Borries: 1. **Beiträge zur frühzeitigen Diagnose der otogenen Meningitis.**

Borries erwähnt eine Beobachtung aus der Klinik des Kommunehospitals, wo man bei einem 3jähr. Mädchen wegen einer chronischen Suppu-

Digitized by Google
Original from UNIVERSITY OF CALIFORNIA
Generated on 2019-10-24 16:38 GMT / http://hdl.handle.net/2027/uc1.b3252768
Public Domain in the United States, Google-digitized / http://www.hathitrust.org/access_use#pd-us-google

ration mit Cholesteatom und Labyrinthitis mit Fieber die Totalaufmeißelung der Mittelohrräume und Labyrinthoperation vornahm. Unmittelbar nach der Operation war das Lumbalpunktat vollständig normal. 4 Tage später wird es plötzlich schlechter; Erbrechen und Zyanose. Das Lumbalpunktat war auch jetzt ganz kristallklar, bei einer Zählung wurde aber gefunden 90 Zellen pro Kubikmillimeter Alb. $< 20$, Globulin $< 2$, weshalb man die Diagnose Meningitis stellte. Der spätere Verlauf bestätigte diese Diagnose.

Borries hebt die Notwendigkeit hervor, erstens die Lumbalpunktion beim schwächsten Verdacht einer Meningitis zu unternehmen und zweitens die konsequente Zellzählung einzuführen. Er meint nicht, daß eine unkomplizierte Labyrinthitis Pleozytose geben kann und erwähnt hier die Erfahrung von Kinck.

Holger Mygind erinnert sich an ein paar Fälle, wo das Lumbalpunktat ein klares war, wo man aber bei der Zentrifugierung eine Pleozytose fand.

2. **Ein neues Symptomkomplex bei otogenen Gehirnerkrankungen und die Bedeutung desselben für die Frage von der Beschaffenheit des Lumbalpunktates bei Gehirn- und Subduralabszessen.**

Bisweilen beobachtet man bei einer Meningitis mit ernstem Verlauf, daß die Lumbalflüssigkeit ein gutartiges Bild zeigt, entweder dadurch, daß keine Bakterien bis zum Tode sich finden lassen, oder dadurch, daß Inhalt von Zellen und Bakterien abnimmt oder sogar vollständig verschwindet. Dieser Symptomkomplex deutet darauf hin, daß die Meningitis eine sekundäre ist und die primäre Krankheit in diesen Fällen ein Gehirn- oder subduraler Abszeß sein dürfte.

Borries meint, daß man hierbei eine gute Hilfe für die Diagnose: Gehirn- oder Subduralabszeß hat und glaubt, daß die Ursache der leichten und gutartigen Veränderungen der Lumbalflüssigkeit in einer leichten, minimalen und bedeutungslosen Meningitis zu suchen ist.

Holger Mygind versteht nicht, daß man hierbei von einem neuen Symptomkomplexe sprechen kann. Schon früher hat man gewußt, daß die Lumbalflüssigkeit bei komplizierender Meningitis sich klären kann, wo doch die Komplikationen schwere, sogar letale Fälle geben. Außerdem kann — und Mygind erinnert sich an zwei solche Fälle — auch die Flüssigkeit sich klären, wo trotzdem die Meningitis nicht abgenommen hat, aber ein plastisches Exsudat vorhanden ist; auch bei Adhärenzen kann dieses Verhältnis sich vorfinden.

Borries besteht fest darauf, daß dieser Symptomkomplex ein neuer und wichtiger ist. Er hat ihn früher nicht erwähnt gefunden.

II. L. Mahler: **Weitere Erfahrungen von der endobronchialen Behandlung der Bronchitis und Asthma.**

Schon 1912 hat Mahler und Heilskov einige Fälle veröffentlicht; seitdem hat Mahler diese Behandlung bei 5 Fällen von Bronchitis und 32 Fällen von Asthma geprüft. Die Methode war gewöhnlich die broncho-

Digitized by Google
Original from UNIVERSITY OF CALIFORNIA
Generated on 2019-10-24 16:38 GMT / http://hdl.handle.net/2027/uc1.b3252768
Public Domain in the United States, Google-digitized / http://www.hathitrust.org/access_use#pd-us-google

skopische; hierbei hat man besseren Überblick und kann Schleim und Sekret besser aussaugen, als wenn man Ephraims biegsamen Sprayapparat anwendet.

Nachdem Mahler Borchardts Versuche mit Lösungen von Hypophyseextrakten gelesen hatte, hat er diese Lösungen geprüft; in 2 Fällen hat er nur Hypophyseextrakt injiziert — 1 $cm^3$ Extrakt mit 10 $cm^3$ sterilem Wasser verdünnt —, sah hiebei keine besondere Wirkung; diese 2 Fälle bekamen später Ephraims Lösung mit guter Wirkung. Dieses Resultat stimmt mit Schlesingers Erfahrungen überein.

Mahler hat folgende Resultate erreicht. Von 5 Fällen von Bronchitis, wo die Krankheit von ½ bis 2 Jahre gedauert hatte, gute Wirkung in 3 Fällen. In 2 Fällen keine Wirkung nach 6 Behandlungen. Von 32 Fällen von Asthma — 16 Männer und 16 Frauen im Alter von 16 bis 52 Jahren — keine Wirkung in 9 Fällen, in 16 etwas Besserung und in 7 Fällen sehr gutes Resultat — 3 Fälle anfallsfrei in 2 Jahren, 2 in 1 Jahre und 2 in ½ Jahre. Man hat kein Verhältnis zwischen der Schwere des Anfalles und der therapeutischen Wirkung gefunden. Durchschnittlich sind 3 Behandlungen angewendet.

Mahler empfiehlt die Behandlung in Fällen zu versuchen, wo man nicht bei anderen Mitteln die Anfälle meistern kann.

Zuletzt erwähnt Mahler einen Fall von Bronchiektasien in der rechten Lunge. Er versuchte hier 4mal in Zwischenräumen von je 3 Tagen eine Injektion von 10% Terpentinöl und glaubte, davon eine gute Wirkung zu sehen. Die Expektoration nahm ab, der Fötor verminderte sich bedeutend. In einem Fall von Emphysem bei einer 60jähr. Frau sah Mahler eine Säbelscheidentrachea; er erwähnt hier Kahlers Beobachtungen.

---

## Bücherbesprechungen.

**E. Mercks Jahresbericht über Neuerungen auf den Gebieten der Pharmakotherapie und Pharmazie.** 1917—1918. XXXI und XXXII. Jahrg. E. Merck, Chemische Fabrik, Darmstadt, 1919.

Die bekannten Jahresberichte Mercks finden in dem vorliegenden 588 Seiten starken Buch ihre Fortsetzung. Es beginnt mit der Besprechung der nicht offizinellen Alkaloide, worauf die „Präparate und Drogen" entsprechend ihrer therapeutischen Wirkungen, soweit sie wissenschaftlich erprobt sind, abgehandelt werden. Ein ausführliches Sach-, Autoren- und Indikationsregister ermöglicht die rasche Auffindung jedes Mittels. Ein 20 Seiten starkes Literaturverzeichnis bildet den Abschluß. E. U.

---

Digitized by Google
Original from UNIVERSITY OF CALIFORNIA
Generated on 2019-10-24 16:38 GMT / http://hdl.handle.net/2027/uc1.b3252768
Public Domain in the United States, Google-digitized / http://www.hathitrust.org/access_use#pd-us-google

# Referate.

## III. Labyrinth und Hörnerv.

**Zur Frage einer exakten Meßbarkeit des Sensibilität des Vestibularapparates.** Von F. Kobrak (Berlin-Schöneberg). (Aus der Ohrenabteilung des St. Norbert-Krankenhauses Berlin-Schöneberg). (Arch. f. Ohrenhlk. usw. 105. Bd. 3./4. H.)

Verf. findet, daß — im Gegensatz zu Streit — die Erregbarkeit des Vestibularapparates recht genau meßbar ist. Zu diesem Zweck empfiehlt er: 1. Temperatur und Spülmenge — letztere sei möglichst einheitlich mit 5, höchstens mit 10 $cm^3$ festgehalten! — zu registrieren; 2. die Reaktionszeit vom Beginn der Spülung bis zum Eintritt der ersten Reaktionszeichen (bei einer Einlaufsgeschwindigkeit von 3 Sek. für je 10 $cm^3$) zu bestimmen und 3. die Stärke der Reaktion (langsame Komponente, einzelne Anfangszuckungen oder rhythmische Zuckungen) festzustellen; 4. allenfalls auch die Dauer des Nystagmus bzw. die Zahl der Zuckungen zu konstatieren. E. Urbantschitsch.

**Ein Fall von angeborener Taubstummheit mit relativem Befund im Mittel- und Innenohr.** Von Prof. Dr. Brock, Oberarzt der Klinik. (Aus der Universitätsklinik für Ohren- Nasen- und Kehlkopfkrankheiten zu Erlangen [Vorstand Prof. Scheibe].) (Arch. f. Ohrenhlk. usw. 105. Bd. 3./4. H.)

Genaue Beschreibung des Falles mit 2 histologischen Abbildungen der in der Literatur niedergelegten einschlägigen Fälle.
E. Urbantschitsch.

## IV. Otochirurgie.

**Weiterer Beitrag zur chirurgischen Behandlung von Kriegsverletzungen an der Schädelbasis.** Von Prof. Dr. Linck, Königsberg. (Beitr. z. kl. Chir. Bd. 116, H. 2, 1919.)

Die vorliegende Arbeit bildet eine Fortsetzung der 1918 erschienenen Arbeit des Verf.: „Beiträge zur allgemeinen und speziellen Schädelkriegschirurgie". (Bruns Beitr. Bd. 108, H. 3.)

Einleitend bespricht der Verf. mehrere Fälle von Schädelbasisverletzungen eigener Beobachtung. Es sind Fälle von Schußfrakturen der Schädelbasis mit intrakranieller und kranieller Verletzungslokalisation, ferner Schädelbasisfrakturen durch stumpfe Gewalt.

Das zweite Kapitel behandelt das Problem der chirurgischen Behandlung bei Schädelbasisfrakturen. Allgemein hält der Verf. die klinischen Voraussetzungen für die Behandlung von Schädelbasisfrakturen für unsicher und ungeklärt.

Über die Diagnostik bei Schädelbasisfrakturen wird Folgendes gesagt: 1. Die Diagnose einer Fraktur an der knöchernen Schädelbasis überhaupt ist bei einer genauen Untersuchung, welche die Anamnese des Traumas und sämtliche Methoden und Hilfsmethoden der Diagnose berücksichtigt, wohl in den meisten Fällen auf die eine oder andere Weise

Digitized by Google
Original from UNIVERSITY OF CALIFORNIA
Generated on 2019-10-24 16:38 GMT / http://hdl.handle.net/2027/uc1.b3252768
Public Domain in the United States, Google-digitized / http://www.hathitrust.org/access_use#pd-us-google

sicher zu stellen. Nur ausnahmsweise dürfte sich eine Basisfraktur infolge geringer Ausdehnung und gänzlich symptomloser Lokalisation der klinischen Erkenntnis entziehen.

2. Für eine genaue Lokalisation und Abgrenzung einer Fraktur an der Schädelbasis steht uns nur eine beschränkte Anzahl von objektiven Handhaben zur Verfügung, deren Anwendungsfähigkeit und Leistungsfähigkeit angesichts der großen Mangelhaftigkeit von Verletzungsmöglichkeiten in Lokalisation und Ausbreitung außerordentlich eng begrenzt ist. Eine entsprechende Ergänzung der objektiven Diagnostik durch spekulative Verwendung der anamnestischen Angaben über den Verletzungsvorgang und den Verletzungsmechanismus ist nur bei den Biegungsfrakturen praktisch verwertbar.

3. Bei der Entscheidung, ob und wo eine Eröffnung basaler Nebenhöhlen durch die Fraktur erfolgt ist, zeigt die objektive Diagnostik ganz besonders enge Grenzen ihrer Leistungsfähigkeit. Auch hier läßt sich eine Ergänzung durch Schlußfolgerungen aus den Einzelheiten des Verletzungsmechanismus bei den Biegungsfrakturen herbeiführen.

4. Die Feststellung von infektiösen Entzündungsvorgängen in basalen Nebenhöhlengebieten wird bei Schädelbasisfrakturen an der seitlichen wie an der vorderen Schädelbasis vielfach gerade in den Fällen und in den Verletzungsstadien erschwert bzw. unmöglich gemacht, wo sie von ganz besonderem klinischen Wert wäre.

5. Von den primären Mitverletzungen im Schädelinnern vermögen wir nur einen Teil zu erkennen, während die sekundären endokraniellen Komplikationen sämtlich diagnostisch beherrscht werden können.

Was die Indikationsstellung bei Frakturen der Schädelbasis anbelangt, ist zu berücksichtigen:

I. Bei Schädelbasisverletzungen, unmittelbar oder mittelbar durch stumpfe Gewalteinwirkung entstanden, welche auf Grund der Anamnese und auf Grund von objektiven klinischen Befunden als Frakturen anzusehen sind, muß stets die Notwendigkeit einer operativen Behandlung in Betracht gezogen werden.

II. Die Operation wird indiziert:

*A.* Aus prophylaktischen Gründen (primäre operative Revision und Versorgung):

1. Stets bei Schädelbasisverletzungen der vorderen oder seitlichen Schädelbasis, welche nach Art ihrer Entstehung als Biegungs-(Splitter-, Depressions-)Frakturen anzusehen sind (absolute Prophylaxe). Angriffspunkt der Operation ist das basale Nebenhöhlengebiet, welches dem äußeren Angriffspunkt des Verletzungsinstrumentes entspricht.

2. Bei Schädelbasisverletzungen an der vorderen oder seitlichen Schädelbasis, welche nach Art ihrer Entstehung als Berstungsfrakturen anzusehen sind, ist nur auf Grund besonderer Anzeichen primär zu operieren (bedingte Prophylaxe), und zwar:

Digitized by Google
Original from UNIVERSITY OF CALIFORNIA
Generated on 2019-10-24 16:38 GMT / http://hdl.handle.net/2027/uc1.b3252768
Public Domain in the United States, Google-digitized / http://www.hathitrust.org/access_use#pd-us-google

*a*) Wenn dabei durch objektive Untersuchungsergebnisse eine offene Schläfebein- und Felsenbeinfraktur bzw. Stirnbein- und Siebbeinfraktur mit Eröffnung des Subduralraumes (Liquorabfluß) festgestellt wird. Angriffspunkt der Operation ist das verletzte Ohrgebiet bzw. Stirngebiet (bzw. die verletzten Ohrgebiete und Stirngebiete), in denen die betreffenden Befunde erhoben wurden.

*b*) Wenn dabei eine offene Schläfenbein- und Felsenbeinfraktur bzw. Stirnbein- und Siebbeinfraktur mit gleichzeitiger chronischer oder akuter Eiterung im verletzten Ohr- bzw. Stirnsiebbeingebiet primär festgestellt wird. Angriffspunkt der Operation ist das verletzte Ohrgebiet bzw. Stirngebiet (bzw. die verletzten Ohrgebiete und Stirngebiete), in denen die betreffenden Befunde erhoben wurden.

*B.* Aus kurativen Gründen:

1. Primär bei Berstungsfrakturen der vorderen und seitlichen Schädelbasis mit Symptomen progressiver Hirnkompression.

2. Sekundär bei verschleppten Biegungsfrakturen der vorderen oder seitlichen Schädelbasis, wo sich sekundär akute Eiterungen in den regionären basalen Nebenhöhlen des Verletzungsgebietes, Eiterungen und Phlegmonen in den Knochenbezirken des Verletzungsgebietes oder Symptome einer beginnenden endokraniellen Infektion und Entzündung einstellten. Angriffspunkt der Operation ist das basale Nebenhöhlengebiet, welches dem äußeren Angriffspunkt des Verletzungsinstrumentes entspricht.

3. Sekundär bei Berstungsfrakturen der Schädelbasis, bei denen sich sekundär akute Nebenhöhleneiterungen oder Knocheneiterungen oder Gewebsphlegmonen in einem als verletzt erkannten oder ein Verdacht der Mitverletzung stehenden Nebenhöhlengebiet entwickeln oder Symptome einer endokraniellen Infektion und Entzündung sich einstellen. Angriffspunkt der Operation ergibt sich aus den klinischen Anhaltspunkten, welche sich aus den allgemeinen und lokalen Komplikationssymptomen im Zusammenhalt mit den eventuellen Verletzungsbefunden zusammensetzen.

Über die chirurgische Versorgung stellt der Verf. folgende Regeln auf:

1. Aus den Aufgaben der chirurgischen Versorgung und der Berücksichtigung von besonderen anatomischen und funktionellen Voraussetzungen in den Nebenhöhlengebieten der Schädelbasis ergibt sich in der Regel als Operation der Wahl: für die seitliche Schädelbasis die Antrotomie, für die vordere Schädelbasis die Killiansche Radikaloperation.

2. Dieselben Aufgaben bei der chirurgischen Versorgung lassen es zweckmäßig erscheinen, an der seitlichen Schädelbasis den operativen Eingriff in typischer Weise zur Totalaufmeißelung zu erweitern, wenn die Fraktur durch die Paukenhöhlenwandungen selbst hindurchgeht, wenn Dura- und Hirnverletzungen in unmittelbarer Nähe des Mittelohres

Digitized by Google
Original from UNIVERSITY OF CALIFORNIA
Generated on 2019-10-24 16:38 GMT / http://hdl.handle.net/2027/uc1.b3252768
Public Domain in the United States, Google-digitized / http://www.hathitrust.org/access_use#pd-us-google

sich befinden und wenn aus vorhandenen Veränderungen im Ohrknochengebiet auf das Vorhandensein eines chronischen Eiterungsprozesses zu schließen ist.

3. An der vorderen Schädelbasis gestatten die Aufgaben der chirurgischen Versorgung einen Verzicht auf die Killiansche Radikaloperation und eine schonendere Anpassung an die Ausdehnung und Lokalisation der Basisverletzung, wenn das Stirnhöhlengebiet allein betroffen ist und wenn das Stirnbeingebiet unverletzt geblieben war und auch bei der Operation nicht eröffnet zu werden brauchte.

4. Bei der Vornahme der operativen Versorgung ist möglichst ein keimfreier Zugang zum basalen Verletzungsgebiet zu wählen und der Eingriff auch im weiteren Verlauf so zu gestalten, daß eine Infektion im basalen Verletzungsgebiet von infizierten Teilen der Wunde oder der Nasenhöhle aus möglichst vermieden wird.

5. Verletzungen von Dura und Gehirn, sind bei Biegungsfrakturen durch Schuß oder stumpfe Gewalt in der Regel nur im basalen Verletzungszentrum bzw. dessen nächster Umgebung zu erwarten; sie sind zuerst chirurgisch anzugreifen und dann unter allen Umständen so zu versorgen, daß sie von normaler, unverletzter Dura genügend weit umgeben sind.

6. Knochenresektionen sind nur im Verletzungszentrum erforderlich; bei den basalen Frakturausläufern genügt die Isolierung von den regionären Nebenhöhlengebieten. Nur bei Berstungsfrakturen ist unter gewissen Voraussetzungen die chirurgische Versorgung der Frakturausläufer weiter auszudehnen.

7. Als Abschluß der Operation ist im Interesse genauer Wundbeobachtung und sicherer Heilung grundsätzlich eine breite Gazetamponade und ein teilweises oder gänzliches Offenlassen der Wunde erforderlich, während der primäre Nahtverschluß grundsätzlich zu verwerfen ist.

8. Die Nachbehandlung hat in Tamponade und an der Basis gegebenenfalls in Ausspülungen der Mund- und Nasenhöhlen zu bestehen, bis eine genügende Ausfüllung und Verkleinerung stattgefunden hat. Erst dann kommen sekundäre plastische Verschlüsse in Betracht.

Die äußerst lesenswerte, gründliche Arbeit zeigt uns für jeden möglichen Fall von Schädelbasisfraktur den Weg unseres diagnostischen und therapeutischen Verhaltens. Die Indikationen zur Operation müssen an einem großen Material nachgeprüft werden und dürften sich aller Wahrscheinlichkeit nach bewähren. Jedenfalls aber geht aus den Ausführungen hervor, daß die endgültige Lösung dieser Fragen vor allem den Spezialärzten der entsprechenden Fächer (Oto-Rhinologen) vorbehalten bleiben muß und daß bei jedem Falle von Schädelbasisfraktur in erster Linie die Meinung derselben eingeholt, bei Mitverletzungen von Ohr- und Nasennebenhöhlengegenden die Operation selbst denselben überlassen werden muß.

Leidler.

---

Digitized by Google
Original from UNIVERSITY OF CALIFORNIA
Generated on 2019-10-24 16:38 GMT / http://hdl.handle.net/2027/uc1.b3252768
Public Domain in the United States, Google-digitized / http://www.hathitrust.org/access_use#pd-us-google

# Laryngo-Rhinologischer Teil.

## Original-Artikel.

## Der lymphatische Rachenkomlex und seine akute Entzündung[1]).

Von Prof. Dr. **Johann Fein**, Wien.

I.

Den Komplex von Anhäufungen adenoiden Gewebes im Bereiche des Schlundes hat Waldeyer den lymphatischen Rachenring genannt.

Dieser Ring setzt sich aus folgenden Abschnitten zusammen: Die Rachenmandel (Tonsilla pharyngea, Nasenmandel, dritte Mandel, Luschkasche Tonsille) am Rachendach,

die beiden Tubenmandeln an den Mündungen der Tuba Eustachii,

die beiden Gaumenmandeln (Tonsillae palatinae oder faucium) in den Nischen zwischen den Gaumenbögen und

die Zungenmandel (Tonsilla lingualis) am Zungengrund.

Außerdem gehören hierher die an der hinteren Rachenwand in Form von halbkugeligen Knoten verschiedener Größe vorkommenden Granula und die Einlagerungen in den Seitenteilen der Rachenwand, in den sogenannten Seitensträngen (Plicae salpingopharyngeae), die zuerst Cordes beobachtet und Levinstein ihrem histologischen Charakter nach als Tonsillen beschrieben hat.

Endlich ist zu bemerken, daß sich als ganz normaler Befund die Ansammlung der lymphatischen Substanz in diffuser Form einerseits nach abwärts in den Larynx hinein bis in die Taschenbänder (Tonsilla laryngis) und in die Sinus piriformes erstreckt und daß andrerseits lymphatische Substanz nach aufwärts

[1]) Da sich die Herausgabe der Broschüre „Die Anginose. Kritische Betrachtungen der Lehre vom lymphatischen Rachenring“ desselben Autors infolge der schwierigen Zeitverhältnisse verzögert, wird hier auch der I. und II. Abschnitt dieser Arbeit zum Abdruck gebracht. Der III. Abschnitt „Die chronische Entzündung des lymphatischen Rachenkomplexes“ ist bereits im VI. Heft (Juni) der Monatsschrift für Ohrenheilkunde und der IV. Abschnitt „Die Anginose“ in gekürzter Form in der „Medizinischen Klinik“, Nr. 24, Juni 1920, erschienen. Der V. und VI. Abschnitt „Therapie“ und „Indikationen für operative Eingriffe“ werden später erscheinen.



Digitized by Google
Original from UNIVERSITY OF CALIFORNIA
Generated on 2019-10-24 16:38 GMT / http://hdl.handle.net/2027/uc1.b3252768
Public Domain in the United States, Google-digitized / http://www.hathitrust.org/access_use#pd-us-google

die Schleimhaut des ganzen Rachengebietes und der hinteren Nasenabschnitte in wechselnder Häufigkeit und Menge infiltriert.

Das Vorkommen aller dieser lymphatischen Anhäufungen im Rachen- und Schlundraum stellt keinen Ausnahmszustand, keine pathologische Erscheinung, sondern einen Normalbefund dar. In manchen Fällen, besonders im späteren Alter, sind sie nur andeutungsweise nachweisbar. Ob sie nun wirkliche Mandeln oder diffuse Ansammlungen, ob sie Vorwölbungen oder versenkte Einstülpungen vorstellen, immer sind sie homologe Bildungen mit gleicher histologischer Struktur und gleichen physiologischen Eigenschaften. Die wirkliche Mandel ist von den anderen Aggregaten hauptsächlich durch die mehr umschriebene Form und durch ein mehr entwickeltes bindegewebiges Gerüst ausgezeichnet.

Das aufbauende Gewebe, von dem noch später die Rede sein wird, wird als lymphatisches oder adenoides oder tonsillares bezeichnet, und es sei gleich hier bemerkt, daß diese Ausdrücke in allen folgenden Erörterungen synonym gebraucht werden.

Schon aus dem bisher Gesagten geht hervor, daß es vollkommen unrichtig ist, die einzelnen Abschnitte — ob sie nun Mandeln oder sonstige Ansammlungen vorstellen — als gesonderte Organe zu betrachten und sie in pathologischer Hinsicht verschieden oder gesondert zu bewerten. Sie bilden vielmehr in ihrer Gesamtheit den lymphatischen Apparat des Rachens, etwa so wie die Gesamtheit der Solitärfollikel und Payerschen Plaques des Darmes das lymphatische System dieses Organs repräsentieren. Es wird später gezeigt werden können, daß sich schon aus dieser einen Feststellung Korrekturen einiger veralteter Anschauungen von selbst ergeben.

Die Ausdehnung und die Mächtigkeit des lymphatischen Komplexes ist eine außerordentlich variable. Im allgemeinen ist seine Entwicklung im Kindesalter relativ viel mächtiger als im späteren Alter. Diese Erscheinung ist darauf zurückzuführen, daß im späteren Alter die natürliche Involution eintritt, welche — wieder in variabler Weise — eine Reduktion des lymphatischen Gewebes herbeiführt. Sehr oft finden wir aber auch bei Erwachsenen mächtige Lager adenoiden Gewebes, besonders in der Form der großen Tonsillen oder in Gestalt der Granula an der hinteren Rachenwand.

Die Hauptursache für die starke Entwicklung der lymphatischen Substanz ist die individuelle Veranlagung, von der noch in späteren Abschnitten die Rede sein wird. Hier sei nur hervorgehoben, daß wir durchaus nicht berechtigt sind, diese größeren Anhäufungen von Haus aus als Folgen pathoogischer Vorgänge entzündlicher Natur anzusprechen.

Digitized by Google
Original from UNIVERSITY OF CALIFORNIA
Generated on 2019-10-24 16:38 GMT / http://hdl.handle.net/2027/uc1.b3252768
Public Domain in the United States, Google-digitized / http://www.hathitrust.org/access_use#pd-us-google

Die landläufige Bezeichnung großer Tonsillen als hypertrophisch oder hyperplastisch ist nicht zu billigen, weil in diesen Ausdrücken von vornherein die Annahme eines pathologischen Ursprunges eines quantitativen Exzesses (Borst) ausgesprochen ist. Bedauerlicherweise besitzen wir aber zur Kennzeichnung der verschiedenen Volumverhältnisse innerhalb des Normalen keine wissenschaftlichen Ausdrücke. Wir wollen daher in Zukunft für die größere oder geringere Ausbildung im Rahmen des Normalen die Ausdrücke „Groß" und „Klein", „Plusentwicklung" und „Minusentwicklung" gebrauchen und die Ausdrücke Hyper-(Hypo-)plasie und Hypertrophie für pathologische Prozesse reservieren.

Die morphologischen Eigenschaften aller dem adenoiden Komplex angehörenden Ansammlungen sind im großen und ganzen durchaus gleichförmig.

Als Paradigma der Beschreibung soll uns hier die Gaumenmandel gelten. Abweichungen von diesem Typus sind für unsere Besprechung ganz belanglos.

Die Tonsille ist in einer Art bindegewebiger Kapsel eingeschlossen, von der uns hier nur der Umstand wichtig erscheint, daß sie nicht die ganze Oberfläche der Mandel einhüllt, sondern gegen die Mundhöhle zu einen Teil freiläßt, dessen Ausdehnung äußerst schwankend ist. Von dieser bindegewebigen Grundlage, die Güttich zweckmäßig mit einem Buchrücken verglich, gehen Septa — die Blätter des Buches — aus, welche eine sehr variable Dicke aufweisen und bis unter das Epithel heranreichen. Die Tonsille stellt nicht eine kompakte parenchymatöse Maste vor, sondern weist zwischen den oben beschriebenen bindegewebigen Septis, an die sich das Parenchymgewebe in variabler Schicht anlegt, Falten und Buchten auf. Diese Buchten, die Levinstein Fossulae nennt, sind an Zahl und an Tiefe verschieden, sie sind an keine Richtung gebunden, an Ausdehnung ungleich und teilen sich sowohl an der Oberfläche als auch in der Tiefe in zahlreiche Nebenbuchten. Im allgemeinen zeigt die Rachenmandel tief eingeschnittene, in sagittaler Richtung parallel verlaufende Furchen, während die Gaumenmandel weniger regelmäßig und mehr in der Richtung von oben nach unten gefurcht erscheint. Die Granula besitzen in der Regel nur eine einzige Fossula.

Diese Formverschiedenheiten verleihen bei verschiedenen Menschen einerseits den inneren Aufbau, andrerseits der Oberfläche der Tonsillen einen vollständig differenten Charakter. Der eine hat beispielsweise kugelige Mandeln mit verhältnismäßig glatter Oberfläche, weil die Buchten nicht stark entwickelt sind, der andere zeigt zerklüftete Mandeln von unregelmäßiger Form und tieferen oder seichteren Buchten.



Digitized by Google
Original from UNIVERSITY OF CALIFORNIA
Generated on 2019-10-24 16:38 GMT / http://hdl.handle.net/2027/uc1.b3252768
Public Domain in the United States, Google-digitized / http://www.hathitrust.org/access_use#pd-us-google

Es ist wichtig, nachdrücklichst darauf hinzuweisen, daß alle diese Formen als normal zu gelten haben. Sie sind ebenso wie die Volumentwicklung der Ausdruck individueller Anlage und sind im Verlaufe des Lebens nur ganz geringen Veränderungen unterworfen.

Es ist ein folgenschwerer Irrtum, die sichtbaren Einsenkungen als Produkte überstandener Krankheiten, als Gewebsdefekte nach Entzündungen oder Geschwürsbildungen o. dgl. aufzufassen. Eine Mandel mit zerklüfteter Oberfläche war seit jeher zerklüftet und eine glatte Mandel wird auch nach wiederholten Entzündungen nicht höckerig. Wir finden zerklüftete Mandeln sowohl bei Kindern als auch bei Erwachsenen, auch wenn diese niemals eine Tonsillenerkrankung durchgemacht haben.

Doch gibt es ein Moment, welches neben der natürlichen Anlage im Verlaufe der Zeit einigen Einfluß auf die weitere Gestaltung der Oberfläche nimmt. Es ist dies der bereits erwähnte physiologische Involutionsprozeß, der früher oder später zur Atrophie des lymphatischen Gewebes führt. Dieser Prozeß kann allerdings die Buchten vertiefen, unregelmäßig gestalten, neue Vertiefungen entstehen und auf diese Weise die Unebenheiten der Oberfläche deutlicher hervortreten lassen, wodurch die Tonsillen der Erwachsenen löcheriger erscheinen. Es handelt sich da aber nicht um einen begrenzten pathologischen Einschmelzungsprozeß, sondern um eine allgemeine Reduktion des parenchymatösen Gewebes.

Der Einfluß des natürlichen Involutionsprozesses zeigt sich auch noch nach einer zweiten Richtung. Im Verlaufe seines Fortschreitens tritt begreiflicherweise das verbleibende bindegewebige Balkengerüste der Tonsille in seiner netzförmigen Anordnung infolge des Abbaues des adenoiden Gewebes deutlicher zutage. Dieser Zustand wird daher in den späteren Lebensjahren häufiger angetroffen als in der Jugend, da das in der Kindheit maximal entwickelte Parenchym das bindegewebige Netzwerk besser bedeckt. Auch dieser Befund wird allenthalben irrtümlich aufgefaßt. Immer und immer wieder wird dieses bindegewebige Balkengerüst als Narbengewebe angesprochen und mit vorausgegangenen pathologischen Prozessen in kausalen Zusammenhang gebracht. Demgegenüber muß daran festgehalten werden, daß weder aus der zerklüfteten Beschaffenheit der Mandeloberfläche, noch aus dem deutlicheren Hervortreten des bindegewebigen Grundnetzes ein Schluß auf etwa vorhergegangene gewebszerstörende Mandelerkrankungen gezogen werden kann. Beide Zustände werden in zahllosen Fällen auch bei Personen erhoben, die niemals

Digitized by Google
Original from UNIVERSITY OF CALIFORNIA
Generated on 2019-10-24 16:38 GMT / http://hdl.handle.net/2027/uc1.b3252768
Public Domain in the United States, Google-digitized / http://www.hathitrust.org/access_use#pd-us-google

an einem Halsleiden erkrankt waren und stellen angeborene Eigentümlichkeiten des Individuums vor.

Wenn einer solchen unebenen zerklüfteten Mandeloberfläche vom pathologischen Standpunkte aus überhaupt eine Bedeutung zugeschrieben werden kann, so könnte höchstens angenommen werden, daß sie vielleicht ein prädisponierendes Moment für Erkrankungen der Mandeln nach der Richtung bilden kann, daß sich in den Taschen der unregelmäßig geformten Tonsillen leichter Infektionskeime ansammeln und entwickeln, als an glatten Mandeln („permanente Infektion"). Aber auch diese Annahme ist nicht einwandfrei bewiesen, spielen ja doch bei der Disposition zu Mandelerkrankungen viele andere teils bekannte, teils unbekannte Einflüsse eine viel größere Rolle. Immerhin darf für den Fall, daß es erwiesen wäre, daß Personen mit zerklüfteter Mandeloberfläche eher die Neigung zu Mandelerkrankungen besitzen, als Menschen mit glatter Mandeloberfläche, Ursache und Wirkung nicht verwechselt werden.

Wir gelangen nun zur Beschreibung der wichtigsten histologischen Verhältnisse.

Die Mandeloberfläche ist mit einem mehrschichtigen Plattenepithel bekleidet; die Dicke und die Schichtzahl dieser Decke, die selbstverständlich als Auskleidung der Fossulae auch in der Tiefe der Mandeleinschnitte zu finden ist, ist sehr wechselnd. Besonders in den Buchten ist sie sehr dünn.

Ob die Tonsille regelmäßig Schleimdrüsen enthält, ist fraglich; Bickel behauptet es, Levinstein stellt es in Abrede. Für unsere Besprechungen hat dieser Punkt keine besondere Wichtigkeit.

Das zwischen dem Balkenwerk liegende Mandelparenchym wird von Lymphozyten gebildet, die dort, wo sie dicht angehäuft sind, die bekannten Follikel bilden. Diese Follikel finden sich unregelmäßig verteilt, sowohl mitten im Parenchym, als auch unmittelbar unter der oralen Mandeloberfläche. Von ihrer histologischen Struktur wird noch später die Rede sein.

Die geschilderten Verhältnisse haben, wie bereits bemerkt wurde, ihre volle Gültigkeit für alle Anhäufungen lymphatischen Gewebes im Rachenbereich, ob sie nun groß und umschrieben in Tonsillenform oder ob sie klein und in einzelnen oder konfluierenden Knoten auftreten, ferner ob sie der Schleimhaut aufsitzen oder in diese eingelagert erscheinen. Es ändert gar nichts an der Sachlage, daß einzelne isolierte Anhäufungen adenoiden Gewebes, wie die von Levinstein beschriebenen Granula nur eine einzige fläschenartige Fossula enthalten.

Auch die physiologischen Verhältnisse, die wir ebenfalls nur kurz besprechen wollen, haben ihre Gültigkeit gleichmäßig für alle Teile des lymphatischen Apparates im Rachen.

Digitized by Google
Original from UNIVERSITY OF CALIFORNIA
Generated on 2019-10-24 16:38 GMT / http://hdl.handle.net/2027/uc1.b3252768
Public Domain in the United States, Google-digitized / http://www.hathitrust.org/access_use#pd-us-google

Es ist durch zahlreiche Untersuchungen (Stöhr, Cordes, Görke u. a.) erwiesen, daß kontinuierlich eine nach außen gerichtete Wanderung von Leukozyten aus dem Innern der Mandel stattfindet. Dieser Saftstrom dringt durch das Epithel und führt an vielen Stellen zur Abstoßung von Epithelzellen. Nebenbei vollzieht sich auch kontinuierlich die natürliche Abstoßung der oberflächlichen Epithelschichten. Außerdem wird aus den Schleimdrüsen, wenn solche vorhanden sind, Schleim auf die Oberfläche abgelagert. Es ist nun klar, daß diese natürlichen Vorgänge nicht nur an der dem freien, sichtbaren, der Mundhöhle zugekehrten Teil, sondern ebenso an den in den Fossulae versteckt liegenden Abschnitten der Oberfläche vor sich gehen. Während aber das an der freien oralen Fläche abgestoßene Zellenmaterial begreiflicherweise sofort in den Mundspeichel aufgenommen und auf mechanischem Wege fortgeschafft wird — welcher Vorgang automatisch und kontinuierlich geschieht —, vollzieht sich die Fortschaffung des abgestoßenen Detritus aus der Tiefe der Buchten auch unter ganz normalen Verhältnissen nicht so einfach. Hier sammelt sich das Material zunächst in den Neben- und Hauptspalten und kann durch Speisereste und deren Zerfallsprodukte, Fett, Hornsubstanzen, sowie durch Bakterienanhäufungen usw. noch vermehrt und verdichtet werden.

Erst wenn diese Ansammlungen in den Buchten ein gewisses Volumen erreicht haben, erscheinen sie an den Ausgängen der Krypten und bilden je nach ihrer Form und Ausdehnung weiße Pünktchen und Fleckchen oder Pfröpfchen. Die auf diese Weise entstandenen vereinzelten Ansammlungen haben nicht die geringste pathologisch-symptomatische Bedeutung und kommen auch unter ganz normalen Verhältnissen vor. Ihre Entwicklung hängt hauptsächlich von der anatomischen Konfiguration der Mandelbuchten bei den einzelnen Individuen ab. Dort, wo die Gruben tief, enge und gewunden sind und die Grubenwände außerdem durch Gewebsbrücken stellenweise miteinander verklebt sind, dort sammelt sich die Masse an und kann nicht leicht entfernt werden; dort, wo die Buchten seicht sind oder nur durch lose aneinander liegende Wände gebildet werden, dort ist kaum eine Möglichkeit zur Ansammlung der Pfröpfe vorhanden [1]).

[1]) Die in den Krypten der Tonsillen angesammelten Massen lassen sich restlos mit den Ansammlungen unter den Fingernägeln vergleichen. Diese letzteren Ansammlungen bestehen zum Teil aus abgestoßenen Zellen der Wände — also aus Epidermiszellen und verhornten Nagelzellen — und zum Teil aus Staub, Schmutz, der von außen in die Tasche eingebracht wird. Sie enthalten natürlich auch Bakterien aller Art. Sie sind aber, wie wir wissen, in der Regel ebenso harmloser Natur wie die Mandelpfröpfe. Sie sprechen nicht für das Reinlichkeitsbedürfnis des Trägers und verdanken ihre Entstehung nur den anatomischen Verhältnissen, nicht aber einem pathologischen Vorgang.

Digitized by Google
Original from UNIVERSITY OF CALIFORNIA
Generated on 2019-10-24 16:38 GMT / http://hdl.handle.net/2027/uc1.b3252768
Public Domain in the United States, Google-digitized / http://www.hathitrust.org/access_use#pd-us-google

Es ist ein alltägliches Ereignis, daß durch die zufällige Entdeckung solcher einzelner oder mehrerer harmloser Mandelpfröpfe einem Individuum bei sonst ganz normalem Befund Beschwerden im Halse suggeriert werden. Während diese Pfröpfchen, wenn sie unbemerkt bleiben, in den meisten Fällen nicht die geringsten Sensationen auslösen, verursachen sie nach ihrer Auffindung die verschiedenartigsten subjektiven Beschwerden und beunruhigen den Patienten so lange, bis sie entweder auf natürlichem Wege verschwunden sind oder auf künstlichem Wege zum Verschwinden gebracht wurden. Damit soll natürlich nicht in Abrede gestellt werden, daß es tatsächlich ausnahmsweise Fälle gibt, in denen Pfröpfe wegen ihrer Größe oder wegen ihrer Konsistenz oder wegen ihres üblen Geruches usw. wirklich Beschwerden verursachen können.

Ebenso häufig kommt es vor, daß Halsbeschwerden irgendwelcher Art, wenn zufällig gleichzeitig auch Pfröpfchen vorhanden sind, irrtümlich auf diese als veranlassendes Moment bezogen werden und die Möglichkeit einer anderen Provenienz der Beschwerden gar nicht erwogen wird. Es liegt auf der Hand, daß hierdurch viel Schaden angerichtet werden kann.

In der Regel werden nun die Ansammlungen in demselben Maße fortgeschafft, als sie neue Zufuhr durch Exfoliation, durch Sekretion oder Eindringen von Speiseresten erhalten. Die Hauptrolle spielt hierbei die vis a tergo der nachrückenden Zellen und der bereits früher erwähnte, aus der Tiefe gegen die Oberfläche gerichtete Saftstrom.

Die ausgiebige und gründliche Entleerung der Mandelbuchten erfolgt aber erst durch den Schluckakt. Dieser übt auf den Tonsillenkörper einen Druck aus und preßt ihn wie einen Schwamm aus.

Nun kann es aber durch besondere pathologische Umstände geschehen, daß dieser Mechanismus gestört wird. Dann sammeln sich die Massen in höherem Grade an, die Krypten erscheinen mehr ausgefüllt, die weißen Flecken an der Mandeloberfläche werden größer und dichter, können zu ganzen Auflagerungen konfluieren und auch einen sogenannten Belag bilden.

Zu diesen ursächlichen pathologischen Momenten zählt erstens der Umstand, daß bei Entzündungen des lymphatischen Gewebes die Exfoliation der Zellen und die Bildung fibrinösen Materials die Zunahme weißer Massen begünstigt. Davon wird im nächsten Abschnitt noch die Rede sein.

Das zweite nicht minder wichtige pathologische Moment ist aber dann gegeben, wenn der Schluckakt aus irgendeinem Grunde schmerzhaft ist. Dies ist erstens bei allen akut entzündlichen Mandelprozessen (Anginen, Abszessen u. dgl.) der Fall. Es kann gewiß mit vollem Rechte behauptet werden, daß bei Anginen der Hauptgrund

Digitized by Google
Original from UNIVERSITY OF CALIFORNIA
Generated on 2019-10-24 16:38 GMT / http://hdl.handle.net/2027/uc1.b3252768
Public Domain in the United States, Google-digitized / http://www.hathitrust.org/access_use#pd-us-google

der bekannten zahlreichen weißen Fleckchen an der Tonsillenoberfläche der Insuffizienz des Schlückacktes und erst in zweiter Linie der vermehrten Detritusbildung zuzuschreiben ist.

Zweitens kann Dysphagie auch bei ganz gesunden Tonsillen die mangelhafte Abfuhr und damit die sichtbare Anhäufung der Massen in den Krypten zur Folge haben. Wir sehen z. B. bei Kranken, denen eine Erkrankung der Zunge oder des Kehlkopfes oder der Speiseröhre Schluckschmerz verursacht, sehr häufig die charakteristischen weißen Pünktchen in den Tonsillen sitzen, ohne daß diese letzteren auch nur im geringsten an dem Krankheitsprozeß beteiligt wären. Auch hier ist der der Häufigkeit und der Intensität nach insuffiziente Schluckakt die Ursache der Pfropfbildung.

Drittens ist für die Entwicklung der Ansammlungen noch der folgende Umstand maßgebend:

Normalerweise scheuern die Speisen bei ihrer Passage mechanisch die Oberfläche der Tonsillen, wobei naturgemäß besonders die derberen Bissen eine gute Wirkung entfalten. Wenn diese mechanische Mithilfe aus irgendeinem Grunde fehlt, leidet begreiflicherweise auch die regelmäßige Fortschaffung des Krypteninhaltes. Als Beispiele nennen wir jene Personen, die, sei es wegen Verdauungsstörungen, sei es aus anderen Gründen, nur flüssige oder breiige Nahrung zu sich nehmen. Bei diesen Kranken können wir sehr häufig, ohne jede Mandelerkrankung, die weißlichen Mandelfleckchen beobachten. Sie erscheinen zuweilen auch in Gesellschaft der bekannten dichten Zellbeläge der Zunge, die ihre Entstehung derselben Ursache, dem Fehlen des mechanischen Reinigungsmomentes, verdanken. Ein anderes Beispiel dieser Art bilden jene Kinder, bei denen nach Ablauf anginöser Prozesse oft recht lange die Fleckchen in den Lakunen persistieren. Auch diese Beobachtung findet ihre Erklärung darin, daß die Eltern — oft ausschließlich mit Rücksicht auf das Vorhandensein dieser Fleckchen — die Darreichung jeder derberen Nahrung ängstlich vermeiden. Wenn in solchen Fällen zur normalen Kost übergegangen wird, verschwinden die Pünktchen wie durch einen Zauber. Hierher gehören endlich jene Fälle angeblicher Anginen im Anschlusse an Verdauungsstörungen, die Döbeli richtig beobachtet, aber unrichtig gedeutet hat. Er nennt sie, wegen des Befundes der weißen Pfröpfchen in den Krypten, „akute Tonsillitiden", obwohl lokale Entzündungsphänomene und Schluckbeschwerden fehlen. Auch Moro beschreibt eine Angina punctata bei Säuglingen. Obwohl auch er nur die weißen Pünktchen ohne jegliche Entzündungserscheinungen sieht, will er diese Erscheinung doch als Angina ansprechen. Sein Argument, daß sie nur deshalb von dem bekannten, meist stürmischen Bilde der Angina älterer Kinder und Erwachsener abweicht, „weil sie die erste

Digitized by Google
Original from UNIVERSITY OF CALIFORNIA
Generated on 2019-10-24 16:38 GMT / http://hdl.handle.net/2027/uc1.b3252768
Public Domain in the United States, Google-digitized / http://www.hathitrust.org/access_use#pd-us-google

Angina des menschlichen Lebens ist," wird wohl kaum überzeugte Anhänger finden.

Es ist auch sehr wahrscheinlich, daß derjenige Zustand, der in alter Zeit als Angina gastrica bezeichnet wurde, in diese Gruppe gehört — mangelhafte Reinigung der Krypten infolge Fehlens von derberer Nahrung.

Es muß daran festgehalten werden, daß die weißen Flecke und Pfröpfe im adenoiden Gewebe nur dann einen Hinweis auf eine Entzündung bilden, wenn außerdem auch noch die anderen subjektiven und objektiven, lokalen und allgemeinen Symptome einer Entzündung, besonders Schluckschmerz, Rötung und Schwellung, Fieber usw. vorhanden sind. Die Fleckchen allein deuten nur an, daß die Wegschaffung des Inhaltes aus den Taschen derzeit aus einem der beschriebenen Gründe eine mangelhafte ist. Von der allgemein verbreiteten irrtümlichen Verwechslung dieser in präformierten Vertiefungen liegenden Ansammlungen mit Geschwüren soll in einem späteren Abschnitt gesprochen werden.

Es ereignet sich nun auch oft, daß die Verbindung zwischen einzelnen Buchten und der Mandeloberfläche infolge des gewundenen Verlaufes oder anderer mechanischer Momente vorübergehend oder dauernd unterbrochen wird. Dann sammeln sich diese Massen in größerer Menge schon in der Tiefe der Mandel, nehmen eine breiige oder bröckelige oder käsige (Mandelpfröpfe) oder gar infolge von Kalkeinlagerung harte (Mandelsteine) Konsistenz an. Sie können sich auch verflüssigen und in Fäulnis geraten. Dann entwickeln sie einen sehr üblen Geruch, der sich auch der Atemluft mitteilen kann und der nicht selten die Ursache für einen rätselhaft erscheinenden intermittierend auftretenden Foetor ex ore darstellt. Diese Mandelpfröpfe — ob flüssig oder fest — können, da sie oft nicht die geringsten Beschwerden verursachen — jahrelang herumgetragen werden, ohne daß der Träger eine Ahnung von ihrer Existenz besitzt. Sie werden gewöhnlich durch Zufall entdeckt, wenn die Mandel stärker gequetscht wird, z. B. beim Brechakt, beim Husten, bei ärztlichen Untersuchungen, bei Tonsillenoperationen. Sie sind auch ein häufiger Befund bei Obduktionen.

Diese geschlossenen Detritusherde sind es, die irrtümlicherweise als Eiterherde, als Abszesse von Laien und von Ärzten angesprochen werden. Dieser völlig unrichtigen Auffassung muß mit Rücksicht auf die falschen aus ihr gezogenen Schlußfolgerungen nachdrücklichst entgegengetreten werden.

Ein Abszeß entsteht durch Einschmelzung fixen Gewebes und durch Erweiterung der Interzellularräume, die sich mit Eiter füllen. Diese Kriterien treffen bei den genannten Herden in den Tonsillen nicht zu. Einerseits verdanken sie ihre Entstehung nicht einer

Digitized by Google
Original from UNIVERSITY OF CALIFORNIA
Generated on 2019-10-24 16:38 GMT / http://hdl.handle.net/2027/uc1.b3252768
Public Domain in the United States, Google-digitized / http://www.hathitrust.org/access_use#pd-us-google

Nekrose des benachbarten fixen Gewebes, sondern der Retention bereits abgestoßener Zellen, andrerseits ist der Inhalt dieser Herde, wie wiederholte Untersuchungen seitens vieler Autoren gezeigt haben, in der Regel vollkommen harmloser Natur und enthält neben den bereits genannten zelligen Bestandteilen fettige Zersetzungsprodukte, Cholestearinkristalle, Kalkpartikelchen und eine saprophytische Bakterienflora. Pathogene Keime sind fast niemals gefunden worden. Es ist wichtig, darauf hinzuweisen, daß in ihrer Umgebung sich zwar manchmal regionäre akute Entzündungen entwickeln können, daß aber niemals eine sie verursachende oder eine durch sie verursachte chronische Entzündung vorgefunden wird. Diese Feststelluug ist besonders deshalb von Bedeutung, weil von einzelnen Autoren diese Herde geradezu als sichere Zeichen einer chronischen Entzündung des Mandelgewebes angegeben werden, eine Angabe, der, wie an anderer Stelle auseinandergesetzt erscheint, die histologischen Untersuchungsergebnisse durchaus widersprechen.

Der Befund derartiger Hohlräume hat in der Regel nicht die geringste pathologische Bedeutung. Er stellt auch an und für sich nicht den Ausgangspunkt für irgendwelche in den Körper übergehende Infektionsprozesse vor. Selbstverständlich besteht die theoretische Möglichkeit, daß von einem solchen Retentionsherd Infektionen ausgehen können. Der Beweis für einen Zusammenhang ist aber dadurch, daß ein solcher Herd, sei es in vivo, sei es bei der Autopsie, entdeckt wird, durchaus nicht erbracht. Es geht aus Gründen, die in einem späteren Abschnitt erörtert werden sollen, nicht an, kryptogenetische Infektionen oder andere Krankheiten unbekannten Ursprunges (Nephritis, Polyarthritis usw.) einfach aus der Existenz derartiger imaginärer oder tatsächlich vorhandener Detritusdepots, die einen ganz banalen Befund vorstellen, ableiten zu wollen.

## Zusammenfassung.

Alle umschriebenen und diffusen Anhäufungen tonsillaren Gewebes im Rachen sind als ein zusammengehöriges, mit gleichen anatomischen und physiologischen Eigenschaften ausgestattetes System aufzufassen.

Mächtige Entwicklung desselben ist hauptsächlich durch individuelle Veranlagung bedingt und nicht auf pathologische Prozesse zurückzuführen.

Ebenso ist die Zerklüftung der Mandeloberfläche nicht Produkt pathologischer Vorgänge, sondern entspricht individueller Anlage. Das bindegewebige Balkennetz der Oberfläche ist ebenfalls individuell ver-

Digitized by Google
Original from UNIVERSITY OF CALIFORNIA
Generated on 2019-10-24 16:38 GMT / http://hdl.handle.net/2027/uc1.b3252768
Public Domain in the United States, Google-digitized / http://www.hathitrust.org/access_use#pd-us-google

schieden entwickelt und darf nicht als Narbengewebe angesprochen werden.

Weißliche Flecken (Pfröpfe) in den Tonsillen sind an und für sich kein Zeichen einer Entzündung (Angina), sondern entstehen auch ohne Entzündung dort, wo die anatomischen Bedingungen derartige sind, daß der Detritus aus den Buchten nicht rasch weggeschafft werden kann.

Vermehrte Bildung von Pfröpfen kann einerseits durch akute Entzündung des adenoiden Gewebes, andrerseits aber auch bei gesundem Zustand dieses Gewebes durch mechanische Momente (insuffizienter Schluckakt, Fehlen derber Speisen usw.) verursacht sein.

Detritusansammlungen im Innern der Tonsillen dürfen nicht als Abszesse oder Eiterherde angesprochen werden; sie haben in der Regel nicht die geringste pathologische Bedeutung und sind weder Produkte einer chronischen Entzündung des Mandelgewebes, noch auch Ursache derselben.

## II.

Die akute, nicht spezifische Entzündung des lymphatischen Gewebes im Rachen heißt Angina. Diese Bezeichnung bezieht sich selbstverständlich nicht nur auf die Entzündung der umschriebenen Abschnitte (Tonsillen) des Komplexes, sondern auch auf die Entzündung der einzelnen kleineren, in der ganzen Rachengegend verteilten Knoten und der in die Schleimhaut versenkten Anhäufungen.

Im Interesse einer präzisen klinischen Nomenklatur wäre es zweckmäßig, bei allen jenen Krankheiten des Rachens, welche primär die Schleimhaut und nicht das adenoide Gewebe befallen, den Ausdruck „Angina" fallen zu lassen und ihnen vielmehr jenen Namen zu geben, der sie als Krankheit sui generis charakterisiert und einerseits ihrer Ätiologie und andrerseits ihrer Lokalisation Rechnung trägt. Es sollte z. B. nicht von Angina herpetica, Angina diphtheritica usw., sondern richtiger von Herpes pharyngis, von Diphtheria faucium oder pharyngis, von Papulae pharyngis u. dgl. gesprochen werden. Der Ausdruck Angina wäre nur für die Entzündungen des lymphatischen Rachenkomplexes zu reservieren. Umgekehrt sollte der Namen „Pharyngitis granulosa" als Bezeichnung für die Entzündung der an der hinteren Rachenwand befindlichen lymphatischen Granula verschwinden und der Bezeichnung Angina der Granula Platz machen[2]).

[2]) Die Bezeichnung Pharyngitis granulosa ist schon aus dem Grunde nicht zweckmäßig, weil unter diesem Namen allenthalben eine Pharyn-

Digitized by Google
Original from UNIVERSITY OF CALIFORNIA
Generated on 2019-10-24 16:38 GMT / http://hdl.handle.net/2027/uc1.b3252768
Public Domain in the United States, Google-digitized / http://www.hathitrust.org/access_use#pd-us-google

Für die Entzündung der Seitenstränge wäre, wie dies Levinstein vorgeschlagen hat, anstatt der Bezeichnung Pharyngitis lateralis der Ausdruck Angina der Seitenstränge zu wählen.

Auch jener Form der akuten Laryngitis, die ihren Sitz fast nur im adenoiden Gewebe der Taschenbänder hat und daher von der allgemeinen Laryngitis abgetrennt werden muß, gebührt die richtigere Bezeichnung Angina der Kehlkopftonsille: So viel über die Nomenklatur.

In welcher Weise ändern sich nun die im ersten Abschnitte geschilderten normalen Verhältnisse des Mandelgewebes, wenn eine akute Entzündung auftritt?

In erster Linie kommt es zu einer stärkeren vaskulären Durchflutung des Gewebes und zu einer lebhafteren Zellvermehrung, welche Erscheinungen sich klinisch durch vermehrte Rötung, Sukkulenz und Schwellung zu erkennen geben. Ferner tritt eine Vermehrung der Lymphozyten auf, die Durchwanderung derselben an die Oberfläche wird eine regere, die Abstoßung der Epithelien geschieht in reicherem Maße, die Absonderung aus den Schleimdrüsen ist vermehrt. Diese Erscheinungen kommen klinisch dadurch zum Ausdruck, daß sich an den Eingängen der Lakunen, die bekannten weißen Fleckchen oder Pfröpfe zeigen. Um deren Entstehung zu verstehen, muß man sich vor Augen halten, daß die Entzündung nicht nur an der Oberfläche oder an einzelnen Teilen der Tonsillen — etwa in der Umgebung der Lakunen — sich abspielt, sondern daß sie — ebenso wie die Zellausscheidung im normalen Zustande — das ganze Parenchym des lymphatischen Gewebes begreift, gleichmäßig den ganzen Parenchymkörper durchsetzt und die früher beschriebenen Substanzen (Lymphozyten, Schleim usw.) von innen nach außen in vermehrtem Maße an die orale Oberfläche bzw. an die Oberfläche der Lakunen treibt.

---

gitis verstanden wird, die sekundär zur Entwicklung der Granula geführt haben soll — eine Annahme, die nach unserer Anschauung niemals zutrifft. Eine Entscheidung zwischen adenoiden und entzündlichen Nodulis, wie sie Ivanoff, Levinstein u. a. vorgenommen haben, erscheint weder aus klinischen noch aus histologischen Gründen gerechtfertigt. Wir kennen nur adenoide Granula. Diese verdanken ihre variable Existenz nur der natürlichen Anlage. Sie können natürlich infolge akuter Entzündung vorübergehend anschwellen und deutlicher vortreten, sie sind aber niemals Folgezustände einer durch thermische, mechanische oder chemische Reize verursachten Schleimhautentzündung, sondern nur der Sitz der Entzündung. Der Ausdruck Pharyngitis granulosa könnte also nur dann akzeptiert werden, wenn darunter eine akute Entzündung der präformiert vorhandenen Granula verstanden wird, aber auch für diesen Fall ist, wie erwähnt, die Bezeichnung „Angina" richtiger.

Digitized by Google
Original from UNIVERSITY OF CALIFORNIA
Generated on 2019-10-24 16:38 GMT / http://hdl.handle.net/2027/uc1.b3252768
Public Domain in the United States, Google-digitized / http://www.hathitrust.org/access_use#pd-us-google

Nach B. Fränkel kann die Auswanderung der Leukozyten so mächtig werden, daß die Konturen der Follikel und des Epithels stellenweise verdeckt werden und man nur den breiten, dichten Strom der Leukozyten sieht.

Es kann nun wohl auch vorkommen, daß die Bildung des — etwa mit Fibrin durchsetzten — Zelldetritus mit der Wegschaffung nicht gleichen Schritt hält und daß in den Buchten eine Stagnation eintritt. Dieses Mißverhältnis zwischen Abfuhr und Nachschub wird noch durch die Dysphagie, welche die regelmäßige Begleiterscheinung akuter Entzündungen vorstellt, vermehrt.

Es fehlt, wie wir im I. Abschnitte auseinandergesetzt haben, der häufig wiederholte und kräftige Schluckakt, der unter normalen Umständen die ausgiebige Reinigung der Lakunen bewirkt. Es ist also erklärlich, daß wir aus diesen zwei Gründen, vermehrte Neubildung und behinderte Abfuhr der Substanzen, bei der akuten Entzündung die weißlichen Ansammlungen an der Oberfläche der Tonsillen fast immer in vermehrtem Maße antreffen. Sie werden sowohl als kleinste Häufchen in den zahlreichen stecknadelspitzgroßen Vertiefungen als auch als dichte Pfröpfe in den größeren Krypten vorgefunden und geben dann der Mandeloberfläche das charakteristische fleckige Aussehen. Sie können auch ihr Bett überwuchern und den Inhalt der Nachbargrube erreichen und mit diesem konfluieren und dann anscheinend zusammenhängende Membranen bilden, ja sogar die ganze Mandeloberfläche bedecken. Gemeinhin werden sie als „Beläge" bezeichnet.

Je nach der Intensität des Prozesses sind sie durch Fibrinfäden an ihrer Unterlage mehr oder weniger adhärent. Erst nach Abklingen der Entzündung werden sie entweder einzeln oder in Massen abgestoßen. Während nun, wie früher auseinandergesetzt wurde, die Bildung einzelner weißer Depots in den Lakunen durchaus keinen pathologischen Vorgang bedeuten muß, gehört die ausgebreitete Bildung der weißlichen Flecken als zweites Symptom — Rötung und Schwellung wurden als erstes Symptom genannt — zu den häufigsten, wenn auch nicht konstanten lokalen Erscheinungen der Angina.

Es sei hier nebenbei bemerkt, daß die Bildung von zusammenhängenden Pseudomembranen von bestimmtem Aussehen häufig irrtümlicherweise als sicheres differentialdiagnostisches Zeichen der Diphtherie aufgefaßt wird. Demgegenüber muß festgestellt werden, daß Beläge, die nur dem adenoiden Gewebe aufruhen, klinisch zur sicheren Diagnose der Diphtherie nicht herangezogen werden können. Alle Merkmale derselben (Farbe, Dichte, Adhärenz usw.) sind nicht absolut eindeutig, nur der Umstand, daß die Beläge der Schleimhaut und nicht nur der adenoiden Substanz, aufliegen, spricht für ihre spezifische Natur.

Digitized by Google
Original from UNIVERSITY OF CALIFORNIA
Generated on 2019-10-24 16:38 GMT / http://hdl.handle.net/2027/uc1.b3252768
Public Domain in the United States, Google-digitized / http://www.hathitrust.org/access_use#pd-us-google

Es wurde schon im I. Abschnitte erwähnt, daß die im normalen Tonsillargewebe liegenden Buchten, wenn sie zufällig mit dem beschriebenen harmlosen Detritus ausgefüllt sind, häufig irrtümlicherweise als Geschwüre angesprochen werden. Noch häufiger begegnen wir aber dieser falschen Bezeichnung bei den anginösen Entzündungsprozessen. Hier kann die Verwechslung als näherliegend angesehen werden, weil die Ränder einer präformierten Grube im Mandelgewebe, in welcher sich Detritusmassen vorfinden, infolge ihrer gekörnten und gezackten Beschaffenheit, allerdings ein an Granulationsgewebe erinnerndes Aussehen erlangen können.

Daß es sich aber auch in diesen Fällen tatsächlich nicht um Substanzverluste handelt, dafür ist der strikte Beweis leicht zu erbringen. Denn erstens kann jeder Beobachter, der gewohnt ist, sein Augenmerk auf diese Verhältnisse zu richten und das Bild einer bestimmten Tonsille auch aus der gesunden Zeit her kennt, beim Vergleiche feststellen, daß die sogenannten Geschwüre nur an jenen Stellen sitzen, an denen schon vorher im normalen Zustande Einsenkungen zu sehen waren und daß nur die vermehrte Sukkulenz und die versenkten Beläge Oberflächenveränderungen vortäuschen.

Niemals wird nach vollständigem Ablauf der Erscheinungen festgestellt werden können, daß eine nicht spezifische entzündliche Mandelerkrankung, auch wenn sie schwerster Natur war, etwas an dem Relief der Mandeloberfläche dauernd geändert hat.

Zweitens läßt die Basis der Einsenkung alle Merkmale eines Zerstörungsprozesses vermissen. An Schnitten, die den vermeintlichen Geschwürsgrund bis in die Tiefe durchsetzen, kann leicht festgestellt werden, daß das Gewebe am Grunde der „Geschwüre" sich ebenso verhält, wie das ganze übrige Mandelparenchym, ja nicht einmal einen stärkeren Entzündungsgrad aufweist als die anderen Abschnitte. In gleicher Weise sind die vermeintlichen Geschwürsränder als aus einfach entzündetem Gewebe bestehend, zu erkennen. Bei Abhebung der Beläge kann es allerdings, wenn die Entzündungserscheinungen sehr heftige sind, infolge Ablösung der stärkeren Fibrinfäden, zu Erosionen kommen. Wenn aber die Abhebung der Beläge vorsichtig ausgeführt wird, tritt auch in solchen Fällen nicht die geringste Blutung auf.

Der Umstand, daß in den Krypten oft eine reiche Ansammlung von Bakterien stattfindet, hat als Kriterium der Geschwürsbildung ebenfalls keine Bedeutung. Die Bakterienanhäufungen in den Buchten stellen nur akzidentelle Depots vor, die an Ort und Stelle in ähnlicher Weise wie auch anderorts, z. B. im Smegma des Präputiums günstige Lebensbedingungen vorfinden. Obwohl diese Bedingungen im entzündeten Gewebe noch günstigere sind als im normalen, kann ihnen

Digitized by Google
Original from UNIVERSITY OF CALIFORNIA
Generated on 2019-10-24 16:38 GMT / http://hdl.handle.net/2027/uc1.b3252768
Public Domain in the United States, Google-digitized / http://www.hathitrust.org/access_use#pd-us-google

eine gewebsschädigende oder gewebseinschmelzende Tätigkeit nicht nachgewiesen werden. Ob hierbei etwa serologisch wirkende Schutzkräfte in den Tonsillen eine Rolle spielen oder ob das massenhafte Eindringen der Bakterien in das adenoide Gewebe durch den schon in normalem Zustande in der Richtung gegen die Oberfläche — also von innen nach außen — gerichteten Saftstrom behindert wird, soll dahingestellt bleiben.

Es fehlen demnach bei diesen mit weißem Zellinhalt erfüllten Gruben, die wir als Begleiterscheinungen der Angina sehen, die kardinalen pathologisch-anatomischen Kennzeichen von Substanzverlusten, weshalb es dringend geboten erscheint, die irrige und irreführende Bezeichnung „Geschwür" endlich fallen zu lassen und daran festzuhalten, daß wir es bei den nicht spezifischen entzündlichen Tonsillarerkrankungen, ob es sich nun um eine Angina simplex oder lacunaris oder follicularis handelt, niemals mit Geschwüren und niemals mit irgendwelchen Defekten im Mandelparenchym zu tun haben. Man führe sich vielmehr vor Augen, daß wirkliche Geschwüre nur bei spezifischen Prozessen, wie Tuberkulose, Syphilis, Plaut-Vincentische Angina, Diphtherie, bei malignen Neubildungen und wenigen anderen sehr seltenen Erkrankungen entstehen.

Das dritte Symptom der akuten Entzündung der lymphatischen Substanz betrifft die Schwellung der im Parenchym eingebetteten Follikel; sie entwickeln im Entzündungszustand, wie alle Zellen und Zellkomplexe, eine lebhaftere Proliferationstätigkeit als im normalen Zustand und werden voluminöser. Die Volumszunahme der einzelnen Follikel hat einerseits die Volumszunahme des ganzen Parenchymkörpers, also der ganzen Tonsille zur Folge, andrerseits verursacht sie an der Manderloberfläche ein deutlich sichtbares Vortreten derjenigen Follikel, die zufällig unmittelbar unter der Oberfläche liegen. Diese erscheinen als gelblich-weiße, prominente spitzkonische Knötchen von Stecknadelspitz- bis -kopfgröße. Da sie sich unmittelbar unter dem Epithel befinden, zeigen sie denselben Glanz wie die Umgebung, wodurch sie nebst anderen Merkmalen von den kleinsten Detrituspünktchen, die matt erscheinen, unterschieden werden. Die Zahl dieser Knötchen ist sehr variabel. Da wir im nichtentzündeten Mandelgewebe die Follikel entweder gar nicht oder nur ganz vereinzelt bemerken, hat also das Sichtbarwerden der Follikelknötchen, wenn es überhaupt eintritt, für die Diagnose der akuten Mandelentzündung eine gewisse Bedeutung.

Wir haben demnach drei objektiv wahrnehmbare Hauptsymptome der Angina kennen gelernt:

1. Rötung, Sukkulenz und Schwellung der Tonsille,

Digitized by Google
Original from UNIVERSITY OF CALIFORNIA
Generated on 2019-10-24 16:38 GMT / http://hdl.handle.net/2027/uc1.b3252768
Public Domain in the United States, Google-digitized / http://www.hathitrust.org/access_use#pd-us-google

2. vermehrte Bildung von weißen Flecken in den Lakunen und
3. Entwicklung kleiner, weißlich-gelblicher, erhabener Knötchen als sichtbaren Ausdruck der Schwellung der unmittelbar unter der Oberfläche liegenden Follikeln.

Es ist leicht einzusehen, daß diese Symptome nicht immer gleichmäßig ausgeprägt sein werden. Es finden sich im Gegenteil eine große Menge von Variationen. In einem Falle ist nur die Rötung und Schwellung zu sehen, im anderen Falle kommt es neben der Hyperämie und vermehrter Sukkulenz auch zur Bildung vereinzelter weißer Depots in den Krypten und im dritten Falle ist die Follikelschwellung ganz besonders ausgesprochen. In vielen Fällen finden sich Kombinationen aller Formen, Kombinationen in räumlicher Beziehung, insofern, als an manchen Stellen die Beläge und an anderen Stellen die Follikel zu sehen sind und Kombinationen in zeitlicher Hinsicht, insofern als an einem Tage die Follikel prävalieren und am anderen Tage die Detritusdepots im Vordergrund des Bildes stehen.

Wie können wir nun die gewonnenen Gesichtspunkte für die Beurteilung und Differenzierung der verschiedenen Formen der Anginen verwerten?

Angina simplex (A. catarrhalis, Tonsillitis acuta) ist jene Form, bei der nur Rötung, Schwellung und Sukkulenz vorhanden ist, bei der aber die anatomischen oder sonstige Verhältnisse weder die Ansammlung von Pfröpfen, noch die Entwicklung an der Oberfläche sichtbarer Follikelknötchen begünstigen.

Als Angina lacunaris bezeichnen wir jene Formen der akuten Entzündung, bei denen die Detritusmassen vermehrt sind und deren Abstoßung erschwert ist, weshalb zahlreiche freie Pfröpfe in den Lakunen sichtbar werden.

Das Bild der Angina follicularis tritt bei den akuten Entzündungen dann hervor, wenn die an der sichtbaren Oberfläche sichtbaren Follikel durch Zahl und Größe besonders auffallen. Selbstverständlich sind in den beiden letztgenannten Anginaformen nebenbei auch die anderen Entzündungserscheinungen, Rötung, Schwellung, mehr oder weniger ausgeprägt. Es bedarf kaum der Erwähnung, daß alle oben beschriebenen Arten auch als Mischformen vorkommen und ebenso als Stadien eines und desselben Krankheitsprozesses beobachtet werden können.

Es muß nochmals hervorgehoben werden, daß all das Gesagte auch hier wieder nicht allein für die Gaumentonsille, sondern ebenso für die Rachenmandel, für die Granula an der Pharynxhinterwand und für die anderen adenoiden Lager gilt. Es besteht nur ein quantitativer Unterschied. Während an den großen Tonsillen die Möglichkeit zur Entwicklung ausgedehnter Entzündungs-

Generated on 2019-10-24 16:38 GMT / http://hdl.handle.net/2027/uc1.b3252768
Public Domain in the United States, Google-digitized / http://www.hathitrust.org/access_use#pd-us-google
Digitized by Google
Original from UNIVERSITY OF CALIFORNIA

herde zahlreicher Pfröpfe oder zahlreicher Follikel vorhanden ist, wird an den kleinen Knoten der Entzündungsprozeß nur einen kleinen Raum begreifen und etwa nur einige Detrituspfröpfchen oder nur einen einzigen Follikel erscheinen lassen. Im Wesen ist der pathologisch-anatomische Vorgang immer der gleiche.

Wie verhält es sich nun mit der räumlichen Ausdehnung der einzelnen entzündlichen Prozesse innerhalb des ganzen lymphatischen Rachenkomplexes? Gibt es eine isolierte Entzündung einer oder beider Gaumenmandeln der Rachenmandel bzw. anderer einzelner Teile, ohne daß der Rest des Komplexes ergriffen wäre?

Der Beantwortung dieser Frage, die bisher so gut wie keine Beachtung gefunden hat, habe ich seit einer Reihe von Jahren planmäßig mein besonderes Augenmerk zugewendet und konnte als Ergebnis dieser Untersuchungen, unter Vorbehalt seltenster Ausnahmen, die immer eine besondere lokale Ursache haben, feststellen, daß bei jeder katarrhalischen Entzündung der ganze Rachenkomplex, wenn auch nicht immer in ganz gleicher Intensität, ergriffen ist und daß ein isoliertes Ergriffensein der einzelnen Teile nicht vorkommt. Daß eine anginöse Entzündung einseitig nicht auftritt, ist ziemlich bekannt; diese Erscheinung wird ja schon längst als differentialdiagnostisches Moment gegenüber anderen Halserkrankungen, z. B. Phlegmonen, Neubildung oder spezifischen Prozessen verwertet. Daß es aber die Regel ist, daß alle Teile des adenoiden Rachenringes auf einmal erkranken und daß die isolierte Entzündung einer Tonsille oder einer Gruppe tonsillarer Lager so gut wie niemals vorkommt, diese Beobachtung, die erst durch konsequente, zielbewußte Untersuchungen bestätigt werden konnte, ist so gut wie unbekannt.

Sie ist vermutlich der großen Masse der Ärzte aus dem Grunde bisher entgangen, weil in der Regel nur die Gaumenmandeln einer Besichtigung unterzogen werden. Die anderen Partien des adenoiden Rachenkomplexes werden vollkommen ignoriert, entweder, weil sie im einzelnen Falle tatsächlich nur wenig entwickelt sind oder weil der Untersucher mit den Untersuchungsmethoden des Epi- und Hypopharynx nicht vertraut ist.

Eine zweite Beobachtung, die vermutlich aus ähnlichen Gründen wenig bekannt ist, betrifft die Regel, daß alle Teile des lymphatischen Rachenkomplexes von der akuten Entzündung so gut wie gleichzeitig ergriffen werden.

Entgegengesetzte Beobachtungen lassen sich leicht auf Täuschungen zurückführen, deren Hauptursache darin gelegen ist, daß bei Anginen gewöhnlich nebensächliche Momente die Haupt-



Digitized by Google
Original from UNIVERSITY OF CALIFORNIA
Generated on 2019-10-24 16:38 GMT / http://hdl.handle.net/2027/uc1.b3252768
Public Domain in the United States, Google-digitized / http://www.hathitrust.org/access_use#pd-us-google

aufmerksamkeit auf sich lenken. So werden gewöhnlich die weißen Flecken in den Krypten fälschlicherweise als die eigentlichen ursächlichen Krankheitsherde gewertet, während sie — wie erwähnt — als akzessorische Krankheitsprodukte, als Anhäufungen nekrotischer Zellmassen, aufzufassen sind.

Wenn nun diese Fleckchen nur an einer Seite oder nur an einer Stelle gefunden werden, wird in der Regel nur diese Partie als erkrankt angenommen. Wenn heute ein sogenannter Belag auf der einen und morgen auf der anderen Tonsille zu sehen ist, so wird das gewöhnlich so erklärt, daß der Prozeß von der einen Seite sich auf die andere ausgebreitet hat. Diese Erklärung ist irrtümlich. Es hat sich vielmehr nur zufällig gestern die Detritusmasse an dieser und heute an jener Tonsille reichlicher angesammelt. Vielleicht wurde sie aus dem Grunde nicht abgestoßen, weil die anatomische Konfiguration eine Ansammlung in einer Einsenkung begünstigte, vielleicht weil eine intensivere Erneuerung der Zellmassen erfolgte. Ebenso ist es mit der entzündlichen Schwellung und dem Schluckakt. Oft hat es den Anschein, daß diese Symptome wirklich von einer Seite auf die andere übergehen. Aber bei genauem Zusehen und bei weiterer Beobachtung wird wahrgenommen werden können, daß fast immer die Retention eines mächtigeren Zellpfropfes, etwa in einer engeren oder gewundeneren Spalte — also ein zufälliges Moment — eine intensivere lokale Reaktion verursacht und damit ein besonderes Ergriffensein der einen Stelle vorgetäuscht hat. Wenn der Pfropf abgestoßen und die Lakune entleert ist, hält der weitere Verlauf wieder gleichen Schritt mit dem Verlauf an den anderen Stellen.

Wir gelangen nun zur Besprechung jener Faktoren, die bei verschiedenen Personen oder bei denselben Personen zu verschiedenen Zeiten die wechselvolle Gestaltung des lokalen Bildes der Anginen verursachen. Bei Außerachtlassung der wechselnden Momente allgemeiner Natur (Intensität des allgemeinen Prozesses, Infektionsdosis, Virulenz, Stadium der Erkrankung usw.) ist besonders auf zwei lokale Momente hinzuweisen. Erstens ist es die bereits besprochene Gruppe der individuell verschiedenen, rein zufälligen morphologischen Eigenschaften der tonsillaren Anhäufungen: Form und Gestaltung der Spalten und Buchten, Struktur des bindegewebigen Gerüstes, Anzahl, Lokalisation und Beteiligung der Follikel u. dgl.

Zweitens kommt die Mächtigkeit des individuell verschiedenen Gesamtvolumens des lymphatischen Komplexes und der einzelnen Teile desselben in Betracht.

Im allgemeinen gilt der Grundsatz: Die Intensität des lokalen Prozesses hängt — ceteris paribus — von

Digitized by Google
Original from UNIVERSITY OF CALIFORNIA
Generated on 2019-10-24 16:38 GMT / http://hdl.handle.net/2027/uc1.b3252768
Public Domain in the United States, Google-digitized / http://www.hathitrust.org/access_use#pd-us-google

der Mächtigkeit des ergriffenen Lagers ab. Je ausgedehnter und stärker von Haus aus die Entwicklung des Komplexes, desto intensiver die lokalen Entzündungserscheinungen. Ein Mensch, der von Haus aus nur eine geringe Masse dieser Substanz besitzt, kann niemals — wir sehen hier natürlich von Abszessen, Phlegmonen u. dgl. ab — schwere Halsentzündungen bekommen. Leichte Schluckschmerzen, die die Nahrungsaufnahme nicht arg behindern und geringe Schwellungen im Rachen sind jene Symptome, die bei ihm das lokale Bild einer Angina ausmachen.

Anders bei einem Individuum, dessen adenoide Rachensubstanz, wie z. B. bei Kindern reichlich entwickelt ist. Schwere Entzündungserscheinungen, die sich nicht nur auf die tonsillare Substanz beschränken, sondern auch die umgebende Schleimhaut, besonders die der Uvula betreffen, Behinderung der Atmung, die je nach dem Sitz der vorhandenen Tonsillarsubstanz, die Nasenatmung oder die Mundatmung oder beide umfassen und sich zu Erstickungsanfällen steigern kann. Spontane Schmerzen und schwere Dysphagie, die für einige Tage die Unmöglichkeit, Nahrung passieren zu lassen, verursachen kann. Hierzu kommen noch das Fieber, dessen Höhe und Dauer ceteris paribus ebenfalls von der Masse der Tonsillarsubstanz abhängig ist und die Zeit des Ablaufes des entzündlichen Rachenprozesses, die um so kürzer ist, je weniger Substanz vorhanden ist.

Das Gesetz, daß die Intensität des lokalen Prozesses der Masse der vorhandenen tonsillaren Substanz proportanal ist, gilt aber nicht nur beim Vergleiche der Intensität der einzelnen Erkrankungsfälle, sondern auch beim Vergleiche der erkrankten Partien untereinander bei ein und demselben Kranken.

Bekanntlich stellen bei den meisten Menschen die Gaumenmandeln, die am mächtigsten entwickelten und daher die am meisten in die Augen fallenden lymphatischen Lager vor. Nach dem Gesagten ist es leicht zu verstehen, daß bei einer Entzündung des Rachenkomplexes diese Tonsillen die intensivsten Erscheinungen zeigen und dem ganzen Bilde das charakteristische Gepräge geben. Daraus erklärt sich auch, daß von alters her bis auf den heutigen Tag die Angina schlechthin als Affektion der Gaumenmandeln definiert wird. Anders liegen die Verhältnisse z. B. bei Kindern, die zufällig kleine Gaumenmandeln besitzen, deren Nasenrachen jedoch eine große Rachenmandel beherbergt. Bei Gelegenheit einer Entzündung des Komplexes verursacht hier die Affektion der Rachenmandel, obwohl auch die anderen Teile ergriffen sind, die Hauptbeschwerden, d. i. Behinderung der Nasenatmung durch Verlegung des Luftweges und abnorme Sekretion durch Nase und Rachen, ein Zustand, der nebenbei bemerkt, alltäglich Veranlassung zur Fehldiagnose eines „Schnupfens“ abgibt.



Digitized by Google
Original from UNIVERSITY OF CALIFORNIA
Generated on 2019-10-24 16:38 GMT / http://hdl.handle.net/2027/uc1.b3252768
Public Domain in the United States, Google-digitized / http://www.hathitrust.org/access_use#pd-us-google

Wieder ein anderes Bild erscheint, wenn beispielsweise bei einem Erwachsenen, sei es in Folge von natürlicher Anlage, sei es nach operativer Entfernung, die großen Tonsillen fehlen, die knötchenförmigen Ansammlungen hingegen oder das diffus verteilte adenoide Gewebe an der hinteren oder seitlichen Rachenwand stärker entwickelt ist. Hier kommt es zu einer Angina der Granula oder der Seitenstränge.

Wenn es endlich Individuen geben würde, bei denen alles lymphatische Gewebe im Rachen geschwunden ist, dann würden diese überhaupt nicht an einer Angina erkranken können. Tatsächlich sehen wir bei Greisen, bei denen der lymphatische Apparat im vorgeschrittenen Maße involviert ist, fast niemals Anginen, während sie bei Kindern ein alltägliches Ereignis vorstellen.

Aus der Erkenntnis der eben geschilderten Verhältnisse ergibt sich auch die Erklärung für die Beobachtung, daß Personen, denen die beiden Gaumenmandeln und die Rachenmandel abgetragen wurde, dennoch von Zeit zu Zeit an anginösen Zuständen — wenn auch nicht schwer — erkranken. Diese Fälle sind nicht immer so zu erklären, daß die Tonsillektomie und Adenotomie etwa unvollkommen ausgeführt worden wäre und daß zurückgebliebene Tonsillenreste erkranken; die Erklärung liegt vielmehr darin, daß außer den drei Haupttonsillen reichlich adenoides Gewebe im Rachen vorhanden ist, dessen Abtragung begreiflicherweise überhaupt nicht möglich ist, und daß dieses Gewebe, besonders an der hinteren und seitlichen Rachenwand, entzündlich erkrankt ist und genau dieselben Symptome verursacht wie die frühere Angina, nur mit wesentlich geringerer Intensität. Es wäre daher von seiten des Arztes unvorsichtig, vor der Operation in Aussicht zu stellen, daß nach ausgeführter Tonsillarabtragung nie mehr eine Angina auftreten werde. Man kann im besten Falle vorhersagen, daß die Entzündungen nicht schwer verlaufen werden.

Es könnte nun eingewendet werden, daß mit dieser Feststellung eine der wichtigsten Indikationen zur Tonsillenexstirpation wegfallen würde. Wozu die Tonsillen exstirpieren, wenn noch so viel zu entzündlichen Erkrankungen neigendes Material zurückgelassen wird? Nach der Regel, daß die Intensität des Entzündungsprozesses ceteris paribus vom Volumen der adenoiden Lager abhängt, ist die Beantwortung dieser Frage nicht schwer. Die Entfernung der großen Tonsillenmassen hat unter allen Umständen den bedeutenden Vorteil, daß nunmehr, da das Volumen der affizierten Partien wesentlich verkleinert ist, die Erkrankung unter ungleich leichteren lokalen Erscheinungen verläuft, als vor Abtragung der Tonsillen, ja oft ganz ausbleibt. Es ist wesentlich günstiger, wenn sich derselbe Prozeß nunmehr nach Abtragung der großen Tonsillen nur in den versprengten Lagern an der Rachenwand, in den Knoten der Rachen-,

Digitized by Google
Original from UNIVERSITY OF CALIFORNIA
Generated on 2019-10-24 16:38 GMT / http://hdl.handle.net/2027/uc1.b3252768
Public Domain in the United States, Google-digitized / http://www.hathitrust.org/access_use#pd-us-google

Zungen- und Kehlkopfgegend abspielt, denn dann sind die subjektiven Belästigungen und die objektiven Symptome nur geringgradige. Es wird demnach die Indikation zur Abtragung der Tonsillen durch den Umstand, daß trotz Exstirpation noch adenoides Material zurückbleibt, nicht umgestoßen.

Selbstverständlich besteht für jene Autoren, welche die Anschauung vertreten, daß die Tonsillen die Einbruchspforte für verschiedene lokale und allgemeine Erkrankungen vorstellen, von welcher Anschauung in einem anderen Abschnitte die Rede sein wird, überdies auch die Berechtigung zur Tonsillarexstirpation in der Tatsache, daß nunmehr die etwa für das Eindringen von Mikroorganismen disponiernde Oberfläche wesentlich verkleinert und das Volumen der die Ansammlung von Krankheitskeimen begünstigenden Substanz wesentlich verringert wurde.

Auch für die Beantwortung der Frage, ob Tonsillotomie oder Tonsillektomie sind die eben besprochenen Grundsätze maßgebend. Es kann natürlich nur nützlich sein, einen möglichst großen Teil der nach unserer Anschauung überschüssigen und im Falle der Erkrankung schwere Erscheinungen hervorrufenden lymphatischen Substanz dieser Gegend zu entfernen. Wenn aber von den Fanatikern der Totalexstirpation angenommen wird, daß die Tonsillen mit Stumpf und Stiel ausgerottet werden müssen und daß das Zurücklassen eines Mandelrestes den ganzen Operationseffekt in Frage stellt, so muß eben wieder darauf hingewiesen werden, daß auch nach gründlichst ausgeführter Tonsillektomie immer noch reichlich Tonsillensubstanz in den übrigen lymphatischen Lagern zurückbleibt, dessen Gesamtvolumen die Masse der Tonsillenstümpfe übersteigen kann, die nach Tonsillotomie oder nach unvollkommen ausgeführter Tonsillektomie etwa zurückgeblieben sind.

Die Indikationen zur Totalexstirpation der Tonsillen usw. sollen ebenfalls einem weiteren Abschnitt eingehender besprochen werden.

Bei der Suche nach denjenigen Momenten, die etwa zu einer Differenzierung der einzelnen Formen des anginösen Prozesses (Angina catarrhalis, lacunaris, follicularis usw.) herangezogen werden könnten, sind wir also, wie aus den bisherigen Auseinandersetzungen hervorgeht, zu der Erkenntnis gelangt, daß wichtige Anhaltspunkte für eine solche Scheidung eigentlich nicht gefunden werden können und daß jene Faktoren, die bei der Unterscheidung überhaupt eine gewisse Rolle spielen, nur zufälliger Natur und von ganz nebensächlicher Bedeutung sind. Wir müssen daher zur Annahme gelangen, daß wir es bei den verschieden benannten Formen der Anginen mit einem einzigen identischen Krankheitsprozeß zu tun haben.

Digitized by Google
Original from UNIVERSITY OF CALIFORNIA
Generated on 2019-10-24 16:38 GMT / http://hdl.handle.net/2027/uc1.b3252768
Public Domain in the United States, Google-digitized / http://www.hathitrust.org/access_use#pd-us-google

Diese Annahme wird auch noch weiter durch die Berücksichtigung der ätiologischen Verhältnisse wesentlich gestützt.

Zahlreiche bakteriologische Untersuchungen verschiedener Autoren haben gezeigt, daß die beschriebenen anginösen Entzündungsformen mit einer ganzen Reihe von Bakterien in Zusammenhang gebracht werden können und daß zwischen Bakterienart und klinischen Symptomen der Anginen eine Überstimmung nicht besteht.

Man kann nicht sagen, daß bestimmte Bakterien immer dieselben klinischen Befunde verursachen und kann umgekehrt auch nicht feststellen, daß bestimmte klinische Befunde regelmäßig denselben Bakterienarten entsprechen. Es kann z. B. eine Streptokokkenangina genau so aussehen, wie eine durch Staphylokokken oder durch andere Bakterien verursachte Angina. Auch die Beschaffenheit und die Intensität der Entwicklung der Beläge kann zur ätiologischen Differentialdiagnose nicht herangezogen werden. An der Oberfläche des entzündlichen Gewebes werden trotz Gleichheit der klinischen Symptome verschiedenartige Erreger angetroffen.

Der Streptokokkus und Pneumokokkus kann sogar, wie Kuttner sagt, alle überhaupt in Betracht kommenden Formen lokaler und allgemeiner Reaktionserscheinungen auslösen.

Ebenso steht es mit den klinischen Erscheinungen. Auch hier finden wir Gleichartigkeit des Ablaufes der lokalen Symptome, Gleichartigkeit der subjektiven Symptome und Gleichartigkeit der Allgemeinerscheinungen und der Beteiligung der entfernten Organe. In einem späteren Abschnitte wird auf diesen Punkt noch näher hingewiesen werden.

Wir gelangen demnach zu der Auffassung, daß wir es bei allen entzündlichen, nicht spezifischen Entzündungen des lymphatischen Rachenkomplexes mit einer einheitlichen, durch verschiedene Keime verursachten Affektion zu tun haben.

## Zusammenfassung:

Unter Angina ist die akute, nicht spezifische Entzündung des lymphatischen Rachenkomplexes zu verstehen. Der Entzündungsprozeß durchsetzt immer das ganze Parenchym und nicht nur die Oberfläche oder die an die Lakunen angrenzenden Teile.

Die drei lokalen Hauptsymptome der Angina sind: 1. Rötung und Schwellung. 2. Vermehrte Bildung von weißlichen Flecken in den Lakunen. Die Bildung dieser Herde ist durch vermehrte Zellbildung und vermehrte Abstoßung von Detritus und durch die an Zahl und Intensität verringerten Schluckbewegungen

Digitized by Google
Original from UNIVERSITY OF CALIFORNIA
Generated on 2019-10-24 16:39 GMT / http://hdl.handle.net/2027/uc1.b3252768
Public Domain in the United States, Google-digitized / http://www.hathitrust.org/access_use#pd-us-google

verursacht. Die Anschauung, daß es sich um Geschwüre handelt, ist falsch. Geschwüre finden sich nur bei spezifischen Prozessen (Tuberkulose, Syphilis usw.). 3. Anschwellung der Follikel; diese werden an der Oberfläche als gelbe Knötchen sichtbar.

Es gibt keine isolierte akute Entzündung einzelner lymphatischer Abschnitte; immer ist der ganze Komplex, und zwar gleichzeitig ergriffen.

Je mächtiger die dimensionale Entwicklung des Komplexes, desto intensiver ist — ceteris paribus — der Verlauf des lokalen Entzündungsprozesses. Daher ist in prophylaktischer Beziehung die Verkleinerung der Gesamtmasse durch Tonsillo- und Adenotomie angezeigt.

Die Unterscheidung zwischen Angina catarrhalis, lacunaris, follicularis usw. ergibt sich nur aus der Berücksichtigung nebensächlicher morphologischer Verhältnisse. Im wesentlichen handelt es sich um identische Krankheitsformen.

---

(Aus der Ohrenabteilung der Poliklinik in Wien.)

# Zur Technik der submukösen Resektion der Nasenscheidewand nach Killian.

Von **G. Alexander**, Wien.

Die Tatsache, daß, wie sich bei Durchsicht der Literatur herausstellt, die Lokalanästhesie für die Septumdeviation noch immer durch die längst als nicht ungefährlich erkannten submukösen Injektionen und Kokain- Pinselungen (Denker-Brünings[1]) erzeugt wird[2]), gibt mir Veranlassung, das von mir seit mehr als zehn Jahren geübte Verfahren der Anästhesierung mitzuteilen. Man verwendet dazu eine 6 bis 10%ige Novokain- oder Alypinlösung in Wasser, die vor dem Gebrauch mit der gleichen Menge Adrenalinlösung 1:1000 vermengt wird. Das Gemenge wird auf Körpertemperatur erwärmt. Nun werden beide Nasenseiten mit Wattetupfern, die mit dieser Lösung beschickt sind, ausgelegt. Man muß dabei darauf achten, bei hochgradiger Verkrümmung der Nasenscheidewand mittels dünner Wattewickel hinter den Knickungswinkel zu kommen. Auch der Introitus nasi wird besonders im Bereich der Nasenscheide-

[1]) Lehrbuch der Krankheiten des Ohres und der Luftwege. 2. u. 3. Aufl. Jena, Fischer 1915.

[2]) W. Denk. Die Gefahren und Schäden der Lokal- und Leitungsanästhesie. Wr. kl. Wschr. Nr. 29. 1920.

Digitized by Google
Original from UNIVERSITY OF CALIFORNIA
Generated on 2019-10-24 16:39 GMT / http://hdl.handle.net/2027/uc1.b3252768
Public Domain in the United States, Google-digitized / http://www.hathitrust.org/access_use#pd-us-google

wand bis an die Nasenspitze mit den anästhesierenden Tupfern gefüllt. Der Patient hält eine Speitasse und wird angewiesen, Flüssigkeit, die in den Rachen gelangt, nicht zu schlucken, sondern auszuspucken. Sind beide Nasenseiten mit den Wattetupfern voll belegt, so legt sich der Kranke in Rückenlage für 15 bis 20 Minuten auf ein Ruhebett. Nach Ablauf dieses Zeitraumes kann die Operation in idealer Schmerzlosigkeit und Blutleere ausgeführt werden. Diese Methode der Anästhesierung versagt in keinem Falle und ist gänzlich ungefährlich. Üble Zufälle habe ich nie beobachtet. Durch sie ist die, wie erwähnt, nie ganz ungefährliche Injektionsanaesthesie überflüssig geworden.

Ein zweites technisches Moment betrifft ein von mir verwendetes Nahtinstrument. Zum bequemen Nahtschluß nach vollendeter Operation verwende ich eine 11 *cm* lange, mit flachem Griff versehene, in eine doppelschneidige, flache Lanzenspitze endende, gerade Matratzennadel[3]). Sie trägt die Lochung 3 *mm* von der Spitze. Die Nadel läßt sich bequem durch beide Schnittlippen durchführen und wird bis auf ungefähr 1 *cm* hinter das Ausstichloch nach hinten vorgeschoben. Zieht man sie nun ein wenig zurück, so stellt sich der Faden ein, der an seiner Scheitelkrümmung mit der Pinzette gefaßt wird; die Nadel wird nun gänzlich zurückgezogen, das eine Fadenende nachgezogen, sodann kann die Naht geknotet werden.

Das dritte Moment, auf das ich verweisen möchte, bezieht sich auf die Wundversorgung. Ich verwende stets zwei $6^1/_2$ *cm* lange Gummidrainrohre von 6 bis 7 *mm* Außendurchmesser. Sie werden unter der Leitung des Auges nach vollendeter Operation und erfolgtem Nahtschluß im unteren Nasengang bis an die Choanen geführt. Das vordere Ende steht an der äußeren Nase. Eine Fixation der Rohre durch eingeführte Gaze ist nicht nötig, besonders wenn der Kranke bald nach vollendeter Operation in Bettruhe übergeht. Die Verwendung der Drainrohre statt der Gaze hat den Vorteil, daß dem Patienten die freie Nasenatmung erhalten bleibt, womit der Sekretanhäufung im Rachenkopf und dem gewöhnlich hierdurch bedingten Auftreten einer Otitis media vorgebeugt wird; durch Ausschaltung jeder Quellung fällt auch der bei Gazetamponade so lästig empfundene Tampondruck weg. Die äußere Dicke des Gummidrains muß so gewählt werden, daß das Rohr eine gewisse Stütze im unteren Nasengang findet. Es bleibt dann unverändert in der Nase in der Stellung, in die es der Operateur gebracht hat. Das Drainrohr wird aus der Seite der früheren Konkavität des Septum 24 Stunden, aus der Nasenseite der Konvexität des Septums 48 Stunden nach der Operation entfernt. Die Entfernung wird

[3]) Kann durch die Firma K. Reiner in Wien bezogen werden.

Digitized by Google
Original from UNIVERSITY OF CALIFORNIA
Generated on 2019-10-24 16:39 GMT / http://hdl.handle.net/2027/uc1.b3252768
Public Domain in the United States, Google-digitized / http://www.hathitrust.org/access_use#pd-us-google

**durch einfaches Vorziehen schmerzlos und ohne Gefahr irgendwelcher Nachblutung bewerkstelligt. Bei der methodischen Anwendung dieser Art der Wundversorgung wird dem Kranken viel Unbehagen erspart.**

---

# Vereinsberichte.

## Aus den Deutschen medizinischen Gesellschaften.

### Universitätsjahr 1914/15.

Berichterstatter: Genz, Walter. Weiß, Wessely (Wien, Klinik Hajek).

### Berliner medizinische Gesellschaft.

#### Sitzung vom 20. Jänner 1915.

Brück stellt einen Fall von **Aneurysma der Arteria anonyma mit doppelter Stimmbandlähmung** vor. Zu Beginn des Leidens eine ganseigroße pulsierende Geschwulst in der rechten Schlüsselbeingegend und die üblichen Symptome eines Aneurysmas. Laryngoskopisch: Rechtsseitige Postikuslähmung. Stimme und Atmung unverändert. Da Wassermann positiv ausfiel, Jodkali innerlich, Unguentum cinereum äußerlich. Geschwulst nimmt zu. Die anfangs vorübergehende Heiserkeit steigert sich zur vollständigen Aphonie, gleichzeitig zunehmende Atemnot. Tumor neben dem Sternoklavikulargelenk faustgroß, prall, deutlich pulsierend, Puls rechts schwächer als links. Laryngoskopisch: Doppelseitige Postikuslähmung. Vortr. nimmt nach dem anfänglichen Befund ein Aneurysma der Arteria anonyma an, das die rechtsseitige Postikuslähmung verursachte und durch die weitere Ausstülpung der Gefäßwand gegen den benachbarten Arcus aortae und beim weiteren Fortschreiten nach links auch links eine Paralyse des Rekurrens herbeiführte. Nach Verf. wäre auch eine zweite Erklärung möglich, daß nämlich der primäre Sitz des zunächst kleinen und daher symptomenlosen Aneurysmas am Aortenbogen gewesen, sich weiter gegen die Anonyma und später nach links sich entwickelte.

#### Sitzung vom 21. April 1915.

Lehfeldt zeigt den **Ausguß eines Bronchiolus.** Der Umfang des Stammes des ausgehusteten Bronchiolus war $1^1/_2$ *cm*. Die Entfernung vom Stamm bis zur letzten dichotonischen Verteilung betrug 15 *cm*. Da alle anderen Ursachen für die Entstehung wie Phtise, Syphilis und Diphtherie auszuschließen waren, nimmt Verf. eine krupöse Pneumonie an.

#### Sitzung vom 19. Mai 1915.

Holländer berichtet über einen Fall von **medianer Zungen- und Unterkieferspalte.** Gesicht normal. Ober- und Unterlippe äußerlich intakt. Zunge in 3 Teile geteilt, von denen der mittlere dem Frenulum entsprach, eine medianwärts gestellte, tiefe Einkerbung des knöchernen Unterkiefers, die äußerlich einer nicht erfolgten kompletten Vereinigung der Unterkieferknochen entsprach.

Digitized by Google
Original from UNIVERSITY OF CALIFORNIA
Generated on 2019-10-24 16:39 GMT / http://hdl.handle.net/2027/uc1.b3252768
Public Domain in the United States, Google-digitized / http://www.hathitrust.org/access_use#pd-us-google

**Sitzung vom 2. Juni 1915.**

Hans Hirschfeld stellt ein 8jähr. Mädchen mit **Chlorom der rechten Gesichtshälfte** vor. Erstes Auftreten der Schwellung vor 6 Monaten. Die Geschwulst geht vom rechten Oberkiefer aus, der nach außen und unten stark vorgewölbt ist. Die Schwellung im Munde beginnt außen am Alveolarfortsatz des Oberkiefers gleich über den letzten Zähnen. Nase stark nach links verdrängt. Tumor etwas druckempfindlich. Haut darüber zyanotisch. Das rechte Auge blind, nach vorn und oben gedrängt. Drüsen am Hals unbedeutend vergrößert. Milztumor nachweisbar. Blutbild ist das einer subleukämischen Myeloblastenleukämie. Vortr. weist auf die Erfahrungstatsache, daß solche am Schädel so eigenartig lokalisierte Tumoren mit leukämischem Blutbefund Chlorome sind und betont, daß myeloblastische Chlorome mit solch langsamem Wachstum sehr selten sind, da die meisten Fälle in der Literatur myelozytäre oder lymphatische Chlorome sind und akuten Verlauf zeigen und weiters, wie wichtig unter Umständen eine Blutuntersuchung bei malignen Tumoren sein kann, da es beispielsweise auch Chlorome ohne Spur von Milz- und Drüsenschwellung gibt.

A. Stricker: **Radiumbehandlung des Mundhöhlenkrebses.**

S. gibt der Radiumbehandlung den Vorzug vor der chirurgischen, weil sie keine Verstümmelung schafft, weil sie eine aktive Immunisierung auf autolytischem Wege erzeugt, während die Exstirpation zu einer Schwächung der Schutzstoffproduktion führe. Schließlich, weil die Rezidive ihre Schrecken verlieren, da sie mit der gleichen Methode geheilt werden können.

Diskussion.

Israel: Sehr fraglich, ob die Radiumbehandlung berufen ist, die chirurgische zu verdrängen. Die Auffassung, als ob die Exstirpation einer Geschwulst erst zum Auftreten von Rezidiven führt, wird durch die praktische Erfahrung nicht gestützt. Mundhöhlenkrebse wachsen in die regionären Drüsen, setzen keine Metastasen. Die eigenen Erfahrungen mit Radium ungünstig — rapides Wachstum der bestrahlten Geschwülste.

Landau und Blumenthal: Es ist unberechtigt und höchst gefährlich, das Radium an Stelle der chirurgischen Behandlung setzen zu wollen.

Lazarus: Die Wirkung der Radiumstrahlen schwächt sich entsprechend der Entfernung ab, so daß, wenn in der Nähe des Radiumträgers überhaupt eine zerstörende Wirkung eintritt, unvermeidlich in einem gewissen Abstande eine Wachstumbegünstigung eintreten muß. Liegt in diesem Gebiete Tumorgewebe — galoppierendes Wachstum.

## Berliner Gesellschaft für Psychiatrie und Nervenkrankheiten.

**Sitzung vom 8. Februar 1915.**

Toby Cohn berichtet über einen Fall von **Schußverletzung des Platysma myoides** mit nachfolgender Lähmung desselben, wahrscheinlich

Digitized by Google
Original from UNIVERSITY OF CALIFORNIA
Generated on 2019-10-24 16:39 GMT / http://hdl.handle.net/2027/uc1.b3252768
Public Domain in the United States, Google-digitized / http://www.hathitrust.org/access_use#pd-us-google

durch Läsion eines Teiles des unteren Fazialisastes entstanden und betont das relativ seltene Vorkommen von isolierten Lähmungen des Platysma, die sich beim Zahnzeigen und Lachen durch halbseitiges Herüberstülpen der Unterlippe über die untere Zahnreihe der befallenen Seite zu erkennen geben.

**Sitzung vom 10. Mai 1915.**

Rothmann demonstriert ein 7jähr. Kind mit ausgeprägtem **Symptomenkomplex von doppelseitiger Athetose.** Das Kind war von Geburt völlig schlaff und haltlos, konnte aber saugen. Vom 2. Jahre an Besserung des Muskeltomus, ohne daß es jedoch stehen, laufen oder greifen kann. Kaubewegungen und Sprache fehlen vollkommen, Kopf kann nicht fest gehalten werden. Mit der Zunge, die nur etwas herausgestreckt werden kann, vermag das Kind Nahrung aufzulecken. Kein abnormer Lippen- und Gaumenreflex. Zwangsweise, grimassierende Bewegungen des Gesichtes treten häufig auf. Minimale Andeutung von Phonation. An den Armen Andeutung von Willkürbewegungen. Beiderseitiger Pes equinovarus. Der Vortr. verweist auf die anatomischen Befunde am Corpus striatum, vor allem am Linsenkern, wie sie bei doppelseitiger Athetose gefunden wurden.

## Verein für innere Medizin und Kinderheilkunde in Berlin.

**Sitzung vom 6. Juli 1914.**

Ewald: **Demonstration eines Mediastinaltumors.**
Lymphogranulom zwischen Trachea und Ösophagus.

## Kriegsärztlicher Abend in Berlin.

**Sitzung vom 8. Dezember 1914.**

Neupert: **Schußverletzungen.**
Gesichts-Halsschuß mit Verletzung der Art. vertebralis.

**Sitzung vom 6. Juli 1915.**

Päßler: **Die chron. Infektionen im Bereich der Mundhöhle** (Tonsillen, Zähne, Nebenhöhlen) und der Krieg, insbesondere ihre Bedeutung für die Wehrfähigkeit und für die Beurteilung von Rentenansprüchen.

Meist flackerte im Winterfeldzuge eine schon bestehende oder latente Störung auf. Es ist für ausgiebige spezialistische Behandlung zu sorgen, damit nicht später Entschädigungsansprüche zu Unrecht geltend gemacht werden.

## Hufelandische Gesellschaft in Berlin.

Diskussion zu dem Vortrage des Herrn Schütze: **Die röntgenologische Darstellung der normalen und pathologischen Speiseröhre.**

H. Levy-Dorn fragt an, 1. ob er eine sichere Möglichkeit kennt, Stenose und Torsion bei diesem Verfahren zu unterscheiden, 2. ob er bei

Digitized by Google
Original from UNIVERSITY OF CALIFORNIA
Generated on 2019-10-24 16:39 GMT / http://hdl.handle.net/2027/uc1.b3252768
Public Domain in the United States, Google-digitized / http://www.hathitrust.org/access_use#pd-us-google

seinem letzten Bilde Vorteile gegenüber der Füllung mit der Duodenalsonde gesehen hat, wenn man tiefere Teile des Darmes so zur Anschauung bringen soll, 3. ob er vielleicht Schwierigkeiten gehabt hat, wenn der Darm schon eingedrungen war, ihn wieder heraus zu befördern.

Ewald macht darauf aufmerksam, daß es doch auch mit dem alten Verfahren zu erreichen ist, daß man die Stenose im Röntgenbild zur Darstellung bringt.

Fuld: Die Methode hat in der Ausführung keine Schwierigkeiten. Was die Möglichkeit einer Kombination von Stenose und Torsion an einer bestimmten Stelle anlangt, so glaubt er, daß man über diese Schwierigkeit leicht hinwegkommt, wenn man den gefüllten Darm etwas anzieht. Was die Herausnahme anlangt, so wird schlimmstenfalls der Darm reißen. Er glaubt, daß dieses Verfahren in vielen Fällen hübschere Bilder geben wird, weil es eine bessere und gleichmäßigere Aufnahme der Speiseröhre sichert.

Schütze (Schlußwort): Was die Fragen des Hrn. Prof. Levy-Dorn anlangt, so sind diese zum Teil von den Herren Vorrednern gelöst worden, daß ich vor dem Durchleuchtungsschirm sicher feststellen kann, ob es sich um eine Torsion oder Stenose handelt. Wenn ich den Darm bewege, geht die Torsion natürlich mit nach oben und sinkt wieder nach unten. Die Stenose bleibt natürlich an derselben Stelle.

Was die Frage des Duodenalschlauches anlangt, so ist dieses Verfahren sicher nicht das ideale, das Duodenum darzustellen. Sicher sind die anderen Verfahren diesem in mancher Beziehung überlegen. Der Schweinedünndarm genügt in seinem Lumen nicht vollständig, das menschliche Duodenum auszufüllen.

Was das Herausnehmen des mit dem Kontrastmittel verschluckten Schlauches anlangt, so wird derselbe nach beendeter Untersuchung vor dem Munde des Pat. abgeschnitten und verschluckt und vollständig resorbiert. Das Kontrastmittel — Barium — schadet dem Pat. nicht.

Was den Einwurf des Herrn Geheimrat Ewald anlangt, so ist es sicher richtig, wenn man bei einer so engen Stenose, wie er sie hier gezeichnet hat, natürlich mit den alten Methoden auskommt. Es wäre nur der Zweifel, ob ich auch wirklich bis auf dem tiefsten Punkt der Stenose bin.

## Niederrheinische Gesellschaft für Natur- und Heilkunde in Bonn.

Els: **Resektion eines Ösophaguskarzinoms.**

Ein Ca. des Halsteiles des Ösophagus wird reseziert mit plastischem Ersatz des Defektes durch einen aus der seitlichen Halshaut gebildeten und unter dem Sternokleido hindurch gezogenen gestielten Lappen. Vor 2 Monaten ist der Hautlappen an seiner ernährenden Basis abgetrennt und die seitliche und vordere Fistel geschlossen worden, nachdem sich die Vorderwand offenbar durch proliferierende Epithelwucherung der Ösophagusschleimhaut gebildet hatte. Speisen und Bougies von Fingerdicke werden durchgelassen.

Digitized by Google
Original from UNIVERSITY OF CALIFORNIA
Generated on 2019-10-24 16:39 GMT / http://hdl.handle.net/2027/uc1.b3252768
Public Domain in the United States, Google-digitized / http://www.hathitrust.org/access_use#pd-us-google

## Breslauer chirurgische Gesellschaft.

### Sitzung vom 13. Juli 1914.

Gottstein weist darauf hin, daß vielfache Tumoren verschiedener Art an demselben Organismus häufig, selten dagegen multiple primäre an demselben Organismus beobachtet wurden und berichtet unter anderen auch über 4 Fälle am Ösophagus, wo sich neben einem höhersitzenden karzinomatösen Tumor durch eine normale Partie getrennt eine tiefersitzende karzinomatöse Stenose fand, und erklärt sich diese Erscheinung entweder als Metastase auf dem Lymphwege, oder als Impfmetastase, d. h. entstanden durch Loslösung kleinerer Stückchen vom tieferliegenden Tumor und Verimpfung derselben an entzündeten Partien oberhalb.

### Sitzung vom 14. Dezember 1914.

Paul Freund: **Demonstration eines Pat. mit künstlichem Nasenersatz.**

Deckung des Defektes nach der Methode von Dr. Henning-Wien mit einer plastischen Masse, die vom Pat. selbst stets wieder in die gehörige Form gegossen werden kann.

## Medizinische Sektion der schlesischen Gesellschaft für vaterländische Kultur zu Breslau.

### Sitzung vom 26. Februar 1915.

Uhlhoff stellt einen Fall von **Trigeminusverletzung** durch einen Granatsplitter vor, der am rechten Ganglion Gasseri sitzt und den 1. und 2. austretenden Ast lädierte. Typische Sensibilitätsstörungen mit Einschluß der rechten Kornea, dabei fehlendes Weinen am rechten Auge mit deutlicher Geschmackstörung auf der rechten Zungenhälfte.

### Sitzung vom 11. Juni 1915.

Mann stellt unter einer Anzahl von **kriegsneurologischen Fällen** einen von hysterischer Halsmuskelkontraktur vor. Pat. erhielt einen Schrapnellschuß im Nacken. Sofort nach Abnahme des Verbandes vollständig steifer Hals. Aktiv und passiv unmöglich Bewegungen auszuführen.

Die Sternokleidomastoidei waren nicht gespannt.

Röntgenbild normal. Sensibilitätsstörung in der Halsgegend mit horizontal verlaufenden Grenzen nach oben in der Höhe des Kinns, nach unten in der Höhe der 3. Rippe abgegrenzt. Allgemein nervöser Habitus. Durch kräftige Faradisation der Sternokleidomastoidei ließen sich ausgiebige Bewegungen erzielen und dadurch nachweisen, daß die Wirbelsäule nicht versteift war. Demnach bestand nur ein in den tiefen Halsmuskeln sitzender tonischer Krampf.

Digitized by Google
Original from UNIVERSITY OF CALIFORNIA
Generated on 2019-10-24 16:39 GMT / http://hdl.handle.net/2027/uc1.b3252768
Public Domain in the United States, Google-digitized / http://www.hathitrust.org/access_use#pd-us-google

## Medizinische Gesellschaft zu Chemnitz.

### Sitzung vom 16. Dezember 1914.

Clemens: **Pneumokokkenstomatitis mit schwerer hämorrhag. Konjunktivitis.**

Eigenartige Veränderungen der Mundschleimhaut in Form eines grauen pelzigen Belages, mit hohem Fieber einhergehend. Nasenschleimhaut intakt. Zahlreiche Blutungen in den Skleren. Ein Geschwür am Penis neben dem Orificium. Nachweis von Pneumokokken im Abstrich.

### Sitzung vom 14. April 1914.

Ochsenius: **Einfluß der Flüssigkeitsbeschränkung** auf rezidivierende Bronchitis im Kindesalter.

## Gesellschaft für Natur- und Heilkunde zu Dresden.

### Sitzung vom 10. April 1915.

Hoffmann: **Seltene Komplikation eines peritonsillären Abszesses.**

Arrosion der Carotis interna nach peritonsillärem Abszeß. Bildung eines Arrosionsaneurysmas. Tod durch Verblutung.

## Medizinischer Verein Greifwald.

### Sitzung vom 12. Juni 1914.

Frank: **Schlucklähmung.**

Bei Pat. mit postdiphtherischer Lähmung der Schluckmuskulatur trat Lähmung des Zwerchfelles auf. Tracheotomie. Atmungsapparat. Zunehmende Bronchiolitis. Unter zunehmender Somnolenz Exitus.

### Sitzung vom 26. Juni und 10. Juli 1914.

Schröder: **Schädelbasistumor.**

Andloff: **Nasenprothese aus Aluminium** mittels einer Spiralfeder an einem Obturator befestigt.

Zahn: **Lymphosarkomatosis** (Kundrat).

68jähr. Mann bekam vor einem halben Jahre Schwellung beider Tonsillen und der regionären Lymphdrüsen.

Beide Tonsillen stark vergrößert, derb, mit kraterförmigen Ulzerationen. Zervikale und inguinale Lymphdrüsen beiderseits.

Axillardrüsen rechts vergrößert und hart.

Blutbefund normal. Leber, Milz ohne patholog. Befund. Wassermann R. stark positiv.

Antiluet. Kur (Neosalvarsan und Schmierkur) ohne Erfolg.

Probeexzision aus Tonsille und Inguinaldrüse ergibt Tumorgewebe. Röntgen- und Thoriumtherapie geringer Erfolg.

Auftreten neuer Drüsentumoren am Halse, in der rechten Axilla, im Lungenhilus und Rektum.

Generated on 2019-10-24 16:39 GMT / http://hdl.handle.net/2027/uc1.b3252768
Public Domain in the United States, Google-digitized / http://www.hathitrust.org/access_use#pd-us-google
Digitized by Google
Original from UNIVERSITY OF CALIFORNIA

## Verein der Aerzte in Halle a. S.

### Sitzung vom 2. Dezember 1914.

Igersheimer: **Siebbeinzellenerkrankung mit temporaler Optikusatrophie.**

Nach Operation zahlreicher Siebbeinpolypen auffallende Besserung der Sehschärfe, Druckgefühl im Auge verschwindet.

## Ärztlicher Verein in Hamburg.

### Sitzung vom 23. Februar 1915.

Boettiger: **Halsschuß.**

Projektil sitzt in den Wirbelkörpern des 4. und 5. Halswirbels, besonders in der Zwischenbandscheibe.

Anfangs totale Lähmung und Retentio urinae.

In einem Vierteljahr besserte sich der Zustand derart, daß Pat. ohne Stütze geht. Motilität in den Armen ausgiebig vorhanden.

Alle Sensibilitätsstörungen geschwunden bis auf kleine hypalgetische Flecken über beiden Schultern und auf der linken Brustseite.

Ein prognostisch günstiger Fall, in dem eine direkte Verletzung des Rückenmarks und seiner Häute ausgeschlossen ist.

### Sitzung vom 9. März 1915.

Trömner: **Schuß durch den Hals.**

Einschuß genau am Erbschen Punkt rechts. Ausschuß hinter dem lateralen Rand des linken Sternokleido. Keine Lähmung. Die Kugel drang offenbar zwischen Ringknorpel und Speiseröhre hindurch.

Unmittelbar nach der Verletzung Aphonie, Stimmbänder in Kadaverstellung, Sensibilität des Kehlkopfes normal oder gesteigert. Doppelseitige Rekurrenslähmung, Lähmung des linken Kukullaris mit träger Zuckung im Gesamtmuskelgebiete. Sehr geringe faradische Erregbarkeit, jedoch erhaltene galvanische Erregbarkeit vom Nerven aus. Mitverletzung des Akzessorius.

### Sitzung vom 22. März 1915.

Thost: **Schüsse oder Verletzungen an Halsorganen und Nase.** 3 Fälle vorgestellt.

Fahr: **Postdiphtherische Hirnalteration.**

In zwei Fällen — einmal am 2. Tage, einmal am 3. Tage 6000 IE. Diphtherieheilserum injiziert worden — klangen die lokalen Erscheinungen im Rachen rasch ab, dafür entwickelte sich sehr rasch eine schwere Herzstörung mit starker Dilatation des linken Ventrikels und ausgedehnter wandständiger Thrombenbildung. Von hier in den Kreislauf eingeschleppte Embolien bewirkten einmal Verschluß der A. basilaris — das anderemal kam es zur Embolisierung kleinerer Äste, anatomisch zu Erweichungsherden in den linksseitigen großen Ganglien. Klinisch zu Lähmungen, Tod in 3 Wochen

Digitized by Google
Original from UNIVERSITY OF CALIFORNIA
Generated on 2019-10-24 16:39 GMT / http://hdl.handle.net/2027/uc1.b3252768
Public Domain in the United States, Google-digitized / http://www.hathitrust.org/access_use#pd-us-google

unter zunehmender Herzinsuffizienz, Lähmungen blieben bis zum Tode bestehen.

Trömner: **Bulbäre Aphasie.**

Demonstration eines Falles (infantiler Kernschwund oder reine Aplasie).

**Sitzung vom 20. April 1915.**

Simmonds: **Anatomische Präparate.**

Kehlkopfquerschuß ohne Erscheinungen. Infanteriegeschoß war quer durch den Kehlkopf mit Durchbohrung beider Aryknorpel und Zerschmetterung eines Zungenbeinhornes gegangen. Trotzdem keine Heiserkeit, kein Ödem.

Nur die gleichzeitige Durchbohrung der Rachenwand verursachte heftige Schmerzen. Tod an Pneumonie.

Fraenkel: **Kriegsverletzung.**

Demonstration eines Präparates. Aneurysma der Aorta nach Schußverletzung. Tod durch Verbluten nach Durchbruch in die Speiseröhre.

## Naturhistorisch-medizinischer Verein in Heidelberg.

### Kriegschirurgischer Abend.

**Sitzung vom 18. Mai 1915.**

Wilms: **Oberlippenschuß.**

Bei 2 demonstrierten Fällen wurde eine kosmetische Heilung mittels plastischer Verpflanzung eines Stückes der Unterlippe erzielt (Abée sche Methode).

**Sitzung vom 9. und 23. Juni 1914.**

Bettmann: **Anthrax geheilt durch Salvarsan** (14 Fälle) **Sek. Syphilid mit Primäraffekt an der Tonsille.**

## Wissenschaftliche Abende der Militärärzte der Garnison Ingolstadt.

**Sitzung vom 20. März und 10. April 1915.**

Peretz: **Oberkieferdefekte.**

2 Fälle werden vorgestellt. Ein Fall von tertiärer Lues und eine Schußverletzung.

Durch Kautschukobturator völliger Verschluß.

**Sitzung vom 24. April und 8. Mai 1915.**

Wolff: **Komplette Rekurrenslähmung nach Schrapnellverletzung.**

Kugel war durch die seitliche Halsmuskulatur dicht oberhalb des Schlüsselbeines eingedrungen, dann offenbar am Kehlkopf abgelenkt und im Jugulum dicht unter der Haut zu fühlen.

**Sitzung vom 3. und 17. Juli 1915.**

Aronade: **Akromegalie nach Schädeltrauma.**

Demonstration eines Falles. 20jähr. Rekrut, der mit $16^1/_2$ Jahren einen schweren Unfall mit Schädelbasisfraktur erlitt. Seitdem heftige Kopf-

Digitized by Google
Original from UNIVERSITY OF CALIFORNIA
Generated on 2019-10-24 16:39 GMT / http://hdl.handle.net/2027/uc1.b3252768
Public Domain in the United States, Google-digitized / http://www.hathitrust.org/access_use#pd-us-google

schmerzen, rasches Wachstum. Dickerwerden des Halses. Größe 1·87 *cm*. Plumpe, dicke Nase, wulstige Lippen, Makroglossie, Auseinanderweichen der Zähne, Kyphose, starke Struma, erschwerter Faustschluß, Schuhnummer von 41 bis 47, Kragenweite von 37 bis 43. Pat. ist nun arbeitsverwendungsfähig.

## Allgemeiner ärztlicher Verein zu Köln.

### Sitzung vom 7. Dezember 1914.

Feith: **Kehlkopfschußverletzung. Kavernöses Angiom der Zunge und Unterlippe.**

### Sitzung vom 15. Februar 1915.

Meyer: **Stomatoplastik und Rhinoplastik. Operativ geheilte Bronchusfistel.**

## Kriegsärztlicher Abend der Festung Köln.

### Sitzung vom 4. Juni 1915.

Küster: **Behandlung der Meningokokken- und Diphtheriebazillenträger.**

Bei verschiedenen Truppenteilen waren einzelne Fälle von Genickstarre aufgetreten. Die bakteriologische Untersuchung der Umgebung führte zur Feststellung von 50 bis 60% Bazillenträgern.

Einzelbehandlung ließ nur einen zweifelhaften und langsamen Erfolg erhoffen. Man ging daher mit gemeinsamer Behandlung in Gruppen bis zu 100 Mann unter Anwendung eines Desinfektions-Inhalationsverfahrens vor. Im geschlossenen Raume wurde mit dem nach Angabe von Reif konstruierten Wassmuthschen Inhalationsapparat eine von der Firma Alfred Wassmuth zur Verfügung gestellte Inhalationsflüssigkeit „Sano" zerstäubt. Das wirksame Prinzip besteht in einem unterchlorigsauren Salz, das sich bei Berührung mit Säuren oder leicht oxydierbaren organischen Substanzen unter Freiwerden von Chlor spaltet. Testobjekte waren nach 1 Stunde abgestorben (Koli, Staphylokokken, Diphtheriebazillen, Meningokokken).

Inhalationsdauer wurde auf 1 Stunde bemessen und sehr gut vertragen. Bei dreimaliger Inhalation an drei aufeinanderfolgenden Tagen wurde ein Verschwinden der Meningokokken aus dem Rachen und Nasensekrete festgestellt. Die gleichen Erfahrungen bei Diphtheriebazillenträgern.

## Medizinische Gesellschaft zu Leipzig.

### Sitzung vom 3. November 1914.

Strümpell: **Zerebrale Pseudobulbärparalyse.**

60jähr. Pat. mit vollständiger Lähmung der Zunge, Lippen und des weichen Gaumens. Stimmbänder beweglich, Schlingakt erschwert, aber erhalten. Vollständige Lähmung der Gesichtsmuskeln für die gewollten Bewegungen. Mund wenig geöffnet, Salivation. Die Diplegia facialis zeigt mehrere



Digitized by Google
Original from UNIVERSITY OF CALIFORNIA
Generated on 2019-10-24 16:39 GMT / http://hdl.handle.net/2027/uc1.b3252768
Public Domain in the United States, Google-digitized / http://www.hathitrust.org/access_use#pd-us-google

Eigentümlichkeiten, die für die zerebrale Pseudobulbärparalyse charakterisiert sind.

Strümpell: **Chorea minor.** Hinweis auf die Sprachhemmung, Pat. oft durch Wochen vollkommen stumm.

**Sitzung vom 1. Dezember 1914.**

Hörhammer: **Isolierte subkutane Trachealruptur.**

Entstehen meist durch schwere Verletzungen. Ein Fall verläuft mit schwerem Hautemphysem bis zu den Oberschenkeln. Die Freilegung der Trachea ergibt einen 3 bis 4 *cm* langen Abriß der Pars membranacea von der P. cartilaginea an der Hinterwand (Berstungsruptur d. Trachea.).

Marchand erwähnt eine spontan entstandene **Pneumatocele laryngea** bei einem an Typhus erkrankten Knaben offenbar im Anschluß an ein durchgebrochenes Dekubitalgeschwür. Tumor in Apfelgröße, rechts vom Kehlkopf. Rückbildung unter paar Tagen. Kleinere Luftsäcke kommen z. B. bei Durchbruch von Tbc.-Geschwüren an der vorderen Kommissur der Stimmbänder vor.

Versé: **Zwei Fälle von Akromegalie mit Hypophysentumoren.**

**Sitzung vom 9. Jänner 1915.**

Rosenthal: **Struma metastatica mit Basedowsymptomen.**

## Ärztlicher Verein zu Magdeburg.

**Sitzung vom 19. Dezember 1914.**

Gruter: **Hypophysentumor mit Dystrophia adiposogenitalis.** 37jähr. Pat. mit Kopfschmerzen, Schwindelanfällen, zunehmender Sehstörung.

## Kriegsärztliche Abende der Festung Metz.

**Sitzung vom 8. Dezember 1914.**

Selter: **Gesichtsschuß.**

Einschuß links neben der Nase durch den weichen Gaumen. Geschoß wahrscheinlich verschluckt. Rö. negativ.

Totale rechtsseitige moter. Lähmung, Anästhesie der ganzen Körperhaut. Einige Tage Urinverhaltung. Wahrscheinlichkeitsdiagnose: Blutung in dem Wirbelkanal. Konservative Behandlung.

**Sitzung vom 17. August 1915.**

Merkel: **Pathologisch-anatomische Demonstrationen** aus der Festungsprosektur Metz.

Entstehung und Folgen von Traktionsdivertikel der Speiseröhre.

1. Zufälliger Befund eines Traktionsdivertikels in der Mitte der Speiseröhre, bedingt durch Fixierung und narbige Retraktion infolge Verkalkung und Vernarbung einer peritrachealen Lymphdrüse.

Digitized by Google
Original from UNIVERSITY OF CALIFORNIA
Generated on 2019-10-24 16:39 GMT / http://hdl.handle.net/2027/uc1.b3252768
Public Domain in the United States, Google-digitized / http://www.hathitrust.org/access_use#pd-us-google

2. Traktionsdivertikel an der Bifurkationsstelle. Mediastinalphlegmone infolge von Durchbruch des ulzerierten Divertikels. Sequestrierung verkalkter Drüsen, Eitersenkung ins Lungengewebe, doppelseitiger, chronischer Lungenbrand mit Zerfallstadien und mit chron. indurierender Pneumonie. Exsudationsorganisation.

## Wissenschaftlicher Verein der Ärzte zu Stettin.

### Sitzung vom 8. Dezember 1914.

Falb stellt eine Pat. mit schwerster **Ösophagus- und Pylorustenose** infolge Salzsäurevergiftung vor. Die Pylorustenose wurde durch Gastroenterostomie umgangen, die Ernährung zunächst durch die Gastrostomie durchgeführt und die Bougierung der vollständig undurchgängigen Ösophagusstriktur durch die Sondierung ohne Ende nach Hacker ermöglicht.

## Vereinigung der kriegsärztlich beschäftigten Ärzte Straßburgs.

### Sitzung vom 10., 17. und 24. November und 1. Dezember 1914.

Guleke: **Parenchymatöse retrosternale Struma.**

Unterer Pol nur nach Durchsägung und nochmaliger Durchtrennung des Manubrium sterni in horizontaler Richtung erreichbar.

### Sitzung vom 12. und 19. Jänner 1915.

E. Meyer: **Profuse Nasenblutung nach Typhusimpfung.**

Er konstatierte erhöhten Blutdruck. Herzvergrößerung. Albuminurie und Sklerose der Aorta . Die Blutung eine Folge der frühzeitigen Aortensklerose.

### Sitzung vom 13. Juli 1915.

Chiari: **Unterkieferverletzung durch Gewehrschuß** aus naher Distanz durch Schuß von unten.

2 Fälle. Beide an Pneumonie gestorben, wenige Tage nach Verletzung.

### Sitzung vom 14. September 1915.

Madelung: *a*) **Demonstration eines Apparates für künstliche Atmung,** ein Geschenk vom Rockefeller-Institut in New York.

*b*) **Wanderung von Geschossen.**

5 Beobachtungen. Die Kontraktionen der Schlundmuskulatur beim Schlucken, Sprechen usw. führt er auf Steckschüsse in der Nachbarschaft des Pharynx herbei.

### Sitzung vom 28. September und 12. Oktober 1915.

Madelung: **Große Defekte der Gesichtsweichteile.**

Demonstration derartiger Kriegsverletzter und nach der Methode von Prof. Warnekros-Berlin aus Gelatinemasse gebildete Ersätze von Gesichtsteilen werden gezeigt.



Digitized by Google
Original from UNIVERSITY OF CALIFORNIA
Generated on 2019-10-24 16:39 GMT / http://hdl.handle.net/2027/uc1.b3252768
Public Domain in the United States, Google-digitized / http://www.hathitrust.org/access_use#pd-us-google

**Sitzung vom 28. September und 12. Oktober 1915.**

Guleke: **Rhinoplastik.**

Er unterscheidet 3 Typen.

*a*) Dreieckige Lappen aus der Stirn.

*b*) Totale Rhinoplastik aus einem Haut- und Tabula externa-Lappen an der Stirn. Nasenspitze muß aus einem Knochenstück der Rippe gebildet werden.

*c*) Zwei Rechtecke aus der Tibia unter die Haut des Oberarmes geheilt, aus denen dann nach der italienischen Methode die Nase gebildet wird. Mehrfache Nachoperationen, Lippenplastiken usw. waren in allen Fällen nötig. Gute plastische Erfolge.

**Medizinisch-Naturwissenschaftlicher Verein in Tübingen.**

**Sitzung vom 14. Jänner 1915.**

Weiss: **Tonsillektomie** bei einem Fall von Sepsis mit täglichen Schüttelfrosten und Temperaturen bis 41° bewirkt Temperaturabfall mit vollständiger Heilung. Zunahme von 12 Pfund Körpergewicht in 14 Tagen.

Weiss: **Ösophaguserweiterungen.**

---

# Bücherbesprechungen.

**Trattato di otorinolaryngoiatria.** Semiologie, Diagnostik, Pathologie und Therapie der Krankheiten des Ohres, der Nase, des Rachens, des Kehlkopfes, der Speiseröhre, der Luftröhre und der Bronchien. Von Prof. Salvatore Citelli, Ordinario di Clinica Otorinolaringoiatrica nella R. Universita di Catania. Mit 248 Illustrationen im Texte und 4 färb. Tafeln. 8°. 893 Seiten. Preis 60 Lire. Unione tipografica Editrice Torinese, 1920, Turin.

Aus dem Komplex der Geschehnisse das Einzelne als etwas scharf Umgrenztes klar herausheben können, ohne dabei den Zusammenhang mit dem Ganzen zu verlieren, ist eine Gabe, die nur sehr Wenigen verliehen ist. Auf welchem Gebiete der Erkenntnis und des Wissens auch immer sich Menschen, die diese Fähigkeit besitzen, betätigen, immer werden sie die Voranschreitenden sein, da sie es ja sind, die durch die Klarheit ihres Denkens die Anderen durch die Irrwege des Geschehens führen. Es ist demnach nicht notwendig, immer bloß Neues, Umstürzendes zu sagen, um in die erste Reihe der geistigen Arbeiter vorzurücken.

Diese Bemerkungen drängen sich einem fast von selbst auf bei der Lektüre des von Prof. Citelli soeben herausgegebenen Lehrbuches der Otorhinolaryngologie. Ein Buch von so klarer Diktion, in dem auch die schwierigsten und heikligsten Fragen eine äußerst einfache und leicht verständliche Darstellung finden, ein Lehrbuch, das förmlich den Leser in Spannung erhält, gehört wohl zu den größten Seltenheiten. Auch daß ein Einzelner das ganze weite Gebiet der Ohren-, Nasen- und Kehlkopf-

Digitized by Google
Original from UNIVERSITY OF CALIFORNIA
Generated on 2019-10-24 16:39 GMT / http://hdl.handle.net/2027/uc1.b3252768
Public Domain in the United States, Google-digitized / http://www.hathitrust.org/access_use#pd-us-google

krankheiten so gründlich durchdacht und durchgearbeitet hat und seine ganze Kraft mit gleicher Liebe jedem einzelnen Zweige dieses Wissensgebietes widmet, ist eine Erscheinung, an die man speziell in deutschen Landen wenig gewöhnt ist. Mag man auch, besonders als Anhänger der Wiener Schule, einzelne theoretische und therapeutische Ansichten des Autors nicht teilen, als Lehrbuch, als Führer durch das Gebiet der Erkrankungen des Ohres und der oberen Luftwege, ist dieses Buch ein Standardwork, das verdient, in alle lebende Sprachen übertragen zu werden. Es ist nur selbstverständlich, daß dieses Buch, das gewissermaßen eine summarische Zusammenfassung der Resultate aller Versuche, Bestrebungen und gewonnenen Erkenntnisse der letzten Jahrzehnte auf theoretischem und praktischem Gebiete dieser Wissenszweige darstellt, den operativen Eingriffen sowie den technischen Vervollkommnungen der Untersuchungsmethoden seine besondere Aufmerksamkeit angedeihen läßt. Und gerade in der glänzenden plastischen und doch wieder einfachen Beschreibung der einzelnen, selbst schwersten operativen Eingriffe und ihrer vorurteilslosen Bewertung liegt einer der Hauptwerte dieses Buches. Nicht minder rechne ich diesem Werke zum Vorzuge an, daß es von den üblichen langatmigen anatomischen, physiologischen und anatomisch-pathologischen Auseinandersetzungen der übrigen Lehrbücher, die den Gegenstand doch nie genügend erschöpfen, absieht und sich bloß mit wenigen Schlagworten begnügt, die für die Diagnostik, Prognostik oder für operative Eingriffe von besonderer Wichtigkeit sind. Den Raum, den der Autor auf diese Weise gewonnen hat, versteht er meisterhaft in der genauen Schilderung jener Handgriffe auszunutzen, die wie einfach sie auch erscheinen mögen, doch für die Praxis von äußerster Wichtigkeit sind, wie z. B. die verschiedenen Ausspülungen des Ohres, der Nase, die Fixation zu operierender Kinder, Beeinflussung Hysterischer usw. In fünf Hauptabschnitten, von denen der Erste den Krankheiten des Ohres, der Zweite denen der Nase, der Nebenhöhlen und des Nasenrachenraumes, der Dritte denen des Gaumens, der Gaumenmandeln und des Mesopharynx, der Vierte denen des Kehlkopfes und der Zungentonsille und der Fünfte endlich denen des Hypopharynx, des Ösophagus sowie den Krankheiten der Trachea und der Bronchien gewidmet ist, wird das ganze Wissensgebiet erschöpfend behandelt. Jeder dieser Hauptabschnitte sondert sich wieder in einzelne Kapitel, und zwar in eines, das zuerst die allgemeinen Krankheitszeichen der in diesem Abschnitte zu behandelnden Erkrankungen sowie die für das Erkennen dieser Krankheiten üblichen Untersuchungsmethoden bespricht und weitere, in denen nach einem gleichen Schema stets die wichtigsten Fragen in bezug auf jede einzelne Erkrankung beantwortet werden.

Dem Abschnitte über die Nase und die Nebenhöhlen sind noch zwei besondere Kapitel angegliedert, von denen das eine über Rhinologie und das Hypophysensystem handelt, während das andere die chirurgischen Eingriffe zur Heilung der chronischen Tränensackentzündung von der Nase aus bespricht.

Digitized by Google
Original from UNIVERSITY OF CALIFORNIA
Generated on 2019-10-24 16:39 GMT / http://hdl.handle.net/2027/uc1.b3252768
Public Domain in the United States, Google-digitized / http://www.hathitrust.org/access_use#pd-us-google

Es würde natürlich zu weit führen, wollte ich den Inhalt jedes einzelnen Kapitels besprechen. Nur einiges Weniges sei zur Charakterisierung des Buches hervorgehoben, Stichproben, die dem Leser die besondere Art des hier Gebotenen klarer vor Augen führen.

So wirkt gleich im ersten Kapitel die Darstellung der Funktionsprüfung des Vestibularapparates oder des nicht akustischen Ohres, wie es der Verfasser nennt, durch die Einfachheit der Mittel, womit sie bewerkstelligt wird, geradezu verblüffend. Auf bloß fünf Seiten ist dieses Thema so klar und deutlich auseinandergesetzt, daß selbst ein Laie sich sofort eine genaue Vorstellung vom praktischen Werte dieser Prüfung machen und sie auch ausführen könnte. Auf Widerspruch wird vielleicht die Einteilung des Autors der akuten Mittelohrentzündungen (Ot. med. serosa ac., Ot. med. ac. mit Tendenz zur Eiterung, eiternde Ot. med. ac.) oder die Probepunktion des Warzenfortsatzes mit dem Collinschen Bohrer stoßen, für beides führt aber der Verf. logische und bestechende Gründe an. Mit Recht wird der Nachbehandlung der Radikaloperation eine längere Besprechung zuteil, da gerade, wie die Verhältnisse des Krieges es gelehrt haben, eine schlechte Nachbehandlung oft das Resultat der ganzen Operation fraglich macht. Den Erfahrungen des Krieges ist es auch zu verdanken, daß jedem Kapitel eine längere Besprechung traumatischer Verletzungen, speziell durch Stich, Schuß und Granatsplitter, beigefügt ist.

Besondere Sorgfalt wird der Diagnostik und operativen Behandlung der Labyrintherkrankungen sowie der verschiedenen Hirnabszesse und otitischen Meningitiden gewidmet, wobei die Methoden Neumanns und Ruttins genauer beschrieben werden, wenngleich auch hier, wie fast bei den meisten operativen Eingriffen der Autor seinen eigenen Methoden, wie nur selbstverständlich, den Vorzug gibt.

Auch auf eine Krankheit werden wir aufmerksam gemacht, die in unseren Lehrbüchern nie erwähnt wird (Bottone d'Oriente) und die jetzt öfters in Sizilien, Kalabrien, Griechenland und Spanien beobachtet wird. Ein knötchenförmiges, langsam wachsendes tumorartiges Infiltrat der Ohrmuschel und Hautbekleidung der Nase, das durch Insekten übertragen wird und für welches das Vorfinden der Wrightschen Körperchen bei der mikroskopischen Untersuchung charakteristisch ist.

Die Hypothese des Einflusses der adenoiden Vegetationen und der Erkrankungen der Keilbeinhöhle auf das Hypophysensystem — und infolgedessen gewisse psychische Alterationen und femininer Habitus — sei es wegen der topographischen und zirkulatorischen Beziehungen, sei es wegen der direkten Einflußnahme auf die Pharynxhypophyse (über die der Autor an anderer Stelle genauere topographische und histologische Daten gibt) ist jedenfalls originell. Ob die Behandlung der Stirnhöhleneiterung durch eine im inneren Augenwinkel angelegte Bohröffnung Anklang finden wird, ist allerdings etwas fraglich. Daß der Autor eine eigene Methode zur Exstirpation der Hypophyse ausübt, ist bei ihm nur

Digitized by Google
Original from UNIVERSITY OF CALIFORNIA
Generated on 2019-10-24 16:39 GMT / http://hdl.handle.net/2027/uc1.b3252768
Public Domain in the United States, Google-digitized / http://www.hathitrust.org/access_use#pd-us-google

selbstverständlich, sie scheint aber der Beschreibung nach auch wirklich die einfachste unter den bekannten Methoden zu sein. Hübsch ist auch der Gedanke, die Dilatation des Kehlkopfes, besonders bei Kindern, durch Laryngotracheostomie und Einlegen von Bolzen in die offen zu erhaltende Wunde, vorzunehmen. Für den Praktiker auch von Wichtigkeit, die Unterscheiduug zwischen Hämoptoe und Pseudohämoptoe, wie der Verf. die verschiedenen Blutungen aus den oberen Luftwegen, speziell die aus der Trachea, nennt. Neu in einem Lehrbuche ist die Erwähnung der von Salye 1901 zuerst beschriebenen Glottisfurche, die nicht als degenerativer Prozeß aufzufassen ist, sondern wie der Verf. nachweisen konnte, bei Menschen in 55% der Untersuchten, beim Gorilla und Schweine stets vorzufinden ist und als eine regressive Formation zu betrachten wäre. Selbst die Ergebnisse der Forschungen der allerletzten Zeit sowie die allerjüngsten Untersuchungsmethoden (ich erinnere bloß an die Kofler-Hofersche Serotherapie der Ozäna, die Behandlung der Lungengangrän nach Guisez durch Injektionen in die Bronchien, an die Killiansche Schwebelaryngoskopie) finden in diesem reichhaltigen Buche Aufnahme und kritische Besprechung. Ich bin überzeugt, daß dieses Buch, das nicht nur für den praktischen Arzt und den Studierenden von unschätzbarem Werte ist, sondern das auch sicher gern und öfters vom Spezialisten in die Hand genommen wird, ungezählte Auflagen erleben und so manchem derzeit noch im Gebrauche stehenden Lehrbuche den Todesstoß versetzen wird.

Die glänzende Ausstattung dieses auf feinstem Glanzpapier gedruckten Buches läßt nichts von der derzeit herrschenden Not des Buchgewerbes merken. Dr. Friedrich Rode.

# Referate.

## I. Allgemeines und Grenzgebiete.

**Serumbehandlung des Erysipels.** Von Prof. Dr. Franke. (Zbl. f. Chir. 1916. Nr. 32. S. 657.)

Normales Pferdeserum intravenös intramuskulär und subkutan anfangs zu 10, später zu 30 und mehr $cm^3$ hatte mit ganz seltenen Ausnahmen verblüffenden Erfolg: Temperaturabfall, Begrenzung des Erysipels. Der Verf. hält es für das sicherste Mittel; wirksam sei das artfremde Eiweiß so wie im Streptokokken- und Diphtherieserum, das zur Erysipelbehandlung angewendet wurde. A. Plenk.

**Erysipelbehandlung mit künstlicher Höhensonne.** Von Priv.-Doz. Dr. W. Capelle. (Zbl. f. Chir. 1916. Nr. 32. S. 658.)

Der Verf. sah von dieser Behandlung gleich Carl und Beck vorzügliche Wirkungen. Er belichtet (Beginn Tagesdosis 10 Min.) den fortschreitenden Rand mit seiner freien Nachbarschaft. Tiefe Abszesse bleiben unbeeinflußt. A. Plenk.

Digitized by Google
Original from UNIVERSITY OF CALIFORNIA
Generated on 2019-10-24 16:39 GMT / http://hdl.handle.net/2027/uc1.b3252768
Public Domain in the United States, Google-digitized / http://www.hathitrust.org/access_use#pd-us-google

**Zu dem Artikel vom Privatdozent Dr. Capelle: Über Erysipelbehandlung mit künstlicher Höhensonne.** (Zbl. f. Chir. 1916. S. 658.). Von Prof. Dr. R. Klapp. (Zbl. f. Chir. 1916. Nr. 41. S. 810.)

Der Verf. hat ebenso günstige Erfahrungen mit künstlicher Höhensonne, glaubt aber auf Grund einiger Fälle, das Freiluftbehandlung mit Sonnenbestrahlung noch günstiger wirkt. Besonders auffällig war die Wirkung bei einem rezidivierendem Oberschenkelerysipel, das darnach später nnd leichter als gewöhnlich rezidivierte. A. Plenk.

**Zur Behandlung des Erysipels.** Von Dr. H. Schöstler, Bremen. (Zbl. f. Chir. 1916. Nr. 8. S. 165.)

Verf. empfiehlt nach Neumann Metakresolanytol, eine teerartige, nach Ichthyol riechende Flüssigkeit, dick auf die erkrankte Haut, handbreit oberhalb des Exanthems einzupinseln; es trocknet zu einem Firnis ein. Wiederholung bis zum Eintreten subnormaler Temperaturen. In vier Fällen von Extremitätenerysipel Temperaturabfall in 24 bis 36 Stunden nach einmaliger Anwendung. A. Plenk.

**Nierenreizung nach Novokainanästhesie.** Von Dr. Richard Morian. (Zbl. f. Chir 1915. Nr. 28. S. 493.)

Der Verf. fand in 5 bis 10% aller Fälle von Novokainanästhesie (Novokainlösung in destilliertem Wasser frisch bereitet mit Suprarenin verschiedener Provenienz, anfangs mit, später ohne Zusatz von Kalium sulfuricum, nach Morphininjektion 2 bis 3mal 0·01 eine halbe und eine Viertel Stunde vor der Operation) unabhängig von der Menge und Stärke der Lösung und vom Orte der Anwendung Albuminurie von Spuren bis $^1/_2{}^0/_{00}$, meist ohne Veränderung der Urinmenge, teils ohne Formbestandteile, teils mit hyalinen oder gekörnten Zylindern, manchmal auch wenigen Leuko- und Erythrozyten. Er schließt Morphin, Adrenalin und Aufregung als ätiologische Momente aus und glaubt, daß Novokain, ähnlich wie Chloroform und Äther, bei manchen Menschen eine Nierenreizung hervorzurufen imstande sei. Außerdem fand er fast in der Regel, selten gegen Schluß der Operation, meist Stunden nachher, Erbrechen.

A. Plenk.

**Die direkte Einpflanzung des N. hypoglossus in die Gesichtsmuskulatur bei Fazialislähmung.** Von Dr. H. P. O. Haberland. (Zbl. f. Chir. 1915. Nr. 4. S. 74.)

Statt der bisherigen Faszien-Muskelplastik oder Nervenverpflanzung in den peripheren Faszialisstumpf pflanzt der Verf., wo letzteres nicht möglich, den Hypoglossus direkt in die mimische Muskulatur, gestützt auf eigene und Erlachers experimentelle Arbeiten und Hackers direkte Inplantation des N. accessorius in den M. cucullaris. In Narkose oder Anästhesie des Ganglion Gasseri wird der Nerv am trigonum linguale freigelegt und bis nahe an den canalis hypoglossi mit Vorziehen unter dem M. digastricus und stylohyoideus schonend präpariert; dann wird die mimische Muskulatur durch Schnitt in der Nasolabialfalte freigelegt, die Hautbrücke unterminiert, der Nerv durchgezogen und seine

Digitized by Google
Original from UNIVERSITY OF CALIFORNIA
Generated on 2019-10-24 16:39 GMT / http://hdl.handle.net/2027/uc1.b3252768
Public Domain in the United States, Google-digitized / http://www.hathitrust.org/access_use#pd-us-google

Enden in die Muskeln, besonders die Heber des Mundwinkels, nach stumpfem Bohren eines Tunnels mit der Pinzette, eingesetzt. 2 bis 4 Tage nach der Operation besteht Schlucklähmung, 8 bis 12 Tage darnach keine Schluckbeschwerden mehr. Erste Anzeichen des Erfolges nach 7 bis 12 Wochen. Die Aussichten sind um so besser, je früher die Operation gemacht wird. A. Plenk.

**Über muskuläre Neurotisation bei Fazialislähmung.** Von Dr. Wolfgang Rosenthal. (Zbl. f. Chir. 1916. Nr. 24. S. 489.)

Das direkte Einpflanzen des N. hypoglossus in die gelähmte Gesichtsmuskulatur nach O. Haberland führt durch den Hypoglossusausfall zu dauernden Sprachstörungen. Daher macht der Verf. eine Muskelplastik in Anlehnung an die Myoplastik von Jianu, Lexer und Krause, zielt jedoch nicht auf den mechanischen Effekt, sondern auf nervösen Anschluß des gelähmten an innervierten Muskel. Der Verf. bildet einen etwa je daumenbreiten Lappen aus dem M. temporalis, für den orbicularis oculi geteilt, für die Mundheber aus dem M. masseter, es wird Muskel an Muskel durch seitliche Nähte fixiert. Die ersten Zeichen des Erfolges stellen fibrilläre Zuckungen bei Kaubewegungen dar, nach 3 bis 4 Monaten. Bisher 4 Fälle operiert, bei den ältesten ist im Ruhezustand die Lähmung nicht mehr erkennbar, der Wangentonus ist normal, das Auge fast schließbar. Ob Emanzipierung von Kaubewegungen eintritt, bleibe abzuwarten. Man möge erst bei Unmöglichkeit spontaner Regeneration operieren. A. Plenk.

**Die Behandlung der Knochen- und Gelenkstuberkulose.** Von Albert Wettstein, St. Gallen. (Verhandlungen der schweizer. Gesellschaft für Chirurgie. 2. Sitzung, Neuenburg, 7. März 1914.) (Zbl. f. Chir. 1915. Nr. 11. S. 161.)

Allgemein betont wurde der große Wert der Sonnenbehandlung im Hochgebirge; daneben wird der Operation mehr oder weniger Geltung eingeräumt, teils zur Abkürzung der Heilung, teils aus sozialer Indikation; im allgemeinen werden die Erfolge der Radikaloperation als gut gewertet. Mehrfach wurde auch eine Wirkung der Tiefland-Sonnenbehandlung anerkannt und auch auf andere unterstützende Mittel (Quarzlampe, Biersche Stauung, Bäder, Medikamente, Tuberkulin) hingewiesen. Ziemlich allgemein wurde die Schaffung chirurgischer Höhenspitäler angeregt. A. Plenk.

**Tuberkulin und chirurgische Tuberkulose.** (Selbstbericht.) (Vereinigung niederrheinisch-westphälischer Chirurgen. Sitzung vom 22. VIII. 1916.) (Zbl. f. Chir. 1916. Nr. 46. S. 921.)

Bungart hat in der Tillmannschen Klinik Alttuberkulin subkutan nach Schloßmanns und Sahlis Verfahren bei allen Formen chir. Tb. angewandt, operiert wurde selten, nur zur Entfernung von Nekrosen. Vortr. begann mit 0·0001, steigend meist bis $^1/_2$ *g*; die besten Erfolge erzielte Sahlis Methode, die entschieden befürwortet wird. Es erfolgten individuell verschiedene symptomatische, jedoch

Digitized by Google
Original from UNIVERSITY OF CALIFORNIA
Generated on 2019-10-24 16:39 GMT / http://hdl.handle.net/2027/uc1.b3252768
Public Domain in the United States, Google-digitized / http://www.hathitrust.org/access_use#pd-us-google

bedeutungslose Reaktionen: vorübergehende Puls- und Temperatursteigung, Störungen im Allgemeinbefinden (Übelkeit, Erbrechen, Kopfschmerzen usw.), lokale Stichreaktion, häufig Herdreaktion sowie Negativwerden der Pirquetschen Reaktion. Die Allgemeinreaktion kann durch vorsichtige Dosierung vermieden werden, die Stichreaktion ist eine umschriebene bedeutungslose Entzündung, die Herdreaktion ist spezifisch, Hyperämie und Exsudation. Die Tuberkulinbehandlung führt nicht zur Ausbreitung der Tbk., wirkt nur auf den Allgemeinzustand ebenso wie die hygienisch-diätetische Behandlung, die sie unterstützt, lokal ist sie wirkungslos, schützt auch nicht von neuen Erkrankungsherden. Hauptindikation bei cons. Behandlung, eventuell als Unterstützung bei Operation. A. Plenk.

**Die Diathermie in der Chirurgie.** Von Batzdorff. (Breslauer chirurgische Gesellschaft.) (Zbl. f. Chir. 1915. Nr. 5. S. 65.)

Batzdorff hatte sehr gute Erfolge bei Arthritis mit Ausnahme schwerer Arthritis deformans, ferner bei Prostatitis und mit Elektrokoagulation von Blasengeschwülsten; er warnt vor Verbrennungen, die sich auch durch richtige Elektroden applikation nicht vermeiden lassen und schlechte Heilungstendenz zeigen, sowie vor indikationsloser Anwendung der Diathermie. A. Plenk.

**Bedeutung der chronischen Influenza für die Chirurgie.** Von Dr. Armbruster, Schweinheim. (Zbl. f. Chir. 1916. Nr. 45. S. 893.)

Die chronische Influenza mit typischen hinteren bzw. seitlichen Lungeninfiltraten sei in manchen Gegenden Deutschlands bei über 90% der Kranken zu finden; die Eingangspforte sei der Mund (demzufolge gewöhnlich Pharyngitis, griesbreiähnlicher Zungenbelag, Schwellung und event. Vereiterung der regionären Drüsen). Hartnäckiges retroauriculäres Ekzem, eventuell mit Beteiligung der Drüsen, Schwellung der Thyreoidea kommt vor. Die Krankheit begünstigt, meist infolge peripherer Neuritis, Streptokokkeninfektionen und bewirkt torpide Wundheilung, daher schwere Komplikationen bei Operationen: schlechte Wundheilung, konsekutive Neuritis. Die Lumbalneuralgie begünstige Invagination, Parayphlitis. Nach Traumen entstehen leicht Lähmungen (der Arme) durch Neuritis sowie Ischias. Die Behandlung bestehe in Sonnenbädern auf den Rücken, innerlich Salipyrin, bei Vitien statt dessen Chinin. sulfur. Wunden seien nach antiseptischer Reinigung mit trocknenden Mitteln, Ol. lini, zu behandeln. A. Plenk.

**Weitere Erfahrungen über die Verwendung von Silberplättchen in der Chirurgie.** Von Dr. M. Vogel. (Zbl. f. Chir. 1915. Nr. 26. S. 460.)

Der Verf. deckt die Hautplättchen bei Transplantationen und lineare genähte Wunden mit Blattsilber der Apotheke, zur leichteren Handhabung auf das grüne Silkprotektiv des ursprünglichen Listerverbandes untrennbar aufgewalzt und zum besserem Sekretabfluß in

Digitized by Google
Original from UNIVERSITY OF CALIFORNIA
Generated on 2019-10-24 16:39 GMT / http://hdl.handle.net/2027/uc1.b3252768
Public Domain in the United States, Google-digitized / http://www.hathitrust.org/access_use#pd-us-google

1 bis 2 *cm* breite Streifen zerschnitten (eventuell durchlocht). Er findet mit Lexer geringe Wundsekretion bei Silberbehandlung. Fixiert werden die Silberplättchen mit feinstem weißen seidenen Damenschleiertüll, dessen Steifheit sich beim Sterilisieren verliert. Das Gewebe ist fein, fest und quillt nicht; ein Stück wird glatt aufgelegt, der überragende Rand mit Kollodium bzw. Mastisol an der gesunden Haut angeklebt. Die Maschen erlauben Korrekturen bei Verschiebungen der Haut- oder Silberplättchen mit der Sonde und Abtupfen des Sekretes. Ätzung, neuerliches Auflegen von Silberplättchen kann ohne Störung der Nachbarschaft durch Fenster erfolgen. Der Schleier sichert auch gut Silberplättchen ohne Protektiv. Über den Schleier kommt ein Gazebindenverband, dieser kann zur Austrocknung eventuell stundenlang abgenommen werden. Der Verf. halte wie Lexer dafür, daß keine andere Methode die Sicherheit dieser bei Transplantation erreiche. A. Plenk.

**Der Elektromagnet in der Kriegschirurgie.** Von Prof. Dr. Richard Gords, Bonn. (Zbl. f. Chir. 1916. Nr. 44. S. 865.)

Es ist das Verfahren der magnetischen Fernwirkung und das der magnetischen Sonde mit getrennten Indikationen zu unterscheiden. Die Fernwirkung ist bei frischen zerebralen Schußkanälen, bei strenger Asepsis und Beginn der Wirkung mit geringer Kraft das schonendste und sicherste Verfahren. Auf Splitter geringer Größe wirkt auch der Riesenmagnet nur mit sehr geringer Kraft, bei frischen Hirnwunden auf 7 bis 8 *cm*. Außerdem sei sie nur noch bei Glaskörper, Fettgewebe und den großen Drüsen der Bauchhöhle anwendbar. Die magnetische Sonde in Verbindung mit Hand- oder Riesenmagnet und verschiedenen Sondenansätzen, die möglichst kurz und dick zu wählen sind, hat sich bei Orbitasplittern als schonendstes Verfahren bewährt (Einführen unter Röntgenlicht, dann Ankleben des Splitters durch Einschalten). Ferner wurde sie bei Höhlen mit enger Öffnung (Siebbeinzellen, Kieferhöhle, freier Gelenkraum) angewendet, auch in wenigen Fällen zerebraler Splitter bei Versagen der Fernwirkung (nur frische Fälle beherrschen die Lokalisationstechnik). Nachweis, das Eisen vorliegt, ist Bedingung. Das stärkste Magnet scheine der neue Schumannsche zu sein. Improvisation sei möglich. A. Plenk.

**Über Mischgeschwülste im Gesicht.** Von M. Paus, Christiania. (11. Versammlung des nordischen chirurgischen Vereines in Göteburg.) (Zbl. f. Chir. 1916. Nr. 43. S. 849.)

Bericht über 76 Fälle. Die Tumoren zeigen ein gutartiges (zirka 6 Jahre) und ein bösartiges Stadium. Rezidiv nach der Operation in 53% der Fälle. Von der Operation bis zum Tod pflegen 2 Jahre durchschnittlich zu vergehen. Die Genese sei unsicher, Paus glaubt auf Grund seiner Präparate epithelialen Ursprung (aus embryonalen Zellen) annehmen zu können. A. Plenk.

Digitized by Google
Original from UNIVERSITY OF CALIFORNIA
Generated on 2019-10-24 16:39 GMT / http://hdl.handle.net/2027/uc1.b3252768
Public Domain in the United States, Google-digitized / http://www.hathitrust.org/access_use#pd-us-google

**Neue Wege für die Plastik mit subkutanen Knorpel- und Knochenspangen.** Von Dr. Chr. Johnsen. (Zbl. f. Chir. 1916. Nr. 20. S. 404.)

Beschreibung und Bilder eines erfolgreich operierten Falles von Gangrän des Septums und Infundibulums: I. Akt.: subkutane Einpflanzung eines Rippenknorpelstückes zwischen Nasenbein und Nasenspitze in einen Stichkanal; der Rest des Rippenknorpels wird unter die Wangenhaut eingepflanzt. II. Akt.: Einnähung des Wangenhautlappens mit Knorpelstück in den Defekt des Infundibulums. III. Akt: Durchtrennung des Lappens und Rückverlagerung des Lappenrestes. Der Verf. empfiehlt ausgedehnte Anwendung versteifter Lappen und empfiehlt stets gleich im ersten Akt der Plastik den ganzen Knorpel- bzw. Knochenvorrat, der voraussichtlich erforderlich ist, an Brust oder Oberarm subkutan zu verlagern. Nekrose ist nie eingetreten. A. Plenk.

**Über die Deckung der Defekte des knöchernen Gesichtsschädels bei Schußverletzungen durch freie Autoplastik.** Von Lindemann, Düsseldorf. (Vereinigung niederrheinisch-westphälischer Chirurgen.) (Zbl. f. Chir. 1916. Nr. 22. S. 457.)

Hauptsächlich Defekt und Pseudarthrose des Unterkiefers veranlassen zum Eingriff. Der ideale Effekt: Herstellung der knöchernen Kontinuität lasse sich dauernd nur von der biologisch korrekten Autoplastik (Beckenkamm, Schienbein, Rippenknochen und Kiefer) hervorbringen. Der Verf. unterscheidet dabei 2 Stadien:

1. Die reizlose Einheilung des Transplantates, die auf Asepsis (Vorbehandlung der Weichteile: Exzision von Narben, Saugen, Massage, Sonnenbehandlung, eventuell Fettunterpolsterung und Beseitigung von Entzündungen vor dem Eingriff), Anästhesie (Leitung und Umspritzung), richtiger Stellung der Stümpfe vor der Operation beruhe.

2. Organisierung des Transplantates, deren Voraussetzung die Technik der Einpflanzung sei, welche möglichst sichere Verbindung und möglichsten Reiz auf die Knochenbildung anzustreben habe; sie sei durch Hauptmeyers und des Verf. Methode gelöst. Es werden die Erfolge bei 127 Transplantationen mitgeteilt. Völlige Einheilung erfolgte meist in 4 bis 6, manchmal in 8 bis 12 Monaten. Zahnarzt und Chirurg müssen nebeneinander, nicht nacheinander tätig sein. Wichtig sei das stereoskopische Röntgenbild. A. Plenk.

**Neue Instrumente.** Von Ricardo Botey. (Rev. esp. de lar., rinol. y otol. 1920. Nr. 1.)

**1. Neue Paraffinspritze. Es handelt sich um eine überaus starke Spritze, mit Hilfe welcher man einen Paraffinfaden von mehr als zwei Meter Länge ausspritzen kann. Die Handhabung der neuen Boteyschen Spritze erfordert die Hilfe eines Assistenten.**

**2. Das zweite Instrument ist ein Epiglottisheber, mit welchem man den Kehlkopfdeckel bequem aus dem Gesichtsfeld entfernen kann und welcher an der Kehlkopfzange (oder an jedem anderen Kehlkopfinstrumente) befestigt werden kann, so daß die intralaryngealen Manipulationen nicht erschwert werden.** Menier.

Digitized by Google
Original from UNIVERSITY OF CALIFORNIA
Generated on 2019-10-24 16:39 GMT / http://hdl.handle.net/2027/uc1.b3252768
Public Domain in the United States, Google-digitized / http://www.hathitrust.org/access_use#pd-us-google

## II. Nase und Nebenhöhlen.

**Albuminurie nach Eingriffen in der Nase.** Von Barajas. (Rev. esp. de lar., rinol. y otol. 1920. Nr. 2.)

Die Eiweißabsonderung nach Operationen in der Nase ist kein seltenes Vorkommnis; sie tritt ausschließlich nach Eingriffen an der lateralen Wand auf. Es handelt sich um eine Reflexwirkung, die von der Pituitaris ausgelöst, ihren Abschluß in der Niere findet durch Vermittlung der verschiedenen Nervenzentren, hauptsächlich durch Vermittlung des verlängerten Marks. Solche Eiweißabsonderung findet sich sowohl bei den kauterisierten Pat. als bei solchen, bei welchen man eine Turbinektomie ausgeführt hat. Menier.

**Osteomyelitis der Schädelknochen.** Von F. Casadesus (Madrid). (Rev. esp. de lar., rinol. y otol. 1920. Nr. 2.)

Es handelt sich um eine um sich greifende Osteomyelitis der Schädelknochen, die nach einer Operation wegen akuter Sinusitis frontalis den Tod des Pat. herbeiführte. Die interessanten Punkte dieser klinischen Geschichte sind: das hohe Alter des Pat. (61 Jahre), da solche üble Zufälle nur jugendliche Individuen gewöhnlich treffen und immerhin nach dem Alter von 40 Jahren selten sind. 2. Die Hyperästhesie im Gebiet der entsprechenden Hälfte des Gesichtes und des behaarten Hauptes; und endlich die Tatsache, daß die frontale Fistel sich am höchsten Teil der Stirnhöhle spontan eröffnete. Menier.

**Die intracerebrale Pneumatocele nach Schußverletzungen.** Von Prof. Dr. L. Kredel. (Zbl. f. Chir. 1915. Nr. 36. S. 649.)

Dringt ein Infanteriegeschoß durch Stirnhöhle in das Stirnhirn, kann eine Öffnung der Stirnhöhlenhinterwand verbleiben, die bei abgeschlossenen Meningealräumen direkt ins Gehirn führt; durch diese dringt Luft durch Auftrieb und durch Überdruck beim Niesen und Pressen in die zertrümmerte und durchblutete Hirnmasse ein, die enge Kommunikation wirkt als Ventil; es kommt zu einer Lufthöhle, die am Röntgenbild leicht zu erkennen ist, eventuell auch Tympanismus gibt. An ihrem Boden sammelt sich Flüssigkeit, die Plätschergeräusch geben kann sowie ein eigentümliches schnarrendes Geräusch bei Kopfbewegungen verursachen dürfte. Zerebral fanden sich nur allgemeine Symptome, vorwiegend Kopfschmerz; kein Druckpuls, keine Stauungspapille. Die zwei ersten derartigen Fälle habe Duken beschrieben (nur der erste sei einwandfrei), einen Fall von gleichem Typus teilt der Verfasser mit und bezeichnet ihn als intrazerebrale Pneumatozele. Spontanheilung sei nicht denkbar, die Indikation zur Operation gebe schon die Infektionsgefahr. Im mitgeteilten Falle bestand die Operation in Ausräumung der verletzten Stirnhöhle mit Abtragung der Hinterwand, Bildung eines Durallappens mit oberer Basis, Öffnen der Höhle durch Einstich in die 2 *cm* dicke Hirnsubstanz, Drainage der Höhle, Naht des Durallappens,

Digitized by Google
Original from UNIVERSITY OF CALIFORNIA
Generated on 2019-10-24 16:39 GMT / http://hdl.handle.net/2027/uc1.b3252768
Public Domain in the United States, Google-digitized / http://www.hathitrust.org/access_use#pd-us-google

Tamponade, später Drainage der Stirnhöhle. Ob auch extrazerebrale Luftansammlungen im Schädel vorkämen, sei noch nicht sicher, da nur 2 nicht völlig klare Fälle (Wodarcz und Duken 2) vorlägen.

A. Plenk.

**Über Bekämpfung einer schweren Nachblutung aus der Arteria maxillaris interna nach Oberkieferfraktur.** Von Karl Kolb. (Zbl. f. Chir. 1916. Nr. 51. S. 1002.)

Gegen den Mund offener Oberkieferbruch durch Sturz mit Verlust zweier Molaren und anfangs geringer Blutung, ohne Sequestrierung, ohne Tamponade behandelt; am 34. Tage erfolgte eine Blutung, die auf Tamponade stand, zwei Tage später Wiederholung derselben, die durch Ligatur der Carotis externa in Lokalanästhesie gestillt werden mußte.

A. Plenk.

### III. Mundhöhle, Rachen, Nasenrachen, Hypophyse.

**Verschluß traumatischer Gaumendefekte durch Weichteile des Gesichtes.** Von Wolfgang Rosenthal. (Zbl. f. Chir. 1916. Nr. 29. S. 596.)

Beschreibung eines Oberkieferschusses mit breitem Gaumendefekt, für Langenbeckschen Brückenlappen ungeeignet. Verschluß durch einen Lappen 6:2 *cm* aus der ganzen Wangendicke, der in den angefrischten Defekt eingenäht und dessen Basis am 20. Tag durchtrennt wurde. Es wurde nur bis zum Mundwinkel herabgegangen, der duct. parotideus wurde sondiert. Die Haare mußten elektrolytisch epiliert werden. Heilung ohne Funktionsstörung. Die Wangennarbe wurde gesaugt.

A. Plenk.

**Demonstrationen.** (Breslauer chirurgische Gesellschaft.) (Zbl. f. Chir. 1915. Nr. 14. S. 219.)

Zahnarzt Paul Freund demonstriert die kosmetisch zufriedenstellende Verdeckung eines Nasenflügeldefektes nach Schrapnellschuß durch plastische Masse nach Henning.

Honigmann demonstriert 9 Gefäßschüsse, darunter einen Steckschuß des Unterkiefers mit doppelseitigem Körperbruch und querer Durchbohrung des Zungengrundes. Nach mehreren leichten Nachblutungen am 15. Tage schwere arterielle Nachblutung aus der Zungenwunde, rascher Kollaps. Heilung nach Ligatur der linken A. carotis externa.

A. Plenk.

### V. Trachea, Bronchien, Ösophagus.

**Über die Druckwirkung auf die Bronchien bei den Mediastinaladenopathien.** Von Fairen. (Rev. esp. de lar., rinol. y otol. 1920. Nr. 1.)

An Hand einiger klinischen Beobachtungen und Obduktionen glaubt Verf. folgende Schlußfolgerungen berechtigt: 1. Die Mediastinaladenopathien, obgleich sie eine ziemlich häufige Erscheinung darstellen, üben sehr selten eine Druckwirkung auf die Bronchien aus. 2. Unter diesen sind die Adenopathien der tracheobronchialen Gruppe diejenigen, welche die Bronchien am leichtesten komprimieren können. 3. Einige Adenopathien verursachen starke Störungen der Atmung, ohne daß eine Kompression der Bronchien vorhanden

Digitized by Google
Original from UNIVERSITY OF CALIFORNIA
Generated on 2019-10-24 16:39 GMT / http://hdl.handle.net/2027/uc1.b3252768
Public Domain in the United States, Google-digitized / http://www.hathitrust.org/access_use#pd-us-google

ist. In solchen Fällen handelt es sich um eine Druckwirkung über die Nerven. 4. Die Bronchoskopie stellt das beste Mittel zur Diagnose der Bronchialstenosen dar. Menier.

**Ein Fall von tertiärer Oesophaguslues.** Von Rodriguez. (Rev. esp. de lar., rinol. y otot. 1920. Nr. 1.)

49jährige Pat., welche seit einem Monat starke Schluckbeschwerden empfindet; der Zustand hat sich allmählich so verschlimmert, daß Pat. nur flüssige Nahrung zu sich nehmen kann. Mit Hilfe des Brünings'schen Ösophagoskops endeckt man 19 *cm* von der Zahnreihe einen roten, haselnußgroßen Tumor, dessen Oberfläche glatt und rund ist. In der Vorgeschichte der Pat. findet man drei Mißgeburten. Heilung des Tumors nach einer antiluetischen Behandlang (mit grauem Öl). Menier.

**Multiple primär. bösartige Geschwülste.** Von Gottstein. (Breslauer chirurgische Gesellschaft.) (Zbl. f. Chir. 1915. Nr. 5. S. 67.)

Diese sind selten, verhältnismäßig häufig an der Speiseröhre. Gottstein beobachtete 1902 bis 1903 4 Fälle: 1. bei einem Manne über erbsengroßes Ca 33 *cm* tief, vorne 33 bis 38 *cm* Schleimhaut völlig normal, bei 38 *cm* beginnend impermeable Ca Stenose. 2. Bei 30 *cm* mandelgroßes Ca, bei 40 *cm* Ca-Stenose. 3. Bei Tabiker wandständiges 5 Pfennigstückgroßes Ca in Höhe der Bifurkation, bei 36 *cm* stenosierendes Ca. Alle 3 Fälle sind durch Ösophagoskopie und Probeexzision sichergestellt. 4. Sektionsbefund: bei $18^1/_2$ *cm* kleine Geschwulst, bei 22 *cm* 3 kleine Geschwülste, von 31 bis 42 *cm* Ca-Stenose. Die Fälle sind entweder auf Verimpfung von Geschwulstteilchen auf entzündete Partien oberhalb des Tumors oder als Metastasen auf dem Lymphweg innerhalb der Muskulatur aufzufassen. Unter einigen anderen Fällen von doppeltem Ca erscheinen ein gleichzeitiges Ca von Rachen und Kehlkopf bei einem 40jähr. Mann sowie ein Ca der Zunge und 6 Jahre darnach des Rektum bei einem 50jähr. Mann. A. Plenk.

**Operierter Fall von idiopatischer Ösophagusdilatation.** Von V. Schaldemose, Kopenhagen. (11. Versammlung des nordischen chirurgischen Vereines in Göteburg.) (Zbl. f. Chir. 1916. Nr. 43. S. 851.)

Nach Schaldemose bestand die Operation (46jähr. Mann) in Mobilisierung der linken Kurvatur, Spaltung des Ösophagusperitoneums, Isolierung des Ösophagus durch den Hiatus auf 5 *cm*, quere Durchschneidung der Muskulatur bis zur Submukosa 1 *cm* über der Kardia nach Heller. Wohlbefinden und 20 Pfund Gewichtszunahme in 8 Monaten seit der Operation. In der Diskussion führt Hansen einen Fall von Heilung durch Dilatation der Kardia nach Gastrostomie an und einen zweiten Fall von Ulcus duodeni, der durch Bougie Behandlung gebessert wurde. A. Plenk.

Generated on 2019-10-24 16:40 GMT / http://hdl.handle.net/2027/uc1.b3252768
Public Domain in the United States, Google-digitized / http://www.hathitrust.org/access_use#pd-us-google
Digitized by Google
Original from UNIVERSITY OF CALIFORNIA

# Notizen.

**Preisaufgabe.** Die von der tierärztlichen Falkultät der Universität München für 1920/21 gestellte Preisaufgabe lautet: Es fehlt uns derzeit ein passender Ohrenspiegel in der Tiermedizin. Die Falkultät wünscht eine eingehende Untersuchung der Anatomie des äußeren Gehörgangs der Haustiere als Grundlage für die Konstruktion eines passenden Ohrenspiegels, insbesondere für Karnivoren.

**Acta otolaryngologica.** Bd. II, Heft 3. Inhalt: H. Mygind (Kopenhagen): Christian Holmes †. G. Holmgren (Stockholm): A case of Amyloid Tumor in the Palate and Nasal Cavity. V. Malmström (Falun): Quelques résultats du traitement photothérapique dans la tuberculose buccale, pharyngienne, laryngée et nasale. V. Uchermann (Christiania): Die chirurgische Behandlung der chronischen, traumatischen, intralaryngealen und intratrachealen Stenosen. Sir St. Clair Thomson (London): Intrinsic Cancer of the Larynx. N. Rh. Blegvad (Kopenhagen): Behandlung der Larynxtuberkulose mit universellen Kohlenbogenlichtbädern. J. Möller (Kopenhagen): Deux cas d'otorrhée secondaire. D. Guthrie (Edinburgh): Aural Suppuration in early Childhood. H. de Groot (Utrecht): Un cas de chondrome du larynx. N. Witt (Karlstad): Deux cas d'abcès du cerveau. B. Dybwad Danelius (Trondhjem): Die Fazialislähmung als Indikation für Aufmeißelung des Processus mastoideus bei akuter Mittelohrsuppuration. Recueil de faits cliniques: V. L. Lundberg: Fall von Kleinhirnabszeß. V. L. Lundberg: Hirnabszeß und Meningitis. G. Lundén: Üble Zufälle bei Antrumspülung. Sociétés savantes: Sitzungsberichte der Dänischen otologischen Gesellschaft. Analyses: Lannois et Sargnon: Radiumthérapie dans les tumeurs en Oto-Rhino-Laryngologie. Lannois et Sargnon: Les Méningites aigües d'origine otique observées à l'Hôpital Militaire Desgenettes pendant la guerre. Chevalier Jackson: Observations of the Pathology of Foreign Bodies in the Air and Food Passages. C. von Eicken: Strumaoperationen bei eingeführtem Tracheoskop. W. Benölcken: Die Solitärpolypen der Nasennebenhöhlen. Greenfield Sluder: Concerning some Headaches and Eye Disorders of Nasal Origin.

# Personalien.

**Ernannt:** An der medizinischen Falkultät der neuerrichteten Universität Hamburg zu außerordentlichen Professoren der Oberarzt am Allgemeinen Krankenhaus Eppendorf Prof. Dr. Artur Thost (Ohren-, Nasen- und Kehlkopfkrankheiten) und Dr. Julius Hegener, früher a. o. Professor in Heidelberg (Ohren-, Nasen- und Halskrankheiten). Als Nachfolger des Geh. Med.-Rates Prof. Dr. P. Friedrich zum Direktor der Klinik und Poliklinik für Ohren-, Nasen- und Halskrankheiten an der Universität Kiel Prof. Dr. Alfred Zimmermann, Privatdozent in Halle, und zum ordentlichen Professor.

**Gewählt:** Zum Rektor der Universität Gießen für 1920/21 Prof. Dr. Karl v. Eicken, Direktor der Ohren-, Nasen- und Halsklinik.

**Gestorben:** In Wien am 10. August d. J. Hofrat Prof. Dr. Adam Politzer, der erste Privatdozent für Ohrenheilkunde an der Wiener Universität (seit 1861) und der Vorstand der ersten selbständigen Ohrenklinik (1873—1907).

Für den wissenschaftlichen Teil verantwortliche Redakteure: Dr. E. Urbantschitsch, Dr. H. Marschik.
Herausgeber, Eigentümer und Verleger: Urban & Schwarzenberg.
Druck R. Spies & Co. Wien V.

Digitized by Google
Original from UNIVERSITY OF CALIFORNIA
Generated on 2019-10-24 16:40 GMT / http://hdl.handle.net/2027/uc1.b3252768
Public Domain in the United States, Google-digitized / http://www.hathitrust.org/access_use#pd-us-google

## Verlag von URBAN & SCHWARZENBERG in Wien und Berlin

**Alexander,** Prof. Dr. Gust., und **Urbantschitsch,** Priv.-Dozent Dr. Ernst, **Die Kriegsverletzungen und die Kriegskrankheiten des Gehörorgans.** I. Teil. Mit 3 Tafeln. M 5.—.

**Bruck,** Prof. Dr. Alfred, **Die Krankheiten der Nase und der Mundhöhle sowie des Rachens und des Kehlkopfes.** Ein Lehrbuch für Ärzte und Studierende. Zweite, wesentlich vermehrte und verbesserte Auflage. Mit 252 zum Teil farbigen Abbildungen und 2 Tafeln. M 28.—, geb. M 36.—.

**Festschrift** für Hofrat Prof. Dr. Viktor Urbantschitsch von seinen Kollegen, Schülern und Freunden, **Klinische Beiträge zur Ohrenheilkunde.** Mit 11 Doppeltafeln und 86 teils farbigen Figuren. M 80.—.

**Fröschels,** Privat-Dozent Dr. Emil, **Die sprachärztliche Therapie im Kriege.** (Die Aphasien. Dysarthrien. Das Stottern.) Mit 29 Textabbildungen. M 16.—.

**Killian,** Geh. Med.-Rat Prof. Dr. Gustav, **Die Schwebelaryngoskopie** und ihre praktische Verwertung. Mit 44 Textabbildungen und 4 mehrfarbigen Tafeln. M 20.—, geb. M 27.—.

**Kuttner,** Professor Dr. A., **Die entzündlichen Nebenhöhlenerkrankungen der Nase im Röntgenbild.** Mit 20 photographischen Tafeln. In Mappen M 40.—.

**Urbantschitsch,** Prof. Dr. Viktor, **Lehrbuch der Ohrenheilkunde.** Fünfte, vollständig neu bearbeitete Auflage. Mit 156 Abbildungen im Text. M 36.—, geb. M 54.—.

**Zu den angeführten Preisen tritt noch der ortsübliche Sortimentszuschlag hinzu**




Digitized by Google
Original from UNIVERSITY OF CALIFORNIA
Generated on 2019-10-24 16:40 GMT / http://hdl.handle.net/2027/uc1.b3252768
Public Domain in the United States, Google-digitized / http://www.hathitrust.org/access_use#pd-us-google

Farbwerke vorm. Meister Lucius & Brüning, Hoechst a. M.

# VALYLPERLEN

(Valeriansäurediäthylamid)

Bewährtes

## Sedativum und Nervinum

**Eigenschaften:**

Konstante, verstärkte, typische Baldrianwirkung, sedativ, analeptisch. Dünndarmlöslich, keine Beschwerden von Seiten des Verdauungstraktus.

**Indikationen:**

Neurasthenie, nervöse Herzleiden und Schlaflosigkeit
Psychische Beruhigung vor der Lokalanästhesie.
Menstruations-, Schwangerschaftsbeschwerden.
Seekrankheit, Ménièrescher Schwindel, Ohrensausen.
Flimmerskotom, Asthenopie.

**Dosierung:**

2—3mal täglich 2—3 Perlen.

**Originalpackung:**

Dose mit 25 Perlen zu 0,125 g.

**Literatur und Proben stehen den Herren Ärzten zur Verfügung durch**
**Hoechster Farbwerke Ges. m. b. H., Wien VIII/2,** Josefstädterstr. 82

Verlag von Urban & Schwarzenberg, Wien und Berlin

**Soeben erschienen:**

# Ohrenheilkunde

## für den praktischen Arzt

**Von Priv.-Doz. Dr. Rudolf Leidler, Wien**

Mit 36 Abbildungen im Texte.

Steif brosch. . M 15.— } zuzüglich Sortiments-
Auslandspreis „ 25.— } teuerungszuschlag

Das Buch ist kein Lehrbuch der Ohrenheilkunde, mit dessen Hilfe sich der Studierende ein gründliches Wissen in diesem Fache aneignen kann. Es hat vielmehr den Zweck, dem Kollegen, der sich durch mehrmonatige Arbeit an einer Ohrenstation die für die allgemeine Praxis notwendigen praktischen und theoretischen Kenntnisse angeeignet hat, in allen otologischen Fragen ein Berater und Helfer zu sein. Deshalb hat der Verfasser die am häufigsten vorkommenden Erkrankungen möglichst eingehend behandelt, dagegen die vorwiegend den Spezialarzt interessierenden Fragen nur gestreift, teilweise sogar ganz übergangen.

Druck R. Spies & Co. Wien V.

Digitized by Google
Original from UNIVERSITY OF CALIFORNIA
Generated on 2019-10-24 16:40 GMT / http://hdl.handle.net/2027/uc1.b3252768
Public Domain in the United States, Google-digitized / http://www.hathitrust.org/access_use#pd-us-google

# Monatsschrift
für
# Ohrenheilkunde
und
# Laryngo-Rhinologie

Organ der Österreichischen otologischen Gesellschaft,
der Wiener laryngo-rhinologischen Gesellschaft
und der Münchener laryngo-otologischen Gesellschaft

Mitbegründet von

**CHIARI, GRUBER, JURASZ, RÜDINGER, VOLTOLINI, WEBER-LIEL, L. v. SCHRÖTTER, V. URBANTSCHITSCH, E. ZUCKERKANDL**

Unter Mitwirkung von

Prof. Dr. F. ALT (Wien), Prof. Dr. R. BÁRÁNY (Upsala), Priv.-Doz. Dr. O. BECK (Wien), Prof. Dr. A. BING (Wien), Priv.-Doz. Dr. G. BONDY (Wien), Prof. Dr. G. BRÜHL (Berlin), Prof. Dr. H. BURGER (Amsterdam), Prof. D. DEMETRIADES (Athen), Prof. Dr. J. FEIN (Wien), Priv.-Doz. Dr. H. FREY (Wien), Priv.-Doz Dr. E. FRÖSCHELS (Wien), Dr. V. FRÜHWALD (Wien), Priv.-Doz. Dr. S. GATSCHER (Wien), Priv.-Doz. Dr. E. GLAS (Wien), Prof. Dr. B. GOMPERZ (Wien), Prof. Dr. M GROSSMANN (Wien), Prof. Dr. V. HAMMERSCHLAG (Wien), Dr. HEINZE (Leipzig), Prof. Dr. HEYMANN (Berlin), Dr. G. HOFER (Wien), Prof. Dr. R. HOFFMANN (Dresden), Prof. Dr. HOPMANN (Köln), Prof. Dr. O. KAHLER (Freiburg i. Br.), Priv.-Doz. Dr. J. KATZENSTEIN (Berlin), Dr. KELLER (Köln), Hofrat Dr. KIRCHNER (Würzburg), Priv.-Doz. Dr. K. KOFLER (Wien), OStA. Dr. S. LAWNER (Wien), Prof. Dr. LICHTENBERG (Budapest), Dr. L. MAHLER (Kopenhagen), Prof. Dr. H. NEUMAYER (München), Dr. Max RAUCH (Wien), Prof. Dr. L. RÉTHI (Wien), Dr. Ed. RIMINI (Triest), Dr. F. RODE (Triest), Priv.-Doz. Dr. E. RUTTIN (Wien), Prof. Dr. J. SAFRANEK (Budapest), Dr. F. SCHLEMMER (Wien), Prof. Dr. A. SCHÖNEMANN (Bern), Dr. H. SCHRÖTTER (Wien), Dr. M. SEEMANN (Wien), Dr. A. SIKKEL (Haag), Dr. SPIRA (Krakau), Dr. H. STERN (Wien), Dr. M. SUGAR (Budapest), Prof. Dr. A. THOST (Hamburg), Dr. WEIL (Stuttgart), Dr. M. WEIL (Wien), Dr. E. WODAK (Prag)

herausgegeben von

**H. NEUMANN**
Wien

**M. HAJEK**
Wien

**G. ALEXANDER**
Wien

Redakteure:

für Ohrenheilkunde:
**Ernst Urbantschitsch**
Wien

für Laryngo-Rhinologie:
**Hermann Marschik**
Wien

**54. Jahrgang, 10. Heft**
**(Oktober)**

URBAN & SCHWARZENBERG
BERLIN N
FRIEDRICHSTRASSE 105 b
WIEN I
MAXIMILIANSTRASSE 4
1920

Monatlich erscheint 1 Heft von etwa 6 Bogen Umfang
Preis halbjährig für Deutschösterreich **K 200.—**, für die Tschechoslowakei **č. K 90.—** bzw. **M 60.—**, für das Ausland **M 120.—**.
Einzelne Hefte kosten **d.-ö. K 40.—**, **č. K 20.—**, **M 12.—** bzw. **M 24.—**.
Bestellungen nehmen alle Buchhandlungen sowie der Verlag **Urban & Schwarzenberg, Wien I**, Maximilianstraße 4, entgegen.

Digitized by Google
Original from UNIVERSITY OF CALIFORNIA
Generated on 2019-10-24 16:39 GMT / http://hdl.handle.net/2027/uc1.b3252768
Public Domain in the United States, Google-digitized / http://www.hathitrust.org/access_use#pd-us-google

☞ *Originalbeiträge, Referate, Separatabdrücke und Rezensionsexemplare usw. otologischen Inhaltes bitten wir, an Doz. Dr.* ***Ernst Urbantschitsch,*** *Wien, I. Schottenring 24, und solche rhino-laryngologischen Inhaltes an Professor Dr.* ***H. Marschik,*** *Wien, IX/2. Severingasse 1, Fernsprecher 23746, einsenden zu wollen. Das Honorar für Originalien und Referate beträgt K 96.— für den Bogen zu 16 Seiten. Sonderabdrücke von Originalien werden zum Selbstkostenpreise berechnet. Für Bücherbesprechungen geht das betreffende Buch als Honorar in den Besitz des Besprechers über.*

*Redaktion und Verlag.*

# Inhaltsverzeichnis.

## Laryngo-Rhinologischer Teil.

### Original-Artikel


Privatdozent Dr. Gustav Hofer, Wien: Ein neues Instrument zur direkten Epipharyngoskopie. (Mit 1 Figur) . . . . . 865

Emil Fröschels, Wien: Untersuchungen über das Sprechtempo. (Mit 1 Figur) 867


### Vereinsberichte


Niederländischer Verein für Hals-, Nasen- und Ohrenheilkunde. 28. Versammlung am 22. und 23. Juni 1918 . . . . . 871

Oto-laryngologischer Verein zu Kristiania. Sitzung vom 2. Oktober 1919 . . . 875

Dänische oto-laryngologische Gesellschaft. Sitzung vom 10. April 1918 . . . . 878

Italienische Gesellschaft für Laryngologie, Otiatrie und Rhinologie. XVII. Kongreß vom 8. bis 10. April 1920 in Triest. . . . . 883


### Referate


I. Allgemeines und Grenzgebiete . . . . . 888

II. Nase und Nebenhöhlen . . . . . 895

III. Mundhöhle, Rachen, Nasenrachen, Hypophyse . . . . . 898

IV. Kehlkopf . . . . . 901

V. Trachea, Bronchien, Ösophagus . . . . . 902

VI. Hals, Schilddrüse, Thymus, Mediastinum . . . . . 906

VII. Stimme und Sprache . . . . . 912


## Otologischer Teil.

### Original-Artikel


Dr. A. J. Cemach, Wien: Mittelohrtuberkulose und Sonne. II. . . . . 913


### Vereinsberichte


Österreichische otologische Gesellschaft. Sitzung vom 28. Juni 1920. . . . . 942


### Bücherbesprechungen


Max Seufert: Auskunftsbuch für reichs- und auslanddeutsche Schwerhörige 952


### Referate


III. Labyrinth und Hörnerv. . . . . 953

IV. Otochirurgie . . . . . 960


### Notizen


An unsere Mitarbeiter! . . . . . 960




Digitized by Google
Original from UNIVERSITY OF CALIFORNIA
Generated on 2019-10-24 16:41 GMT / http://hdl.handle.net/2027/uc1.b3252768
Public Domain in the United States, Google-digitized / http://www.hathitrust.org/access_use#pd-us-google

MONATSSCHRIFT FÜR OHRENHEILKUNDE
UND
LARYNGO-RHINOLOGIE

54. Jahrg. 1920. 10. Heft.

Nachdruck verboten.

# Laryngo-Rhinologischer Teil.

## Original-Artikel.

Klinik für Kehlkopf- und Nasenkrankheiten in Wien.
(Vorstand Prof. M. Hajek.)

## Ein neues Instrument zur direkten Epipharyngoskopie.

Privatdozent Dr. **Gustav Hofer.**

(Mit 1 Figur.)

Bekanntlich stehen zur Abdrängung des Gaumensegels bei Besichtigung des Nasenrachenraumes, sei es direkt oder indirekt, eine Reihe von Instrumenten zur Verfügung. Als die gebräuchlichsten wären die Instrumente nach Voltolini, Tornwaldt und Lindt zu nennen. Während die ersteren zwei älterer Konstruktion sich zur Unterstützung der Spiegeluntersuchung einer allgemeinen Verbreitung erfreuen, ist das Lindtsche Instrument scheinbar doch weniger angewandt, trotzdem es zur direkten Untersuchung bestimmt ist und gerade eine solche in einer Reihe von Erkrankung des Nasenrachenraumes (Tumoren, Choanalpolypen, adenoide Vegetationen) sich als notwendig erweist. Die Ursache dürfte wohl darin zu suchen sein, daß das Lindtsche Instrument trotz bedeutender Vorzüge vielleicht nicht so recht schonend genannt werden darf, besser gesagt, die Handhabung desselben bei dem starken Vorwärtsziehen des weichen Gaumens erstens nur bei einigermaßen toleranten Pat. und dann nur nach gehöriger Kokainisierung vor sich gehen kann. Es lag daher der Gedanke nahe, ein Instrument herzustellen, das sich zu rascher und den Pat. möglichst wenig belästigender Untersuchung eignet.

Einer besonderen Anregung Prof. Hajeks folgend habe ich bei der Firma H. Reiner das nachfolgend abgebildete Instrument anfertigen lassen.

Es handelt sich um einen nach der Krümmung gemessen 25 *cm* langen, mit einer kräftigen Handhabe versehenen Haken,



Digitized by Google
Original from UNIVERSITY OF CALIFORNIA
Generated on 2019-10-24 16:40 GMT / http://hdl.handle.net/2027/uc1.b3252768
Public Domain in the United States, Google-digitized / http://www.hathitrust.org/access_use#pd-us-google

dessen Endteil zur Aufnahme des Gaumensegels und der Uvula bestimmt ist. Der endständige Haken ist $^3/_4$ *cm* tief, die Höhlung hat eine Spannweite von etwa 2 *cm*. Die Seitenteile sind ähnlich den Seitenblättern eines Sattels abgeschrägt und 3 *cm* voneinander entfernt. Der Haken ist breit genug, um den weichen Gaumen und das Zäpfchen in sich zu bergen. Wesentlich und für die Konstruktion einzig komplizierter erschien es dem Instrumente eine solche Krümmung zu geben, daß eine Kollidierung mit dem harten Gaumen, oberen Zähnen und den vorspringenden Gesichtsteilen (Nase und Oberlippe) vermieden werde, bei dem einmal notwendigen starken Zug nach aufwärts. Die Krümmung ist, wie auf der Abbildung zu sehen, eine ausgezogene S-Kurve, deren obere längere Schleife einem Winkel von etwa 135°, deren untere kürzere einem Winkel von etwa 145° entspricht. Der senkrechte Abstand der Hakenspitze von der Handhabe mißt 8 *cm*.

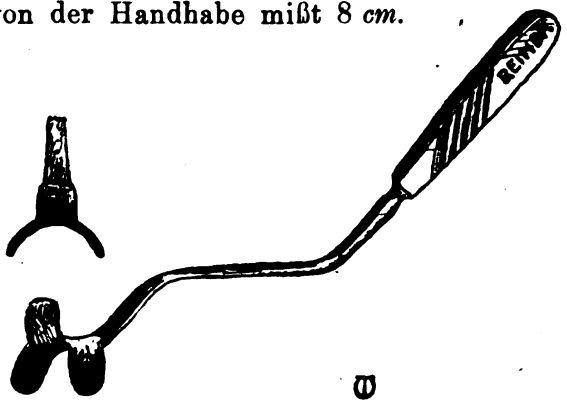

Das Instrument dient zur direkten Epipharyngoskopie durch starke Hebung von Gaumensegel und Uvula nach aufwärts. Hierbei kann zur besseren Übersicht, ähnlich wie bei dem Lindtschen Verfahren, der Kopf des Pat. mehr oder weniger nach rückwärts gebeugt werden. Das Instrument hat sich in einer Reihe von Fällen infolge seiner Handlichkeit sehr gut bewährt. In vielen Fällen ist es gar nicht nötig, den Pat. vor der Untersuchung zu anästhesieren, nur bei sehr wenig toleranten Individuen, bei den sogenannten Spannern, die auf jedweden geringsten Reiz mit starker reflektorischer Anspannung des Gaumensegels antworten, wird bei der Notwendigkeit genauer Untersuchung sich die Kokainanästhesie empfehlen. Die Einführung des Instrumentes gelingt gewöhnlich sehr leicht, selbst das Herabdrücken der Zunge erscheint sehr häufig entbehrlich. Die Besichtigung des hinteren Rachendaches, der Rosenmüllerschen Gruben und der Plicae salpingo pharyngeae gelingt ohne Mühe. Das Instrument sei der allgemeinen Versuchsnwendung empfohlen.

Digitized by Google
Original from UNIVERSITY OF CALIFORNIA
Generated on 2019-10-24 16:40 GMT / http://hdl.handle.net/2027/uc1.b3252768
Public Domain in the United States, Google-digitized / http://www.hathitrust.org/access_use#pd-us-google

Aus dem phonetischen Laboratorium des physiologischen Institutes der Wiener Universität.

# Untersuchungen über das Sprechtempo.

I. Mitteilung. Von **Emil Fröschels.**

(Mit 1 Figur.)

Es gibt bekanntlich Leute, welche auffallend schnell und solche, die auffallend langsam reden, während die anderen, und zwar die an Zahl häufigsten, kein auffallendes Sprechtempo haben. Ich habe mir die Frage vorgelegt, ob das über dem Durchschnitt schnelle und langsame Sprechen sich auch beim bloßen Syllabieren bemerkbar mache. Um sie zu beantworten, habe ich vor allem eine Anzahl normal Sprechender und dann einige mit abnormem Tempo in folgender Weise untersucht: Jeder mußte die gleichen Sätze lesen und Beginn und Ende durch Schließen und Öffnen eines elektrischen Kontaktes bezeichnen, wodurch Zeitmarken auf ein Kymographion geschrieben wurden. Sodann wurde nach Art der Rousselotschen Versuchstechnik ein kleiner Ballon, wie er auf Augentropfröhrchen zu kaufen ist und der mittels eines Glasröhrchens und eines Schlauches mit einer Mareyschen Schreibkapsel verbunden war, zwischen die Lippen der Versuchsperson gebracht; sie mußte oft hintereinander die Silbe „pa" aussprechen. Dadurch wurde der Ballon ebensooft komprimiert und der Schreiber zeichnete auf dem Kymographion Ausschläge. Dann wurde der Ballon in senkrechter Richtung hinter die mittleren oberen Schneidezähne gebracht und wiederholt „ta" gesagt, wobei die Zungenspitze den Ballon jedesmal zusammendrückte, was ebenfalls zu Ausschlägen des Schreibers führte. Gleichzeitig wurde die Zeit mittels eines Elektromagneten, der $^1/_{192}$ Minuten anzeigte, aufgeschrieben. Die Versuchsperson wurde, ehe das Kymographion in Gang gesetzt wurde, erst in der Versuchstechnik geübt und besonders ermahnt, die pa bzw. ta in gewöhnlicher Schnelligkeit zu sprechen, als ob es sich garnicht um einen Versuch, sondern etwa um wiederholtes und ununterbrochenes Sagen des Wortes „Papa" handelte.

Die zu lesenden Sätze lauteten: In alter Zeit lebte im Tirolerlande eine mächtige Riesenkönigin, Frau Hütt genannt. Sie wohnte auf den Gebirgen über Innsbruck, die jetzt grau und kahl sind, aber damals voll reicher Wälder, Äcker und grüner Wiesen waren. (Die Sätze enthalten 62 Silben). Es wurde berechnet, in wieviel Zeiteinheiten ($^1/_{192}$ Minuten) durchschnittlich eine Silbe gesprochen wurde und eben dieselbe Berechnung für die Silbe „pa" und „ta" durchgeführt. Die Fälle wurden nach der Dauer der Satzsilbe aneinandergereiht, d. h. zuerst wurden diejenigen ausgesucht, die die Satzsilbe am schnellsten gesprochen hatten, darauf diejenigen mit den nächst größeren Ziffern usw. Auf Millimeterpapier (siehe die Figur) wurden



Digitized by Google
Original from UNIVERSITY OF CALIFORNIA
Generated on 2019-10-24 16:40 GMT / http://hdl.handle.net/2027/uc1.b3252768
Public Domain in the United States, Google-digitized / http://www.hathitrust.org/access_use#pd-us-google




die Zeiten als Punkte aufgetragen, und zwar links die Zeit der Satzsilbe, daneben die Silbe „pa“ und als dritte die Silbe „ta“. Drei nebeneinander stehende Punkte beziehen sich also immer auf dieselbe Person; die Punkte 1, 1′, 1″, usw. wurden miteinander verbunden und ebenso: 2, 2′, 2″, usw. und 3, 3′, 3″, usw.; so ergeben sich drei Kurven.

Es wurden insgesamt 62 Personen, und zwar Mediziner bzw. Medizinerinnen, Ärzte und ein Chemiker untersucht. 11 von ihnen habe ich nicht in die Kurven aufgenommen, da der Verdacht vorlag, daß sie beim Aussprechen der Silben „pa“ und „ta“ durch die Metronomschläge beeinflußt worden waren.

Um mich davon zu überzeugen, ob die, wenn auch sehr wenig störende, Apparatur nicht das physiologische Sprechen behindert hat, wurden Kontrollversuche bloß mit der Fünftelsekundenuhr ohne Apparat durchgeführt und nur die Zeit für die Sätze bzw. das 62-malige Wiederhohlen von „pa“ und „ta“ mit der Uhr festgestellt. Diese Kontrollversuche ergaben nichts, was Veranlassung bieten könnte, eine Störung durch die Apparatur anzunehmen 23 Personen wurden wiederholt und an verschiedenen Tagen geprüft. Dabei zeigten drei, welche angaben, an einem der Tage besonders müde zu sein, an diesem Tage wesentlich längere Zeiten für die Satzsilben sowohl, als für „pa“ und „ta“. Sonst ergaben sich nur Differenzen von höchstens $^{7}/_{1920}$ Minuten, und zwar dann für alle drei Prüfungen in fast völlig gleicher Art. Daraus ergibt sich also, daß das Tempo der einzelnen

Digitized by Google
Original from UNIVERSITY OF CALIFORNIA
Generated on 2019-10-24 16:41 GMT / http://hdl.handle.net/2027/uc1.b3252768
Public Domain in the United States, Google-digitized / http://www.hathitrust.org/access_use#pd-us-google

Person bei annähernd gleichem Befinden sowohl im Lesen, als beim bloßen Syllabieren immer fast völlig gleich bleibt.

Das auffallendste Ergebnis, aus den Kurven deutlich ersichtbar, ist, daß bloßes Syllabieren ausnahmslos langsamer erfogt als das Sprechen von Silben in Sätzen.

Wenn es nun auch von vornherein unwahrscheinlich ist, daß in den gelesenen Sätzen viele Silben vorkommen, welche leichter zu sprechen sind oder schneller gesprochen werden als die Silben „pa" und „ta", da doch in den Silben in Worten vielfach mehr als zwei Laute (z. B. lebt in lebte, Frau, mals in damals) vorhanden sind und andererseits einzelne Silben gedehnt gesprochen werden (z. B. wohn in wohnte, kahl, Wie in Wiesen), so mußte doch wenigstens stichprobenweise untersucht werden, in welcher Zeit andere Silben als „pa" und „ta", und zwar in den Sätzen enthaltene, gesprochen werden. Ich ließ also die Silben „grü" (aus grüner), „ro" (aus Tiroler) von einzelnen Personen wiederholt aussprechen und maß die Zeit mit der Fünftelsekundenuhr. Das Ergebnis war das gleiche wie bei „pa" und „ta", nämlich, daß die Zeit kürzer war, als die für die Satzsilbe gebrauchte. Wie ist dieses Ergebnis nun zu erklären? Es dürften sowohl physiologische als psychologische Gründe in Betracht kommen. Gedruckte Sätze erregen infolge ihres Sinnes einen Affekt im Leser, eine, wenn auch kaum bewußte Neugier auf das, was kommen wird, und dieser Affekt sowie etwa ein durch den Inhalt des schon gelesenen Teiles erzeugter Affekt im Sinne eine Spannung, Aufregung wirkt beschleunigend auf das Sprechtempo. Das bloße Syllabieren ist nicht geeignet, einen derartigen Affekt auszulösen, woraus ein langsameres Tempo erklärlich ist. Auf der physiologischen Seite dürfte der Begriff der Artikulationsbasis zur Erklärung beitragen. Paul definiert diesen Begriff folgendermaßen: „Die Artikulationsbasis ist eine ganz bestimmte Lagerung der beweglichen Teile der zur Ausführung von Sprechbewegungen bereiten und fixierten Sprachorgane und nicht mit der Ruhelage zu verwechseln". Die Artikulationsbasis ist für jede Sprache eine andere. Hat etwa ein ungarisch Lernender das eigentümliche, an O gemahnende A erlernt. so kann es doch sein, daß ein diesen Laut enthaltendes Wort, von ihm ausgesprochen, den Fremdsprachigen erkennen läßt, weil er in diesen Laut von einer Mundstellung gelangt, die aus seiner Muttersprache stammt und auch von ihm in eine andere Mundstellung übergeht, die den gleichen Ursprung hat; der Ungar jedoch ist in jedem Augenblicke sozusagen auf das Auftauchen dieses — natürlich auch jedes anderen — ungarischen Lautes gefaßt, seine Sprachorgane bewegen sich in Stellungen, von denen aus der betreffende am günstigsten erreicht werden kann. Die Sprachphysiologie lehrt, wie die in einem Worte

Digitized by Google
Original from UNIVERSITY OF CALIFORNIA
Generated on 2019-10-24 16:40 GMT / http://hdl.handle.net/2027/uc1.b3252768
Public Domain in the United States, Google-digitized / http://www.hathitrust.org/access_use#pd-us-google

oder auch in mehreren Worten eines Satzes enthaltenen Laute aufeinander verändernd einwirken und zwar im Sinne der Assimilation oder Dissimilation. Man gebraucht diese Begriffe freilich nur, wenn ein Laut schließlich so verändert wird, daß er mit einem anderen Buchstaben zu bezeichnen ist, doch sind sicherlich die Vorgänge auch damit verwandt, durch welche ein Laut durch einen anderen nur ein wenig modifiziert wird. A in aber klingt anders als in Mappe. Durch den Lippenverschlußlaut M wird die Mundöffnung für A ein wenig gehemmt und eine zweite Hemmung erfolgt durch den nachfolgenden Lippenverschlußlaut P. Wie nun auf Schreibmaschinen die Typen in der Reihenfolge geordnet sind, die den am häufigsten neben einander vorkommenden Lauten entspricht, so bewegt sich auch das Sprachorgan gewohnheitsgemäß in Stellungen, von denen die häufigsten Lautkombinationen am raschesten zu erreichen sind. Dabei ist sowohl an zentrale wie an peripherie Bedingtheit dieser Tatsache zu denken. Häufiges Aufeinanderfolgen von Lauten (und auch von Worten) führt zu zentraler „Bahnung", d. h. dem Reiz stehen eingefahrene Bahnen zur Verfügung, in die er leichter und durch die er ungehemmter fließen kann, wie in andere. Darauf beruht der Umstand, daß Aphatiker beim sogenannten Reihensprechen (Aufsagen der Monate, des Vaterunsers usw.) weniger versagen, als beim Sprechen von Worten, die miteinander nicht ebenso gewohnheitsmäßig verbunden sind. Andererseits ist anzunehmen, daß ebenfalls gewohnheitsgemäß sich peripher, also in den Sprechmuskeln, tonische Zustände entwickeln werden, die das Hinübergleiten aus einer Artikulationsstellung in eine gewohnheitsgemäß mit ihr häufig verbundene mehr begünstigen als das Übergehen von einer Artikulationsstellung in eine andere, die der ersten nur selten folgt. Das eben ist die Artikulationsbasis. Bei wiederholtem Aussprechen der gleichen Silbe dürfte die durch die Artikulationsbasis bedingte Beschleunigung wenig in Betracht kommen; wenn z. B. im Worte Tinte das erste T anders gesprochen wird, wie in Tat, indem dort der Mund mehr geschlossen bleibt und die Zungenspitze auf eine größere Strecke dem harten Gaumen anliegt als hier, so wird das T durch das nachfolgende J und dieses durch das vorausgehende T beschleunigt. Das nächste N wirkt neuerdings beschleunigend auf das J usf., so daß also auf den einzelnen Laut im Satze zahlreiche beschleunigende Faktoren einwirken. Bei wiederholtem Aussprechen derselben Silbe jedoch fallen eben zahlreiche dieser Komponenten fort und das dürfte der Grund für das angeführte Ergebnis von der physiologischen Seite her sein.

Meine primäre Frage läßt sich auf dem gewählten Wege noch nicht beantworten. Denn es zeigt sich, daß freies Sprechen und Lesen bei vielen Menschen nicht gleich schnell ablaufen. Wenn auch meine langsamsten Sprecher (Fall 46, 51, 52) auch sehr langsam

Digitized by Google
Original from UNIVERSITY OF CALIFORNIA
Generated on 2019-10-24 16:40 GMT / http://hdl.handle.net/2027/uc1.b3252768
Public Domain in the United States, Google-digitized / http://www.hathitrust.org/access_use#pd-us-google

gelesen haben, so befinden sich doch in bezug auf das Lesetempo andere in der Kurve ihnen nahe, die keine langsamen Sprecher sind. Andererseits ist Fall 36 ein pathologisch schneller Sprecher. Er redet so rasch und dabei so verwaschen, daß er vielfach nicht verstanden wird. Diese Sprachstörung heißt Poltern oder paraphrasia praecox. Sie ist nach Untersuchungen, die ich noch nicht veröffentlicht habe, wahrscheinlich nicht allein artikulatorisch, sondern in stürmischem Gedankenablauf begründet. (Siehe auch A. Liebmann: Vorlesungen über Sprachstörungen. Coblentz, Berlin.) Unser Fall las nun und syllabierte keineswegs schnell. Daraus ergibt sich, daß es notwendig ist, vor allem das Verhältnis zwischen dem Tempo der Satzsilbe aus der freien Rede und der isolierten Silbe zur Beantwortung meiner Frage heranzuziehen. Eine zweite Fragestellung, die sich der Beantwortung aufdrängt, ist die, wie sich stilles und lautes Lesen zeitlich zueinander verhalten. Die Ergebnisse der darauf gerichteten Untersuchungen werden später mitgeteilt werden.

---

# Vereinsberichte.

## Niederländischer Verein für Hals-, Nasen- und Ohrenheilkunde.

**28. Versammlung am 22. und 23. Juni 1918 in Utrecht.**

Vorsitzender: Zwaardemaker.

I. C. E. Benjamins: **Über die Tropenkrankheiten der Nase und des Nasenrachenraumes, wobei Geschwürsbildung und Gewebswucherungen stattfinden.**

In Holland hat man meistens nur mit der Differentialdiagnose zwischen Tuberkulose, Syphilis und bösartigen Geschwülsten zu tun. In den Tropen kommen noch dazu: Lepra, Framboesia tropica, Schleimhautmykosen (Blastomykosen, Sporotrichosen und Aspergillosen), die Rhinopharyngitis mutilans, die Leishmaniosen, wozu auch eine Form von Espunda gehört, welche B. bei einem in Holland internierten belgischen Studenten, welcher in Paraguay gereist war, sah, und die weniger wichtige Rhinosporidium Kinealyi, das Rhinosklerom und die Miasis. Für die Differentialdiagnose braucht man alle Hilfsmittel des Laboratoriums.

Diskussion.

Mægnus, Struychen, de Levie, Binnerts, Frederikse.

II. F. H. Luix: **Messungen und Betrachtungen über die Otolithenfunktion.** (Dieser Vortrag wird in extenso publiziert.)

III. H. J. L. Struychen: **Analyse und Synthese von u und o.**

Die Ergebnisse einer größeren Zahl von mathematischen Analysen nach Korrektion auf physiologische Intensitätsverhältnisse, sind kurzgefaßt folgende:

Digitized by Google
Original from UNIVERSITY OF CALIFORNIA
Generated on 2019-10-24 16:41 GMT / http://hdl.handle.net/2027/uc1.b3252768
Public Domain in the United States, Google-digitized / http://www.hathitrust.org/access_use#pd-us-google

1. Die Obertöne sind fast immer harmonisch zum Grundton; Noniusverschiebung von einiger Bedeutung wurde nur selten gefunden.

2. Das Ausklingen der Obertöne in der Periode des Grundtones, das bei aa öfters vorkommt, findet sich bei u und o nur selten, und dann nur in der Baßzone. Auch das umgekehrte Verhältnis, namentlich das Ausklingen der Obertöne in der Periode des Grundtones, wird gefunden.

3. Formanten oder Vokalitätsträger von bestimmter Tonhöhe oder Stärke sind nicht vorhanden. Die Formantenzonen von u (100 bis 450), $o_1$ (450 bis 680), oa (550 bis 800), aa (700 bis 1000) usw. bilden eine Reihe von steigender Schwingungszahl.

4. Bestimmte, regelmäßige Verhältnisse zwischen den Phasen der Teiltöne sind nicht zu entdecken.

5. Das u nähert sich öfters schon bei 300 Schwingungen der einfachen Sinuslinie; das o ist immer zusammengesetzt. Von Kinderstimmen kann das u noch hervorgebracht werden auf einem Sington von 450 Schwingungen, ohne daß dann ein Unterton vorhanden zu sein braucht. Bei Erwachsenen tritt der Unterton schon auf, sobald der Sington 390 Schwingungen überschreitet.

6. Das von Maraga angegebene Kurvenbild der Vokale stimmt nur für eine sehr begrenzte Tonhöhe beim u, kann auch auf höherem Grundton für co erhalten werden.

7. Die von Köhler angegebenen Komponentenverhältnisse sind nicht imstande, den u- oder o-Charakter der Kurven zu bestimmen; besonders bei Frauen- und Kinderstimmen tritt das Unzulängliche hervor.

8. Der Sprech- oder Sington tritt bei u in der Kurve am meisten hervor; bei o ist er schon weniger ausgesprochen, während er bei a öfters nur als Periode der Obertöne ausgeprägt ist.

9. Bei sehr tiefem Sprechton werden bei o tiefere Obertöne gefunden als beim u; auch kann das sehr tiefe u als einfache Sinuslinie auftreten.

10. Die Kurven der Vokale, welche von verschiedenen Personen auf genau denselben Ton gesungen werden, gleichen sich nur selten; doch finden sich dann und wann leicht zu erkennende Merkmale, z. B. bei u auf 190 Schwingungen tritt immer der Grundton und der dritte Oberton am stärksten hervor; beim o dagegen der zweite.

11. Beim schnelleren Drehen des Phonographen wird nur ein Teil der u in o verwandelt und ebenso erhält man nur aus den wenigsten o bei langsamem Drehen ein gutes u.

Mittels belasteter Stimmgabeln wurde versucht, die Vokale synthetisch aufzubauen. Die Intensitätsverhältnisse stimmen, wie zu erwarten war, nicht genau mit denen der Analyse überein, da in den Gabeltönen doch immer noch die Oktav enthalten ist.

Es zeigte sich:

1. Das Zusammenschmelzen mehrerer Einzeltöne zu einem einheitlichen Klang findet nur statt, wenn die Schwingungszahlen sich genau verhalten wie einfache Zahlen.

Digitized by Google
Original from UNIVERSITY OF CALIFORNIA
Generated on 2019-10-24 16:40 GMT / http://hdl.handle.net/2027/uc1.b3252768
Public Domain in the United States, Google-digitized / http://www.hathitrust.org/access_use#pd-us-google

2. Am besten gelingt die Verschmelzung, wenn ein Ton an Stärke überwiegt; bei fast gleicher physiologischer Intensität tritt Verschmelzung weniger leicht auf; Zwischentöne, auch schwache, fördern die Verschmelzung.

Werden während der Beobachtung die Töne nacheinander dem Ohre zugeführt, dann ist die Verschmelzung weniger gut ausgeprägt, als wenn die Mischung zuvor stattgefunden hat.

3. Nicht nur die Tonhöhe, sondern auch das Intensitätsverhältnis bestimmt den Charakter des Vokals.

4. u, o, oa, aa, ä, ie konnten in weiten Grenzen auf jeder Tonhöhe zusammengesetzt werden.

5. Es gelang nicht, beim Zusammenklingen von 2 n, 3 n, 4 n, usw. Schwingungen den Eindruck eines Grundtones mit n Schwingungen hervorzurufen.

6. Weder Dämpfung, noch Aufklingen einzelner Teiltöne in der Periode des Grundtones hatte erheblichen Einfluß auf den gesamten Klangcharakter.

Aus dem Vorhergehenden kann geschlossen werden, daß die Theorie von Helmholtz nicht haltbar ist, die von Hermann ungenügend, die von Willis und Maraga nur für einzelne Fälle gültig, die von Köhler nur für u und ie begrenzten Wert hat.

Bemerkenswert ist weiter noch, daß Grund- und Sprechton nicht identisch sind. Auch folgendes: Ein Ton g von 180 Schwingungen hat unbedingt u-Timbre, g' 360 Schwingungen ebenso, obwohl weniger ausgeprägt; klingen aber die beiden Töne zusammen, dann ist deutlich ein Klang mit oo-Charakter anwesend.

IV. G. von Gaugelen: **Die Größe des Tränensackes.** (Mit Röntgenaufnahme.)

Ist schon publiziert in: Nederlandsch Tijdschrift voor Geneeskunde 1918. Bd. II. S. 1602.

V. F. Hogewind: **Der Diamagnetismus von tierischen Flüssigkeiten mit der Endolymphe als Beispiel.**

Zur Bestimmung des Diamagnetismus von Flüssigkeiten benutzt man gegenwärtig fast allgemein die U-Röhrchen von Luinche. In der Arbeitsstätte des Laboratoriums wurde ein kräftiger Elektromagnet gebaut, der die Form hatte, welche durch P. Sève angenommen wurde.

Das Interferrum war bei den Experimenten 5·7 *mm*, die Stärke des Stromes 3·5 Ampere. Es wurden Quarzröhrchen benutzt, da diese in einer Schwefelsäure-Chromsäuremischung gut ausgekocht werden können und eine stabile Auskunft geben. Die untersuchten tierischen Flüssigkeiten gaben gegeringeren Wert wie das Wasser. Zum Beispiel Serum: 37, Muskelsaft: 36·5, Urin: 35, $^1/_2$% Hämoglobinlösung gab 46, in 1% Lösung 40. Im Anschluß an Untersuchungen aus dem physiologischen Laboratorium der Universität in Utrecht durch Ten Doesschate angefangen, welcher die verschiedenen Eigenschaften der Endolymphe von Knochenfischen bestimmte, untersuchte Hogewind den Diamagnetismus der Endolymphe vom Kabeljau. Es war 45·4, also zwischen dem von anderen tierischen Flüssigkeiten. Das kann die

Digitized by Google
Original from UNIVERSITY OF CALIFORNIA
Generated on 2019-10-24 16:40 GMT / http://hdl.handle.net/2027/uc1.b3252768
Public Domain in the United States, Google-digitized / http://www.hathitrust.org/access_use#pd-us-google

Folge davon sein, daß diese Endolymphe viel weniger gelöste Bestandteile enthält, als andere Gewebsflüssigkeiten oder daß sie weniger gelöstes Eisen enthält.

VI. E. W. de Flines: **Verbesserung der Sattelnase durch Knochentransplantation.**

Eine Beschreibung der bekannten Operationsverfahren wird gegeben. Eiterung sah de Flines nur einmal, bei einem Pat., nämlich bei welchem von einem anderen Kollegen Paraffininjektion gemacht war. Die Eiterung war aber unbedeutend. Pat. sowie Röntgenaufnahmen wurden demonstriert. Von 4 Pat. war die Operation länger wie 1 Jahr her geschehen.

Diskussion.

Leopold Siemens, Luix.

VII. A. de Kleyn: **Über den Einfluß von tonischen Labyrinth- und Halsreflexen auf die Augenmuskeln.**

Publiziert in: Arch. Neerland de physiologie. Tome II. 1918. S. 644.

VIII. H. de Groot: *a*) **Moderne Methoden zur Untersuchung von Simulanten.**

Seit Jahren ist es bekannt, daß Menschen oder Tiere, wenn sie an einem Galvanometer verbunden werden, Veranlassung geben zu einem Galvanometerausschlag, wenn dieselben psychisch gereizt werden. Diese Tatsache kann bei der Untersuchung von Simulanten ausgenutzt werden. Ein wirklich Tauber gibt keine Reaktion, wenn er akustisch gereizt wird. Die Ursache dieser Erscheinung wird erklärt durch vermehrte Schweißsekretion.

*b*) **Das objektive Andeuten von Lautersprechen im Lärm.**

Mittels eines Apparates, von Prof. Zwaardemaker dargestellt, gelingt es vollständig, das Lautersprechen im Lärm anzuzeigen. Die Versuchsperson sitzt mit ihrem Gesicht dem breiten Ende eines Megaphons zugekehrt. Der enge Teil des Megaphons befindet sich in einem Glaskasten, während vor der breiten Öffnung ein kleines Spiegelchen aufgehängt ist. Luftströme werden durch eine Mica-Membran zurückgehalten. Ein Lichtbrenner wirft ein Bündel Licht auf das Spiegelchen, welches Bündel auf eine Gradverteilung projektiert wird. Eine Weckeruhr, welche in einem akustisch isolierten Zimmer aufgestellt ist, führt durch Kautschukröhrchen der Versuchsperson Lärm zu. Ein Hörender oder Simulant wird lauter sprechen (größerer Spiegelausschlag) und ein Tauber wird nicht reagieren.

Diskussion.

Roozendaal, Struychen, van Iterson, Schutten.

IX. I. J. van der Helm: **Lokalanästhesie in der Oto-Rhino-Laryngologie.**

v. d. Helm teilt mit, daß er eine Arbeit zusammengestellt hat, worin die Applikationsanästhesie besprochen wird, und worin die bekannten Arbeiten von Anderen vermeldet sind. Sie enthält eine Liste von den Nerven und das von den Nerven innervierte Gebiet sowie von den für uns interessanten

Digitized by Google
Original from UNIVERSITY OF CALIFORNIA
Generated on 2019-10-24 16:40 GMT / http://hdl.handle.net/2027/uc1.b3252768
Public Domain in the United States, Google-digitized / http://www.hathitrust.org/access_use#pd-us-google

Organen und den dazu gehörenden Nerven. Weiter eine Liste der Nerven, welche geeignet sind für Einspritzung und für Umspritzung. Die Arbeit enthält eine Mitteilung über die Anästhesie bei verschiedenen Operationen und Mitteilungen über die Stellen, wo man injizieren soll und die Quantitäten, welche eingespritzt werden sollen.

Diskussion.

de Levie, de Kleyn.

X. J. Leopold Siemens: **Behandlung von verschiedenen Krankheiten der Nasenschleimhaut und der Schleimhaut des Nasenrachenraumes mittels Applikation von Arzneimittel.**

Einblasungen von Pulver, Inhalationen, Massage usw. könnten L. S. nicht befriedigen. Nasedouchen verwendet er nur bei Ozaena. Nach Analogie der Gynäkologie werden Wattetampons appliziert. Diese Behandlung findet nur statt, wenn keine Nebenhöhlenaffektionen, Wucherungen oder Konstitutionsanomalien bestehen. Nach endonasalen Operationen soll die Epidermisierung schneller vor sich gehen. Auch Heufieber wird mittels Tampons behandelt. Von der Nase aus kann man auch den Nasenrachenraum behandeln. Bei Diphtheriebazillenträgern sah er auch gute Erfolge.

Diskussion.

de Flines, Struychen.

XI. Prof. A. J. P. van der Broek: **Demonstration eines Wachsmodelles des häutigen Labyrinthes eines Kaninchens.**

Das Modell wurde aus dem ganzen Schädel gemacht.

Diskussion.

Luix, Benjamins.

Van Iterson.

---

## Oto-laryngologischer Verein zu Kristiania.

**Sitzung am 2. Oktober 1919.**

**Vorsitzender: Hr. Uchermann.**
**Schriftführer: Hr. Galtung.**

I. Uchermann: **Fistula oesophago-trachealis. Cancer.**

20jähr. Mann, Fischer. Früher stets gesund gewesen. Keine Fremdkörper, keine Laugenstriktur, keine Tbc. Wassermann —. Im Oktober v. J. meldeten sich Beschwerden beim Schlingen von festen Speisen, gleichzeitig etwas Heiserkeit. Weder spontan, noch beim Schlingen Schmerzen, keine Schwellung des Halses, keine Druckempfindlichkeit. Linksseitig sind einige erbsengroße unempfindliche Drüsen zu fühlen. Allmählich nahm die Dysphagie zu, so daß er nur Flüssiges genießen konnte, und beim Schlucken empfand er zu den Ohren ausstrahlende Schmerzen. Nach einem Aufenthalt im Amtskrankenhaus im Jänner bis Februar d. J. trat einige Besserung ein, er konnte halbfeste Speisen zu sich nehmen und die Heiserkeit nahm ab.

Digitized by Google
Original from UNIVERSITY OF CALIFORNIA
Generated on 2019-10-24 16:40 GMT / http://hdl.handle.net/2027/uc1.b3252768
Public Domain in the United States, Google-digitized / http://www.hathitrust.org/access_use#pd-us-google

Keine Sondenbehandlung. Die Besserung war aber nicht von langer Dauer und anfangs März d. J. war der Zustand der nämliche wie früher. Mitte März erkrankte er an der „Grippe", wobei zunehmende Heiserkeit und etwas Dyspnoe. Von Mitte April an nahm diese stark zu, und er konnte nun nichts mehr hinunterschlucken. Nach der einige Tage später vorgenommenen Tracheotomie konnte er wieder flüssige Sachen genießen, aber diese gingen nach einigen Tagen in die falsche Kehle. In der letzten Woche vor der Aufnahme daher Sondenernährung (Sonde Nr. 12). Bei der Aufnahme am 27. IV. d. J. war er höchst angegriffen und abgemagert. Eine Sonde ging nicht mehr hindurch. Die rechte Plica ary-epiglottica und Tuberc. arytaen. sind geschwollen, glatt, nicht injiziert, von der Größe einer Knackmandel. Die Stimmbänder sind nicht zu sehen. Wurde einige Tage darauf der chirurgischen Abteilung B überwiesen, wo Gastrostomie gemacht wurde. Kehrte am 7. V. zur Halsabteilung zurück. Einige Tage später zeigte die Laryngoskopie, daß die Schwellung der rechten Reg. arytaen. erheblich nachgelassen hatte. Die rechte Seitenfläche (Plica ventricularis) bildet eine glatte, etwa bis zur Mittellinie reichende Fläche.

Am 12. V. heißt es: Er hat sich gut erholt. Bei der Ösophagoskopie trifft die Röhre 18 *cm* von der Zahnreihe auf Widerstand. Hier sieht man vorn eine schräge Fläche mit glatter Schleimhaut ohne Narbenstreifen. Sie führt nach unten und hinten bis zu einer zur Speiseröhre führenden schrotkorngroßen Öffnung, oben links ist eine andere erbsengroße Öffnung zu sehen, wo Luft hindurchkommt. Bei späteren Untersuchungen war das Bild ein undeutlicheres oder ließ sich überhaupt nicht wiederfinden.

Am 21. V. wurde hinten links, etwas unterhalb des Arkus, eine hanfsamengroße Fistelöffnung in der Trachealwandung nachgewiesen. Die Sonde kann bis zur Kolumna hingeführt werden, die im Umfang von etwa $1^1/_2$ *cm* nach oben zu bloßgelegt scheint. Leichte Blutung. Es läßt sich keine Verbindung mit dem Ösophagus finden, die Speiseröhre scheint nach links hinüber getrieben zu sein. Im Laufe des Juni wurde die ösophageale Öffnung — ohne Ösophagoskopie — derartig erweitert, daß eine Bougie Nr. 32 hindurchdringen konnte. Hierauf trat eine etwa einwöchentliche Fieberperiode mit beiderseitiger Kostalneuralgie ein. Letztere hat sich dann noch ab und zu, meist rechtsseitig und nur kürzere Zeit dauernd, gemeldet. Im Juli und Anfang August wurde jede Behandlung eingestellt. Er ging aus, befand sich wohl und nahm 9 *kg* zu.

Am 15. VIII. wurde Ösophagotomie in gleicher Höhe mit der Trachealwunde und nach Einführung einer Bougie Nr. 20 vorgenommen. Die Speiseröhrenwandung scheint normal zu sein und wird in einer Länge von etwa 2 *cm* gespalten. Nach unten zu fühlt man keinerlei Hindernis, nach oben zu stößt der Finger etwa 2 *cm* oberhalb der Schnittöffnung auf Widerstand. Hier läßt sich auch mit der Bougie Nr. 20 ein stegartiges Hindernis fühlen. Zwischen Luft- und Speiseröhre fühlt man in der Länge von etwa 1 Zoll ein Maschenwerk aus fibrösem Gewebe. 10 Tage später sieht man zwischen Luft- und Speiseröhre eine Öffnung, wo Luft hindurch dringt und die in Verbindung

Digitized by Google
Original from UNIVERSITY OF CALIFORNIA
Generated on 2019-10-24 16:40 GMT / http://hdl.handle.net/2027/uc1.b3252768
Public Domain in the United States, Google-digitized / http://www.hathitrust.org/access_use#pd-us-google

mit der Trachealöffnung steht. Nun wurde wiederum eine Bougie Nr. 20 eingeführt und die Ösophagusinzision ließ man zuheilen. Hierauf wurden Bougies bis zu Nr. 32 regelmäßig eingeführt, aber nach einiger Zeit war dies nicht mehr tunlich. Seit Mitte Oktober will auch nicht die feinste Bougie mehr hindurchgehen. Das Ösophagoskop stößt etwa 15 *cm* von der Zahnreihe auf Hindernisse. Man sieht eine etwas geschwollene, leicht blutende Schleimhaut, keine Öffnung. Am 3. XI. wurden aus der Fistelöffnung der Luftröhre einige Gewebsstücke entfernt, die sich bei der mikroskopischen Untersuchung (pathologisch-anatomisches Institut) als K a n z e r erwiesen. Seitdem ist der Zustand etwa so wie früher. Nachdem er eine Zeitlang an Kopfschmerz und rechtsseitigen Brustschmerzen litt, befindet er sich jetzt (23. XI. 1919) wieder verhältnismäßig wohl. Ab und zu etwas Blutung der Trachealfistel. Jede Behandlung hat aufgehört. Bei der Röntgenuntersuchung konnte keine Vergrößerung der Hilusdrüsen festgestellt werden.

II. D e r s e l b e besprach den Fall eines **Abscessus laryngis** nach einem **Trauma,** bei einem 24jähr. Mädchen. Nach dem Genuß von Hammelfleisch und Kohl (7. IX. nachm.) glaubt sie einen Knochen in den Hals bekommen zu haben, der mit ärztlicher Hilfe vergebens versucht wurde, zu entfernen. Starke Dysphagie. Durch Ösophagoskopie konnte 6 Stunden später kein Knochen nachgewiesen werden. Die Laryngoskopie am nächsten Tage (12 Stunden später) stellt eine erhebliche ödematöse Geschwulst beider Plica ary-epiglotticae, und zwar namentlich der rechten, fest. Die Stimmbänder sind nicht zu sehen. Keine Dyspnoe. Afebril. Am nächsten Tage Fieber, am Tage darauf wurde bei der Untersuchung mit einem Röhrenspatel eine kleinere Menge putriden Eiters entfernt. Abends Frostschauer mit der Temperatur 40°. Am nächsten Tage afebril. Noch lange Zeit war an der Hinterfläche der rechten Plica ary-epiglottica eine Schwellung und eine dicke Pusmembran zu sehen. 12 Tage nach der Läsion konnte sie wieder halbfeste, 21 Tage danach wieder feste Speisen zu sich nehmen. Bei der Entlassung, 5 Wochen nach der Aufnahme (8. IX.) nur noch eine unerhebliche Schwellung der rechten Ary-Region.

D e r s e l b e: **Stenosis laryngis** nach Pharyngotomia mediana und Einlage einer Trachealkanüle. 10jähr. Knabe. Am 1. V. d. J. wegen Croup (diphtheritischer Art) operiert. Entfernung der Kanüle nach 17 Tagen. Es zeigt sich, daß der ärztliche Eingriff gerade über der Cart. thyreoidea erfolgt ist und daß die Kanüle vorn und links eine, die vordere Kommisur ausfüllende Narbenmembran hervorgerufen hat. Das rechte Stimmband nur wenig beweglich. Er ist aphonisch, doch ohne an Dyspnoe zu leiden. Es wird Laryngotomia media mit Fensterresektion des Arcus cricoideus (1 *cm*) ausgeführt, worauf die Membran von innen mit dem Herniotom gespalten wird, danach Bolzung. Ein einfaches Spalten von oben führt in der Regel nicht zum Ziel.

D e r s e l b e: **Angina Ludovici** bei einem 23jähr. Manne. Nahm nach einer Durchnässung 8 Tage vor der Aufnahme (23. II.) ihren Anfang mit Schmerzen und Schwellung des linken hinteren Unterkiefers, u. zw. von 3 Zahnstümpfen desselben ausgehend. Die Geschwulst wuchs rasch und verbreitete

Generated on 2019-10-24 16:41 GMT / http://hdl.handle.net/2027/uc1.b3252768
Public Domain in the United States, Google-digitized / http://www.hathitrust.org/access_use#pd-us-google
Digitized by Google
Original from UNIVERSITY OF CALIFORNIA

sich über die Zunge und den Grund der Mundhöhle. Fieber mit Frostschauern. Starke Dysphagie, keine Dyspnoe. Die Zahnstümpfe wurden vor einigen Tagen entfernt, die Geschwulst ist holzhart, empfindlich und unter dem Kinn am stärksten. Die Zunge stark geschwollen, glänzend, füllt die ganze Mundhöhlung aus. Keine Schwellung des Ductus submaxillaris. Temperatur 38·1. Bei der Inzision durch die Mittellinie des Mylohyoideus wurden einige Eßlöffel voll übelriechenden Eiters entleert. Unter dem Kinn fühlte man bloßgelegten Knochen. Darauf schnelle Rückbildung der Geschwulst. Das Zuheilen der bloßgelegten Knochenpartie nahm aber lange Zeit in Anspruch.

III. besprach einen Fall von **Pyämie.**

IV. Gording besprach einen Fall von **Anilinvergiftung mit Nasensymptomen** und führte ein abnorm gebautes Antrum Highmori vor.

---

## Dänische oto-laryngologische Gesellschaft.

**Sitzung vom 10. April 1918.**

Vorsitzender: Mahler.
Schriftführer: Thornval.

I. E. Schmiegelow: 1. Demonstration von zwei Pat. mit **Cancer tonsillae, exstirpiert in beiden Fällen durch die Mundhöhle.**

Im ersten Falle wurde die Operation nach peroraler Intubation vorgenommen. Die Geschwulst wurde in toto exzidiert. Nachher wurden 4 Tuben Radium eingelegt in 21 Stunden; hierzu wurde Stoerk-Mikulicz' Zange und Stents' Masse gebraucht. Jetzt sind 7 Monate verflossen; kein Rezidiv in Pharynx, aber eine kleine suspektive Drüsengeschwulst an der rechten Seite des Halses. Bei der anderen Pat. ist die Operation vor 6 Tagen in Schwebelaryngoskopie ausgeführt. Perorale Intubation konnte hier wegen Platzmangels nicht angewendet werden.

2. Demonstration von einem Falle von **Otitis chr. supp. sin., Labyrinthitis, Fistula canal. semicircul. horizontal., Meningitis purul. diffusa. Genesung nach Resectio labyrinthi et partis petrosa oss. temporal. sin.**

Bei einem 24jähr. Manne, welcher eine chronische Eiterung seit der Kindheit hatte, sind plötzlich Schwindel, Schmerzen und starkes Ohrensausen aufgetreten. Nystagmus 3. Grades zur gesunden Seite. Romberg mit Fallneigung zur kranken Seite. Kein Gehör auf dem kranken Ohre. Radikaloperation. Fistel am Bogengang, aber ohne Eiter. Die Lumbalflüssigkeit war klar ohne Zellen und Bakterien. Später an demselben Tage Anzeichen von Meningitis. Lumbalpunktion am Abend zeigt stark getrübten Liquor, Druck 280 *mm*, keine Bakterien. Man unternahm sogleich Labyrinthresektion mit Exstirpation des Labyrinths und der Pars petrosa. Dura im Por. acust. int. wird gespalten. Hexamethylentetraminmedikation. Heilung.

Digitized by Google
Original from UNIVERSITY OF CALIFORNIA
Generated on 2019-10-24 16:41 GMT / http://hdl.handle.net/2027/uc1.b3252768
Public Domain in the United States, Google-digitized / http://www.hathitrust.org/access_use#pd-us-google

3. Demonstration eines Falles von **Sinusthrombose mit schweren septiko-pyämischen Symptomen.** Der eitrige Thrombus konnte 6 *cm* in der Richtung des Torcular Herophili verfolgt werden. In zentraler Richtung eröffnete man Bulbus und Vena jugularis int. weit unten am Halse. Doppelligatur. Die septiko-pyämischen Zustände dauerten noch 3 Wochen an. Keine Metastasen.

Diskussion.

Jörgen Möller glaubt, daß es nicht so selten vorkommt, daß die pyämischen Symptome mehrere Tage nach der Operation andauern.

S. H. Mygind glaubt, daß es sogar das gewöhnliche sei, daß sie einige Zeit nach der Operation andauern.

II. Mailand: **Fall von Xerostomie.**

67jähr. Frau, welche seit 7 Jahren keine Tränen hervorbringen konnte, und besonders die letzten 4 Jahre ist auch die Speichelsekretion fast ganz verschwunden. Im Munde starkes Trockenheitsgefühl; nach und nach Beschwerden beim Essen. Die objektive Untersuchung hat nichts Besonderes ergeben, außer der ganz trockenen Schleimhaut des Mundes, der trockenen Zunge und der fehlenden Sekretion der Speicheldrüsen. Die Schleimhaut in Pharynx und Larynx beinahe normal. Auch die Konjunktiva ist trocken. Die Krankheit ist zuerst von Bartley beschrieben („dry mouth") und scheint nicht häufig zu sein. Von Bedeutung scheint eine neuropatische Konstitution. Als Therapie hat Mailand Pilokarpin versucht, doch ohne weitere Wirkung.

Diskussion.

Robert Lund erwähnt eine ganz ähnliche Krankheit bei einer 39jähr. Frau; hier trat außerdem Entkalkung der Zähne auf.

S. H. Mygind empfiehlt eine Thyreoidinbehandlung zu versuchen.

III. Peschardt: **Optisches Phänomen von der Nasenschleimhaut ausgelöst.**

Zufällig hat Peschardt eine Beobachtung gemacht: Wenn er bei Galvanokaustik der Concha inf. den Strom abbricht, während der Kauter noch in der Schleimhaut steckt, und ihn nach der Abkühlung mit einem Ruck entfernt, spürt der Pat. bei geschlossenen Augen einen Schimmer, am häufigsten auf dem Auge derselben Seite. P. hat auch Selbstbeobachtung gemacht. Er meint, daß es vielleicht diagnostische Bedeutung haben kann.

IV. Robert Lund: **Fall von Lymphomata pharyngis, mit Röntgenstrahlen behandelt.**

Die 63jähr. Witwe hatte an ihrer Krankheit zirka 4 Monate gelitten. Bei Pharyngoskopie beobachtet man auf beiden Seiten hinter den Gaumenbögen zwei beinahe fingerdicke, wurstförmige Geschwülste, welche sich in den Rhinopharynx fortsetzen und hinunter bis an die

Digitized by Google
Original from UNIVERSITY OF CALIFORNIA
Generated on 2019-10-24 16:41 GMT / http://hdl.handle.net/2027/uc1.b3252768
Public Domain in the United States, Google-digitized / http://www.hathitrust.org/access_use#pd-us-google

Cartilago cricoidea. Die bedeckende Schleimhaut sieht normal aus. Auf der rechten Seite des Halses findet sich ein apfelgroßes Drüsenpaket. Auf der linken Seite nur eine nußgroße, harte Drüse. Die Untersuchung gab sonst nichts Besonderes. Nach 2 Röntgenbehandlungen sind die Geschwülste vollständig geschwunden.

Lund erwähnt zwei ähnliche Fälle, beobachtet von Oppikofer und Safranek. Er glaubt, daß es sich um Kundrats Lymphosarkomatose mit primärer Lokalisation an den Seitensträngen der Pharynx handelt.

Diskussion.

Schmiegelow erwähnt, daß er mehrere solcher Fälle gesehen hat, wo die Geschwülste nach der Röntgenbehandlung rezidivierten.

V. Hempel: **Behandlung von akuten und eitrigen Ohrentzündungen mit parenteraler Injektion von Milch.**

Hempel hat die von Alexander empfohlene Behandlung auf der Klinik des Garnisonkrankenhauses geprüft. Die Technik ist die von Alexander angegebene gewesen. In den meisten Fällen wurde nur eine Injektion gegeben; in der letzten Zeit ist man doch bis zu 3 Injektionen gegangen. Abszeß wurde nach der Injektion nur einmal gesehen.

Die Methode wurde in 80 Fällen angewendet; hiervon waren 58 Fälle nicht perforierte akute Otitiden und 22 perforierte, Die Reaktion ist meistens stark gewesen mit Temperaturen bis 39, 40, ja sogar bis 41° C durch 24, bisweilen 48 Stunden.

Übersicht über die Resultate. Nicht perforierte Fälle (58):

18 Fälle: Trommelfell rot, vorgewölbt; drohende Perforation. Überraschende Wirkung. Heilung in 1 bis 3 Tagen. Gehör normal spätestens am 6. Tage.
17 „ Die Fälle von derselben Natur. Heilung in 4 bis 6 Tagen. Gehör normal in 9 Tagen.
4 „ Trommelfell normal in 7 bis 9 Tagen.
5 „ Trommelfell normal später.
8 „ Spontane Perforation trotz Injektion.
4 „ Hier wurde Parazentese vorgenommen.
1 Fall: Resect. proc. mast.

Perforierte Fälle (22):

10 Fälle: Trommelfell normal in 4 bis 6 Tagen.
6 „ Dauer 7 bis 9 Tage.
5 „ Dauer mehr als 7 bis 9 Tage.
1 Fall: Parazentese wurde gemacht wegen Verschließung der Perforation.

Hempel hebt hervor, daß die Milch nicht zweimal gekocht werden darf, meint auch beobachtet zu haben, daß die Milch während des Krieges von geringerer Wirkung ist als vorher. Im ganzen ist er der Ansicht, daß seine Resultate zu wiederholten Versuchen anregen.

Generated on 2019-10-24 16:41 GMT / http://hdl.handle.net/2027/uc1.b3252768
Public Domain in the United States, Google-digitized / http://www.hathitrust.org/access_use#pd-us-google
Digitized by Google
Original from UNIVERSITY OF CALIFORNIA

Diskussion.

Schmiegelow verhält sich ablehnend. Besonders die recht starke Reaktion scheint ihm bedenklich. Er findet die Behandlung unwissenschaftlich.

Jörgen Möller möchte eine Reihe von Otitiden von derselben Zeit ohne Milchinjektion behandelt zu Kontrollversuchen aufgestellt wünschen.

S. H. Mygind hat die Behandlung bei Hempel geprüft und meint, daß die Wirkung in mehreren Fällen eklatant gewesen ist.

VI. Jens Kragh: **Eine neue Behandlung von Rhinopharyngitis chronica sicca.**

Die Behandlung besteht darin, daß Kragh seine Pat. ein kleines Stückchen Gummischwamm (event. Watte) in beiden Vestibula nasi tragen läßt. Er gibt 5 Krankengeschichten. In diesen Fällen hat er gute Wirkung von diesem Mittel gesehen.

Diskussion.

Pontoppidan hat versucht, eine verminderte Luftpassage zu verschaffen dadurch, daß er eine Paraffininjektion in der hinteren Wand der Pharynx dem weichen Gaumen gegenüber vorgenommen hat. Er meint, eine gute Wirkung davon gesehen zu haben.

VII. Thornval: 1. **Fall von follikulärer Zahnzyste des Sinus maxillaris.**

Das 7jähr. Mädchen wurde in der chirurgischen Abteilung D des Reichshospitals behandelt. Die große Geschwulst, welche die ganze Kieferhöhle bedeutend in allen Richtungen erweitert hatte, hatte sich in 4 Monaten entwickelt. Die Röntgenphotographie zeigte 3 Zähne in der Zyste. Die Behandlung bestand darin, daß man die Zystenwand mit den Zähnen entfernte und die Höhle austamponierte. In $2^1/_2$ Monaten war die Höhle beinahe ganz verschlossen, und das Gesicht wieder normal.

Diskussion.

S. H. Mygind empfiehlt Luc-Caldwells Operation bei Zysten.

2. **Entzündung der Pharynxwand, von dem oculo-pupillären Symptomkomplexe begleitet.**

Bei einer 23jähr. Frau wurde nach einer Entzündung mit Abzeßbildung in der linken Seite des Pharynx eine linksseitige Adenitis colli beobachtet, In der folgenden Zeit entwickelte sich der Hornersche Symptomkomplex: Verengerung der Lidspalte, Verengerung der linken Pupille und Enophthalmus des linken Auges. Außerdem bestanden Schlingbeschwerden und linksseitige Rekurrensparese. Die Vagussymptome schwanden bald, die Sympatikussymptome dagegen dauerten fort.



Digitized by Google
Original from UNIVERSITY OF CALIFORNIA
Generated on 2019-10-24 16:41 GMT / http://hdl.handle.net/2027/uc1.b3252768
Public Domain in the United States, Google-digitized / http://www.hathitrust.org/access_use#pd-us-google

## VIII. Blegvad: Erfahrungen über die Operation der Kieferhöhle.

Von 1909 bis 1917 hat Blegvad bei 44 Pat. Luc-Caldwells Operationen ausgeführt; bei 6 war die Operation doppelseitig; zusammen sind also 50 Kieferhöhlen operiert worden. Zu diesen Pat. wurden Frageschemata ausgesandt. Keine Antwort von 4.

Von 43 Operationen bei 37 Pat. wurde vollständige Genesung bei 24 Pat. (28 Operationon) erreicht. 5 Pat. von diesen wurden wegen einer Entzündung des Sin. frontal. operiert; auch hierbei ist das Resultat vollkommen gut.

Bei 2 Pat. findet sich ein bischen schleimiger Ausfluß. Bei 2 hatte eine Fistel nach einer früheren Cowperschen Operation sich nicht geschlossen; doch bestand keine Sekretion. Diese 4 Pat. müßte man als genesen betrachten. 77% sind also genesen.

Bei 9 keine Heilung. Bei 3 von diesen fortdauernde Neuralgien, aber keine Sekretion. Bei 6 fortdauernder Ausfluß. Bei 3 waren noch Komplikationen vorhanden, und von unkomplizierten Fällen ist nur bei 2 Pat. die Sekretion wie vor der Operation. Es handelt sich hier um Fälle mit mehrjähriger Krankheit.

Die Operationsindikation war in den meisten Fällen Ausfluß. Bei 7 Pat. war der Ausfluß von safrangelber Farbe. Bei 10 Pat. war die Indikation Schmerzen, besonders häufig über den Augen lokalisiert. Bei 9 Pat. war die Entzündung von den Zähnen ausgegangen. In 2 Fällen von diesen keine Auskünfte. Bei 5 ist die Fistel verschlossen. Alle die Operierten sind ausflußfrei. Blegvad glaubt, daß die Cowpersche Operation am liebsten gar nicht gebraucht werden soll.

Bei 10 Pat. war die Schleimhaut der Kieferhöhle polypös degeneriert, und bei 8 Pat. fanden sich echte Polypen. Blegvad hebt hervor, daß solche Polypen sich schnell entwickeln zu können scheinen. Bei einem Pat. mit 2 großen Polypen hatte die Krankheit sich in 1 Jahre entwickelt. In einem Falle hatte die Krankheit vor 3 Monaten mit einer akuten Attacke begonnen.

33 Pat. wurden in Lokalanästhesie operiert, die übrigen in Äthernarkose. Von Concha inf. wurde nur der untere Teil der vorderen Hälfte entfernt. Nach der Operation wurde keine Ausspülung vorgenommen.

Von Komplikationen nach der Operation sind beobachtet worden: Bei einem Patienten eine starke Blutung von Concha inf. am folgenden Tage. Bei einem eine Fistel im Sulcus alveolobuccalis. Bei einem Neuralgien des 2. Trigeminusastes. Bei einem kleinen Mädchen eine unerklärliche Parese des Musc. rectus sup. eines Auges.

In 3 Fällen war die Diagnose eine fehlerhafte. In einem Falle drehte es sich um eine Zahnzyste, mit Eiter gefüllt. In 2 anderen Fällen wurde die Kieferhöhle normal gefunden.

Blegvad meint, daß man operieren soll, wenn bei einer akuten Sinuitis Heilung nicht nach 4 bis 5 Wochen eingetreten ist, besonders

Generated on 2019-10-24 16:41 GMT / http://hdl.handle.net/2027/uc1.b3252768
Public Domain in the United States, Google-digitized / http://www.hathitrust.org/access_use#pd-us-google
Digitized by Google
Original from UNIVERSITY OF CALIFORNIA

wenn die Entzündung von den Zähnen ausgegangen ist. Die Cowpersche Operation soll man nicht ausführen.

Diskussion.

Pontoppidan hat 191 Fälle von Sinuit. maxill. behandelt. In 25% der Fälle hat er Heilung nach Punktion mit Ausspülung gesehen. Diese Ausspülungen wendet er jetzt bis zu 4mal an. Luc-Caldwelles Operation wurde 112mal ausgeführt. Hat keine Rezidive gesehen. Wendet Lokalanästhesie an.

Nörregaard demonstriert einen Riesenpolyp aus der Nase.

Bagger demonstriert einen Formalinsterilisationsapparat zur Sterilisation von Stirnlampen.

---

# Italienische Gesellschaft für Laryngologie, Otiatrie und Rhinologie.

**XVII. Kongreß vom 8. bis 10. April 1920 in Triest.**

Berichterstatter: Dr. F. Rode, Triest.

Prof. Masini: **Neue Untersuchungen über die motorischen Rindenzentren des Kehlkopfes mit Hilfe exper. Tumoren.**

Berichtet über Untersuchungen, ausgeführt mit einer neuen Technik, die darin besteht, daß Paraffin in die Krausesche Zone eingeführt wird, wodurch es zur Bildung eines künstlichen Tumors kommt. Der Autor konnte feststellen, daß einseitige Verletzungen der Hirnrinde, selbst bei einer gewissen Größe des Tumors zu keinen besonders deutlich ausgesprochenen Bewegungsstörungen im Kehlkopfe führten. Bloß das Stimmband der der operierten Hirnseite entgegengesetzten Kehlkopfhälfte vermochte sich nicht mehr in der Medianlinie einzustellen. Wenn nun auch dieses Experiment nicht direkt für die Innervation der beiden Kehlkopfhälften durch die entgegengesetzten Hirnhälften spricht, so spricht doch dafür die Veränderung des Klanges und des Timbre der Stimme des operierten Hundes. Beiderseitige exper. Tumoren rufen dagegen immer deutlicher ausgesprochene und bleibende Paresen hervor.

Prof. G. Masini: **Eine Théorie über die Verschiedenheit der Aussprache, hervorgerufen durch die Art der Stimmbildung.**

Die Verschiedenheit der Stimmbildung bei (Hirn)operierten Hunden, führt den Autor zur Annahme, daß auch die Verschiedenheit der einzelnen Dialekte davon abhängig sei, wie die einzelnen Völker, die zur Stimmbildung notwendigen Organe in Aktion setzen. Selbst bei Berücksichtigung des durch die Umgebung Angelernten beobachtet man bei einzelnen Dialekten in Italien eine verschiedene Art des Gebrauches, speziell der Lippen und der Zunge, sowie eine Verschiedenheit in der Menge und Schnelligkeit, mit der die Luft die Glottis passiert. Die Unmöglichkeit, gewisse Laute auszusprechen, führt zur Bildung eigener



Digitized by Google
Original from UNIVERSITY OF CALIFORNIA
Generated on 2019-10-24 16:41 GMT / http://hdl.handle.net/2027/uc1.b3252768
Public Domain in the United States, Google-digitized / http://www.hathitrust.org/access_use#pd-us-google

Dialekte. Der Autor glaubt, daß in den einzelnen Sprachen, entsprechend den verschiedenen Anforderungen an die Sprachorgane, gewisse tiefe Veränderungen derselben vor sich gegangen sind.

G. Gradenigo und G. Silva: **Über eine medizinisch-physiolog. Prüfung der Veranlagung zum Singen der Schüler.**

Gr. hat gemeinsam mit S., hervorragendem Gesangslehrer am Konservatorium zu S. Cecilia, an den Gesangsschülern die gleichen Untersuchungen vorgenommen, die bei Kandidaten der Luftschiffahrt üblich sind. Es wurde eine Besichtigung der Stimmorgane sowie eine Untersuchung des Nervensystems vorgenommen. Meistens fanden sich katarrhalische Erscheinungen. Reste von Ad. Veg. und nervöse Symptome. Die Autoren haben die Absicht, die Untersuchungen fortzusetzen.

Gavello, Turin: **Die Divertikel des Ösophagus.**

Nach genauer Besprechung dieser Krankheitsform und Demonstration von Radiogrammen zweier selbst beobachteter Fälle erwähnt Autor die von ihm gemachte Beobachtung, daß bei Vorhandensein eines Divertikels eine Art Schiefstellung des Kehlkopfes wahrzunehmen sei, welchem Symptome er Wichtigkeit beimißt.

Prof. C. Canestro: **Tödliche Selbstverletzung des Ohres.**

Nach Besprechung der bekannten Fälle, führt Autor einen eigenen an, der, durch Eingießen von Salzsäure hervorgerufen, in weiterer Folge zu Thromboflebitis des Bulbus jug., Leptomeningitis pur. und Exitus führte.

Masini: **Neuerliche Untersuchungen über die Funktion des VIII. Hirnnerven.**

Experimente an Tauben zur Feststellung der Tatsache, ob funktionelle Zusammenhänge zwischen dem kochlearen und vestibul. Ast des Akustikus bestehen.

Konnte feststellen, daß der Exstirpation oder der Injektion von Strychnin eine Periode funktioneller Exaltation folgte, die späterhin von kompensatorischen Phänomenen abgelöst wurde.

Gavello, Turin: **Otologische Beobachtungen während der letzten Epidemie von Encephalitis lethargica.**

Untersuchung von an Enzephalitis-Erkrankten ergab, daß:

1. bei Beginn der Krankheit Ohrensausen und Schwindel auftreten;
2. diese Erscheinungen schwinden gleichzeitig mit den Augensymptomen,
3. treten auf der gleichen Seite auf, an der die Paresen des IV. und VII. auftreten, gehen ihnen meist voraus;
4. diese Erscheinungen sind zentraler Natur und ließen sich erklären aus den Veränderungen am Boden des IV. Ventrikels, perivesikulären Entzündungsherden, die von Ödemen gefolgt sind und Kompressionserscheinungen hervorrufen können.

Die Kenntnis dieser Erscheinungen ist für die Diagnosenstellung von Bedeutung.

Digitized by Google
Original from UNIVERSITY OF CALIFORNIA
Generated on 2019-10-24 16:41 GMT / http://hdl.handle.net/2027/uc1.b3252768
Public Domain in the United States, Google-digitized / http://www.hathitrust.org/access_use#pd-us-google

Rimini: **Über postoperative otitische Meningitis.**

Referiert über zwei von ihm operierte Fälle, bei denen nach 7 bzw. nach 25 Tagen Meningitis auftrat. Glaubt, in solchen Fällen müsse außer auf die eventuell bestehende zirkumskripte eitrige Labyrinthitis ein besonderes Augenmerk auf die innere Wand der Trommelhöhle, speziell die Gegend des ovalen Fensters gerichtet werden, woselbst eventuell bestehende krankhafte Veränderungen die Ursache der Meningitis sein können. Schlägt deshalb auch vor, jeder Operation eine exakte Labyrinthprüfung vorhergehen zu lassen.

Prof. C. Canestro: **Zur Chirurgie des Sinus Cavernosus.**

Beschreibt eine von ihm ausgeführte Operation, deren Zweck es war, den eitrig erkrankten Sinus von der Nase aus zu eröffnen, was nach Durchneidung des Septums und Eindringen durch diese Öffnung in die Keilbeinhöhle der anderen Seite und deren Eröffnung gegen die Hirnbasis gelang.

Gradenigo: **Paracusis Parossistica.**

Macht auf eine Krankheitserscheinung aufmerksam, die nur in Form von Ohrgeräuschen auftritt, ohne nachweisbare Schwerhörigkeit, Gleichgewichtsstörung, bei normalem Ohre. (Rindenreizung, vasomotorische Störungen, kleine Verletzungen im Steigbügelvorhof.)

G. Merelli: **Über eine Form von Rhinitis hypertrophica bei Herz- und Gefäßerkrankungen.**

Charakteristisch ist die zyanotische Verfärbung der Schleimhaut und die geringe Beeinflußbarkeit durch chirurgische Eingriffe. Tritt gewöhnlich als frühzeitiges Phänomen der Inkompensation ein.

Über die **Behandlung der Ozäna mit verschiedenen Kohlenhydraten (Glukosio, Sakkarosio, Glikofilo),** die günstige Resultate gegeben haben, sprechen Prof. F. Brunetti, Podesta, Bruzzi.

P. Caliceti: **Veröden die breit eröffneten und von der Schleimhaut entblösten Stirnhöhlen?**

Die Versuche Samoilenkos wiederholend, konnte Autor feststellen, daß breit eröffnete eiternde Stirnhöhlen bei Hunden nach Entfernung der ganzen Schleimhaut nicht veröden, wohl aber sich verengen. Bei dem gleichen Versuche und normalen Stirnhöhlen kam es in drei Fällen zweimal zur Verödung.

Gradenigo: **Angiomatöses Endotelsarkom des Mittelohres.**

Dieser eigenartige Tumor charakterisiert sich: *a*) durch langsamen Verlauf, *b*) frühzeitiges Auftreten von Fazialparesen oder Paralysen, *c*) durch spontane Blutungen sowie starke Hämorrhagien bei Entfernungsversuchen.

Agazzi Benedetto: **Autogene Vakzinotherapie bei der postoperativen Behandlung der Mastoiditis.**

Digitized by Google
Original from UNIVERSITY OF CALIFORNIA
Generated on 2019-10-24 16:41 GMT / http://hdl.handle.net/2027/uc1.b3252768
Public Domain in the United States, Google-digitized / http://www.hathitrust.org/access_use#pd-us-google

Zweck der Behandlung ist die sich oft hinausziehende Heilung der Wunde zu beschleunigen. Die 4 bis 7 Injektionen werden mit steigenden Dosen jeden dritten Tag vorgenommen.

Calamida U: **Die Periostnaht beim Verschlusse der Operationswunden nach Radikaloperationen des Ohres und des Sinus front.**

Erzielt durch diese Naht nicht nur größere Resistenz der Narbe, sondern schützt auch dadurch besser vor Infektion.

Calamida U.: **Ein Fall von medianer Gesichtsspaltung.**

Diese äußerst seltene Anomalie wurde bei einem 15jähr. Knaben beobachtet, dessen Nase vollständig in zwei Hälften geteilt war. Infolge dieser Nasenspaltung eine abnorm große Distanz zwischen den inneren Winkeln der Lidspalten. Choane normal.

**Über Fremdkörper in den oberen Luftwegen und im Ösophagus** sprechen Calamida und Gavello. Letzterer kommt zu folgenden Schlüssen: 1. Genaue Anamnese, um sich über Art und Größe des Fremdkörpers ein Urteil zu bilden. 2. Der Ösophagoskopie soll stets die Röntgenuntersuchung vorausgehen. 3. Die Extraktion muß so rasch als möglich vorgenommen werden. 4. Am gefährlichsten sind scharfe Fremdkörper, die auch am schwersten zu entfernen sind. 5. Gebisse sind weniger gefährlich. 6. Der Haken nach Kirmisson ist für Extraktion von Münzen das geeigneteste Instrument. 7. Auf jeden Fall muß, ehe ein größerer chirurgischer Eingriff unternommen wird, die Extraktion durch Ösophagoskopie versucht werden.

Außer diesen kurz referierten Vorträgen wurden noch folgende gehalten, die wegen Raumbeschränkung nur dem Titel nach angeführt werden.

Massini: Experimentelle Tumoren des Kleinhirnes.

Lasagna: Orientierungsstörungen nach Verletzungen des Zentralnervensystems und des Labyrinthes.

Brunetti: Klinische und bakteriologische Bemerkungen anläßlich einer Epidemie von Influenzaotitis.

Gradenigo: Betrachtungen über otitische Hirnabszesse.

Rimini: Über Indikation und Nachbehandlung der Attik-Antrektomie.

Garzia: Dakinsche Lösung zur Behandlung der eitrigen Mittelohrentzündung.

Canestro: Untersuchungen über die Phonation Laryngektomierter.

Bruzzone: Die Therapie der chronischen Kieferhöhleneiterung und die Methode Rheti-Gavello.

Citelli: **Über eine neue Erkrankungsform der Kieferhöhle.**

Es gelang dem Autor durch genau durchgeführte makro- und mikroskopische Untersuchung an 3 von ihm kürzlich operierten Fällen

Digitized by Google
Original from UNIVERSITY OF CALIFORNIA
Generated on 2019-10-24 16:41 GMT / http://hdl.handle.net/2027/uc1.b3252768
Public Domain in the United States, Google-digitized / http://www.hathitrust.org/access_use#pd-us-google

sogenannter Antro-Choanalpolypen das Bestehen einer bis nun unbekannten Erkrankungsform der Kieferhöhle festzustellen. Es handelt sich um einen Prolaps der Schleimhaut dieser Höhlen, bei welchem die aus dem gewöhnlichen oder akzessorischen Ostium der Kieferhöhle herausgetretene Schleimhaut, in dem entsprechenden hinteren Abschnitte der Nasenhöhle eine oft bis in den Nasenrachenraum hineinragende Blase bildet, die mit einer serös blutigen Flüssigkeit gefüllt ist und deren Wandung um so dicker wird, je mehr man sich ihrem blinden Ende nähert. Die prolabierte Schleimhaut gewinnt so das Aussehen eines Polypen und wurde auch stets als solcher beschrieben. Sowohl aus den von Killian, als auch aus den von anderen beschriebenen sowie den eigenen Fällen schließt Citelli, daß viele dieser sogenannten antrochoanalen Polypen nichts anderes als jenen Prolaps der Schleimhaut der Kieferhöhle darstellen. Autoreferat.

Citelli und Caliceti: **Zwei inoperable Fälle von Hautkarzinom der Nase und des Ohres geheilt durch Kaustik mit arsensaurem Anhydrit** (anidride arseniosa).

In einem der Fälle handelte es sich um ein Hautkarzinom, das sich über fast die ganze äußere Nase bis zu den inneren Augenwinkeln und auch ein wenig über die Gesichtshaut ausbreitete. Im anderen um ein multiples Hautkarzinom der ganzen rechten Mastoidalgegend, den tieferen Teilen des Nackens und der linken Wange. Die Verf. griffen zur Kauterisation mit arsensaurem Anhydrid in wässerig-alkoholischer Suspension (nach Cerny und Trunecek) sowie in Suspension von Alkoholäther (nach Mibelli) und erzielten mit dieser lokalen Behandlung Heilung nach zirka 3 Monaten. Bisher war diese Behandlungsart von Trunecek und Mibelli für operative Fälle von Hautkarzinom empfohlen worden, jetzt empfehlen die Autoren sie für solche Fälle, die wegen ihrer Ausdehnung inoperabel sind und wenn metastatische Lymphdrüsen nicht nachweisbar sind. Autoreferat.

P. Caliceti: **Über die Methode Citelli zur Behandlung und Diagnosenstellung eitriger Kiefer- und Stirnhöhlenentzündungen.**

Nach Beschreibung dieser Citelli schen Methode, die darin besteht, daß mittels eines Knochenperforators (einer Modifikation des von Collin angegebenen) die Kieferhöhle von der Fossa canina, die Stirnhöhle vom inneren Augenwinkel aus angebohrt wird, worauf durch diese Öffnungen die Höhlen bis zur vollständigen Heilung ausgespült werden, legt Verf. die von ihm bis nun erzielten Erfolge dar. Berichtet über 5 eitrige Kieferhöhlenentzündungen (darunter 2 chronischen) und 5 Stirnhöhlenentzündungen (eine chronische), die auf diese Weise vollständig geheilt wurden. Preist die Methode auch als eine Art Probepunktion zur Diagnosenstellung an und stellt sie über das endonasale Verfahren. Autoreferat.

---

Digitized by Google
Original from UNIVERSITY OF CALIFORNIA
Generated on 2019-10-24 16:41 GMT / http://hdl.handle.net/2027/uc1.b3252768
Public Domain in the United States, Google-digitized / http://www.hathitrust.org/access_use#pd-us-google

# Referate.

## I. Allgemeines und Grenzgebiete.

**Über die Histologie der Strahlenwirkung auf Tumoren.** Von Dr. Herrmann Simon. (Verhandlungen der südostdeutschen Chirurgen-Vereinigung.) (Beitr. z. kl. Chir. 95. 1915. S. 555.)

Röntgenstrahlen und radioaktive Substanzen wirken im großen ganzen gleichartig, nur lokal, direkt auf die Tumorzelle, und zwar elektiv, nicht spezifisch und um so stärker, je „embryonaler" die Zelle ist. Histologisch: nach einer gewissen Latenzzeit entsteht eine sonst nicht zu beobachtende enorme Zellhypertrophie mit folgender Pyknose, Karyo- und Zytolyse, an die sich Phagozytose, Bindegewebswucherung, schließlich Narbenbildung anschließt. Außerdem glaubt der Vortr. auch eine weitergehende Differenzierung der Tumorzellen (Umwandlung von Adenokarzinom in Schleimkrebs, Verhornung von Karzinomen) als Wirkung der Strahlen ansprechen zu können. A. Plenk.

**Erfahrungen mit der Röntgentiefentherapie an der chirurgischen Klinik München.** Von Dr. W. Fischer. (Verhandlungen der südostdeutschen Chirurgen-Vereinigung.) (Beitr. z. kl. Chir. 95. 1915. S. 569.)

Unter anderen günstig beeinflußten Fällen erscheinen ein Zungenkarzinom mit ausgebreiteten Drüsen und ein plasmoides Sarkom der Thyreoidea. Die Erfolge wurden mit der Anocheimschen Spritzkühlröhre, gute Kompression, ultrapenetrierenden Strahlen, Aluminiumfilter 4 *mm* erzielt, mit großen Dosen, einmalige Dosis bis 120 bis 150mal. Bei wenig durchbluteter, trockener Haut konnten bis zum Erythem 200mal gegeben werden. Geringe Belastung der Röhre (1 bis 2 M.-A.) mit hoher Spannung (180 bis 200.000 V). Messung mit Kienböckstreifen und empirisch. Ferner erscheint ein Fall mit Rhinophyma, Cancroid und Akne rosacea, der durch 5 Sitzungen gefilterte Strahlung (220mal) und mittelharte, nur auf das Cancroid wirkende ungefilterte Strahlung (150mal) geheilt wurde, weiters tuberkulöse Lymphome. A. Plenk.

**Kombinierte Karzinombehandlung mit Mesothorium, Röntgenstrahlen und intravenösen Infusionen.** Von Prof. Dr. G. Klein. (Verhandlungen der südostdeutschen Chirurgen-Vereinigung.) (Beitr. z. kl. Chir. 95. 1915. S. 593.)

Die Behandlung bestand in Anwendung mittlerer Mesothoriumdosen (50 bis 100 *mg*) durch einige Tage 2, 3 bis 12 Stunden lang, während dieser Zeit intravenös Borcholin oder Radium-Baryumselenat, welches anscheinend als tumoraffine Substanz in diesem eine Sekundärstrahlung erzeugen kann. Zwischen je zwei Serien von Mesothoriumbehandlung erfolgte mehrtägige, intensive Röntgenbehandlung (Messung durch parallele Funkenstrecke). Die Erfolge waren sehr gut bei äußerem Karzinom (Gesicht, Mamma), bei innerem Karzinom unbefriedigend.

A. Plenk.

Digitized by Google
Original from UNIVERSITY OF CALIFORNIA
Generated on 2019-10-24 16:41 GMT / http://hdl.handle.net/2027/uc1.b3252768
Public Domain in the United States, Google-digitized / http://www.hathitrust.org/access_use#pd-us-google

**Über Radium- und Röntgenbehandlung maligner Tumoren.** Von Prof. A. Freih. v. Eiselsberg. (Arch. f. kl. Chir. 106. 1915. S. 68.)

1. Radium: Prophylaktisch (4 Zungenkarzinome) eher Schaden als Nutzen. Kurativ: sehr guter Effekt bei Basalzellenkrebsen der Haut, besonders des Gesichtes, sonst zweifelhaft oder schädlich (Jauchung, Zerfall, Blutung, schnelleres Wachstum, Steigerung der Kachexie (durch Resorption von Tumorgewebe?). Radium wirkt nur lokal und stark zerstörend, aber nicht elektiv, daher ist ein inoperabler Tumor auch dem Radium nicht (Arrosion, Gehirn) zugänglich. Besserung der Wirkung ließe sich durch die Möglichkeit der Bestrahlung größerer Flächen vorstellen (Verwendung von Reizdosen).

2. Röntgen: eignet sich durch Wirkung auf größere Fläche zur prophylaktischen Bestrahlung und zur tiefen Bestrahlung und wirkt bei forcierter Dosierung teilweise sehr günstig. Gewarnt wird vor großen Dosen auf einmal an der Trachea (maligne Struma), die einmal die Tracheotomie veranlaßten (12 H mit 3 *mm* Filter). Die Gefahr der Röntgenbestrahlung liege in der zu schwachen Applikation, dagegen können bei malignen Tumoren Hautschädigungen ohne Bedenken gemacht werden.

Operable Tumoren sind zu operieren. Gelegentlich (Zunge, Ösophagus, Rektum) Kombination von Röntgen und Radium nach möglichster Entfernung des Tumorgewebes durch Operation angezeigt.

A. Plenk.

**Zur Strahlentherapie.** Von Prof. Dr. A. Schmitt, München. (Verhandlungen der südostdeutschen Chirurgen-Vereinigung.) (Beitr. z. kl. Chir. 95. 1915. S. 598.)

Schmitt sah vom Mesothorium wunderbare Wirkung bei gynäkologischen Karzinomen und oberflächlichen Karzinomen des Gesichtes, bei sonstigen chirurgischen Karzinomen, darunter Zunge und Gaumen, teilweise keinen Erfolg, teilweise (Rektum) Verschlechterung.

A. Plenk.

**Radiumwirkung bei malignen Tumoren.** Von Dr. Ernst Müller, Würzburg. (Verhandlungen der südostdeutschen Chirurgen-Vereinigung.) (Beitr. z. kl. Chir. 95. 1915. S. 615.)

Radium (43 bis 49 *mg* Radiumbromid) mit Messingfilter 1 *mm* und Gummihülse 2 *mm* (wegen der Sekundärstrahlung) wurde in den Tumor versenkt, nicht über 6 Stunden, in Intervallen von 3 bis 4 Tagen. Bestrahlt wurden teils inoperable, teils nicht radikal operierte (präventiv), teils operable Tumoren. Darunter erscheinen: Ca des weichen Gaumens (präventiv; ein kleines Rezidiv verschwand). Ca des Oberkiefers (präventiv; kein Erfolg). 2 rezidivierte Unterlippen-Plattenepithelkarzinome (Verkleinerung, aber histologisch noch lebensfähiges Ca). 1 Lymphogranulomrezidiv (nach Röntgenbestrahlung) am Hals (durch perkutane Bestrahlung geheilt). Müller kommt zum Schlusse, daß das Uteruskarzinom eine Sonderstellung einnehme, sonst müssen operable Tumoren operiert werden, bei inoperablen sei die Wirkung unzulänglich. A. Plenk.

Digitized by Google
Original from UNIVERSITY OF CALIFORNIA
Generated on 2019-10-24 16:41 GMT / http://hdl.handle.net/2027/uc1.b3252768
Public Domain in the United States, Google-digitized / http://www.hathitrust.org/access_use#pd-us-google

**Zur Tumorextrakt-Behandlung maligner Geschwülste.** Von Dr. Lunkenbein, Ansbach. (Verhandlungen der südostdeutschen Chirurgen-Vereinigung.) (Beitr. z. kl. Chir. 95. 1915. S. 626.)

Durch Einverleibung des Tumoreiweißes, besonders Kerneiweißes im Extrakt, wird der Körper veranlaßt, spezifische Stoffe zur Erschließung des lebenden Tumors zu bilden. Es wird die Auswahl geeigneter Fälle, die Reaktion auf die Einspritzung und der Vorgang des Extraktbezuges besprochen. (Lebhafte, zumeist ablehnende Diskussion.) A. Plenk.

**Ein Rückblick auf 20 Monate feldärztlicher Tätigkeit, mit besonderer Berücksichtigung der Gasphlegmone.** Von Prof. H. Coenen (Breslau). (Bruns Beitr. z. kl. Chir. 103. 1916. S. 397.

Unter anderem werden Verletzungen der oberen Luftwege und Tracheotomie besprochen. Verf. sah nur chronisch sich entwickelnde Verlegungen der oberen Luftwege, die sich im Anschluß an Kiefer- und Halsschüsse entwickeln, und zwar entweder durch zunehmendes Hautemphysem am Hals oder entzündliche Schwellung der oberen Luftwege, letzteres die regelmäßige Begleiterscheinung der schweren Kieferschüsse mit Beteiligung der Zunge und des Mundbodens, schon in den ersten Tagen nach der Verletzung. Ein Drittel dieser Fälle starb an Lungenentzündung oder Nachblutung. (7 Beispiele von Halsschüssen). Ferner bespricht er das Hautemphysem als Symptom von Brustschüssen und ist der Ansicht, daß es sich oft aus dem Mediastinum nach oben ausbreitet, besonders leicht bei Verletzung der großen Bronchien. 2 Fälle mitgeteilt, davon einer gestorben.

A. Plenk.

**Über operative Entfernung von Geschossen und Granatsplittern mit besonderer Berücksichtigung des elektromagnetischen Verfahrens.** Von Generalarzt Prof. Dr. Hofmeister. (Bruns Beitr. z. kl. Chir. 96. 1915 S. 166.)

Operative Geschoßentfernung ist nur bei Lage in Organen erlaubt, wo es erfahrungsgemäß nicht ohne Schaden bleiben kann (Auge, Nase, Luftröhre) oder wenn durch Druck- oder Scheuerwirkung Beschwerden eintreten. Sie soll womöglich nach Abheilung, wenigstens Reinigung des Schußkanals stattfinden. Im Früh- und Intermediärstadium ausgeführte Extraktion ist wegen der Keimmobilisation von unberechenbaren Folgen bezüglich der Infektion. Ganz besonders gilt das für die Übertragung der elektromagnetischen Fremdkörperextraktion von der Ophthalmologie auf die Chirurgie, es ist ein rohes, durchaus entbehrliches, bei Verallgemeinerung direkt gefährliches Verfahren. Bei bestehender Indikation zur Extraktion anatomisch korrektes präparatorisches Aufsuchen nach Röntgenlokalisation, bei nicht zu großer Entfernung vom Einschuß unter präparatorischer Verfolgung und Exzision des Schußkanals. — Bleigeschosse sind keinesfalls eine Indikation für Frühoperation.

A. Plenk.

Digitized by Google
Original from UNIVERSITY OF CALIFORNIA
Generated on 2019-10-24 16:41 GMT / http://hdl.handle.net/2027/uc1.b3252768
Public Domain in the United States, Google-digitized / http://www.hathitrust.org/access_use#pd-us-google

**Die Gefahren der Lumbalpunktion.** Von O. Schönbeck. (Arch. f. kl. Chir. 107. 1916. S. 309.)

Besprochen werden Unannehmlichkeiten (Punctio sicca) und Gefahren der Lumbalpunktion. Von diesen sind Abbrechen der Kanüle, Subduralblutung durch Venenverletzung, Anspießung der Nervenwurzeln (vorübergehende Parästhesien, Paresen), Verschlimmerung von Paresen nach der Punktion bei Rückenmarktumoren, Poliomyelitis, ferner von Stunden bis zu 14 Tagen dauernder Meningismus, schließlich Todesfälle im Anschluß an Lumbalpunktion eingehend erörtert. An Hand von 71 Todesfällen der Literatur erweisen sich als meistgefährdet Tumoren und ähnliche Prozesse, demnächst Blutungen (40 bzw. 13 Fälle); die abgelassene Liquormenge war verschieden, in 15 Fällen nur bis 5 $cm^3$. Die Druckherabsetzung scheint die größte Rolle zu spielen. Technische Fehler liegen nicht in allen Fällen vor. Der Tod erfolgt häufig durch Atemlähmung (das Leben konnte durch künstliche Atmung längere Zeit erhalten werden). In einigen Fällen war Meningitis Punktionsfolge und Todesursache. Die häufigste Todesursache scheinen Kommunikationsverlegung am Foramen magnum mit Druck auf die Medulla sowie Blutung ex vacuo zu sein. Demnach sei die Lumbalpunktion kein ungefährlicher Eingriff, könne zwar den Gesunden nur vorübergehend schädigen, unter pathologischen Umständen aber den Tod direkt verursachen; absolute Kontraindikationen sind nicht aufzustellen, bei Blutungen der Schädel-Rückgratshöhle und raumbeengenden Prozessen, besonders der hinteren Schädelgrube, wird sie am besten vermieden; Vorsicht geboten bei Tumoren im Wirbelkanal, Urämie, entzündlichen Prozessen des Zentralnervensystems, Hirnabszeß, Arteriosklerose und auch Meningitis purulenta. Vollkommen zu verwerfen ist jede Aspiration und die ambulante Lumbalpunktion; als Vorsichtsmaßregeln, die aber keine absolute Garantie geben, werden empfohlen: 1. vorher 24 Stunden Bettruhe, 2. nur bei raumbeschränkenden Prozessen: Punktion bei tiefliegendem Kopf in Seitenlage, 3. genaueste Beobachtung der Druckhöhe und der Druckschwankungen, permanent oder von 2 zu 2 $cm^3$, 4. 24 bis 48 Stunden Bettruhe nach der Punktion (bei Tumoren die ersten 12 bis 24 Stunden bei tiefliegendem Kopf), 5. Vermeidung von Alkohol und Aufregung nach der Punktion, 6. allmählicher Übergang von liegender in andere Stellung.

A. Plenk.

**Über autoplastische Blutstillungsmethoden und aseptische Thrombose.** Von Dr. J. Philipowicz. (Arch. f. kl. Chir. 106. 1915. S. 293.)

Bei Tamponade mit Muskel, Faszie, Fett und Netz wirkt 1. eine für alle Gewebe ziemlich gleiche chemisch-fermentative, 2. eine mechanische Komponente (Rauheit, große Oberfläche, Schmiegsamkeit). Bedingung der Wirkung ist genügend Material und genügend langes Anpressen desselben (solange, bis es nicht mehr abgehoben wird und die

Digitized by Google
Original from UNIVERSITY OF CALIFORNIA
Generated on 2019-10-24 16:41 GMT / http://hdl.handle.net/2027/uc1.b3252768
Public Domain in the United States, Google-digitized / http://www.hathitrust.org/access_use#pd-us-google

Blutung steht), mindestens auf 5 Minuten, oder Befestigung durch Naht. Nach dieser Zeit haftet der Tampon absolut fest, Nachblutung kommt nicht vor, es erfolgt Einheilung und Umwandlung in Narbengewebe (Tierversuche). Vorteile sind prompte Wirkung, sichere Anheilung, Vermeidung von Adhäsionen, Möglichkeit primären Wundschlusses, kein Druck auf Nachbarorgane, keine Fremdkörperschädigung; Streifentamponade sei daher nur in unreinem Gebiet und in höchst dringenden Fällen erlaubt. Zur temporären Blutstillung empfiehlt sich der Muskel, sonst das nächstliegende Gewebe (bei Gehirn, Rückenmark und Thorax Muskel, bei Niere Fett, in der Bauchhöhle Netz). Die Wirkung kann durch Eintauchen der Stücke in 5% sterilisierte Koagulenlösung erhöht werden, die Lösung wird bei Kochen länger als 3 Minuten unwirksam. Koagulen allein empfiehlt sich besonders bei parenchymatösen Blutungen nicht aseptischer Organe als kurz gekochte Lösung.

Verf. glaubt, mit Fellner, daß bei aseptischer Thrombose nach Operationen und stumpfen Traumen in prädisponierten Gefäßen die Resorption von zerstörtem Körpergewebe als auslösendes Moment wirkt.

A. Plenk.

**Eine neue Methode zur Stillung parenchymatöser Blutungen.** Von Dr. Ernst Jeger und Prof. Dr. Julius Wohlgemuth. (Arch. f. kl. Chir. 106. 1915. S. 104.)

Die Verf. empfehlen resorbierbare Tampons, die durch Gefrierschnitt feinster, tierischer Membranen (aus Schaf- und Rinderdarm) mit mikrotomähnlicher Maschine hergestellt werden. Die Sterilisierung erfolgt durch dreitägiges Einlegen in 5% Karbollösung, dann in mehrmals gewechselten 70% Alkohol. Vor Gebrauch wird die erforderliche Menge dem Alkohol entnommen, in Kochsalzlösung kurz geknetet und triefend aufgelegt, eventuell mittels eines tierischen Häutchens angenäht. Die Wirkung beruhe auf feiner Zerteilung des Blutstromes (Reibungsvergrößerung) und Kompression. Die Protokolle der Tierversuche (Subkutis, Nieren, Karotis, Leber, Muskel) ergeben prompte Blutstillung. Unschädlichkeit und reaktionslose Resorption in 4 bis 6 Wochen.

A. Plenk.

**Erfahrungen mit Coagulen (Kocher-Fonio).** Von Dr. J. Halpern. (Beitr. z. kl. Chir. 95. 1915. S. 324.)

Koagulen in frischer 5- bis 10%iger Lösung in destillierten Wasser, 2 bis 3 Minuten gekocht, nicht filtriert, erwies sich bei blutenden Karzinomen und postoperativen Nachblutungen den bisher bekannten Hämostyptizis in jeder Hinsicht gleichwertig, zum Teil überlegen.

A. Plenk.

**Fibrolysin in der Kriegschirurgie und seine Gefahren, nebst einem Anhang über die Fibrolysinanaphylaxie.** Von Dr. Walter Hesse. (Arch. f. kl. Chir. 108. 1917. V. S. 72.)

Bei narbiger Weichteilschrumpfung, Muskel- und Sehnenfixation, druckempfindlichen Narben und schwartigen Pleuraverwachsungen 30 bis 50% gute Erfolge (1/2 bis 1 Ampulle in Pausen von 2 bis 3 Tagen, 10 bis 20 Einspritzungen, teilweise lokal, teilweise glutäal

Digitized by Google
Original from UNIVERSITY OF CALIFORNIA
Generated on 2019-10-24 16:41 GMT / http://hdl.handle.net/2027/uc1.b3252768
Public Domain in the United States, Google-digitized / http://www.hathitrust.org/access_use#pd-us-google

und subkutan angewendet). In 3 Fällen flackerte die Infektion in der ($2^1/_2$ bis 11 Monate abgeheilten) Narbe auf, mit zwei tödlichen Ausgängen. Die Narbe ist also zu vermeiden. Gelegentlich kamen auch toxische Störungen des Allgemeinbefindens im Verlaufe der Behandlung vor, die H. mit Mendel ebenso wie das Auftreten von Exanthemen als Anaphylaxie durch Resorption des aus dem Narbenkollagen gebildeten Leimes auffaßt. Die Reaktionsstärke wird durch die Masse abgebauten Narbengewebes und durch die Labilität des Vasomotorenzentrums bestimmt. A. Plenk.

**Prinzipien bei einfachen plastischen Operationen des Gesichtes bei Kriegsverletzten, mit Ersatz des Defektes aus unmittelbarer Wundnähe.** Von Dr. J. F. S. Esser. (Bruns Beitr. z. kl. Chir. 103. 1916. S. 519.)

Grundsätze: Möglichste Einfachheit, womöglich nur Verwendung von Haut aus der Defektgrenze, deren genügende Beweglichkeit eventuell durch halbe oder ausnahmsweise durch ganze Stielung eines Lappens erreicht wird. Nur bei völliger Unvermeidlichkeit dieses greift E. zum gestielten Lappen aus größerer Entfernung oder zur freien Transplantation. Allgemeine Maßnahmen: Strengste Asepsis, Trockenbleiben der Haut während der Operation (trocken Rasieren, nur Jodanstrich), vorausgehende totale Exzision der oberflächlichen und tiefen Narben, Entspannung der Haut durch versenkte Nähte; hermetisch abschließende Naht, Stiche nahe dem Hautrand, am Schluß Kalomel aufgestreut, kein Verband. Immobilisation durch Sprechverbot, nur flüssige Ernährung mit Glasrohr. Er teilt die einfachen Gesichtsplastiken in mehrere operationstechnische Gruppen (einfache und komplizierte lineare Vernähung, Naht nach Mobilisierung und Verschiebung einer Wundseite durch einfachen Schnitt, Naht nach Mobilisierung beider Wundseiten) ein und bringt 28 Beispiele mit Bildern. A. Plenk.

**Über die freie Fetttransplantation.** Von Dr. Hans Eisleb. (Bruns Beitr. z. kl. Chir. 102. 1916. S. 249.)

Die Experimente und die Kasuistik bezieht sich auf Gelenke, Gehirn und Knochen: frei transplantiertes Fett ist, ausgenommen bei Infektion, ein ausgezeichnetes Isolierungs- und Interpositionsmaterial, Versuch bis Handtellergröße aussichtsreich. A. Plenk.

**Gesichtsplastik mittels freier autoplastischer Fetttransplantation.** (Zbl. f. Chir. 1915. Nr. 24. S. 427.)

Ein Fall von Jochbein- und seitlichem Oberkieferdefekt nach komplizierter Fraktur mit Sequestrierung wurde mit vollem kosmetischen Erfolge durch Einpflanzung von 30 *g* Fett aus den Bauchdecken unter die vom Knochen abgelöste Haut des Defektes behandelt. Lokalanästhesie, genaue Blutstillung. Der Fall beweise, daß Fett bei Vermeidung jeder Infektion ein außerordentlich gutes Transplantationsmittel abgebe. A. Plenk.

Digitized by Google
Original from UNIVERSITY OF CALIFORNIA
Generated on 2019-10-24 16:41 GMT / http://hdl.handle.net/2027/uc1.b3252768
Public Domain in the United States, Google-digitized / http://www.hathitrust.org/access_use#pd-us-google

**Einige Worte über das spätere Schicksal von autoplastisch transplantiertem Knochengewebe beim Menschen.** Von Dozent Dr. Abraham Troell. (Arch. f. kl. Chir. 111. 1919. S. 578.)

In den Schenkelhals eingepflanzter Span von der Crista Tibiae wurde 213 Tage nach der Transplantation bei der Resektion gewonnen; er zeigte größtenteils bei unverändert beibehaltener Form lebendes Knochengewebe. Die Axhausensche Auffassung von der Nekrose transplantierten Knochens hat also keine generelle Gültigkeit. Von Bedeutung in diesem Falle sei der Kontakt mit gleichartigem, normal ernährtem Knochen. A. Plenk.

**Wird die Lebensfähigkeit transplantierter Epithelkörper durch die Anwendung von Lokalanästhesie bei der Verpflanzung beeinträchtigt?** Von Dr. Arnold Passow. (Bruns Beitr. z. kl. Chir. 104. 1917. S. 343.)

Bei Versuchen an der Ratte ergab sich, daß die Dauer der Einwirkung der Novokainlösungen eine größere Rolle spielt als die Konzentration. Bei Autotransplantation ergab Einwirkung von $^1/_2$ und $1\%$ Novokain außerhalb des Körpers und Infiltration des Implantationsgebietes mit derselben Lösung keine anatomische oder funktionelle Schädigung bei Dauer von 5 Minuten, teilweise Schädigung bei Dauer von 10 Minuten und bei $10\%$ Lösung von 5 Minuten. Vollständige Degeneration bei $^1/_2$ und $1\%$ Novokain nach 30 Minuten, bei $10\%$ Novokain nach 10 Minuten Dauer. Die Homöostransplantationen sind alle mißlungen. Kokainlösung 1 bis $2\%$ wirkt schädigend wie $10\%$ Novokainlösung, ist daher zu vermeiden, während $1\%$ Novokainlösung ohne Bedenken anwendbar ist. A. Plenk.

**Über die Anwendung von Arsenobenzol (606) in Fällen von Sklerom der oberen Luftwege, in Fällen von Lues und Tuberkulose wie auch in einigen Fällen von zweifelhafter Diagnose.** Von Dr. Leopold Lubliner, Warschau. (Arch. f. Lar., Bd. 28. H. 3.)

In 2 Fällen von Sklerom keine Wirkung. In einem Falle von Peritonsillarabszeß mit Ausgang in Sepsis wird die eintretende Wendung zum Bessern einer intravenösen Injektion von 0·5 Salvarsan zugeschrieben. Im übrigen gute Heilwirkungen bei Gummata des Rachens und des Kehlkopfes. R. Hoffmann, Dresden.

**Eine neue Methode der Allgemeinnarkose.** Von Dr. W. Freudenthal, New York. (Arch. f. Lar., Bd. 28. H. 3.)

Die von dem New-Yorker Arzt Gwathmey angegebene Methode ist eine rektale Öl-Äther-Anästhesie: Nach Reinigung des Darmes, eine Stunde vor der Operation, Morphium subkutan mit oder ohne Atropin, $^1/_2$ Stunde vor der Operation Chloreton 0·3—0·6 per rectum. Sodann wird eine Mischung von 60·0 Ol. olivar. zu 180·0 Äther per Klysma langsam innerhalb von 5 Minuten verabreicht. Die Dosis für Kinder steht noch nicht fest. Bei Narkosenstörung werden 60·0 der Flüssigkeit durch ein rektal eingeführtes Rohr wieder abgelassen. Bei gefahrdrohenden Symptomen hohes

Digitized by Google
Original from UNIVERSITY OF CALIFORNIA
Generated on 2019-10-24 16:41 GMT / http://hdl.handle.net/2027/uc1.b3252768
Public Domain in the United States, Google-digitized / http://www.hathitrust.org/access_use#pd-us-google

Klysma von kaltem Wasser. Freudenthal verspricht sich gerade für die Operation an den oberen Luftwegen, insbesondere für die Ösophagoskopie große Vorteile von dem Verfahren, das er selbst in einigen Fällen mit Nutzen angewandt hat. Als Vorzüge des Verfahrens werden gerühmt die Entfernung des narkotisierenden Assistenten und des Narkoseninstrumentariums aus dem Operationsbereich und der ruhige, die Operation häufig mehrere Stunden überdauernde Schlaf des Kranken. R. Hoffmann, Dresden.

**Eine neue Gesichtsmaske zum Schutz gegen Tröpfcheninfektion für Rhino-Laryngologen.** Von Dr. E. Lautenschläger, Frankfurt a. M. (Arch. f. Lar., Bd. 28, H. 3.)

Rechteckiges Stück Billrothbatist, durch Bändchen um den Kopf zu befestigen, mit 2 Glasfenstern (bei Fischer in Freiburg i. Br. erhältlich). R. Hoffmann, Dresden.

## II. Nase und Nebenhöhlen.

**Über Ursachen der Hypertrophie und Atrophie der Nasenschleimhaut.** Von Dr. F. Diebold, Zürich. (Arch. f. Lar., Bd. 28. H. 3.)

Der normale Ernährungsbetrieb eines Gewebes ist von den 3 Faktoren „Blutdruck, Lymphabfluß und Gewebsdruck" abhängig. Diebold führt im einzelnen aus, wie Störungen der Koordination dieser 3 Faktoren je nachdem proliferierende oder regressive Entzündungsvorgänge zur Folge haben. Unter diesen Störungen spielt die quantitativ oder qualitativ veränderte Sekretbeschaffenheit eine wesentliche Rolle, in der Weise, daß diejenigen Schleimhautpartien, welche mit dem flüssigen Sekret in beständiger Berührung sind, also von ihm überflossen werden, in proliferierende Entzündung geraten, während an denjenigen Stellen, wo das Sekret immer und immer wieder „festklebt", die Entzündung der Schleimhaut regressiven Verlauf nimmt und sogenannte Atrophie entsteht. Mit dieser Hypothese glaubt D. der Erklärung des Fötors und somit der Ozaena vorgearbeitet zu haben. R. Hoffmann, Dresden.

**„Der eitersaugende Nasenhöhlenspiegel" oder „Ein Sieglescher Trichter für die Nase".** Von Dr. Levinger, München. (Arch. f. Lar., Bd. 28. H. 3.)

Bemerkung zu dem Instrument Tövölgyis. Der beabsichtigte Zweck, einen Einblick in die Nase während des Saugens zu erhalten, wird durch die gleichzeitig eintretende Schwellung der Nasenschleimhaut verhindert. R. Hoffmann, Dresden.

**Die perkanalikuläre Tränensackdurchstechung als Einleitung zur intranasalen Tränensackeröffnung und als selbständige Operation.** Von Dr. Borys Choronshitzky sen., Warschau. (Arch. f. Lar., Bd. 28. H. 3.)

In Fällen, in denen die Orientierung über den Ort der vorzunehmenden intranasalen Eröffnung des Tränensackes erschwert

Digitized by Google
Original from UNIVERSITY OF CALIFORNIA
Generated on 2019-10-24 16:41 GMT / http://hdl.handle.net/2027/uc1.b3252768
Public Domain in the United States, Google-digitized / http://www.hathitrust.org/access_use#pd-us-google

ist, bedient sich Ch. zur Wegweisung der Durchstechung der Tränensack- und Tränengrubenwand mittels eines stumpfen, durch das untere Tränenröhrchen eingeführten Stachels (bei H. Pfau, Berlin, erhältlich). Erfahrungen in 4 Fällen lassen das Verfahren auch als selbständige Operation angezeigt erscheinen.

R. Hoffmann, Dresden.

**Über die anatomischen Lagebeziehungen des Tränensackes zur Nase sowie über eine Methode zur Bestimmung der Lage des Tränensackes an der seitlichen Nasenwand.** Von Regimentsarzt Dr. W. Zemann, Wien. (Arch. f. Lar., Bd. 28. H. 3.)

Das Tuberculum s. Torus lacrimalis an der lateralen Nasenwand ist kein konstantes Gebilde. Auch die Ansatzstelle der mittleren Muschel kann nicht als zuverlässiger Orientierungspunkt für die Lagebestimmung des Tränensackes dienen, da ihre Beziehung zum Tränensack gleichfalls wechselt. Zemann beschreibt einen aus zwei Schenkel bestehenden, zerlegbaren Tasterzirkel, durch den die Lage des Tränensackes an der lateralen Nasenwand markiert werden kann.

R. Hoffmann, Dresden.

**Sulla funzione respiratoria del seno mascellare nell'uomo.** Von Professor G. Gavello, Turin. (Arch. ital. di Lar. XL, 1920.)

Seine Untersuchungen über die respiratorische Tätigkeit der Kieferhöhle stellte Verf. an einem Soldaten an, der durch eine Leuchtrakete an der rechten Wange derart verletzt worden war, daß ein Holzsplitter sich bis tief in die Kieferhöhle eingekeilt hatte und nach Entfernung desselben eine Fistel diese mit der Außenwelt verband. Die Untersuchungen wurden bloß nach der graphischen Methode vorgenommen. Zu diesem Zwecke wurde ein Glasrohr luftdicht durch die Fistel in die Kieferhöhle eingeführt, dessen freies Ende durch einen Gummischlauch mit einer Mareyschen Trommel in Verbindung gebracht.

Es wurden Untersuchungen vorgenommen 1. bei normaler und forcierter Atmung und geschlossenem Mund, 2. bei normaler und forzierter Atmung und geöffnetem Mund, 3. bei geschlossenem Mund, freier Nase, Verlegung der rechten, Verlegung der linken Nasenhälfte, 4. bei offenem Munde, freier Nase, Verlegung der rechten, Verlegung der linken Nasenhälfte. Außerdem wurden auch noch die Luftdruckschwankungen während der Phonation und des Schluckaktes verzeichnet.

Aus den der Arbeit beigefügten Diagrammen ist nun ersichtlich, daß 1. der Luftdruck in der Kieferhöhle der Atmung entsprechend konstanten Schwankungen unterworfen ist. 2. Die Luftdruckschwankungen werden deutlicher bei nasaler Atmung und geschlossenem Mund. 3. Je forcierter die Atmung, desto deutlicher die Luftdruckschwankungen. 4. Der Schluckakt beeinflußt ebenfalls der Luftdruck in der Kieferhöhle, besonders wenn er bei geschlossenen

Digitized by Google
Original from UNIVERSITY OF CALIFORNIA
Generated on 2019-10-24 16:41 GMT / http://hdl.handle.net/2027/uc1.b3252768
Public Domain in the United States, Google-digitized / http://www.hathitrust.org/access_use#pd-us-google

Nase vorgenommen wird. 5. Fast kaum beeinflußt die Phonation den Luftdruck in der Höhle. 6. Falls Nasenstenosen vorhanden sind, treten stärkere Luftdruckschwankungen ein als bei freier Nase, besonders wenn die Atmung bei geschlossenem Munde stattfindet.

Der Nachweis, den der Verf. mit diesen Untersuchungen bringt, daß die Luft innerhalb der Kieferhöhle Druckschwankungen ausgesetzt ist, die von der Atmung abhängig sind, ist meiner Ansicht nach höchst überflüssig, da es ja sicher niemandem einfallen wird daran zu zweifeln, daß die Luft der Kieferhöhle, die mit der Nase in offener Verbindung steht, sich in steter, der Atmung entsprechender Bewegung befindet. Rode.

**Amöbenbefund in einer Kieferzyste.** Von Dr. Viktor Guttmann, Prag. (Arch. f. Lar., Bd. 28. H. 3.)

Am fixierten Material einer Kieferzyste wurden Amöben und andere Gebilde gefunden, von denen es zweifelhaft bleiben muß, ob es sich um Entwicklungsstadien der Amöbe oder um veränderte Epithelien handelt. Die in Anbetracht der Fundstelle naheliegende Annahme, daß es sich um Entamöba buccalis handelt, wird durch die gewonnenen Bilder in Frage gestellt.

R. Hoffmann, Dresden.

**Über Reimplantation von Zähnen aus Kieferzysten.** Von Dr. E. Lautenschläger, Frankfurt a. M. (Arch. f. Lar., Bd. 28. H. 3.)

Bei 9jährigen Knaben gelungene Implantation eines in einer follikulären Zahnzyste am Orbitalboden vorgefundenen Augenzahnes in die frisch blutende, durch Bohrer erweiterte Alveole des III. Milchzahnes unmittelbar nach Extraktion dieses Zahnes. Zum Festhalten des verpflanzten Zahnes ist die Vorbereitung einer die Nachbarzähne mitumschlingenden Ligatur erforderlich.

R. Hoffmann, Dresden.

**Osteosarcoma primitivo del seno frontale sinistro.** Von Dr. Pietro Caliceti. (Arch. ital. di Lar. XL. 1920.)

Verf. erinnert zuerst an einen von ihm beschriebenen Fall von osteoblastischem Chrondrosarkom der Stirnhöhle, der im Verlaufe von zehn Monaten die Größe einer Melone erreichte und nach Zerstörung des größten Teiles des Knochengerüstes, sowie nach Hineinwucherung in die Hirnkapsel zum Exitus führte. Diesmal handelt es sich um eine 22jähr. Pat., die in ihrem zwölften Lebensjahre gestürzt sein soll und sich bei dieser Gelegenheit eine Beule auf der linken Stirnhälfte zugezogen haben will, die jedoch nach kurzer Zeit wieder schwand. Eineinhalb Jahre später bildete sich an der Stelle, auf der die Beule gesessen, eine leichte Schwellung, die ohne welche Beschwerden zu bereiten, in gleicher Größe bis zum 20. Lebensjahre fortbestand. Von diesem Zeitpunkte an setzte ein Wachstum der Schwellung ein, in allerletzter Zeit traten heftige



Digitized by Google
Original from UNIVERSITY OF CALIFORNIA
Generated on 2019-10-24 16:41 GMT / http://hdl.handle.net/2027/uc1.b3252768
Public Domain in the United States, Google-digitized / http://www.hathitrust.org/access_use#pd-us-google

Kopfschmerzen auf. Außer der Vorwölbung der linken Stirnhälfte und Abrundung des linken oberen Orbitalrandes ist bei der sonst gesunden Pat. nichts nachzuweisen. Die Eröffnung der Stirnhöhle zeigt, daß nicht nur die linke, sondern auch ein Teil der rechten Stirnhöhle von einer spongiösen Knochenmasse ausgefüllt sind, die größtenteils entfernt wird, worauf die Wunde, da eine radikale Operation unmöglich ist, wieder geschlossen wird. Die mikroskopische Untersuchung ergibt die gleichzeitige Wucherung knöchernen Gewebes und fibrosarkomatöser Substanz. Rode.

### III. Mundhöhle, Rachen, Nasenrachen, Hypophyse.

**Mundlippenplastik aus der Nasolabialgegend.** Von Dr. J. F. S. Esser. (Bruns Beitr. z. kl. Chir. 105. 1917. S. 545.)

Verf. verwendet spitzdreieckigen unten gestielten Lappen aus der Nasolabialfaltengegend für die Unterlippe, bei ganzer Unterlippenbreite Gewebe aus der Nasenwangengrenze; bei großem Schleimhautbedarf ganze Dicke, sonst Haut mit mehr weniger Muskelgewebe; zuerst wird Entnahmestelle vernäht, dann der Lappen eingenäht. Die Vorteile, die Verf. aufzählt, sind die der Brunsschen Cheiloplastik. A. Plenk.

**Über plastische Operationen zum Ersatz des Defektes der ganzen Unterlippe.** Von Dr. Theodor von Mutschenbacher. (Mit 39 Abbildungen.) (Bruns Beitr. z. kl. Chir. 103. 1916. S. 706.)

Verf. bespricht die gebräuchlichsten Methoden der Cheiloplastik und bringt schöne Skizzen zur Plastik nach Langenbeck, Dieffenbach, Jaesche, Blasius, Bruns, Berger und Polaillon; bei Kriegsverletzten am meisten zu empfehlen sei doppelseitige Brunssche Cheiloplastik. Sie wird nach Maß in Lokalanästhesie (Leitungsanästhesie des 2. und 3. Trig.-Astes und Umspritzung, letztere bei dünner Haut mit reiner Novokainlösung) Schleimhautnaht mit Katgut, Haut mit Seidenknopfnähten, Wundstreupulver und Verband, Spülungen der Mundhöhle mit 3% Wasserstoffsuperoxyd, Entfernung der Nähte am 10. Tage, bis dahin Sprechen und Kauen verboten Nachbehandlung: Dämpfen, Massage, Quarzlicht usw. A. Plenk.

**Über Verpflanzung Thierschscher Epidermisläppchen in die Mundhöhle.** Von Dr. Ludwig Moszkowicz. (Arch. f. kl. Chir. 108. 1917. IX. S. 216.)

Bei einem Defektschuß des Unterkieferkörpers mit breiter Anwachsung der Zunge wurde eine Hauttasche unter der Mundhöhle mit Thierschläppchen ausgekleidet und zugenäht, später mit der Mundhöhle in Verbindung gebracht, wodurch die Epidermisläppchen zum Mundbodenepithel wurden und das Einsetzen einer Prothese gestatteten. Die Methode empfehle sich überhaupt bei Anbringung von Thierschläppchen an nicht aseptischen, sekretbenetzten Körperhöhlen. A. Plenk.

Digitized by Google
Original from UNIVERSITY OF CALIFORNIA
Generated on 2019-10-24 16:41 GMT / http://hdl.handle.net/2027/uc1.b3252768
Public Domain in the United States, Google-digitized / http://www.hathitrust.org/access_use#pd-us-google

**Ein Beitrag zur Operation der Gaumenspalte.** Von Dr. Walter Kühl, Altona. (Zbl. f. Chir. 1916. Nr. 41. S. 811.)

Um am hängenden Kopf durch Blutung nicht gestört zu sein, empfiehlt der Verf. ein gebogenes Glasrohr in die Nase einzuführen und dies mit Gummischlauch an eine Wasserstrahlpumpe anzuschließen. Der Verf. konnte es bisher noch nicht erproben. A. Plenk.

**Die Sarkome der Zunge.** Von Stabsarzt Dr. Betke. (Beitr. z. kl. Chir. 95. 1915. S. 403.)

Betke teilt einen Fall mit und stellt aus der Literatur von 1864 bis 1913 die bisher bekanntgewordenen Fälle zusammen, bespricht die Symptomatologie und Differentialdiagnose. Es sind seltene, teils interstitielle, teils gestielte Tumoren, die häufiger die hinteren Zungenanteile, bei beiden Geschlechtern ungefähr gleich häufig befallen und das jugendliche Alter bevorzugen; die Schleimhaut bleibt auffallend oft intakt. Das Wachstum ist verschieden, die Drüsen selten miterkrankt. Die beste Therapie ist die Radikaloperation, die Prognose ziemlich günstig, besonders bei der gestielten Form. A. Plenk.

**Die operative Behandlung der supralaryngealen Pharynxstenose durch Pharyngotomia externa und Lappenplastik.** Von G. Axhausen, Berlin. (Arch. f. kl. Chir. 107. 1916. S. 541.)

Bei zwei Fällen postluetischer Diaphragmabildung des Rachens erzielte A. vollen Erfolg bezüglich Schlucken und Atmung durch eine der v. Hacker schen Ösophagoplastik sich anlehnende Operation: Links submaxillarer Bogenschnitt (wie zur Lingualisligatur, nur tiefergehend) und dahinter zungenförmiger Lappen mit oberer Basis; Pharyngotomia lateralis mit Exstirpation des großen Zungenbeinhornes und Schonung des N. laryng. sup., Exstirpation der Submaxillaris und Durchschneidung des hinteren Biventerbauches und M. stylohyoideus dicht am Zungenbein; Spaltung der Striktur, Vernähung des oberen Hautlappens mit dem oberen Rande der Pharynxöffnung durch Katgut, Einnähung des hinteren Lappens zwischen die unteren Wundränder; Naht der Entnahmestelle des Lappens. II. Akt: Umschneidung des Pharyngostomas daumenbreit vom Rande, Naht der Hautränder, darüber Doppelung der abgelösten Haut. A. Plenk.

**Sopra un caso di micosi faringea.** Von Prof. G. Ferreri und L. T. Cipollone. (Arch. ital. di lar. XL, 1920.)

Diese breit angelegte Arbeit bringt zuerst eine ziemlich ausführliche Wiedergabe der Forschungsergebnisse über die verschiedenen Formen der Rachenmykosen (Leptothrix). Dieser folgen die bekannten differentialdiagnostischen Merkmale der Erkrankung sowie die Beschreibung der verschiedenen bisher gebräuchlichen Behandlungsmethoden.

Der von dem Verf. beobachtete Fall betrifft eine 44jähr. Lehrerin, die die Klinik wegen Nasenverstopfung, Kopfschmerzen,



Digitized by Google
Original from UNIVERSITY OF CALIFORNIA
Generated on 2019-10-24 16:41 GMT / http://hdl.handle.net/2027/uc1.b3252768
Public Domain in the United States, Google-digitized / http://www.hathitrust.org/access_use#pd-us-google

stärkerer blutig tingierter Nasensekretion aufsuchte. Der Nasenrachenraum ist von einem Neugebilde ausgefüllt, das mit der rechten seitlichen Rachenwand und mit der rechten Hälfte des Gaumens verwachsen ist. Da der harte Tumor durch die Nase nicht angehbar ist, wird ein Teil desselben mit dem Adenotom entfernt. Eine längere Zeit dauernde medikamentöse Therapie bleibt resultatlos und erst die zweimalige Applikation von Mesothorium macht den Nasenrachenraum frei. Die histologische Untersuchung der entfernten Tumorteile, deren Wiedergabe in einem Referate unmöglich ist und daher im Original nachzulesen wäre, ergibt, daß es sich in diesem Falle um einen jener Tumoren handelt, die sich in Anwesenheit pflanzlicher Parasiten bilden, ähnlich gewissen Schwellungen bei Aktinomykose. Rode.

**Ein Fall von Rachenteratoid.** Von Dr. Kasimir Dombrowski, Warschau. (Arch. f. Lar., Bd. 28, H. 3.)

Bei einem 5 Monat alten Kinde eine bewegliche, haselnußgroße Geschwulst, die an einem langen Stiel von der Regio supratonsillaris dextra herabhing und dem histologischen Bau nach den teratologischen Bildungen zuzurechnen ist. R. Hoffmann, Dresden.

**Ein Beitrag zur Chirurgie des Sinus cavernosus.** Von Prof. Dr. Eduard Streissler, Graz. (Arch. f. kl. Chir. 106. S. 48.)

In einem Falle von Steckschuß des Sin. cavernosus gelang die Extraktion in lokaler und Leitungsanästhesie am Ganglion Gasseri nach Haertel nach der sphenotemporalen Methode Lexers, doch vom Foramen ovale und rotundum an transdural. Ein neuroparalytisches Hornhautgeschwür heilte darnach ab. Es werden die bisher gemachten und vorgeschlagenen Operationen am Sin. cavernosus besprochen und empfohlen, bei Verletzungen und aseptischen Erkrankungen nach obiger Methode, bei septischer Thrombose jedoch transsphenoidal nach irgend einem Verfahren, das zur Hypophysenaufsuchung dient, vorzugehen (Schutz der Meningen, bessere Drainage). A. Plenk.

**Ein neuer Weg zur operativen Freilegung der A. carotis interna an der Schädelbasis.** Von H. Riese. (Arch. f. kl. Chir. 111. 1919. S. 556.)

Zur Freilegung der Carot. int. an der Schädelbasis und zur Entfernung von Sequestern der Felsenbeinspitze empfiehlt Verf. folgende Methode: Schnitt nach Lexer oder Kocher über dem Jochbogen, temp. Resektion dieses und des Proc. coronoideus, Abhebelung des Proc. pterygoideus ext. mit dem Fettpfropf der Wange nach unten, Durchsägung des Unterkiefers zwischen 1. und 2. Schneidezahn ohne Lippenspaltung. Vor jeder Knochentrennung werden Bohrlöcher für die Naht angelegt. Die Unterkieferhälfte wird dann nach außen gezogen. — Besprechung der regionären Topographie an Hand von 4 Tafeln. Krankengeschichte eines Falles, bei dem ähnlich vorgegangen wurde. A. Plenk.

Digitized by Google
Original from UNIVERSITY OF CALIFORNIA
Generated on 2019-10-24 16:41 GMT / http://hdl.handle.net/2027/uc1.b3252768
Public Domain in the United States, Google-digitized / http://www.hathitrust.org/access_use#pd-us-google

**Merkwürdige Schußverletzung der Schädelbasis.** Von A. Köhler, Berlin. (Arch. f. kl. Chir. 111. 1919. S. 721.)

Kleiner Einschuß am unteren Jochbeinrand, großer Granatsplitter in der Fossa sphenopalatina, Amaurose links mit Ophthalmoplegie und Protrusio bulbi; klinisch ausgedehnte Basisverletzung. Extraktion des Projektils mit teilweisem Rückgang der Symptome.

A. Plenk.

## IV. Kehlkopf.

**Klinischer Beitrag zu den Knorpelgeschwülsten des Kehlkopfes.** Von Knud Salomonsen, Kopenhagen. (Arch. f. Lar., Bd. 28. H. 3.)

Bei 56jährigem Manne seit $^1/_2$ Jahr Heiserkeit und Atembeschwerden. Wallnußgroßer harter Tumor unter dem rechten Stimmband; Entfernung durch Laryngofissur. Ekchondrom. Nach 5 Monaten rezidivfrei bei normaler Funktion der Stimmbänder.

R. Hoffmann, Dresden.

**Die Behandlung der multiplen Kehlkopfpapillome mittels Radium.** Von Thomas J. Harris, New-York-City. (Arch. f. Lar., Bd. 28, H. 3.)

Zusammenstellung der guten Ergebnisse der 13 bekannt gewordenen Fälle (darunter 6 Fälle eigener Beobachtung). Der Anwendung stark wirkender Dosen (100 *mg* per vias naturales nach Kokainisierung) wird das Ausbleiben von Rezidiven und die Möglichkeit, mit wenigeren und kürzeren Sitzungen auszukommen, zugeschrieben. R. Hoffmann, Dresden.

**Ein verkalktes Kehlkopffibrom.** Von Dr. Julian Choronshitzky, Warschau. (Arch. f. Lar., Bd. 28. H. 3.)

Bei einem 17jährigen Manne ein vom vorderen Drittel des linken Stimmbandes ausgehendes Fibrom mit Kalkinkrustation des (durch Gefäßerkrankung?) zugrunde gegangenen Gewebes.

R. Hoffmann, Dresden.

**Über die Degeneration funktionell gelähmter Kehlkopfmuskeln und die „Inaktivitätsatrophie".** Von Grabower, Berlin. (Arch. f. Lar., Bd. 28, H. 3.)

Verf. gibt eine Darstellung des muskulösen Degenerationsvorganges auf Grund von Beobachtungen an 2 Fällen von bekannter Lähmungsdauer des N. recurrens (4 Monate, 21 Jahre) und setzt seine Beobachtungen in Verbindung mit den Ergebnissen der Tierexperimente von Ricker und Ellenbeck (Durchschneidung des N. ischiadicus und Untersuchung des M. gastrocnemius und soleus beim Kaninchen nach verschieden langer Zeit). Vermehrung der Kerne und ihre Anordnung in Reihen und Häufchen gehören zu den Frühsymptomen der Degeneration, auch Bindegewebswucherung und Rundung der sonst ovalen Kerne stellen Veränderungen der ersten Monate dar. Der Verlust des Sarcoplasmas

Digitized by Google
Original from UNIVERSITY OF CALIFORNIA
Generated on 2019-10-24 16:41 GMT / http://hdl.handle.net/2027/uc1.b3252768
Public Domain in the United States, Google-digitized / http://www.hathitrust.org/access_use#pd-us-google

und der Tinktionsfähigkeit ist beim Tier wie beim Menschen ein langsam fortschreitender degenerativer Vorgang. Hierbei ist die Ausfüllung der Sarkolemmschläuche mit strukturloser Masse und geschrumpften Kernen in vielen Fasern des Posticus und Vocalis deutlich ausgesprochen. Das Bindegewebe war in dem Falle von kürzerer Lähmungsdauer, reichlich und locker, in dem langfristigen Falle spärlich und in Form sklerotischer Bündel angeordnet. Verschmächtigung der Muskelfibrillen tritt schon in den ersten Monaten der Lähmung auf und setzt sich in das späteste Stadium fort. Von Wichtigkeit ist die Feststellung, daß auch in den spätesten Stadien der Lähmung immer noch eine nicht unbeträchtliche Anzahl von Muskelfibrillen ohne jede Abnormität vorhanden ist. Was das Fett anbelangt, so scheint es jedenfalls, nur später als nach 4monatiger Dauer, aufzutreten. Betont wird, daß es bei der rein funktionellen Lähmung eine fettige Entartung nicht gibt, sondern nur eine Fettinfiltration der Fibrillen, und daß das infiltrierte Fett allmählich wieder aus dem Muskel verschwindet.

Für das Verständnis des Zustandekommens der einzelnen Phasen des Degenerationsvorganges ist das Ödem, das nach der Nervendurchschneidung auf dem Wege der Arterienerweiterung und einer Zirkulationsstörung mit venöser Hyperämie zustande kommt, von Bedeutung. Das Ödem liefert den Nährboden für die produktiven Veränderungen (Bindegewebswucherung, Vermehrung und Gestaltsveränderungen der Kerne). Im weiteren Verlauf bildet sich eine Verdickung der Kappillarwände aus durch eine dem Kollagen ähnliche Substanz. Mit dem Undurchlässigwerden der Kapillaren versiegt das ernährende Ödem und nunmehr treten die regressiven Veränderungen auf: Sklerosierung des Bindegewebes, Schrumpfung der Kerne und Zerfall der Muskelsubstanz in amorphe Schollen.

Wenn demnach die „Inaktivität" als Ursache auszuscheiden scheint, so weist Grabower dennoch auf Befunde hin, die er am M. thyreo-cricoideus erhoben hat, der, obwohl von der Rekurrenslähmung nicht direkt betroffen, dennoch in einer nicht geringen Zahl von Fasern deutlich degenerative Veränderungen aufwies, die nicht anders als durch Inaktivität erklärt werden können, in welche der Muskel als Synergist des gelähmten M. vocalis verfallen war.

R. Hoffmann, Dresden.

### V. Trachea, Bronchien, Ösophagus.

**Untersuchungen über den elastischen Apparat des Trachealbaumes, seine physiologische und pathologische Bedeutung.** Von Dr. Yugo Yokoyama aus Japan. (Arch. f. Lar., Bd. 28, H. 3.)

Auf Grund eines anatomischen Materials von 66 Fällen gesunder und lungenkranker Individuen aller Lebensalter wird eine Beschreibung der Faserlagen gegeben. Dabei wird Wert auf die Feststellung erheblicher individueller Unterschiede gelegt. Dem Tracheo-

Digitized by Google
Original from UNIVERSITY OF CALIFORNIA
Generated on 2019-10-24 16:41 GMT / http://hdl.handle.net/2027/uc1.b3252768
Public Domain in the United States, Google-digitized / http://www.hathitrust.org/access_use#pd-us-google

bronchialbaum wird beherrschender Einfluß auf die Verteilung der respiratorischen Kräfte zugeschrieben, welche an der Oberfläche der Lungen angreifen. Unter anderem wird die Möglichkeit einer durch gering entwickelte Leistungsfähigkeit des Tracheobronchialbaumes bedingten konstitutionellen Eigenheit und Prädisposition zur Lungentuberkulose ins Auge gefaßt. R. Hoffmann, Dresden.

**Normale und krankhafte Verknöcherungen im Kehlkopf und Luftröhre.** Von Prof. Dr. Robert Dreyfuß. (Bruns Beitr. z. kl. Chir. 102. 1916. S. 426.)

Bezüglich der Verknöcherung des Kehlkopfskelettes werden in der Hauptsache die Ansichten von Chievitz, Ossifikation nach bestimmten Gesetzen, bestätigt, nur wird der Beginn des Prozesses um einige Jahre früher angesetzt: beim Mann mit dem Eintritt der Pubertät, bei der Frau gegen das 20. Lebensjahr; das Tempo ist ziemlich ungleichmäßig, so daß besonders beim Weib bei vorgeschrittener Ossifikation eine Altersbestimmung nicht mehr tunlich ist. Bei der Trachea erfolgt die Verknöcherung sehr unregelmäßig, gewöhnlich erst ab 44 Jahren deutlicher (jüngster Fall 31 Jahre). Vom 60. Jahre ab ist eine knorpelige Trachea Ausnahme.

Von den krankhaften Prozessen werden unterschieden: 1. Chondrome und Mischgeschwülste, 2. Knochenplättchen als Exostosen und frei in der Schleimhaut (Tracheopathia osteoplastica), 3. frühzeitige Verknöcherung, Hyperostosen oder freier Schleimhautknochen bei chron. infekt. Entzündungen (Tbc., Lues, Sklerom).

Schleimhautknochen kann mit oder ohne knorpelige Zwischenstufe durch Metaplasie gebildet werden, in letzterem Falle aus der subepithelialen Schicht in Form ganz flacher markloser Plättchen, als dritte Form tritt der Prozeß als Begleitung chronischer Entzündungsprozesse auf. A. Plenk.

**Das Wandern aspirierter Fremdkörper in der Lunge.** Von Dr. Erwin Schwan. Beitr. z. kl. Chir. 1915. S. 75.)

Schwan berichtet über 2 Fälle: 1. ein Eisenstück 7 : 1 : 1 bis 2 *cm* wurde zwei Jahre im rechten Bronchus getragen, wo es sich senkte, bis es an eine Rippe anstieß, einen Lungenabszeß hervorrief und nach Rippenresektion und Abnähung der freien Pleura entfernt wurde. Der Weg des Körpers erscheint radiographisch als dichter Schatten. Klinisch bestand Obturationsatelektase r. h. u. und rezidivierende Pneumonien.

2. Aspirierte Bleistifthülse, Knabe, erschien auf dem Röntgenbild im linken Lungenfeld, Bronchoskopie erfolglos, darnach Glottisödem und Tracheotomia inf. Bei neuerlicher Röntgenuntersuchung erschien die Hülse im rechten Lungenfeld, bei der darauffolgenden Bronchoskopie (durch die Tracheawunde) wieder im linken Bronchus. Extraktion ohne Sicht. Das Wandern wird durch Auswerfen beim Husten und reflekt. Glottisschluß beim Anschlagen an die Stimmbänder erklärt.

Digitized by Google
Original from UNIVERSITY OF CALIFORNIA
Generated on 2019-10-24 16:41 GMT / http://hdl.handle.net/2027/uc1.b3252768
Public Domain in the United States, Google-digitized / http://www.hathitrust.org/access_use#pd-us-google

Die Diagnosestellung von Lungenfremdkörpern stützt sich weniger auf die oft unverläßliche Anamnese, sondern auf den physikalischen Befund (Atelektase) und das Röntgenbild, welches auch nach der Lage (längs oder schräg) sowie nach Sondierung des Ösophagus erkennen läßt, ob der Körper in Bronchus oder Ösophagus stecke. Vor jeder Bronchoskopie sei wegen der möglichen Wanderung neuerlich zu durchleuchten.

Die Entfernung erfolgt in der Regel mit Bronchoskop, die Thoracotomie bleibt Ausnahme; die obere Bronchoskopie ist nicht ohne Gefahr. Von einer Tracheotomiewunde aus kann die Extraktion auch ohne Bronchoskop gelingen. A. Plenk.

**Zur topographischen Anatomie des Ösophagus.** Von Dr. Karl Hirschmann und Dr. Fritz Frohse. (Beitr. z. kl. Chir. 95. 1915. S. 469.)

Die Arbeit bringt die Syntopie des Ösophagus, seine Blutgefäß-, Nerven- und Lymphgefäßversorgung; mit einem Textbild und 5 sehr instruktiven Tafeln. A. Plenk.

**Beitrag zur Kenntnis der Speiseröhrenverletzung bei der Ösophagoskopie.** Von Dr. Karl Amersbach, Freiburg i. B. (Arch f. Lar., Bd. 28, H. 3.)

In dem von A. mitgeteilten Falle wird nach klinischem Verlauf und Sektionsbefund angenommen, daß bei der Ösophagoskopie eine Verletzung der Hinterwand der Speiseröhre im Bereich des Ösophagusmundes gesetzt wurde, welche einen ausgedehnten retroösophagealen Abszeß zur Folge hatte. Aufmerksam gemacht wird auf das Erblassen der Schleimhaut unter dem die erlaubten Grenzen überschreitenden Druck des Tubus. Dem Weißwerden der Schleimhaut pflegt, wird der Druck nicht sofort gemindert, unmittelbar die oberflächliche Ruptur und die gewöhnlich allein sichtbare Blutung zu folgen. Auf die Notwendigkeit des Einfettens der Instrumente und die Vermeidung scharf endender Röhrenspatel wird hingewiesen.
R. Hoffmann, Dresden.

**Zur abdominalen Querresektion des Ösophagus mit primärer Wiederherstellung der Kontinuität.** Von Dr. Max Nunberg. (Beitr. z. kl. Chir. 95. 1915. S. 454.

Nach Nunberg ist das Hindernis einer suffizienten Ösophagusnaht die Spannung. Herunterziehen des Ösophagus in das Abdomen gelingt wegen seiner Fixation an Larynx und Trachea nur scheinbar: man schiebt, wie Witzel, das Zwerchfell hinauf, was zwecklos ist. Daher durchtrennt Nunberg die Speiseröhre im Tierexperiment in der Mitte des Halsteiles und löst sie schonend nach abwärts von der Trachea ab, worauf es gelingt, sie genügend ins Abdomen herabzuziehen.
A. Plenk.

**Zur Chirurgie des intrathorakalen Ösophaguskarzinoms.** Von Dr. Ernst Unger. (Arch. f. kl. Chir. 106. 1915. S. 31.)

Unger berichtet über 16 von ihm operierte Fälle und beschreibt sein Vorgehen: Meltzersche Insufflation, Resektion der 6. oder 7. Rippe links, transpleurale Aufsuchung des Ösophagus nach Durch-

Digitized by Google
Original from UNIVERSITY OF CALIFORNIA
Generated on 2019-10-24 16:41 GMT / http://hdl.handle.net/2027/uc1.b3252768
Public Domain in the United States, Google-digitized / http://www.hathitrust.org/access_use#pd-us-google

schneidung der zwei Nachbarrippen. Durchschneidung des Ösophagus distal vom Tumor und Übernähung des Stumpfes; der Tumor mit angebundenem Tampon wird zum Halse herausgezogen, der Tampon belassen, der Tumor rezesiert, der Ösophagusrest antethorakal gelagert. Große Tumoren wurden auch nach abwärts herausgezogen. Wichtig ist die Blutstillung der zuführenden Gefäße (Aortaäste). Beide Nn. vagi werden durchtrennt. Bei tiefem Sitz käme Ösophagus-Magenzipfelnaht in Betracht. Die transpleurale Methode sei der extrapleuralen überlegen.

A. Plenk.

**Zwei geheilte Fälle von totaler Ösophagusplastik.** Von Dr. Leo Bornhaupt. (Arch. f. kl. Chir. 111. 1919. S. 315.)

Kombinierter Ersatz der Speiseröhre durch Dünndarm nach Roux und Hautplastik nach Bircher und Lexer. Im ersten Akt wurde die Dünndarmschlinge herausgeleitet und die Verbindung der vom Magen herführenden mit der abführenden Darmschlinge gemacht, im zweiten Akt die herausgeleitete Schlinge mit dem Magen verbunden. Sodann wurde der Ösophagus quer durchtrennt und herausgeleitet und die Hautlappenplastik gemacht, in mehreren Sitzungen mit mehrfachen Korrekturen. Der Hautschlauch scheint physiologisch besser zu funktionieren als der Darmabschnitt des neugebildeten Kanals. Der Ernährungszustand hebt sich auffallend gegenüber der Magenfistelernährung. Operation der Wahl bei Erwachsenen und Kindern über 10 bis 12 Jahre mit Narbenstriktur, wenn befriedigende Passage nicht dauernd erzielt werden kann und endlose Behandlung mit Unterernährung eintritt. Für jüngere Kinder ist der Eingriff zu groß.

A. Plenk.

**Zur totalen Ösophagoplastik.** Von Prof. Dr. Bloue l. (Bruns Beitr. z. kl. Chir. 104. 1917. S. 46.)

Verf. faßt die totale Ösophagoplastik als antithorakale Hautschlauchbildung auf, bei welcher die Verbindung mit dem Halsösophagus unmittelbar (seitliche Anastomosierung nach Lexer) mit dem Magen durch Einschalten einer Jejunumschlinge gewonnen wird. Stets ist eine Magenfistel vorauszuschicken. Er empfiehlt, mit der Anlegung der Ösophagusfistel zu beginnen, weil während der weiteren Operationen Zeit für Zwischenoperationen an der Ösophagusfistel gewonnen werde. Genaue Beschreibung des eigenen Vorgehens, Krankengeschichten der zwei eigenen geheilten Fälle. A. Plenk.

**Sogenannte totale Ösophagusplastik am Hautlappen nach Thiersch ohne Verwendung von Darmschlinge.** Von Dr. F. S. Esser. (D. Zschr. f. Chir. 142 1917. S. 403.)

Die jetzt übliche totale Ösophagusplastik mit Jejunumschlinge sei schwierig und unsicher, habe auch andere Gefahren und Nachteile. E. kleidete daher in 2 Fällen einen Tunnel unter der Brusthaut mit Thierschläppchen (auf Gummirohr aufgeklebt und mit den

Digitized by Google
Original from UNIVERSITY OF CALIFORNIA
Generated on 2019-10-24 16:41 GMT / http://hdl.handle.net/2027/uc1.b3252768
Public Domain in the United States, Google-digitized / http://www.hathitrust.org/access_use#pd-us-google

Rändern in einen Spalt dieses eingeklemmt) aus, verbindet damit das obere Ösophagusende und läßt das untere Ende des Tunnels in einen aus gedoppelter Bauchhaut gebildeten Sack ausmünden, der die Gastrostomie deckt; die entstehende „Valvula" verhütet das Aufsteigen von Erbrochenem. A. Plenk.

**Zur Ätiologie und Diagnose des Zenkerschen Pulsionsdivertikels des Ösophagus.** Von Dr. Hans Kloiber. (D. Zschr. f. Chir. 147. 1918. S. 79.)

Beschreibung zweier beobachteter Grenzdivertikel (72 bzw. 82 Jahre alt), deren Diagnose aus der Anamnese und dem Röntgenbefund gestellt wurde. Ätiologisch kommt schlechtes Gebiß und schnelles Essen, ferner mechanische Ursachen: Nachgeben der sogenannten Laimerschen Stelle (Muskellücke der Hinterwand) beim Schlucken großer Bissen sowie beim Krampf des Ösophagusmundes, ferner Trauma in Betracht, weniger entwicklungsgeschichtliche Momente. Diagnose: Typische Art der Schluckbeschwerden, manchmal palpatorischer und auskultatorischer Nachweis. Sondierung tritt gegen die Röntgendiagnostik zurück, Ösophagoskopie ist oft schwierig und kämen vorwiegend differentialdiagnostisch (Ca und andere ulzeröse Prozesse) in Frage, wenn Röntgen nicht ausreicht. A. Plenk.

## VI. Hals, Schilddrüse, Thymus, Mediastinum.

**Über einen seltenen Fall von Aneurysma der Carotis interna.** Von Dr. Egon Pribram. (Arch. f. kl. Chir. 108. 1917. XXIV. S. 680.)

Granatsplittersteckschuß nahe dem Pharynx in der Höhe des Angulus mandibulae, Einschuß am r. Ohr; Parese des r. Fazialis, Glossopharyngeus und Hypoglossus, neuralgische Schmerzen und Ausbildung einer pulsierenden, schwirrenden Geschwulst unterhalb des r. Ohrläppchens und einer ebensolchen von livider Farbe rechts von der Uvula, vom Aussehen eines Retropharyngealabszesses. Zunehmende Schlingbeschwerden. Völlige Heilung nach Ligatur der Carotis int. nach vorübergehender Pupillenerweiterung links (Gegenseite). — In zwei weiteren Fällen von Ligatur der Carotis int. erfolgte Tod nach 3 bzw. 10 Tagen infolge gleichseitiger Erweichungsherde im Großhirn. A. Plenk.

**Über Schußverletzungen der großen Gefäße** Von Dr. Theodor v. Mutschenbacher. (Bruns Beitr. z. kl. Chir. 105. 1917. S. 324.

Symptomatologie, pathologische Typen der Gefäßverletzungen. Unter 108 Aneurysmafällen erscheinen: Carotis, Occipitalis, Maxill. externa, Temporalis je einmal, Maxillaris interna, Carotis externa, Arteriovenosum carotis und jugularis int. je zweimal, Arteriovenosum a. thyr. sup. einmal. Zeitpunkt der Operation: wenn nicht dringlich, am besten 4. bis 6. Woche nach der Verletzung, bei geheilten Schußwunden. Methode: frische Fälle womöglich mit intrakapsulärer Ligatur nach Kikuzi, ältere Fälle mit reichlichen Kollateralen auch mit

Digitized by Google
Original from UNIVERSITY OF CALIFORNIA
Generated on 2019-10-24 16:41 GMT / http://hdl.handle.net/2027/uc1.b3252768
Public Domain in the United States, Google-digitized / http://www.hathitrust.org/access_use#pd-us-google

Exstirpation nach Phylagrius zu behandeln. Nie Esmarchbinde (Schädigung des Kollateralkreislaufes) sondern Höpfnersche Klemmen. Die Todesursache war stets Infektion, sie ist gefährlicher als die Blutung. Bei großen Arterien ist die Vene stets mitzuunterbinden. Ein Fall von Ligatur der Carotis communis (Aneurysma a. car. comm., Plexus- und Sympathikusverletzungen) ging nach vorübergehenden Gehirnausfallserscheinungen in Heilung aus. A. Plenk.

**Operationen an der A. anonyma und Carotis sinistra unter Blutleere.** Von Prof. Tilmann. (Zbl. f. Chir. 1916. Nr. 33. S. 684.)

In einem Falle von Aneurysma der linken Karotis hinter dem sternalen Ende der Klavikula wurde nach Rippenresektion und Eröffnung der linken Pleurahöhle unter Überdruck das Gefäß am Abgange vom Assistenten durch Fingerdruck komprimiert: 1 Finger in der Pleurahöhle, ein zweiter Finger ins Jugulum von außen. Leichte und sichere vollständige Blutleere. Reposition der Rippe, Naht, glatte Heilung. Diese Kompression sei ebenso an der Anonyma ausführbar. Die temporäre Exartikulation der Klavikula im Sternoklavikulargelenk sei dagegen sehr schwierig, ohne Verletzung des Aneurysmasackes fast unmöglich. A. Plenk.

**Über Aneurysmen der Karotis** und Bemerkungen zu dem Aufsatz R. Lauensteins: Beitrag zum Aneurysma der Vertebralis in Nr. 10 dieser Zeitschrift 1918. Von Oberstabsarzt Dr. Leo Drüner, Quierschied. (Zbl. f. Chir. 1918. S. 527.)

Die sehr kompendiöse Arbeit eignet sich nicht zu kurzem Referat. A. Plenk.

**Experimentelle Untersuchungen über die physiologische Bedeutung der Glandula carotica.** Von Stabsarzt Dr. Betke. (Beitr. z. kl. Chir. 95. 1915. S. 343.)

Die Exstirpation beider Karotisdrüsen an jungen Katzen und Hunden führte unter Störungen des Knochenwachstums (Rhachitis) und Kachexie zum Tode. Dem Organ scheint Einfluß auf die Regelung des Blutdruckes, auf das Knochenwachstum, vielleicht auch auf die Blutbildung (Knochenmark) zuzukommen. A. Plenk.

**Beitrag zur Kenntnis der Karotisdrüsengeschwülste.** Von Dr. Hans Steindl. (D. Zschr. f. Chir. 132. 1915. S. 1.)

Ein Fall linksseitiger gänseeigroßer Geschwulst an der Karotisteilungsstelle, histologisch alveolärer Tumor der Glandula carotica; es ist eine relativ benigne Form maligner Geschwülste (Kaufmann und Ruppanner). Es werden 41 Fälle mit 38 Operationen und 24 Heilungen zusammengestellt, davon 1 Rezidiv neuerlich operiert. Die Gefahr besteht in der Gefäßligatur, daher ist vorgehende Drosselung der Karotis während einiger Tage vor der Operation nach Neuber empfehlenswert. Diagnose: Lage im oberen Halsdreieck, überall, außer gegen die Tiefe zu, gut abgegrenzt, zur Horizontalen gute Verschieblichkeit. Pulsation und Gefäßgeräusche sind weniger wichtig. A. Plenk.

Digitized by Google
Original from UNIVERSITY OF CALIFORNIA
Generated on 2019-10-24 16:41 GMT / http://hdl.handle.net/2027/uc1.b3252768
Public Domain in the United States, Google-digitized / http://www.hathitrust.org/access_use#pd-us-google

**Über pulsierende Hämatome der Parotis nach stumpfer Verletzung.** Von Prim. Prof. Dr. Eugen Polya. (Zbl. f. Chir. 1918. Nr. 31. S. 525.)

2 Fälle von Granatverletzung mit Kontusion der Parotis, diffuse Schwellung dieser mit Wachstumsödem, Fazialislähmung, das eine Mal schwache, das andere Mal starke Pulsation. Heilung das eine Mal durch Ligatur der Car. ext., das andere Mal durch Ligatur der Car. ext. und der Temporalis. A. Plenk.

**Direkte Verletzung der Vagusgruppe, eine Kriegsverletzung, mit Reflexkrampf des Vagus.** Von Dr. H. Groß. (D. Zschr. f. Chir. 133. 1915. S. 159.)

Steckschuß nach außen vom linken Proc. condyloideus os. occipitis mit Parese des linken Glossopharyngeus, Vagus (und Rekurrens) und Hypoglossus. Operation ergab entzündliches Narbengewebe und entzündliches Aussehen des N. vagus. Nach teilweiser Narbenexzision vorübergehende Besserung. Im weiteren Verlaufe traten nach leichter Überladung des Magens einige Male Kollapszustände mit Angst, kaltem Schweiß und Bradykardie auf: Reizzustand des Vagus, Reflexkrampf. A. Plenk.

**Fuso-Spirillose des Halses unter dem Bilde der Aktinomykose.** Von Priv.-Doz. Dr. E. Melchior, Breslau. (Zbl. f. Chir. 1918. Nr. 8. S. 117.)

54jähr. Mann mit typischer Halsaktinomykose. Die Inzision ergab dünnen Eiter mit weißen Körnchen, geruchlos. Die bakteriologische Untersuchung ergab aber fusiforme Bazillen und Mundspirochäten sowie andere Mundbakterien, keine Aktinomykose. A. Plenk.

**Über Schußverletzungen der Luft- und Speisewege am Hals.** Von Reg.-Arzt Dr. Fritz Erkes. (Zbl. f. Chir. 1918. S. 370.)

7 Fälle beobachtet. Weil Diagnose schwierig, beim geringsten Verdacht auf Ösophagusverletzung Freilegung des periösophagealen Raumes angezeigt; wenn Naht des Ösophagus unmöglich, ist Drain nach Zeller einzulegen. Ein reiner Kehlkopfschuß starb an Shock, ein anderer erkrankte an florider Phthise im Anschluß an die Verletzung. A. Plenk.

**Röntgenbehandlung der Lymphdrüsentuberkulose.** Von Prof. Dr. A. Krecke, München. (Verhandlungen der südostdeutschen Chirurgen-Vereinigung.) (Beitr. z. kl. Chir. 95. 1915. S. 609.)

Lymphdrüsen sind das erfolgreichste Objekt der Tuberkulosebehandlung mit Röntgenstrahlen, diese sei gegenüber der Operation gegenwärtig das einzig richtige Verfahren. Mitteilung der Resultate. Verf. unterscheidet 1. hyperplastische Drüsen, 2. vereiterte und verkäste, 3. fistelnde Drüsen. Die besten Erfolge geben 2. und 3. Die Bestrahlung erfolgte mit mittelharter Röhre, Funkenstrecke 16 bis 18 *cm*, Fokushautdistanz 20 bis 22 *cm*, Aluminiumfilter 2 *mm*, auf mehrere Einfallspforten, auf jede die Erythemdosis (10mal). Die Bestrahlung wird

Digitized by Google
Original from UNIVERSITY OF CALIFORNIA
Generated on 2019-10-24 16:41 GMT / http://hdl.handle.net/2027/uc1.b3252768
Public Domain in the United States, Google-digitized / http://www.hathitrust.org/access_use#pd-us-google

3wöchentlich wiederholt und bis zum vollen Verschwinden der Drüsen fortgesetzt (mehreremale 12 bis 15 Serien.) A. Plenk.

**Die operative Entfernung großer intrathorakaler Strumen.** Von Dr. W. Jehn. (D. Zschr. f. Chir. 133. 1915. S. 25.)

Wenn die Luxation der Struma wegen räumlichen Mißverhältnisses nicht gelingt, ist die Zerstückelung besonders bei blutreicher Struma blutig und gefährlich. Auf der Klinik Sauerbruch wurde eine 5 *cm* lange Längsspaltung des Manubrium Sterni in Lokalanästhesie gemacht und 1 bis 2 *cm* Diastase erzielt, worauf die Luxation gelang (58 Fälle). Operation in Überdruck (Tiegelapparat, 3 *cm* Wassersäule) hat Abschwellung der Struma zur Folge, Verschwinden der Dyspnoe und Verhütung der Luftembolie.

A. Plenk.

**Über Hemiaplasie der Schilddrüse.** Von Dr. J. Dubs, Winterthur. (Zbl. f. Chir. 1918. S. 744.)

Eine Umfrage bei Schweizer Chirurgen ergab bei 7000 Kropfoperationen fünfmal völligen Mangel einer Schilddrüsenhälfte. Mitgeteilt werden 4 eigene Beobachtungen, außerdem 1 Fall von Aplasie des Isthmus. Von den 5 Fällen sind 2 minderwertige Individuen ohne eigentlichen Kretinismus. A. Plenk.

**Über Kropf und Kropfherz.** Von Med.-Rat Dr. Andrassy. (Bruns Beitr. z. kl. Chir. 104. 1917. S. 35.)

Verf. kommt zum Schlusse, daß die Tachykardie bei Struma durch Druck und Zerrung der Rami cardiaci des Vagus und Sympathikus verursacht sei, vorwiegend in der oberen Thoraxapertur. Daher komme sie um so öfter vor, je tiefer die Struma sitzt; die beste Therapie ist die rechtzeitige Operation, d. h. bevor eine Herzmuskelinsuffizienz eingetreten ist. A. Plenk.

**Zur Kenntnis der primären Sarkome der Schilddrüse mit seltenen Metastasen.** Von Dr. Kreglinger. (Arch. f. kl. Chir. 111. 1919. S. 545.)

Ein kleines Schilddrüsensarkom metastasierte in fast allen Organen, darunter Magen, Gallenblase, Harnblase, Stimmband. Foramen ovale war geschlossen. A. Plenk.

**Zur Frage der dauernden Einheilung verpflanzter Schilddrüsen und Nebenschilddrüsen, zugleich ein Beitrag zur postoperativen Tetania parathyreopriva.** Von Prof. A. Freih. v. Eiselsberg. (Arch. f. kl. Chir. 106. 1915. S. 1.)

In zwei Fällen von sporadischem Kretinismus erfolgte bei jedesmaliger präperitonealer Implantation vorübergehende Besserung, für dauernde Einheilung kein Anhaltspunkt. In vier Fällen von postoperativer Tetanie erfolgte Implantation von Epithelkörperchen mit wechselndem Erfolg, dauernde Einheilung scheint nicht eingetreten zu sein, doch könnte sie vielleicht gelegentlich gelingen. Bei 1300 Kropfoperationen waren 14 leichte, 5 schwache und 3 tödliche Tetaniefälle. Die Therapie

Digitized by Google
Original from UNIVERSITY OF CALIFORNIA
Generated on 2019-10-24 16:41 GMT / http://hdl.handle.net/2027/uc1.b3252768
Public Domain in the United States, Google-digitized / http://www.hathitrust.org/access_use#pd-us-google

ist hauptsächlich die Prophylaxe, bei ausgebrochener Tetanie Parathyreoidintabletten, wenn diese unwirksam sind, Transplantation (nur ex mortuo von Unfällen oder intra partum gestorbenen Kindern). A. Plenk.

**Zur Frage der Schilddrüsentransplantation.** Von Geh. Medizinalrat Prof. Dr. E. Payr. (Arch. f. kl. Chir. 106. S. 16.)

Bezüglich der Indikation muß zwischen der Thyreoplasie (schlechteste Prognose) und dem erworbenen Hypothyreodismus, bei Kindern auch von sonstigen Formen der Idiotie unterschieden werden; da die Behandlung beim Kinde drängt (irreparable, anatomisch nachweisbare Gehirnveränderungen), ist zur Sicherstellung der Diagnose eine Probeinzision der Schilddrüsengegend empfehlenswert, in die bei Aplasie transplantiert werden kann. Die Aplasie ist die Domäne der Transplantation, doch bestehen auch sonst Unterschiede zwischen interner Medikation und der Wirkung von Transplantaten; letztere wirken umfassender, rascher, intensiver und länger andauernd; wenn die Wirkung nicht andauere, sei Resorption, oft wegen zu geringer Menge des Transplantates Schuld. Im allgemeinen soll vor der Operation die interne Medikation versucht werden. A. Plenk.

**Erfahrungen und Studien über die Basedowsche Krankheit und ihre operative Behandlung.** Von Otto Hildebrand. (Arch. f. kl. Chir. 111. 1919. S. 1.)

Die meisten Basedowfälle werden durch Reduktion der Schilddrüse günstig beeinflußt; am Krankheitsbild sind in vielen Fällen die Nebennieren, in vereinzelten auch die Thymus beteiligt, doch ist die Thymushyperplasie mehr Komplikation als Wesensbestandteil des Basedow. Röntgenbestrahlung und sonstige konservierende Behandlung ist bis auf Ausnahmen erfolglos. Klinische Symptomatologie, Blutbild, histologische Befunde des vorliegenden Materials werden unter eingehender Berücksichtigung der Literatur besprochen. A. Plenk.

**Die pathologischen Grundlagen der Basedowschen Krankheit.** Nach vergleichend pathologischen und klinischen Studien. Von Dr. Heinrich Klose, Frankfurt a. M. (Bruns Beitr. z. kl. Chir. 102. 1916. S. 1.)

Besprechung der normalen Histologie, der bisherigen Ergebnisse der pathologisch-anatomischen Basedowforschung und der Ergebnisse des eigenen Materials von Schilddrüsenbefunden bei Basedow, sowie Kasuistik der Basedowthymusdrüse, ferner Beziehungen zu anderen Blutdrüsen und sonstigen sekundären anatomischen Veränderungen.

Die Auslösung des Basedowschen Symptomenkomplexes erfolgt durch das Nervensystem, und zwar als mono- oder pluriglanduläre Erkrankung; bei jener steht an erster Stelle die Schilddrüse durch Erkrankung des normalen oder spezifische Veränderung des vorher strumös erkrankten Parenchyms. Die Basedowveränderung nimmt von den sogenannten Zentralkanälchen ihren Anfang, Hypertrophie der Follikelzellen und Entmischung des Kolloids; ausgenommen sind Basedowfälle bei Schilddrüsenreizung durch entzündliche Prozesse

Digitized by Google
Original from UNIVERSITY OF CALIFORNIA
Generated on 2019-10-24 16:42 GMT / http://hdl.handle.net/2027/uc1.b3252768
Public Domain in the United States, Google-digitized / http://www.hathitrust.org/access_use#pd-us-google

(akute Eiterungen, Tbc., Lu.): klinisch Basedow, keine spezifische Epithelveränderung. An zweiter Stelle steht die Thymus (Epithelisierung). Beide Organe sind gleichzeitig oder in wechselnder Intensität beteiligt. Die Aussichten der operativen Behandlung wechseln je nach dem morphologischen Charakter der Struma. A. Plenk.

**Beiträge zur Konstitutionsanatomie I. Mikroskopische Analyse der Thymus in 25 Fällen Basedowscher Krankheit.** Von J. Aug. Hammar. (Bruns Beitr. z. kl. Chir. 104. 1917. S. 469.)

Eignet sich nicht zu kurzem Referat. A. Plenk.

**Experimentelles und Klinisches über die Thymusdrüse.** Von O. Nordmann. (Arch. f. kl. Chir. 106. 1915. S. 172.)

Nordmann bespricht Funktionsausfall und gesteigerte Funktion der Drüse.

1. Funktionsausfall: Die Thymusdrüse ist kein lebenswichtiges Organ des wachsenden Organismus, ihre Entfernung bei jungen Hunden ist bedeutungslos. Die gegenteiligen Versuchsergebnisse von Basch, Matti und Klose seien auf spontane Rhachitis und Osteoporose des Versuchstieres (Folge der Domestikation, unpassender Nahrung, Inzucht, chronische Wundinfektion) zurückzuführen.

2. Gesteigerte Funktion: Nordmann unterscheidet einen rein thyreogenen Basedow, einen Basedow mit Synergie von Thyreoidea und Thymus und einen rein thymogenen Basedow; letzterer ist die bösartigste Form und verläuft rapide. Es muß stets auf persistente Thymus geachtet werden; da ihr Nachweis mit Röntgen, Perkussion und Serumreaktion bisher unsicher ist, empfehle es sich, bei der Operation vom tiefen Kragenschnitt aus die Thymus zu inspizieren und, wenn persistent, nur diese zu resezieren; bei nicht persistenter Thymus als erster Eingriff nur Ligatur der Schilddrüsenarterien, im Bedarfsfalle erst Monate später Resektion der Schilddrüse. Erfolglos operierte Basedowstrumen erfordern die Thymektomie, der Eingriff muß wegen des Chocks, auch bei Lokalanästhesie möglichst klein sein.

Das sogenannte Asthma thymicum ist nicht mechanisch, sondern durch Hyperthymisation erzeugt. A. Plenk.

**Experimentelle Thymusstudien. I. Teil. Thymus und Milz bei der Ratte.** Von Dr. Max Flesch jun. (Beitr. z. kl. Chir. 95. 1915. S. 376.)

Die Arbeit bringt neben anatomischen Studien der normalen Thymus, Milz und des Blutes der Ratte die Resultate einer Thymektomie-Versuchsreihe: Junge Ratten gehen innerhalb 5 bis 7 Wochen an thymipriven Ausfallserscheinungen zu Grunde, der Verfall zeigte die drei Stadien der thymipriven Kachexie nach Klose: Latenzstadium, Stadium adipositatis und stadium cachecticum. An der Milz finden sich nur histologische Veränderungen, die als Teilnahme an der allgemeinen Reaktion des Körpers nach Thymektomie erscheinen. Die Milz kann den Thymusausfall nicht ersetzen. A. Plenk.

Generated on 2019-10-24 16:42 GMT / http://hdl.handle.net/2027/uc1.b3252768
Public Domain in the United States, Google-digitized / http://www.hathitrust.org/access_use#pd-us-google
Digitized by Google
Original from UNIVERSITY OF CALIFORNIA

## VII. Stimme und Sprache.

**Über die Genauigkeit eines nachgesungenen Tones.** Von Kerpola und Walle (Skand. Arch. f. Phys., Bd. 33).

Die Autoren haben bei ihren Versuchen, die gesungenen Töne mit der Herztonkapsel von Otto Frank registriert. Die Versuchspersonen wurden je nach deren musikalischen Ausbildung in verschiedene Gruppen eingeteilt; und da ergab sich das eigentlich überraschende Resultat, daß im ganzen und großen Berufssänger, Choristen und Chordirigenten nur in einem verhältnismäßig geringen Grade reiner singen, als Personen, welche nur in der Schule oder gelegentlich einmal später am Gesangsunterrichte teilgenommen haben, daß also die Übung auf die Reinheit des Gesanges einen relativ geringen Einfluß ausübt. Das Vermögen, durch Gesang einen Ton wiederzugeben, muß also wesentlich als angeboren betrachtet werden. (Referent weist bei dieser Gelegenheit auf die überaus interessante Arbeit Sokolowskys aus dem Jahre 1911 hin, der in einer großen Versuchsreihe Messungen über die Genauigkeit eines nachgesungenen Tones ausgeführt hat.) Im Durchschnitt beträgt der Fehler im Nachsingen mit Ausschluß des Grundtones etwa 1·4%, d. h. also etwa $^1/_9$ Ton, ungefähr entsprechend dem seinerzeit von Helmholtz aufgestellten Zahlenverhältnis. Dr. Hugo Stern.

**Einige physiologisch-akustische Versuche und Demonstrationen.** Von Tigenstedt, Kerpolla und Walle (Skand. Arch. f. Phys., Bd. 34).

Es handelt sich um Versuche zwecks Reproduktion verschiedener Töne und Klänge unter Anwendung der Herztonkapsel von O. Frank. Zunächst wurden die Schwingungen einer elektrisch getriebenen Stimmgabel registriert, insbesondere auch das Ausklingen derselben. Tigenstedt hat dann in instruktiver Weise nach dieser Methode den Verstärkungsbereich von Resonatoren (er benutzte die Schäferschen) festgestellt, indem er untersuchte, wie große Ausschläge verschiedene Resonatoren für einen und denselben Ton einer elektrisch getriebenen Stimmgabel geben. Ferner wurden Schwingungen des Trommelfells registriert und schließlich auch Aufzeichnungen der menschlichen Stimme vorgenommen. Es konnten so die bei verschiedenen Vokalen verschiedenen Obertöne demonstriert werden, indem ein und derselbe Ton, wenn er auf verschiedenen Vokalen gesungen und durch einen einfachen Trichter aufgenommen wurde, jenach dem Vokal eine verschiedene photographische Kurve zeigte. Die erhaltenen Kurven können also zur Demonstration der physikalischen Differenzen zwischen den verschiedenen Vokalen verwertet werden.

Dr. Hugo Stern.

---

Digitized by Google
Original from UNIVERSITY OF CALIFORNIA
Generated on 2019-10-24 16:42 GMT / http://hdl.handle.net/2027/uc1.b3252768
Public Domain in the United States, Google-digitized / http://www.hathitrust.org/access_use#pd-us-google

# Otologischer Teil.

## Original-Artikel.

Aus der Ohrenabteilung der Allgemeinen Poliklinik in Wien
(Vorstand Prof. Dr. G. Alexander).

### Beiträge zur Therapie der Ohrtuberkulose.

II.

# Mittelohrtuberkulose und Sonne.

Von Dr. A. J. Cemach, Assistenten der Abteilung.

II. [1])

Den ersten Fall von Mittelohrtuberkulose sah ich 1904 im Kantonspital in Zürich: Ein junges Mädchen mit Tuberkulose des linken Ellbogens und des linken Ohres. Der Ellbogen wurde reseziert. Der Warzenfortsatz aufgemeißelt und ausgekratzt. Der weitere Verlauf beider Operationswunden gestaltete sich jedoch verschieden. Während der Ellbogen mit Ankylose heilte, zeigte der Mastoidherd keine Heilungstendenz und gewann stetig an Ausdehnung. Bald wurde das Krankheitsbild durch eine Lähmung des Fazialis und durch Zeichen fortschreitender Labyrinthreizung kompliziert und die elend aussehende Patientin mußte als unheilbar aus der Klinik entlassen werden. Zu Beginn des nächsten Jahres stellte sie sich aber in ausgezeichnetem Ernährungszustande wieder vor. Ihr Ohr war vollständig geheilt, der Warzenfortsatz durch eine feste Narbe geschlossen. Dieses Wunder war durch Sonnenbehandlung im Hochgebirge geschehen. Mein verstorbener Lehrer Prof. Krönlein, der sich gegenüber der damals in Entstehung begriffenen Heliotherapie sehr reserviert verhielt, demonstrierte das Mädchen im Kolleg und bemerkte nachdenklich, der Fall stelle der neuen Heilmethode jedenfalls ein glänzendes Zeugnis aus, denn Mittelohrtuberkulose habe bisher als unheilbar gegolten. — Einen ähnlichen, ebenso günstig verlaufenen Fall sah ich seinerzeit auch in der Heilstätte Braunwald in den Glarner Alpen.

Als ich mich dann nach Jahren der Otologie zuwendete und mit Verwunderung wahrnahm, daß meine Fachkollegen, statt den aussichtsreichen Weg des inzwischen zur vollen Entwicklung gelangten Lichtheilverfahrens zu betreten, an den alten, so wenig Erfolg verheißenden Methoden festhielten; als ich die Verhandlungen in Stuttgart (1913) verfolgte, die in ein resigniertes Eingeständnis unserer Ohnmacht ausklangen, da erinnerte ich mich der beiden

[1]) Siehe Teil I in H. VIII dieser Monatsschrift, Jahrg. 1920.



Digitized by Google
Original from UNIVERSITY OF CALIFORNIA
Generated on 2019-10-24 16:42 GMT / http://hdl.handle.net/2027/uc1.b3252768
Public Domain in the United States, Google-digitized / http://www.hathitrust.org/access_use#pd-us-google

in der Schweiz beobachteten Fälle und nahm mir vor, bei der ersten Gelegenheit dem Problem näherzutreten.

Die erwünschte Gelegenheit bot sich während des Krieges. In den ersten Kriegsjahren leitete ich die Tuberkuloseabteilung eines an der Peripherie Wiens, in der nächsten Nähe des Wienerwaldes gelegenen Reservespitals. Mit freundlicher Unterstützung einiger Kollegen aus den benachbarten Militärspitälern stand mir hier bald ein stattliches Material an Schläfenbeintuberkulose zur Verfügung. Das Spital war mit einer Bach schen Quarzsonne ausgerüstet, für natürliche Heliotherapie jedoch ganz ungeeignet, da es von hohen Zinshäusern umgeben war und keinen Garten besaß. Ich richtete daher mein Augenmerk von vornherein auf den nahen Wienerwald. Nachdem meine Bemühungen, die Militärbehörde zur Errichtung einer Waldliegehalle zu bewegen, erfolglos blieben, arbeitete ich ein einfaches Projekt aus, dessen Durchführung in meinem eigenen Wirkungskreise gewährleistet war.

Nach längerem Suchen fand ich in einer Mulde zwischen Galitzin- und Exelberg, 320 m ü. d. M., eine kleine Wiese, die meinen Anforderungen vollkommen entsprach. Sie lag auf einem nach Süden geneigten Hang, durch den Rücken des Exelberges und dichten Wald gegen Nordwind geschützt. An stürmischen Tagen, während im Tal und auf den Höhen starke Luftbewegung herrschte, rührte sich in der Mulde kein Blatt. Ein tief eingerissener, dicht bewaldeter Graben, auf dessen Grunde ein Bach rauschte, schloß die einsame Waldwiese von der Umgebung ab und entzog sie vollends den Blicken der Passanten, so daß sich auch an Feiertagen nur selten jemand dorthin verirrte. In nächster Nähe war eine Quelle, in 10 Minuten Entfernung ein Gasthaus. Von der Endstation der Straßenbahn war die Wiese bei mäßiger Steigung in zirka 30 Minuten erreichbar. Die Verhältnisse konnten als nahezu ideal bezeichnet werden.

Nach einigen Vorversuchen im Spätsommer 1916, die bereits ermunternde Erfolge gezeitigt hatten, ging ich im Frühjahr 1917 systematisch ans Werk. Es gelang mir, auf dem Galitzinberg eine Sommerwohnung zu finden, wo ich mich niederließ, um meine „Heilstätte“ im Auge behalten zu können. Mein Vorhaben wurde außerordentlich gefördert durch die ungemein günstigen Witterungsverhältnisse des Sommers 1917. Vom Mai bis Oktober gab es kaum mehr als 10 trübe Tage; tagaus, tagein sengte die Sonne in unverminderter Stärke, bis die Wiesen und jungen Kulturen braungebrannt waren. Rund 140 Tage konnten voll für die Sonnenkur ausgenutzt werden, ohne daß es notwendig gewesen wäre, sie durch Quarzlicht zu unterstützen, eine Besonnungsdauer, die in der gleichen Zeit nur im Hochgebirge erreicht werden kann.

Digitized by Google
Original from UNIVERSITY OF CALIFORNIA
Generated on 2019-10-24 16:42 GMT / http://hdl.handle.net/2027/uc1.b3252768
Public Domain in the United States, Google-digitized / http://www.hathitrust.org/access_use#pd-us-google

Meine Leute gingen um ½8 Uhr früh hinauf und blieben bis 4 Uhr nachmittags auf der Wiese, nur mit Badehose und Operationshaube als Kopfschutz bekleidet, auf mitgebrachten Decken liegen. Bei großer Hitze war es vorgeschrieben, zeitweise die schattigen Stellen aufzusuchen, wovon die Kranken jedoch nur selten Gebrauch machten. Mit der Leitung der Liegekur war einer der Patienten, ein älterer verläßlicher Zugsführer betraut, der meinen Anordnungen mit großer Gewissenhaftigkeit gerecht zu werden suchte.

Die schwierige Frage der Verpflegung wurde befriedigend gelöst. Die Leute nahmen ihre Hauptmahlzeit nach der Rückkehr ins Spital um 5 Uhr abends ein. Tagsüber nährten sie sich aus dem Rucksack. Aus privaten Mitteln wurde für sie eine „Menageaufbesserung“ geschaffen, die es ermöglichte, sie mit Butterbrot, Käse, Wurst, Schinken, Milch und Kakao zu versorgen. Die Speisen wurden gekocht bzw. aufgewärmt, auf einem aus mitgebrachten Ziegeln hergerichteten Lagerherd. Hie und da wurden Speisen aus dem benachbarten Gasthause geholt. Die Kost war für Tuberkulöse den Kriegsverhältnissen entsprechend gewiß ungenügend, jedoch bedeutend nahrhafter als die Spitalsmenage.

Fast alle Pat., die auf die Wiese hinauskamen, haben schon vorher Quarzlicht-Vollbäder erhalten und wiesen eine genügende Pigmentierung auf. Eine Angewöhnung an das Sonnenlicht war deshalb entbehrlich. Ich ließ die Leute gleich am ersten Tage 3 Stunden und am darauffolgenden volle 6 Stunden besonnen, ohne daß einer von ihnen ein Erythem davongetragen hätte. Ein Mann, der später dazukam, wurde vorsichtiger behandelt und erhielt erst am siebenten Tage die volle Lichtdosis von 6 Stunden.

Nach meinen Erfahrungen ist es in unseren Breiten nicht unbedingt notwendig, die Vorschrift Rolliers (am 1. Tage 3 mal 5 Min. auf die Unterschenkel, am 2. Tage 3 mal 5 Min. auf die Oberschenkel, 3 mal 10 Min. auf die Unterschenkel usw., täglich um 15 Minuten steigend) genau einzuhalten. Die „bescheidene Sonne der Ebene“ wirkt weniger intensiv und eine Überschreitung hat nicht gleich ein Erythema bullosum zur Folge. Man kann zumal bei dunkelbehaarten Patienten energischer vorgehen. Mein Bestrahlungsschema für Erwachsene in der Niederung ist folgendes: am 1. Tage je ½ Stunde auf Brust und Rücken; am 2. Tage je ¾ Stunden auf Brust und Rücken und je ½ Stunde vorn und rückwärts auf die Beine, zusammen 1½ Stunden; am 3. Tage oben je eine, unten je ¾ Stunden, zusammen 2 Stunden; am 4. Tage Oberkörper 3. Beine 2 Stunden; am 5. Tage Oberkörper 4, Beine 3 Stunden; am 6. Tage der ganze Körper 5 Stunden und am 7. Tage 6 Stunden (je 3 vorn und hinten).

Bei diesem abgestuften Verfahren tritt nur ausnahmsweise ein Erythem auf. War das der Fall, so wird einige Tage ausgesetzt.



Digitized by Google
Original from UNIVERSITY OF CALIFORNIA
Generated on 2019-10-24 16:42 GMT / http://hdl.handle.net/2027/uc1.b3252768
Public Domain in the United States, Google-digitized / http://www.hathitrust.org/access_use#pd-us-google

Bei Frauen und Kindern mit zarter blasser Haut muß vorsichtiger und individualisierend vorgegangen werden. Nach herrschender Ansicht ist auch bei offener Lungentuberkulose und speziell bei Phthisikern, die zu Hämoptoe neigen, große Vorsicht geboten; ich habe dem stets Rechnung getragen, obzwar ich bei solchen Kranken, auch wenn sie, wie die Pfleglinge der Zentralanstalt für Lungentuberkulose, der ich später zugeteilt war, stundenlange Sonnenbäder ohne jede Vorbereitung nahmen, niemals nachteilige Folgen gesehen habe. Kongestive Zustände werden am sichersten dadurch vermieden, daß man die Sonnenkur an heißen Tagen in den Morgenstunden beginnt, in der Zeit zwischen 10 und 2 Uhr abwechselnd im Sonnenlicht und im Schatten liegen läßt und eine zweistündige Mittagspause im Schatten einschaltet. Der Kopf muß geschützt sein.

Zur Heilung der Dermatitis solaris eignet sich am besten eine 10%ige Zinksalbe (Zinci oxyd. 10·0; Ung. emol. 100·0), der nach Bernhard 2‰ Menthol zugesetzt werden sollen.

Pat., die eine offene Wunde nach Aufmeißelung des Warzenfortsatzes hatten, trugen einen Ohrenschützer aus schwarzem Stoff, dessen Innenseite mit einer täglich erneuerten Schicht steriler Gaze ausgekleidet war. Dieser Verband wurde nach Ankunft auf der Wiese abgenommen und in einer Blechschachtel aufbewahrt. Gewöhnlich legten die Patienten den Verband erst abends wieder an, da die besonnte Wunde noch stundenlang trocken blieb. Tagsüber blieb die Wunde offen und wurde den Strahlen direkt ausgesetzt. Sezernierende Wunden sowie der äußere Gehörgang wurden morgens und abends mit einer 1‰igen Formalinlösung ausgespült.

Die Liegeordnung auf der Wiese schrieb eine Besonnungsdauer von 6 Stunden vor, 3 Stunden vormittags (von 8 bis 11 Uhr) und 3 Stunden nachmittags (von 1 bis 4 Uhr). Diese Zeit wurde genau eingehalten. Nicht selten blieben die Leute auf eigenen Wunsch noch länger oben. Anfangs war die Liegezeit streng eingeteilt: die eine Hälfte mußte in Bauch-, die andere in Rückenlage zugebracht werden. In Bauchlage waren Spiele (Karten, Schach, Domino usw.), in Rückenlage aber nur das Lesen gestattet. Ich mußte aber bald einsehen, daß sich dieses Regime für die Dauer nicht durchführen läßt, und erlaubte den Patienten zu liegen, wie sie wollen, und sich beliebig zu beschäftigen. Dadurch war der Sonnenkur alles Zwangsmäßige und Lästige genommen, das gute Einvernehmen mit den Pat. blieb gewahrt und die Durchführung der Kur stieß von nun an auf keine Schwierigkeiten mehr.

Das Krankenmaterial war zahlenmäßig gering: am Eröffnungstage standen mir 5 Fälle zur Verfügung, die seit 1 bis 4 Monaten bereits auf meiner Abteilung lagen und mit Quarzlicht vorbehandelt worden waren. Daneben erhielten 4 Pat. Tuberkulomuzin subkutan; der fünfte wurde wegen seines vorgeschrittenen Lungenprozesses von

Digitized by Google
Original from UNIVERSITY OF CALIFORNIA
Generated on 2019-10-24 16:42 GMT / http://hdl.handle.net/2027/uc1.b3252768
Public Domain in the United States, Google-digitized / http://www.hathitrust.org/access_use#pd-us-google

der spezifischen Therapie ausgeschlossen. Ende Mai kam noch ein Zivilist hinzu, der ohne Vorbehandlung der Sonnenkur unterworfen wurde, während derselben aber gleichfalls spezifisch behandelt wurde.

Die Diagnose „Mittelohrtuberkulose" wurde in allen 6 Fällen durch histologische bzw. bakteriologische Untersuchung (in einem Falle Tierversuch) sichergestellt. Die Lungenbefunde wurden von mir selbst erhoben und durch Röntgenaufnahmen (Dr. Kronfeld) kontrolliert.

Ich bringe kurze Auszüge aus den Krankengeschichten:

1. W. K., Soldat, 28 Jahre alt. Vor 12 Jahren Hämoptoe, vor 3 Jahren Liegekur in Grafenhof. Bei Kriegsbeginn eingerückt, 2 Jahre im Felde. Hier begann Ende 1914 das linke Ohr zu fließen und sezerniert seither ununterbrochen. Lungenbefund (LB.): Affektion beider Spitzen, l. > r. Ohrbefund (OB.): Links große Perforation des Trommelfelles (TF.) mit teilweiser Zerstörung der lateralen Attikwand; aus dem Defekt ragt ein grauroter Polyp hervor. Fötides Sekret. Flüstersprache a. c. Histologisch tuberkulöses Gewebe mit Riesenzellen. — Therapie: Tuberkulomuzin (Tbm.), Quarzlicht (Vollbäder 3mal wöchentlich durch 2 Monate), Vollsonnenbäder (6 Monate), Liegekur. Geheilt. Ohr trocken, gut epithelisiert. — Schriftliche Mitteilung vom November 1918: Keine Sekretion, beschwerdefrei.

2. D. Z., Soldat (Bosniak), 22 Jahre alt, aus tuberkulöser Familie, sehr heruntergekommen. Husten, Auswurf (reichlich Stäbchen), Nachtschweiße, subfebrile Temperaturen. Mittelohreiterung beiderseits, rechter Warzenfortsatz (WF.) vor 2 Jahren aufgemeißelt. Fazialislähmung seit 5 Monaten. — LB.: Diffuse Tuberkulose des rechten Oberlappens mit Kavernen in der Spitze, feuchter Katarrh des r. Unterlappens und der l. Spitze. — OB.: Rechts Gehörgang zirkulär verengt, in der Tiefe Granulationen sichtbar. WF. verdickt, Operationsnarbe mit gewulsteten Rändern, an der Spitze längliches Geschwür um eine Fistelmündung. Sonde dringt tief ein, stößt auf rauhen Knochen. Histologisch: Tuberkulose. Links: Perforation hinten oben, mäßige Sekretion, Tuberkelbazillen nicht nachweisbar. — Therapie: Quarzlicht ($3^1/_2$ Monate), Sonnenbäder (6 Monate), Liegekur. Während der Behandlung wurden 2 mittelgroße Sequester eliminiert, worauf sich die Fistel schloß. Befund nach Beendigung der Sonnenkur: L. Lungenspitze und r. Unterlappen katarrhfrei, r. Oberlappen unverändert. Kein Fieber, keine Schweiße. Sputum positiv. Geschwür am r. WF. geheilt, keine Druckempfindlichkeit mehr. Otoskopisch: Keine Granulationen. Totaldestruktion des TF., geringe geruchlose Sekretion. Im Eiter lassen sich keine Bazillen nachweisen, das geimpfte Meerschweinchen geht nach 8 Tagen ein, ohne ein sicheres Ergebnis geliefert zu haben. — Der Mann wurde im Oktober in die Lungenheilstätte Gyula transferiert, wo er nach kurzer Zeit starb.

3. O. S., Zugsführer, 39 Jahre alt, erblich belastet. Bis 1916 angeblich stets gesund gewesen. Ohrenfluß rechts seit 4 Monaten; das Ohrleiden hat schmerzlos begonnen und verursachte auch sonst keine Beschwerden. Vor 6 Wochen Schwellung hinter dem Ohre, weshalb in Innsbruck die Aufmeißelung vorgenommen wurde. — Lungenbefund bei der Aufnahme: Chronische Tuberkulose des l. Ohrlappens, frischer Herd in der r. Spitze. Röntgenbefund entsprechend. Sputum bazillenfrei (Anreicherung). OB.: Offene speckig belegte Operationshöhle im r. Warzenfortsatz. Rauher Knochen bloßliegend. Spärliche Granulationen, deren histologische Untersuchung zahlreiche Tuberkel ergibt. Otoskopisch: Senkung der hinteren oberen Gehörgangswand, in der Tiefe Granulationen. — Therapie: Liegekur, Sonne (5 Monate), Tuberkulomuzin. In der 2. Woche beginnt die Wunde lebhaft zu granulieren, nach 6 Wochen ist sie bis auf eine Fistel am unteren Rande vernarbt. Die Fistel bleibt 3 Monate, sezerniert mäßig, dann wird ein kleiner Sequester ausgestoßen, worauf sich auch die Fistel schließt. Vollständige

Digitized by Google
Original from UNIVERSITY OF CALIFORNIA
Generated on 2019-10-24 16:42 GMT / http://hdl.handle.net/2027/uc1.b3252768
Public Domain in the United States, Google-digitized / http://www.hathitrust.org/access_use#pd-us-google

Heilung nach 8 Monaten (Dezember 1917). Kontrolle März 1918: WF. fest vernarbt, chronische adhäsive Otitis, kein Ohrenfluß. Hörweite rechts: 2·5 *m* für akzentuierte Flüstersprache.

4. M. R., Einjährig-Freiwilliger, 24 Jahre alt. Vor 5 Jahren Mittelohrentzündung rechts, seither zeitweise Ohrenfluß, der nach Erkältung im Schützengraben (Dezember 1914) an Intensität zugenommen hat und kontinuierlich wurde. Seit derselben Zeit Husten, Auswurf, Nachtschweiße, zuweilen Fieber. Pat. wurde durch 8 Monate in der Lungenheilstätte Zakopane behandelt, das Ohr 1916 in Lemberg operiert. — Lungenbefund: Aktiver Spitzenprozeß rechts. Schwarte nach rechtsseitiger Pleuritis. Sputum bazillenfrei. OB.: Lockere Narbe nach Aufmeißelung des r. Warzenfortsatzes, am unteren Rande wulstig verdickt und druckempfindlich. Gehörgangsplastik sehr eng, Einblick in die mit Detritus und Granulationsmassen ausgefüllte Operationshöhle schwierig. Sonde stößt auf rauhen Knochen. Die ausgekratzten Granulationen erweisen sich histologisch als spezifisch tuberkulöses Gewebe. Im Eiter Tuberkelbazillen nachweisbar. Hörweite für Flüstersprache 1 *m*. Spontannystagmus I. Gr. zur gesunden Seite. Labyrinth erregbar. — Therapie: Liege- und Sonnenkur (6 Monate), Quarzlicht (4 Monate), Tuberkulomuzin. Zu Beginn der Sonnenkur tritt Fazialislähmung hinzu, gleich darauf bricht die Narbe auf. Die Fistel schließt sich erst im 4. Behandlungsmonat nach Abstoßung eines größeren Sequesters. Von diesem Augenblick an macht die Epithelisierung gute Fortschritte. Im Oktober, nach Beendigung der Sonnenkur, ist nur noch eine kleine schwach sezernierende Stelle in der Gegend des Promontoriums zurückgeblieben. Diese Partie wird mittels in die Plastik eingeführten Stiftes mit Quarzlicht bestrahlt (26 Sitzungen), ändert aber ihr Aussehen nicht. Auch vorsichtige Exkochleation und Ätzung führt nicht zum Ziele. Im ausgekratzten Gewebe wird keine Tuberkulose gefunden. Pat. wird im Dezember 1917 entlassen. Laut Mitteilung vom Juli 1918 hat sich der Zustand bis dahin nicht geändert. Sekretion minimal. Die Höhle wird 2mal wöchentlich mit Formalinlösung ausgespült.

5. A. F., Soldat, 19 Jahre alt. Wurde von einem Militärspital im Februar 1917 zwecks Operation zugewiesen. Akute Otitis links; Beginn vor 6 bis 7 Wochen unter mäßigen Schmerzen, seit 4 Tagen leichtes Ödem am l. Warzenfortsatz, fast kein Druckschmerz. Körpertemperatur 37·4°. Hörweite für akzentuierte Flüstersprache 50 bis 60 *cm*. Otoskopisch: Zirkuläre Verengerung des knöchernen Gehörganges, in der Tiefe Sekret und gerötetes Trommelfell, Perforation nicht zu sehen. — Die am Tage der Aufnahme ausgeführte Antrotomie ergab weitgehende Erweichung des Knochens im Bereiche des Warzenfortsatzes, die Zellen von Eiter und Granulationen erfüllt. Letztere erweisen sich histologisch als tuberkulöses Gewebe. Pulmonal wird ein einseitiger benigner Spitzenkatarrh gefunden. Stichreaktion nach Injektion von 5 *mg* Tuberkulomuzin lebhaft. — Im weiteren Verlaufe zeigte die Wunde trotz Unterstützung durch Quarzlichtbestrahlung eine sehr geringe Heilungstendenz. 2 Monate p. op. war sie noch offen. Die nackten Knochenwände wiesen keine einzige Granulation auf. Ende April wurde Pat. der Sonnenkur zugeführt und gleich darauf setzte befriedigende Granulationsbildung ein. Mitte Juni war die Vernarbung der Operationswunde abgeschlossen und Mitte August hörte die Sekretion aus dem Gehörgang endgültig auf. Pat. blieb noch bis Oktober auf der Wiese. Kontrolluntersuchungen am 11. XII. 1917, 5. IV. und 18. VIII. 1918 ergaben das Bild einer vollständigen Heilung mit trockener Perforation im hinteren Teile des Trommelfelles.

6. F. U., 28jähr. Arbeiter, seit Kindheit lungenkrank. Mutter an Tuberkulose gestorben, Schwester krank. Pat. hatte wiederholt Hämoptoe. Beiderseitige Mittelohreiterung seit Kindheit, angeblich nach Schafblattern entstanden. Seit $^1/_2$ Jahre hat Ohrenfluß links stark zugenommen, Sekret riecht unangenehm. Pat. leidet an Kopfschmerzen und Schwindelanfällen mit Scheindrehung der Umgebung. — Sehr herabgekommener Mann mit phthysischem Habitus. LB.: Beid-

Digitized by Google
Original from UNIVERSITY OF CALIFORNIA
Generated on 2019-10-24 16:42 GMT / http://hdl.handle.net/2027/uc1.b3252768
Public Domain in the United States, Google-digitized / http://www.hathitrust.org/access_use#pd-us-google

seitige Spitzenaffektion mit stellenweise aktivem Rasseln. Im Sputum vereinzelte Tuberkelbazillen. OB. links: Breiter Defekt der lateralen Attik- und Antrumwand, Totaldestruktion des Trommelfelles, dahinter von torpiden Granulationen erfüllte Eiterhöhle. Histologisch Tuberkulose. Hörweite für akzentuierte Flüstersprache a. c. Rechts: Totaldestruktion des Trommelfelles mit Antrumfistel. Spontannystagmus I. Gr. nach rechts. Labyrinth beiderseits übererregbar. — Pat. kam im Juni 1917 auf die Wiese hinaus und verbrachte dort, als einziger auch Sonntags regelmäßig hinaufgehend, $4^1/_2$ Monate. Spezifisch wurde er aus äußeren Gründen nicht behandelt. Nach Auflösung der „Heilstätte" im Oktober wurde folgender Befund erhoben: Lunge bedeutend gebessert, nirgends Rasseln. Kein Husten, kein Auswurf, keine Nachtschweiße. Im l. Ohr großer Defekt der lateralen Paukenhöhlenwand („spontane Radikaloperation"), Pauke, soweit sichtbar, gut epithelisiert, im Antrum dagegen rote granulierende Fläche. Mäßige Sekretion. Im Oktober 1917 fuhr Pat. nach dem Süden in der Absicht, dort die Sonnenkur fortzusetzen. Seither fehlt jede Nachricht von ihm.

Diese 6 Patienten bildeten den Krankenstand meiner improvisierten Heilstätte, die sie, durch den außergewöhnlich trockenen und heißen Sommer begünstigt, durch volle 6 Monate frequentieren konnten. Ihnen gleichzustellen sind 2 weitere Patienten, die sich eine Sonnenkur zu Hause einrichteten und, von einem starken Drange nach Genesung beseelt, systematisch und vorschriftsgemäß durchführten. Günstige Wohnbedingungen ermöglichten in beiden Fällen die Erreichung des Zieles: dem einen stand ein großer Garten auf dem Lande zur Verfügung, dem zweiten kam das Wohnen in der Nähe des Strandbades Kritzendorf an der Donau zugute.

7. H. B., 18jähr. Lehrling. Vater an Kehlkopftuberkulose gestorben. Ohrenfluß rechts seit November 1915. Im Februar 1916 Antrotomie[2]). — Lungenbefund bei der Aufnahme (26. III. 1916): Infiltrat des rechten Oberlappens, fortgeschrittene Apicitis und trockene Pleuritis links. Sputum bazillenfrei. Ohrbefund: Weitklaffende Trepanationswunde mit sehr spärlicher Granulationsdecke, an manchen Stellen freiliegender Knochen. Starke Schwellung der periaurikulären Drüsen. Otoskopisch: Graurote geschwollene Promontorialschleimhaut, von verdickten Wandungen des äußeren Gehörganges umgeben. Sonde stößt auf rauhen Knochen. Flüstersprache a. c. Mäßige fötide Sekretion. Spontaner Nystagmus I. Gr. nach rechts. In den Granulationen Tuberkel, Tierversuch positiv. — Pat. wurde ein Jahr lang mit Tuberkulomuzin-Injektionen behandelt; im Sommer 1916 wurde die Wunde von Zeit zu Zeit (im ganzen 17 Sitzungen zu je 2 bis 3 Stunden) mit Sonnenlicht im Hofe des Reservespitals bestrahlt, im Winter, gleichfalls nur lokal, mit Quarzlicht behandelt. Durch diese Maßnahmen ist es gelungen, Allgemeinbefinden und Lungenbefund zu bessern, die Trepanationswunde bis auf eine Fistel in der unteren Ecke zum Schluß zu bringen, das otoskopische Bild und die Absonderung aus dem Ohre blieben aber unbeeinflußt und die zu Beginn der Behandlung vereiterten Drüsenpakete sezernierten lebhaft. In diesem Zustande setzte Mitte April 1917 die systematische Sonnenkur (Vollbäder) ein, die Pat. in seinem Garten in Deutsch-Wagram durchführte. Im Herbst waren Warzenfortsatz und alle Drüsenfisteln geschlossen, der Ohrenfluß sistierte (nach Angabe des Pat. seit Juni), otoskopisch war nur granulierende Paukenschleimhaut zu sehen. — Kontrolle am 10. XII. 1919: Seit 2 Jahren kein Ohrenfluß. Pat. hat sich inzwischen kräftig entwickelt und ist den Strapazen des Eisenbahndienstes vollkommen gewachsen.

[2]) Dieser lehrreiche Fall wurde von mir aus einem anderen Grunde bereits veröffentlicht: siehe C e m a c h, Zur Topographie der periaurikulären Lymphdrüsen, diese Monatsschrift 1917, H. 5 und 6.

Digitized by Google
Original from UNIVERSITY OF CALIFORNIA
Generated on 2019-10-24 16:42 GMT / http://hdl.handle.net/2027/uc1.b3252768
Public Domain in the United States, Google-digitized / http://www.hathitrust.org/access_use#pd-us-google

8. H. S., 16jähr. Streckenwärterstochter. Mutter an Tuberkulose gestorben. Pat. war stets kränklich, hatte Keuchhusten, Diphtherie, zweimal Lungenentzündung (?) und Rippenfellentzündung durchgemacht. Vor 1½ Jahren begann das linke Ohr ohne prodromale Erscheinungen zu fließen und eitert dauernd. Gehör fast 0. — LB.: (Februar 1917): Beiderseitige Apizitis, rechts Zerfallserscheinungen. Im Sputum vereinzelte Stäbchen (Anreicherung). — OB.: An der Spitze des Warzenfortsatzes unregelmäßig konturiertes, livid verfärbtes Skrofuloderma, dessen hinterer Rand ulzeriert ist. In der Tiefe des schlitzförmigen Geschwüres mündet ein enger Fistelgang, durch den eine dünne Sonde bis in den Warzenfortsatz vorgeschoben werden kann. Bei starkem Druck auf die Spitze des Warzenfortsatzes erscheint ein Eitertropfen in der Fistelmündung. Lymphome der infraaurikulären Drüsen. Otoskopisch: Fötide Sekretion, nierenförmige Perforation des Trommelfelles, Antrumfistel; in der Tiefe blasse Schleimhaut, keine Granulationen. — Für die histologische Untersuchung konnte kein Material gewonnen werden, die bakteriologische Untersuchung des Sekretes ließ im Stich, es konnte jedoch die Diagnose durch den Tierversuch (Dr. Epstein) gesichert werden. — Pat. wurde zunächst lokal mit Quarzlicht bestrahlt (32 Sitzungen), wodurch eine Heilung des Skrofulodermas erzielt wurde; es blieb nur ein kleines flaches Geschwür um die Fistelmündungen zurück. Von Mitte April bis Oktober nahm Pat. Sonnenvollbäder auf dem Donaustrande, wo sie vor- und nachmittags je 3 Stunden, angeblich ruhig liegend zubrachte. Wöchentlich einmal erhielt sie Tuberkulomuzininjektionen. Die Kost wurde durch 1½ bis 2 Liter Milch unterstützt. Schon Ende April zeigte sich in der Fistelmündung der erste Sequester, ihm folgten 4 weitere, worauf sich die Fistel schloß. Im August kam auch vorn kein Sekret mehr. Ende September war das Ohr vollkommen trocken. Lunge katarrhfrei, Drüsenschwellungen zurückgegangen. Gewichtszunahme 11 *kg*.

Diese acht systematisch mit natürlichem Sonnenlicht behandelten Fälle bilden das ganze Material, über das ich vorläufig verfüge. Zu einer Fortsetzung der Versuche kam es aus verschiedenen Gründen nicht. Der Sommer 1918 war regnerisch; davon abgesehen wäre eine Weiterführung der „Heilstätte" infolge der rapid zunehmenden Verpflegsschwierigkeiten des letzten Kriegsjahres unmöglich. Und dann kam das Kriegsende, und mit ihm schwand jede Hoffnung, die Versuche fortzusetzen. So mußte ich mich denn entschließen, nachdem ich 1919 eine vorläufige Mitteilung vorausgeschickt hatte[3]), diese wenigen Fälle der Öffentlichkeit vorzulegen, wohl erkennend, daß das Versuchsmaterial viel zu gering ist, um der von mir propagierten Heilmethode eine sichere Basis zu verschaffen bzw. die Lösung verschiedener Teilprobleme zu ermöglichen, aber von der Überzeugung durchdrungen, daß die Methode viel leistungsfähiger ist als alle anderen, die wir bis jetzt besaßen, und daß es Pflicht ist gegenüber den Patienten, die Veröffentlichung nicht unnötigerweise hinauszuschieben. Ich würde es begrüßen, wenn schon im kommenden Sommer zur Nachprüfung meiner Angaben geschritten würde. Es ist zu gewärtigen, daß dann im Laufe eines Jahres ein reicheres Tatsachenmaterial zustande käme, als ich mit meinen bescheidenen Mitteln in mehreren Jahren zu liefern in der Lage wäre[4]).

[3]) Siehe diese Monatsschrift 1919, Nr. 7.

[4]) Das Erscheinen dieser Arbeit, die schon im Frühjahr druckfertig vorlag, hat sich leider verzögert.

Digitized by Google
Original from UNIVERSITY OF CALIFORNIA
Generated on 2019-10-24 16:42 GMT / http://hdl.handle.net/2027/uc1.b3252768
Public Domain in the United States, Google-digitized / http://www.hathitrust.org/access_use#pd-us-google

Eines scheint jedenfalls aus meinem Versuchsmaterial, so klein es auch ist, unbestreitbar hervorzugehen: Daß der hartnäckigste Gegner, dem wir bis jetzt gegenüberstanden, daß die (ossale) Schläfenbeintuberkulose heilbar ist und daß diese Heilung mit den denkbar einfachsten, jedem Arzte zugänglichen Mitteln erzielt werden kann. Von 8 vorgeschrittenen Fällen, die ich in der Ebene, auf einer Wiese, in einem Garten und im Donaustrandbad, also in den primitivsten Verhältnissen, der Sonne aussetzte, wurden 6 dauernd geheilt. Das wollen wir vorläufig festhalten.

Damit ist aber die Beweisführung nicht zu Ende. Ich bin in der angenehmen Lage, auch fremde Ergebnisse heranzuziehen. In der Annahme, daß in den großen Sonnenheilstätten für chirurgische Tuberkulose auch Mittelohrtuberkulosen als Nebenbefund öfters zur Beobachtung gelangen dürften, wandte ich mich an die bekannten Institute des In- und Auslandes mit der Bitte um Mitteilung diesbezüglicher Erfahrungen. Leider hatten nur die österreichischen und vereinzelte deutsche Heliotherapeuten die Freundlichkeit, mein Rundschreiben zu beantworten; von den großen schweizerischen und deutschen Anstalten ist keine Antwort eingelaufen. Daher blieb die Ausbeute weit hinter den Erwartungen zurück. Doch ganz ergebnislos war die Rundfrage nicht. Prochaska, Sulzbach, stellte mir eine Reihe von Fällen zur Verfügung, die so sehr ins Gewicht fallen, daß ich sie hier kurz anführen will[5]).

1. K. M., 14 Jahre alt (P.-Nr. 83/10). — Hochgradige Blutarmut, tuberkulöser Habitus, Pirquet +, Kachexie. — Fungöse Schwellung und Schmerzhaftigkeit am l. Proc. mastoideus, tuberkulöse Schwellung der retro- und infraaurikulären Drüsen links, Schwellung der Halslymphdrüsen, linksseitiger Ohrenfluß. Juli 1910 Trepanation des Warzenfortsatzes, Freilegung der Mittelohrräume. In der Narbe langwierige Fisteleiterung. — Vollsonnenbäder (Behandlungsdauer 232 Tage). Heilung. Körpergewichtszunahme (KGZ.) 9·2 *kg*.

2. B. J., 13 Jahre alt (P.-Nr. 214/11). — Hochgradige Blutarmut, tuberkulöser Habitus, Pirquet +. — Tuberkulose der Halslymphdrüsen. Schwellung und Schmerzhaftigkeit am r. Proc. mastoideus. Rechtsseitiger Ohrenfluß. — Heliotherapie, Dauer 76 Tage. Heilung. KGZ. 5·5 *kg*.

3. A. V., 9 Jahre alt (P.-Nr. 136/12). — Sehr blaß, sehr schwach, tuberkulöser Habitus, Pirquet +. — Tuberkulöse Schwellungen am Halse. Rechts Narbe nach Mittelohröffnung. Schmerzhafte Schwellung am r. Proc. mastoideus, Schwellung der infra- und retroaurikulären Drüsen. — 22. VIII. Abszeß im mittleren Teil der Narbe. 24. VIII. Antrotomie (Karies des Warzenfortsatzes), neuerliche Eröffnung der Mittelohrräume. Langdauernde Fisteleiterung in der Narbe. — Vollsonnenbäder, 123 Tage. Zur Zeit der Entlassung: Wunde und Fistel geheilt, mäßiger Ohrenfluß noch vorhanden. KGZ. 3 *kg*.

4. A. S., 5 Jahre alt (P.-Nr. 236/11). — Hochgradige Blutarmut. Kachexie, tuberkulöser Habitus, Pirquet +. — Tuberkulöse Drüsenschwellungen am Halse.

[5]) Herrn Primararzt Dr. Prochaska, der ein lebhaftes Interesse für meine Arbeit bekundete und die Mühe nicht scheute, sein umfangreiches Material durchzusehen und 52 Fälle für mich zusammenzustellen, sage ich auch an dieser Stelle meinen verbindlichsten Dank.

Digitized by Google
Original from UNIVERSITY OF CALIFORNIA
Generated on 2019-10-24 16:42 GMT / http://hdl.handle.net/2027/uc1.b3252768
Public Domain in the United States, Google-digitized / http://www.hathitrust.org/access_use#pd-us-google

Rechtsseitiger Ohrenfluß. Schmerzhafter Gibbus der Halswirbelsäule. Funktionelle Beeinträchtigung der Motilität. — Stützkrawatte. Vollsonnenbäder (Behandlungsdauer 255 Tage). Heilung. Zur Zeit der Entlassung Gibbus schmerzfrei, Motilität frei. Kein Ohrenfluß. KGZ. 2 *kg*.

5. S. M. 10 Jahre alt (P.-Nr. 201/11). — Hochgradige Blutarmut, Kachexie, tuberkulöser Habitus. — Rechtsseitiger Lungenspitzenkatarrh, linksseitige tuberkulöse Infiltration des Oberlappens, Kaverne, Tuberkelbazillen im Sputum. Linksseitiger Ohrenfluß. — Vollsonnenbäder 232 Tage lang. Gebessert. KGZ. 1 kg. Zur Zeit der Entlassung kein Ohrenfluß.

6. R. O., 15 Jahre alt (P.-Nr. 94/12). — Sehr blaß, sehr mager, tuberkulöser Habitus, Pirquet +. — Rechtsseitiger Lungenspitzenkatarrh, tuberkulöse Schwellungen am Halse. Narbe nach einer vor 5 Jahren ausgeführten Mittelohreröffnung rechts. Ohrenfluß am r. Ohr. Schmerzhafte Schwellung am r. Proc. mastoid. in der Umgebung der Narbe. Schwellung der infra- und retroaurikulären Drüsen. Am 28. VI. Abszeß in der Narbe. Inzision, neuerliche Freilegung der Mittelohrräume. Langwierige Fisteleiterung. — Vollsonnenbäder (Dauer 215 Tage). Heilung. KGZ. 7·5 *kg*.

7. W. H., 7 Jahre alt (P.-Nr. 130/15). Sehr schwach, sehr blaß, unterernährt, tuberkulöser Habitus, Pirquet +. — Beiderseitiger Ohrenfluß. Links Narbe nach Radikaloperation. Fistelndes Infiltrat am l. Proc. mastoideus. Schwellung der infra- und retroaurikulären Drüsen. Tuberkulöse Lymphdrüsenschwellungen am Halse. Multiple kariöse Herde. — Vollsonnenbäder, Dauer 392 Tage. Gebessert. Karies geheilt. Zur Zeit der Entlassung noch mäßiger Ohrenfluß links. KGZ. 4 *kg*.

8. J. K., 11 Jahre alt (P.-Nr. 61/16). — Sehr schwach, hochgradig blutarm, kachektisch, tuberkulöser Habitus, Pirquet +. — Tuberkulöse Lymphdrüsenschwellungen am Halse. Beiderseitiger Ohrenfluß. Rechts Narbe nach Radikaloperation. Schwellung der infra- und retroaurikulären Drüsen. Fistelndes Infiltrat der Regio mastoidea d. — Langwierige Eiterung. Nach einer Behandlung von 225 Tagen Fistel geschlossen. Zur Zeit der Entlassung nur noch mäßiger Ohrenfluß. KGZ. 4·25 *kg*.

9. W. R., 14 Jahre alt (P.-Nr. 17/16). — Sehr blaß, sehr mager kachektisch, tuberkulöser Habitus, Pirquet +. — Tuberkulöse Schwellungen der Halsdrüsen. Linksseitiger Ohrenfluß. Narbe nach Radikaloperation. Schwellung der infra- und retroaurikulären Drüsen. Fistelndes Infiltrat des l. Warzenfortsatzes. Langwierige Eiterung. — Vollsonnenbäder durch 226 Tage. Heilung. KGZ. 8·5 *kg*.

10. A. M., 4 Jahre alt (P.-Nr. 13/16). — Sehr blaß, elend, hochgradig abgemagert, tuberkulöser Habitus, Pirquet +. Rechtsseitiger Ohrenfluß. Narbe nach Radikaloperation. Schwellung der infra- und retroaurikulären Drüsen. Fistelndes Infiltrat der Regio mastoidea d. Langwierige Eiterung. Arkuärer Gibbus der Brust- und Lendenwirbelsäule. — Vollsonnenbäder 624 Tage lang. Heilung. KGZ. 2 *kg*.

11. F. S., 4 Jahre alt (P.-Nr. 112/18). — Sehr blaß, sehr schwach, unterernährt, tuberkulöser Habitus. — Tuberkulöse Schwellungen der Halsdrüsen. Linksseitiger Ohrenfluß. Schwellung der infra- und retroaurikulären Drüsen. Narbe nach Radikaloperation. Fistelndes Infiltrat der l. Regio mastoidea. Langwierige Eiterung. Tuberkulose der Bronchialdrüsen, Peribronchitis tuberculosa. Vollsonnenbäder, Behandlungsdauer 264 Tage. Lunge sehr gebessert. Fistel hinter dem l. Ohr geheilt. Zur Zeit der Entlassung noch mäßiger Ohren uß.

Man wird Herrn Prochaska beipflichten, wenn er meint, daß es sich um „Fälle mit ganz ausgesprochenem tuberkulösen Habitus“ handle, „bei denen jede Lokalaffektion als spezifisch angesehen werden kann und die den Kliniker auch ohne histologische und bakteriologische Behelfe sofort zur Diagnose der Tuberkulose

Digitized by Google
Original from UNIVERSITY OF CALIFORNIA
Generated on 2019-10-24 16:42 GMT / http://hdl.handle.net/2027/uc1.b3252768
Public Domain in the United States, Google-digitized / http://www.hathitrust.org/access_use#pd-us-google

veranlassen". Der tuberkulöse Charakter aller angegebenen Mittelohrprozesse unterliegt nach dem klinischen Befund gar keinem Zweifel. Um so wichtiger ist das Resultat der Sonnenbehandlung: Von 11 größtenteils vorgeschrittenen, durch vorausgegangene radikale operative Eingriffe nicht beeinflußten und zumeist mit schweren pulmonalen und anderweitigen Prozessen komplizierten Mittelohrtuberkulosen wurden 7 vollständig geheilt und 4 weitgehend gebessert. Wobei zu bemerken ist, daß in den als „gebessert" angeführten Fällen die Karies des Warzenfortsatzes gleichfalls zur Ausheilung gelangte und nur noch mäßiger (in der Regel „minimaler") Ohrenfluß zurückblieb[6]).

Ich verdanke ferner Herrn Prim. Prochaska eine Zusammenstellung von 40 weiteren Fällen chronischer Mittelohreiterung, die in den Jahren 1911 bis 1919 in seiner Heilstätte mit Sonnenlicht behandelt wurden. Zweifellos befanden sich auch unter diesen Fällen zahlreiche spezifische Mittelohrprozesse; die übrigen betrachtet Prochaska als skrofulöse Mittelohreiterungen bei tuberkulösen Individuen, worin er Recht haben dürfte. Angesichts der nicht genügend geklärten Ätiologie habe ich aber von diesen Fällen keinen Gebrauch gemacht und beschränke mich auf die Feststellung, daß von den 40 Fällen nicht weniger als 27 geheilt und 12 gebessert wurden (ein Fall wurde auf Verlangen ungeheilt entlassen). Die Heilung nahm 2 bis 21 Monate in Anspruch, die gebesserten Fälle wurden 2 bis 13 Monate behandelt.

Alles in allem verfüge ich, wenn ich die Fälle Prochaskas und die 2 von mir seinerzeit in der Schweiz gesehenen Fälle hinzurechne, über 10 Fälle sicherer Mittelohrtuberkulose und 11 Fälle, deren tuberkulöser Charakter mehr als wahrscheinlich ist, wovon 15 geheilt und 5 wesentlich gebessert wurden.

Es sind inzwischen auch in der chirurgischen Literatur Mitteilungen erschienen über günstige Beeinflussung der Mittelohrtuberkulose durch Sonnenlicht.

Rollier führt in der Statistik der in Leysin behandelten Tuberkulosen („Die Heliotherapie der Tuberkulose", Berlin 1913) unter anderem auch 3 Fälle von Schläfenbeintuberkulose an, alle geheilt.

Bernhard („Sonnenlichtbehandlung in der Chirurgie", Enke, 1917) behandelt „eitrige, perforierte, tuberkulöse Mittelohrentzündung" lokal unter Benutzung des Ohrentrichters. Dabei nimmt die Sekretion zusehends ab und vorhandene tuberkulöse Granulationsköpfchen schrumpfen ein und stoßen sich ab. Daß es sich tatsächlich um tuberkulöse und nicht etwa um skrofulöse Granulationen handelte, ist allerdings nicht erwiesen. Wichtiger ist eine weitere Angabe

[6]) Ich möchte die Frage, ob auch diese Fälle nicht zum Teil als geheilt im Sinne der Tuberkulose zu betrachten wären, offen lassen. Vgl. unten S. 929.

Digitized by Google
Original from UNIVERSITY OF CALIFORNIA
Generated on 2019-10-24 16:42 GMT / http://hdl.handle.net/2027/uc1.b3252768
Public Domain in the United States, Google-digitized / http://www.hathitrust.org/access_use#pd-us-google

Bernhards, daß ihm öfters Patienten nach einer Radikaloperation von den betreffenden Spezialisten zur Nachbehandlung zugeschickt worden seien, weil sich die Operationswunde „nicht recht überhäuten wollte", und daß auch hier die Erfolge „sehr zufriedenstellend" waren. Leider führt Bernhard nicht an, wie viele von diesen letzteren Fällen geheilt wurden. Die dem Buche angeschlossene Statistik erwähnt nur ganz allgemein: Tuberkulose des Ohres 12, operiert 6, konservativ behandelt 6; davon 6 geheilt und 6 wesentlich gebessert. (Bei der Beurteilung dieses Resultates darf nicht außer acht gelassen werden, daß es sich um lokal bestrahlte Fälle handelt.)

Witmer (Ztschr. f. Chir., Bd. 140) bemerkt kurz, daß die Tuberkulose des Mittelohres auf Sonnenlicht „gut reagiert", ohne auf Einzelheiten einzugehen.

Frankfurter teilt mir in Beantwortung meiner Rundfrage mit, daß er 2 Fälle bei Kindern gesehen habe, die ihm leider vorzeitig weggenommen wurden, in der kurzen Behandlungszeit aber „mit gutem Erfolge" beeinflußt worden waren.

Mithin liegen außer den 21 Fällen von mir und Prochaska noch 15 Fälle Rolliers und Bernhards und die Gutachten dreier weiterer erfahrener und verläßlicher Beobachter vor. Ich glaube, daß das genügen sollte, um die maßgebenden otiatrischen Stellen zu veranlassen, der Sache ihre vollste Aufmerksamkeit zuzuwenden und im weitesten Umfange an die Nachprüfung meiner Angaben und die weitere Ausgestaltung des Verfahrens zu schreiten. Ein Zögern verbietet sich angesichts des durch die Kriegsverhältnisse verursachten erschreckenden Überhandnehmens der Mittelohrtuberkulose. Was meiner Ansicht nach in Verfolgung dieses Zieles unmittelbar zu geschehen hat, werde ich im folgenden auseinandersetzen.

Zunächst will ich aber noch eine zweite Beobachtungsserie anführen, aus 16 Fällen (9 Erwachsenen und 7 Kindern) bestehend, die in Ermanglung natürlichen Sonnenlichtes ganz oder vorzugsweise mit Quarzlicht behandelt wurden. Es handelt sich um Kranke, die im Jahre 1916, im Winter 1917/1918 und im Sommer 1918 in meiner Behandlung standen. Wie oben erwähnt, ließ uns die Sonne 1918 im Stiche, so daß keine nennenswerte Unterstützung durch Sonnenlicht möglich war. Im Juli und August 1916 wurden zwei ohrenkranke Soldaten durch 7 Wochen der Sonne ausgesetzt (Fälle 5 und 6). Außerdem bekamen die Erwachsenen subkutane Tuberkulomuzininjektionen und machten eine systematische Liegekur durch. Die Kinder, die dem Krankenmaterial der Ohrenabteilung des Kaiser Franz Josef-Ambulatoriums (Vorstand Prof. H. Neumann) entnommen wurden, konnten nur ambulatorisch mit Quarzlicht behandelt werden; im übrigen waren

Digitized by Google
Original from UNIVERSITY OF CALIFORNIA
Generated on 2019-10-24 16:42 GMT / http://hdl.handle.net/2027/uc1.b3252768
Public Domain in the United States, Google-digitized / http://www.hathitrust.org/access_use#pd-us-google

sie der häuslichen Pflege überlassen, die, wie auch die Ernährung der Kinder, viel zu wünschen übrig ließ.

Das Quarzlicht wurde lokal und als Vollbad angewendet. Die örtliche Bestrahlung besorgte ich selbst mittels der von mir für die Behandlung von Ohrenkrankheiten modifizierten Kromayerlampe[7]). Blaufiltriertes Quarzlicht wurde mit Hilfe von Quarzstiften direkt in den Gehörgang bzw. in die retroaurikuläre Wunde geleitet. Die Bestrahlung dauerte 15 Minuten bis zu 1 Stunde und wurde jeden zweiten Tag wiederholt. In einzelnen Fällen wurden speckige Belege postoperativer Wunden zuerst mit einer starken Weißlichtdosis verätzt und dann erst, nach Abstoßung des mortifizierten Gewebes, mit Blaulicht vorsichtig nachbehandelt. Parallel damit ging die Allgemeinbehandlung mittels einer Bachschen „künstlichen Höhensonne", wobei weißes Quarzlicht aus einer Entfernung von zirka 1 *m* auf den ganzen Körper appliziert wurde. Die allgemeine Lichteinwirkung war aber leider zeitlich sehr beschränkt (40 bis 80 Minuten jeden zweiten Tag), da die Lampe auch anderen Abteilungen zur Verfügung stand. Das ist für die Beeinflussung eines Allgemeinleidens von der Zähigkeit der Tuberkulose entschieden zu wenig, zumal wenn man die vielen Stunden berücksichtigt, die die natürliche Sonne täglich beansprucht, um eine Heilwirkung ausüben zu können. Die Heilkraft des Quarzlichtes darf nach seiner chemischen (hautreizenden) Oberflächenwirkung nicht beurteilt werden, sie ist tatsächlich viel schwächer als die therapeutische Wirkung der Sonnenstrahlen. Da, wie oben auseinandergesetzt wurde, die Allgemeinbehandlung bei der Bekämpfung tuberkulöser Prozesse die wichtigste Rolle spielt, so müssen die überaus kurzen Belichtungszeiten bei der Beurteilung der Ergebnisse der Quarzlichtbehandlung in Erwägung gezogen werden.

Die Diagnose stützt sich auch bei dieser Serie durchwegs auf positive histologische bzw. bakteriologische Befunde (ausgeführt: für die Erwachsenen vom Wiener Militär-Sanitätskomitee bzw. vom Dozenten Dr. Hausmann, für die Kinder von Dr. Epstein).

1. W. K., 28jähr. Soldat. — Pulmonal: Apicitis bil. l. Gr. — OB.: Totaldestruktion, Defekt der Attikwand, Granulationen. — Therapie: Quarzlicht (QL.), Tuberkulomuzin (Tbm.). Liegekur (LK.). Behandlungsdauer 8 Monate. Erfolg: gebessert (Sekretion geringer, geruchlos, keine Granulationsbildung. Lunge katarrhfrei).

2. A. K., 21jähr. Soldat. — LB.: Infiltrat des r. Ohrlappens. — OB.: Muköse Tuberkulose der Paukenhöhle, doppelte Perforation, Polypen. — Therapie: QL., Tbm. (Dauer 3½ Monate, vorzeitig abgebrochen). Erfolg Ø.

3. S. R., 19jähr. Soldat. — LB.: Tuberkulose II, l. Oberlappen, r. Spitze. Sputum positiv. — OB.: Vorgeschrittene ossale Mittelohrtuberkulose mit Zerstörung der hinteren Gehörgangswand, Fazialislähmung. — Therapie: QL., Tbm., LK. (7 Monate). Erfolg Ø.

[7]) Siehe diese Monatsschrift 1919, H. 6.

Digitized by Google
Original from UNIVERSITY OF CALIFORNIA
Generated on 2019-10-24 16:42 GMT / http://hdl.handle.net/2027/uc1.b3252768
Public Domain in the United States, Google-digitized / http://www.hathitrust.org/access_use#pd-us-google

4. A. W., 19jähr. Soldat. — LB.: Offene Tuberkulose II. Gr. — OB.: Radikaloperation r. vor 2 Jahren. Fistelndes Infiltrat des Warzenfortsatzes (WF.). Karies. Fazialislähmung. — Therapie: QL., Tbm., LK. (10 Monate). Erfolg Ø.

5. F. P., 22jähr. Soldat. — LB.: Aktiver Spitzenprozeß links. — OB.: Attikfistel, Polyp; Narbe nach Antrotomie vor 2 Jahren, fistelndes Infiltrat des l. WF. Therapie: QL. (dazwischen durch 7 Wochen natürliche Sonne), Tbm., LK. (14 Monate). Erfolg: Heilung (Fistel geschlossen, Ohr trocken).

6. F. O., 31jähr. Soldat. — LB.: Beiderseitige offene Spitzentuberkulose, im Sputum vereinzelte Stäbchen. — OB.: Akute destruierende Schleimhauttuberkulose. — Therapie: QL. (daneben 7 Wochen Sonnenlicht), Tbm., LK. (8 Monate). Erfolg: gebessert (Lungen katarrhfrei, Sputum bazillenfrei, mäßig sezernierende Totaldestruktion des Trommelfelles (Tierversuch negativ).

7. M. L., 18jähr. Soldat, Luetiker (Wassermann positiv). — LB.: Aktive Apizitis links. — OB.: Links Eiterung, Polypen, Narbe nach Antrotomie vor 8 Monaten, in ihrer Mitte und unteren Ecke von Geschwüren umgebene Fistelmündungen. Während der Behandlung Fazialislähmung. — Therapie: QL., Tbm., LK. ($7^1/_2$ Monate). Erfolg Ø.

8. P. R., 37 Jahre alt, Briefträger. — LB.: Chronische Spitzentuberkulose beiderseits. — OB.: Akute Schleimhauttuberkulose des l. Ohres. — Therapie: QL., lokal, teilweise unterstützt durch Sonnenbäder in der Umgebung Wiens (Dauer der QL.-Behandlung $4^1/_2$ Monate.) Erfolg Ø.

9. H. B., 21jähr. Mädchen. — LB: Aktive Spitzenprozesse beiderseits. — OB.: Polypöse Mittelohreiterung l., Narbe nach Antrotomie in der Kindheit, vor 1 Jahre aufgebrochen, seither fistelnd. — Therapie: QL. (lokal), Tbm., Dauer 4 Monate. Erfolg Ø.

Kinder. 10. S. N., 10 Jahre alt. — Pulmonal nichts Verdächtiges, auch Röntgen negativ. — OB.: Links chronische Mittelohreiterung seit 2 Jahren, vor 1 Jahre Wildescher Schnitt wegen Mastoiditis (in der Provinz gemacht). Seither fistelndes Infiltrat. — Therapie: QL. (7 Monate). Erfolg: Besserung (bedeutende Abnahme der Sekretion, vorn Ø, rückwärts minimal).

11. V. L., 11 Jahre alt. — LB.: Bronchialdrüsentuberkulose. — OB.: Radikaloperation r. vor $1^1/_2$ Jahren, vorgeschrittene Karies des Schläfenbeines. Fazialislähmung. — Therapie: QL. (7 Monate). Erfolg Ø (später †).

12. L. O., 7 Jahre alt. — Lunge klinisch und radiologisch ohne pathologischen Befund — Chronische Mittelohreiterung l. Fistelndes Infiltrat des WF. Skrofuloderma. — Therapie: QL. (lokal und allgemein 15 Monate), bei gutem Wetter zeitweise Sonnenbäder in einem Schrebergarten an der Peripherie der Stadt. Erfolg: Heilung (Fistel nach Abstoßung eines Sequesters geschlossen, Ohr trocken).

13. W. R., 10jähr. Knabe. — LB.: Bronchialdrüsentuberkulose, radiologisch l. Spitze verdunkelt, Hilusschatten. — OB.: Offene Trepanationswunde nach Antrotomie vor 11 Monaten, rauher Knochen, Trommelfell scheinbar geschlossen. — Therapie: QL. lokal und Vollbäder, 12 Monate lang. Erfolg: gebessert (Wunde bis auf eine dünne Fistel am unteren Wundrande geschlossen. Allgemeinbefinden sehr gut. Gewichtszunahme 6 *kg*.

14. M. E., 7jähr. Mädchen. — Pulmonal keine Tuberkulose. — OB.: Chronische Mittelohreiterung mit Polyp r. Narbe nach Antrotomie vor 8 Monaten, Infiltrat. Fistel. — Therapie: QL. (8 Monate). Erfolg: Sekretion aus Fistel und Gehörgang abgenommen, wässerig; sonst status idem.

15. E. M., 8 Jahre alt. — LB.: Spitzentuberkulose l. — OB.: Chronische Mittelohreiterung l. Offene Trepanationswunde nach Antrotomie vor 11 Monaten, nackter Knochenrand, Fehlen jedweder Granulationsbildung. — Therapie: QL. (lokal und allgemein) durch zirka 1 Jahr, zeitweise Sonnenbäder im Elternhause in Berndorf (N.-Ö.), Tbm. Nach Ablauf eines Jahres Erfolg minimal. 2 Monate nach Aussetzen der Behandlung Exitus let. durch Mischinfektion.

Digitized by Google
Original from UNIVERSITY OF CALIFORNIA
Generated on 2019-10-24 16:42 GMT / http://hdl.handle.net/2027/uc1.b3252768
Public Domain in the United States, Google-digitized / http://www.hathitrust.org/access_use#pd-us-google

16. K. W., 5 Jahre alt. — LB.: Bronchialdrüsentuberkulose. Fungus des r. Handgelenkes. — OB.: Fistelndes Infiltrat des l. Warzenfortsatzes, polypöse Mittelohreiterung l. Bei Druck auf den Warzenfortsatz spritzt Eiter aus dem Gehörgang. Offene Halsdrüsentuberkulose. — Therapie: QL. (Vollbäder) durch 10 Monate. Erfolg Ø. Radikaloperation (auswärts).

Die Erfolge der Quarzlichtbestrahlung halten demnach den Vergleich mit dem Heileffekt des natürlichen Sonnenlichtes nicht aus: 10 von 16 Fällen blieben unbeeinflußt, nur 2 wurden geheilt und weitere 4 mehr oder weniger gebessert.

Die deutsche Fachliteratur enthält bis jetzt keine weitere Angabe über Behandlung von Mittelohrtuberkulose mit Quarzlicht. Dagegen ist offenes Kohlenbogenlicht bereits mit gutem Erfolge verwendet worden. In einer aus dem Finseninstitut soeben erschienenen Arbeit über „Die Anwendung des universellen (künstlichen) Lichtbades bei rhinolaryngologischer Tuberkulose“ (Strahlentherapie, Bd. 10) bemerkt Ove Strandberg nebenbei: „Die Behandlung einiger Patienten mit chronischen (tuberkulösen) Osteitiden im Processus mastoideus hat erwiesen, daß die Lichtbäder auch hier eine ausgezeichnete Wirkung haben.“ Strandberg stellt eine ausführliche Mitteilung in Aussicht[8]). Darnach scheint sich Kohlenbogenlicht bei Mittelohrtuberkulose besser bewährt zu haben als Quarzlicht.

Um die Wirkung des Sonnenlichtes und Quarzlichtes bei Mittelohrtuberkulose im einzelnen vergleichen zu können, will ich die mit beiden Lichtarten gemachten klinischen Erfahrungen gemeinsam besprechen.

In den ersten Wochen der Behandlung fällt kein wesentlicher Unterschied auf[9]). Die Beeinflussung des Allgemeinbefindens ist im großen und ganzen die gleiche, wenn sie auch unter Sonnenlicht schneller und intensiver zutage tritt als bei künstlicher Bestrahlung. Der Grad der Besserung hängt von verschiedenen Faktoren, von der Pigmentbildungsfähigkeit, der Reaktionsfähigkeit der Zellen, also vor allem vom Stadium der allgemeinen und lokalen Erkrankung ab. Sehen wir aber von den schwersten Fällen ab, so ist die allgemeine Erholung durchwegs sehr befriedigend, in einzelnen Fällen einfach verblüffend. Die herabgekommenen, abgemagerten, blassen Patienten sehen nach 5- bis 8wöchentlicher Sonnenkur frisch und wohlgenährt aus. Gleich im Anfang nimmt der Appetit zu, regelt sich in vielen Fällen die Verdauung, stellt sich ruhiger und gesunder Schlaf ein. Subfebrile Temperatursteigerungen, Husten, Auswurf, Nachtschweiße schwinden allmählich.

---

8) Anmerkung bei der Korrektur: Inzwischen erschienen (diese Monatsschrift, Juli 1920). Es handelt sich um 9 Fälle, von denen 3 sicher tuberkulös waren. Alle geheilt.

9) Das gilt allerdings nur für diejenigen mit Quarzlicht behandelten Fälle, die gleichzeitig eine Freiluftliegekur mitgemacht haben.

Digitized by Google
Original from UNIVERSITY OF CALIFORNIA
Generated on 2019-10-24 16:42 GMT / http://hdl.handle.net/2027/uc1.b3252768
Public Domain in the United States, Google-digitized / http://www.hathitrust.org/access_use#pd-us-google

Lokal ist in den ersten Tagen gleichfalls kein Unterschied zu bemerken. Die Wirkung kann am besten an fistelnden Mastoitiden bzw. an postoperativen Wunden verfolgt werden. Gewöhnlich nimmt die Sekretion in den ersten Tagen zu, in einzelnen Fällen wird sie profus, läßt aber bald nach. In der dritten, vierten Woche kommt jedoch die Überlegenheit des Sonnenlichtes deutlich zur Geltung.

Offene postoperative Wunden verändern unter dem Einfluß der Sonnenstrahlen ihr Aussehen völlig. Die speckigen pyogenen Membranen stoßen sich ab, die matschen reaktionslosen Granulationen schmelzen ein, unter ihnen kommt ein frisches, hellrotes Granulationsgewebe zum Vorschein, das den Wundboden und die bisher kahlen Knochenränder bedeckt und nach kurzer Zeit die ganze Wunde ausfüllt. Schon nach 6 bis 8 Wochen konnte ich an manchen Fällen deutliche Epithelisierung konstatieren, die rasch an Ausdehnung gewann. Gegen Ende des 3. Monats waren alle Wunden bis auf eine dünne Fistel in der Mitte oder am unteren Rande überhäutet. Diese Fisteln entleerten zunächst noch ein schleimiges Sekret, das immer dünnflüssiger und schließlich rein serös wurde. Im 4. bis 5. Monate vollzog sich dann die Eliminierung der in der Tiefe demarkierten und abgestoßenen Knochenpartien. Der Vorgang spielte sich in der Regel verblüffend schnell ab. Mit einem Male erweiterte sich die Fistel und klaffte; in der Tiefe kam ein schwarzer Gegenstand zum Vorschein, der sich rasch der Oberfläche näherte. Nach 6 bis 7 Tagen stak schon der Sequester, wie ein Stückchen Kohle, in der Fistelmündung, von wo er mit einer Pinzette leicht entfernt werden konnte. Folgte nun kein weiterer Sequester nach, so schloß sich die Fistel in den nächsten Tagen und bald zeigte nur noch eine rötliche Narbe die Stelle an, wo sich der Eliminationsprozeß abspielte.

Die Reinigung der Paukenhöhle, soweit sie vom Gehörgange aus eingesehen werden konnte, fand gleichfalls im 2. bis 3. Monate statt. Ohne daß die Strahlen dorthin direkt gelangen konnten, stießen sich mit dem Eiter Polypen, nekrotische Gewebstrümmer und kariöse Knochenstückchen ab und die Höhle kleidete sich spontan mit einer gesunden Granulationsschicht aus. Die Sekretion hielt noch längere Zeit an und behielt noch zu einer Zeit, wo die retroaurikuläre Fistel nur mehr reines Serum absonderte bzw. bereits geschlossen war, ihren schleimigen Charakter. Bei den meisten Fällen war das Mittelohr auch am Ende des sechsten Monats der Sonnenkur noch nicht einwandfrei trocken und wurde erst 2 bis 3 Monate später nach fortgesetzter direkter Quarzlichtbestrahlung, Formalinspülung und spezifischer Behandlung.

Im 6. Monate der Sonnenkur habe ich bei zwei Patienten mittels Kapillarröhrchens etwas Sekret aus der Trommelhöhle entnommen und genau untersucht. Mikroskopisch fanden sich größtenteils Lymphozyten und wenige einkernige Leukozyten vor, polymorph-

Digitized by Google
Original from UNIVERSITY OF CALIFORNIA
Generated on 2019-10-24 16:42 GMT / http://hdl.handle.net/2027/uc1.b3252768
Public Domain in the United States, Google-digitized / http://www.hathitrust.org/access_use#pd-us-google

kernige Zellen nur ganz vereinzelt, Bakterien fehlten. Bakteriologisch konnten keine Tuberkelbazillen festgestellt werden, der Tierversuch fiel negativ aus. Ich trug in einem Falle ein Stückchen vom Rande der neugebildeten Granulationsdecke ab; es erwies sich histologisch vollkommen frei von tuberkulösen Elementen. Diese Befunde sowie der klinische Verlauf in den letzten Monaten veranlassen mich zur Annahme, daß der tuberkulöse Prozeß mit dem Moment der endgültigen Eliminierung des nekrotischen Gewebes und der Vernarbung der retroaurikulären Fistel sein tatsächliches Ende findet und daß die nunmehr zurückbleibende Eiterung eine unspezifische Mittelohreiterung ist, deren Fortbestand durch die Zerstörung des Trommelfelles und die Bildung von Verwachsungen, Nischen und Taschen in der Pauke bedingt wird und die durch die üblichen konservativen Methoden bekämpft werden muß, worauf sie je nach dem Charakter des Falles versiegt — oder nicht. Der Ausgang ist eben von Bedingungen abhängig, die wir noch nicht kennen, weshalb wir niemals in der Lage sind festzustellen, warum eine zweifellos benigne Schleimhauteiterung nicht ausheilen will, während ein anderer, ungleich ernster aussehender Prozeß rasch zum Stillstand gelangt. Das hat aber mit der Spezifität gar nichts zu tun. Und darf uns nicht hindern, in Fällen, die bei monate- und jahrelanger Beobachtung keine Tendenz zum Fortschreiten zeigen und deren Sekret bei gewöhnlichen Reinigungsmaßnahmen dauernd geruchlos beibt, eine klinische Heilung des tuberkulösen Prozesses anzunehmen. Damit soll nicht gesagt sein, daß dieser Prozeß auch im anatomischen Sinne geheilt ist und daß nicht in der Tiefe einzelne tuberkulöse Herde noch zurückgeblieben sind, wie man doch auch bei durch Sonnenlicht anscheinend endgültig geheilter Gelenkstuberkulose viele Jahre später anläßlich einer gelegentlichen Operation bzw. Obduktion abgekapselte tuberkulöse Herde mitten im gesunden Gewebe entdeckte. Der weitere Verlauf des Mittelohrleidens hängt freilich in diesen noch eiternden, wie in den scheinbar ganz geheilten Fällen von der Entwicklungsmöglichkeit dieser latenten Herde, aber kaum in höherem Maße, als von dem Schicksal anderweitiger im Organismus vorhandener, insbesondere pulmonaler Tuberkulose ab. Volle Rezidivfreiheit wird nur durch absolute Entgiftung des Gesamtorganismus gewährleistet.

Diese meine Annahme wird durch den Verlauf meines Falles Nr. 3 (S. 917) gestützt, bei dem das scheinbar geheilte Ohr nach 9monatlicher Ruhe im Anschluß an eine Grippe wieder zu sezernieren begann. Die Eiterung hörte aber bei gewöhnlicher ambulatorischer Behandlung nach 26 Tagen auf, was ich als sicheren Beweis dafür betrachte, daß das Rezidiv eine unspezifische, durch die Tube fortgeleitete Otitis war, die in keinem Zusammenhang stand mit der seinerzeit vorhandenen Mittelohrtuberkulose. Letztere



Digitized by Google
Original from UNIVERSITY OF CALIFORNIA
Generated on 2019-10-24 16:42 GMT / http://hdl.handle.net/2027/uc1.b3252768
Public Domain in the United States, Google-digitized / http://www.hathitrust.org/access_use#pd-us-google

erwies sich somit als endgültig ausgeheilt, sonst müßte die neue Entzündung ein Aufflackern des schlummernden spezifischen Prozesses zur Folge haben.

Dabei wäre noch zu bemerken, daß es praktisch gar nicht darauf ankommt, ob ein tuberkulöses Ohr vollkommen trocken wird, sondern viel mehr Gewicht ist darauf zu legen, ob der tuberkulöse Prozeß soweit zum Stillstand gekommen ist, daß sein Fortschreiten auf die lebenswichtigen Nachbarorgane und dadurch involvierte Gefahr quoad vitam nicht mehr als wahrscheinlich angenommen werden kann. Das ist aber nach meinen Beobachtungen auch bei nicht vollständiger Heilung sicherlich der Fall.

Der oben beschriebene, durch Demarkation und Elimination des spezifisch erkrankten Gewebes charakterisierte Heilungsvorgang scheint nur bei proliferierenden und destruierenden Ohrtuberkulosen die Regel zu sein. Bei der infiltrativen Form — soweit ich das aus dem einen Falle (Nr. 7), den ich zu behandeln Gelegenheit hatte, schließen darf — spielt er sich anders ab. In diesem Falle war zunächst überhaupt keine Wirkung der Besonnung zu erkennen, der Fall schien refraktär. Die Infiltrate nahmen weder ab noch zu, es lösten sich keine Gewebs- und Knochentrümmer, im 5. Monate war noch keine Veränderung zu sehen. Im 6. Monate aber versiegte die ohnehin sehr geringe Eiterung allmählich ganz, die infiltrierten Gehörgangswände, die kaum ein Lumen erkennen ließen, fielen ab und die in der Tiefe rötlich durchschimmernde verdickte Paukenschleimhaut bedeckte sich mit einer trockenen Kruste. Da sich dieses Bild seit 2 Jahren unverändert darbietet, muß ich annehmen, daß der Prozeß geheilt ist oder zumindest in ein Latenzstadium übergegangen ist.

Sollten weitere Beobachtungen ergeben, daß der geschilderte Verlauf für die infiltrative Ohrtuberkulose typisch ist, so würde sich seine Eigentümlichkeit zwanglos erklären lassen, wenn man, wie ich anzunehmen geneigt bin, diese Tuberkuloseform als eine relativ gutartige, durch wenig virulente Tuberkelbazillen hervorgerufene betrachten wollte. Die Folge der geringen Virulenz ist eine mangelhafte Reaktionsfähigkeit des Organismus, die sich auch durch Sonnenlicht nur wenig steigern läßt. Daher das scheinbare Versagen der Heliotherapie in den ersten Monaten, bis zu einem Moment, wo die Entgiftung des Organismus vollendet ist und der Regeneration des zwar infiltrierten, aber dennoch lebensfähigen Gewebes nichts mehr im Wege steht. Dann erfolgt die Heilung in kürzester Zeit.

Den Vergleich mit dem sicheren, gleichmäßig fortschreitenden Heileffekt des Sonnenlichtes hält die lokale Wirkung des Quarzlichtes nicht aus. Die zunächst in Erscheinung tretende Oberflächenwirkung ist annähernd die gleiche, ja man kann sich in der ersten Woche mitunter des Eindruckes nicht erwehren, als würde das

Digitized by Google
Original from UNIVERSITY OF CALIFORNIA
Generated on 2019-10-24 16:42 GMT / http://hdl.handle.net/2027/uc1.b3252768
Public Domain in the United States, Google-digitized / http://www.hathitrust.org/access_use#pd-us-google

Quarzlicht den Wundverlauf intensiver beeinflussen als das Sonnenlicht. Die enorme chemische Energie der ultravioletten Strahlen bewirkt bei richtiger Technik nicht selten eine außerordentlich rasche Reinigung der Wundhöhle, Abstoßung der eitrigen Beläge und Steigerung der Granulierungsvorgänge. Sehr bald zeigt sich aber unzweideutig, daß sich die Heilkraft des Quarzlichtes auf der Oberfläche erschöpft hat. Es vergehen Monate, ohne daß am äußeren Bilde der Wunde eine wesentliche Änderung wahrzunehmen wäre. Die Wunde sieht frisch aus, zeigt aber keine oder nur sehr geringe Tendenz zur Verkleinerung und Epithelisierung. Man merkt nichts von Demarkation in der Tiefe, nur einmal sah ich eine langsame und unvollkommene Abstoßung eines größeren Sequesters. Es unterliegt keinem Zweifel, daß die tieferliegenden Partien des Krankheitsherdes von den Strahlen nicht erreicht werden und daß die Regeneration des Gewebes dort nicht Schritt halten kann mit der lebhaften Granulationsbildung an der Oberfläche. Noch geringer ist die Beeinflussung geschlossener und fistelnder Mastoiditiden. Erst nach langer Dauer der Bestrahlung, offenbar als Folge der gesteigerten Abwehrtätigkeit des Organismus, schlägt der lokale Heilungsprozeß ein rascheres Tempo ein. In 2 Fällen wurde das geduldige Ausharren der Kranken nach 14 bzw. 15 Monaten ziemlich unvermutet durch Versiegen der Sekretion und Vernarbung der Fistel entlohnt. In einem dieser Fälle erfolgte der Fistelschluß, ohne daß ein in der Tiefe deutlich fühlbarer Sequester vorher eliminiert worden wäre, so daß ich annehmen mußte, daß er resorbiert wurde. — In 14 weiteren Fällen blieb mir der Erfolg versagt.

Sehen wir uns nun meine durch Sonnenlicht behandelten 8 Fälle näher an, so drängen sich uns zwei interessante und klinisch höchst wichtige Fragen auf, zu deren Beantwortung meine Erfahrungen allerdings nicht ausreichen, die aber an der Hand eines größeren Materials früher oder später entschieden werden müssen, weil davon die richtige Bewertung des neuen Heilfaktors, die Bestimmung der Grenzen seiner Leistungsfähigkeit und die Einigung über die zweckmäßigste Methodik abhängen.

Die erste Frage betrifft die Beeinflussung des Heilerfolges der Sonnenkur durch den primären Lungenherd. Unter den Patienten befand sich ein Mann (Nr. 2), dessen Krankheitsbild durch eine schwere kavernöse Lungenphthise mit reichlichem Bazillenbefund im Sputum kompliziert war. Seine Widerstandsfahigkeit war von vornherein herabgesetzt durch schwere hereditäre Belastung und nachträglich beeinträchtigt durch vorgeschrittene Kachexie. Sein Mittelohrprozeß erwies sich refraktär, obwohl die Lunge eine erfreuliche Besserung erkennen ließ. Der zweitschwerste Fall (Nr. 6) stammte ebenfalls von tuberkulöser Familie, war durch Fieber und häufige Hämoptoe sehr herabgekommen und wies einen doppelseitigen



Digitized by Google
Original from UNIVERSITY OF CALIFORNIA
Generated on 2019-10-24 16:42 GMT / http://hdl.handle.net/2027/uc1.b3252768
Public Domain in the United States, Google-digitized / http://www.hathitrust.org/access_use#pd-us-google

aktiven Lungenprozeß zweiten Grades mit positivem Sputumbefund auf. Auch bei diesem Falle machte der Herd im Mittelohre nur langsame Fortschritte und er wurde zwar gebessert, aber ungeheilt entlassen. In den übrigen 6 Fällen lagen 4mal chronische, relativ gutartige (fibröse) Spitzenprozesse zumeist I. Grades, eine frische Apizitis I. Grades und nur einmal aktive Tuberkulose II. Grades vor. Der Auswurf war 5mal bazillenfrei, einmal enthielt er vereinzelte, mit Anreicherung gerade noch nachweisbare Stäbchen. In allen diesen Fällen gelangte auch der Mittelohrherd zur Ausheilung.

Es liegt mir fern, diese spärlichen Beobachtungen zu verallgemeinern. Dennoch zweifle ich nicht daran, daß die sich aus ihnen ergebende Schlußfolgerung die richtige ist. Sie entspricht vollkommen den Erfahrungen, die ich an einem größerem Material anläßlich der spezifischen Behandlung der Schleimhauttuberkulose gemacht habe.[10]) Auch damals konnte ich das Postulat aufstellen, das ich später mehrmals bestätigt fand, daß „das Schicksal des Nebenherdes im Ohre unmittelbar bestimmt werde durch die Reparabilität des Hauptherdes in der Lunge und seine Beeinflußbarkeit durch die Therapie". Diese Erfahrung wird gestützt durch theoretische Erwägungen. Der Zustand der Lunge bedingt den Grad der Reaktionsfähigkeit des Organismus, d. h. seiner Fähigkeit, den biologischen Reiz des Heilfaktors mit der Bildung von Abwehrkörpern zu beantworten. Fehlt diese Fähigkeit, sind die Zellen durch das tuberkulöse Gift bereits so geschädigt, daß ihre Vitalität erschöpft ist, dann fehlt eben die Grundlage, auf der die Heilwirkung der Strahlenenergie beruht, dann ist auch von ihrer mächtigen Heilkraft kein Erfolg zu erwarten.

Die zweite Frage betrifft die Rolle der vorausgegangenen operativen Eingriffe am tuberkulosekranken Mittelohr.

3 von den 8 mit Sonnenlicht bestrahlten Fällen wurden 1 bis 2 Jahre vor Beginn der Sonnenkur operiert; zweimal wurde die einfache Aufmeißelung und einmal die Radikaloperation ausgeführt. Alle diese Eingriffe vermochten nicht die Mittelohrtuberkulose zur Heilung zu bringen, es blieben fistelnde Osteitiden zurück. Ein weiterer Fall, der 6 Wochen vor der Sonnenkur aufgemeißelt wurde, zeigte keine Spur von Heilungsvorgängen. Ferner wurde bei einem fünften Falle unmittelbar vor Beginn der Strahlenbehandlung der Warzenfortsatz ausgeräumt. 4 von diesen 5 Fällen wurden durch die Sonnenkur geheilt (der fünfte, der ungeheilt blieb, war eben der oben erwähnte Fall 2 mit kavernöser Lungenphthise). Aber denselben günstigen Erfolg zeitigte die Lichtbehandlung auch in den Fällen 1 und 8, wo sie nicht durch vorangegangene Operationen unterstützt wurde. Ebenso befanden sich unter den durch Quarzlicht Geheilten

[10]) Siehe diese Monatschrift 1916, Nr. 7 und 8.

Digitized by Google
Original from UNIVERSITY OF CALIFORNIA
Generated on 2019-10-24 16:42 GMT / http://hdl.handle.net/2027/uc1.b3252768
Public Domain in the United States, Google-digitized / http://www.hathitrust.org/access_use#pd-us-google

ein operierter Fall und eine geschlossene Tuberkulose des Warzenfortsatzes. Das gleiche gilt von den Fällen Prochaskas. Unter den 7 Geheilten waren 4 Fälle, die vorher radikal operiert wurden darunter einer, bei dem der Eingriff unmittelbar vor Beginn der, Sonnenkur wiederholt wurde; die übrigen 3 Patienten hatten keine Operation hinter sich, wurden aber gleichfalls geheilt. Dagegen haben alle 4 Fälle, bei denen keine endgültige Heilung durch Sonnenlicht erzielt werden konnte, vorher eine Totalaufmeißelung überstanden, einer sogar zweimal.

Mein (und Prochaskas) Material gibt also über die Frage ob die Kombination mit dem operativen Verfahren die Prognose, der Sonnenkur irgendwie zu beeinflussen imstande ist, keinen Aufschluß. Die Frage bleibt offen. Zweifellos vermag das Sonnenlicht allein (mit oder ohne spezifische Behandlung, aber ohne vorherige Ausräumung des Herdes) die Mittelohrtuberkulose zu heilen (5 Fälle). Andrerseits wurden aber von den 19 mit Sonnenlicht behandelten Fällen 13 vorher operiert und der Einwand wäre gerechtfertigt, daß der Erfolg der Therapie auf das Konto der Lichtbehandlung allein nicht geschrieben werden darf. Nicht einmal darüber werden wir in eindeutiger Weise unterrichtet, ob die Kombination beider Methoden die Behandlungsdauer abkürzt, wie es Bernhard, Prochaska, Spitzmüller u. a. für die chirurgische Tuberkulose im allgemeinen behauptet haben. Denn die Durchschnittsdauer ist sowohl bei meinen Fällen wie bei Prochaska annähernd die gleiche, ob nun die Kranken vorher operiert worden sind oder nicht, und der Zufall fügte es, daß die kürzeste Behandlungsdauer (76 Tage) just auf einen nichtoperierten Fall entfiel, während der am längsten Behandelte (624 Tage) zu den Operierten gehört. Die Behandlungsdauer hängt eben in erster Linie ab von dem Allgemeinzustand des Patienten.

Der Eindruck, den man bei der Durchmusterung des Materials empfängt, ist eher der, daß die Operation überflüssig ist. Denn den 5 Fällen, wo die Sonne allein, ohne vorbereitende Aufmeißelung, mit der Tuberkulose fertig wurde, stehen 5 andere gegenüber, wo auch das Zusammenwirken beider Heilfaktoren nicht ausreichte, um eine endgültige Heilung herbeizuführen. Allerdings lagen in den meisten Fällen die operativen Eingriffe mehrere Monate, mitunter auch Jahre zurück und es ist nicht ausgeschlossen, daß der Einfluß der Operation anders zur Geltung kommen würde, wenn sie Hand in Hand mit der Sonnenkur gegangen wäre. Denn der Zweck der Operation kann ja nur der sein, durch Ausräumung der nekrotischen Partien günstigere Bedingungen für die Einwirkung des Lichtes zu schaffen, ihm die schwierige Arbeit der Eliminierung des kranken Gewebes zu ersparen und dadurch den Heilungsprozeß zu beschleunigen. Dieser Zweck wird aber nicht erfüllt durch alte Operationshöhlen.

Digitized by Google
Original from UNIVERSITY OF CALIFORNIA
Generated on 2019-10-24 16:42 GMT / http://hdl.handle.net/2027/uc1.b3252768
Public Domain in the United States, Google-digitized / http://www.hathitrust.org/access_use#pd-us-google

in deren Tiefe mehr Zerstörungsprodukte angesammelt sind, als in einem durch die Meißelarbeit nicht aufgerüttelten Herd. Daher will ich aus meinem Material gar keine diesbezüglichen Schlußfolgerungen ziehen. Die Entscheidung kann nur durch systematische Behandlung einer größeren Anzahl möglichst gleichartiger Fälle mit und ohne Aufmeisselung herbeigeführt werden.

Es wird vielleicht Kollegen genug geben, die diese Arbeit a priori als nicht der Mühe wert erachten werden. Denn welchen Zweck soll es haben, eine allem Anschein nach sehr leistungsfähige Heilmethode mit einer anderen zu kombinieren, über deren Insuffizienz keine Zweifel mehr zulässig sind? Die Sache liegt ja hier wesentlich anders als bei sonstiger chirurgischer Tuberkulose. Dort hat das radikale Verfahren als Methode der Wahl seine Berechtigung. Bei der Operation eines Gelenkfungus ist es mit großer Sicherheit möglich, weit im Gesunden resezierend, alle tuberkulösen Herde zu eliminieren. Es werden auch sehr viele lokale Tuberkulosen durch die Operation allein geheilt. Daher war der Gedanke naheliegend, durch die Verbindung zweier heilkräftiger Verfahren eine Abkürzung des Verlaufes und Sicherstellung des Heilerfolges zu erzielen. Die Bedenken, die dagegen geltend gemacht wurden, richteten sich auch nicht gegen den therapeutischen Wert der Kombination an sich, sondern hauptsächlich gegen die Funktionsstörung, die als unliebsame Folge der radikalen Eingriffe mit in Kauf genommen werden mußte, während die Sonnenkur allein bewegliche Gelenke hervorzauberte. Alle diese Momente fehlen bei der Mittelohrtuberkulose. Die anatomische Konfiguration des Mittelohres bringt es mit sich, daß auch der „radikalste" Eingriff halbe Arbeit bleiben muß und nicht imstande ist, alle Krankheitsherde zu erreichen. Dementsprechend sind auch die Resutate, auf die näher einzugehen keine Notwendigkeit mehr vorliegt. Ich will nur die traurige Statistik mit der Bemerkung bereichern, daß ich im Laufe einer 7jährigen, der Mittelohrtuberkulose gewidmeten Tätigkeit, auch nicht eine einwandfreie, dauernde Heilung einer sicheren Mittelohrtuberkulose auf operativem Wege gesehen habe. Ich zweifle deshalb von vornherein, daß die Belastung der Heliotherapie mit der operativen Methode einen Vorteil bringen könnte.

Auf dem Kongresse in Stuttgart versuchte noch Brieger, der sich mit Leidenschaft für die verlorene Sache einsetzte, der zunehmenden Aversion gegen die radikale Therapie dadurch entgegen zu wirken, daß er die Indikation für die operative Behandlung auf eine neue Grundlage stellte. „Die Frage steht nicht mehr so, daß zu entscheiden ist, ob man eine Mittelohrtuberkulose konservativ oder operativ behandeln soll. Man muß beide Wege zugleich gehen, wenn man zum Ziele gelangen will... Die Konfiguration des Mittelohres verlangt, wenn thrapeutische Hilfsmittel an die erkrankten

Digitized by Google
Original from UNIVERSITY OF CALIFORNIA
Generated on 2019-10-24 16:42 GMT / http://hdl.handle.net/2027/uc1.b3252768
Public Domain in the United States, Google-digitized / http://www.hathitrust.org/access_use#pd-us-google

Gebiete herangebracht werden sollen, meist schon die Freilegung der Mittelohrräume... Hier ist der Standpunkt also ein wesentlich anderer als bei anderer Lokaltuberkulose. Man ist sich im voraus bewußt, daß die Operationswirkung niemals eine radikale sein kann, und entscheidet sich doch für die Operation, nur weil sie einen besonders wichtigen Akt, oft die Voraussetzung rationeller Behandlung darstellt."

Dieser Standpunkt würde gewiß volle Beachtung verdienen, wenn ihm ein konkreter therapeutischer Plan zugrunde läge. Das ist aber nicht der Fall. Es ist aus den weiteren Ausführungen Briegers kein klares Bild darüber zu gewinnen, welche „therapeutischen Hilfsmittel" er im Sinne hatte, als er die Forderung aufstellte, daß die Mittelohrraume jedenfalls freigelegt werden müssen, damit diese Hilfsmittel an die erkrankten Gebiete herangebracht werden können. Vermutlich die medikamentöse Therapie, möglicherweise auch die Röntgentherapie, von der er annahm, daß eine Tiefenbestrahlung durch den Knochen hindurch nicht gelingen dürfte(!). Aber keinesfalls konnte das Brieger auf die Heliotherapie beziehen. Die Idee, daß der Warzenfortsatz erst aufgemeißelt werden müsse, damit die Sonnenstrahlen hineingelangen können, wäre zu naiv, als daß ich es wagen würde, sie Brieger in den Mund zu legen. Wenn dem aber so ist, wenn die Operation keine „Voraussetzung rationeller Behandlung" mit Sonnenlicht darstellt, so wird die ganze Argumentation Briegers in Anwendung auf die Sonnenkur hinfällig und ist eine Indikation zu operativem Vorgehen auch von seinem Standpunkt nicht gegeben.

Einen wichtigen Platz in der Beweisführung Briegers nimmt auch den Einwand ein, das die Operation bedenkenlos gewagt werden dürfe, weil sie einen „fast absolut gefahrlosen, harmlosen Eingriff" darstellt. Dieser Auffassung Briegers muß ich energisch entgegentreten, denn ich habe in einigen Fällen Sekundärinfektion mit dauerndem Fieber und schließlich mit tödlichem Ausgang gesehen, den ich sehr geneigt bin, der Eröffnung der Mittelohrräume zur Last zu legen. Wenn die Gefahr der Sekundärinfektion offener tuberkulöser Herde unter dem mächtig desinfizierenden Einfluß der Sonnenstrahlen auch um vieles geringer ist, so ist sie, wie die Erfahrungen der Sonnenheilstätten lehren, doch nicht ganz von der Hand zu weisen und keineswegs als quantité négligeable zu betrachten bei der Bewertung eines Verfahrens, dessen Vorteile nicht darnach angetan sind, auch nur geringe Nachteile aufzuwiegen. Dagegen sehe ich bereits vorhandene Mischinfektion als die einzige Situation an, in der ich die Operation in Verbindung mit Strahlenbehandlung unbedingt für angezeigt halte, da es mir (wie auch Prochaska) in zwei Fällen gelungen ist, durch Ausräumung des infizierten Herdes mit nachfolgender Quarzlichtbestrahlung das Fieber und die sonstigen akuten Erscheinungen zu beseitigen.

Digitized by Google
Original from UNIVERSITY OF CALIFORNIA
Generated on 2019-10-24 16:42 GMT / http://hdl.handle.net/2027/uc1.b3252768
Public Domain in the United States, Google-digitized / http://www.hathitrust.org/access_use#pd-us-google

Ich wiederhole, daß dies vorläufig meine persönliche Ansicht ist, die sich nur auf theoretische Erwägungen stützt und in meinen Versuchen weder eine Bestätigung noch eine Widerlegung gefunden hat. Möge sich niemand dadurch abhalten lassen, die Frage experimentell zu prüfen und einer endgültigen Lösung näher zu bringen. Eine Entscheidung kann nur durch das „Experiment am Menschen" herbeigeführt werden.

Ich fasse nun meine Ausführungen in folgenden Schlußsätzen zusammen:

1. Die Schläfenbeintuberkulose ist heilbar; als verläßliches Heilmittel dient die Heliotherapie.

2. Die Ohrtuberkulose ist eine lokale Manifestation der allgemeinen Erkrankung des Organismus an Tuberkulose und erfordert demgemäß in erster Linie eine allgemeine Behandlung.

3. Nach den bisherigen Erfahrungen wird durch die Heliotherapie Heilung herbeigeführt bei Ohrtuberkulose „aller Art, jeden Stadiums und in jedem Lebensalter".

4. Die Methode besteht in allgemeiner und lokaler Bestrahlung mit natürlichem Sonnenlicht („Sonnenvollbad") verbunden mit klimatisch-diätetischer und spezifischer Behandlung (Freiluftliegekur, Mastkur, Tuberkulomuzin).

5. Die Sonnenkur dürfte, wie bei sonstiger chirurgischer Tuberkulose, die sichersten Erfolge zeitigen im Hoch- bzw. Mittelgebirge, scheint jedoch unter günstigen Bedingungen auch in der Ebene der Aufgabe vollkommen gewachsen zu sein.

6. Die Wirkung der Sonnenkur äußert sich in der durch Steigerung des Stoffwechsels bedingten Besserung des Allgemeinbefindens und Erhöhung der natürlichen Abwehrkräfte des Organismus und lokal in der günstigen Beeinflussung der Wundheilung durch Eliminierung des kranken Gewebes und Förderung der Proliferation und Gewebsregeneration.

7. Allgemeine und lokale Bestrahlung mit künstlichem Licht (Quarzlicht) bietet keinen vollwertigen Ersatz des natürlichen Lichtbades, ist aber in geeigneten Fällen gleichfalls imstande, Ohrtuberkulose zur Heilung zu bringen. Bessere Resultate sollen durch Kohlenbogenlicht zu erzielen sein (Strandberg). Künstliche Bestrahlung erweist sich aber unerläßlich zur Unterstützung der Heliotherapie bei trüber Witterung, wodurch

Digitized by Google
Original from UNIVERSITY OF CALIFORNIA
Generated on 2019-10-24 16:42 GMT / http://hdl.handle.net/2027/uc1.b3252768
Public Domain in the United States, Google-digitized / http://www.hathitrust.org/access_use#pd-us-google

allein eine systematische Durchführung der Lichtbehandlung in unseren Breiten, zumal in der Ebene, gewährleistet wird.

8. Die Behandlungsdauer ist verschieden und wird, wie der Erfolg selbst, weniger bestimmt durch die Ausdehnung des Prozesses im Schläfebein als durch die Ausbreitung und den Grad der Allgemeinerkrankung und speziell durch die Reparabilität der pulmonalen Herde. Als Durchschnittsdauer kann ein Jahr angenommen werden.

9. Inwiefern radikale operative Eingriffe am Mittelohre geeignet sind, die Heilung zu beschleunigen bzw. zu sichern, kann auf Grund der bisherigen Erfahrungen nicht entschieden werden. Die Sonnenkur ist jedenfalls allein imstande, Heilung herbeizuführen.

Die Einführung der Heliotherapie in die Ohrenheilkunde stellt uns vor neue Aufgaben. Sollten weitere, in größerem Umfange durchgeführte Versuche den Heilwert der Sonnenkur bei Ohrtuberkulose bestätigen, so werden wir Mittel und Wege suchen müssen, um den Segen der neuen Heilmethode nicht nur einzelnen bevorzugten Kranken, sondern möglichst allen unseren Kranken zugute kommen zu lassen. Und werden trachten müssen, ihnen die Sonnenkur in der wirksamsten Form, die durch die örtlichen und individuellen Verhältnisse eben noch möglich ist, zu bieten. Das ist ein Ziel, dessen Verwirklichung gegenwärtig auf ernste, ja zum Teil unüberwindliche Schwierigkeiten stößt.

So sicher die Leistungsfähigkeit der Tieflandsonne theoretisch und empirisch erwiesen ist, so unterliegt die therapeutische Überlegenheit der Höhensonne dennoch keinem Zweifel. Solche günstige Witterungsverhältnisse, wie sie mir 1917 beschieden waren, sind jedenfalls eine Ausnahme, haben sich seither auch nicht wiederholt. In der Regel wird die günstige Jahreszeit in der Ebene zu kurz und eine Besonnung im Herbst und Winter nur zu selten möglich sein, als daß die Behandlung schwerer, zumal mit vorgeschrittener Lungentuberkulose oder mit multipler Knochenkaries kombinierter Fälle Aussicht auf Erfolg bieten könnte. Solche Fälle werden wir genötigt sein, in Höhensanatorien, zumindest aber in das Mittelgebirge oder an den Meeresstrand zu schicken. Eine Forderung, die für die überwiegende Mehrzahl unserer Patienten derzeit absolut unerfüllbar sein dürfte.

Wir besitzen im Gebiete der österreichischen Republik keine einzige Höhenstation. Die im Bau befindliche Sonnenklinik auf der Palmschoß bei Brixen, das „österreichische Leysin", auf die große Erwartungen gesetzt wurden, ist uns durch den Friedensschluß entrissen worden. Ebenso sind die Sechospitze von St. Pelagio und Grado, wie die ganze Adriaküste, in italienischem Besitz. Die projektierte Sonnenheilstätte auf der Stolzenalpe in Steiermark, deren

Digitized by Google
Original from UNIVERSITY OF CALIFORNIA
Generated on 2019-10-24 16:42 GMT / http://hdl.handle.net/2027/uc1.b3252768
Public Domain in the United States, Google-digitized / http://www.hathitrust.org/access_use#pd-us-google

Bau durch den Krieg unterbrochen wurde, wird bei den gegenwärtigen ungeheueren Bauschwierigkeiten wohl noch lange auf sich warten lassen[11]). Es werden daher für die wenigen Patienten, die sich unter den jetzigen valutarischen Verhältnissen einen längerdauernden Aufenthalt im Auslande leisten können, nach wie vor nur die schweizerischen Stationen Leysin und St. Moritz in Betracht kommen.

Im österreichischen Mittelgebirge befinden sich insgesamt 2 Sonnenheilstätten für tuberkulöse Kinder (Grimmenstein mit 250 Betten und Aflenz mit zirka 30 Betten). Diese Bettenzahl ist natürlich zu gering, um auch nur die dringendsten Fälle chirurgischer Kindertuberkulose aufnehmen zu können.

Auf dem flachen Lande und in geringer Höhe sind zurzeit weitere 6 Anstalten für chirurgische Tuberkulose mit zirka 400 Betten im Betrieb, die entweder schon vor dem Kriege nebenbei der Heliotherapie dienten oder erst während des Krieges für die Lichtbehandlung eingerichtet wurden. Nach mir zugekommenen Informationen soll jedoch nur ein Teil dieser Anstalten ihren Zweck tatsächlich erfüllen. Ferner wurden in jüngster Zeit in Wien in einem früheren Kriegsspital 300 Betten für Kindertuberkulose bereitgestellt.

Es ist also in Deutschösterreich angesichts der großen und stets zunehmenden Zahl der Erkrankungen an chirurgischer Tuberkulose[12]) für die Unterbringung dieser Kranken ganz ungenügend vorgesorgt. Dennoch ist es schon jetzt möglich, ein tuberkulosekrankes Kind nach einer durchschnittlichen Wartezeit von 6 bis 10 Wochen da oder dort unterzubringen. Dagegen fehlt vollständig die Gelegenheit, einen Erwachsenen, der an chirurgischer Tuberkulose leidet, mit Sonnenlicht zu behandeln, wenn wir von dem Sanatorium Grimmenstein, das ein Solarium für 25 Kranke besitzt und natürlich nur sehr wohlhabenden Patienten zugänglich ist, absehen. Dieser Mangel, auf den schon öfters von chirurgischer Seite hingewiesen wurde, wird sich bei der Bekämpfung der Ohrtuberkulose, die erfahrungsgemäß fast ebensooft das mittlere, wie das jugendliche und das Kindesalter aufsucht, besonders fühlbar machen.

Die Möglichkeiten, die vorhandenen Einrichtungen für Heliotherapie unseren speziellen Zwecken dienstbar zu machen, die uns hierzulande und insbesondere in Wien offen stehen, sind nach alledem nichts weniger als reichlich. Dabei ist noch zu erwägen, daß wir, indem wir unsere Kranken den allgemeinen Sonnenheilstätten anvertrauen, sie ganz den Chirurgen übergeben und auf jede Einfluß-

[11]) Anmerkung bei der Korrektur: Ein Teil dieser Heilstätte (40 Betten) konnte inzwischen dem Betrieb übergeben werden.

[12]) Es sollen derzeit 20.000 Kinder an chirurgischer Tuberkulose erkrankt sein!

Digitized by Google
Original from UNIVERSITY OF CALIFORNIA
Generated on 2019-10-24 16:42 GMT / http://hdl.handle.net/2027/uc1.b3252768
Public Domain in the United States, Google-digitized / http://www.hathitrust.org/access_use#pd-us-google

nahme auf die Behandlung und Kontrolle des weiteren Verlaufes verzichten müssen. Das ist ein Nachteil, der nicht nur unseren Tätigkeitskreis empfindlich einengt, sondern auch im Interesse der Kranken vermieden werden sollte. Denn so wahr es ist, daß die Ohrtuberkulose eine Allgemeinbehandlung erfordert, die sich in nichts von den üblichen Methoden unterscheidet, so ist eine fachkundige Versorgung des lokalen Herdes und auf die Verhütung bzw. Abwehr eventueller Komplikationen gerichtete Überwachung des Verlaufes dennoch unerläßlich. Den Heilstätten stehen aber derzeit weder otiatrisch geschulte Ärzte, noch die nötigen Behelfe für spezielle Diagnostik und Therapie zur Verfügung.

So unangenehm das auch ist, wir werden uns mit diesen Nachteilen abfinden müssen, weil die Errichtung eigener Solarien unter den gegenwärtigen Verhältnissen eine schier unlösbare Aufgabe darstellt.

Die Sonnenlichtbehandlung läßt sich nicht ohne weiteres in den Rahmen des gewöhnlichen Spitalbetriebes einreihen, es müssen für sie besondere Einrichtungen geschaffen werden. Da nun die in Betracht kommenden Kranken in der Regel nicht bettlägerig sind und größtenteils ambulatorisch behandelt werden, wäre es zweckwidrig und unrentabel, die nötigen Einrichtungen in den städtischen Spitälern und Kliniken selbst zu schaffen, innerhalb der Großstadt, wo die Möglichkeiten der Auswertung der Sonnenenergie relativ gering sind. Je schwieriger und kostspieliger solche Einrichtungen jetzt sind, desto wichtiger ist es, sie nur dort zu schaffen, wo der Heilfaktor voll und ganz ausgenutzt werden, zumindest aber dort, wo die Behandlung das ganze Jahr hindurch durchgeführt werden kann. Das Ideal, von dem wir allerdings weit entfernt sind, wäre die Gründung einer mit allen Behelfen für Diagnostik und Therapie ausgestatteten und unter fachärztlicher Leitung stehenden Spezialheilstätte für oto-, rhino- und laryngologische Tuberkulose im Gebirge. Eine solche Zentralanstalt könnte das gesamte einschlägige Krankenmaterial aus dem ganzen Staate aufnehmen und dürfte sich, sowohl was die Einrichtung, als was den Betrieb anbelangt, billiger stellen als mehrere isolierte Unternehmungen kleineren Umfanges. Doch das ist Zukunftsmusik.

So wie die Verhältnisse jetzt liegen, bleibt uns einstweilen nichts übrig, als bei der allgemeinen Tuberkulosefürsorge Zuflucht zu suchen. Doch nicht derart, daß wir auf das Entgegenkommen der Heilstättenleiter angewiesen, genötigt wären, von Fall zu Fall die Aufnahme unserer Schützlinge zu erwirken. Wir müßten uns vielmehr als ein Glied, und zwar nicht als das letzte, in die Kette der Institutionen der Tuberkulosefürsorge einfügen, hier nicht nur als Nehmende, sondern auch als Gebende erscheinen und so Einfluß auf die Gestaltung der Dinge innerhalb der Heilstätten gewinnen, den

Digitized by Google
Original from UNIVERSITY OF CALIFORNIA
Generated on 2019-10-24 16:42 GMT / http://hdl.handle.net/2027/uc1.b3252768
Public Domain in the United States, Google-digitized / http://www.hathitrust.org/access_use#pd-us-google

wir dahin geltend machen könnten, daß uns eine bestimmte Anzahl von Plätzen eingeräumt und für die rationelle Behandlung unseres Krankenmaterials Vorsorge getroffen werde. In diesem Sinne habe ich mich auf dem im April stattgefundenen deutschösterreichischen Tuberkulosetage geäußert. Das bedrohliche Überhandnehmen chirurgischer Tuberkulose hat zur Folge, daß gegenwärtig eine starke Bewegung zugunsten der Errichtung von Sonnenheilstätten unter Mitwirkung des Staates, der Gemeinden und der Krankenkassen eingesetzt hat. Es wird nötig sein, dafür Sorge zu tragen, daß diese Neugründungen nicht ohne Berücksichtigung der Bedürfnisse unseres Faches erfolgen sollen.

Wo aber der Wunsch bestehen sollte, der Heliotherapie unverzüglich nahezutreten, ohne die Durchführung aus der Hand zu geben, dort wäre die Errichtung improvisierter Solarien im Anschlusse an die Klinik bzw. die Abteilung dennoch zu erwägen. Mit dem Bewußtsein, daß das, was hier zur Bekämpfung der Krankheit zur Verfügung stehen wird, nicht das vollwertige Heilmittel sein wird, daß der Besonnung sowohl in bezug auf die Intensität als die Dauer große Schranken gesetzt sein werden, namentlich im Winter, und daß an eine solche Heilstätte billigerweise nur bescheidene Anforderungen werden gestellt werden dürfen. Unter günstigen Witterungsverhältnissen wird man aber auch auf diese Weise sicher erfreuliche Erfolge erzielen können.

Ich würde nicht empfehlen, das Solarium innerhalb der Großstadt einzurichten; wo es die Verhältnisse erlauben, sollte es an die Peripherie verlegt werden. Dort wird sich wohl ohne Schwierigkeit irgendein gedeckter Raum, etwa eine aus der Kriegszeit stehengebliebene Militärbaracke finden lassen, der dem Unternehmen als Stützpunkt dienen wird. Eine Wiesenfläche in halbwegs windgeschützter Lage, ein Dutzend Liegestühle, eine Quarz- oder Kohlenbogenlampe für trübe Tage und nicht zuletzt eine tüchtige Aufsichtsperson — und die „Sonnenheilstätte“ ist fertig[13]). Entsprechend dem mobilen Charakter des Krankenmaterials dürfte die Anstalt wohl am zweckmäßigsten als eine von 8 Uhr früh bis 6 Uhr abends benutzbare Tagesheimstätte einzurichten sein. Durch die Einführung dieser ambulatorischen Behandlungsmethode geht man vielen und sehr schwierigen organisatorischen Problemen einfach aus dem Wege. Die Grundlage eines gut funktionierenden Betriebes müßte aber jedenfalls die befriedigende Lösung der Verpflegsfrage bilden, die sich unter den gegenwärtigen Verhältnissen manchenorts recht schwierig gestalten dürfte. Eine solche primitiv eingerichtete Sonnen-

[13]) „Praktische Winke zur Durchführung und Improvisierung der Sonnen- und Freiluftbehandlung überall“ von Backer-Kapelle finden sich in den „Therapeutischen Halbmonatsheften“, H. 1, 1920.

Digitized by Google
Original from UNIVERSITY OF CALIFORNIA
Generated on 2019-10-24 16:42 GMT / http://hdl.handle.net/2027/uc1.b3252768
Public Domain in the United States, Google-digitized / http://www.hathitrust.org/access_use#pd-us-google

station für Ohr- und Kehlkopftuberkulose wird von uns derzeit in Wien ins Leben gerufen.

Die Schwierigkeiten, die sich jetzt heliotherapeutischen Bestrebungen entgegenstellen, sind gewaltig. Sie gelten aber nicht nur für uns, sondern für die Tuberkulosefürsorge im allgemeinen. Und wie dort Mittel werden gefunden werden müssen, um ihrer Herr zu werden — denn der Kampf gegen die Tuberkulose kann nicht zum Stillstand kommen, sondern muß als unseliges Erbe des Krieges mit vervielfachter Energie aufgenommen werden —, so werden auch wir lernen müssen, unsere Pläne in die Tat umzusetzen. Wo ein Wille ist, dort wird auch ein Weg gefunden werden. Der Wille aber muß da sein. Die Erkenntnis muß sich Bahn brechen, daß alle unsere Spezialmaßnahmen gegen die lokale Tuberkulose des Ohres einem sicheren Mißerfolg entgegensehen, solange sie nicht von einer rationell durchgeführten Behandlung des tuberkulösen Gesamtorganismus getragen sind. Wenn wir uns aber diesen Grundsatz der modernen Phthyseotherapie zu eigen machen, so müssen wir auch ihre erprobten und glänzend bewährten Kampfmethoden zu den unsrigen machen. Es ist zwecklos, das Auge dem Fortschritte zweier Dezennien gegenüber krampfhaft verschließen zu wollen. Wir müssen mit. Wir müssen, wie es die Chirurgen schon größtenteils tun, unsere Krankenzimmer entleeren und die Kranken dorthin hinausbringen, wo wir ihnen ihre Gesundheit wiedergeben können, — ins Freie, in die Sonne.

Ausführliche Literaturangaben sind zu finden bei: Rollier: Die Heliotherapie der Tuberkulose, Springer, 1913. — Bernhard: Sonnenlichtbehandlung in der Chirurgie, Neue deutsche Chirurgie, Bd. 23. — Leuba: Z. f. Chir. 125. — Bach: Anleitung und Indikationen für Bestrahlungen mit der Quarzlampe, Kabitsch, 1919. — Thedering: Das Quarzlicht, Oldenburg, 1917. — Cemach: Die Phototherapie und ihre Bedeutung für die Ohrenheilkunde. Diese Monatsschrift, 1919. — Liebe: Die Lichtbehandlung in den deutschen Lungenheilstätten, Kabitsch, 1919. — Brieger: Die Tuberkulose des Mittelohres, Bericht in Stuttgart, 1913. — Die wichtigsten theoretischen Arbeiten in der „Strahlentherapie", Bd. I bis X.

Generated on 2019-10-24 16:42 GMT / http://hdl.handle.net/2027/uc1.b3252768
Public Domain in the United States, Google-digitized / http://www.hathitrust.org/access_use#pd-us-google
Digitized by Google
Original from UNIVERSITY OF CALIFORNIA

# Vereinsberichte.

## Österreichische otologische Gesellschaft.

**Sitzung vom 28. Juni 1920.**

Vorsitz; B. Gomperz.
Schriftführer: E. Urbantschitsch.

Der Vorsitzende hält dem verstorbenen Dr. Viktor Pick (Meran) einen warmen Nachruf.

I. O. Benesi demonstriert einen Fall von **Aplasie der Ohrmuschel, kongenitaler Aplasie, Fazialisparese und Abduzensparese** (erscheint ausführlich).

II. Ernst Urbantschitsch: **Reflektorischer Schwindel.**

Der 21jähr. Pat. Ferdinand R. wurde bereits in der vorigen Sitzung (31. Mai) hier demonstriert. Bei Berührung der Stapesgegend oder des Promontoriums rechterseits erfolgt eine blitzartige Sturzbewegung nach links. Da komplette Taubheit und auch kalorische Unerregbarkeit bestehen, die Drehreaktion fast aufgehoben ist und von mir auch kein Fistelsymptom nachgewiesen werden konnte, habe ich den Schwindel als reflektorischen aufgefaßt und in Parallele mit dem Schwindel gestellt, den man von anderen Körperstellen (Nase usw.) auslösen kann. Gelegentlich dieser Demonstration sprach sich Ruttin aber dafür aus, daß es sich hierbei doch nur um ein „Fistelsymptom" handeln kann, das durch Druck auf die Stapesgegend zustande kommt. Ich führe den Pat. heute nochmals vor, da ich heute den Beweis erbringen kann, daß meine Ansicht die richtige ist und der Schwindel ein ausschließlich reflektorischer ist. Ich habe nämlich bei nachträglicher Abtastung der ganzen Radikaloperationshöhle mit einem Sondenknopf einen Punkt im äußersten hintersten Abschnitt des Antrums, der also vom Labyrinth weit entfernt ist, gefunden, bei dessen Berührung ein gleicher Schwindelanfall ausgelöst wird wie von der Stapesgegend (Demonstration der Schwindelauslösung).

Diskussion.

E. Ruttin: Ich muß diese Stelle als eine Stelle der medialen Antrumwand entsprechend dem hinteren Ende des horizontalen Bogenganges ansehen. Daher muß ich den Fall als einen gewöhnlichen Fall von Fistelsymptom auffassen.

E. Urbantschitsch: Ich möchte bestreiten, daß sich diese Stelle, von der ich spreche, im Bereiche des Bogenganges befindet. Aber selbst, wenn das der Fall wäre, wäre es jedenfalls sehr auffallend, daß schon bei leiser Sondenberührung zweier räumlich so entfernten Stellen (der Stapesgegend wie jener Stelle im hintersten Abschnitt des Antrums) ein gleich starker, apoplektiformer Schwindelanfall ausgelöst wird, der auf eine rein mechanische Ursache zurückzuführen ist. — Nachtrag bei der Korrektur: Der volle Beweis, daß es sich hier um einen reflektorischen und

Digitized by Google
Original from UNIVERSITY OF CALIFORNIA
Generated on 2019-10-24 16:42 GMT / http://hdl.handle.net/2027/uc1.b3252768
Public Domain in the United States, Google-digitized / http://www.hathitrust.org/access_use#pd-us-google

nicht um einen mechanisch erzeugten Schwindel handelt, gelang mir nach der Sitzung dadurch, daß ich den gleichen Schwindelanfall durch Bestreichen der betreffenden Stellen mit einem feinen Pinsel (dünne Zelluloidbougie, an deren Ende Baumwollfasern befestigt wurden) auslösen kann, wodurch jede Druckwirkung ausgeschaltet wird.

III. Ernst Urbantschitsch: **Schädeltrauma bei Cholesteatom des Mittelohres. Verschiedenes Verhalten des Fistelsymptoms bei schwacher und starker Kompression. Dura-, Sinus- und doppelte Bogengangsfistel. Sinus-Jugularisthrombose. Operation. Heilung.**

Der 18jähr. Joset Sch. hatte als Kind Masern; im Anschluß daran Otorrhoe rechts. Am 17. III. 1920 fiel Pat. eine Eisenplatte aufs Hinterhaupt, infolgedessen Commotio cerebri. Erbrechen und starke Kopfschmerzen, die bis zum 29. III. anhielten. An diesem Tag Entfernung eines Pauke und Gehörgang ausfüllenden Cholesteatoms. Fieber vom 23. III. bis 3. IV. Schwindel (Drehgefühl) seit der Verletzung gewöhnlich am Abend. Pat. schläft seither meist gegen ½10 Uhr mit Schwindel ein, erwacht gegen Mitternacht und kann wegen Schmerzen, die vom r. Ohr gegen das Hinterhaupt ausstrahlen, nicht mehr einschlafen.

Ohrenbefund: Rechts: Cholesteatom. Zerstörung des Trommelfelles, Antrumeiterung. Warzenfortsatz etwas druckempfindlich. Links: Totaldestruktion des Trommelfelles. Labyrinthwand eitrig belegt. Antrumeiterung R —, —; W ∞; S =, =. Spont. Nyst. bei Augenendstellung beiders., lebh. kal. Reakt., stark positives Fistelsymptom rechts: bei schwacher Kompression ↷ l., bei starker Kompression zuerst Bulbusbewegung nach l., hierauf lebhafter Nyst. r↶ und Sturzbewegung nach l.; links kein Fistelsymptom. Laute Sprache r. a. c., l. v = 40 *cm*.

Wassermann negativ.

8. IV. Operation: 1. Radikaloperation. Warzenfortsatz und Antrum zum Teil mit Cholesteatom erfüllt. Nach Abmeißelung des Knochens hinten oben quillt unter starkem Druck Eiter hervor. Dura der mittleren Schädelgrube in Hellergröße hochgradig verändert, granulierend. Aus einer kleinen Durafistel entleert sich aus einem kleinen Subduralabszeß Eiter. Daher breite Freilegung der Dura, ohne daß aber ganz normal aussehendes Gewebe erreicht würde. Probeinzisionen in den Schläfelappen negativ. Am horizontalen Bogengang eine quer über seine Biegung verlaufende, zirka 3 *mm* lange schmale Fistel; an seinem hinteren Ende eine übergroßstecknadelkopfgroße, mit Granulationen erfüllte 2. Bogengangsfistel. Exkochleation der Granulationen mit dem Tubenlöffel, der bequem in der Fistel Platz findet. Sinus hochgradig verändert; aus seinem Lumen kommt durch eine feine Fistel etwas Eiter. Breite Freilegung des Sinus. Inzision. Obturierende Thrombose. Ausräumung der Thromben, die auch den Bulbus ganz erfüllen. Vom Sinus transv. her wird volle Blutung erreicht. Bakteriologischer Befund: Pneumokokken.

2. Jugularisoperation, zunächst typisch. Da sich die Jugularis thrombosiert zeigt, Freilegung derselben bis zur Klavikula, oberhalb der sie unterbunden wird. Resektion der Vene.

Verlauf: 9. IV. Allgemeinbefinden gut. Temperatur und Augenspiegelbefund normal. 10. IV. Nervenbefund: Kein Kernig, kein Babinski, fast kein Bauchdeckenreflex, etwas Dermographie. Mäßige Atrophie der kleinen Handmuskeln, besonders rechts. Adduktoren des rechten Daumens deutlich paretisch. Patellarklonus beiderseits, Fußklonus, Reflexsteigerung an der Patella, besonders links. Kremasterreflex gering. Kein Babinski noch Oppenheim. Muskelkraft der Beine gut. Geringe Ataxie der Beine. Nystagmus bei Augenendstellung,

Digitized by Google
Original from UNIVERSITY OF CALIFORNIA
Generated on 2019-10-24 16:42 GMT / http://hdl.handle.net/2027/uc1.b3252768
Public Domain in the United States, Google-digitized / http://www.hathitrust.org/access_use#pd-us-google

wesentlich geringer als vor der Operation. 19. IV. Jugulariswunde ganz geheilt. 21. IV. Kubitalvenenblut steril. 24. IV. Lobulär pneumon. Herd im rechten Oberlappen. 24. IV. Pat. steht auf. 12. VI. Wohlbefinden. Mäßige Sekretion der Radikaloperationshöhle.

Epikrise: In dem Fall handelt es sich um ein schweres Schädeltrauma bei offenbar schon durch das Cholesteatom bedingten ausgedehnten Veränderungen des Gehörorgans und wahrscheinlich auch der Schädelhöhle. So erklärt sich die Dural- und Sinusfistel, die möglicherweise durch Einreißen des schon erkrankten Durablattes infolge des Traumas bewirkt wurde, mit sekundärer Infektion vom Mittelohr her, so daß es einerseits zum Subduralabszeß, andrerseits zur eitrigen Sinus-Jugularisthrombose kam. Auch die Bogengangsfisteln können mit dem Trauma insofern in Zusammenhang gebracht werden, als hierdurch der Durchbruch einer schon in Entstehung begriffenen Fistel plötzlich erfolgte. Jedenfalls sprechen die erst von dem Trauma an begonnenen Schwindelanfälle für ein plötzliches Auftreten derselben. Vielleicht wäre auch die Mehrzahl der Bogengangsfisteln mit dem Trauma in Zusammenhang zu bringen, insofern als ein Einbruch in den Bogengang an zwei schon verdünnteren Stellen desselben erfolgte. Ganz besonders auffallend muß das verschiedene Verhalten des Fistelsymptoms erscheinen, je nachdem schwache oder starke Kompression ausgeübt wurde. Ein Erklärungsversuch dafür bestünde darin, daß man annehmen kann, daß bei schwacher Kompression zunächst nur die an der Bogengangskuppe befindliche längliche Fistel von dem Druck beeinflußt wurde, wogegen eine stärkere Kompression sich auch auf die entfernter und versteckter gelegene, immerhin aber breiter durchgängige zweite (rundliche) Fistel geltend gemacht hat. Vielleicht spielen hierbei aber auch die Granulationen, die letztere erfüllten, eine Rolle, insofern als erst eine starke Kompression imstande war, den Widerstand derselben zu überwinden.

IV. Ig. Hofer: **Neurolabyrinthitis luetica (Neurorezidiv) oder Neosalvarsanschädigung?**

M. E. 30 Jahre alt, infizierte sich im Oktober 1919 gleichzeitig mit Ulcus molle und durum. Ersteres heute nach 4wöchentlicher Spitalsbehandlung ab, der eingetretene Bubo ging zurück. Im Dezember 1919 brach das Geschwür wieder auf; hierauf wieder Ulcus molle-Behandlung und erst im Jänner 1920 antisyphilitische Kur: 30 Hg-Einreibungen und 7 intravenöse Neosalvarsaninjektionen; anfangs Februar Spitalsentlassung. Mitte März trat Ikterus auf, bald darauf Ohrensausen und Schwindelanfälle. Pat. kam erst Mitte April auf die Ohrenabteilung des Garnisonsspitals 2. Stat. praes. (15. IV.): Pat. ziemlich stark ikterisch. Trommelfell bds. getrübt, verdickt, rechts atrophische Stellen. W im Kopf. R rechts leicht negativ, links normal, S rechts etwas verkürzt, links normal. Stimmgabeln rechts nicht gehört, links normal. H rechts: totale Taubheit, links + 6 *m* für akz. Fl. Spontannystagmus nach links, lebhaft, kleinschlägig, I. Grades; kal. Nyst. beiderseits normal. Drehnyst. in allen Bogengängen normal, galv. Nyst. normal auslösbar. Romberg negativ, Bárány normal, kein Kompressionsnystagmus. Wassermann positiv, an der Haut und den Schleimhäuten keine Erscheinungen sekundärer Lues.

Die Diagnose schwankt in diesem Falle zwischen luetischer Affektion des Nervus octavus bzw. des Ohrlabyrinthes und einer toxischen Neurolabyrinthitis. Für eine luetische Affektion spricht das Vorhandensein eines

Digitized by Google
Original from UNIVERSITY OF CALIFORNIA
Generated on 2019-10-24 16:42 GMT / http://hdl.handle.net/2027/uc1.b3252768
Public Domain in the United States, Google-digitized / http://www.hathitrust.org/access_use#pd-us-google

Ikterus jedenfalls luetischer Natur, da derselbe auf die eingeleitete Schmierkur glatt zurückging, für eine Neosalvarsanschädigung spricht der Zeitpunkt des Auftretens der Ohraffektion (8 Wochen nach Einleitung der Salvarsanbehandlung), da ja erfahrungsgemäß diese toxischen Neuritiden des Oktavus immer nach 6 bis 8 Wochen auftreten und dieser Zeitpunkt geradezu pathognomisch für Salvarsanschädigungen ist.

Heute, d. i. 10 Wochen nach Einleitung unserer Therapie, die in einer Schmierkur bestand — Pat. hat bis heute 50 Einreibungen gemacht — ist der Befund folgender: Keine Erscheinungen von Seite des Vestibularis mehr dorhanden, kein Spontannystagmus mehr, kein Schwindel; die früher komplette Taubheit etwas gebessert, Pat. hört einzelne laut ins rechte Ohr gesprochene Worte, was vor 10 Wochen nicht der Fall war. Ich stelle den Fall vor, um die Ansicht der Herren Kollegen über diesen Fall zu hören.

Diskussion.

H. Frey: Aus welchen Gründen glauben Sie, die Störung als Salvarsanschädigung ansehen zu müssen?

Hofer: Ich zweifle, ob luetische Labyrinthitis oder Salvarsanschädigung. Der Zeitraum zwischen Salvarsanapplikation und Auftreten der Ohrsymptome (6 bis 8 Wochen) soll ja pathognomisch für Salvarsanschädigung sein.

Frey: Es ist ja nach der Inunktionskur eine Besserung aufgetreten. Ich kann mir nicht vorstellen, daß nach einer Hg-Kur eine Salvarsanschädigung sich bessern sollte. Außerdem würde ich empfehlen, bei Verdacht auf luetische Labyrinthitis oder Neuritis mit der antiluetischen eine Pilokarpinbehandlung zu kombinieren. Mir hat diese kombinierte Behandlung einige Male rascheren Erfolg gebracht. Erfahrungsgemäß ist Pilokarpin hier wirksam und um so wirksamer, je früher es angewandt wird.

E. Ruttin: Ich glaube, daß Hofer ein Neurorezidiv gemeint hat.

O. Beck: Ich glaube, daß heute wieder eine Debatte darüber zu beginnen, ob eine Schädigung als Salvarsanschädigung oder als Folge der Lues zu betrachten wäre, ein Schlag ins Wasser ist, denn seit 10 Jahren wird diese Frage eifrigst besprochen und doch ist bisher eine Einigung nicht erzielt. Gegenüber Herrn Frey muß ich aber bemerken, daß auch Salvarsanschädigungen, wenn das Ohr nicht komplett ertaubt ist, sich bis zu einem gewissen Grade spontan zurückbilden können. Dies haben wir bei den intramuskulären Injektionen gesehen. Ich erinnere mich an 3 Fälle, bei denen nach Depot in den Glutäus höchstgradige Schwerhörigkeit aufgetreten ist, die nach der wegen Nekrose vorgenommenen Exzision des ganzen Depots ohne antiluetische Behandlung zurückgegangen ist.

Frey: Wir müssen uns einmal darüber klar werden, daß die ganze Lehre von der Salvarsanschädigung darauf zurückgeht, daß bald nach Beginn der Salvarsanaera behauptet wurde, daß es kolossal toxisch für das Gehörorgan sei, und gleichzeitig die bald als unrichtig erkannte Behauptung aufgestellt wurde, daß es innerhalb 3 bis 6 Monaten keine Salvarsanschädigung gebe,



Digitized by Google
Original from UNIVERSITY OF CALIFORNIA
Generated on 2019-10-24 16:42 GMT / http://hdl.handle.net/2027/uc1.b3252768
Public Domain in the United States, Google-digitized / http://www.hathitrust.org/access_use#pd-us-google

was ich als falsch nachgewiesen habe. Und zweitens wissen wir von ebenso vielen Fällen, daß sie schon ex juvantibus zweifellos als luetische Dinge anzusehen sind. Die Beweislast wird dann denen aufgelastet, die sagen, daß es eine luetische Erkrankung ist. Zunächst ist ja eine nervöse Schädigung als luetisch zu erklären und die Beweislast fällt denen zu, die sie als Salvarsanschädigung erklären. Ich verhalte mich so: Werde ich vom Dermatologen gefragt, ob man Salvarsan geben soll oder nicht, so lasse ich es geben, wenn das innere Ohr intakt ist, aber auch wenn es nicht intakt ist.

Hofer: Ich habe unwillkürlich wegen des pathognomischen Zeitraumes auch an eine Salvarsanschädigung denken müssen.

Beck: Der springende Punkt ist auch nicht der, eine vorhandene Hörschädigung als luetische oder als durch Salvarsan bedingte zu erklären, sondern vielmehr die Frage: Wenn ein Mensch eine Lues hat und mit Salvarsan behandelt wurde und dann eine hochgradige Hörstörung auftritt, kann und darf man einem solchen Menschen Salvarsan geben oder nicht oder ist er nur mit Hg zu behandeln? Das ist, glaube ich, die praktisch wichtige Seite der Frage und alles andere nur theoretische Überlegung. Daß die Zeit bis zu 8 Wochen für die Salvarsanschädigung fast pathognomonisch ist, habe ich 1911 publiziert. Ehrlich hat diesen Umstand dahin gedeutet, daß unter der Wirkung des Salvarsans der Körper sterilisiert wird bis auf das Akustikusgebiet, in das wegen seiner ungünstigen Vaskularisationsbedingungen das Salvarsan nicht vordringen kann. Dagegen befinden sich aber dort infolge der Lymphversorgung des Akustikus Spirochäten, die also vom Salvarsan nicht erfaßt werden können. Es entwickelt sich also in einem bis auf das Akustikusgebiet sterilen Körper, wenn man so sagen darf, eine neue Initialsklerose, die eben jene Zeit braucht, in der Initialsklerosen entstehen. So erklärt sich auch der Umstand des Einsetzens von Akustikusaffektionen bei negativem Ausfall des WR. Ich möchte nur kurz darauf hinweisen, daß in der nächsten Nummer der Monatsschrift eine Arbeit von mir und Kerl (Klinik Riehl) erscheint, in der wir auf Grund genauer Durchmusterung der Krankengeschichten der letzten 10 Jahre die Fälle mit Hörstörungen sondern konnten in solche, die mit Hg kombiniert oder überhaupt nicht behandelt wurden, und ich glaube, daß es uns gelungen ist zu zeigen, welche Fälle zur Hörstörung disponieren.

Frey: Ich möchte bei dieser Gelegenheit Kollegen Beck bitten, uns in kurzen Worten die Frage der wirklichen Salvarsanschädigung zu verraten.

Beck: Wir haben aus einer von uns aufgestellten Statistik zeigen können, daß zu Ohrschädigungen vor allem solche Fälle disponieren, die entweder gar nicht oder nur ungenügend mit Hg vorbehandelt wurden oder bei denen das Salvarsan in zu hohen Dosen verabreicht wurde. Die Bedeutung der Hg-Vorbehandlung konnten wir schön daran demonstrieren, daß wir die seinerzeitige Salvarsanaera mit dem jetzt versuchten Silbersalvarsan verglichen. Das von Kolle hergestellte Silbersalvarsan hat den Zweck, das Hg dadurch zu ersetzen, daß als Schwermetall Silber dem Salvarsan beigegeben

Digitized by Google
Original from UNIVERSITY OF CALIFORNIA
Generated on 2019-10-24 16:42 GMT / http://hdl.handle.net/2027/uc1.b3252768
Public Domain in the United States, Google-digitized / http://www.hathitrust.org/access_use#pd-us-google

ist. Nun hat sich gezeigt, daß man nach Silbersalvarsan ganz analoge Schädigungen am Hörnerven beobachtet, wie seinerzeit nach Salvarsan, und ich verweise diesbezüglich auf die Arbeiten aus der Klinik Hoffmann und im übrigen auf meine Arbeit.

V. I. Hofer: **Neuritis des Ramus cochlearis nervi octavi infolge chronischer Nikotinvergiftung.**

Der 59jähr. Pat. merkte, als er am 17. d. M. erwachte und sich die rechte Ohrgegend wusch, daß er das hierbei auftretende Geräusch nicht hörte, während er es links wie immer wahrnahm; tags darauf fiel ihm auch auf, daß er nichts rieche. Schwindel war nicht vorhanden 4. Tage später sah ich den Pat. zum erstenmal auf meiner Abteilung. Anamnestisch gab Pat., der auf Distanz nach Tabak roch, an, daß er früher sehr viel geraucht habe, speziell Zigarren, jetzt aber nur Pfeife rauche, aber kontinuierlich; auch hat Pat. früher viel getrunken, speziell Wein. Lues negiert.

Stat. praes. vom 21. VI. 1920: Trommelfell beiderseits fast normal. W im Kopf; linkes Ohr vollkommen normal; rechts: R $\infty$ —, S normal, von Stimmgabeln werden nur die hohen (a, c) scheinbar gehört, laute Konv.-Spr. scheinbar auf 3 *m*; bei Applikation des Lärmapparates am linken Ohr aber ergibt sich erst, daß das rechte Ohr komplett taub ist; die Simulationsprobe auf einseitige Taubheit mit dem Lärmapparate fällt negativ aus, d. h. Pat. liest bei Ausschaltung des linken gesunden Ohres mit stark erhobener Stimme weiter; kein Spontannyst., kal. Nyst. normal, Drehnyst. für alle 3 Bogengänge normal auslösbar, ebenso der galv. Nyst. bei 3 bis 4 Milliamp. Romberg angedeutet, Zeigerversuch nach Bárány normal, kein Kompressionsnystagmus auslösbar. Die Prüfung des Geruchsinnes ergibt für stärker riechende Substanzen keine Störungen mehr.

Diagnose: Neuritis des Ramus cochlearis infolge chronischer Nikotinvergiftung. Man kann vielleicht in diesem Falle noch annehmen, daß der Hörnerv infolge des früher auch vorhanden gewesenen Alkoholabusus für eine spätere Erkrankung infolge Nikotinabusus prädisponiert war und einen Locus minoris resistentiae für das einwirkende Nikotingift bildete. Andere Schädigungen wie z. B. durch Medikamente oder andere Gifte, wie Chinin, Salizylsäure, Blei, Chloroform usw. liegen nicht vor, daher als einzige Ursache der Nikotinabusus herangezogen werden kann. Daß Lues auszuschließen ist, habe ich bereits betont. Ein Analogon zu dieser Nikotinneuritis des Hörnerven finden wir in der sogenannten Tabaksamblyopie (Amblyopia nicotinica) infolge chronischer, retrobulbärer Neuritis, welche in einzelnen Fällen allmählich bis zur völligen Erblindung führen kann, sich jedoch in den meisten Fällen auf die zentralen Teile des Gesichtsfeldes, welche von dem papillomakulären Nervenbündel versorgt werden (axiale Neuritis n. optici) beschränkt und nur zu einem zentralen Skotom führt. Gleich dem Nikotin können auch andere Gifte zu einer chronischen, retrobulbären Neuritis führen, und zwar unter Symptomen, die denen der Tabaksamblyopie gleich oder sehr ähnlich sein können, so Alkohol, Blei, Schwefelkohlenstoff (in Kautschukfabriken), Chloral.

VI. J. Schnierer: **Ein Fall von normal erregbarem Labyrinth ohne Vorbeizeigen.**

R. M., 34 Jahre, Kunstglaser. Als Kind Schafblattern. Mit 13 Jahren wurde Pat. eine an Holzmauer gestoßen, wobei er mit dem Hinterkopf auf-



Digitized by Google
Original from UNIVERSITY OF CALIFORNIA
Generated on 2019-10-24 16:42 GMT / http://hdl.handle.net/2027/uc1.b3252768
Public Domain in the United States, Google-digitized / http://www.hathitrust.org/access_use#pd-us-google

fiel. Er wurde bewußtlos, hatte aber weder Erbrechen noch Blutungen. Unmittelbar nach dem Unfall hatte Pat. auf beiden Seiten das Gehör vollständig verloren; dasselbe hat sich nicht mehr geändert. Niemals hatte Pat. über Schwindel zu klagen. Seit dem 18. Lebensjahr hat Pat. als Kunstglaser mit Blei zu tun. Keine Konsanguinität, auch sonst Familienanamnese belanglos. Pat. liest fließend ab.

Stat. praes.: Interner, neurologischer und Augenbefund normal. Wassermann negativ. Otosk. Befund ohne Besonderheiten. Weder Vokal- noch Schallgehör. Auropalpebralreflex beiderseits nicht auslösbar. Kein Spontannystagmus. Kein spontanes Vorbeizeigen.

Experimenteller Nystagmus: Bei 10 Drehungen nach rechts grobschlägiger, horizontalrotator. Nystagmus 3. Grades nach links, von allerdings kurzer Dauer. (25".)

Bei 10 Umdrehungen nach links der vorbeschriebene Nystagmus von gleicher Dauer nach rechts.

Bei Kalorisierung nach 2 Spritzen 12°igen Wassers R. O. Nystagmus nach links beim Blick geradeaus. L. O. Nystagmus nach rechts beim Blick geradeaus.

Weder nach Drehung noch nach Kalorisierung stellt sich eine Schwindelempfindung ein und es bleibt auch in beiden Fällen das Vorbeizeigen aus. Nur wenn Pat. beim Stillhalten des Drehstuhles die Augen offen hält, tritt manchmal kurzdauernder Schwindel und mit demselben Vorbeizeigen nach außen auf. Bei geschlossenen Augen ist dies jedoch niemals der Fall. Bei der Mach-Kreidlschen Versuchsanordnung vermag Pat. den Unrzeiger stets vertikal zu richten.

Als auffallend sind also in diesem Falle die folgenden Symptome hervorzuheben: 1. die komplette Taubheit nach einem relativ geringfügigen Trauma; 2. der, soweit die vestibularen Augenreflexe in Betracht kommen, normale Vestibularapparat; 3. das Fehlen von Schwindel trotz eines in der Dauer allerdings etwas herabgesetzten rotator. und kalor. Nystagmus; 4. das Fehlen des vestibularen Vorbeizeigens.

Damit reiht sich dieser Fall an die beiden seinerzeit von Fischer hier vorgestellten Fälle an und es erscheint neuerdings die Annahme berechtigt, daß in diesem Falle die normale Zeigereaktion deshalb nicht auftrat, weil nach dem Drehen das normale Schwindelgefühl ausblieb. Ich glaube daher, daß dieser Fall geeignet ist, die Auffassung Dr. Brunners über den Zeigeversuch zu bekräftigen.

VII. J. Fischer: **Typische hereditäre Migräne mit Ohrensausen, Drehschwindel, Erbrechen und herabgesetzter kalorischer Erregbarkeit.**

Die 34jähr. Pat. E. E. leidet seit der Kindheit an einer typischen hereditären Migräne. Am 6. I. 1920 traten ganz unvermittelt Ohrensausen links, heftiger Drehschwindel mit Scheindrehung der Gegenstände von links nach rechts, Übelkeit und Erbrechen auf. Seither wiederholen sich die Anfälle oft. Venerische Affektionen werden negiert.

Die Untersuchung ergibt normale Nasenrachenverhältnisse und ein normales otoskopisches Bild. Die Hörschärfe ist links ein wenig herabgesetzt, die Kopfknochenleitung links mäßig verkürzt. Es besteht Spontannystagsus I. Grades beim Blick nach links (horiz.-rotat. frequent, mittelschlägig) und Einstellungsnystagmus beim Blick nach rechts. Hochgradig herabgesetzte kalorische Erregbarkeit links bei normaler Erregbarkeit rechts, ebenso erscheint die galvanische Reflexerregbarkeit links schwächer. In der Rombergstellung Schwanken mit Falltendenz nach links hinten; beim Gehen mit offenen Augen Abweichen nach links. Kein spontanes Vorbeizeigen, keine Adiadochokinese, keine groben Koordinationsstörungen.

Digitized by Google
Original from UNIVERSITY OF CALIFORNIA
Generated on 2019-10-24 16:42 GMT / http://hdl.handle.net/2027/uc1.b3252768
Public Domain in the United States, Google-digitized / http://www.hathitrust.org/access_use#pd-us-google

Der neurologische Befund ohne pathologische Besonderheiten.

Augenbefund normal. Interner Befund normal. Blutbefund: Normales Blutbild. Wassermann im Blute negativ.

Lumbalpunktion: Es entleert sich unter erhöhtem Druck stehender, klarer Liquor. Wassermann im Liquor negativ. Nach der Punktion äußerst heftige Kopfschmerzen. Eine 2 Monate später abermals vorgenommene Liquoruntersuchung ergibt dieselben Resultate. Ebenso zeigt der vestibulare Befund während der ganzen Zeit keine wesentlichen Veränderungen, während das Ohrensausen sich besserte und das Hörvermögen zur Norm zurückkehrte.

Epikrise: Der Fall erscheint ätiologisch nicht ganz geklärt. Mit Rücksicht auf die einseitige Vestibularläsion, das Ohrensausen und die etwas verkürzte Kopfknochenleitung war der Verdacht einer luetischen Grundlage gegeben. Nun fehlen aber sowohl in der Anamnese als auch in der wiederholt vorgenommenen Blut- und Liquoruntersuchung jedwede Anhaltspunkte. Die intensiven Kopfschmerzen mußten den Gedanken an einen beginnenden Hirntumor nahelegen. Gegen eine solche Annahme spricht aber einerseits der negative neurologische Befund und der normale Augenhintergrund, andererseits auch das Fehlen der Progredienz des ganzen Prozesses. Auch für multiple Sklerose oder für Hysterie konnten keinerlei Anhaltspunkte gewonnen werden.

Nun leidet die Pat. seit ihrem 9. Lebensjahre an einer typischen hereditären Migräne. Wir wissen ja, daß die Ursachen der Migräne noch viele ungeklärte Momente bieten. Nach den Erfahrungen von Möbius und Flatau und nach den neueren Untersuchungen Spitzers hängen die Anfälle mit Schwankungen in den Strömungs- und Druckverhältnissen des Liquor zusammen. Auch Bárány hat einen ähnlichen Symptomenkomplex, wie im vorliegenden Fall bei Migräne beschrieben und nimmt als Ursache einen Hydrops der Cisterna pontis an. Ebenso liegt ein Fall von Gunnar Holmgren vor. Mit Rücksicht auf das Fehlen jeder anderen ätiologischen Grundlage ist die Wahrscheinlichkeit gegeben, daß mein Fall in diese Kategorie gehört. Es ist selbstverständlich, daß wir trotzdem nicht, wie Bárány es empfohlen hat, daraufhin die Schädelaufklappung vornehmen, vielmehr beschränken wir uns darauf, therapeutisch die Migräne zu beeinflussen, um auf diese Weise eine Besserung des Zustandes herbeizuführen.

Diskussion.

R. Leidler: Ich kann mich der Ansicht Fischers vollkommen anschließen. Gelegentlich gemeinsamer Untersuchungen mit Löwy „Über die vestibularen Symptome bei Neurosen" habe ich mich auch viel mit Migräne beschäftigt. Es ist interessant, daß man bei allen echten Migräneanfällen typische vestibulare Symptome findet. Das ist nichts Neues, nur genaue otologische Untersuchungen stehen noch aus. Deshalb ist es interessant, daß von anderer Seite ein Fall vorgestellt wird, der unsere Untersuchungen bestätigt. Auch wir haben Nystagmus, Schwindel, Vorbeizeigen, Ohrensausen und vorübergehende leichte Hörschwankungen während der Anfälle gesehen, in der anfallsfreien Zeit manchmal keine objektiven Erscheinungen, manchmal aber, und nicht gerade selten, dauernden Nystagmus, und zwar zu einer

Digitized by Google
Original from UNIVERSITY OF CALIFORNIA
Generated on 2019-10-24 16:42 GMT / http://hdl.handle.net/2027/uc1.b3252768
Public Domain in the United States, Google-digitized / http://www.hathitrust.org/access_use#pd-us-google

Seite, meist zur kranken. Die wichtige Frage ist ja natürlich die der Ätiologie und diese fällt zusammen mit der Frage der Ätiologie der Migräne. Nehmen wir an, daß es sich um Liquorschwankungen handelt, so müssen wir annehmen, daß sie vom Nerven selbst oder Labyrinth ausgelöst werden; aber vielleicht spielen uns unbekannte intrazerebrale Prozesse eine Rolle.

H. Neumann: Der Vollständigkeit halber möchte ich bemerken, daß dieses Krankheitsbild schon im Jahre 1904 von Escat beschrieben wurde. Es ist die erste Arbeit, die in der otologischen Zeit darüber publiziert wurde. Er faßt die Erscheinungen so wie die Mehrzahl der Autoren in mechanischem Sinne auf, sogar durch ein Ödem der Tela chorioidea bedingt. Ich würde es in keinem Falle wagen zu erklären, daß die Ohrerscheinungen zum Krankheitsbilde der Migräne gehören. Aber bloß, weil pathologische Kopfschmerzen und unabhängig davon Vestibularsymptome bestehen, das Bild gleich als „Migräne otique" zu erklären, ist vielleicht etwas zu optimistisch.

Fischer: Ich kenne die Arbeit von Escat. Er beschreibt eigentlich nur Hörstörungen und spricht fast nichts von Schwindel. Auch habe ich die Diagnose „Migräne otique" nicht mit apodiktischer Sicherheit hingestellt, sondern ausdrücklich betont, daß die Ätiologie hier nicht ganz klar erscheint. Da die anderen Symptome ausschließbar sind und typische Heredität besteht (seit 9 Jahren), war es am nächstliegenden, diese Wahrscheinlichkeitsdiagnose zu stellen.

VIII. H. Brunner: **Hemianopsie als dauernder Folgezustand nach einem Schläfelappenabszesse.**

Pat. suchte zum erstenmal am 5. XI. 1917 die Ambulanz der Ohrenabteilung an der allgemeinen Poliklinik wegen einer jahrelang bestehenden Mittelohreiterung auf. Er sei seit 2 Tagen furchtbar heruntergekommen, habe starke Hinterhauptschmerzen, habe auch einigemal erbrochen und könne sich kaum auf den Füßen erhalten.

Stat. praes.: Temperatur normal. Rechtes Ohr mit Eiter gefüllt. Senkung der oberen und hinteren Gehörgangswand. In der Tiefe Granulationen im Mittelohr. Kein Spontannystagmus. Kernig positiv. Keine Nackensteifigkeit. Leichte Schläfrigkeit. Keine Sprachstörungen. Augenbefund: Rechte Pupille hyperämisch. Die Probepunktion ergibt klare, sterile Flüssigkeit. Operation am 5. XI.: Eröffnung des Warzenfortsatzes. Hyperämische Schleimhaut. Zellen mit Granulationen ausgefüllt. Freilegung der Dura der mittleren Schädelgrube, gespannt, nicht pulsierend. Kleine Inzision der Dura, aus der unter Druck Gehirn prolabiert. Paukenhöhle mit Granulationen gefüllt. Defekt der knöchernen, oberen Wand des Tegmen tympani. Dura hier freiliegend. Bogengang intakt. Dura der mittleren, teilweise der hinteren Schädelgrube in großer Ausdehnung bloßgelegt. Plastik. 6. XI.: Pat. schläfrig. Augenbefund: Beide Papillen hyperämisch. Erbrechen. Neuerliche Lumbalpunktion ergibt klares, steriles Punktat. 8. XI.: Temp. normal. 22. XI.: Pat. fühlt sich vollkommen wohl. Kein Erbrechen, hat Appetit, spricht mit vollkommen freiem Bewußtsein. Operationswunde zeigt normalen Heilungsverlauf. 30. XI.: Entlassen.

Pat. hat sich zirka 4 Wochen nach der Operation vollkommen wohl gefühlt. Am 30. XII. 1917 erschien er wieder in der Poliklinik unter dem Bilde schweren Verfalles. Sehr schlechtes Aussehen. Ist kaum fähig, sich aufrecht zu erhalten, klagt über heftigen Kopfschmerz und Schwindel. Zeitweises Erbrechen. Die Sprache schleppend. Etwas benommen, schläfrig.

Generated on 2019-10-24 16:42 GMT / http://hdl.handle.net/2027/uc1.b3252768
Public Domain in the United States, Google-digitized / http://www.hathitrust.org/access_use#pd-us-google
Digitized by Google
Original from UNIVERSITY OF CALIFORNIA

31. XII.: Kernig positiv. Babinski links deutlich positiv. Ausgesprochene Parese des linken Armes. Klopfempfindlichkeit der rechten Hinterhauptshälfte. Bradykardie. Operation. Aufmeißelung des Warzenfortsatzes führt in die alte Operationshöhle, die ausgefüllt ist von einem zum Teil nekrotisch zerfallenen Gehirnprolaps. Im weiteren Verlaufe der Freilegung zeigt sich die Dura des Schläfelappens straff gespannt, nicht pulsierend. Der Knochen der Schädelkapsel wird über dem Schläfelappen in der Ausdehnung von zirka 10 *cm* Breite und zirka 4 *cm* Höhe freigelegt. An der prominentesten Stelle Inzision. Aus der Öffnung drängt das Gehirn unter starkem Drucke nach. Mit einem Spitzbistouri wird in die Gehirnmasse eingegangen. Es spritzt unter Druck stehender Eiter in der Menge von fast $^1/_4$ *l* aus der Schnittöffnung. 1. I. 1918: Keine Kopfschmerzen. Subjektives Wohlbefinden. Normaler Wundverlauf. Entlassung im März 1918.

Nach der Operation fühlte sich der Pat. auch weiter wohl. Es bestand kein Kopfschmerz und kein Schwindel. Auf die eindringliche Frage, ob Pat. auch gut sehe, gibt er an, seit der zweiten Operation bemerkt zu haben, daß er, wenn er nach links sehen will, den Kopf nach dieser Seite drehen muß. Um Weihnachten 1919 trat zum erstenmal ein epileptischer Anfall auf. Er soll 5 Minuten ganz bewußtlos und steif dagelegen sein. Der Anfall traf ihn im Schlafe und wurde weiter nicht beobachtet. Seither noch 3 Anfälle. Die Anfälle treten stets während des Schlafes auf, und zwar in der Form, daß er plötzlich tief zu schnarchen beginnt, Schaum vor den Mund tritt und er mit den Zähnen zu knirschen beginnt. Keine Verdrehung der Augen. Keine klonisch-tonischen Zuckungen. Beim letzten Anfall Zungenbiß, keine Inkontinenz. Die Anfälle dauern zirka 10 bis 30'. Dabei vollkommen bewußtlos. Im Gehör keine Veränderungen, kein Schwindel. Ist vergeßlich, schaut hie und da ganz verloren drein. 1 Kind des Pat. ist gesund.

Stat. praes. vom 14. VI. 1920: Mittelgroßer, kräftiger Mann. Bewußtsein vollkommen frei. Struma. Keine Basedowsymptome. Kein Chvostek. Rechte Pupille enger als die linke. Beide reagieren prompt auf Licht und Akkomodation. Hirnnerven frei. Sehnen- und Hautreflexe o. B. Keine Koordinationsstörungen. Augenbefund: Fundus normal. Komplette linksseitige Hemianopsie. Makulafeld zum größten Teil erhalten. Im Harn weder Zucker noch Eiweiß. Ohrenbefund: Taubeneigroßer Defekt im Knochen hinter dem rechten Ohre, in dem man deutliche Pulsation verspürt. Rechte Trommelhöhle epidermisiert, trocken. Linkes Trommelfell getrübt eingezogen. Flüstersprache. Akzent. Flüstersprache rechts ad concham, links Flüstersprache 12 *m*. Weber im Kopfe. Kopfknochenleitung rechts verlängert, link normal. Rinne beiderseits negativ. Kein Romberg. Horizontal-rotatorischer, wenig frequenter, mittelgrobschlägiger Nystagmus nach rechts bei Blick nach rechts, ebenso bei Blick nach rechts und links oben. Kaltspülung rechts: Nach 8 Spritzen kurzdauernder, wenig frequenter, rotator. Nyst. nach links, kein subjektives Schwindelgefühl, kein Vorbeizeigen. Kaltspülung links: Nach 4 Spritzen typischer Nystagmus, geringes Schwindelgefühl, kein Vorbeizeigen.

Kontinuierliche Tonreihe: $C_2$, $G_2$, $D_1$ beiderseits nicht gehört. $A_1$ links 8", rechts 0, G links 16", rechts 0, c links 21", rechts 8", a links 33", rechts 23". $c_1$ links 71", rechts 23", $a_1$ links 45", rechts 15", $c_2$ links 36", rechts 16", $G_3$ links 48", rechts 24", $c_4$ links 36", recnts 15", $g_4$ links 15", rechts 5", $c_5$ links 4", rechts 1".

Keine aphasischen Störungen.

Das Bemerkenswerte in diesem Falle liegt in dem anhaltenden Bestehen einer linksseitigen Hemianopsie nach Entleerung eines Schläfelapperabszesses der rechten Seite. Diese Erscheinung ist in diesem sowie in anderen Fällen auf eine Kompression der unmittelbar in der lateralen Wand des Hinterhornes verlaufenden Gratioletschen Sehstrahlung zurückzuführen, welche in dem vorgestellten Falle zur Degeneration dieser Fasern geführt hat. Daß die Sehfasern selbst von der eiterigen Einschmelzung ergriffen werden, gehört

Digitized by Google
Original from UNIVERSITY OF CALIFORNIA
Generated on 2019-10-24 16:42 GMT / http://hdl.handle.net/2027/uc1.b3252768
Public Domain in the United States, Google-digitized / http://www.hathitrust.org/access_use#pd-us-google

wohl zu den Ausnahmen, da infolge der anatomischen Lage dieser Fasern eine Eiterung, welche diese Fasern ergreift, auch unmittelbar vor dem Durchbruch in den Ventrikel steht.

Hemianopsie ist bei otitischen Schläfelappenabszessen relativ selten vermerkt worden, noch seltener jedoch ein Fortbestehen dieses Symptoms. Uhthoff fand ungefähr in 9% aller Großhirnabszesse Hemianopsie vermerkt. Damit ist durchaus nicht gesagt, daß dieses Symptom wirklich nur so selten vorkommt, es wird im Gegenteil bei allen Abszessen, die etwas tiefer ins Mark reichen, in Erscheinung treten können. Die Ursache für die Seltenheit dieses Symptoms liegt vielmehr, wie schon Sahel hervorgehoben hat, darin, daß darauf weniger geachtet wird, zumal die Pat., wie es auch in dem vorgestellten Falle nachzuweisen war, wegen dieser Störung in der Regel nicht über Augensymptome klagen. Und doch wäre die Untersuchung auf Hemianopsie gerade für die Diagnose von rechtsseitigen Schläfelappenabszessen, die ja oft in ihrer Latenz nicht zu erkennen sind (Oppenheim, Gowers, Sänger), in einer Reihe von Fällen von derselben Bedeutung wie die Untersuchung des Augenhintergrundes, zumal ja bei schwer besinnlichen Kranken die grobe Untersuchung ohne Perimeter genügt.

Ob die plötzlich aufgetretenen, epileptischen Anfälle auf die Bildung eines neuen Abszesses hinweisen oder auf in Bildung begriffene Adhäsionen zurückzuführen sind, wird erst die weitere Untersuchung lehren.

Diskussion.

Leidler: Ich möchte bemerken, daß bei diesem Pat. der größte Schläfelappenabszeß, den ich je gesehen habe, bestand, und daß daher die Erklärung Brunners als Wirkung in die Tiefe zurecht besteht.

IX. Brunner: **Kleinhirntumor.** (Erscheint ausführlich in dieser Monatsschrift.)

(Schluß folgt.)

## Bücherbesprechungen.

**Auskunftsbuch für reichs- und auslanddeutsche Schwerhörige.** Herausgegeben von Max Seufert, städt. Verwaltungsbeamter, unter Mitwirkung zahlreicher Mitarbeiter. Selbstverlag. München. Ausgabe 1920.

Ein kleines Büchlein, das den Zweck verfolgt, in verschiedenen wichtigen Fragen für Schwerhörige einen Überblick zu verschaffen und Aufklärung zu bieten Es umfaßt einen allgemeinen Teil (36 Seiten) und einen Adressenteil (26 Seiten). In ersterem wurden das Organisations- und Vereins-, das Fürsorge- und Arbeitswesen, Versicherung, Kirchliche Versorgung, Schul-, Stiftungs- und Unterstützungswesen, zweifelhafte Heilmittel und Apparate, Ablesen, Hörapparate, Verkehrs- und Sanitätswesen, Ehe, Fachschriften und — leider — auch „Erkennung von Krankheiten und Hausmitteln" behandelt. „Leider" deshalb, da dieses Kapitel so gar nicht zu der

Digitized by Google
Original from UNIVERSITY OF CALIFORNIA
Generated on 2019-10-24 16:43 GMT / http://hdl.handle.net/2027/uc1.b3252768
Public Domain in the United States, Google-digitized / http://www.hathitrust.org/access_use#pd-us-google

sonst sehr guten Zusammenstellung der verschiedenen Fragen paßt. So findet sich hier u. a. die Bemerkung, daß durch Hämorrhoiden und Zahnleiden Schwerhörigkeit verursacht werden kann; unter den Hausmitteln — allerdings „ohne Gewähr für unbedingte Brauchbarkeit" — wird gegen Ohrensausen Watte und Zwiebelsaft, Dampf von siedendem Essig usw. empfohlen, gegen „rheumatischen Ohrenschmerz" „gekrümmelte frische Brotstücke in Leinwand auf die Ohren gebunden" u. dgl. m. Schwerhörigkeit und Ohrensausen sind Krankheitserscheinungen, und solche gehören nur von einem Arzte besprochen, da unter Umständen sonst auch Unheil angerichtet werden kann. Auch im Adressenteil finden sich Unrichtigkeiten; so ist von allen „Universitäts- und Privatohrenkliniken" Österreichs eine einzige Angabe richtig. Unter den „Otologischen Zeitschriften" findet sich irrtümlich auch Politzers „Geschichte der Ohrenheilkunde".

Bei einer Neuauflage wäre nur das Kapitel über Erkennung von Krankheiten (am besten ganz) zu streichen. Sonst werden Schwerhörige viel Wissenswertes für sie in der kleinen Schrift finden, die deshalb diesen sowie allen Beratern Schwerhöriger wärmstens empfohlen werden kann.

E. U.

---

# Referate.

## III. Labyrinth und Hörnerv.

**Theoretisches zur Funktion der Bogengänge und speziell des Flokkulus beim Kaninchen.** Von Prof. R. Bárány, Upsala. (Kl. Beitr. z. Ohrenhlk. Fschr. f. Hofr. Urbantschitsch. Urban & Schwarzenberg. Wien 1919.)

Die Arbeit stellt eine nähere Erläuterung der in der Arbeit „Untersuchungen über die Funktion des Flokkulus am Kaninchen" gefundenen Tatsachen dar.

Die Notwendigkeit, ganz ins Detail auf die vom Flokkulus ausgelösten Augenbewegungen einzugehen, bringt es mit sich, daß der Autor den komplizierten Nervenmechanismus der vestibularen Augenbewegungen des Kaninchens sowohl nach seiner anatomischen wie physiologischen Seite hin darzulegen gezwungen ist.

Zuerst bespricht er die Lage der Bogengänge und stellt eine Tabelle auf, in welcher sowohl die Endolymphbewegungen als der Nystagmus, der zu jeder Endolymphbewegung gehört, verzeichnet sind. Hierauf schildert er die Augenmuskelinnervationen, welche bei diesen verschiedenen Augenbewegungen Verwendung finden. Zur Bemerkung des Verf. „Ich befinde mich bei diesem Ergebnis im Widerspruche mit den Angaben von Högyes, Kubo, Leidler, die annehmen, daß die beiden Obliqui reine Roller, die beiden Rect. sup. und inf. reine Heber und Senker sind" möchte ich richtigstellend Folgendes bemerken: In meiner zitierten Arbeit habe ich diese Annahme nur zur

Digitized by Google
Original from UNIVERSITY OF CALIFORNIA
Generated on 2019-10-24 16:43 GMT / http://hdl.handle.net/2027/uc1.b3252768
Public Domain in the United States, Google-digitized / http://www.hathitrust.org/access_use#pd-us-google

Vereinfachung der Darstellung gemacht, was ja auch aus meiner Bemerkung S. 328: „ich lasse mich dabei auf genauere Mechanismen, wie Högyes detailliert beschrieben hat, nicht ein" hervorgeht. Diese Augenmuskelinnervation kann nun durch Beeinflussung einzelner (Tabelle II) oder synergischer (Tabelle III) Augenmuskeln vom Bogengang aus vorgestellt werden.

Es fragt sich nun, welche der beiden Tabellen die wichtigere ist. Darüber können nur experimentelle Untersuchungen über die Verbindung der Bogengangsnerven mit den Augenmuskelkernen Auskunft geben. Der Ansicht des Autors, daß zur Entscheidung dieser Frage nur Verletzungen zu brauchen sind, die so klein sind, daß nur wenige Zellen oder Fasern durch sie getroffen werden, pflichte ich vollständig bei. Nur glaube ich nicht, daß solche Experimente technisch leicht auszuführen wären.

Man darf nicht vergessen, daß schon die geringste Berührung des Graus des IV. Ventrikels beim Kaninchen eine kolossale Reaktionsbewegung des Tieres hervorruft, welche kaum durch Fesselung paralysiert werden kann und welche die feinere Dosierung der Verletzung verhindert. Andrerseits kann man, ohne wichtige Reflexe zu übersehen, nicht am narkotisierten Tiere arbeiten.

Nach eingehender Diskussion der vorliegenden experimentellen Arbeiten kommt B. zum Schlusse, daß sich theoretisch mit Sicherheit sagen läßt, daß die synergische Innervation der beiden Augen bereits in den Kernen des Nerv. vestibularis gesichert sein muß.

Was die Deviation der Bulbi beim Kaninchen anbelangt (über welche sehr genaue Angaben gemacht werden), so scheint es sich dabei hauptsächlich um die Erhaltung des Gesichtsfeldes bei Veränderungen der Kopf- bzw. Körperstellungen (denn auch diese beeinflussen die Augenstellung) zu handeln. Im Prinzip laufen die Veränderungen der Augenstellungen auf die Erhaltung der Lage der Pupille in der gleichen Stellung im Raume hinaus. Eine physiologische Erklärung dieser Reflexe ist derzeit nicht möglich. Die Wirkung der Schwerkraft auf die Makula kann allein diese Phänomene nicht erklären.

Im nächsten Abschnitt wird der Einfluß der Deviation der Augen auf den Nystagmus während und nach der Drehung besprochen. Im Anschluß daran kommt der Verf. auf die Funktion des Flokkulus zu sprechen, wie er sich dieselbe auf Grund seiner experimentellen Ergebnisse vorstellt. Dieses Kapitel, welches in geistreicher Weise die vorliegenden Tatsachen durch Hypothesen ergänzt und dabei Reiz- und Hemmungswirkungen in origineller Vermengung benutzt, ist für ein kurzes Referat nicht geeignet. Resumierend sagt B.: „Mir scheint die Annahme, daß der Flokkulus die Synergien innerviert, in einfacherer Weise als die Annahme, daß er nur einzelne Muskeln innerviert, die beobachteten Tatsachen zu erklären. Freilich, eine vollständige Erklärung ist es nicht. Auf das Manko derselben habe ich bereits hingewiesen; neue Experimente müssen es ausfüllen." Leidler.

Digitized by Google
Original from UNIVERSITY OF CALIFORNIA
Generated on 2019-10-24 16:43 GMT / http://hdl.handle.net/2027/uc1.b3252768
Public Domain in the United States, Google-digitized / http://www.hathitrust.org/access_use#pd-us-google

**Beiträge zur Kenntnis der unteren Olive bei den Säugetieren.** Von Hans Brunner. (Kl. Beitr. z. Ohrenhlk. Fschr. f. Hofr. Urbantschitsch. Urban & Schwarzenberg. Wien 1919.)

In der ganzen Reihe der Säugetiere finden wir immer zunächst 3 Kerne, welche B. Kern a, a′ und b nennt, und von denen sich a und b zu jenen Gebilden umwandeln, welche man gewöhnlich als „Nebenoliven" bezeichnet. Da aber gerade diese beiden Kerne die phylogenetisch und ontogenetisch ältesten Elemente innerhalb des Olivenkomplexes darstellen und da ihre Rolle in der Morphogenese der Olive eine ziemlich beträchtliche ist, schlägt Verf. vor, diese beiden Kerne als „Primäroliven" zu bezeichnen. Von Teilen dieser Primärolive differenzieren sich die Mittelolive (M) und die Hauptolive (H) bei den Primaten und dem Menschen. B. unterscheidet nun 3 Oliventypen: 1. Typus der niedersten Säugetiere; 2. Typus der höheren Quadripeden und 3. Typus der Primaten und erörtert dieselben an der Hand von mikroskopischen Schnitten und schematischen Zeichnungen.

Interessant ist der Vergleich des Entwicklungsganges der unteren Olive in der Tierreihe mit dem phylogenetischen Entwicklungsgang des Kleinhirnes, wie er von Edinger und Bolk beschrieben wurde. Nach Brunner besteht eine weitgehende Analogie in dem phylogenetischen Entwicklungsgang der Primäroliven einerseits, des Lobulus c und c′ von Bolk (Tuber valvulae, Declive, Folium cacuminis und Pyramis), andrerseits der Mittel- bzw. Hauptolive einerseits, des Lobus antiformis und paramedianus (Lobi semilunares, gracilis und biventer) andrerseits.

Was die phylogenetische Entwicklung der Olive anbelangt, ist der Autor der Ansicht, daß sie sich zum größten Teile aus der Subst. reticularis lat., zum geringeren Teile aus der Subst. grisea med. entwickelt hat, daß sie demnach in das einfach veränderte Rückenmarkschema paßt.

Leidler.

**Histologie der indirekten traumatischen Labyrinthverletzung durch Schädelschuß.** Von Prof. Dr. G. Alexander. (Kl. Beitr. z. Ohrenhlk. Fschr. f. Hofr. Urbantschitsch. Urban & Schwarzenberg. Wien 1919.)

Erster klinischer und histologischer Befund eines im Leben genau beobachteten Frühfalles von indirektem Labyrinthtrauma: Granatsteckschuß der mittleren Schädelgrube. Rechtsseitiger Schläfelappenabszeß. Beiderseitige traumatische Erkrankung des akustischen und statischen Labyrinthes. Eitrige Meningitis. Exitus letalis (nach 44 Tagen der Verletzung).

Ohrbefund: Trommelfelle normal. Hörschärfe gering herabgesetzt Kopfknochenzuleitung und obere Tongrenze gering verkürzt. Statisches Labyrinth: Spont. Nyst. nach beiden Seiten bei seitlicher Blickrichtung, rotator. m. horiz. Komponente, ziemlich großschlägig, wenig frequent, von geringer Intensität. Reflexerregbarkeit beider stat. Lab. pathologisch gesteigert. Nach wenigen Umdrehungen Nyst. heftigsten Grades, paroxysmaler Schwindel, Salivation, Brechneigung und Erbrechen. — Autopsie: 3 Stunden post mortem.

Digitized by Google
Original from UNIVERSITY OF CALIFORNIA
Generated on 2019-10-24 16:43 GMT / http://hdl.handle.net/2027/uc1.b3252768
Public Domain in the United States, Google-digitized / http://www.hathitrust.org/access_use#pd-us-google

Auf Grund des histologischen Befundes kann man sagen, daß im vorliegenden Falle ein indirektes Labyrinthtrauma vorliegt, für welches man in ursächlicher Beziehung sowohl die Schädelerschütterung durch ein direktes Kopftrauma, somit den kraniolabyrinthären Typus als auch die Schädigung durch Detonation (kraniotympanalen Typus) anzunehmen hat.

Die einzelnen Befunde der histologischen Ohruntersuchung werden nach 3 Gesichtspunkten geordnet.

1. Pathologische Veränderungen des Innenohres älteren Datums, die mit der Verletzung oder den Verletzungsfolgen in keinen ursächlichen Zusammenhang gebracht werden können. 2. Pathologische Innenohrveränderungen, die in ätiologischer Beziehung auf die eitrige Meningoenzephalitis bezogen werden müssen. 3. Pathologische Innenohrveränderungen, die als Folgezustände des indirekten Traumas zu deuten sind.

Ad 3 gehören folgende Befunde:

In fraglichem ursächlichen Zusammenhang mit dem Trauma:

1. Geringe Mengen frischen Blutes in den perilymphatischen Räumen an der hinteren Ampulle, am Recessus sphaericus und ellipticus; 2. Verengerung des häutigen Schneckenkanals durch Absinken der Membr. vestibularis im axialen Winkel des oberen Drittels der Mittelwindung; 3. Verengerung und teilweise Verödung des häutigen Schneckenkanals in der Spitzenwindung; 4. Gruppierung in auffallend hell und auffallend dunkel gefärbte Nervenzellen im Ggl. spirale.

In sicherem ursächlichen Zusammenhang mit dem Trauma:

1. Umschriebener Ausfall von Sinneszellen in den Kristen der Ampullen. 2. Atrophie der peripheren Faserbündel des Schneckennerven entsprechend dem Vorhofabschnitt der Schnecke. 3. Untergang hochorganisierter Zellen des Cortischen Organs im Vorhofteil (Haarzellen, Pfeilerzellen) mit Umwandlung der Papilla basilaris in einen aus indifferenten Zellen gebildeten Zellhaufen, über dem stellenweise eine dünne, über die Cortische Membran sich auf die Crista spiralis erstreckende Schleimplatte. 4. Geringe Atrophie des Spiralganglions im Vorhofteil 5. An umschriebenen Stellen Untergang der hochdifferenzierten Zellen (Haarzellen, Pfeilerzellen) der Basalwindung. 6. Blaurot gefärbte Schollen und Klumpen an einzelnen Stellen der Pap. basilaris der Mittelwindung.

Es folgt nun die Kritik des klinischen Ohrbefundes auf Grund des histologischen. Zum Schluß unterzieht der Verf. seinen Befund einer ausführlichen Betrachtung auf Grund der in der Literatur vorhandenen Befunde von experimentellen Lärmschäden an Tieren, insbesondere auf Grund der Arbeiten von Wittmaack und kommt zu dem Schlusse, daß die Veränderungen bei dem vorliegenden Falle ungefähr mit denjenigen übereinstimmen, die sich an Versuchstieren nach Wittmaack durch einmalige oder wiederholte, kurz dauernde Schalleinwirkung bei überlautem Luftton an dem Zellkomplex des Cortischen Organs zeigen. Danach müßte man annehmen, daß die Hauptursache für die Labyrinth-

Digitized by Google
Original from UNIVERSITY OF CALIFORNIA
Generated on 2019-10-24 16:43 GMT / http://hdl.handle.net/2027/uc1.b3252768
Public Domain in the United States, Google-digitized / http://www.hathitrust.org/access_use#pd-us-google

verletzung des vorliegenden Falles eine einzige Detonation oder wiederholte Detonationen gewesen sind, die den Angriffsweg auf das Labyrinth in der kraniotympanalen Schalleitung gefunden haben. Leidler.

**Experimentelle Studien über die Beziehungen der Liquorsekretion und der Liquorzusammensetzung zu einigen Erkrankungen des inneren Ohres.** Von K. Wittmaack. (Kl. Beitr. z. Ohrenhlk. Fschr. f. Hofr. Urbantschitsch. Urban & Schwarzenberg. Wien 1919.)

Die Einleitung dieser inhaltsreichen Studie bringt uns die Ausgangshypothese. In derselben zeigt der Verf., daß der Liquor labyrinthi, welcher ähnlich, wenn nicht sogar identisch zusammengesetzt ist, wie die Zerebrospinalflüssigkeit, wahrscheinlich auf analoge Weise entsteht wie diese, d. h. *a*) durch sekretorische, *b*) durch Diffusionsvorgänge. Als Sitz der sekretorischen Komponente im Labyrinth kommt in Betracht: Stria vascularis der Schnecke, das höher differenzierte Epithel im Ductus cochlearis und das Epithel der Sinnesstellen im Vestibulum. Die Diffusionskomponente dürfte sich dagegen in der Gesamtfläche der mit flachem Epithel bekleideten Teile des häutigen Labyrinthes abspielen. Daraus folgt, daß der perilymphatische Liquor selbst kein sekretorisch wirkendes Zellsystem besitzt, sondern vielmehr bezüglich dieser Komponente dem Zellsystem des Liquor cerebrospinalis unterstehen muß, was bei der direkten Kommunikation dieser beiden Liquor enthaltenden Räume miteinander durch den Aquaed. cochleae nicht verwunderlich erscheint. Der Flüssigkeitsdruck wird daher bei normalen Bedingungen in gegenseitiger Beziehung stehen. Der endolymphatische Liquor zeigt keine derartige direkte Kommunikation mit dem Liqu. cerebrosp., da der Sacculus endolymphat. blind endigt. Hier kann also ein Austausch zwischen beiden Flüssigkeitsansammlungen nur auf dem Wege der Diffusion erfolgen. Der Sacc. endol. vermittelt dagegen den Ausgleich zwischen dem endolymphatischen Liquor der Pars inferior und dem der Pars superior des Labyrinthes. Die natürliche Lage und Spannung der Hüllen des endolymphatischen Raumsystems wird demnach, soweit sie nicht durch feste Anheftung an die knöcherne Labyrinthkapsel aufrecht erhalten wird, vor allem davon abhängen, ob sich endolymphatischer und perilymphatischer bzw. zerebrospinaler Flüssigkeitsdruck das Gleichgewicht hält.

Was die sekretorische Komponente anbelangt, so ist anzunehmen, daß wenigstens ein Teil der sekretorisch wirkenden Zellen — besonders die Zellen der Macula acust. — Sekretionsprodukte ausscheiden, welche zum Entstehen der Otolithenkristalle führen. Man kann sich nun die Ausscheidung der Kristalle durch Neutralisierung der im Sekretionssystem selbst sauer produzierten Flüssigkeit beim Übertritt in den Liquor vorstellen. Ähnliche Vorgänge werden auch an den übrigen Sinnesstellen vermutet (Kupula, Membr. tectoria). Die Annahme eines solchen Sekretionsvorganges an den letzteren Stellen, der eine Flüssigkeitsströmung in diesen Gebilden unterhält, muß man

Digitized by Google
Original from UNIVERSITY OF CALIFORNIA
Generated on 2019-10-24 16:43 GMT / http://hdl.handle.net/2027/uc1.b3252768
Public Domain in the United States, Google-digitized / http://www.hathitrust.org/access_use#pd-us-google

vor allem deswegen annehmen, weil hierdurch die natürliche Lage und Spannung dieser Gebilde bei weitem am befriedigendsten zu erklären ist. Daß sie allein durch die Elastizität ihrer Faserung in ihrer natürlichen Lage und Form gehalten werden, erscheint weit schwerer verständlich als die Annahme, daß der wirksamste Faktor dabei ein durch eine Flüssigkeitsströmung unterhaltener Turgor ist, der ihre Fasern in der erforderlichen Gewebsspannung erhält. An Makula und Krista müßte demnach der Sekretstrom durch die Faserzone dieser Gebilde entweder zwischen den einzelnen Fasern hindurch, oder was noch wahrscheinlicher erscheint, durch die Fasern selbst, die dann feinste Sekretkanälchen darstellen würden, hindurchtreten.

Im Folgenden wird nun über eine Reihe von Tierversuchen berichtet, die den Zweck hatten, die Liquorsekretion bzw. die Liquorzusammensetzung in dem einen oder anderen Sinne störend zu beeinflussen und die hieraus sich ergebenden Erscheinungen festzustellen. Es handelt sich um Versuchsreihen, bei denen verschiedene Tiere benutzt wurden, deren Gehörorgane einer genauen histologischen Untersuchung unterzogen wurden, nachdem die Tiere klinisch genau beobachtet und untersucht worden waren. Von jeder Gruppe sind einige charakteristische Protokolle mitgeteilt und in 18 Figuren die histologischen Veränderungen dargestellt.

Gruppe *A*. Versuche mit Injektion in den Bogengang.

1. Sterile Tuscheaufschwemmung; 2. Calc. carbon., Calc. sulfur., Bism. subnitr. Versuchstiere: Huhn.

Gruppe *B*. Versuche mit Einwirkung durch runde Fenster.

1. Chlorkalzium- und Chlorkaliumdiffusionsversuch (Meerschweinchen, Katze, Kaninchen, Huhn); 2. Essigsäure- und Salzsäurediffusionsversuch (Katze, Meerschweinchen); 3. Zystomflüssigkeitsdiffusionsversuch (aus Ovarialzysten). (Katze.)

Gruppe *C*. Versuche mit subarachnoidealer Injektion.

In den Schlußbetrachtungen betont der Verf., daß es sich ihm bei seinen Versuchen hauptsächlich darum handle, die bei Erkrankungsfällen am Menschen auftretenden klinischen Erscheinungen und die Entwicklung der ihnen zugrunde liegenden anatomischen Befunde unserem Verständnis näher zu bringen. Aus der Summe der erhobenen Befunde kann man 3 Gruppen von zusammengehörigen Krankheitsfällen absondern: den experimentellen Hydrops labyrinthi, die experimentelle (gemeine) Labyrinthdegeneration und die experimentelle toxische Kochlearnervendegeneration. Allen ist gemeinsam, daß die Entwicklung der Erscheinungen auf Veränderung im Liquor labyrinthi beruht.

In die Gruppe des Hydrops labyrinthi gehören die meisten der Fälle. Charakteristisch für den Prozeß ist die Zunahme der Liquorabsonderung, welche sich bei leichten Graden mikroskopisch gar nicht,

Digitized by Google
Original from UNIVERSITY OF CALIFORNIA
Generated on 2019-10-24 16:43 GMT / http://hdl.handle.net/2027/uc1.b3252768
Public Domain in the United States, Google-digitized / http://www.hathitrust.org/access_use#pd-us-google

bei stärkeren in Quellungs- und Vakuolisierungserscheinungen vor allem der dem Liquor unmittelbar anliegenden Epithelzellen äußert.

Die klinischen Erscheinungen bestehen meist in den typischen Zeichen einer relativ plötzlich eintretenden einseitigen Labyrinthausschaltung. Interessant ist übrigens, daß sich bei vielen Diffusionsversuchen auf dem Wege Aquaed. cochleae—Subarachnoidealraum—Aquaed. cochleae Veränderungen im Labyrinth der anderen Seite einstellten.

Der Ausgang des experimentellen Hydrops lab. ist verschieden. Entweder es kommt zur Restitutio ad integrum oder es bleiben dauernde (klinische und anatomische Veränderungen zurück). Bei stärkeren Graden der Schädigung kommt es zu Labyrinthdegeneration. Dieselbe wird durch die Drucksteigerung am Labyrinth verursacht, welche sämtliche Zellen in annähernd gleichem Grade betrifft (zum Unterschied von der gemeinen Labyrinthdegeneration, siehe nächstes Kapitel). Noch höhere Grade von Drucksteigerung führen zur Labyrinthobliteration oder Labyrinthdestruktion (vgl. serös-fibrinöse Labyrinthitis); die höchsten Grade endlich zur Labyrinthnekrose. Alle diese Formen zeichnen sich durch Neubildung von Binde- bzw. Knochengewebe aus.

Die unkomplizierten Fälle von Hydrops lab. scheinen eine gewisse Verwandtschaft mit der sogenannten Ménièreschen Erkrankung zu haben. Es handelt sich da vielleicht um Auftreten von Hydrops lab. durch Übertritt von Substanzen ins Labyrinthinnere (sei es durch die Fensternischen bei Mittelohrprozessen, sei es vom Schädelinnern her).

Durch Herabsetzung der Alkalität im Liquor kommt es zur experimentellen Labyrinthdegeneration, welche sich durch Nachlassen des Turgors in der Membr. tectoria und der Spannung in der Reissnerschen Membran, sowie durch eigentümliche Umwandlungsvorgänge an den Kutikulargebilden der Makula und Cristae acust. charakterisiert. Der Nervenapparat zeigt keine Atrophie. Bei den Labyrinthdegenerationen im Anschluß an Mittelohrprozesse dürfte es sich um analoge Vorgänge handeln.

Die experimentelle periphere Kochlearnervendegeneration wurde nur in einem Falle beobachtet. Sie äußert sich von allem durch den degenerativen Zerfall der Nervenzellen und der Nervenfasern und dürfte durch einen (diffundierten) Giftstoff hervorgerufen werden. (In obigem Falle durch das runde Fenster.)

Zum Schlusse dieser ausgezeichneten und eine Fülle von Anregungen bietenden Arbeit möchte ich noch bemerken, daß diese Experimente nicht nur für die von peripheren Ohrerkrankungen ausgehenden psychischen Störungen, die Urbantschitsch beschrieben hat, manches Klärende bringen, sondern daß sie auch vielleicht in das Dunkel der Beziehungen von Erkrankungen des Zentralnervensystems und des Ohres hineinleuchten werden. So könnte ich mir z. B. ganz gut vorstellen, daß die so häufigen vestibulären Schwindelanfälle bei der Migräne auf einem akuten Hydrops labyrinthi beruhen. Jedenfalls

Digitized by Google
Original from UNIVERSITY OF CALIFORNIA
Generated on 2019-10-24 16:43 GMT / http://hdl.handle.net/2027/uc1.b3252768
Public Domain in the United States, Google-digitized / http://www.hathitrust.org/access_use#pd-us-google

werde ich in einer demnächst erscheinenden, diesbezüglichen Arbeit von diesen Ergebnissen ausgiebigen Gebrauch machen. Leidler.

**Zur Frage der Verkürzung der Kopfknochenleitung bei Lues.** Von Dr. C. Stein und Dr. A. Cemach. (Kl. Beitr. z. Ohrenhlk. Fschr. f. Hofr. Urbantschitsch. Urban & Schwarzenberg. Wien 1919.)

Beck hat das bekannte Phänomen auf die Erhöhung des intrakraniellen Druckes bei Lues zurückgeführt. Die Verfasser weisen nach, daß diese Auffassung nicht richtig ist, da sie bei Erzeugung von intrakraniellen Drucksteigerungen (durch Anlegen von Stauungsbinden am Halse) keine Verkürzung der Kopfknochenleitung feststellen konnten. Leidler.

### IV. Otochirurgie.

**Zur Ätiologie der otogenen Spätmeningitis (Meningoenzephalitis).** Von Dr. Conrad Stein. (Kl. Beitr. z. Ohrenhlk. Fschr. f. Hofr. Urbantschitsch. Urban & Schwarzenberg. Wien 1919.)

Schilderung mehrerer interessanter, einschlägiger Fälle. Das späte Auftreten von Meningitis ist häufig auf kleine Granulationsherde an den innersten Partien des Warzenfortsatzes zurückzuführen, welche bei der Operation übersehen werden. Um das Auftreten dieser gefährlichen Komplikation möglichst zu verhüten, wird man auch bei Fortdauer geringgradiger Krankheitserscheinungen (subfebrile Temperaturen, schlechtes Aussehen der Kranken, ungenügender Appetit, körperliche und geistige Müdigkeit) nicht lange abwarten dürfen, sondern schon nach kurzer Zeit nochmals operativ vorgehen müssen. Leidler.

## Notizen.

**An unsere Mitarbeiter!** Da die Not zur allergrößten Sparsamkeit zwingt, richten wir an unsere Mitarbeiter die dringende Bitte, sich bei Abfassung aller Schriftsätze der größten Kürze zu befleißigen. Nur Neues und wirklich Wertvolles soll gedruckt werden, was schon irgendwo einmal geschrieben steht, braucht nicht noch einmal gesagt zu werden. Ist ein Hinweis notwendig, so genügt die Literaturangabe in Anmerkung. Mit jedem Wort muß gegeizt werden. Krankengeschichten, Obduktionsbefunde usw. dürfen nur das zum Verständnis dringend Erforderliche enthalten. Wir sind übereingekommen, diese Grundsätze strengstens durchzuführen und bitten die Verfasser, uns die Notwendigkeit von Streichungen zu ersparen.

Die Herausgeber und Redakteure
des „Archivs für Laryngologie“,
des „Archivs für Ohrenheilkunde“,
der „Beiträge zur Anatomie usw. des Ohres, der Nase und des Halses“,
der „Monatsschrift für Ohrenheilkunde und Laryngo-Rhinologie“,
der „Zeitschrift für Laryngologie“,
der „Zeitschrift für Ohrenheilkunde“.

Für den wissenschaftlichen Teil verantwortliche Redakteure: **Dr. E. Urbantschitsch, Dr. H. Marschik.**
Herausgeber, Eigentümer und Verleger: **Urban & Schwarzenberg.**
Druck R. Spies & Co. Wien V.

Digitized by Google
Original from UNIVERSITY OF CALIFORNIA
Generated on 2019-10-24 16:43 GMT / http://hdl.handle.net/2027/uc1.b3252768
Public Domain in the United States, Google-digitized / http://www.hathitrust.org/access_use#pd-us-google

## Verlag von URBAN & SCHWARZENBERG in Wien und Berlin

**Alexander,** Prof. Dr. Gust., und **Urbantschitsch,** Priv.-Dozent Dr. Ernst, **Die Kriegsverletzungen und die Kriegskrankheiten des Gehörorgans.** I. Teil. Mit 3 Tafeln. M 5.—.

**Bruck,** Prof. Dr. Alfred, **Die Krankheiten der Nase und der Mundhöhle sowie des Rachens und des Kehlkopfes.** Ein Lehrbuch für Ärzte und Studierende. Zweite, wesentlich vermehrte und verbesserte Auflage. Mit 252 zum Teil farbigen Abbildungen und 2 Tafeln. M 28.—, geb. M 36.—.

**Festschrift** für Hofrat Prof. Dr. Viktor Urbantschitsch von seinen Kollegen, Schülern und Freunden, **Klinische Beiträge zur Ohrenheilkunde.** Mit 11 Doppeltafeln und 86 teils farbigen Figuren. M 80.—.

**Fröschels,** Privat-Dozent Dr. Emil, **Die sprachärztliche Therapie im Kriege.** (Die Aphasien. Dysarthrien. Das Stottern.) Mit 29 Textabbildungen. M 16.—.

**Killian,** Geh. Med.-Rat Prof. Dr. Gustav, **Die Schwebelaryngoskopie** und ihre praktische Verwertung. Mit 44 Textabbildungen und 4 mehrfarbigen Tafeln. M 20.—, geb. M 27.—.

**Kuttner,** Professor Dr. A., **Die entzündlichen Nebenhöhlenerkrankungen der Nase im Röntgenbild.** Mit 20 photographischen Tafeln. In Mappen M 40.—.

**Urbantschitsch,** Prof. Dr. Viktor, **Lehrbuch der Ohrenheilkunde.** Fünfte, vollständig neu bearbeitete Auflage. Mit 156 Abbildungen im Text. M 36.—, geb. M 54.—.

**Zu den angeführten Preisen tritt noch der ortsübliche Sortimentszuschlag hinzu**




Digitized by Google
Original from UNIVERSITY OF CALIFORNIA
Generated on 2019-10-24 16:43 GMT / http://hdl.handle.net/2027/uc1.b3252768
Public Domain in the United States, Google-digitized / http://www.hathitrust.org/access_use#pd-us-google

Farbwerke vorm. Meister Lucius & Brüning, Hoechst a. M.

# Anästhesin

(p.-Amidobenzoesäureäthylester)

Ungiftiges

## lokales Daueranästhetikum

### Eigenschaften:

Absolut reizlos, sicher und lange wirkend, extern und intern anwendbar.

### Indikationen:

**Chirurgie:** Verhinderung von Nachschmerzen und postoperativem Schock.
**Dermatologie:** Schmerzhafte Wunden u. Geschwüre, Pruritus, Ulcus cruris.
**Oto-Rhino-Laryngologie:** Katarrhe, Mund- u. Rachenulzerationen.
**Interne Medizin:** Gastralgien, Ulcus ventriculi, Brechreiz, Hämorrhoiden.

### Dosierung:

**Extern:** In Substanz, 5—20%ige Streupulver und Salben, 2—3%iges Oel, 0·5 g in Suppositorien usw.
**Intern:** Pulver, Schüttelmixtur usw. 0·25—0·5 g vor dem Essen.

Literatur und Proben stehen den Herren Ärzten zur Verfügung durch
**Hoechster Farbwerke Ges. m. b. H., Wien VIII/2,** Josefstädterstr. 82

Verlag von Urban & Schwarzenberg, Wien und Berlin

**Vor kurzem erschien:**

# Ohrenheilkunde

## für den praktischen Arzt

**Von Priv.-Doz. Dr. Rudolf Leidler, Wien**

Mit 36 Abbildungen im Texte.

Steif brosch. . M 15.— } zuzüglich Sortiments-
Auslandspreis „ 25.— } teuerungszuschlag

Das Buch ist kein Lehrbuch der Ohrenheilkunde, mit dessen Hilfe sich der Studierende ein gründliches Wissen in diesem Fache aneignen kann. Es hat vielmehr den Zweck, dem Kollegen, der sich durch mehrmonatige Arbeit an einer Ohrenstation die für die allgemeine Praxis notwendigen praktischen und theoretischen Kenntnisse angeeignet hat, in allen otologischen Fragen ein Berater und Helfer zu sein. Deshalb hat der Verfasser die am häufigsten vorkommenden Erkrankungen möglichst eingehend behandelt, dagegen die vorwiegend den Spezialarzt interessierenden Fragen nur gestreift, teilweise sogar ganz übergangen.

Druck R. Spies & Co. Wien V.

Digitized by Google
Original from UNIVERSITY OF CALIFORNIA
Generated on 2019-10-24 16:43 GMT / http://hdl.handle.net/2027/uc1.b3252768
Public Domain in the United States, Google-digitized / http://www.hathitrust.org/access_use#pd-us-google

# Monatsschrift
für
# Ohrenheilkunde
und
# Laryngo-Rhinologie

Organ der Österreichischen otologischen Gesellschaft,
der Wiener laryngo-rhinologischen Gesellschaft
und der Münchener laryngo-otologischen Gesellschaft

Mitbegründet von

**CHIARI, GRUBER, JURASZ, RÜDINGER, VOLTOLINI, WEBER-LIEL, L. v. SCHRÖTTER, V. URBANTSCHITSCH, E. ZUCKERKANDL**

Unter Mitwirkung von

Prof. Dr. F. ALT (Wien), Prof. Dr. R. BÁRÁNY (Upsala), Priv.-Doz. Dr. O. BECK (Wien), Prof. Dr. A. BING (Wien), Priv.-Doz. Dr. G. BONDY (Wien), Prof. Dr. G. BRÜHL (Berlin), Prof. Dr. H. BURGER (Amsterdam), Prof. D. DEMETRIADES (Athen), Prof. Dr. J. FEIN (Wien), Priv.-Doz. Dr. H. FREY (Wien), Priv.-Doz. Dr. E. FRÖSCHELS (Wien), Dr. V. FRÜHWALD (Wien), Priv.-Doz. Dr. S. GATSCHER (Wien), Priv.-Doz. Dr. E. GLAS (Wien), Prof. Dr. B. GOMPERZ (Wien), Prof. Dr. M. GROSSMANN (Wien), Prof. Dr. V. HAMMERSCHLAG (Wien), Dr. HEINZE (Leipzig), Prof. Dr. HEYMANN (Berlin), Priv.-Doz. Dr. G. HOFER (Wien), Prof. Dr. R. HOFFMANN (Dresden), Prof. Dr. HOPMANN (Köln), Prof. Dr. O. KAHLER (Freiburg i. Br.), Priv.-Doz. Dr. J. KATZENSTEIN (Berlin), Dr. KELLER (Köln), Hofrat Dr. KIRCHNER (Würzburg), Priv.-Doz. Dr. K. KOFLER (Wien), OStA. Dr. S. LAWNER (Wien), Prof. Dr. LICHTENBERG (Budapest), Dr. L. MAHLER (Kopenhagen), Prof. Dr. H. NEUMAYER (München), Dr. Max RAUCH (Wien), Prof. Dr. L. RÉTHI (Wien), Dr. Ed. RIMINI (Triest), Dr. F. RODE (Triest), Priv.-Doz. Dr. E. RUTTIN (Wien), Prof. Dr. J. SAFRANEK (Budapest), Dr. F. SCHLEMMER (Wien), Prof. Dr. A. SCHÖNEMANN (Bern), Dr. H. SCHRÖTTER (Wien), Dr. M. SEEMANN (Wien), Dr. A. SIKKEL (Haag), Dr. SPIRA (Krakau), Dr. H. STERN (Wien), Dr. M. SUGAR (Budapest), Prof. Dr. A. THOST (Hamburg), Dr. WEIL (Stuttgart), Dr. M. WEIL (Wien), Dr. E. WODAK (Prag)

herausgegeben von

**H. NEUMANN**
Wien

**M. HAJEK**
Wien

**G. ALEXANDER**
Wien

Redakteure:

für Ohrenheilkunde:
**Ernst Urbantschitsch**
Wien

für Laryngo-Rhinologie:
**Hermann Marschik**
Wien

**54. Jahrgang, 11. Heft**
**(November)**

URBAN & SCHWARZENBERG
BERLIN N
FRIEDRICHSTRASSE 105b
WIEN I
MAXIMILIANSTRASSE 4
1920

Monatlich erscheint 1 Heft von etwa 6 Bogen Umfang
Preis halbjährig für Deutschösterreich **K 200.—**, für die Tschechoslowakei **č. K 90.—** bzw. **M 60.—**, für das Ausland **M 120.—**.
Einzelne Hefte kosten **d.-ö. K 40.—**, **č. K 20.—**, **M 12.—** bzw. **M 24.—**.
Bestellungen nehmen alle Buchhandlungen sowie der Verlag **Urban & Schwarzenberg, Wien I,** Maximilianstraße 4, entgegen.

Digitized by Google
Original from UNIVERSITY OF CALIFORNIA
Generated on 2019-10-24 16:43 GMT / http://hdl.handle.net/2027/uc1.b3252768
Public Domain in the United States, Google-digitized / http://www.hathitrust.org/access_use#pd-us-google

☞ *Originalbeiträge, Referate, Separatabdrücke und Rezensionsexemplare usw. otologischen Inhaltes bitten wir, an Doz. Dr.* ***Ernst Urbantschitsch****, Wien, I. Schottenring 24, und solche rhino-laryngologischen Inhaltes an Professor Dr.* ***H. Marschik****, Wien, IX/2. Severingasse 1, Fernsprecher 23746, einsenden zu wollen. Das Honorar für Originalien und Referate beträgt K 96.— für den Bogen zu 16 Seiten. Sonderabdrücke von Originalien werden zum Selbstkostenpreise berechnet. Für Bücherbesprechungen geht das betreffende Buch als Honorar in den Besitz des Besprechers über.* *Redaktion und Verlag.*

# Inhaltsverzeichnis.

## Otologischer Teil.

### Original-Artikel

Dr. Oskar Bénesi, Wien: Hypernephrom des Gehörorgans. (Mit 6 Figuren auf Tafeln I bis V) . . . . . 961

### Vereinsberichte

Österreichische otologische Gesellschaft. Sitzung vom 28. Juni 1920. (Fortsetzung und Schluß zu H. 10) . . . . . 970
Dänische oto-laryngologische Gesellschaft. Sitzungen 1918, 1919, 1920 . . . . 979

### Bücherbesprechungen

Walter Guttmann: Medizinische Terminologie . . . . . 1000

### Referate

I. Allgemeines . . . . . 1000
II. Äußeres Ohr und Mittelohr . . . . . 1001
III. Labyrinth und Hörnerv . . . . . 1002
IV. Otochirurgie . . . . . 1007

### Personalien

In den Ruhestand getreten. Gestorben. Berufen . . . . . 1008

### Notizen

Akademische Fachgemeinschaft deutscher Oto-Laryngologen . . . . . 1008

## Laryngo-Rhinologischer Teil.

### Original-Artikel

Dr. Martin Sugár, Budapest: Adolf Onodi † . . . . . 1009
Dr. Caesar Hirsch, Stuttgart: Neuere Wege zur Kokainersparnis bei Oberflächenanästhesie. . . . . 1014
Dr. Rudolf Goldmann, Iglau: Zahnkaries und Struma . . . . . 1021

### Vereinsberichte

Laryngo-otologische Gesellschaft München. Sitzungen vom Jahre 1920. (Mit 2 Figuren) . . . . . 1024

### Referate

I. Allgemeines und Grenzgebiete . . . . . 1044
II. Nase und Nebenhöhlen . . . . . 1050
III. Mundhöhle, Rachen, Nasenrachen, Hypophyse . . . . . 1051
IV. Kehlkopf . . . . . 1053
V. Trachea, Bronchien, Ösophagus . . . . . 1053
VI. Hals, Schilddrüse, Thymus, Mediastinum . . . . . 1054



Digitized by Google
Original from UNIVERSITY OF CALIFORNIA
Generated on 2019-10-24 16:43 GMT / http://hdl.handle.net/2027/uc1.b3252768
Public Domain in the United States, Google-digitized / http://www.hathitrust.org/access_use#pd-us-google

MONATSSCHRIFT FÜR OHRENHEILKUNDE
UND
LARYNGO-RHINOLOGIE

54. Jahrg. 1920. 11. Heft.

Nachdruck verboten.

# Otologischer Teil.

## Original-Artikel.

Aus der Ohrenabteilung (Vorstand Prof. Dr. Alexander) und dem Pathologischen Institut (Vorstand Prof. Dr. Iovanowitsch) der Wiener Allgemeinen Poliklinik.

## Hypernephrom des Gehörorgans.

Von Dr. **Oskar Bénesi**, Assistent der Ohrenabteilung.

(Mit 6 Figuren auf Tafeln I bis V.)

Maligne Neubildungen am Ohre sind überaus selten. Bei den in der Literatur beschriebenen Karzinomen des Ohres handelt es sich in der Regel um primäre Erkrankung des äußeren Ohres an Krebs, der allmählich auf das Mittel- und Innenohr übergegriffen hat, falls nicht rechtzeitig die totale Exstirpation des Tumors am äußeren Ohr vorgenommen wurde. Übergreifen von Epithelialkrebs der Zunge und des Oberkiefers auf die Ohrtrompete wurde von Politzer in 5 Fällen beobachtet. Primäre Karzinome des Ohres wurden beschrieben von Alexander, Wilde, Toynbee, Schwartze, Lucae u. a.

Krebsmetastasen am Ohre sind in der Literatur nicht beschrieben.

Auch die Sarkome kommen am Ohr höchst selten zur Beobachtung, und auch bei den Sarkomen handelt es sich niemals um Metastasen, sondern um Übergreifen von sarkomatös erkrankten Halsdrüsen. Alexander gibt in seinem Lehrbuch der Ohrenkrankheiten im Kindesalter die Abbildung eines solchen von ihm beobachteten Falles.

Ein Fall von Nebennierentumor am Gehörorgan ist bis jetzt niemals beobachtet worden, weshalb ich im folgenden einen von mir schon intra vitam beobachteten Fall ausführlicher beschreibe.

In der Sitzung vom 15. Dezember 1913 der Österreichischen Otologischen Gesellschaft habe ich einen Fall vorgestellt, bei dem das erste Mal die Metastase eines Hypernephroms im Ohre festgestellt werden konnte.

Ich wiederhole hier in Kürze die Krankengeschichte und berichte im Anschluß über den weiteren Krankheitsverlauf.



Digitized by Google
Original from UNIVERSITY OF CALIFORNIA
Generated on 2019-10-24 16:43 GMT / http://hdl.handle.net/2027/uc1.b3252768
Public Domain in the United States, Google-digitized / http://www.hathitrust.org/access_use#pd-us-google

Der 55 Jahre alte Pat. suchte am 20. XI. 1913 wegen plötzlich einsetzender Schwerhörigkeit und wegen Ohrensausens die Ohrenambulanz der Wiener Poliklinik auf.

Anamnese: Pat. war als Kind einmal ohrenkrank, kann aber über die Art der damaligen Erkrankung keine Auskunft geben. Bis 1908 war er stets gesund, wenn auch immer schwächlich. Im August 1908 erkrankte Pat. unter Erscheinungen einer linksseitigen Lungenentzündung, zu der sich in rascher Folge eine rechtsseitige Pleuritis, eine Phlegmone des linken Unterarmes und eine Gehirn- oder Gehirnhautentzündung gesellten. Pat. war in häuslicher Pflege 6 Monate bettlägerig. Vor 4 Jahren bekam dann Pat. Ödeme der Beine und es wurde eine Nierenaffektion konstatiert. Um diese Zeit erlitt Pat. auch 2 Unfälle (Unterschenkelfraktur und Augenverletzung).

Die Ohren sollen sonst immer gesund gewesen sein; auch nach der Gehirnerkrankung im Jahre 1908 hat Pat. angeblich normal gehört.

Vor 14 Tagen verspürte Pat. heftiges Sausen im linken Ohr, das ihn seither unablässig quält. Gleichzeitig nahm das Hörvermögen rasch ab, nach einigen Tagen schon hörte Pat. am linken Ohr nur ganz lautes Sprechen. Schmerzen, Schwindel, Erbrechen hat nicht bestanden.

Status praesens vom 20. XII. Im linken Gehörgang reichlich schleimigeitriges, nicht übelriechendes Sekret. Nach Austupfen desselben präsentiert sich in der Gegend der Knorpelknochengrenze ein von der vorderen Gehörgangswand ausgehender zirka bohnengroßer polypenartiger Tumor, der bei Berührung mit der Sonde stark blutet.

Rechtes Ohr bis auf leichte Retraktion des Trommelfelles ohne pathologischen Befund.

Die Funktionsprüfung ergab eine hochgradige Schwerhörigkeit (V = 80 *cm*; v = ac.) im Sinne eines Schalleitungshindernisses. W nach links; R +; Schw. verlängert. Statischer Apparat normal.

Das plötzliche, schmerzlose Auftreten des „Polypen" in einem bis dahin gesunden, anscheinend normal hörenden Ohr, die leichte Vulnerabilität mit Neigung zu intensiver Blutung veranlaßten mich damals schon an ein malignes Neugebilde zu denken.

Die mikroskopische Untersuchung eines exzidierten Stückes bestätigte meine Vermutung und überraschte gleichzeitig durch den ganz einzig dastehenden Charakter des Tumors bezüglich seiner Lokalisation.

Der von Prof. Iovanovitsch abgegebene Befund lautete: Der aus der Tiefe heranwachsende Tumor entspricht seinem histologischen Bau nach einer perithelialen Geschwulst und dürfte die Metastase eines malignen Hypernephroms sein.

Die hierauf vorgenommene interne Untersuchung ergab einen ungefähr kinderkopfgroßen, nicht deutlich abgrenzbaren Tumor in der linken Nierengegend von mäßig derber Konsistenz.

Die urologische Untersuchung ergab funktionelle Störung beider Nieren; starke Verzögerung der Ausscheidung auf der linken Seite; Erweiterung des Nierenbeckens daselbst; möglicherweise Hypernephrom ohne Zerstörung des Parenchyms.

Die Röntgenuntersuchung zeigte eine leichte Verschiebung des Magens nach rechts.

Soweit lautete damals mein Bericht.

Digitized by Google
Original from UNIVERSITY OF CALIFORNIA
Generated on 2019-10-24 16:43 GMT / http://hdl.handle.net/2027/uc1.b3252768
Public Domain in the United States, Google-digitized / http://www.hathitrust.org/access_use#pd-us-google

Das Interesse, welches dieser Fall erregte, ist dadurch begründet, daß vorher noch niemals eine Hypernephrommetastase im Ohr beobachtet wurde und daß erst durch die Ohrdiagnose die Aufmerksamkeit auf das Grundleiden gelenkt wurde.

Der weitere Verlauf der Erkrankung wird nun im folgenden geschildert.

Der Tumor, der bei der ersten Untersuchung des Pat. als bohnengroßer Schleimpolyp des Gehörganges imponierte, ähnlich wie das von Stacke und Kretschmann beschriebene Sarkom, entwickelte sich im Verlauf von 3½ Monaten zur Größe einer Walnuß und füllte in Form von gelappten Knoten den Gehörgang aus; hinter der unteren Hälfte des Ohrmuschelansatzes wölbte er die Haut kugelig vor (Fig. 1 und 2) und fühlte sich derb elastisch an. Allmählich rötete sich die Haut über der Kuppe der Schwellung, wurde durch Druck nekrotisch und die Tumormassen lagen schließlich als blaurote lappige Massen zutage, die bei dem geringsten Trauma zu intensiven Blutungen neigten. In der folgenden Zeit bis zum Exitus kam es zum teilweisen Zerfall des Tumors hinter dem Ohr, und es stießen sich unablässig nekrotische Fetzen ab.

Die Eiterung aus dem Ohr nahm im Lauf der Zeit fötiden Charakter an und wurde derart profus, daß ein vielmaliger Verbandwechsel mit antiseptischen, desodorisierenden Pulvern täglich vorgenommen werden mußte; das stinkende Sekret entleerte sich auch gleichzeitig mit den nekrotischen Gewebsfetzen aus dem Defekt hinter der Ohrmuschel. Das Ganze erinnerte an ein jauchendes Karzinom. Dabei war Pat. konstant fieberfrei.

An eine Operation war wegen des allgemeinen Schwächezustandes und wegen des bestehenden Grundleidens nicht zu denken. Die Erfahrungen an anderen malignen Neubildungen des Ohres lehren übrigens, daß die Operation nur in den Fällen von Erfolg begleitet ist, in denen das Neoplasma primär am äußeren Ohr sitzt und die Möglichkeit besteht, den ganzen Herd vollständig zu entfernen. Bei Metastasen und Mitergriffensein des Mittelohres ist eine Operation kontraindiziert, da es unmöglich ist, alle kleinsten metastatischen Herde in diesem engen Operationsraum zu entfernen und bis ins gesunde Gewebe zu operieren und das Trauma der Operation nur einen rascheren Verlauf des unaufhaltsamen Prozesses zur Folge hätte.

Schließlich ging der Pat. am 6. VI. 1914 nach zirka 6monatlichem Krankenlager an allgemeiner Schwäche, Kachexie, zugrunde.

Bei der Obduktion zeigte sich, daß der Tumor, aus der Tubengegend durch den äußeren Gehörgang ins Mittelohr vorgewachsen, einerseits durch die hintere Gehörgangswand nach rückwärts zu sich ausgebreitet hatte, andererseits an der Innenfläche des Felsenbeines weiterwuchernd mit Arrosion dieses Knochens die mittlere Schädelgrube erreichte. Die Dura war in Form eines an den Enden zugespitzten flachen Wulstes von zirka 3 *cm* Länge und 1·5 *cm* Breite nach innen vorgewölbt, ohne makroskopisch sonst eine Veränderung zu zeigen (Fig. 3).

Der Obduktionsbefund (Prof. Iovanowitsch) lautete: Perithelioma malig. gland. supraren. sin. Tumor secund. renis sin. Lymphoglandul. retroperitoneal. et mediastin. pulmonum, praecipue lobi inf. utriusque et region. temp. sin. cum arrosione ossis temp. et petrosi et deformatione auriculae ext.

Bronchopneumonia lobi inf. pulm. utr. Adhaesiones. Cor adiposum. Tumor lienis ac Perisplenitis chron.

Das Gehörorgan der erkrankten Seite wurde mit der Schläfebeinschuppe aus dem Schädel herausgesägt. Zur Vorbereitung für die histologische Untersuchung wurde das Objekt in steigendem Alkohol gehärtet, in rauchender Salpetersäure entkalkt und in Zelloidin eingebettet.



Digitized by Google
Original from UNIVERSITY OF CALIFORNIA
Generated on 2019-10-24 16:43 GMT / http://hdl.handle.net/2027/uc1.b3252768
Public Domain in the United States, Google-digitized / http://www.hathitrust.org/access_use#pd-us-google

Die Felsenbeinpyramide wurde getrennt von dem Tumor an der Schädelbasis in 20 μ dicke Serienschnitte zerlegt und in Hämalaun-Eosin gefärbt. Die Schnittrichtung ist senkrecht zur Längsachse der Pyramide. Einzelne Schnitte aus der Gegend des inneren Gehörganges wurden nach Weigert gefärbt.

Histologisch zeigte der Tumor des Ohres und an der Schädelbasis das gleiche Bild wie der Primärtumor. Er besteht aus zahlreichen Blutgefäßen, die, untereinander anastosomosierend, Alveolen ähnliche Räume begrenzen. In diesen finden sich zum Teil zylindrische Zellen, welche palisadenartig der Gefäßwand außen aufsitzen, und an einzelnen Stellen dicht aneinander liegend, sich in ihrer Form durch Druck beeinflussen. Diese Zellen sind zum Teil gekörnt und enthalten stellenweise Fetttröpfchen. In einzelne dieser Alveolen sind Blutungen erfolgt, durch welche das Geschwulstgewebe mehr oder minder ausgedehnt zerstört wird, so daß an mehreren Stellen nur mit Blut gefüllte Räume auf diese Weise zustande kommen.

Im folgenden werden die Veränderungen beschrieben, die der Tumor im äußeren und Mittelohr gesetzt hat, und diejenigen des Innenohres entsprechend gewürdigt.

Das Gehörgangslumen ist, soweit es ins Präparat fallen müßte, in keiner Weise erhalten, die Gehörgangshaut und auch der Gehörgangsknochen sind vom Tumor substituiert.

Das Trommelfell ist mit dem Tumor verwachsen, in der Art, daß nach Untergang der Epidermis- und Schleimhautschicht die erhalten gebliebene Lamina propria in die Tumormassen übergeht. Hinter und unter dem Hammergriff ist das Trommelfell durch den Tumor gänzlich zerstört, und wächst der Tumor auf diese Weise von außen ins Mittelohr. Die Propriafasern des Trommelfelles sind färberisch stets nachweisbar und durchziehen im Schnitt in Form eines eosinroten Streifens die mehr blau gefärbten Tumormassen (Fig. 4, *Mp*,). Die Propriafasern lassen nur eine schwache Kernfärbung erkennen; die ganze Schicht erscheint gedehnt; an manchen Stellen gequollen, an einzelnen Stellen wellenförmig gebogen. Im Bereich des Hammergriffes, dessen Knochen unverändert ist, sind die ihn umziehenden zirkulären Trommelfellfasern vollständig erhalten An der Außenfläche des Trommelfelles trifft man vereinzelt konzentrisch geschichtete Epithelperlen (Fig. 5, *Ep.*), vergleichbar den konzentrischen Kugeln des Epithelkarzinoms oder eines nicht vereiterten Cholesteatoms; diese Perlen sind offenbar dadurch entstanden, daß zur Zeit der beginnenden Tumorbildung die normale Erneuerung der Epidermisschicht des Trommelfelles weiter vor sich ging, die mazerierten Schichten sich jedoch nicht nach außen entleerten, in der Tiefe sich anhäuften und Kugeln bildeten. Der Knochen im Bereich des Sulcus tympanius ist größtenteils unter den vordringenden Tumor zugrundegegangen; nur am basalen Teil des Trommelfelles läßt sich dessen Insertionsrand noch nachweisen.

Digitized by Google
Original from UNIVERSITY OF CALIFORNIA
Generated on 2019-10-24 16:43 GMT / http://hdl.handle.net/2027/uc1.b3252768
Public Domain in the United States, Google-digitized / http://www.hathitrust.org/access_use#pd-us-google

Der größere Teil des oberen Trommelhöhlenraumes ist von Tumor frei, jedoch von Schleim, Eiter, älteren und frischen Blutgerinnseln erfüllt; dazwischen bleiben nur verhältnismäßig kleine, runde Hohlräume frei. Das histologische Bild erinnert an den noch teilweise von embryonalem Schleimgewebe erfüllten Attikus einjähriger Kinder (Fig. 4, *A*).

Der Tumor reicht durch das Antrum in den Warzenfortsatz; derselbe ist pneumatisch; Tumoranteile, Eiter und Detritus füllen die pneumatischen Räume fast vollständig aus. Die knöchernen Anteile des Warzenfortsatzes sind jedoch nirgends verändert; auch die tiefste periostale Bindegewebslage ist erhalten; an diese Lage schließt der Tumor unmittelbar an. Nach vorn erfüllt der Tumor unter Verdrängung der Weichteile die gesamte Tube; Knorpel, Bindegewebe und Tubenlumen sind vollständig geschwunden, jeder Zusammenhang des Mittelohres mit dem Rachen fehlt.

Nach aufwärts reicht der Tumor bis an das Trommelhöhlendach, medialwärts bis an die Mittelohrwände des Felsenbeines. Auch hier schließen die Tumormassen direkt an die periostale Bindegewebslage, die den Knochen deckt, an, ohne den Knochen zu zerstören.

Tumormassen erfüllen neben einer geringen Menge von Eiter und frischem Blut die Nische des Schneckenfensters.

Die Gehörknöchelchenkette ist intakt, in Tumormassen vollkommen eingebettet, die von der gleichfalls erhaltenen Chorda tympani durchzogen werden.

Die Blutgefäße der Trommelhöhle sind gegenüber der Norm quantitativ eher etwas vermindert.

Auch das Hypotympanum ist von Tumormassen neben geringen Mengen von Eiter und Blut erfüllt. Innerhalb des Tumors, besonders gegen die mediale Trommelhöhlenwand hin finden sich kleine, geschichtete, in den zentralen Teilen kernlose, sonst noch kernhaltige Epidermisepithelperlen.

In den tieferen Schichten sind an den Epidermislagen nur die Protoplasmakörper erhalten, in den oberflächlichen Schichten sind noch lebende Zellen.

Das Ligamentum annulare stapedis ist gegen die Norm ein wenig verstärkt (Fig. 5, *L. st.*).

Beide Mittelohrmuskeln sind normal.

Der Tumor ist gegen den Bogengangskern vorgewachsen und hat dort zum Untergang des Knochens geführt, erreicht aber nirgends die Hohlräume des Innenohres. An der Knochengrenze, die stellenweise wie angenagt erscheint, sieht man Reihen von Osteoklasten (Fig. 4, *Ost.*); einzelne Knocheninseln liegen im Tumor und in Bindegewebe eingebettet (Fig. 6, *K. I.*). Im übrigen ist die Knochenkapsel des Innenohres normal.

Die perilymphatischen Räume sind zum größten Teil unverändert, nur in einzelnen Räumen zeigen sich Ansammlungen von krümligem Exsudat (Fig. 5, *E*).

Digitized by Google
Original from UNIVERSITY OF CALIFORNIA
Generated on 2019-10-24 16:43 GMT / http://hdl.handle.net/2027/uc1.b3252768
Public Domain in the United States, Google-digitized / http://www.hathitrust.org/access_use#pd-us-google

Beide Aquädukte sind im großen und ganzen normal.

Die Pars superior des häutigen Innenohres ist in ihrer Gestalt normal, Sakkulus und die angrenzenden Teile des endolymphatischen Kanals sind ektatisch erweitert.

Der endolymphatische Schneckenkanal ist in den dorsalen Schneckenpartien verödet durch Herabsinken der Membrana vestibuli; die übrigen Teile sind normal.

Nervenendstellen und Ganglienapparat zeigen keine pathologischen Veränderungen.

Der innere Gehörgang ist etwas weiter als sonst, im übrigen aber normal.

Der Knochen der Schneckenspitze ist unverändert, die Markräume sind normal.

Zusammenfassung der Befunde:

1. Obliteration des äußeren Gehörganges durch Tumormassen mit Untergang der gesamten Hautdecke.
2. Durchwachsung des Trommelfelles durch Tumormassen (Fig. 5, *P.*).
3. Zerstörung eines Teiles des knöchernen Trommelfellrahmens.
4. Zerstörung der Knochenwandung der Tube und der gesamten Weichteile der Tube. Substitution durch Tumormassen.
5. Verödung sämtlicher Mittelohrräume infolge der Tumorentwicklung.
6. Auftreten von lymphgefäßartigen Hohlräumen im oberen Trommelhöhlenraum (Fig. 4, *A.*).
7. Epidermisepithelperlen in der Trommelhöhle und am Trommelfell (Fig. 5, *Ep.*).
8. Geringe Mengen Blut, Eiter und Detritus an verschiedenen Stellen des Mittelohres.
9. Verstärkung des Ringbandes des Steigbügels (Fig. 5).
10. Untergang eines Teiles des Knochens im Bereich des Bogengangkernes (Fig. 6, *Ost.*).
11. Geringe Exsudatansammlung in einzelnen peri- und endolymphatischen Räumen.
12. Mäßige Ektasie des Sakkulus und des angrenzenden Teiles des endolymphatischen Kanals (Fig. 5).
13. Teilweiser Kollaps des häutigen Schneckenkanals.
14. Auffallende Weite des inneren Gehörganges.

Aus den Einzelbefunden ergibt sich, daß der Tumor vollständig nach dem Typus der malignen Neoplasmen das Gehörorgan durchwachsen und substituiert hat. Es fehlt der gesamte Weichteilkörper des äußeren Gehörganges, die Weichteiltube, ein Teil des Trommelfelles, ein Stück des knöchernen Trommelfellrahmens; auch sind ausgedehnte Partien des knöchernen Bogengangkernes dem Tumor zum Opfer gefallen. Um so auffallender erscheint es, daß andrerseits zartere Anteile des Gehörorgans

Digitized by Google
Original from UNIVERSITY OF CALIFORNIA
Generated on 2019-10-24 16:43 GMT / http://hdl.handle.net/2027/uc1.b3252768
Public Domain in the United States, Google-digitized / http://www.hathitrust.org/access_use#pd-us-google

inmitten der Tumormassen erhalten geblieben sind, nämlich ein großer Anteil des Trommelfelles, die Gehörknöchelchenkette, die Chorde tympani usw. Dieser Befund findet darin seine Erklärung, daß der Tumor hauptsächlich Metastasen im Knochen setzt, weil er in dem Knochenmark die beste Grundlage für sein weiteres Wachstum findet und andrerseits vielleicht, weil diese zarteren Gebilde seiner Ausbreitung keinen erheblichen Widerstand entgegensetzen.

Die Epidermisepithelperlen in der Trommelhöhle und am Trommelfell gehen ohne Zweifel genetisch auf das normale durch die Tumormassen dislozierte Epidermisepithel des Trommelfelles zurück und haben mit dem Tumor als solchem nichts zu tun; sie sind nur ein Beweis für die zähe Lebensfähigkeit der aus dem normalen Zusammenhange gelösten Epidermiszellverbände, die nach allgemein mechanischen Gesetzen im Innern von Tumormassen gelegen, mehr oder weniger Kugelform annehmen müssen.

Die in den restlichen Anteilen des Mittelohres vorgefundenen Blutmengen stammen zum Teil aus den Bluträumen des Tumors, zum Teil sind sie auf Spontanblutungen zurückzuführen.

Die vorgefundenen Eitermengen sind teils durch Vereiterung dieser Blutmengen, teils durch die bestehende Mittelohreiterung zu erklären.

In der Verstärkung des Steigbügelringbandes kann eine Reaktion auf den andringenden Tumor erblickt werden. So hat auch A l e x a n d e r und B é n e s i in Fällen von kongenitaler Atresie des äußeren und des Mittelohres eine auffallende Verstärkung des Ringbandes des Steigbügels feststellen können.

Entzündliche Erscheinungen in den Räumen des Innenohres waren nicht nachweisbar; die geringen vorgefundenen Exsudatmassen sind möglicherweise post mortem artefiziell entstanden.

Die Ektasie der Pars inferior labyrinthi und des angrenzenden Teiles des endolymphatischen Kanals hat ohne Zweifel intra vitam bestanden und ist auf gestörte endolymphatische Druckverhältnisse zurückzuführen; diese Veränderungen können aber erst kurz ante exitum aufgetreten sein, da weder subjektiv noch objektiv Erscheinungen am Innenohr festgestellt wurden. Immerhin ist die Ektasie auffallend, da andrerseits der häutige Schneckenkanal zum Teil kollabiert getroffen worden ist.

Die Weite des inneren Gehörganges liegt innerhalb der Variationsbreite dieses Kanals; in diesem Befunde ist nichts Pathologisches zu erblicken.

Es ergibt sich die prinzipielle Frage, ob die Metastase in einem schon vorher eiterig erkrankten Ohr aufgetreten ist oder ob das Ohr bis dahin normal war. Nach verläßlichen Daten der Anamnese ist das letztere der Fall.

In der Literatur sind Fälle von malignen Tumormetastasen im Gehörgang so gut wie unbekannt. Sowohl das Karzinom des äußeren Ohres als auch dasjenige des Mittelohres entstehen als primäre Tumoren

Digitized by Google
Original from UNIVERSITY OF CALIFORNIA
Generated on 2019-10-24 16:43 GMT / http://hdl.handle.net/2027/uc1.b3252768
Public Domain in the United States, Google-digitized / http://www.hathitrust.org/access_use#pd-us-google

mit dem Sitz im äußeren Ohr oder Mittelohr. Stets ist bei den Karzinomen des Mittelohres eine chronische Mittelohreiterung nachweisbar, die vor Auftreten des Tumors schon bestanden hat, und der eine ätiologische Bedeutung für das Auftreten des Tumors unzweifelhaft zukommt. Nur die genauen anamnestischen Daten unseres Falles und der nicht fötide Charakter des Eiters halten uns davon ab, auch im vorliegenden Fall in der Eiterung die ursprüngliche Erkrankung, im Tumor die sekundäre Veränderung zu erblicken. Allerdings kommen Sarkome und Karzinome zur Beobachtung, bei welchen das Mittelohr dadurch erkrankt, daß der primäre Tumor, der in der Schleimhaut des Nasenrachentraktes seinen Sitz hat, sich auf das Ohr ausdehnt. In allen diesen Fällen kommt im Verlauf der Erkrankung zu den übrigen Veränderungen noch eine fötide Mittelohreiterung hinzu.

Über das ätiologische Moment, das zum Entstehen der Eiterung im Verlauf von malignen Tumoren führt, kann man verschiedener Ansicht sein. Am nächsten liegt die Annahme, daß mit der Einwanderung des malignen Tumors vom Nasenrachentrakt her auch pathogene Keime verschleppt werden, die bei den regen Wachstumvorgängen in dem malignen Tumor und dem umschriebenen Zelluntergang in den Tumoren zur Eiterung im Bereich der untergegangenen Partien führt.

Auch im vorliegenden Fall spielen sich ja im Ohrtumor derartige Vorgänge ab. So ist das Auftrten der Epithelknäuel zu erklären. Selbstverständlich wird die Eiterung sich dort am ehesten ausbreiten können, wo der Tumor wegsames Mittelohr übrig gelassen hat; das ist bei unserem Kranken der Fall im oberen Trommelhöhlenraum und im Hypotympanon.

Was die Entstehung der Epithelperlen anbelangt, so stammt ein Teil derselben vom Epidermisepithel des Trommelfelles. Diese Gewebsschicht führt ja schen normalerweise zur Abschilferung, und die abgeschilferte Epidermis geht durch den Gehörgang bzw. mit dem Zerumen nach außen ab. In unserem Falle hat der Tumor den ganzen Gehörgang ausgefüllt und die Epidermis hat sich nun zu Knäueln zusammengeschoben.

Was das Wachstum des Tumors selbst anbelangt, so ist aus dem objektiven Befund mit Sicherheit zu entnehmen, daß die Metastase von vornherein das Ohr betroffen hat und später an der Schädelbasis aufgetreten ist. Auch der klinische Befund spricht für diese Annahme, da zur Zeit als ich die polypenartige Wucherung aus dem Gehörorgan entfernte, keinerlei klinische Zeichen vorhanden waren, die auf einen Tumor an der Schädelbasis hätten schließen lassen. Auch bei der Obduktion zeigte sich der Tumor an der Schädelbasis weit weniger ausgebreitet als m Gehörorgan.

Andrerseits spricht der histologische Befund dafür, daß der ältere Teil des Tumors in der Tubengegend gesessen hat; dort sind die Zerstörungen am weitesten vorgeschritten; sein größtes expansives Wachstum

Digitized by Google
Original from UNIVERSITY OF CALIFORNIA
Generated on 2019-10-24 16:43 GMT / http://hdl.handle.net/2027/uc1.b3252768
Public Domain in the United States, Google-digitized / http://www.hathitrust.org/access_use#pd-us-google

Oskar Bénesi: Hypernephrom des Gehörorgans

Fig. 1. Ansicht des Tumors. 3 Wochen ante mortem.

Fig. 2. Ansicht des Tumors. 3 Wochen ante mortem.
Äußerer Gehörgang von Tumormassen ausgefüllt. Exulzerierte Tumormassen haben den Warzenfortsatz durchbrochen.

Verlag von Urban & Schwarzenberg, Berlin und Wien

Druck R. Spies & Co. Wien V

Digitized by Google

Original from UNIVERSITY OF CALIFORNIA

Generated on 2019-10-24 16:43 GMT / http://hdl.handle.net/2027/uc1.b3252768
Public Domain in the United States, Google-digitized / http://www.hathitrust.org/access_use#pd-us-google

Generated on 2019-10-24 16:43 GMT / http://hdl.handle.net/2027/uc1.b3252768
Public Domain in the United States, Google-digitized / http://www.hathitrust.org/access_use#pd-us-google

Digitized by Google

Original from
UNIVERSITY OF CALIFORNIA

Oskar Bénesi: Hypernephrom des Gehörorgans

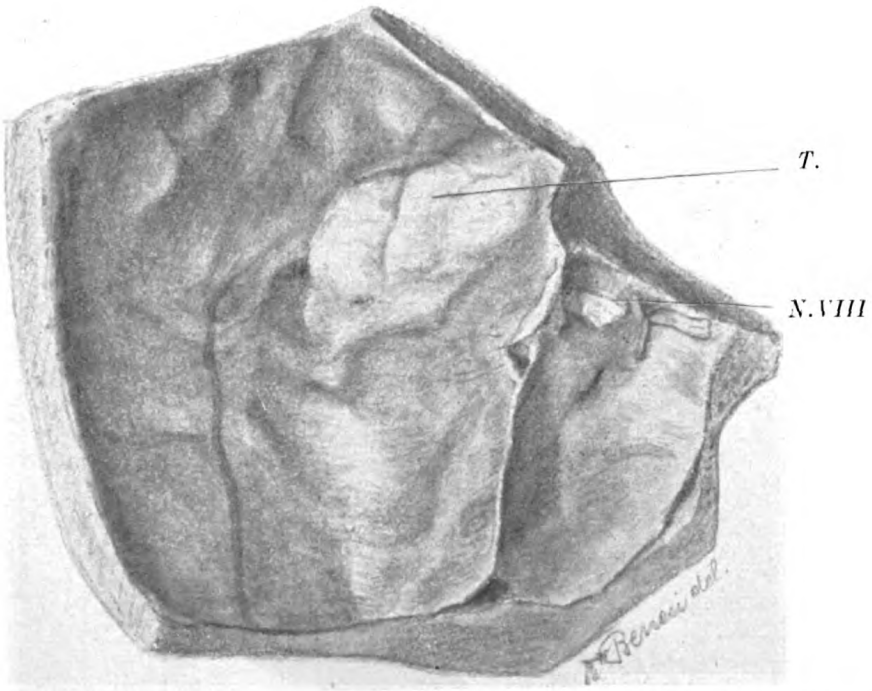


Fig. 3. Ansicht der durch den Tumor bedingten Vorwölbung der Dura an der mittleren Schädelgrube (T) Natürliche Größe.

Verlag von Urban & Schwarzenberg, Berlin und Wien

Druck R. Spies & Co. Wien V

Digitized by Google

Original from UNIVERSITY OF CALIFORNIA

Generated on 2019-10-24 16:43 GMT / http://hdl.handle.net/2027/uc1.b3252768
Public Domain in the United States, Google-digitized / http://www.hathitrust.org/access_use#pd-us-google

Generated on 2019-10-24 16:43 GMT / http://hdl.handle.net/2027/uc1.b3252768
Public Domain in the United States, Google-digitized / http://www.hathitrust.org/access_use#pd-us-google

Digitized by Google

Original from
UNIVERSITY OF CALIFORNIA

Oskar Bénesi: Hypernephrom des Gehörorgans

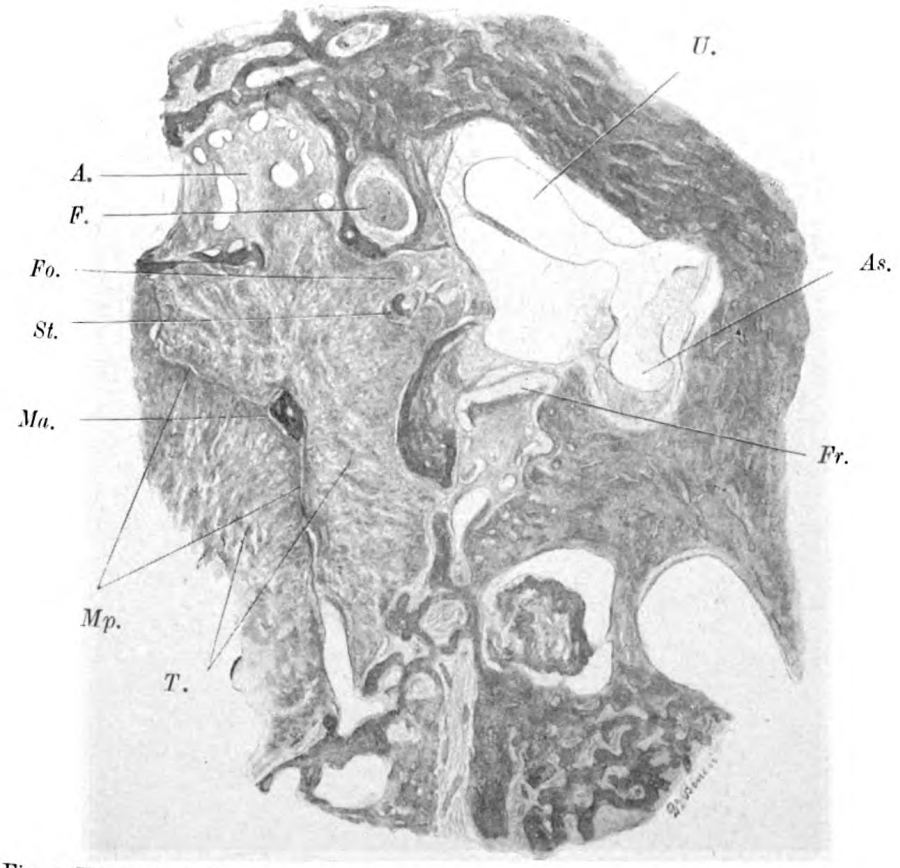


Fig. 4. Vertikalschnitt durch den Vorhof in der Gegend des Utrikulus und der sagitalen Ampulle. Mittelohr von Tumormassen erfüllt. Trommelfell von Tumormassen durchwachsen.

*A.* = Attikus mit lymphspaltenähnlichen Hohlräumen. *F.* = Nerv facialis. *St.* = Stapes. *Ma.* = Malleus. *Mp.* = Membrana propria des Trommelfelles. *T.* = Tumor. *Fr.* = Fenestra rotunda. *Fo.* = Fenestra ovalis mit Tumormassen erfüllt. *U.* = Utriculus. *As.* = Ampulla superior.

Verlag von Urban & Schwarzenberg, Berlin und Wien

Druck R. Spies & Co. Wien V

Digitized by Google

Original from UNIVERSITY OF CALIFORNIA

Generated on 2019-10-24 16:43 GMT / http://hdl.handle.net/2027/uc1.b3252768
Public Domain in the United States, Google-digitized / http://www.hathitrust.org/access_use#pd-us-google

Generated on 2019-10-24 16:43 GMT / http://hdl.handle.net/2027/uc1.b3252768
Public Domain in the United States, Google-digitized / http://www.hathitrust.org/access_use#pd-us-google

Digitized by Google

Original from
UNIVERSITY OF CALIFORNIA

Oskar Bénesi: Hypernephrom des Gehörorgans

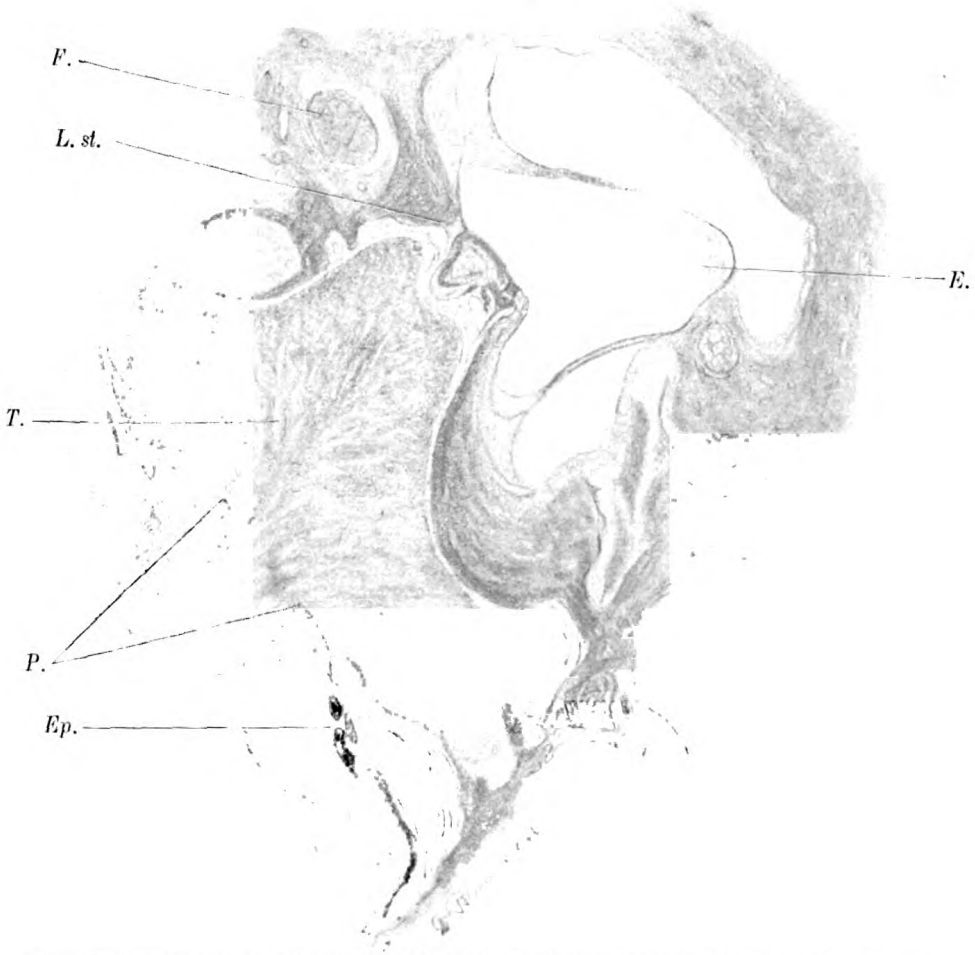


Fig. 5. Vertikalschnitt durch das Mittelohr und den Vorhof. Das Mittelohr ist von Tumormassen ausgefüllt, das Trommelfell perforiert.
*F.* = Nerv. facialis. *L. st.* = Lig. stapedis, verbreitert. *T.* = Tumor. *P.* = Perforation des Trommelfelles mit Durchbruch des Tumors. *Ep.* = Epithelperlen. *E.* = Exsudatkrumel in den perilymphatischen Räumen.

Verlag von Urban & Schwarzenberg, Berlin und Wien

Druck R. Spies & Co. Wien V

Digitized by Google

Original from UNIVERSITY OF CALIFORNIA

Generated on 2019-10-24 16:43 GMT / http://hdl.handle.net/2027/uc1.b3252768
Public Domain in the United States, Google-digitized / http://www.hathitrust.org/access_use#pd-us-google

Generated on 2019-10-24 16:43 GMT / http://hdl.handle.net/2027/uc1.b3252768
Public Domain in the United States, Google-digitized / http://www.hathitrust.org/access_use#pd-us-google

Digitized by Google

Original from
UNIVERSITY OF CALIFORNIA

Oskar Bénesi: Hypernephrom des Gehörorgans

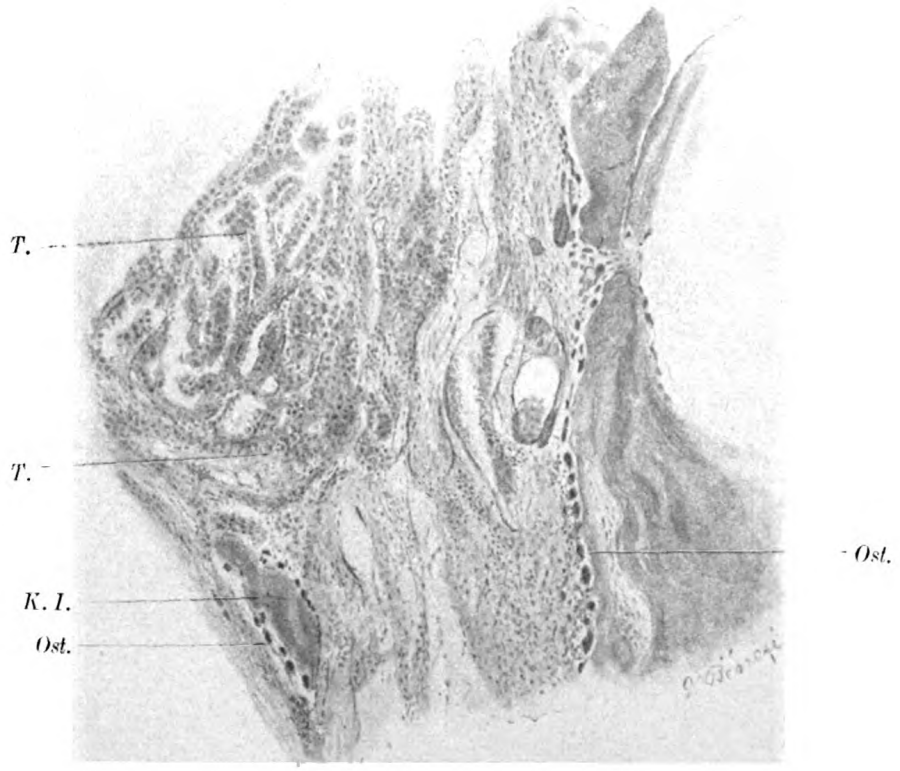


Fig. 6. Vertikalschnitt durch den Bogengangkern in der Gegend des Hypotympanum. Ansammlung von Osteoklasten am Knochen der Umgebung des Tumors. *T.* = Tumor. *K. I.* = Knocheninsel. *Ost.* = Osteoklasten.

Verlag von Urban & Schwarzenberg, Berlin und Wien

Druck R. Spies & Co. Wien V

Digitized by Google

Original from UNIVERSITY OF CALIFORNIA

Generated on 2019-10-24 16:43 GMT / http://hdl.handle.net/2027/uc1.b3252768
Public Domain in the United States, Google-digitized / http://www.hathitrust.org/access_use#pd-us-google

Generated on 2019-10-24 16:43 GMT / http://hdl.handle.net/2027/uc1.b3252768
Public Domain in the United States, Google-digitized / http://www.hathitrust.org/access_use#pd-us-google

Digitized by Google

Original from
UNIVERSITY OF CALIFORNIA

hatte der Tumor unzweifelhaft in der Gegend der Tube, am vorderen Anteil des Trommelfelles und im äußeren Gehörgang. Der Mittelohrinhalt ist intakt in den Tumor eingebettet. Als einzige reaktive Veränderung könnte die Verstärkung des Ringbandes des Steigbügels vermerkt werden.

Nicht unwichtig ist der gesamte Befund für die Frage der Reaktion des Innenohres auf die Obliteration des Mittelohres und des äußeren Gehörganges. Hiefür sind als bekannte Tatsachen die Innenohrbefunde bei kongenitaler Atresie des Mittelohres und des äußeren Gehörganges heranzuziehen, die zeigen, daß unter solchen Umständen das innere Ohr intakt bleibt. In Fällen, bei welchen bei kongenitaler Atresie des Mittelohres Veränderungen des Innenohres aufgetreten sind, handelt es sich um eine unabhängig von den Veränderungen am äußeren und Mittelohr aufgetretene kongenitale defekte Bildung im Innenohr.

Dagegen mußte man nach den bisherigen Befunden annehmen, daß bei der erworbenen Obliteration des Mittelohres das Innenohr früher oder später miterkrankt, und zwar anatomisch im Sinne einer Bindegewebsneubildung in den Innenohrräumen und einer Atrophie des Neuroepithels und des Nervenganglienapparates.

Hierher gehören die Befunde von Innenohratrophie bei chronischer Eiterung und massenhafter Polypenbildung im Mittelohr, ferner nach Radikaloperation mit Bildung von dicken Bindegewebsnarben an der medialen Trommelhöhlenwand.

Auch eine Reihe von experimentellen Arbeiten haben sich mit dieser Frage beschäftigt. Blau hat auf dem Otologentag in Hamburg über Tierversuche berichtet, bei denen durch bloßen Verschluß der Nische des runden Fensters ohne jegliche Verletzung der Labyrinthkapsel eine Labyrinthitis erzeugt werden konnte.

In meinem Falle, bei dem es sich um einen erworbenen Verschluß des Gehörganges und um Ausschaltung des Mittelohres handelt, zeigt das Innenohr weder an dem Nervenganglienapparat noch an den Nervenendstellen eine pathologische Veränderung, die im Sinne einer Atrophie gedeutet werden könnte. Wenn wir auf die geringen Exsudatmengen reflektieren, so müßten sie als Entzündungsprodukt ähnlich den Blauschen Tierversuchen gedeutet werden, hervorgerufen durch die Verlegung des ovalen und runden Fensters durch die Tumormassen.

Sollte die verhältnismäßig kurze Dauer des ganzen Prozesses keine Bedenken gegen die Schlußfolgerung erwecken, so könnte vorliegender Fall als erster den Beweis liefern, daß erworbener Verschluß des äußeren Gehörganges und Ausschaltung des Mittelohres wohl eine Entzündung des Innenohres zur Folge haben kann, aber keine Inaktivitätsatrophie hervorzurufen imstande ist.

Generated on 2019-10-24 16:43 GMT / http://hdl.handle.net/2027/uc1.b3252768
Public Domain in the United States, Google-digitized / http://www.hathitrust.org/access_use#pd-us-google
Digitized by Google
Original from UNIVERSITY OF CALIFORNIA

# Vereinsberichte.

## Österreichische otologische Gesellschaft.

### Sitzung vom 28. Juni 1920.

(Fortsetzung u. Schluß zu H. 10.)

X. O. Beck: **Otogener peribulbärer Abszeß mit geringen Lokalerscheinungen.**

Der 15jähr. Pat. wurde am 29. V. d. J. auf die Klinik Neumann aufgenommen. Er leidet seit frühester Kindheit an beiderseitigem Ohrenfluß im Anschluß an Masern. Am linken Ohr wurde er im Jahre 1909 von Herrn Bondy radikal-labyrinthoperiert. Die Operationshöhle ist trocken und vollkommen epidermisiert. Das rechte Ohr wurde seit 9 Jahren nicht behandelt. 3 Tage vor der Aufnahme Schmerzen im rechten Ohr. Seit 2 Tagen Schmerzen im Warzenfortsatz, Kopfschmerzen, besonders in der Stirne. Temperatur 28, abends 37·7.

Befund: R. O. Wf. am hinteren Rand und an der Spitze bei leisester Berührung sehr schmerzhaft. Leichtes Ödem der Haut über der Spitze. Keine Externa. Geringe fötide Sekretion. Totaldestruktion des Trommelfelles. Hammergriff an der Labyrinthwand angewachsen. Am h. o. Quadranten Granulationen. Keine Senkung der Gehörgangswand. Gehör: Konv.-Spr. ½ *m*, Flüsterspr. a, c. Weber nach rechts, Rinne negativ, Kn.-Leitung verlängert. $C_1$ nicht gehört, $c_4$ bei Nagelanschlag. Kein Schwindel, geringer spont. Nyst. bei Blick nach beiden Seiten, kein Fistelsymptom, kalorische Reaktion typisch mit typischer Zeigereaktion.

30. IV. Temperatur 38·4. Ödem hinter der Spitze zugenommen, plötzliches Auftreten einer beinahe hühnereigroßen Geschwulst von der Spitze des Wf. gegen den Hals zu. Keine Fluktuation. Starke Schmerzhaftigkeit bei Bewegungen des Kopfes, Ohrbefund unverändert.

31. V. Da die Geschwulst Fluktuation zeigt, Temperatur 39·6, Operation (Beck.) Nach Eröffnung des Abszesses dringt subperiostal aus der Gegend der Weichteile an der Spitze äußerst fötider krümmeliger Eiter hervor, ebenso nach Abschiebung der hinteren Gehörgangswand. Das hintere und untere Drittel des Wf. ist grün verfärbt. Pneumatischer Wf., der ein haselnußgroßes Cholesteatom entnält. Totalaufmeißelung. Im Attic und Antrum reichlich Cholesteatom. Die Mittelohrgebilde werden tunlichst geschont, das Mittelohr nicht ausgekratzt. An der hinteren Gehörgangswand nahe der Spitze scheint es zuerst, als ob dort die Durchbruchsstelle nach unten sich befände. Der kranke Knochen reicht bis zum Sinus, stinkender perisinuöser Abszeß. Sinus bis zum oberen Knie freigelegt. Nach Abhebung der Dura der hinteren Schädelgrube vom Knochen entleert sich ein tiefer Extraduralabszeß der hinteren Schädelgrube. Der Knochen wird daselbst bis zum Labyrinth weggenommen. Abtragung der Spitze des Wf. und Freilegung des Sinus bis zum Bulbus. Gesunde Sinuswand wird nach unten nicht erreicht. Es hat sich der perisinuöse Abszeß entlang des Sinus bis zum Bulbus gesenkt. In der Bulbusgegend eine stärkere Blutung, so daß es im ersten Moment den Eindruck macht, als hätte sich ein Knochensplitter in die Sinuswand eingebohrt, doch kann nach kurzer Tamponade dies ausgeschlossen werden. Der peribulbäre Weichteilsabzeß, der gegen die Nackengegend zu zirka 3 Querfinger breit reicht, wird breit inzidiert. Punktion des Sinus ergibt gute Blutung, die bei Druck auf die Jugularis stärker wird. Verband: Sinusblut kulturell steril.

2. VI. Wegen 40·7 neuerliche Operation (Beck). Primäre Unterbindung der Vena jug. interna unterhalb der Vena fac. comm., die ebenfalls ligiert wird. Starke Drüsenschwellung perijugulär, die Jugulariswand ödematös. Oberer Jugularisstumpf bluthaltig. Sinuswand oberhalb der belegten Partien ödematös, wird bis ins Gesunde 2 *cm* oberhalb des Petrosuswinkels freigelegt. Breite Eröffnung der nekrotischen fötiden Weichteile um den Bulbus und an der Schädelbasis. Breite

Digitized by Google
Original from UNIVERSITY OF CALIFORNIA
Generated on 2019-10-24 16:43 GMT / http://hdl.handle.net/2027/uc1.b3252768
Public Domain in the United States, Google-digitized / http://www.hathitrust.org/access_use#pd-us-google

Freilegung des Bulbus von außen. Zwischen seiner medialen Wand und dem Knochen freier Eiter. Auch ist die Sinuswand unterhalb der hinteren knöchernen Gehörgangswand von freiem Eiter umspült. Abtamponierung am Bulbus und am oberen Ende. Breite Inzision des Bulbus im freigelegten Stück. Sinus blathaltig. Wundversorgung. Sinusblut: kulturell neben Pseudodiphtheriebazillen Streptokokken nachweisbar. Augenbefund (Dr. K a d l e t z). 4. VI. Venen rechts etwas erweitert, sonst normaler Augenbefund.

Es bestand bei diesem Kranken eine chronische Otitis, 2 Tage vor der Spitalsaufnahme traten Schmerzen an der Spitze des Wf. auf. Bei der Untersuchung bestand nur minimale Sekretion vom Mittelohr. Der Druckschmerz an der Spitze war so groß, daß er mit dem lokalen Befund nicht in Einklang zu bringen war. Erst 2 Tage später trat plötzlich mit hoher Temperatur die Schwellung am Warzenfortsatz und der seitlichen Halsgegend auf, die wegen der lokalen Veränderungen im Ohr selbst als Drüsenabszeß hätte gedeutet werden können. Allerdings sprach das hohe Fieber gegen einen solchen. Bei der Operation fand sich ein perisinuöser Abszeß, der sich entlang des Sinus bis zum Bulbus gesenkt hatte, einen ausgedehnten peribulbären Abszeß verursachte, mit starker Eiterung und Nekrose der umgebenden Weichteile. Nach dem lokalen Befund scheint es wahrscheinlich, daß durch die Vena condyloidea der Prozeß nach außen geleitet wurde. Interessant ist an diesem Falle, daß sich diese ausgedehnten Veränderungen speziell am Bulbus und seiner Umgebung bei einem so geringfügigen lokalen Befund entwickelt haben. Denn beim Auftreten der Schwellung wurde der Pat. sofort operiert und es fanden sich die eben besprochenen ausgedehnten Veränderungen.

XI. O. B e c k: **Sekundäre Lues mit Veränderungen im lymphokinetischen Apparat. Zur Frage der Salvarsantherapie.**

30jähr. Pat., August 1919 Lues. Im Anschluß daran eine Schmierkur, die wegen hochgradiger Stomatitis unterbrochen werden mußte. Erst im Oktober 1919 suchte er wieder den Arzt auf, der ihm eine Injektion von 0·6 *g* Neosalvarsan gab. Mitte Februar 1920 Exanthem, weshalb er 0·75 *g* Neosalvarsan erhielt. Am 1. VI. Auftreten von leichter Schwerhörigkeit. Auf welchem Ohr Pat. schlechter hörte oder ob auf beiden, kann er nicht angeben. Unsicherer Gang. Am 4. VI. bemerkte der sich genau beobachtende Pat. Taubheit am linken Ohr. Starkes Schwindelgefühl. 2 Tage später war der Schwindel derart stark, daß er durch 4 Tage das Bett nicht verlassen konnte, nach jeder Mahlzeit erbrach und bei leerem Magen Brechreiz verspürte. Am 11. VI. suchte er einen Ohrenspezialisten in der Provinz auf, der links Taubheit und kalorische Unerregbarkeit konstatierte. W a s s e r m a n n vom 7. VI. negativ. Ohrbefund. 22. VI.: Beiderseits normales Mittelohr.

R. O.: hört normal.

L. O.: Komplette Nerventaubheit.

Gang mit geschlossenen Augen unsicher mit Abweichen nach links. R o m b e r g ohne Bevorzugung einer bestimmten Fallrichtung, auch bei Veränderung der Kopfstellung. Geringer spontaner, mehr horizontaler Nystagmus bei Rechts- und Linksblick. Bei Linksblick etwas stärker. Zeigt mit beiden Armen spontan richtig.

Vestibularbefund: Auf beiden Ohren besteht bei Kalorisation mit kaltem und heißem Wasser Unerregbarkeit. Kein Schwindel. Kein Abweichen der Extremitäten. Drehreaktion: Für alle 6 Bogengänge komplette Ausschaltung. Während der Drehung keine Drehempfindung und nach Aufhören der Drehung keine Nachempfindung. Kein Vorbeizeigen. Galvanisch: Bei querer Durchleitung des Stromes besteht auf beiden Ohren sowohl für Kathoden- als auch für Anodenstrom bei

Digitized by Google
Original from UNIVERSITY OF CALIFORNIA
Generated on 2019-10-24 16:43 GMT / http://hdl.handle.net/2027/uc1.b3252768
Public Domain in the United States, Google-digitized / http://www.hathitrust.org/access_use#pd-us-google

8 M.-A. deutliche Erregbarkeit. Bei einseitiger Reizung (eine Elektrode am Ohr, die andere auf der Stirn) für Kathoden- und Anodenstrom auf beiden Ohren zwischen 9 und 10 M.-A. Erregbarkeit.

Wassermann vom 22. VI. positiv. Lumbalpunktion: Wassermann positiv, Goldsol +++, Pandy schwach positiv, Nonne ++, Lymphozythen 311.

Ich habe den Fall aus Gründen demonstriert, die ich jetzt nur kurz besprechen will, da ich in der von Herrn Frey angeregten Debatte schon einen Teil der Ausführungen in meiner Diskussion vorweggenommen habe. Es zeigt dieser Fall wieder, daß im Sekundärstadium vor allem Luesfälle zu Labyrintherkrankungen disponieren, die Salvarsan 1. ohne jede oder nach ungenügender Hg-Vorbehandlung erhalten haben. Denn dieser Kranke hat, wenn ich so sagen darf, zwei isolierte Salvarsaninjektionen bekommen, ohne jede Hg-Vorbehandlung. Nur vor Monaten hat er eine unvollständige Hg-Kur durchgemacht. Bezüglich der näheren Details verweise ich auf meine Arbeit gemeinsam mit Kollegen Kerl in der jetzt erscheinenden Monatsschrift, 2. ist bei diesem Falle beim Auftreten der Ohrerscheinungen der Wassermann im Serum negativ gewesen und erst am 22. d. wurde er positiv. Otologisch handelt es sich, worauf ich schon in den letzten Sitzungen hinzuweisen mir erlaubte, auch in diesem Falle um eine Erkrankung des lymphokinetischen Apparates. Denn trotz Unerregbarkeit für kalorische und Drehreize ist die galvanische Reaktion erhalten. Dies scheint nach meinen Untersuchungen der letzten Monate gerade im sekundären Stadium ein nicht seltenes Vorkommnis zu sein und diese Fälle scheinen auch eine bessere Prognose zu geben.

XII. Fr. Fremel: **Mittelohreiterung und Gravidität.**

In Fortsetzung der von Bondy und Neumann beschriebenen Fälle mit ungünstiger Beeinflussung einer Mittelohreiterung durch Gravidität stelle ich diese 3 Pat. vor.

Die erste Pat. befindet sich im letzten Monat der Gravidität, sie hört auf dem rechten Ohre seit Kindheit schlecht, weiß aber nichts von einer Ohreiterung. 3 Wochen vor ihrer Aufnahme auf die Klinik bekommt sie Kopfschmerzen, starke eitrige Sekretion aus dem rechten Ohre, Schwindel, der aber nie so hochgradig war, daß Pat. nicht hätte ihre häuslichen Arbeiten machen können. Bei der Aufnahme zeigt sie einen aus dem Antrum ragenden Polypen mit fötider Sekretion, Schwindel und Nystagmus zweiten Grades zur gesunden Seite. Das kranke Ohr hat Schallempfindung. Der Spontannyst. läßt sich durch heiße Spülung nicht beeinflussen. Nach Angaben der Pat. war die Entbindung täglich zu erwarten, wir warteten zunächst zu und bei absoluter Bettruhe kam der Labyrinthprozeß in ein latentes Stadium.

Beim 2. Falle handelt es sich um eine 21jähr. Schwangere im 4. Monate, sie hatte einmal als Kind eine Mittelohreiterung, dann Ruhe gehabt und seit fast 2 Jahren eine Eiterung rechts, mit der sie an der Klinik in Behandlung stand, im vorigen Jahre für 4 Wochen aufgenommen wurde und seither in kassenärztlicher Behandlung stand. 3 Tage vor ihrer Aufnahme bekam sie zugleich mit einer Steigerung der Eitersekretion eine Fazialisparese in allen 3 Ästen. Bei der Radikaloperation fand sich eine ausgedehnte Zerstörung und Cholesteatom.

Der 3. Fall betrifft eine 24jähr. Gravida im 7. Monat, sie hatte bei ihrer Aufnahme im vorigen Monate eine 4 Wochen alte Otitis, sie verließ gegen unseren Willen nach einer Woche die Klinik, kam aber nach einer Woche mit einer Mastoiditis

Digitized by Google
Original from UNIVERSITY OF CALIFORNIA
Generated on 2019-10-24 16:43 GMT / http://hdl.handle.net/2027/uc1.b3252768
Public Domain in the United States, Google-digitized / http://www.hathitrust.org/access_use#pd-us-google

wieder herein. Die Aufmeißelung ergab eine große Zerstörung, in welcher Dura der mittleren Schädelgrube und der Sinus freilagen. 15 Tage nach der Sekretion trat ein Fistelsymptom auf, die Sekretion ist eine profuse, so daß wir die Radikaloperation in Erwägung ziehen. Wenn auch vielleicht die Beweisführung für den kausalen Zusammenhang von Mittelohreiterung und Gravidität nicht eine strikte ist, so bleibt doch die Tatsache der rapiden Verschlechterung und Progredienz des Ohrprozesses bei uns bekanntem Verlauf der Mittelohreiterung bemerkenswert.

Diskussion.

R. Leidler: Ich möchte fragen, ob die Pat. auf Tuberkulose untersucht wurden. Es wäre wichtig zu wissen, ob Tbc.-Otitiden vorliegen. Jedenfalls spricht der letzte Fall mit Fazialislähmung nicht dagegen. Es ist ja eine Arbeit über Tbc. des Ohres erschienen, nach der die Tbc. im Ohre durch Überimpfung der Granulationen auf Tiere ziemlich sicher übertragbar zu sein scheint. Es wäre interessant, hier dies zu versuchen. Die Frage wäre bei diesen Pat. nicht, ob die Gravidität die Otitis, sondern ob sie die Tbc.-Otitis verschlechtert hat.

H. Neumann: Überimpfung im Laboratorium ist möglich, aber in der Klinik ist das nicht durchführbar, weil das zu lange dauert. Aber auch aus äußeren Gründen — wegen der kolossalen Preise der Impftiere — ist die Impfung derzeit unmöglich. Die Frauen entbinden viel früher, als das Resultat der Überimpfung bekannt würde. Sicher ist, daß alle 3 Pat. nicht das geringste Symptom allgemeiner oder lokaler Tbc. zeigen. Fall 1 hat Polypen, Fall 2 hat eine Otitis, die sich sogar bessert, und der 3. Fall ist gewiß sehr verläßlich (von Hammerschlag) beobachtet. Ich will nur sagen: Wir kennen akute Otitiden mit akuter Mastoiditis, die sich ohne Tbc.verschlimmern, ohne Tbc. zu haben. Sicher ist auffallend, daß solche im allgemeinen nicht zu häufigen Komplikationen einer chronischen Otitis vorkommen, wie wir sie hier sehen. Daß während der Gravidität diese Erscheinungen aufgetreten sind, ist gewiß auffallend, aber nicht beweisend für die Gravidität als ätiologischen Faktor. Ich würde in solchen Fällen nicht anstehen, die Graviditätsunterbrechung zu empfehlen, wenn nicht wie hier die Frauen schon am Ende der Gravidität sich befänden. Kollege Leidler hat Recht, daß man in solchen Fällen an Tbc. denken soll, aber in unseren Fällen haben wir keinen Anhaltspunkt für Tbc.

Leidler: Ich habe nur rein theoretisch gefragt, in der Behandlung hätte sich ja nichts geändert. Es wäre aus rein theoretischen Gründen interessant, solche Dinge systematisch zu untersuchen, insbesonders da man die Tbc. des Ohres nicht so ohne weiteres untersuchen kann. Wir wissen, daß viele Otitiden als Tbc. hingestellt werden, die keine Tbc. zeigen. Ich gebe alles zu, was Neumann gesagt hat, aber immerhin ist die Frage der Tbc. so wichtig und besonders bezüglich des Ohres, daß keine Gelegenheit vermieden werden sollte, sie zu fördern. Ich kann mich der Meinung Neumanns nicht anschließen, daß die Fälle nichts von Tbc. zeigen. Speziell nach Radikaloperationen habe ich bei gleichzeitiger Tbc. Fistelsymptom auftreten gesehen. Ich glaube, daß manche Herren sich an Fälle erinnern können, die tbc. waren

Digitized by Google
Original from UNIVERSITY OF CALIFORNIA
Generated on 2019-10-24 16:43 GMT / http://hdl.handle.net/2027/uc1.b3252768
Public Domain in the United States, Google-digitized / http://www.hathitrust.org/access_use#pd-us-google

und während der Nachbehandlung plötzlich Fistelsymptom bekamen. Auch die Fazialislähmung sehen wir relativ häufig bei Tbc. Ich bin nicht der Ansicht, daß bei diesen Fällen alles gegen Tbc. spricht. Andrerseits habe ich sagen wollen, daß man jede Gelegenheit benutzen soll, der Tbc. auf die Spur zu kommen.

Neumann: Wir haben ja gesagt, daß wir gar nicht auf Tbc. untersucht haben, also auch gar nichts bestritten. Ich habe bloß erklärt, ich weiß nicht, ob die Gravidität die Tbc. verschlimmert hat, die die Fälle nach Leidler im Ohre haben, oder die Otitis.

J. Fein: Wenn in dieser Streitfrage eine Analogie gezogen werden könnte zwischen den chronischen eitrigen Otitiden und zwischen den chronisch eitrigen Prozessen in den oberen Luftwegen, besonders in den Nebenhöhlen der Nase, dann müßte darauf hingewiesen werden, daß bei den letztgenannten Prozessen eine Verschlimmerung durch die Gravidität nicht beobachtet werden kann. Wohl aber tritt eine solche bekanntlich ein, wenn es sich um tuberkulöse Prozesse handelt.

XIII. Schlander: **Sinus - Bulbus - Jugularis - Thrombose. Peribulbärer Abszeß. Thrombose der Vena facialis communis.**

Maria H., 14 Jahre alt, am 5. V. 1920 auf die Klinik aufgenommen, am 6. V. wegen akuter Mastoiditis rechten Ohres operiert. Die bereits 2 Tage vor der Operation bestandene Fiebertemperatur von 39·0 bis 39·4 geht nach Ausräumung des Warzenfortsatzes zur Norm und bleibt normal durch 10 Tage. Am 2. Tage nach der Operation Fieberanstieg bis 38·9, mit Schwindel, Erbrechen und Kopfschmerzen. Objektiv zeigte die Pat. einen großen rotatorischen Nystagmus zur gesunden Seite, schwächeren zur operierten Seite.

Weber im kranken Ohr, v (m. Lärmapparat) hört Pat. durch den Verband durch. Pat. fiebert weiter, Fieberkurve pyämisch, bis 39·8. Zu den Labyrinthsymptomen, die unverändert bleiben, gesellen sich am 3. Tage heftige Schluckschmerzen bei vollkommen normalem Halsbefund. Beim Verbandwechsel wird der nekrotisch aussehende Sinus sigm. inzidiert und erweist sich als thrombosiert. Ligatur der thrombosierten Vena jugul. int., unterhalb der Vena facialis com. Diese selbst wird doppelt ligiert und durchtrennt. Ausräumung des Sinus-Bulbus-Jugularis-Thrombus. Zwischen dem vorderen Sinusrande und der Bogengangsprominenz erweichter Knochen, der entfernt wird. Nach der Operat. fiebert Pat. weiter pyämisch, am 3. Tag nach der Jugularisligatur tritt unter prodromalen Schmerzen und Stechen in der rechten Gesichtshälfte und im rechten Auge ein ausgedehntes Ödem der rechten Gesichtshälfte und des rechten Oberlides auf. Bulbusbewegungen und Visus ungestört. Das Ödem klingt nach 6tägigem Bestande wieder zur Norm ab, Temperatur subfebril.

8 Tage nach Abklingen des ersten Ödems stellt sich abermals unter heftigen Augenschmerzen und leichter Temperatursteigerung (bis 37·9) ein Lidödem ein, begleitet von starker Chemosis. Der rechte Bulbus erscheint nach außen verdrängt, ist jedoch während der ganzen Dauer des Ödems frei beweglich, keine Sehstörungen. Nach 4 Tagen bildet sich das Ödem wieder vollkommen zurück.

Nach 3 beschwerdefreien Tagen nochmaliges Ödem des rechten Oberlides, das nach 2 Tagen wieder verschwindet. Pat. seither beschwerdenfrei, afebril, Operationswunden granulierend.

XIV. F. Gumpertz: **Tic infolge Muskeltonuserhöhung bei Tuberkulose.**

54 Jahre alter Mann mit einer seit Kindheit bestehenden linksseitigen chronischen Mittelohreiterung, bei dem sich seit einer Woche ein vorher nie

Digitized by Google
Original from UNIVERSITY OF CALIFORNIA
Generated on 2019-10-24 16:43 GMT / http://hdl.handle.net/2027/uc1.b3252768
Public Domain in the United States, Google-digitized / http://www.hathitrust.org/access_use#pd-us-google

vorhanden gewesenes Zucken im l. Auge und l. Mundwinkel mehrmals täglich einstellt. Der vorgestellte Pat. hat außerdem einen tuberkulösen, neuerdings wieder aufgeflammten und seit April 1920 mit Tuberkulin behandelten doppelseitigen Lungenspitzenprozeß. Bei Kaltspülung des l. Ohres tritt nach 20 Sek., noch vor Auftreten einer Vestibularreizung, ein erst klonischer, dann tonischer Krampf in sämtlichen Ästen des linken Fazialis ein, der nach einer Minute wieder abklingt. Kaltspülung des rechten Ohres, das eine von der Natur nachgeahmte ausgeheilte Radikaloperationshöhle zeigt, ergibt auch nach mehreren Minuten keine Fazialisreizung. Die Innervation der mimischen Muskulatur der linken Gesichtshälfte ist ebenso wie die der rechten, es besteht keine Andeutung von Fazialparese. Die Reizschwelle für Faradisation und Galvanisation vom Pes anserinus aus ist links etwas höher als rechts. Nach stärkerem Zukneifen der Augen tritt in der l. Lidmuskulutar, beim Kauen in der ganzen mimischen Muskulatur der l. Gesichtshälfte ein klonischer Krampf auf. Als Ursache des Phänomens scheidet eine Neuritis des Fazialis auf Grund des entzündlichen Mittelohrprozesses trotz der naheliegenden Annahme einer solchen aus, da gegen sie die relativ lange Dauer des Nervenreizungszustandes ohne auch nur den Beginn einer Parese spricht. Auch eine reflektorische Erregung des Fazialis, wie sie z. B. Neumann bei Kokainisierung einer Nasenhälfte in einem Falle beobachtet hat, kommt ätiologisch nicht in Frage. Nach neurologischem Urteile (Prof. Erben) handelt es sich vielmehr um einen Tic, zu dem die Disposition in einer durch die Tbc. geschaffenen allgemeinen Muskeltonuserhöhung gegeben ist.

XV. J. Popper: **Einseitige Mumpstaubheit mit interessantem Liquorbefunde.**

Das 21jähr. Mädchen erkrankte vor 2 Jahren an Mumps, und zwar zuerst der linken und dann der rechten Seite. Pat. fieberte und war 8 Tage bettlägerig. Nach dem Aufstehen hatte sie Ohrensausen und Schwindel, der aber nach einiger Zeit verschwand. Das Sausen hingegen nahm an Intensität zu, das Gehör des linken Ohres verschlechterte sich gleichzeitig. Jetzt hat das Sausen gänzlich aufgehört und wegen der Hörstörung suchte Pat. die Klinik Neumann auf.

Wir konnten folgenden Befund erheben: R. O.: in jeder Hinsicht normal. L. O.: komplett taub und kalorisch sicher unerregbar.

Die von Doz. Pappenheim vorgenommene Lumbalpunktion ergab klaren, unter 160 *mm* Druck stehenden Liquor und eine Zellvermehrung im Ausmaße von 40: 3 im Kubikmillimeter. Die W.-R. im Blute und im Liquor ist negativ.

Es ergibt sich nun die Frage, ob die Zellvermehrung noch auf die vor 2 Jahren bestandene Mumpserkrankung im Sinne der Ausführungen von Voss zurückgeführt werden kann oder ob ihr eine andere Ursache zugrunde liegt. Wir können diese Frage derzeit nicht mit Sicherheit beantworten, obwohl wir keinerlei Anhaltspunkte für eine andere Erkrankung haben, die uns die Zellvermehrung klarer deuten würde.

XVI. E. Ruttin: **Akute Otitis und Keilbeinhöhleneiterung. Kavernosusthrombose. Meningitis. Exitus.**

K. Sch., 13jähr. Mädchen, war bereits seit Jahren wegen chronischer Mittelohreiterung rechts in meiner Behandlung gestanden. Am 9. X. 1919 wurde

Digitized by Google
Original from UNIVERSITY OF CALIFORNIA
Generated on 2019-10-24 16:43 GMT / http://hdl.handle.net/2027/uc1.b3252768
Public Domain in the United States, Google-digitized / http://www.hathitrust.org/access_use#pd-us-google

sie von uns radikal-operiert; während ihres Spitalsaufenthaltes bekam sie eine akute Otitis links. Diese heilte aus. Wegen eines Nasenleidens (die Nase war beiderseits von kleinen Polypen besonders in der Siebbeingegend erfüllt, in der Fissur und im mittleren Nasengang war dicker Eiter zu sehen) stand sie anderwärts in Behandlung.

Am 30. III. 1920 wurde ich zu ihr gerufen. Nachdem sie schon längere Zeit nur unregelmäßig zur Behandlung des noch etwas sezernierenden rechten Ohres gekommen war, hatte ich sie bereits längere Zeit (über eine Woche) nicht mehr gesehen. Ich fand nun das linke, bereits geheilte Ohr, wieder ganz akut entzündet, reichlich eitrige Sekretion, Druckempfindlichkeit des Warzenfortsatzes, 39·9 bei 120 Puls, Erbrechen, starke Kopfschmerzen, leichte Somnolenz. Augenhintergrund (O. Ruttin) normal. Am 1. IV. machten wir nun den linken Warzenfortsatz auf, da wir an eine otogene Sepsis oder Sinusthrombose dachten. Bei der Aufmeißelung fand sich der pneumatische Warzenfortsatz reichlich von flüssigem Eiter erfüllt. Der Sinus und die Dura beider Schädelgruben wurden freigelegt. Sie hatten normales Aussehen; nur die Dura der mittleren Schädelgrube war etwas hyperämisch.

Am 2. IV. Somnolenz. Kopfschmerzen. Unruhe. Protrusio bulbi mit Chemosis links. Sonst keine ausgesprochenen meningealen Symptome. V. W. Sinus mißfärbig, bluthaltig bei Probepunktion, bakteriologisch steril, Lumbalpunktat klar, enthält keine Zellen, keine Bakterien. Im Eiter aus dem Warzenfortsatz spärlich Streptokokken.

Am 3. IV. Exitus. Obduktionsbefund (Prof. Wiesner): Eitrige Meningitis an der Basis des Mittelhirnes und Kleinhirnes, akute Pachymeningitis interna in der vorderen Hälfte der linken mittleren Schädelgrube. Die Sinus, soweit eröffnet, mit Blut gefüllt. In der Dura an der vorerwähnten Stelle ein verdickter, vorspringender Strang, vermutlich ein thrombosiertes Gefäß. Eitrige Rhinitis, phlegmonöse Entzündung der Weichteile zur linken Seite des Keilbeines. Akute pseudokroupöse Tracheitis. Fettinfiltration der Leber, fettige Degeneration der Nieren, akuter Milztumor. Im Ausstrich aus der Meningitis reichlich verschieden große gramnegative Stäbchen, zum Teil größere Elemente in bipolarer Färbung. Im Phlegmoneneiter neben dem Keilbein reichlich Gemenge, darunter sehr viele gramnegative Stäbchen (influenzaartig). Verkäsende Tbc. der beiderseitigen Halslymphdrüsen.

Es war somit in diesem Falle die eitrige Meningitis nicht von der Ohreiterung, sondern von der Eiterung in der Keilbeinhöhle hervorgerufen. Sie sehen am Präparat deutlich, wie die Keilbeineiterung zu beiden Seiten des Keilbeines als Pachymeningitis externa und interna auf die Dura übergegriffen und von hier einerseits den Sinus cavernosus infiziert und thrombosiert, andrerseits auf die Leptomeninx übergegriffen hat. Eine richtige Diagnose konnte deshalb nicht gestellt werden, weil die akute Otitis mit ihren Erscheinungen im Vordergrunde der Kombination stand und eine otogene Sinusthrombose oder Sepsis am wahrscheinlichsten war. In der Literatur fand ich nur einen ähnlichen Fall, der von Finlag beschrieben wurde.

XVII. Ernst Urbantschitsch: **Osteomyelitischer Knochenabszeß an der Felsenbeinspitze.**

Anton H., 59 Jahre. Angeblich immer gesund bis auf eine Pleuritis vor 2 Jahren und die linksseitige Mittelohrentzündung seit 1 Jahr. Die klinische Ambulanzkarte vom 5. VI. 1919 weist die Diagnose „chron. Adhäsivprozeß des l. Mittelohres" auf; Pat. soll aber in der Folge $H_2O_2$-Einträufelungen verordnet bekommen haben. Im letzten Jahr stets in otologischer Behandlung; immer Klagen über das Ohr: Schmerzen hinter und im Ohr. Nie Schwindel. Gehen stets anstandslos. Seit ½ Jahr zeitweise Ohrensausen; Verschlechterung

Digitized by Google
Original from UNIVERSITY OF CALIFORNIA
Generated on 2019-10-24 16:43 GMT / http://hdl.handle.net/2027/uc1.b3252768
Public Domain in the United States, Google-digitized / http://www.hathitrust.org/access_use#pd-us-google

des Gehörs, besonders in den letzten Wochen. Eiterung aus dem linken Ohr seit 6. V.; Ausfluß gering, in den letzten Tagen nicht stärker. Kopfschmerzen in den letzten 6 Wochen bis zur Unerträglichkeit zunehmend. Pat. war am 20. V. noch im Geschäft tätig; am selben Tag abends Schüttelfrost, angeblich durch 3 Tage; Ziehen im ganzen Körper, auch in Füßen und Händen, anfallsweise zu $^3/_4$ Stunden, durch eine Woche, meistens nachmittags, hernach starkes Schwitzen. Seit einigen Tagen Übelkeiten und Erbrechen sowie Beschwerden beim Öffnen des Mundes. 26. V. Bewußtlosigkeit. 28. V. Anschwellung des Auges, rapid zunehmend. Keine Trigeniumsneuralgie.

Ohrenbefund: Rechts Defekt des vorderen unteren Trommelfellquadranten; mäßig starke eitrige Sekretion. Warzenfortsatz scheint etwas druckempfindlich zu sein. Funktionsprüfung bei der tiefen Bewußtlosigkeit und Unruhe des Pat., der im Gitterbett gehalten werden muß, undurchführbar. Lumbalpunktat diffus getrübt, steril.

Nervenbefund: Sensorium benommen. Pat. reagiert auf Anrufe nicht, läßt unter sich, reagiert auf schmerzhafte Reize mit Stöhnen. Das linke Auge zeigt maximalen Exophthalmus, hochgradige Chemosis, Kornea klar. Pupillen gleich weit, reagierend. Kernig angedeutet. Babinski-Oppenheim positiv.

Operation (29. V.): Warzenfortsatz von zelliger Struktur. Zellen mit serösem, etwas bräunlichem Eiter erfüllt. Am Hammer etwas Granulationen, Amboß intakt. Freilegung des Sinus (normal) sowie der Dura der mittleren Schädelgrube (normal). Probeinzisionen in den Schläfelappen (negativ).

1. VI. Exitus letalis.

2. VI. Obduktion: An der Spitze der linken Felsenbeinpyramide ein haselnußgroßer zystischer Hohlraum im Knochen zwischen Porus acust. int. und Eintrittsstelle des Abduzens, mit gelblichem Eiter erfüllt. Eitrige Thrombophlebitis des Sinus cavernosus, eitriges Exsudat zwischen Dura und weicher Hirnhaut entlang der Felsenbeinpyramide und des linken Schläfelappens. Eitrige Leptomeningitis an der Basis. Radikaloperation., Sinus sigmoid. ohne Veränderungen. Eitrige Gonitis rechts. Die Gelenkhöhle mit einem gelblichen, fadenziehenden Eiter erfüllt; beginnende Destruktion der knorpeligen Gelenkfläche. Bakteriologischer Befund des Eiters in der Knochenzyste des Felsenbeines: Staphylo- und Streptokokken (keine Diplokokken, kein Streptoc. mucosus); im Kniegelenkseiter außerdem Stäbchen (wahrscheinlich Verunreinigung).

Epikrise: Der Fall bietet deshalb besonderes Interesse, da sich hier ein großer Knochenabszeß an der Felsenbeinspitze, also ein perlabyrinthärer Herd fand, der offenbar von der Paukenhöhle induziert ward, ohne daß die Paukenhöhle selbst in der Folge irgendwelche bedrohliche Erscheinungen bot; ja, es bestand nicht einmal eine hartnäckige Eiterung. Die Infektion dürfte vor 11 Monaten gelegentlich einer vorübergehenden akuten Mittelohreiterung erfolgt sein, in der Weise, daß perilabyrinthäre Zellen, die sich hier bis in die Felsenbeinspitze erstreckten, von der eitrigen Entzündung ergriffen wurden.



Digitized by Google
Original from UNIVERSITY OF CALIFORNIA
Generated on 2019-10-24 16:43 GMT / http://hdl.handle.net/2027/uc1.b3252768
Public Domain in the United States, Google-digitized / http://www.hathitrust.org/access_use#pd-us-google

Während nun die lateralen Zellen ausheilten, erhielt sich die Eiterung in der innersten, ohne zunächst beunruhigende Erscheinungen zu verursachen. Ja, es bildete sich hier ein osteomyelitischer Herd, der endlich nach vorn gegen den Sinus cavernosus durchbrach und diesen zur thrombosierenden Entzündung brachte, wodurch die Protrusio bulbi zustande kam. Der Sinus sigmoideus blieb hierbei normal. Schließlich erlag Pat. einer Meningitis. Der ganze Prozeß spielte sich in wenigen Tagen ab.

Das trübe, sterile Lumbalpunktat ließ einen Hirnabszeß nicht ganz ausschließen, obgleich die sonstigen Symptome nicht dafür sprachen. Leider war eine Funktionsprüfung wegen des Zustandes des Pat. undurchführbar; sogar die kalorische Prüfung konnte anfangs wegen der allgemeinen Unruhe, später (unmittelbar vor der Operation) wegen eines Kollapszustandes nicht durchgeführt werden. Doch ist eine Ausschaltung des Labyrinthes in höchstem Grade unwahrscheinlich (nie Schwindel!). Die Operation selbst gab keinerlei Hinweis auf einen lokalisierten Herd. Es ist auch sehr fraglich, ob dieser auf operativem Wege überhaupt hätte erreicht werden können. Bemerkenswert ist, daß in diesem Fall keine Trigeminsneuralgien aufgetreten sind, die Uffenorde (Arch. f. Ohrenhlk. 105. Bd., H. 3 bis 4) in ähnlichen Fällen fast immer beobachtet hat und die er deshalb als eines der wichtigsten Symptome für die Diagnose dieser perilabyrinthärer Herde ansieht.

## Diskussion.

Neumann: Vor einigen Jahren hatte ich Gelegenheit, einen ähnlichen Fall zu beobachten und mit Erfolg zu operieren. Bei demselben war das klinische Bild der Meningitis vollkommen ausgeprägt, aber das auffallendste Symptom waren doch Schmerzen im Augapfel und um denselben herum, von solcher Intensität, daß sie das Krankheitsbild beherrschten. Ich habe diese Schmerzen als pathognomisch für einen Abszeß an der Pyramidenspitze hingestellt.

H. Marschik erwähnt einen von ihm im Felde 1918 beobachteten und operierten ähnlichen Fall: Aufmeißelung. Wegen Erscheinungen von Extraduralabszeß neuerliche Operation, Radikaloperation und Freilegung der mittleren und hinteren Schädelgrube. Obwohl man bis zur Mitte der Pyramide vorgedrungen war, war die Dura nur stark gerötet befunden worden, aber kein Eiter zu sehen. Exitus nach 2 Tagen. Die Obduktion ergab eine totale Vereiterung der Pyramidenspitze bzw. der dort gelegenen großen Zellen und von da augenscheinlich ausgehend, Vereiterung des Labyrinthes sowie einen ausgedehnten Extraduralabszeß, der sich hauptsächlich in der Gegend der Sella und dann weiter auf die andere Seite ausgebreitet hatte. Die Labyrinthwände (Bogengang) waren bei der Radikaloperation intakt befunden worden. Vortr. erinnert sich, daß auch bei diesem Pat. das von Herrn Neumann aufgestellte Symptom der exquisiten Ophthalmodynie vorhanden war.

E. Urbantschitsch: Ich behandle derzeit ein scharlachkrankes Kind, das ähnliche Symptome wie der von mir beschriebene Fall aufweist.

Digitized by Google
Original from UNIVERSITY OF CALIFORNIA
Generated on 2019-10-24 16:43 GMT / http://hdl.handle.net/2027/uc1.b3252768
Public Domain in the United States, Google-digitized / http://www.hathitrust.org/access_use#pd-us-google

Ich drang bei der 2. Operation daher gegen die Felsenbeinspitze vor, leider aber ohne auf einen Abszeß daselbst zu stoßen. Es können also unter Umständen solche Erscheinungen auch ohne einen perilabyrinthären Herd vorkommen. — Nachtrag bei der Korrektur: Bei der Obduktion fand sich tatsächlich kein perilabyrinthärer Abszeß.

---

## Dänische oto-laryngologische Gesellschaft.

(Bericht von Robert Lund, Sekretär.)

### 120. Sitzung vom 2. Oktober 1918.

Vorsitzender: L. Mahler.
Schriftführer: A. Thornval.

I. Schmiegelow: **Otit. med. supp. chr. sin. Thrombophlebitis sin. transversi. Septicopyämi. Pachymeningitis purulenta sin. Sinusblutung trotz Sinusthrombose.**

Es handelt sich um einen 13jähr. Knaben aus dem Reichshospital. Seit vielen Jahren linksseitige chronische Eiterung. Plözlich krank 8 Tage vor der Aufnahme mit Schüttelfrösten und 40° Temperatur. Ist 4 Tage lang auf dem lokalen Krankenhause mit Schüttelfrösten und springenden Temperaturen gelegen. Bei der Aufnahme Temperatur 40·7, Puls 108. Im linken Gehörgang übelriechender Eiter. Gehör für Flüsterstimme: 50 *cm*. Kein Fistelsymptom.

Res. proc. mast. et cav. tymp. Cholesteatommassen und große perisinuöse Eiterung. Die Sinuswand verdickt, mit Granulationen belegt. Sinus mit einem Thrombus gefüllt, nach dessen Entfernung sogleich eine starke Blutung. Ligatur der Vena jugul. int., welche gesund ist. Lumbalpunktur am nächsten Tag gibt klare, sterile Flüssigkeit. Am 2. Tage post op. plötzlich zyanotisch, unruhig, starke Kopfschmerzen. Keine sicheren Zeichen einer Meningitis. Lumbalflüssigkeit klar. Beim Wechsel des Verbandes und bei Lösung der Sinustamponade strömt ein bißchen Blut hervor, gleich darauf eine starke Blutung. Nach Freilegung des Temporalteiles wird die Dura gespalten; hierbei Ausströmung von übelriechendem Eiter. Punktur des Zerebrum und Zerebellum ergibt nichts. Exitus. Bei der Sektion wird auf der inneren Seite der Dura auf der linken Seite eine ausgebreitete Eiterung gefunden. Zerebrum und Zerebellum ohne Abszesse. Im Sinus transversus ein erweichter Thrombus.

II. Schmiegelow: **Thrombosis sin. transversi et bulbi venae jugularis. Otit. chr. supp. dx. Excochleatio thrombosis. Genesung. Postoperative Paralyse des Nervus radialis.**

S. meint, daß die komplizierende Radialisparese durch eine Läsion des Plexus bei der Unterbindung der Vena jugular. verursacht wurde.



Digitized by Google
Original from UNIVERSITY OF CALIFORNIA
Generated on 2019-10-24 16:44 GMT / http://hdl.handle.net/2027/uc1.b3252768
Public Domain in the United States, Google-digitized / http://www.hathitrust.org/access_use#pd-us-google

III. Schmiegelow: **Fall von multiplen Papillomen in Trachea und Larynx.**

S. zeigt das Präparat von einem 4jähr. Mädchen, welches dreimal vorher auf der Abteilung behandelt worden war. Man entfernte erstmal in Schwebelaryngoskopie große Mengen von Papillomen, welche sich auch unter dem Stimmbande befanden. Tracheotomia inferior. Später Radiumtherapie; die Respiration durch den Larynx wurde ganz frei. Pat. wurde das viertemal wieder aufgenommen mit hohen Temperaturen, Husten und Dyspnoe. Im Auswurf wurden Tuberkelbazillen gefunden; man glaubte deshalb, es drehe sich um eine tuberkulöse Bronchopneumonie. Bei der Sektion zirka 2 Monate später wurde aber keine Tuberkulose gefunden, nur Bronchopneumonie und Bronchitis. S. meint, daß sich möglicherweiße eine tuberkulöse Drüse in die Trachea ausgeleert hat.

IV. Schousboe: **Fall von einer sehr großen Zyste im Larynx.**

Es handelt sich um eine 45jähr. Krankenschwester vom St. Joseph-Hospital in Odense. An der Vorderseite des Halses, entsprechend der Membrana hyo-thyreoidea, wird ein mehr als haselnußgroßer, weicher, fluktuierender Tumor gesehen, von natürlicher Haut bedeckt. Laryngoskopie: Linker Recessus pyriformis von einem Tumor eingenommen; dieser ist rund, von glatter Oberfläche und drängt den Larynx gegen die andere Seite. Die linke Seite des Larynx ist immobil. Die Geschwulst wurde in Äthernarkose und nach einer Inzision über dem Tumor in der Reg. hyo-thyreoid. entfernt. Hierdurch keine Läsion der Schleimhaut. Mikroskopische Diagnose: Retentionszyste.

Diskussion:

Schmiegelow erwähnt einen Fall, wo es sich wahrscheinlich um einen branchiogene Zyste handelte.

V. Danielsen: **Fall von Fraktur der vorderen Gehörgangswand nach einem Uberfall.**

VI. Borries: **Respirationslähmung bei Hirnabszeß.**

Eine 34jähr. Frau mit einer alten doppelseitigen Eiterung beider Ohren, an der rechten Seite radikaloperiert, ist seit 4 Tagen etwas somnolent gewesen. Da ihr Zustand sich verschlechtert, entschließt man sich zur Operation, aber während der Vorbereitungen hört die Respiration auf. Die Operation wird dann unter ständige künstliche Respiration ohne Narkose ausgeführt. Nachdem ein großer Abszeß im Lobus temporal. dext. ausgeleert ist, beginnt wieder die spontane Respiration. Die spontane Respiration dauerte bis zum Tod am nächsten Morgen fort.

VII. Borries: **Starke syphilitische Schwerhörigkeit durch Salvarsan geheilt.**

Nach einer Behandlung von 5 Monaten wurde das Gehör beinahe ganz normal.

Digitized by Google
Original from UNIVERSITY OF CALIFORNIA
Generated on 2019-10-24 16:44 GMT / http://hdl.handle.net/2027/uc1.b3252768
Public Domain in the United States, Google-digitized / http://www.hathitrust.org/access_use#pd-us-google

### 121. Sitzung vom 22. November 1918.

Vorsitzender: Mahler.
Schriftführer: Thornval.

Diese Sitzung wurde dem Andenken Wilhelm Meyers gewidmet. Vor 50 Jahren (November 1868) wurde nämlich im „Hospitalstidende" seine erste Mitteilung von den adenoiden Vegetationen veröffentlicht.

1. Schmiegelow: Von der Bedeutung Wilhelm Meyers für die Otologie. 2. H. Mygind: Von Wilhelm Meyers Leben. 3. Nörregaard: Von Wilhelm Meyers Therapie.

### 122. Sitzung vom 14. Dezember 1918.

Vorsitzender: Mahler.
Schriftführer: Thornval.

I. S. H. Mygind: **Layrinthfistel.**

23jähr. Mann mit chronischer Eiterung des linken Ohres. Vor der Radikaloperation bekam man mit der gewöhnlichen Kompressions-Aspirationsprobe umgekehrtes Fistelsymptom, bei Myginds Probe mit Karotiskompression aber reguläres Fistelsymptom. Bei der Operation wurde eine Fistel am lateralen Bogengange entdeckt. M. meint deshalb, daß man mit dem alten Fistelsymptome nur eine Fistel diagnostizieren, aber nicht deren Platz bestimmen kann, dagegen mit dem neuen bessere Aussicht hat zu bestimmen, ob die Fistel am lateralen Bogengange oder im Vestibulum sitzt.

Diskussion: Robert Lund.

II. Rob. Lund: **Syphilis des äußeren Ohres.**

10 beobachtete Fälle.

Diskussion: Borries, Schmiegelow, Berggren, S. H. Mygind, Kragh.

III. C. Jacobsen: **Syphilis und Neurorezidiv des Nerv. acustic. und des Labyrinthes.**

Diskussion: Mygind, Schmiegelow, Robert. Lund.

IV. K. Thrane: **Fall von subglottischem Tumor.**

Bei einem, wegen Stridor und mehrerer Erstickungsanfälle aufgenommenen 9jähr. Mädchen, wurde bei der Laryngoskopie unter dem linken Stimmbande eine runde Hervorwölbung von weißer Farbe gesehen. Nach Tracheotomia infer. wurde Schwebelaryngoskopie vorgenommen; hierbei bricht der Tumor ab und wird ausgehustet.

Die histologische Untersuchung zeigte Granulationswebe. Wassermann-Reaktion —. Röntgenuntersuchung —. Ein halbes Jahr später befand sich das Mädchen vollständig wohl.

Digitized by Google
Original from UNIVERSITY OF CALIFORNIA
Generated on 2019-10-24 16:44 GMT / http://hdl.handle.net/2027/uc1.b3252768
Public Domain in the United States, Google-digitized / http://www.hathitrust.org/access_use#pd-us-google

Diskussion:

Thrane ist der Anschauung, daß Tuberkulose die Ursache ist; entweder hat sich das Granulom in ein tuberkulöses Ulkus entwickelt oder als Folge einer Drüse, welche durch die Trachealwand durchgebrochen ist.

V. Viggo Schmidt: **2 Fälle von syphilitischer Nebenhöhlenerkrankung.**

Der erste Fall war eine Entzündung des rechten Siebbeinlabyrinthes 15 Jahre nach der Infektion. Ein Gummiknoten war in der Gegend des Canth. intern. d. durchgebrochen und half die Diagnose zu stellen. Der andere Fall war ein Empyem des Antrum Highmori. Auch hier entwickelte sich ein Gummiknoten im Canthus internus. Bei Röntgenuntersuchung Verdunklung der Highmorshöhle und rechtsseitigen Ethmoidalzellen. Nach antisyphilitischer Behandlung Zurückgang der Symptome. S. empfiehlt, bei Nebenhöhlenerkrankungen immer die Wassermann-Reaktion vorzunehmen.

**123. Sitzung vom 5. Februar 1919.**

Vorsitzender: Mahler.
Schriftführer: Thornval.

I. Jens Kragh: **2 Fälle von Erysipelas laryngis als Folge von Influenza.**

Beide Fälle waren auf der Klinik des Reichshospitals beobachtet. Der erste war ein 27jähr. Arzt. 6 Tage vor der Aufnahme Influenza mit Fieber während 2 Tage. 3 Tage später Schmerzen in der linken Tonsille und Schluckbeschwerden. In der Nacht Respirationsbeschwerden und gegen Morgen ein Erstickungsanfall. Bei der Aufnahme freie Respir., die Stimme aber etwas verändert, doch keine eigentliche Heiserkeit. Tp. 38·5. Bei Laryngoskopie zeigte sich sehr bedeutend ödematöse Geschwulst der Epiglottis und der Regiones arytaenoideae mit tiefer Rötung. Starke Druckempfindlichkeit äußerlich. Das Erysipel schwand nach drei Tagen.

Der andere Fall war ein 31jähr. Mann. Es bekam Influenza 8 Tage vor der Aufnahme. Nach 4 Tagen starke Schluckbeschwerden und Heiserkeit. Kurz vor der Aufnahme mehrere Erstickungsanfälle. Bei der Aufnahme starke Respirationsbeschwerden, weshalb Tracheotomia sup. Tp. 39·4, 40·6, 39·3. Das Fieber dauerte in den folgenden Tagen fort. Nach 5 Tagen wurden gelblicher Belag am Aditus und an der Epiglottis beobachtet; in der Reg. aryta-enoid. d. entdeckte man eine Ulzeration, welche sich über Plica ventricular. d. ausbreitete. Nach 6 Tagen Heilung.

Diskussion:

Mahler erwähnt einen Fall von Phlegmone epiglottidis und hebt die Schwierigkeiten der Diagnose hervor, wenn nicht die Krankheit der Schleimhaut sich von einem Erysipelas der äußeren Haut entwickelt.

Generated on 2019-10-24 16:44 GMT / http://hdl.handle.net/2027/uc1.b3252768
Public Domain in the United States, Google-digitized / http://www.hathitrust.org/access_use#pd-us-google
Digitized by Google
Original from UNIVERSITY OF CALIFORNIA

II. Borries: **Epiphora bei der kalorischen Probe.**

B. bespricht einen Fall von Kopftrauma mit beinahe totaler Ausschaltung der Labyrinthfunktion der linken Seite. Bei heißer kalorischer Prüfung wurde Epiphora aus dem homonymen Auge beobachtet. Er erwähnt Ruttins Beobachtungen hierüber.

Diskussion: S. H. Mygind.

III. Bagger: **Cylindroma faciei.**

Bei einer 40jähr. Frau entwickelte sich 1903 eine Geschwulst an der rechten Seite der Nase. Nach 4 Jahren war die Geschwulst walnußgroß. Sie wurde exstirpiert, aber im Laufe von 12 Jahren hat sie sich wieder entwickelt und ist jetzt von Faustgröße. In Cav. nasi sieht man in der rechten Seite Geschwulstmassen, das Septum etwas vordrängend, und an der Rhinopharynxwand wird auf der rechten Seite ein walnußgroßer Tumor gefühlt. Bei der Operation zeigte es sich, daß die Geschwulst von einer Kapsel umgeben war und daß sie die vordere Wand des Antrum Highmori wegusuriert hatte. Gegen die Nase war die Geschwulst durch seine Kapsel hervorgebrochen, und hier konnte man sie nicht vollständig entfernen. Die mikroskopische Diagnose war Zylindroma.

IV. Bagger: **Tumor rhinopharyngis.**

Bei einer 27jähr. Frau hatte sich im Laufe von 4 Jahren eine Geschwulst in Rhinopharynx entwickelt, welche beinahe den ganzen Rhinopharynx erfüllte und Paralyse des Nerv. abducens sin., oculomotorius sin. und beiderseitige Stauungspillen verursacht hatte. Wassermann-Reaktion. Die Pat. wurde mit Röntgenstrahlen behandelt; in drei Reprisen bekam sie 28 Behandlungen. Hierdurch gingen die Fälle beinahe ganz vorüber. Im Rhinopharynx nur Spur von der Geschwulst.

### 124. Sitzung vom 8. März 1919.

Vorsitzender: Mahler.
Schriftführer: Thornval.

I. Fabricius-Möller: **Fall von Chordoma malignum mit Einwachsung in den Nasenrachenraum.**

Bei einem 16jähr. Mann, welcher seit mehreren Jahren von Symptomen eines Rhinopharyngealpolypes gelitten hatte, wurden 1914 vom Nasenrachenraume knorpelartige Massen entfernt. 4 Jahre später Rezidiv mit erneuter Entfernung. Mikroskopie gab die Diagnose: Chordoma malignum. Ein ähnlicher Fall wurde von Linck in Zieglers Beiträgen 1909 erwähnt.

II. S. H. Mygind: **Haemorrhagia meningea, otogenen Abscessus cerebri vortäuschend.**

Ein 20jähr. Mann mit einer chronischen, aber gutartig aussehenden Eiterung des rechten Ohres, wird plötzlich krank mit heftigen Kopfschmerzen und Erbrechen. Man findet Nackenstarre, Kernig, Babinski

Digitized by Google
Original from UNIVERSITY OF CALIFORNIA
Generated on 2019-10-24 16:44 GMT / http://hdl.handle.net/2027/uc1.b3252768
Public Domain in the United States, Google-digitized / http://www.hathitrust.org/access_use#pd-us-google

und „slow cerebration". Tp. 37·8. Puls 60. Die Lumbalflüssigkeit ist blutig, sowohl am Anfang wie am Ende der Punktur.

Bei einer vorgenommenen Aufmeißelung auf der rechten Seite wurde nichts gefunden. Nach einigen Tagen bessert sich der Zustand des Kranken und nach 2 Monaten befand er sich gut. Es wurde erläutert, daß der Pat. vor einem halben Jahre ein Kopftrauma bekommen hatte. M. meint, daß es sich um eine Blutung in der Pia gehandelt hat.

Diskussion:

Schmiegelow bespricht einen Fall, wo es sich um einen 50jähr. Mann mit Symptomen einer Meningitis handelte. Zweimal wurde bei Lumbalpunktur blutige Flüssigkeit ausgeleert. Tod im Laufe einer Woche. Bei Autopsie fand man Blut über das ganze Gehirn und Eiter auf der konvexen Seite. In den Ventrikeln Blut.

G. E. Schröder erwähnt 4 bis 5 Pat. von der neurologischen Abteilung mit ähnlichen Fällen.

Rob. Lund stellt sich etwas zweifelnd gegenüber, ob Myginds Fall eine hämorrhagische Meningitis gewesen sei und erwähnt einen Fall, wo man auch blutige Flüssigkeit zweimal entleert hatte, wo aber der Verlauf zeigte, daß es nicht eine hämorrhagische Menigitis war.

Blegvad meint, daß man besser diese Blutungen Hämorrhagiae meningeales benennt.

III. S. H. Mygind: **Liquorrhoea cerebrospinalis 10 Jahre nach der Radikalresektion eines Ohres.**

Vor 2 Jahren in der Klinik des Kommunehospitals wurde bei einem 25jähr. Manne Radikaloperation mit Kraniotomie auf der rechten Seite gemacht. Pat. hat sich später gut befunden. Vor 11 Tagen stürzte er von einer Treppe herunter und schlug auf die rechte Seite des Hinterkopfes. 2 Tage später ist eine kleine Tasse von beinahe klarer Flüssigkeit aus dem rechten Ohre geflossen und dieser Ausfluß dauerte einige Tage fort. Keine anderen Symptome. M. spricht die Vermutung aus, daß es sich um eine gebertete Zyste oder eine zirkumskripte Meningitis gehandelt hat.

Diskussion:

Schmiegelow erwähnt einen ähnlichen Fall von Parotisfistel

IV. S. H. Mygind: **Meningitis serosa circumscripta mit zerebellaren Symptomen.**

22jähr. Frau mit einer chronischen Eiterung des linken Ohres bekommt 8 Tage vor der Aufnahme Kopfweh in der rechten Temporalgegend, Schwindelanfälle und Fieber. Bei der Aufnahme hört sie mit dem Ohre nur laute Rufe. Im Mittelohr einige Granulationen und ein bißchen Druckempfindlichkeit an der Spitze des Proc. mast. Andeutung von Babinskis auf beiden Seiten. Nystagmus horizontalis nur wenig hervortretend, bald nach rechts, bald nach links; beim Zeigeversuche recht konstantes spontanes Vorbeizeigen auswärts im rechten Handgelenke,

Digitized by Google
Original from UNIVERSITY OF CALIFORNIA
Generated on 2019-10-24 16:44 GMT / http://hdl.handle.net/2027/uc1.b3252768
Public Domain in the United States, Google-digitized / http://www.hathitrust.org/access_use#pd-us-google

sowohl in Pro- wie in Supination. Bei Kaltwasserspülung des rechten Ohres bleibt das Vorbeizeigen nach rechts im linken Handgelenke aus. Dieses Verhältnis zeigt sich konstant in den folgen Tagen, doch ist das spontane Vorbeizeigen besonders in Pronation hervortretend. Die Fallreaktion normal. Der Gang breitspurig, unsicher. Leichte Adiadochokinese des rechten Handgelenkes, Astereognosis der linken Hand. Lumbalflüssigkeit ganz klar. Vermutungsweise Diagnose eine zirkunskripte Meningitis serosa. Bei der Radikaloperation wird im Mittelohre ein Cholesteatom gefunden. Kraniotomie in Fossa cran. post. und Freilegung der Dura cerebelli vor dem Sinus. Ein Beinsplitter perforiert hierbei die Dura, und 15 $cm^3$ Flüssigkeit strömt aus; die Flüssigkeit muß lateral von der Zisterne gelegen haben. Nach der Operation richtiges Zeigen im linken Handgelenke.

V. S. H. Mygind: **Der vestibuläre Wangenreflex.** (Vorläufige Mitteilung.)

VI. Rob. Lund: **Otogener Zerebellarabszeß.**

Ein 21jähr. Arbeiter wurde am Ende vorigen Jahres auf der venerologischen Abteilung wegen Syphilis behandelt. Außerdem hatte er eine chronische Eiterung am rechten Ohre, behandelt in einem Krankenhause mit Radikaloperation; die Eiterung dauerte aber fort; es entwickelte sich eine totale Taubheit. Bei einer Untersuchung 13.XI. 1918 wurden im Gehörgange hypertrophische Papeln beobachtet und es wurde eine Irritation des rechten Vestibularapparates gefunden. Totale Taubheit des rechten Ohres. Reichlicher Ausfluß. 7. XII. rechtsseitige Fazialisparalyse. 10. XII. Lumbalflüssigkeit normal. Spontaner Nystagmus zur linken Seite. Totale Ausschaltung des rechten Vestibularapparates. Man entschließt sich am 16. XII. zur Revision des Mittelohres wegen einer kleinen Erhöhung der Temperatur. Man findet bleiche, blutende Granulationen, die Labyrinthwand ist normal. Nach der Operation fortdauernd Nystagmuß zur linken Seite. Temperatur normal. Gegen Abend immer starke Kopfschmerzen. 23. XII. Ein bißchen Nackenstarre. Nystagmus zur linken Seite jetzt schwach, ein etwas gröberer Nystagmus zur rechten Seite. Spontanes Vorbeizeigen zur rechten Seite in beiden Schultergelenken. Temperatur weniger als 38°. Kalorische Prüfung (18°) des linken Ohres: In linkem Schultergelenke keine Reaktion, normale Reaktion im rechten. In beiden Handgelenken keine deutliche Reaktion. Lumbalflüssigkeit unklar (keine Bakterien). Resect. auris intern. dx. a. m. Neumann. Fistel im lateralen Bogengange.

24. XII. Nackenstarre, kein Kernig- oder Babinski-Symptom. 26. XII. Exitus. Bei der Autopsie findet man Thrombophlebitis sin. occipital. Abscess. cerebelli. Leptomeningitis localis.

L. hebt die Bedeutung der Untersuchung des Nystagmus vor und besonders dessen Wechsel in der Richtung (Bárány).

VII. Rob. Lund: **Primäre Ohrdiphtherie.**

$4^1/_2$ Jahre altes Mädchen vom „Amtssygehus". Bei der Aufnahme nichts Besonderes; das schlecht aussehende Kind war aber Bazillenträger;

Digitized by Google
Original from UNIVERSITY OF CALIFORNIA
Generated on 2019-10-24 16:44 GMT / http://hdl.handle.net/2027/uc1.b3252768
Public Domain in the United States, Google-digitized / http://www.hathitrust.org/access_use#pd-us-google

am Abend Temperatur 39·7 und starke Ohrschmerzen am linken Ohre. Rechts: Leichte Rötung des Trommelfells. Links: Starke Rötung und Schwellung des Trommelfells mit Hervorwölbung. Tief im Ohrgange weißgraue Massen. Parazentese beiderseits; nur Blut ausgeflossen. Vom rechten Ohre wird durch Züchtung Diphtheriebazillen nachgewiesen. 3 Tage später linksseitige Fazialisparese. Reichlicher Ausfluß von den Ohren. Man macht Resect. proc. mast. sin. Seropurulenter Ausfluß. Züchtung: O. Stark ausgebreitete akute Osteitis, beinahe den Proc. mast. ganz erfüllend mit breiigen Massen. Dura bloßgelegt, gesund. Als die Temperatur fortdauert, macht man Res. proc mast. dx. Auch hier starke Destruktion. Züchtung: O. Dagegen gibt eine neue Züchtung von der linksseitigen Kavität pos. Diphtheriebazillen. Diphtherieantitoxin. Hiernach Besserung nach einigen Tagen.

L. meint, daß es ein Fall von primärer Ohrdiphtherie ist und daß die weißgrauen Massen im linken Ohre Pseudomembranen gewesen sind. Er teilt Fälle von Ohrdiphtherie aus der Literatur mit.

VIII. Borries: **Ein neues Labyrinthfistelsymptom.**

Ein Pat. bekam beim Anlegen von Biers Stauungsband um seinen Hals Nystagmus nach der gesunden Seite, bei Entfernung nach der kranken Seite. Dasselbe wurde beim Gebrauch der Bauchpresse beobachtet, zum Teil auch bei Einatmung von Amylnitrit. Bei Karotiskompression kein sicheres Resultat.

Diskussion: Rob. Lund.

### 125. Sitzung vom 9. April 1919.

I. Borries: **Akustikusaffektion bei einem mit Quecksilber und Salvarsan behandelten Syphilitiker.**

Ein halbes Jahr vor der Aufnahme am 1. I. 1918 wurde auf der venerologischen Abteilung des Reichshospitals Syphilis konstatiert und Pat. mit Schmierkuren (120mal) behandelt. Trockene Perforation des linken Trommelfells. v = 3·50 *m*. — Kalorische Reakt. normal. Lumbalflüssigkeit: 312 Zellen pro $cm^3$. Eiweiß: 1—30. Wassermann (Spinalflüssigkeit) —. Er bekam sogleich Sublimatmixtur, 4. I. 20 *cg* Salvarsan, 12. I. 40 *cg*, 19. I. Salvarsan 50 *cg*, 26. I. wieder Salvarsan 50 *cg*. Zudem bekam er Decoct. Sarsaparillae. Die Akustikussymptome traten am 7. I. auf. Das Gehör auf dem linken Ohre wurde etwas schlechter (bis zu v = 250 *cm*); deutlicher spontaner Nystagmus zur linken Seite hinter Bartels Brille. Vorbeizeigen.

Es handelt sich um eine linksseitige Akustikusaffektion mit „irritativem" Zustande des Vestibularapparates. Bei fortdauernder antisyphilitischer Behandlung schwanden die Symptome. Die spontane Zeigedeviationen zeigten die von Thornval beschriebenen Merkmale: man fand die größte Deviation in dem Schultergelenke, welches in Richtung aus-

Generated on 2019-10-24 16:44 GMT / http://hdl.handle.net/2027/uc1.b3252768
Public Domain in the United States, Google-digitized / http://www.hathitrust.org/access_use#pd-us-google
Digitized by Google
Original from UNIVERSITY OF CALIFORNIA

wärts deviiert; die Deviation ist weniger ausgesprochen im Ellbogen und noch weniger im Handgelenke.

Diskussion:

Jens Kragh beschreibt einen Fall, wo nur der Ram. acusticus affiziert wurde, wo aber auch die Symptome unter weiterer Behandlung schwanden.

II. Borries: **Demonstration von vaskulären Labyrinthfistelsymptomen.**

Bei einem Pat. mit rechtsseitiger Labyrinthfistel konnte man Nystagmus hervorrufen sowohl bei Luftkompression als bei Kompression der Karotis, bei Eingießen von Kokain-Adrenalinlösung (von 37°); bei dem Gebrauch der Bauchpresse, bei Anlegung von Biers Stauungsband um den Hals bekommt er Nystagmus zur gesunden Seite, umgekehrt wenn man das Band entfernt; bei Einatmung von Amylnitrit bekommt er starken Nystagmus zur gesunden Seite; wenn die Wirkung aufhört, zur kranken Seite. Alle Fistelsymptome meint deshalb Borries, sind von vaskulärem Ursprung.

III. Borries: **Pharyngodynie bei Influenza.**

Bisweilen bekommen die Influenzapatienten starke Schmerzen im Pharynx. B. bespricht einen solchen Fall, wo er als Ursache nur leichte Rötung in Pharynx und eine akute Laryngitis sieht. Dreht es sich um Neuralgien oder um akute Myalgien in der Pharynxwand?

IV. Borries: **Polyneuritis cerebralis menièriformis nach Influenza.**

Ein leichter Fall von Affektion des N. cochlearis und vestibularis, des N. trigeminus, N. occipitalis und N. facial. der linken Seite, unter der Influenzaepedemie beobachtet und nach einem typischen Anfalle von Influenza ausgebrochen.

V. Borries: **Demonstration von Labyrinthpräparaten von Tauben.**

VI. Danelius: **Die Fazialispärese als Indikation für Mastoidalresektion bei akuten Mittelohrentzündungen.**

D. erwähnt erst die Arbeiten von H. Mygind und Denker über diese Frage. Beide diese Autoren lehren, daß man operieren soll. Zur Beleuchtung der Frage hat es das Material der Ohrenklinik des Kommunehospitals durchgearbeitet und 7 Fälle gefunden, wo man wegen dieser Indikation operiert hat. Bei der Operation fand man: Keine Osteitis in 2 Fällen, ein wenig und leichte Osteitis in je 1 Fall, starke Osteitis in 3 Fällen.

Diskussion:

Schmiegelow meint, daß man in diesen Fällen operieren soll.

Generated on 2019-10-24 16:44 GMT / http://hdl.handle.net/2027/uc1.b3252768
Public Domain in the United States, Google-digitized / http://www.hathitrust.org/access_use#pd-us-google
Digitized by Google
Original from UNIVERSITY OF CALIFORNIA

Thornval bespricht einen vor kurzem beobachteten Fall, wo er nicht operierte, alles zurück ging und meint, daß es keine absolute Operationsindikation ist.

H. Mygind glaubt, daß es gefährlich ist, nicht zu operieren.

Boivie hatte am Tage vorher einen solchen Fall operiert und Osteitis gefunden.

VII. Blegvad: **Tuberculosis laryngis, mit universellen Kohlenlichtbädern behandelt.**

Der 38jähr. Mann hatte Tub. pulm. III. Stadiums, Ulzerationen am Rande der Epiglottis, ödematöse Schwellung der Regiones arytaenoideae und im Innern des Larynx große, ulzerierende Infiltrate. Nach Amputatio laryngis Kohlenlichtbäder, hierdurch wurde die Larynx beinahe ganz normal; eine geringe Schwellung der rechten Plica ventricularis blieb zurück.

VIII. Jens Kragh: **2 Fälle mit Ohreiterung mit intrakraniellen Komplikationen.**

Im ersten Falle entwickelte sich bei dem 12jähr. Mädchen mit einer chronischen Ohreiterung ein Abszeß im Lobus temporal. Züchtung vom Eiter aus dem Abszesse: Strepptokokken. Der Abszeß war tiefliegend 4 *cm* unter der Oberfläche des Zerebrums. Die Drainage wurde mit Kautschukdrains bewerkstelligt. Genesung. Im anderen Falle drehte es sich um einen 22jähr. Mann, wo sich im Anschluß an eine akute Mittelohrentzündung eine Thrombophlebitis sin. transvers. entwickelte Dieser Fall war etwas tückisch, denn der Pat. hatte keine springenden Temperaturen, keine Schüttelfröste, auch waren Proc. mast. und Antrum nicht erkrankt, wie es sich bei einer vorherausgeführten Mastoidalresektion zeigte. Genesung.

IX. Rob. Lund: **Otogene Kolimeningitis.**

Bei einem 58jähr. Mann mit akuter Mittelohrentzündung von protrahierenden Charakter und mit Zapfenbildung des Trommelfells konstatiert man außerdem Taubheit des Ohres und Unerregbarkeit des Vestibularapparates. Res. proc. mast. In den folgenden Tagen entwickelte sich das Symptomenbild einer Meningitis. Bei Züchtung von der trüben Lumbalflüssigkeit findet man Kolibazillen in Reinkultur. Nunmehr Radikaloperation, Labyrinthektomie und Kraniotomie. Kein Hirnabszeß. Einige Tage später Exitus let. Bei der Autopsie findet man Meningitis purulenta.

L. erwähnt einen anderen von ihm früher veröffentlichten Fall und teilt mit, daß er seitdem auf der Ohrenklinik des Kommunehospitals 5 neue Fälle beobachtet hat, wo man Kolibazillen bei Züchtung gefunden hat, sei es im Eiter von Process. mast., von einer Sinusthrombose oder von der Lumbalflüssigkeit.

X. A. Plum: **Larynxpapillomen beim Kinde.**

Veröffentlicht in Acta oto-laryng.

Diskussion: Mahler.

Generated on 2019-10-24 16:44 GMT / http://hdl.handle.net/2027/uc1.b3252768
Public Domain in the United States, Google-digitized / http://www.hathitrust.org/access_use#pd-us-google
Digitized by Google
Original from UNIVERSITY OF CALIFORNIA

### 127. Versammlung vom 15. November 1919.

I. Robert Lund: **Über den negativen Ausfall von Rinnes Versuch und das gleichzeitige Vorhandensein von Henneberts Fistelsymptom bei kongenital-syphilitischen Labyrinthleiden**[1]).

Durch die Beobachtung, daß das Hennebertsche Fistelsymptom häufig bei Pat. mit kongenitaler Syphilis nachgewiesen worden ist, bei welchen, trotz eines ausgesprochenen Leidens des schallperzipierenden Apparates, ein negativer Ausfall von Rinnes Versuch vorhanden war, wird ausgeführt, wie das Hennebertsche Symptom ebenso wie das übrige akustische und vestibuläre Funktionsbild bei diesen Pat. mit kongenital-syphilitischer Neurolabyrinthitis auf befriedigende Weise durch folgende vom Verf. aufgestellte Theorie erklärt wird.

Die Anwesenheit von Henneberts Fistelsymptom ist auf einen pathologischen Prozeß in der Umgebung von Fenestra ovalis zurückzuführen, einer gummösen Ostitis, welche auf die Fußplatte des Steigbügels übergegriffen hat, wodurch dessen Verbindung mit dem Ligamentum annulare in der Fenestra ovalis gelockert wurde, so daß eine abnorme Mobilität des Steigbügels entstanden ist. Hierdurch wir es möglich, den Steigbügel in abnorm großer Ausdehnung zu bewegen, indem man durch Aspiration oder Kompression der Luft im Gehörgang die Lage des Trommelfelles ändert. Bei dieser relativ starken Bewegung des Steigbügels entsteht Nystagmus.

Eine syphilitische Ostitis in der Labyrinthkapsel läßt sich nicht ohne syphilitisches Granulationsgewebe an gleicher Stelle denken. Durch den Nachweis, daß Pat., welche das Hennebertsche Fistelsymptom, gleichzeitig Myginds vaskuläres Fistelsymptom aufwiesen, ist in hohem Grade wahrscheinlich gemacht, daß sich gerade ein solches syphilitisches Granulationsgewebe in der Labyrinthkapsel befindet; denn die Anwesenheit des vaskulären Fistelsymptoms ist durch das Granulationsgewebe in der Labyrinthkapsel verursacht.

Das akustische Funktionsbild in typischen Fällen von kongenital-syphilitischer Neurolabyrinthitis mit dem Hennebertschen Fistelsymptom — kombiniertes Schallperzeptions- und Schalleitungsleiden — entpricht dem Funktionsbild der Otosklerose und wird durch die Annahme eines pathologischen Prozesses im Labyrinth gleichzeitig mit einer abnormen Mobilität des Steigbügels erklärt.

Das vestibuläre Funktionsbild, in typischen Fällen das Hennebertsche Fistelsymptom aufweisend — herabgesetzte oder aufgehobene kalorische und rotatorische Reaktionen —, wird gleichfalls durch die Annahme eines pathologischen Prozesses im Labyrinth erklärt.

Daß Henneberts Fistelsymptom ein „umgekehrtes" Fistelsymptom ist, findet auch seine zufriedenstellende Erklärung durch die Annahme eines pathologischen Prozesses in der Labyrinthkapsel an der Promontorialwand.

---

[1]) Wird in extenso in der Zschr. f. Ohrenhlk. veröffentlicht.

Digitized by Google
Original from UNIVERSITY OF CALIFORNIA
Generated on 2019-10-24 16:44 GMT / http://hdl.handle.net/2027/uc1.b3252768
Public Domain in the United States, Google-digitized / http://www.hathitrust.org/access_use#pd-us-google

Diskussion.

G. V. Th. Borries: **Fall von hereditär-syphilitischer partieller Neurolabyrinthitis.**

Bei einem 20jähr. Manne wurde herabgesetzter postrotatorischer Nystagmus vom r. Labyrinth und fehlender postrotatorischer Nystagmus nach oben gleichzeitig mit normalen kalorischen Reaktionen gefunden.

II. G. V. Th. Borries: **Periodisch alternierender Nystagmus bei Labyrinthfistel.**

Dieses früher noch nicht beschriebene Labyrinthfistelsymptom besteht darin, daß beim Blick geradeaus hinter Bartels Brillen ein Nystagmus beobachtet wird, welcher mit $^1/_4$ — 1 Minute Zwischenraum bald nach r. bald nach l. schlägt. Dieser Nystagmus wird durch Lageveränderung beeinflußt, in der Regel so, daß er bei rechter Seitenlage nach r. schlägt, bei linker Seitenlage nach l. Beim Übergang von Nystagmus nach r. und nach l. wird teils Báránys undulierender Nystagmus beobachtet, der, wie bekannt, so aussieht, als wäre er aus 2 langsamen Nystagmusphasen zusammengesetzt, teils ein richtiger, gleichsam zitternder Nystagmus, welcher wie 2 schnelle Nystagmusphasen aussieht.

Der periodisch alternierende Nystagmus zeigt im letztgenannten Falle seinen Zusammenhang mit den früher bekannten vaskulären Labyrinthfistelsymptomen, besonders mit Báránys undulierendem Nystagmus. Denkt man sich jede von dessen beiden langsamen Phasen zu einem Nystagmus entwickelt, erhält man gerade die hier beschriebene Nystagmusform, und dieser ist dann wahrscheinlich von ähnlichem vaskulären Ursprung.

Diskussion.

Robert Lund: Es gibt nicht, wie Dr. Borries meint, mehrere, sondern nur ein vaskuläres Fistelsymptom, dessen Vorhandensein auf der Möglichkeit beruht, die Blutfülle der Granulationen im Labyrinth verändern zu können. Diese Blutfülle läßt sich auf viele Weisen verändern: Durch Kompression der Halsgefäße, durch Anwendung von Bauchpressen, durch Eingabe von Medikamenten, wie Amylnitrit u. s. w.

III. G. V. Th. Borries: **Nystagmus bei Orbitalphlegmone.**

Bei einem 10jähr. Mädchen mit rechtsseitiger Orbitalphlegmone und infolgedessen stark eingeschränkter Beweglichkeit des rechten Auges war Nystagmus nach links bei Seitenblick nach links vorhanden. Etwas ganz Ähnliches beobachtete B. in einem Fall von Mukokele bei Canthus internus oculi: B. erwähnt ferner einen von Antoni mitgeteilten Fall, in welchem bei einem Pat. mit disseminierter Sklerose „doppelseitige Internusparese kombiniert mit Externus-Nystagmus“ gefunden wurde. B. meint, daß der spontane Nystagmus in diesen Fällen durch einen Assoziationsreflexe verursacht wird: Bei Seitenblick nach der gesunden Seite kann

Digitized by Google
Original from UNIVERSITY OF CALIFORNIA
Generated on 2019-10-24 16:44 GMT / http://hdl.handle.net/2027/uc1.b3252768
Public Domain in the United States, Google-digitized / http://www.hathitrust.org/access_use#pd-us-google

das immobilisierte Ohr nicht mitfolgen, es entsteht Dissoziation der Bulbi. — Die Assoziation wird durch eine Fusionsbewegung wieder herzustellen versucht, wobei das gesunde Ohr sozusagen wieder zurückgezogen wird; hierdurch hat man dio langsame Phase des Nystagmus, während die schnelle Phase der volontären Fixation zu verdanken ist.

Jörgen Möller: **Zwei Fälle von sekundärer Otorrhoe.**

In dem einen Fall wurde bei wahrscheinlich normalem Mittelohr ein Parotisabszeß gefunden, der unter anderem sich durch eine Fistel in die mittlere Gehörgangswand entleerte. In dem anderen Falle bildete sich infolge Trauma ein suppurierendes Hämatom in der Regio temporal., welches sich durch die obere Gehörgangswand entleerte, während das Mittelohr normal war.

V. Jörgen Möller: **Demonstration einer Schere für Laryngotomie.**

VI. Jörgen Möller: **Ein Fall von Gradenigos Symptomkomplex.**

Nach Besprechung der die Frage berührenden Literatur wurde ein Fall von G.s Symptomkomplex mitgeteilt, welcher bei einem 8jähr. Mädchen vorhanden war, wo im Anschluß an lang anhaltende Kopfschmerzen, begleitet von akutem katarrhalischen Mittelohrleiden, eine ausgesprochene Abduzensparese nachgewiesen wurde, welche ebenso wie das Mittelohrleiden nach einiger Zeit vollständig ohne operativen Eingriff geheilt wurde.

Diskussion.

Holger Mygind hat im ganzen 6 Fälle von otogener Abduzensparese beobachtet. In 5 derselben wurde eine chronische, in einem Fall eine akute Mittelohreiterung gefunden. 2 dieser Pat. starben an diffus purulenter Meningitis. 2 Pat. hatten außerdem Neuritis optica. M. hebt hervor: 1. das verhältnismäßig häufige Vorhandensein von Neuritis optica. 2. die nicht seltene Beobachtung von doppelseitiger Abduzensparese, 3. die häufige Anwesenheit anderer Gehirnsymptome, die eventuell sich 4. zu der oft vorhandenen diffusen Leptomeningitis entwickelt, aus welchen Gründen M. geneigt ist, in vielen Fällen von otogener Abduzensparese einen Ausdruck intrakranieller Komplikation zu sehen, meint jedoch, daß die Abduzensparese auch durch exradural liegende Krankheitsprozesse verursacht werden kann. M. stellt fest, daß der Begriff G.s. Symptomkomplex sich darauf beschränkt, diejenigen Fälle von otogener Abduzensparese zu umfassen, bei welchen keine ausgesprochene Gehirnsymptome vorhanden sind.

Schmiegelow ist derselben Ansicht, hat zirka 10 Fälle dieser Art beobachtet und betrachtet das Leiden als Ausdruck einer begrenzten Meningitis in der Umgebung der Spitze von Pars petrosa.

N. Rh. Blegvad hat 2 Fälle von G.s Symptomkomplex beobachtet; in beiden handelte es sich um eine akute, von Kopfschmerzen begleitete Mittelohreiterung, welche in dem einen Fall durch eine akute

Digitized by Google
Original from UNIVERSITY OF CALIFORNIA
Generated on 2019-10-24 16:44 GMT / http://hdl.handle.net/2027/uc1.b3252768
Public Domain in the United States, Google-digitized / http://www.hathitrust.org/access_use#pd-us-google

Osteitis proc. mast. kompliziert wurde, die eine Aufmeisselung von Proc. mast. vernotwendigte. Das Leiden hat eine gute Prognose, ist wahrscheinlich durch eine lokale Meningitis verursacht.

### 128. Versammlung vom 5. Dezember 1919.

Präsident: N. Rh. Blegvad.
Sekretär: Robert Lund.

Vortrag von Prof. Killian über die Schwebelaryngoskopie und die neuesten Verbesserungen derselben.

### 129. Versammlung vom 10. Dezember 1919.

I. Holger Mygind: **Pseudo-Akustikustumor.**

Ein 32jähr. Mann bekam im März 1916 eine rechtsseitige Facialisparese und rechtsseitige Schwerhörigkeit. Im Juni 1919 traten hierzu Nacken- und Scheitelschmerzen, Erbrechen, Schwindel und Stumpfheit. Es wurde rechtsseitig Kornea- und Konjunktival-Anästhesie, Protrusion des rechten Bulbus oculi, rechtsseitige Gaumenparese, unsicherer Gang, sowie Neuritis optica (am meisten ausgesprochen auf der rechten Seite) konstatiert. Im August wurde außerdem rechtsseitige Taubheit und Erlöschen der vestibulären Funktionen auf der rechten Seite festgestellt. Stets spontaner Nystagmus auf beiden Seiten, Vorbeizeigen im rechten Arm nach rechts und Erbrechen sowie Kopfschmerzen; es wurde Res. sur. mit total. et labyrinth. dx. gemacht mit Aussickern der Zerebrospinalflüssigkeit. 3 Tage später wurde die Res. part. petrosae dx. et Incisio durae matris ausgeführt. Die ganze Region wurde genau untersucht, doch fand man nicht den vermuteten Tumor oder Zyste. Es wurden drei Tuben Radium eingelegt. Seitdem ist das Befinden des Pat. ständig besser geworden. Die zerebralen Symptome sind nach und nach verschwunden, Neuritis optica ebenfalls und Pat. hat an Gewicht zugenommen, obgleich er ab und zu (3 Monate nach der Operation) Erbrechen hat.

Diskussion.

Borries, Schmiegelow nimmt an, das es sich um einen zystischen Tumor im zerebello-pontinen Winkel gehandelt hat. Dasselbe meint H. Mygind auch.

II. Gottlieb Kjaer; **Angioma arteriale racemosum.** Das Angiom war früher zu entfernen versucht worden, war jetzt rezidiviert, nahm die ganze Region am äußern Ohr ein und füllte den ganzen Ohrgang. Es waren linksseitig Fazialspasmen vorhanden, die linke Hälfte der Zunge war atrophisch und die linke Tonsille gegen die Mittellinie von der pulsierenden Geschwulst vorgeschoben.

III. K. Thrane: **Zysten am Nasenflügel, von der Schleimhaut der Nasenhöhle ausgehend.** 1. 75jähr. Frau. Ein Jahr vor der

Digitized by Google
Original from UNIVERSITY OF CALIFORNIA
Generated on 2019-10-24 16:44 GMT / http://hdl.handle.net/2027/uc1.b3252768
Public Domain in the United States, Google-digitized / http://www.hathitrust.org/access_use#pd-us-google

Aufnahme Geschwulst an der Wurzel des rechten Nasenflügels. Früher Punkturen mit Ausleerung schleimiger Flüssigkeit. Die Geschwulst erneute sich, prominiert jetzt in Sulcus alveololabialis und gegen die Nasenkavidität zu, ist von fester elatischer Konsistenz. Exstirpation durch den Sulcus alveololabialis. Die Zystenwand war mit einem einfachen oder doppelt lagernden Zylinderepithel mit Becherzellen bekleidet. 2. 32jähr. Frau. Tumor von veränderlicher Größe am linken Nasenflügel. Bei Druck wird aus der Fistel in die Nasenkavität grünlicher, übelriechender Eiter ausgepreßt. Lage im übrigen wie im vorhergehenden Fall. Der Tumor wird exstirpiert. Die Zystenwand zeigte sich mit einem zylindrischen oder kubischen, mehrfach lagernden Epithel mit zerstreuten Becherzellen bekleidet.

In keinem der Fälle war eine Verbindung mit dem darunterliegenden Knochen. Dagegen war eine enge Verbindung zwischen der Zystenwand und der Nasenschleimhaut am vorderen Ende von Concha inf.

Der Verf. meint mit Karl Beck, daß diese Zysten durch Abschnürung endodermaler oder mesodermaler Epithelröhren dort, wo im 4. Embryonalmonat die Vereinigung zwischen Ductus nasolacrimalis und der Nasenkavität stattfindet, entstanden sind.

IV. Robert Lund: **Septumresektion, Meningitis, Exitus.**

Bei einem 21jähr. Manne wurde Resect. submucosa septi nasi gemacht. Zwei Tage zpäter wurde Pat. wegen Meningitis acuta diffusa purulenta eingeliefert. Es wurden Pneumokokken im Schleim aus der Nasenhöhle und in der Zerebrospinalflüssigkeit nachgewiesen. Vor der Operation wurde keine mikroskopisch nachweisbare Rhinitis gefunden. Bei der Autopsie wurde keine Fissur der Lamina cribrosa nachgewiesen. Die Septumresektion erwies sich als lege artis vorgenommen; Speziell wurden keine Knochensplitter nach oben verschoben zwischen den Septumblättern nachgewiesen; die Resektion umfaßte nur die untere Hälfte des Septums.

Verf. besprach die Literatur, die diese Frage betrifft.

### 130. Versammlung vom 4. Februar 1920.

I. E. Schmiegelow: **Radiumbehandeltes Sarcoma nasopharyngis.**

Bei einem 57jähr. Mann mit Sarkom im Nasenschlund wurde Schwebelaryngoskopie gemacht. Exzision der Geschwulst nach Spaltung des weichen Gaumens. 3 Jahre später rezidiv; es war jetzt Abduzensparese, Trigeminusneuralgien und Neuritis optica vorhanden. Es wurde 3 *cg* Radium während 24 Stunden in den Nasenschlund eingelegt. Hierdurch schwand die Geschwulst, die Trigeminusneuralgie besserte sich, während das Sehnervenleiden sich nicht besserte. Später wurde Pat. mit Röntgenbestrahlung behandelt.

Diskussion.

Robert Lund.



Digitized by Google
Original from UNIVERSITY OF CALIFORNIA
Generated on 2019-10-24 16:44 GMT / http://hdl.handle.net/2027/uc1.b3252768
Public Domain in the United States, Google-digitized / http://www.hathitrust.org/access_use#pd-us-google

II. Jens Kragh: **Striktur in der Speiseröhre mit Bougie à demeure behandelt.**

Bei zwei Frauen im Alter von 22 und 17 Jahren, welche beide Ätzstrikturen im Ösophagus nach Natronlauge hatten, und welche beide früher ohne Resultat täglich während längerer Zeit in mehreren Perioden ohne bleibende Wirkung bougiert worden waren, wurde die kürzlich von Karl Jakobsen (Aarhus) angegebene Behandlung mit Bougie à demeure angewandt. Hierzu wurden Urethralbougies, in passenden Längen (d. h. die der Speiseröhre 25 *cm*) abgeschnitten, so daß sie geschluckt und am Strikturglied durch eine Seidenschnur, die außerhalb des Mundes befestigt wird fixiert werden.

Die Pat. haben die Bougies Tag und Nacht während längerer Zeit getragen, so daß dieselben nur während der Mahlzeiten entfernt worden sind. Es wurde mit der Dichtigkeit von Nr. zu Nr. gestiegen.

Das Resultat war in diesen 2 Fällen, ebenso wie in einem 3. Fall, bei einem 9jähr. Mädchen mit Natronätzstriktur, gut. Während der Behandlung entstehen hin und wieder kleine Fissuren. Die Behandlung wird da sistiert, bis das Schlucken wieder vollständig schmerzlos ist.

Diskussion.

Schmiegelow, Kragh.

III. Jens Kragh: **Ein Fall vorübergehender Totaltaubheit nach Influenza.**

Bei einer 23jähr. Frau trat im Verlauf einer Influenza rechtsseitige Taubheit und Schwindel auf. Die otoskopische Untersuchung wies natürliche Verhältnisse auf. Der Vestibularapparat reagierte normal. Wassermann —. Später trat wieder etwas Gehör ein. (Sprechstimme in 10 *cm* Abstand.)

Diskussion.

Holger Mygind.

G. V. Th. Borries: **Labyrinthitis mit endokranieller Komplikation.**

Bei einem 13jähr. Knaben, im Jahre 1918 für tuberkulöse Osteitis proc. mast. sin. behandelt, trat $^3/_4$ Jahr später aufs neue akute Mitttelohrsuppuration und akute Labyrinthitis ein. Radikaloperation. Eine Woche später Verschlechterung des Allgemeinbefindens: Aphasie, Erbrechen, Zuckungen im Facialisgebiet und positiver Babinski. Es zeigte sich eine Osteitis in die Schädelknochen hinauf propagierend. Resektion des Labyrinthes und Inzision im Gehirn in verschiedenen Richtungen ohne Entleerung von Eiter. Die Zerebrospinalflüssigkeit erschien normal. Nach der Operation rechtsseitige Hemiplegie, die jedoch bald verschwand. Heilung. Verf. nimmt an, daß es sich um eine otogene Encephalitis gehandelt hat.

Digitized by Google
Original from UNIVERSITY OF CALIFORNIA
Generated on 2019-10-24 16:44 GMT / http://hdl.handle.net/2027/uc1.b3252768
Public Domain in the United States, Google-digitized / http://www.hathitrust.org/access_use#pd-us-google

Diskussion.

H. Mygind erinnert an einen ähnlichen Fall, welchen er früher veröffentlicht hat. M. meint auch, daß es sich um eine lokale Encephalitis gehandelt hat.

V. G. V. Th. Borries: **Pharyngodynie bei Influenza.**

B. bespricht wahrscheinlich durch Myalgie in der Pharynxmuskulatur verursachte Schmerzen beim Schlucken, welche ab und zu bei Pat. mit Influenza beobachtet werden, ohne daß man bei der Inspektion des Pharynx etwas Abnormes beobachten kann.

VI. G. V. Th. Borries: **Blicklähmung.**

Es handelt sich um einen 39jähr. Mann mit assoziierter Blicklähmung nach links infolge einer disseminierten Sklerose. Bei kaltem kalorischen Versuch des linken Ohres wurde ein normaler Nystagmus nach rechts beobachtet, bei dessen langsamer Phase die Bulbi die Grenze der Blicklähmung überschritt. Dies pflegt man ja gewöhnlich bei supranukleärer Blicklähmung zu sehen. Eigentümlich war dagegen das Resultat der Kaltwasserspülung des rechten Ohres. Hier beobachtete man nicht — wie erwartet — eine langsame Deviation nach rechts mit Fixation der Bulbi im rechten Augenwinkel, sondern einen vollständig normalen speziell normal schnellen Nystagmus nach links und während derselben überschritt die schnelle Nystagmusphase die Grenze der Blicklähmung, was auch beim rotatorischen und galvanischen Versuch bemerkt wurde.

Dieser Fund entspricht dem subkortikalen Typus: Pseudoophthalmoplegie Wernicke in Báránys Schema. Von diesem Typus hat nach Einführung der Vestibularuntersuchung kein Fall in der Literatur vorgelegen, doch hat Bárány mir freundlichst einen von ihm in Otologiska Sektionen in Stockholm mitgeteilten, noch nicht gedruckten Fall mitgeteilt. Es war eine luetische Frau mit Blicklähmung nach oben und nach unten, Blickparese nach rechts und links, aber vollständig intaktem vestibularen Nystagmus.

Meine Beobachtung, daß auch die schnelle Phase die Grenze der Blicklähmung überschreitet, scheint nicht früher gemacht worden zu sein. Sie hat unter anderem dadurch Interesse, daß sie zeigt, daß die von vielen behauptete Ansicht, daß nur die langsame Nystagmusphase ein vestibulärer Reflex ist, während der schnelle kortikal ist, sich nicht aufrechterhalten läßt. Eine schnelle Nystagmusphase, z. B. nach links, ist also nicht identisch mit einer volontären Blickbewegung in derselben Richtung; diese beiden folgen verschiedenen Bahnen.

VII. G. V. Th. Borries: **Ein eigentümliches Nystagmusphänomen bei disseminierter Sklerose.**

Bei einer Frau mit dessiminierter Sklerose und normalem Gehör wurde eine äußerst schwache Andeutung von undulierendem Nystagmus



Digitized by Google
Original from UNIVERSITY OF CALIFORNIA
Generated on 2019-10-24 16:44 GMT / http://hdl.handle.net/2027/uc1.b3252768
Public Domain in the United States, Google-digitized / http://www.hathitrust.org/access_use#pd-us-google

beobachtet. Bei Rotation nach rechts und links wurde beobachtet, wie die langsame Phase in geringen rotatorischen, undulierenden Bewegungen, welche die Bulbi ausführte, bestand, während sich gleichzeitig die Augen als solche nach rechts bzw. nach links bewegten. Dieses Phänomen wurde nicht bei dem kalorischen Versuch beobachtet. Bei späteren Untersuchungen wurde bald kein Nystagmus, bald undulierender spontaner Nystagmus beobachtet.

### 131. Versammlung vom 3. März 1920.

I. Gottlieb Kjaer: **Zwei Fälle von Quinckes Ödem.**

1. 57jähr. Mann, bei welchem wiederholt ein typisches Quinckes Ödem beobachtet worden ist, das erstemal in der subglottischen Region als eine gallerteartige geschwollene Schleimhaut, sowie an der Partie oberhalb der linken Stimmlippe; das Ödem verschwand nach Verlauf von einem Tage; später wurde abwechselnd eine Geschwulst am linken und rechten Mundwinkel sowie am Augenlid beobachtet: noch später am Zungenrand und an der Schleimhaut im Grunde der Mundhöhle, sowie an der Uvula. Ferner trat früher einmal ähnliches, kurzdauerndes Geschwür am Skrotum, von Jucken begleitet auf, welches sich auf den Penis ausdehnte. Die Anfälle sind von Kältegefühl begleitet gewesen.

2. 44jähr. Mann mit wiederholten akuten Anfällen von kurzdauerndem zirkumskripten Ödem an den Mundwinkeln, am Unterleib und an den Oberarmen sowie den Ohren (Geschwulst der Schleimhaut im Cav. tympani) welche jedoch nur einmal beobachtet worden ist.

Beide Pat. waren Seeleute.

II. Gottlieb Kjaer: **Plötzliche, bei einem Taucher entstandene Taubheit.**

Bei einem 35jähr. Taucher entstand plötzlich, nachdem er zu wiederholten Malen in ähnlichen Tiefen sich aufgehalten hatte, eine Viertelstunde, nachdem er aus einer Tiefe von 16 Faden hinaufgekommen war, Übelbefinden. Schwindel, Erbrechen und vollständige Taubheit. Der Taucher brach zusammen, ohne ein Wort sagen zu können. $^1/_2$ Stunde später war er wieder bei vollem Bewußtsein, doch klagte er über Kopfschmerz und hatte noch 3mal Erbrechen. Die Taubheit dauerte fort; auch eine Untersuchung des vestibulären Apparates zeigte Erlöschen der kalorischen und rotatorischen, jedoch Bewahrung der galvanischen Reaktion.

Die Ursache war wahrscheinlich ein zu schnelles Aufsteigen aus der 16 Faden-Tiefe, was im Laufe von 3 Min. geschah, eine Zeit, welche allerdings auch früher ohne Schaden dazu gebraucht war, die aber doch Haldane zufolge viel zu kurz war.

Wahrscheinlich waren beim Pat. Luftembolien im Labyrinth entstanden, welche den Ménièreschen Anfall verursacht haben.

Digitized by Google
Original from UNIVERSITY OF CALIFORNIA
Generated on 2019-10-24 16:44 GMT / http://hdl.handle.net/2027/uc1.b3252768
Public Domain in the United States, Google-digitized / http://www.hathitrust.org/access_use#pd-us-google

Diskussion.

Schmiegelow erinnert an einen ähnlichen Fall, welcher ungefähr 1870 bei den italienischen Arbeitern auftrat, welche den Bau der Limfjordshrücke ausführten.

E. Schmiegelow: **Einige Erfahrungen über die Einwirkung des Radiums auf inoperable Neubildung in der Mund-, Rachen- und Nasenhöhle.**

Sch. bespricht 13 Fälle von bösartigen Geschwülsten in obenerwähnten Regionen; in 2 dieser Fälle handelte es sich um Sarkome im Nasenrachen, in 1 Fall um ein Angioendotheliom in Cav. nasi und in den übrigen Fällen um Epitheliome. In einigen Fällen handelte es sich um Rezidive nach früheren Operationen. In 5 Fällen wurden operative Einriffe vor der Radiumbehandlung gemacht. In diesen 13 Fällen wurde die Radiumtherapie mit dem Resultat angewandt, daß 5 der Fälle während einer Observationszeit von $^1/_2$ bis 2 Jahren nach der Radiumbehandlung rezidivfrei wären.

Die Applikation von Radium in der Mundhöhle, in der Tonsillenregion und im Sinus pyriformis u. s. w. ist mit Hilfe von Stents plastischer (Guttapercha) Masse vorgenommen worden, welche als eine die Radium kapseln einschließende Prothese zubereitet wird.

Diskussion.

Buhl, Schmiegelow.

IV. F. Norsk. **Demonstration einer zahnführenden Oberkieferzyste,** welche bei einem 9jähr. Knaben vom Sinus maxillaris entfernt wurde. Die Zyste hatte die Knochenwand an der Fossa canina in bedeutendem Grade hervorgetrieben. In der Zyste wurde der Zahnkeim des Weisheitszahnes gefunden. Die Zystenwand war mit mehrschichtigem Pflasterepithel bedeckt und wurde mit dem Zahnkeim durch Res. sin. maxill. a. m. Luc.-Caldwell entfernt.

V. S. H. Mygind: **Ein Fall von Arthritis cricoarytaenoidea acuta gonorrhoica.**

Bei einer 19jähr. Frau mit tendinösem Daumenpanaritium, Tendovaginitis am Fuß und Urethritis gonorrh. traten Schluckbeschwerden, Heiserkeit und Atembeschwerden ein. Die Laryngoskopie zeigte eine blasse ödematöse Geschwulst beider Reg. arytaen. mit so gut wie aufgehobener Beweglichkeit der Stimmlippen, welche ganz dicht zusammen standen. Tracheotomie. 1 Monat später Heilung.

### 132. Versammlung vom 10. April 1920.

I. J. H. Mygind: **Ein Fall von kombinierten Labyrinthfistelsymptomen.**

Bei einem Mann mit chronischer Mittelohreiterung rechts Osteitis proc. mast und perisinuösem Abszeß wurde teils das allgemeine Kompressions-

Digitized by Google
Original from UNIVERSITY OF CALIFORNIA
Generated on 2019-10-24 16:44 GMT / http://hdl.handle.net/2027/uc1.b3252768
Public Domain in the United States, Google-digitized / http://www.hathitrust.org/access_use#pd-us-google

Aspirations-Fistelsymptom, welches „umgekehrt“ war, teils Mygind s vaskuläres Fistelsymptom (Karotis- Kompressions,-Dekompression), welches regulär war, teils endlich das vaskuläre Fistelsymptom in Borries Modifikation mittels Amylnitrit-Einatmung, nachgewiesen; hierbei war das Fistelsymptom wieder umgekehrt. Bei der Operation wurde eine Fistel am lateralen Bogengang so nahe an der Ampulla vorgefunden, daß dies möglicherweise das paradoxe Verhältnis zwischen den Fistelsymptomen erklären kann.

Diskussion.

Thornval, Borries, Mygind.

II. S. H. Mygind: **Ein Fall von chronischer Mittelohreiterung mit epiduralem Abszeß über der motorischen Region.**

Bei einem 11jähr. Knaben mit Temperatur gegen 40° und geringer Zellenvermehrung in der Zerebrospinalflüssigkeit wurde die Radikaloperation vorgenommen, wobei eine ausgebreitete Osteitis proc. mast. sowie Sinusthrombose, dagegen kein Gehirnabszeß gefunden wurde. Nach der Operation Temp. gegen 39°, verhältnismäßig langsamer Puls, in der Zerebrospinalflüssigkeit monukleaere Zellen und Pneumokokken, 8 Tage nach der Operation universelle Krämpfe, in der kontralateralen Hand beginnend, sowie Kaubewegungen des Mundes. Bei dem Herdzentrum entsprechend der Kraniotomie wurde eine Eiteransammlung an der Oberfläche des Lobus temperalis vorgefunden. Pat. befand sich ganz gut nach der Operation. Darauf wieder Erbrechen und meningeale Symptome. Exitus. Bei der Sektion wurde keine Verbindung zwischen dem subduralen Abszeß und dem Prozeß im Mittelohr gefunden.

III. J. H. Mygind: **Dauernde Herabsetzung der Dauer des postrotatorischen Nystagmus bei Kaninchen mit wiederholten Rotationsversuchen.**

Diese Herabsetzung nimmt ganz gleichmäßig bei wiederholten Rotationen zu. Nach $7^1/_2$ Monaten nach der letzten Rotation war die Dauer des Nachnystagmus bei einem jungen Kaninchen genau so stark verkürzt wie bei den damals vorgenommenen Rotationen.

IV. A. Thornval: **Unglückliche Komplikationen infolge endonasaler Eingriffe.**

Verf. gibt eine Übersicht über die Fälle von Mißgeschick bei Operationen im Innern der Nasenhöhle, die während der letzten 28 Jahre eingetreten und in der Literatur mitgeteilt sind.

Diskussion.

Schmiegelow erinnert sich unter den Fällen von Mißgeschick innerhalb der letzten 40 Jahre, die Nasenkavität bei einem jungen Mädchen, welches Lupus hatte, ausgekratzt zu haben, mit der Folge, daß Pat. an Meningitis starb; ferner die Lamina papyracea vom Meatus med.

Digitized by Google
Original from UNIVERSITY OF CALIFORNIA
Generated on 2019-10-24 16:44 GMT / http://hdl.handle.net/2027/uc1.b3252768
Public Domain in the United States, Google-digitized / http://www.hathitrust.org/access_use#pd-us-google

aus perforiert zu haben, so daß Spülwasser in das peribulare Fettgewebe eindrang, ohne daß jedoch ein bleibendes Unglück angerichtet wurde, schließlich eine Meningitis im Anschluß an eine Zahnhöhlenoperation beobachtet zu haben; hier war jedoch eine propagierende Osteomyelitis die eigentliche Ursache.

K r a g h kann an Fällen von Mißgechick, welche auf der Ohren- und Halsklinik des Rigshospitals innerhalb der letzten 10 Jahre vorgekommen sind, einige Fälle von Nachblutung bei Konchotomie und Septumresektion nennen. Ferner ist Erysipelas nach Nasenoperationen beobachtet worden. Diese Komplikation hatte jedoch in einem Fall einen glücklichen Ausgang, indem dadurch Heilung eines großen Sarkoms, welches die rechte Seite der Nase ausfüllte, eintrat; — es muß jedoch bemerkt werden, daß dieser Pat. 2 Röntgenbestrahlungen bekam, die eine vor, die andere nach dem Erysipelanfall, jedesmal von 10 H. Die Heilung hält an.

Ferner ist Ostitis nach Tamponade des Nasenhöhlenraumes sowie nach Septumoperation beobachtet worden. Außerdem ist Luftepmhysem in der Orbita sowie unter der Haut bei Kiefernhöhlenpunktion beobachtet worden. Angina nach Nasenoperationen ist häufig beobachtet worden.

Es ist ferner von Wichtigkeit, sich daran zu erinnern, daß zu wiederholten Malen Rhinitis atrophic. nach Entfernung von zu viel einer Muschel eingetreten ist.

A a g e P l u m: **Meningitis im Anschluß an Turbinectomia med.**

Bei einer 21jähr. Frau wurde die Concha med. wegen Lupus entfernt; wahrscheinlich drang das Instrument bei dieser Gelegenheit durch die Lamine cribrosa und hat wahrscheinlich die Dura verletzt. Es wurde Tamponade eingelegt. Am selben Abend entwickelte sich die Meningitis. Die Tamponade wurde entfernt. Pat. wurde geheilt entlassen.

S. H. M y g i n d: Außer geringen Fällen von Mißgeschick haben wir auf dem Kommunehospital nur einen Fall von Tod beobachtet, welcher im Anschluß an eine Septumresektion eintrat (der Fall ist hier in der Gesellschaft von Robert L u n d mitgeteilt worden).

Jörgen M ö l l e r hat kein Mißgeschick gehabt außer einer postoperativen Blutung ab und zu und ein paarmal Synechiebildung.

N. Rh. B l e g v a d hat leichtere Vergiftungsfälle nach submuköser Injekt. von 1% Kokain beobachtet; hat 2mal bis an die Orbita durch den Meatus med. mit K i l l a n s scharfer Kanüle perforiert, ohne daß dies Folgen hinterließ. Bei Injektion von Paraffin unter die Nasenschleimhaut bei Pat. mit Ozäna hat B. das Entstehen eines Septumabszesses mit darauffolgendem Einsinken des Nasenrückens beobachtet; außerdem verschiedene andere kleine Mißgeschicksfälle. B. pointiert, daß, wenn er so gut wie nie Angina nach Galvanokaustik einer Koncha inf. beobachtet, dies darauf zurückzuführen ist: 1. daß er nie das hinterste Drittel der Koncha galvanokauterisiert, 2. daß er nach der Galvanokaustik mit Trichloressigsäure ätzt.

Digitized by Google
Original from UNIVERSITY OF CALIFORNIA
Generated on 2019-10-24 16:44 GMT / http://hdl.handle.net/2027/uc1.b3252768
Public Domain in the United States, Google-digitized / http://www.hathitrust.org/access_use#pd-us-google

Blegvad meint, zufolge Vortrages und Diskussion feststellen zu können: 1. man soll nie in der Nase operieren, wenn ein akuter Katarrh vorhanden ist, 2. man soll bei Eingriffen an der Koncha med. und den Siebbeinzellen vorsichtig sein, 3. man soll keine Lufteinblasung in die Nebenhöhlen anwenden, 4. man soll bei Septumresektion nicht unnötig hoch hinauf an die Lamina cribrosa gehen.

## Bücherbesprechungen.

**Medizinische Terminologie.** Ableitung und Erklärung der gebräuchlichsten Fachausdrücke aller Zweige der Medizin und ihrer Hilfswissenschaften. 12. bis 15. verbesserte Auflage mit 464 Abbildungen. Von Walter Guttmann, Oberstabsarzt a. D., Berlin. Verlag von Urban & Schwarzenberg, Berlin-Wien, 1920.

In ganz überraschend kurzer Zeit war eine Neuauflage des Buches erforderlich, wohl der schlagendste Beweis für seine mit vollem Recht außerordentliche Beliebtheit. Vollkommen neu bearbeitet findet sich das Gebiet der Psychiatrie. Sehr willkommen ist die Vermehrung der kleinen Abbildungen (um 155 gegenüber der letzten Auflage), die meist eine detaillierte Beschreibung überflüssig machen und so einesteils das Verständnis, andernteils die Kürze im Ausdruck fördern.

Die Ausstattung des Buches, das die weiteste Verbreitung unter den praktischen Ärzten verdient, ist eine vornehme. E. U.

## Referate.

### I. Allgemeines.

**Über die Lokalisation von Geräuschen im Wasser.** Von Dozent Dr. Ernst v. Urbantschitsch. (Kl. Beitr. z. Ohrenhlk. Fschr. f. Hofr. Urbantschitsch. Urban & Schwarzenberg. Wien 1919.)

Die Versuche betrafen 1. gesunde, 2. einseitig kranke und 3. beiderseitig kranke Gehörorgane. Mit Ausnahme mehrerer Versuche im Meere (Einrammen von Pfosten in den Grund) wurden die Versuche in größeren Badewannen gemacht. Der Schall wurde erzeugt 1. durch Hämmern mit einem großen Hammer entweder direkt auf die verschiedenen Wände der Wanne oder vermittelst eines eisernen Zwischenstückes; 2. durch Abschießen einer Knallkapselpistole außerhalb der Wanne.

Bei normalen, annähernd normalen oder beiderseits ungefähr gleich affizierten Gehörorganen scheint der im Wasser wahrgenommene Schall in der Richtung gegen den Scheitel der Versuchsperson zu kommen (bei Bauchlage also von vorn, bei Rückenlage von hinten usw.); ist hingegen ein Ohr taub oder hochgradig schwerhörig, so wird der Schall nach der Seite des gesunden Ohres verlegt.

R. Leidler.

Digitized by Google
Original from UNIVERSITY OF CALIFORNIA
Generated on 2019-10-24 16:44 GMT / http://hdl.handle.net/2027/uc1.b3252768
Public Domain in the United States, Google-digitized / http://www.hathitrust.org/access_use#pd-us-google

**Beitrag zur Entstehung des nichtentzündlichen Ohrschmerzes.** Von F. Kretschmann. (Kl. Beitr. z. Ohrenhlk. Fschr. f. Hofr. Urbantschitsch. Urban & Schwarzenberg. Wien 1919.)

Die Verlegung der Schmerzempfindung in eine andere Region, die mehr oder minder entfernt ist von der Ursprungsstelle, d. i. der Stelle, wo sich die schmerzauslösende Erkrankung befindet, ist in der Otologie eine nicht seltene und bekannte Erscheinung. Von selteneren, bzw. weniger gekannten Erkrankungen, die Otalgien verursachen, beschreibt der Verfasser: Entzündungen der Drüsengebilde am Mundboden, sowohl der Speichel- wie der Lymphdrüsen; Entzündungen der Ohrspeicheldrüse, des Kiefergelenkes und endlich die sogenannten Myalgien der Kopf- und Nackenmuskeln, auch Knötchenkopfschmerz genannt. Diese nicht seltene, aber unter den Otologen wenig gekannte Krankheit besteht in chronischen Veränderungen der Muskulatur des Kopfes und Nackens (man fühlt spastische Muskelstränge und schwielige knotenförmige Stellen im Muskel), welche neben lokalen häufig auch Stirnkopfschmerzen und Schmerzen im Ohre und Warzenfortsatz ohne (oder mit zufälligen) Ohr- bzw. Nasenbefund. Die Therapie besteht in Massage, Heißluft- und Lichtbädern; die Prognose ist bei konsequenter Therapie günstig, muß jedoch bis zum völligen Verschwinden der Knötchen fortgesetzt werden. R. Leidler.

## II. Äußeres Ohr und Mittelohr.

**Der Einfluß intraglutealer Proteinkörperzufuhr auf den Verlauf akuter Mittelohrentzündungen.** Von Dr. Maximilian Rauch. (Kl. Beitr. z. Ohrenhlk. Fschr. f. Urbantschitsch. Urban & Schwarzenberg. Wien 1919.)

Es wurden 41 Pat. mit 56 erkrankten Gehörorganen mit Injektionen von abgekochter Kuhmilch (5 bis 10 $cm^3$) behandelt. Von den Resultaten seien hervorgehoben: Die parenterale Zufuhr von artfremdem Eiweiß kürzt bei allen Formen der akuten eitrigen Mittelohrentzündung die Heilungsdauer derselben wesentlich ab und ist in allen diesen Fällen besonders zu empfehlen. Auf exsudative Katarrhe und einfache Mittelohrentzündungen übt dieselbe keinen ersichtlichen Einfluß aus. Die Zahl der Injektionen (eine oder mehrere) hängt von der Schwere des Falles ab. Eine Art prophylaktischer Immunisierung auf das Mittelohr wird durch die Milchinjektion nicht erzielt. Leidler.

**Mittelohreiterung und Gravidität.** Von Dr. Gustav Bondy und Dr. H. Neumann. (Kl. Beitr. z. Ohrenhlk. Fschr. f. Hofr. Urbantschitsch. Urban & Schwarzenberg. Wien 1919.)

An der Hand von 4 Fällen zeigten die Verf., daß in einzelnen Fällen die Gravidität einen höchst ungünstigen Einfluß auf eine bestehende chronische oder akute Mittelohreiterung ausüben kann. Die Erkenntnis dieser Tatsache mußte notwendigerweise dazu führen, gegebenenfalls, d. h. wenn es im Verlaufe dieser Verschlimmerung zur Entwicklung von

Digitized by Google
Original from UNIVERSITY OF CALIFORNIA
Generated on 2019-10-24 16:44 GMT / http://hdl.handle.net/2027/uc1.b3252768
Public Domain in the United States, Google-digitized / http://www.hathitrust.org/access_use#pd-us-google

Komplikationen gekommen ist oder zu kommen droht, die Unterbrechung der Schwangerschaft in Betracht zu ziehen. Eine Entscheidung in dieser Frage wird in dieser Abhandlung nicht gefällt. Leidler.

**Zum Thema: Gehörprothesen.** Von Dr. A. Bing. (Kl. Beitr. z. Ohrenhlk. Fschr. f. Hofr. Urbantschitsch. Urban & Schwarzenberg. Wien 1919.)

Beschreibung von neuen, aus Aluminium und feinem Glas hergestellten künstlichen Trommelfellen. Leidler.

### III. Labyrinth und Hörnerv.

**Kasuistischer Beitrag zur Erkrankung des Nervus acusticus im Gefolge von Skarlatina.** Von Dr. Emanuel Max. (Kl. Beitr. z. Ohrenhlk. Fschr. f. Hofr. Urbantschitsch. Urban & Schwarzenberg. Wien 1919.)

Fall von schwerem Scharlach (14jähr. Mädchen) mit nekrotisierender Angina und beiderseitiger eitriger Otitis, bei welchem sich linksseitige periphere Fazialislähmung, leichte linksseitige Vestibularisaffektion (Herabsetzung der kalorischen Erregbarkeit ohne Schwindel und Spontannystagmus) und schwere, in Taubheit übergehende beiderseitige Kochlearisaffektion mit Ohrensausen entwickelte. Die Otitis und die Facialis-Lähmung heilten mit intakten Trommelfellen aus, die Taubheit blieb bestehen. Es handelt sich hier offenbar um eine Polyneuritis toxica, hervorgerufen durch das Scharlachvirus, da alle anderen Ätiologien auszuschließen sind. Leidler.

**Über Gehörschäden bei Kopfverletzungen.** Von Dr. F. Fremel. (Kl. Beitr. z. Ohrenhlk. Fschr. f. Hofr. Urbantschitsch. Urban & Schwarzenberg. Wien 1919.

An der Kopfschußstation der Wiener Nervenklinik wurden 784 Kopfschüsse in bezug auf den Zustand des Hörapparates nach einem Kopfschuß in seinem Verhältnisse zur Veränderung der Schädelkapsel und zur Schädigung des Schädelinhaltes untersucht. 32·8% der Kopfschüsse der Station ergeben Gehörschädigung im Sinne einer Laesio auris int. Dabei ist bemerkenswert, daß 74 ohrbeschädigte Kopfverletzungen mit komplettem Defekt der Schädelkapsel 156 ohrgeschädigten Kopfverletzungen mit negativem Röntgenbefund gegenüberstehen. Gerade die Pat., welche durch ihren oft ausgedehnten pulsierenden Defekt als Schwerverletzte imponieren, zeigen seltener eine Schädigung des Kochlearapparates als solche mit einer oberflächlichen Hautnarbe. Diskussion der Frage des Zustandekommens der Gehörläsion (Erschütterung des Schädelknochens, übermäßig starke Schalleinwirkung).

Streifschüsse führen leicht zu Ohrläsionen, und zwar in der Regel auf derselben Seite oder stärker als auf der kontralateralen. Bei Steck- und Durchschüssen führen häufig schwere Schußverletzungen in der Nähe des Ohres, das Schläfebein selbst betreffend, zu keiner Kochlearlaesion, manchmal wieder zu einer sehr schweren. Liegen sie außerhalb des Bereiches des Schläfebeines, so verursachen sie im Gegensatze zu den Streifschüssen weit seltener eine Kochlearlaesion. Gesichtsschüsse (51) führen selten zu Ohrschädigungen (6).

Digitized by Google
Original from UNIVERSITY OF CALIFORNIA
Generated on 2019-10-24 16:45 GMT / http://hdl.handle.net/2027/uc1.b3252768
Public Domain in the United States, Google-digitized / http://www.hathitrust.org/access_use#pd-us-google

Die Detonationsschwerhörigkeit ist ein bei Feldzugsteilnehmern ungemein häufiges Ereignis; jeder Infanterist ist nach einem Trommelfeuer oder Minenwerferfeuer schwerhörig oder taub, er kennt diese Tatsache, er legt ihr nicht viel Bedeutung bei, er weiß, die Schwerhörigkeit vergeht wieder, gewöhnlich spurlos, manchmal bis auf einen Rest.

Zuletzt bespricht der Verf. die traumatische Ruptur des Trommelfelles und die Otitis media traumatica. Am häufigsten kommen Rupturen bei Explosionen größerer Geschosse, am allerhäufigsten durch Explosionen von Wurfminen vor. Leidler.

**Über indirekte Kriegsverletzungen des Gehörorgans durch Luftdruck infolge Granat-, Schrapnell- und Minenexplosionen, Abfeuerns schwerer und schwerster Granaten und Platzens von Bomben.** Von Dr. Ig. Hofer. (Kl. Beitr. z. Ohrenhlk. Fschr. f. Hofr. Urbantschitsch. Urban & Schwarzenberg. Wien 1919.)

Mitteilung von 71 Fällen, von welchen 28 ausführlich besprochen werden. Kurz zusammengefaßt boten die Fälle folgende Symptome:

1. Herabsetzung der Hörschärfe für die Sprache; 2. Herabsetzung der Perzeption für Stimmgabeln; 3. Verkürzung der Kopfknochenleitung; 4. im allgemeinen keine Änderung der kalorischen Reaktion; 5. in $^1/_5$ der Fälle Spontannystagmus; 6. Schwindel unmittelbar nach dem Trauma in zirka 74% der Fälle, meistens noch anhaltend; 7. Romberg in 45% der Fälle; 8. Bewußtlosigkeit unmittelbar nach dem Trauma in 50% anamnestisch feststellbar; 9. Trommelfellrupturen in 48%; 10. stärkere Beteiligung des Kochlearapparates als des Vestibularapparates 11. das primäre ohrschädigende Moment bei Explosionen ist der vom Explosionsherde ausgehende Explosionsdruck (Explosionswelle) und nicht die Schallwelle (nach Hofer und Mauthner). Leidler.

**Ein Fall von Syndroma Bárány mit Lumbalpunktion und Kraniotomie.** Behandelt von Dr. Gunnar Holmgreen. (Kl. Beitr. z. Ohrenhlk. Fschr. f. Hofr. Urbantschitsch. Urban & Schwarzenberg. Wien 1919.)

Es handelt sich um eine 37 Jahre alte Pat., welche seit Kindheit an einer linksseitigen chronischen Otitis litt. Zu dieser, außer schleimiger Eiterung keine Beschwerden verursachenden Otitis traten nun anfallsweise heftige Kopfschmerzen besonders im Hinterkopf, rotatorischer Nystagmus nach der gesunden Seite, Schwindelgefühl, Falltendenz nach rückwärts nach der kranken Seite, unabhängig von der Stellung des Kopfes, Fehlzeigen nach außen in sämtlichen Gelenken der oberen Extremität der kranken Seite, Fehlen der Zeigereaktion nach innen in denselben Gelenken, sowie lebhaft gesteigerte Erregbarkeit auf der kranken Seite. (Letzteres Symptom entspricht nicht dem typischen Befund bei Báránys Fällen, wo herabgesetzte Erregbarkeit bestand.) Da an eine Komplikation der Otitis gedacht wurde, wurde Radikaloperation gemacht, welche weder einen erheblichen objektiven Befund aufdeckte, noch Besserung erzielte. Letztere wurde vorübergehend durch mehrfach vorgenommene Lumbalpunktionen (sehr hoher Druck) herbeigeführt.

Digitized by Google
Original from UNIVERSITY OF CALIFORNIA
Generated on 2019-10-24 16:44 GMT / http://hdl.handle.net/2027/uc1.b3252768
Public Domain in the United States, Google-digitized / http://www.hathitrust.org/access_use#pd-us-google

Da aber definitive Heilung nicht eintrat, außerdem eine linksseitige Adiadochokinesis, Ataxie im l. Arme, lebhafte Sehnenreflexe und Herabsetzung der groben Kraft des l. Armes konstatiert wurde, entschloß man sich zu einer Kraniotomie. Die Operation deckte eine deutliche Ansammlung von Zerebrospinalflüssigkeit an einem Punkte auf, bis zu welchem sich die laterale Ponszisterne unter gewöhnlichen Verhältnissen nicht erstreckt. Bei der Inzision der letzteren entleerten sich reichliche Mengen Flüssigkeit, worauf für mehrere Monate alle Symptome verschwanden. Doch trat später wieder ein wenn auch nicht starkes Rezidiv auf. Die ganze Beobachtung erstreckt sich über die Zeit vom 4. XI. 1915 bis 19. IV. 1917. Leidler.

**Zur Kenntnis und Heilung der Hör- und Sprachstörungen bei den Neurosen.** Von Dr. Oskar Mauthner. (Kl. Beitr. z. Ohrenhlk. Fschr. f. Hofr. Urbantschitsch. Urban & Schwarzenberg. Wien 1919.)

Einleitend spricht der Verf. über die Neurosen im allgemeinen und die Neurosen im Bereiche des Gehörorgans und der Sprache im besonderen. Hierauf behandelt er die Hör- und Sprachstörungen bei den Neurosen und gliedert dieses Kapitel in folgende Abschnitte: *a*) über Vorkommen und Entstehen; *b*) die klinischen Formen und ihr Verlauf. Dieser Abschnitt zerfällt in: 1. die Hörstörungen bei den neurasthenischen Formen; 2. die Hörstörungen bei den hysterischen Formen (und der traumatischen Neurose?); 3. die Hörstörungen bei den Fällen mit nachweisbaren organischen Schädigungen; 4. Sprachstörungen. Zu den letzteren gehören: $\alpha$) die neurotische Aphonie; $\beta$) die neurotische Aphasie; $\gamma$) das neurotische Stottern und die übrigen Formen. Hierauf wird die Heilung und Beurteilung besprochen. Zusammenfassend kommt der Autor zu folgenden Resultaten: 1. Die Hör- und Sprachstörungen sind Teilerscheinungen der neurotischen Symptomenkomplexe, treten häufig als prävalierende Symptomengruppe völlig in den Vordergrund, sind aber selten ganz monosymptomatisch. 2. Zu den prävalierenden Formen sind zu rechnen: Die neurotische Taubheit, die neurotische Stummheit, die neurotische Taub-Stummheit, die neurotische Aphonie und das neurotische Stottern. 3. Die Hör- und Sprachstörungen entstehen sowie die Neurosen selbst psychogen durch dauernde oder plötzliche Einwirkung auf die Psyche, welche Einwirkung unmittelbar (thymogen, reflexogen) oder mittelbar (ideogen) zu einem bestimmten Krankheitsausdruck führt. Im allgemeinen handelt es sich da nicht um organische Grundlagen. 4. Wie alle neurotischen Störungen können auch die Hör- und Sprachstörungen bei vorher ganz Gesunden entstehen, doch scheint eine überstandene Lokalkrankheit ihr Auftreten zu begünstigen. 5. Hör- und Sprachstörungen kommen sowohl bei den Komplexen mit neurasthenischen als auch mit hysterischem Charakter vor. Die Hörstörungen bei den neurasthenischen Formen sind gekennzeichnet durch eine in der Regel beiderseitige geringgradige Hörverminderung bei verkürzter Knochenleitung, welche oft gewisse Eigentümlichkeiten zeigt. Sie gehen

Digitized by Google
Original from UNIVERSITY OF CALIFORNIA
Generated on 2019-10-24 16:44 GMT / http://hdl.handle.net/2027/uc1.b3252768
Public Domain in the United States, Google-digitized / http://www.hathitrust.org/access_use#pd-us-google

in der Regel zurück. Die hysterischen Hörstörungen zeigen die bekannten Erscheinungen. 6. Bei den Neurosen mit organischen Schädigungen kann das mechanische Trauma auch das Endorgan (Labyrinth) verletzt haben. Bei einem gleichzeitig bestehenden zerebralen oder zerebellaren Symptomenkomplex kann die Labyrinthläsion ätiologisch wohl erschlossen, aber klinisch nur schwer oder gar nicht abgegrenzt werden. 7. Von den prävalierenden Sprachstörungen bei den Neurosen ist nicht nur das Stottern, sondern auch die neurotische Aphonie durch eine Atmungsstörung gekennzeichnet. Verschiedene Symptome qualifizieren die Aphonie als eine vorwiegend hysterische Störung. Bei der Phonation werden 2 Typen unterschieden: der Aphoniker preßt oder er preßt nicht. 8. Neurotische Aphonie und neurotisches Stottern verhalten sich psychologisch und prognostisch grundsätzlich anders als die neurotische Aphasie bzw. die neurotische Taubheit und Stummheit. Der Taub-Stumme neigt, des wichtigsten Verständigungsmittels beraubt, weit eher zur Flucht aus der Krankheit als der hörende und sprechende Aphoniker und Stotterer. Dieses Ergebnis ist für die Therapie von Wichtigkeit. 9. Zur Beseitigung der Hör- und Sprachstörungen bzw. zur Wiederherstellung der Funktion ist die Psychotherapie der „souveräne Weg". 10. Die Wahl der einzelnen therapeutischen Methode in jedem einzelnen Falle hängt von der persönlichen Erfahrung des Therapeuten ab. 11. Das Heilergebnis bei den prävalierenden Störungen stellt sich wie folgt: Neurotische Taubheit und Stummheit 100% Heilung; neurotische Aphonie 75%, neurotisches Stottern 37%. 12. Nirgends kommt die bloß zeitliche Verwundungszulage (Dienstbeschädigungszulage) und Invalidenpension (Rente) so sehr in Betracht als bei den neurotischen Hör- und Sprachstörungen, welche nach erfolgter Behandlung nicht geschwunden sind.

Zum Schlusse werden in Tabellenform 170 kurze Krankengeschichten eigener Fälle gebracht.

Die groß angelegte Arbeit gewinnt durch die reiche persönliche Erfahrung des Verf. auf diesem Gebiete und durch seine ausgedehnte Literaturkenntnisse sehr an Interesse und sei insbesondere auch Neurologen zur Lektüre empfohlen. Leidler.

**Kriegserfahrungen über die Explosionsschädigungen des Ohres.** Von Dr. S. Lawner. (Kl. Beitr. z. Ohrenhlk. Fschr. f. Hofr. Urbantschitsch. Urban & Schwarzenberg. Wien 1919.)

Bericht über 60 Fälle von Ohrschädigungen nach Explosion (3 bis 12 Tage nach der Verletzung). Aus den Schlußfolgerungen seien erwähnt: Der allgemeine Eindruck, den die Ohrbeschädigten meistens in den ersten Tagen nach der Verletzung auf den Beobachter machen, ist durch die psychische Depression und die auffallende Passivität gekennzeichnet; bei Explosionen von Granaten und Schrapnells im offenen, weichen Gelände kommen Verletzungen des Gehörganges sehr selten vor. Schalleitungsstörungen begegnet man

Digitized by Google
Original from UNIVERSITY OF CALIFORNIA
Generated on 2019-10-24 16:44 GMT / http://hdl.handle.net/2027/uc1.b3252768
Public Domain in the United States, Google-digitized / http://www.hathitrust.org/access_use#pd-us-google

ziemlich häufig. Der von der Paukenwand und dem Trommelfell begrenzte Luftpolster ist zugleich ein Schutz für das Innenohr; daher die häufige Beobachtung von Perforationen ohne Laesion des des Innenohres bei normal gestelltem Trommelfell; umgekehrt finden sich Kochlearisstörungen in Fällen, wo dieser Schutz fehlt, also bei total retrahiertem Trommelfell, das dann unverletzt bleibt, oder auch bei Retraktion nur im oberen Anteil, wobei in der unteren Hälfte Einrisse stattfinden können. Für die Entstehung der Innenohrlaesion dürfte nämlich, da die Stoßwirkung sich auf dem Wege der Gehörknöchelchenkette durch das ovale Fenster auf das Labyrinth fortpflanzt, die Retraktion der oberen Trommelfellhälfte allein genügen.

R. Leidler.

**Angeborene und erworbene Taubstummheit.** Von Prof. H. Herzog. (Kl. Beitr. z. Ohrenhlk. Fschr. f. Hofr. Urbantschitsch. Urban & Schwarzenberg. Wien 1919.)

Der Verf. greift kritisch in die modernen Erörterungen über die Einteilung der verschiedenen Formen der Taubstummheit ein und hält entgegen der Ansicht Goerkes mit Hammerschlag einzig und allein eine Einteilung nach klinisch-ätiologischen Gesichtspunkten für allgemein befriedigend. „Wir müssen versuchen, eine Gruppierung zu schaffen, welche in erster Linie den klinischen Interessen genügt und zugleich mit den Ergebnissen der pathologisch-anatomischen Forschung in Einklang gebracht werden kann."

Seine Einteilung gestaltet sich demnach in ihren Hauptzügen folgendermaßen:

1. Ererbte Taubstummheit (ererbte Mißbildungen, primäre Erkrankung des inneren Ohres).

2. Erworbene Taubstummheit: *a*) intrauterin erworbene Taubheit (erworbene Mißbildungen, Residuen entzündlicher Prozesse; Folgen toxischer Schädigungen); *b*) postfötal erworbene Taubheit (Residuen entzündlicher Prozesse, Folgen toxischer Schädigungen, Trauma).

R. Leidler.

**Über das Lumen, die Gestalt und Verlauf des Ductus reuniens Henseni beim erwachsenen Menschen.** Von Dr. F. Siebenmann und Dr. Ono. (Kl. Beitr. z. Ohrenhlk. Fschr. f. Hofr. Urbantschitsch. Urban & Schwarzenberg. Wien 1919).

Rein anatomisch-histologische Arbeit mit sehr instruktiven Abbildungen von Rekonstruktionen und histologischen Präparaten. Das Material besteht aus 10 Felsenbeinen von 8 Erwachsenen, 2 Felsenbeinen von einem 7 Monate alten Kinde und einem Felsenbein von einem 12jährigen Mädchen.

Eine wirkliche Aufhebung des Lumens findet sich beim erwachsenen Menschen nirgends, dagegen liegen in der engsten Strecke die dünnen Wände ziemlich nahe aneinander und da zudem in den Schnitten hier, gleichviel ob dieselben vertikal oder horizontal orientiert sind, größtenteils das Lumen als Duktus schräg getroffen

Digitized by Google
Original from UNIVERSITY OF CALIFORNIA
Generated on 2019-10-24 16:44 GMT / http://hdl.handle.net/2027/uc1.b3252768
Public Domain in the United States, Google-digitized / http://www.hathitrust.org/access_use#pd-us-google

wird, so ist ein freies Lumen als solches nicht ohne weiteres, sondern erst bei stärkerer Vergrößerung und bei zweckentsprechendem Wechsel in der Höhe der Einstellung zu konstatieren. Die Länge und Weite des D. r. weist keinen wesentlichen Unterschied zwischen Erwachsenen und Kindern auf. R. Leidler.

**Zur Pathologie der Labyrinthatrophie.** Von Dr. M. Rauch. (Kl. Beitr. z. Ohrenhlk. Fschr. f. Hofr. Urbantschitsch. Urban & Schwarzenberg. (Wien 1919.)

Histologische Untersuchungsergebnisse mit Abbildungen des Gehörorgans eines im höchsten Lebensalter, 94 Jahre, an reiner Inanition zugrunde gegangenen Mannes. Der Fall wurde in seinem letzten Lebensjahre untersucht. Er hat bis zum Anfang des siebenten Dezenniums gut gehört; wenigstens wurden auffallende Hörstörungen bis dahin von seiner Umgebung nicht bemerkt. Seit der Zeit nahm das Hörvermögen bis zur kompletten Taubheit allmählich ab.

R. Leidler.

## IV. Otochirurgie.

**Die Prognose der otogenen Sinusphlebitis.** Von Holger Mygind. (Kl. Beitr. z. Ohrenhlk. Fschr. f. Hofr. Urbantschitsch. Urban & Schwarzenberg. Wien 1919.)

Dem Autor stehen 80 eigene Fälle mit einem Prozentsatz der Heilungen von 56% zur Verfügung. Die Prognose der Krankheit ist am günstigsten bei Pat. im Alter von 5 bis 30 Jahren, im Alter von mehr als 50 Jahren ist sie sehr ungünstig. Die Fälle, bei denen weder der Thrombus noch das Sinusblut Bakterien enthalten, haben eine etwas günstigere Prognose als solche mit Bakterien; am gefährlichsten ist der Kolibazillus. Die Anwesenheit von flüssigem Blut im Sinus bedingt eine bedeutend günstigere Prognose als das Vorhandensein eines Thrombus. Die Neuritis optica sowie das Auftreten von Gelenksmetastasen sind ein günstiges prognostisches Zeichen. Leidler.

**Operatives Verfahren zur Beseitigung der erworbenen bindegewebigen Atresie des Gehörganges.** Von Dr. Erich Ruttin. (Kl. Beitr. z. Ohrenhlk. Fschr. f. Hofr. Ubantschitsch. Urban & Schwarzenberg. Wien 1919.)

Schilderung von Methoden, die einen Ersatz jeder einzelnen Gehörgangswand, ja, schließlich aller Gehörgangswände gestatten.

Methode I. Ersatz der oberen oder unteren Gehörgangswand: *a*) durch Lappen von vorn; *b*) durch Lappen von rückwärts.

Methode II. Ersatz der vorderen oder hinteren Gehörgangswand: *a*) durch Lappen von vorn; *b*) durch Lappen von rückwärts.

Methode III. Ersatz aller Gehörgangswände (Haut, Schlauch, Plastik). Diese Methoden werden an der Hand von 22 Figuren und mehreren Krankengeschichten genau beschrieben. Leidler.

**Zur Frage der Resektion der Pyramide.** Von Dr. Hugo Frey. (Kl. Beitr. z. Ohrenhlk. Fschr. f. Hofr. Urbantschitsch. Urban & Schwarzenberg. Wien 1919.)

Zu den in der Literatur bereits bekannten 2 Fällen wird ein eigener hinzugefügt. Es handelt sich um eine schwere Kommunitivfraktur

Generated on 2019-10-24 16:44 GMT / http://hdl.handle.net/2027/uc1.b3252768
Public Domain in the United States, Google-digitized / http://www.hathitrust.org/access_use#pd-us-google
Digitized by Google
Original from UNIVERSITY OF CALIFORNIA

der Schädelbasis durch Gewehrschuß. Es wurde bei der Operation die ganze Pyramide (Abb.) entfernt, ohne daß es zu einer wesentlichen Blutung gekommen wäre. Der Fall kam ad exitum, allem Anscheine nach infolge der Schwere der Verletzung (Enzephalitis des Schläfelappens und Kleinhirnes, Embolie der Pulmonalis d.), nicht infolge der Operation.

Auf Grund des vorliegenden bescheidenen Materials und den Erfahrungen an dem eigenen Falle macht der Autor folgende technische Vorschläge. Es gibt Fälle von Notoperation (eigener Fall) und solche der Wahl. Bei den ersteren wird man mehr weniger oder von den angetroffenen zufälligen Verhältnissen abhängen; doch dürfte auch hier, ebenso wie in der zweiten Gruppe, ein gewisses Schema sich empfehlen, und zwar mit Berücksichtigung folgender Punkte: Zuerst typische Radikaloperation, hierauf ausgedehnte Freilegung des ganzen Sinus, womöglich bis zum Bulbus, und Abtragung eines genügenden Stückes des die hintere Schädelgrube deckenden Knochens; Durchmeißelung des ganzen Tegmen. Absprengung an der unteren Wand der Trommelhöhle, womit die Pyramide wohl im ganzen schon beweglich geworden sein dürfte. Abmeißelung des Knochens an der hinteren Umrandung der Karotis, quer gegen die Längsachse der Pyramide, sorgfältige Abhebung nach hinten. Jetzt müßte der Knochen mit der Zange festgefaßt und vorsichtig die Loslösung von der Dura vorgenommen werden, bis die Heraushebung des ganzen Stückes gelingt.

Die Aussichten des Eingriffes werden für nicht ungünstig gehalten.

Leidler.

## Personalien.

**In den Ruhestand getreten:** Hofrat Prof. Dr. W. Kirchner, Direktor der Universitäts-Ohrenklinik in Würzburg.

**Gestorben:** Privatdozent Geh. San.-Rat Prof. Dr. Hugo Hessler in Halle, 70 Jahre, und Prof. Dr. E. Bloch in Freiburg i. B., 73 Jahre alt.

**Berufen:** Prof. Dr. Alfred Zimmermann, Oberarzt der Universitäts-Ohren-, Nasen- und Kehlkopfklinik in Halle a. S. als Nachfolger des zurücktretenden Geh. Med.-Rates Prof. Friedrich als Direktor der Ohren-, Nasen- und Halsklinik nach Kiel.

## Notizen.

**In Nauheim** tagte im Anschluß an die Naturforscherversammlung die neugegründete akademische Fachgemeinschaft deutscher Oto-Laryngologen. Aus Gründen nationalen Ehrgefühls und persönlicher Selbstachtung wurde beschlossen, daß die deutschen Hals-, Nasen- und Ohrenkliniken den Ärzten und Studierenden derjenigen feindlichen Länder, deren wissenschaftliche Gesellschaften und Hochschullehrer die Vertreter der deutschen Medizin boykottieren, für die Dauer dieser Verrufserklärung grundsätzlich verschlossen bleiben.

Digitized by Google
Original from UNIVERSITY OF CALIFORNIA
Generated on 2019-10-24 16:44 GMT / http://hdl.handle.net/2027/uc1.b3252768
Public Domain in the United States, Google-digitized / http://www.hathitrust.org/access_use#pd-us-google

# Laryngo-Rhinologischer Teil.

## Original-Artikel.

## Adolf Onodi †.

Nachruf von Dr. **Martin Sugár** in Budapest, Mitarbeiter dieser Monatsschrift und der Wochenschrift „Medizinische Klinik".

In H. Ibsens „Klein Eyolf" sagt der Ingenieur Bergheim, der die großen Landstraßen baut: „Wie ist die Welt doch so schön ... und was ist das für ein Glück, ein Wegbaumeister zu sein."

Ein Baumeister war Onodi, der uns neue Wege erschlossen, und so glauben wir eine lang aushaftende Ehrenschuld zu tilgen, wenn wir seiner, des langjährigen emsigen Mitarbeiters dieser Monatsschrift, pietätvoll gedenken.

Onodi wurde im Jahre 1857 zu Miskolcz, in einer größeren oberungarischen Stadt, die der Wiener Universität ihren derzeitigen trefflichen Otiater gab, geboren.

Seine Universitätsstudien absolvierte er an der Budapester Fakultät, wo er bereits als fünftjähriger Hörer im Jahre 1880 am anatomischen Institute des bekannten Embryologen Prof. Mihalkovits zum I. Assistenten ernannt wurde, promovierte hierauf im Jahre 1881 zum Doktor, verblieb aber bis 1887 in seiner Stellung an der anatomischen Lehrkanzel, um vor seiner Ausscheidung die Dozentur für Anatomie, Histologie und Embryologie des Nervensystems zu erlangen.

Privatgründe veranlaßten ihn aber, dieses theoretische Fach zu verlassen und so ließ er sich nach fleißiger Vorbereitung als Spezialarzt für Kehlkopf- und Nasenkrankheiten nieder, leitete ein frequentes Ambulatorium an der II. internen Universitätsklinik, wurde im Jahre 1894 Spitalsordinarius im Judenspitale, habilitierte sich inzwischen im Jahre 1890 als Dozent für Rhino-Laryngologie, wurde bereits acht Jahre später außerordentlicher Professor und korrespondierendes Mitglied der ungarischen Akademie der Wissenschaften und im Jahre 1910 zum Leiter der Rhino-Laryngologischen Klinik ernannt, welch letztere förmlich ihm zu Ehren im Gebäude einer aufgelassenen internen Klinik eingerichtet wurde, an der Onodi zuletzt als ordentlicher Professor bis zu seinem im Herbste 1919 erfolgten Tode tätig war.

Seinem überragenden Talente und Bienenfleiße haben wir die Klärung vieler im Mittelpunkte der Diskussion stehender Fragen zu danken und wenn wir allein die letzten dreißig Jahrgänge dieser



Digitized by Google
Original from UNIVERSITY OF CALIFORNIA
Generated on 2019-10-24 16:44 GMT / http://hdl.handle.net/2027/uc1.b3252768
Public Domain in the United States, Google-digitized / http://www.hathitrust.org/access_use#pd-us-google

Monatsschrift einsehen, finden wir in fast jedem Bande Originalartikel von Onodi oder eine referierende Würdigung seiner anderswo publizierten zahlreichen Arbeiten.

Er nahm zunächst mit seiner während seiner Assistentenzeit erworbenen virtuosen anatomischen Fertigkeit Stellung zur Frage von der Innervation des Kehlkopfes.

Altmeister Ernst Brücke in Wien lehrte uns noch in seinen physiologischen Vorlesungen, daß nach der einen Ansicht, die von Bischoff aufgestellt bzw. experimentell fundiert und von Longet bestätigt wurde, der Akzessorius der ausschließliche Bewegungsnerv des Kehlkopfes sei, der Vagus hingegen (bzw. seine 2 Äste der Laryng. sup. und inferior s. Recurrens) nur sensible Fasern zu demselben schicke, während Claude Bernard auf Grund seiner Experimente zu dem Schlusse kam, daß die Kehlkopfmuskeln sowohl von Akzessorius als Vagus motorische Fasern bekommen. (Siehe Brückes Vorlesungen, Wien 1873, Bd. II, S. 92.)

Auch Landois betont, daß nach Waller und Burchard die Bewegungsfasern der beiden Laryngei sämtlich vom Akzessorius stammen, ausgenommen sei nach Chauvau nur der Krikothyreoideus, der von dem sensiblen Laryngeus sup. innerviert wird, während die übrigen Kehlkopfmuskeln vom Inferior s. Rekurrens innerviert werden. (Lehrbuch, Wien 1880, S. 685.)

Auf Grund von vergleichend anatomischen und phylogenetischen Untersuchungen bewies nun Ohodi, daß der eigentliche Akzessorius mit dem Kehlkopfe nichts zu tun hat; er konnte vielmehr die Zusammengehörigkeit der Kehlkopfnerven zum Vagus phylogenetisch überzeugend durch die von ihm beschriebenen, für den Vagus charakteristischen Verbindungen bei Reptilien nachweisen, welche sich beim Menschen im Gebiete des Kehlkopfes in den von Onodi gleichfalls beschriebenen Verbindungen erhalten haben und kam zum Schlusse, daß ausgenommen den Krikothyreoideus, alle Kehlkopfmuskeln vom Rekurrens innerviert werden.

Diese Behauptung erhärtete er durch eine wahre anatomische Filigranarbeit, indem er den Rekurrens in 4 Äste spaltete, die er in den einzelnen Muskeln nachweisen und einzeln reizen konnte.

Bekanntlich hat schon Risien Russel nachgewiesen, daß der Rekurrens aus 2 Abteilungen besteht; die für den Postikus bestimmten Fasern liegen nach hinten und innen, die für die übrigen Kehlkopfmuskeln nach vorn und außen; diese letztere Abteilung konnte Onodi in vier Portionen für die einzelnen Kehlkopfmuskeln spalten und bestätigte die Behauptung Longets, daß der Ramus intern. N. laryng. superioris rein sensible, der Ramus externus nur motorische Äste enthalte, was von Exner, der auf Grund seiner Experimente die doppelte Innervation der Kehlkopfmuskeln annahm, vorher angegriffen wurde.

Generated on 2019-10-24 16:44 GMT / http://hdl.handle.net/2027/uc1.b3252768
Public Domain in the United States, Google-digitized / http://www.hathitrust.org/access_use#pd-us-google
Digitized by Google
Original from UNIVERSITY OF CALIFORNIA

In dem sonst so gründlichen Nekrologe Georg Finders über Onodi (Zentralbl. f. Lar. usw. 1920, Nr. 1) findet sich diesbezüglich eine physiologisch-historische Unrichtigkeit.

Exner hat außerdem bei Tieren einen N. laryngeus medius aus dem Ramus pharyngeus vagi nachgewiesen, der den Antikus zusammen mit dem Laryngeus superior, beim Pferde mit dem Laryngeus superior und dem ersten Zervikalnerven versorgt. Onodi konstatierte, daß derselbe nur ein gesondertes, abgetrenntes Faserbündel des Ramus extern. N. laryngei superioris sei, konnte daher beim Menschen den Medius nicht finden, wies aber nach, daß beim Hunde in den Bahnen der Kommunikationsäste zwischen Plexus brachialis und Sympathikus, ferner in dem doppelten Grenzstrang zwischen dem unteren Hals- und in dem ersten Brustganglion motorische Fasern für die Kehlkopfmuskeln enthalten seien. („Über den Nervenfaserverlauf der Ansa Galleni im Stamme und in den Endzweigen des Laryng. sup." Berlin 1911, dritter internationaler Kongreß und Monatsschrift 1912.)

Erst später fanden im Waldeyerschen Institute Grabower und besonders die Wiener Forscher Großmann und Kreidl beim Affen im sogenannten unteren Vaguswurzelbündel auch ein Faserbündel des Akzessorius, vielfach als innerer Ast des Akzessorius bezeichnet, weil es zwischen Akzessorius und dem sensiblen Vagus die Schädelhöhle verläßt, das die motorischen Äste des Kehlkopfes führen soll. (Siehe Moritz Schmidt, Berlin 1909, S. 64.)

Onodi hat zur Klärung dieser noch heute kontroversen Frage wesentlich beigetragen; er reizte den Rekurrens auch nach Anwendung von Äther und Chloroform, prüfte die elektrische Reaktion der Kehlkopfmuskeln nach dem Tode, konstatierte ferner, daß der Ramus pharyng. vagi zahlreiche feine Ästchen zu der Schlundmuskulatur abgebe und daß er in der Höhe des unteren Teiles der Cart. cricoidea 2 feine Ästchen entsendet, deren einer sich mit dem Ramus externus des Laryng. sup. verbindet, der andere mit dem unteren Kehlkopfnerven vor dessen Verästelung, behauptete ferner mit Burger, daß die sensible Innervation des Kehlkopfinnern eine beiderseitige sei, daß also eine Durchschneidung des einen Laryngeus superior keine einseitige Anästhesie herbeiführe.

Onodis diesbezügliche, bahnbrechende Arbeiten sind in dieser Monatsschrift erschienen („Experimentelle Untersuchungen zur Lehre der Kehlkopflähmungen." Monatsschrift 1890, H. 10 und 11 und 1891, H. 5 und 7.)

Diese subtilen Experimente ergänzte er durch die Entdeckung seines subzerebralen Phonationszentrums. Onodi fand, daß nach doppelseitiger Exstirpation der Rindenzentren die Verengerer der Stimmritze noch tätig waren, weshalb er von der Rinde an nach und nach weiter abwärts Durchschneidungen vornahm.



Digitized by Google
Original from UNIVERSITY OF CALIFORNIA
Generated on 2019-10-24 16:44 GMT / http://hdl.handle.net/2027/uc1.b3252768
Public Domain in the United States, Google-digitized / http://www.hathitrust.org/access_use#pd-us-google

Risien Russel benutzte nämlich die von ihm aufgefundene Teilung des Rekurrens in 2 Abteilungen, um die Verengererfasern vor den Reizversuchen zu durchtrennen, alsdann konnte eine Reizung des Zentrums folgerichtig nur noch auf die Erweiterer wirken. Onodi fand nun, daß erst bei Durchschneidung einer 7 bis 8 *mm* breiten, nach hinten von der hinteren Corp. quadrigemina gelegenen Zone die Versuchshunde nicht mehr bellten, weshalb er das Bestehen eines zweiten Phonationszentrums in den Corp. quadrigemina nachgewiesen zu haben glaubte.

Auch diese Arbeiten Onodis erblickten teilweise in dieser Monatsschrift das Licht der Welt („Zur Pathologie der Phonationszentren", Jahrg. 1898, H. 1). Bei den Karnivoren liegt bekanntlich das Phonationszentrum in dem Gyrus praecrucialis und in dem benachbarten Gyrus, beim Menschen unter dem unteren Ende der Zentralfurche zwischen dieser und der Sylvischen Spalte hinter der Brocaschen Windung. — F. Klemperer und Grabower bezweifelten die Richtigkeit der Onodischen Experimente das subzerebrale Phonationszentrum betreffend, doch wies Onodi auf die positiven Resultate Bechterews und auf die an menschlichen perforierten Neugeborenen und menschlichen Mißgeburten angestellten bestätigenden Untersuchungen hin, verlegt schließlich auch beim Menschen dieses Zentrum zwischen dem hinteren Corp. quadrigemina und dem Vagusgebiet.

Wahre „Standard-Works" sind Onodis Werke über Erkrankungen der Nase und ihrer Nebenhöhlen.

Über sein mit Rosenberg gemeinschaftlich geschriebenes Buch: „Die Behandlung der Krankheiten der Nase und des Nasenrachens" (Berlin 1906) äußert sich Polyák mit heimatlicher warmer Anerkennung wörtlich, daß „es zu jenen vorzüglichen Werken gehöre, die der Fachliteratur zu Ehren gereihen". („Orvosi Hetilap" 1906, Nr. 19.)

Über sein Atlas, die „Nebenhöhlen der Nase" konnte schon vorher v. Schrötter in dieser Monatsschrift wörtlich folgendes sagen: „Der Atlas ist ein wertvoller handlicher Behelf für operative Eingriffe und ein bequemer Ratgeber für den Arzt, wenn er sich über die schwierigen topographischen Verhältnisse orientieren will." (Jahrg. 1905, Nr. 10.)

In Nothnagels Handbuch vertritt Onodi würdig die „Therapie der Nasenkrankheiten". Kahler äußert sich in dieser Monatsschrift über dieses Werk folgendermaßen: „Onodi ist ein großer Kenner der Nasenanatomie. Das Werk ist durch zahlreiche Abbildungen nach seinen eigenen berühmten Präparaten äußerst instruktiv illustriert und besonders lesenswert sind die Kapitel über die okuloorbitalen, intrakraniellen und zerebralen Komplikationen." (Monatsschrift, Jahrg. 1910.)

Digitized by Google
Original from UNIVERSITY OF CALIFORNIA
Generated on 2019-10-24 16:44 GMT / http://hdl.handle.net/2027/uc1.b3252768
Public Domain in the United States, Google-digitized / http://www.hathitrust.org/access_use#pd-us-google

Über den vorhin erwähnten großangelegten Atlas finden sich anerkennende Worte auch in der heimischen Literatur. Unser Anatom Mich. v. Lenhossék, früher Professor in Tübingen, gibt ihm folgendes Geleite: „Onodi hat ein überaus nützliches, Lücken ausfüllendes Werk vollendet, das eine Bereicherung unserer anatomischen und rhinologischen Literatur bedeutet." („Orvosi Hetilap" 1905, Nr. 41.) Eine weitere Folge dieser Arbeiten Onodis war sein Atlas: „Nebenhöhle der Nase beim Kinde" auf Grund von 102 Präparaten, über den wieder Kahler sagen konnte: „Der durch ein Begleitwort Waldeyers eingeleitete Atlas füllt eine Lücke in der rhinologischen Literatur aus." (Monatsschrift 1912.)

Hierher gehören seine Monographien: „Der Sehnerv und die Nebenhöhlen der Nase" (1907), „Die Freilegung der Schädelhöhle und des Gehirnes durch die Nebenhöhlen der Nase" (1911), „Die Beziehungen der Tränenwege zur Nasenhöhle und ihren Nebenhöhlen". (Teilweise als Originale der Monatsschrift, Jahrg. 1912, H. 4. Später als Monographie bei Urban & Schwarzenberg 1913. Mit Erläuterungen von Text und Abbildungen in deutscher, französicher und englischer Sprache.) Durchwegs Ergänzungen seiner bereits im Jahre 1898 erschienenen, künstlerisch vollendeten „12 Tafeln zur Anatomie der Nase und ihrer Nebenhöhlen". In dem bekannten Katz-Blumenfeld-Preysingschen Handbuche stammt das Kapitel über topograph. Anatomie der Nase von Onodi her. Inzwischen erschienen seine Arbeiten auch über Nasentuberkulose, alsbald über das Rindenzentrum des Geruches, das er im Gyrus hypocampi und Uncus verlegte (A. f. L. 1903, Bd. XIV), nachdem er schon vorher über Fälle von Parosmie in unserer Monatsschrift (1890) bzw. Anosmie und einen brauchbaren Olfaktometer berichtete. Am internationalen med. Kongresse zu Budapest (1909) war er mit dem Referat seiner ureigensten Lebensarbeit „Über die intrakraniellen und zerebralen Komplikationen der Nasennebenhöhleneiterungen" betraut und noch in den Jahrgängen 1918 und 1919 dieser Monatsschrift findet sich sein letzter wertvoller Beitrag „Ergebnisse der Abteilung für Hör-, Sprach-Stimmstörungen vom Kriegsschauplatze". Die Monatsschrift feierte Onodi übrigens vor einigen Jahren in Form einer huldigenden Festschrift.

Überblicken wir die große Fülle der von Onodi publizierten Arbeiten, die alle hier gar nicht angeführt werden konnten, so müssen wir gestehen, daß Onodi ein selten produktiver Geist und gewissenhafter Forscher war, dem die Wissenschaft vieles zu danken hat.

An einer chronischen Lungentuberkulose und an Magengeschwür leidend, zwischen Krankheit und Arbeit, seelisch stets

Digitized by Google
Original from UNIVERSITY OF CALIFORNIA
Generated on 2019-10-24 16:44 GMT / http://hdl.handle.net/2027/uc1.b3252768
Public Domain in the United States, Google-digitized / http://www.hathitrust.org/access_use#pd-us-google

ungebeugt, wirkte dieses außerordentlich nützliche Leben fruchtbar gleich einem reichen Erntesegen.

Im Schoße eines idealen Familienlebens, an der Seite einer hochsinnigen Gattin, die verständnisinnig und liebevoll über seine stets schwankende Gesundheit wachte, sein Streben förderte, war es Onodi gegönnt, der heimischen Wissenschaft bleibenden Dienst zu erweisen. Durch seine Publikationen in deutscher Sprache hat er aber auch an dem Ausbau deutscher medizinischer Wissenschaft werktätig mitgewirkt.

Soll dies durch unsere veränderten Beziehungen zu Deutschösterreich bzw. Deutschland in Hinkunft anders werden bei uns, die wir Jahrzehnte hindurch gelehrige, dankbare Schüler der deutschen medizinischen Wissenschaft waren und vielleicht an der Mehrung des übernommenen geistigen Gutes mitwirkten?

Bismarcks Rede fällt mir ein, die er an den bei ihm vorsprechenden Barmener Gesangsverein richtete, in der er des deutschen Liedes und Wortes Klang zu den seine Einigkeitsbestrebungen vorbereiteten Imponderabilien zählte und mit Bismarck darf ich wohl sagen: „Unsere Beziehungen beruhen doch wesentlich auf Unterlagen im kulturellen Gebiete.“ (Reden, Philipp Reclam, Bd. XIII, S. 74.)

Dieser kulturellen Gemeinschaft war Onodi im Interesse unseres Vaterlandes durch seine wissenschaftliche Tätigkeit in hohem Grade förderlich und nicht minderwertig kann ein Menschenmateriale sein, das so herrliche Blüten zeitigt. Rousseau ruft am Anfange seines Werkes „Les confessions“ aus: „Welcher Mann wäre besser. als der da.“

Onodis Name lebt in der Geschichte der Medizin weiter. Ehre seinem Andenken!

---

# Neuere Wege zur Kokainersparnis bei Oberflächenanästhesie[1]).

Von Dr. **Caesar Hirsch** in Stuttgart.

Seit der Einführung des Kokains in die Laryngologie durch Edmund Jellinek auf der Schrötterschen Klinik in Wien im Jahre 1884 („Das Kokain als Anästhetikum und Analgetikum für den Pharynx und Larynx“, Wr. med. Wschr. 1884, Nr. 45 und 46) hat die Laryngo-Rhinologie einen ungeahnten Aufschwung genommen und ihr Ausbau und heutiger Stand wären ohne das Kokain nicht zu denken. In zahlreichen Arbeiten wurde die Oberflächenanästhesie der oberen Luftwege ausgebaut. Nachdem man zu Beginn der

[1]) Nach einem auf der 86. Versammlung deutscher Naturforscher und Ärzte in Nauheim gehaltenen Vortrage.

Digitized by Google
Original from UNIVERSITY OF CALIFORNIA
Generated on 2019-10-24 16:44 GMT / http://hdl.handle.net/2027/uc1.b3252768
Public Domain in the United States, Google-digitized / http://www.hathitrust.org/access_use#pd-us-google

Kokainära bei Verwendung allzu konzentrierter Kokainlösungen eine Reihe schwerer Vergiftungen mit oder ohne tödliche Folgen erlebt hatte, wurde man vorsichtiger und suchte, angeregt durch die Beobachtung Cornings im Jahre 1886 (New-York med. Journ. 1386, S. 12), daß bei gleichzeitiger Unterbrechung des Blutstromes die anästhesierenden Wirkungen des Kokains sehr viel intensiver werden und auf diese Weise ohne Gefahr der Kokainvergiftung mit verdünnten Lösungen die gleichen lokalanästhetischen Wirkungen zu erzielen sind wie am durchbluteten Gewebe mit sehr viel konzentrierteren Lösungen, Mittel und Wege, bei der Oberflächenanästhesie den Kokainverbrauch durch gleichzeitige Verwendung von anämisierenden Mitteln zu verringern. Ein solches Mittel fand man im Adrenalin, das seit etwa einem Jahrzehnt durch das synthetische Suprareninum muriaticum so ziemlich verdrängt wurde. Durch das Suprarenin wird eine lokale Anämie durch eine Verengerung der Blutgefäße und so eine verlangsamte Resorption des Kokains erzeugt; letzteres wird dadurch längere Zeit an den Ort der Applikation gebunden und hat so Gelegenheit, intensiver und länger zu wirken, als wenn es bei einem normalen Blutstrom bald verdünnt und von der zu anästhesierenden Stelle weggeschwemmt wird. Denn die Gefahr der Vergiftung liegt beim Kokain darin, daß zu große Mengen in einer relativ kurzen Zeit in den Kreislauf hineingelangen. Sehr schön wird diese Tatsache durch die Versuche von Maurel (Cocaine, ses propiétés toxiques et thérapeutiques, Paris 1895) illustriert. Darnach bewirkt 0·01 Kokain in 5%iger Lösung, einem Kaninchen in die Ohrvene injiziert, den sofortigen Tod des Tieres; 0·005 pro Kilogramm erregen heftige Krämpfe, 0·0025 nur Andeutungen von Vergiftung. Wird 0·002 pro Kilogramm in 5%iger Lösung wiederholt in Pausen von 5 bis 10 Miuuten intravenös injiziert, so kann 0·03 Kokain pro Kilogramm zugeführt werden, ohne daß Vergiftung eintritt. Ebensowenig tritt Vergiftung ein, wenn 0·03 pro Kilogramm auf einmal, aber nicht in 5%iger, sondern in ¼%iger Lösung eingespritzt wird. Die Abschwächung der Giftwirkung, wenn ein Kokainquantum nicht auf einmal, sondern geteilt in kurzen Intervallen intravenös gegeben wird, beobachteten Feinberg und Blumenthal (Berl. klin. Wschr. 1887, S. 107) auch an Hunden. Die Erklärung dieses Verhaltens ergibt sich aus den Eigenschaften des Kokains. Das in das Blut gelangte Gift reizt und lähmt das gegen dasselbe außerordentlich empfindliche Zentralnervensystem zu einer Zeit, wo andere Organe noch gar nicht merklich reagieren, obwohl sie der Kokainwirkung keineswegs unzugänglich sind. Kokainvergiftung des Zentralnervensystems, d. h. das klinische Bild der allgemeinen Kokainvergiftung tritt dann ein, wenn das Blut, welches das Zentralnervensystem durchströmt, auch nur einen Augenblick das Alkaloid in einer für dieses Organ wirk-

Digitized by Google
Original from UNIVERSITY OF CALIFORNIA
Generated on 2019-10-24 16:45 GMT / http://hdl.handle.net/2027/uc1.b3252768
Public Domain in the United States, Google-digitized / http://www.hathitrust.org/access_use#pd-us-google

samen Konzentration enthält. Ist diese Konzentration indessen geringer, so kann eine Zeitlang von neuem Kokain zugeführt werden, weil die kleinen im Blut enthaltenen Kokainmengen sofort gebunden, aber auch wieder zersetzt werden; die akute Vergiftung bleibt also dann aus, weil die lebenden Zellen des Zentralnervensystems kleine, ihnen zugeführte Kokainmengen vertragen und unschädlich machen, solange Kokainzufuhr und Kokainzersetzung in einem gewissen Gleichgewicht sich befinden.

Diese Tatsache ist für die Rhino-Laryngologie deshalb wichtig, weil hier relativ große Schleimhautflächen mit Kokainlösungen getränkt werden und so die Möglichkeit besteht, daß in einer sehr kurzen Zeit verhältnismäßig viel Kokain resorbiert wird, zumal, wenn konzentrierte Lösungen von 10 bis 20% angewandt werden. Allein, wie schon bemerkt, werden von den meisten Ärzten heute die hochprozentigen Lösungen zusammen mit Suprarenin angewandt, so daß dadurch die Gefahr der akut schweren Vergiftung sehr verringert worden ist. Dagegen sehen wir bei Verwendung dieser starken Lösungen auch mit Suprareninzusatz, besonders wenn es sich darum handelt, größere Bezirke zu anästhesieren, die verschiedensten Formen leichter Vergiftung auftreten.

Man braucht die verschiedenen Formen kaum zu erwähnen. Vom leichten, rasch vorübergehenden Schwindel, der sich zum Kollaps mit kleinem, fliegendem Puls, Kribbeln und Kältegefühl in den Extremitäten, unregelmäßiger erschwerter Atmung, kaltem Schweiß steigern kann. Auch Erbrechen wird häufig beobachtet. Die Entstehung dieser leichtesten Formen der Kokainvergiftung ist wohl auf die durch das Kokain entstehende Hirnanämie zurückzuführen, um so mehr, als nach Wölflers Erfahrung Intoxikationen bei Verwendung des Kokains im Gebiete des Schädels leichter eintreten als an anderen Körperteilen.

Bei schwerer Vergiftung sehen wir den Kokainrausch. Die Kranken sind unnatürlich aufgeregt, meist heiter, lachen, schwatzen, delirieren, halluzinieren. Allerlei abnorme subjektive Empfindungen stellen sich ein, Trockenheit im Halse, Präkordialangst, Parästhesien, Anästhesien, beim weiblichen Geschlecht nicht selten abnorme Sensationen im Gebiete der Sexualsphäre, schließlich Verlust des Gesichts- und Geruchsinnes und des Gehörs. Die Erregung kann sich bis zur Tobsucht steigern. Die Pupillen sind weit und starr, es tritt häufig nach epileptiformen Krämpfen mit Exophthalmus tiefe Bewußtlosigkeit ein. Dann schwinden Sensibilität, Motilität, die Reflexe, zuletzt der Kornealreflex, die Kranken liegen im tiefen Koma und schließlich tritt der Tod infolge Lähmung des Atmungszentrums ein (Braun, Lokalanästhesie, III. Aufl., S. 90).

Wenn auch dieser tödliche Ausgang heute nur noch sehr selten und wohl nur bei üblen Zufällen, wenn z. B. versehentlich konzentrierte

Digitized by Google
Original from UNIVERSITY OF CALIFORNIA
Generated on 2019-10-24 16:45 GMT / http://hdl.handle.net/2027/uc1.b3252768
Public Domain in the United States, Google-digitized / http://www.hathitrust.org/access_use#pd-us-google

Kokainlösungen injiziert werden, eintritt, so hat doch jeder, der viel mit Kokain zu arbeiten hat, die verschiedensten Formen der Kokainintoxikation erlebt und es ist immer etwas Mißliches für den Arzt, sehen zu müssen, daß ein Kranker, der unsere Hilfe sucht, durch die von uns angewandten Mittel neue Leiden erdulden muß.

Als daher Hoffmann und Kochmann (D. med. Wschr. 1912, S. 2264 ff. und Bruns Beiträge z. klin. Chirurgie 1913) ein Verfahren angaben, mittels dessen eine Verminderung der Novokainkonzentration bei der Lokalanästhesie von ihnen erzielt worden war, habe ich dieses Verfahren sofort nachgeprüft und bin dazu übergegangen, die Versuche auch mit der Kokainoberflächenanästhesie anzustellen.

Bürgi (D. med. Wschr. 1910, Heft 1 u. 2 und Ztschr. f. exp. Path. u. Ther. 1911, Bd. 8, S. 523) hat auf Grund zahlreicher Versuche folgendes Gesetz aufgestellt:

„Zwei gleichzeitig oder kurz nacheinander in den Organismus eingeführte Narkotika wirken im allgemeinen bedeutend stärker, als man einer einfachen Addition der zwei Einzeleffekte nach erwarten würde. Diese Verstärkung, die das Zwei- und Dreifache oder ein noch höheres Multiplum der durch Addition berechneten Wirkung ausmachen kann, ist am bedeutendsten dann, wenn die zwei Medikamente mit verschiedenen Substanzen des Organismus chemisch verwandt sind, d. h. wenn sie verschiedene Zellrezeptoren haben. Diesen Fall haben wir z. B. bei den Arzneikombinationen von Skopolamin mit Morphium oder einem Narkotikum der Fettreihe vor uns. Die Wirkungen verschiedener Narkotika der Fettreihe unter sich dagegen (Paraldehyd, Chloralhydrat, Urethan) addieren sich im allgemeinen glatt, da diese Medikamente alle den gleichen Zellrezeptor (Lezithin-Cholestearin) haben.

Es wurde ferner gefunden, daß die Dosis X ein und desselben Narkotikums stärker wirkt, wenn sie in zwei oder mehreren rasch aufeinander folgenden Teildosen, als wenn sie auf einmal gegeben wird. Diese Tatsache wurde mit der Annahme erklärt, daß die Zelle in zwei bzw. drei Zeiteinheiten von der gleichen Arzneimenge mehr aufnehmen kann als in einer Zeiteinheit. Aus dieser und der oben genannten Beobachtung ergab sich dann die Hypothese, daß eine Zelle aus einem Gemisch von zwei bzw. drei Arzneien in der Zeiteinheit mehr an pharmakologisch wirksamer Substanz aufnehmen kann, wenn sie für jede der Arzneien einen besonderen Rezeptor hat. Es verlaufen dann mehrere chemische bzw. pharmakologische Reaktionen gleichzeitig nebeneinander. Außerdem kann man bei Anwendung eines Arzneigemisches infolge der verschiedenen Resorptionszeiten der einzelnen Bestandteile ein Nacheinander der Einzelwirkungen und damit wieder eine Verstärkung des Gesamteffektes erhalten."

Digitized by Google
Original from UNIVERSITY OF CALIFORNIA
Generated on 2019-10-24 16:45 GMT / http://hdl.handle.net/2027/uc1.b3252768
Public Domain in the United States, Google-digitized / http://www.hathitrust.org/access_use#pd-us-google

Kochmann und Zorn (D. med. Wschr. 1912, S. 1589 und Zschr. f. exp. Path. u. Ther. 1913, Bd. 12, S. 328 ff. und S. 529 ff.) haben das Bürgische Gesetz nachgeprüft und gefunden, daß die Bürgische Ansicht, daß Substanzen, die gleichen Reihen angehören, bei ihrer Kombination eine Addition ihrer Wirkungen zeigen und solche, die aus verschiedenen Gruppen stammen, sich in ihrer Wirkung potenzieren, sich nicht als allgemein gültiges Gesetz aufrecht erhalten läßt. Ebenso zeigte sich die Bürgische Hypothese, daß eine Zelle aus einem Gemisch von mehreren Arzneien in der Zeiteinheit mehr an pharmakologisch wirksamer Substanz aufnehmen kann, wenn sie für jede der Arzneien einen besonderen Rezeptor hat, nicht stichhaltig.

Kochmann und Zorn prüften eine ganze Reihe von Kombinationen, und zwar fanden sie bei

| | | | |
|---|---|---|---|
| Kokain | + Novokain | Stovain | + Alypin |
| Kokain | + Stovain | Stovain | + Eukain |
| Kokain | + Alypin | Stovain | + Tropakokain |
| Kokain | + Eukain | Alypin | + Eukain |
| Kokain | + Tropakokain | Alypin | + Tropakokain |
| Novokain | + Alypin | Eukain | + Tropakokain |
| Novokain | + Eukain | Kokain | + Antipyrin |
| Novokain | + Tropakokain | Kokain | + Kalium nitricum |
| | | Novokain | + Kalium chloratum |
| | | Novokain | + Kalium nitricum |

nur einfache Addition der Wirkung. Potenzierung aber fanden sie bei den Kombinationen:

Kokain + Kalium sulfuricum
Kokain + Kalium chloratum und
Novokain + Kalium sulfuricum.

Warum die einzelnen Kombinationen nur Addition, die anderen Potenzierung zeigten, konnte nicht gesetzmäßig, sondern nur empirisch festgestellt werden; eine einheitliche Erklärung konnten die Forscher im Gegensatz zu Bürgi nicht finden.

Nachdem Kochmann und Zorn im Tierexperiment die potenzierende Wirkung des schwefelsauren Kaliums gefunden hatten, machten Kochmann und Hoffmann Versuche am Menschen und erzielten mit Lösungen von

Novokain 0·1
Sol. Kal. sulfuric. (2%) 20·0
Suprarenin hydrochler (1‰) gtt. 12
Sol. natr. chlorat. (0·9%) ad 100·0,

also $^1/_{10}$% Novokain und 0·4% Kal. sulfurium dieselbe Anästhesie wie mit der $^1/_2$%igen Braunschen Novokainlösung.

Ich habe 1914 $^1/_5$% Novokain-Kal. sulfuric.-Lösung allerdings mit einem stärkeren Suprareninzusatz bei Aufmeißelungen, Radikal-

Digitized by Google
Original from UNIVERSITY OF CALIFORNIA
Generated on 2019-10-24 16:45 GMT / http://hdl.handle.net/2027/uc1.b3252768
Public Domain in the United States, Google-digitized / http://www.hathitrust.org/access_use#pd-us-google

operationen, Septumresektionen, Stirnhöhlen und Kieferhöhlen, sowie Operationen am Larynx benutzt und immer völlig einwandfreie Anästhesie bekommen, wobei noch zu betonen ist, daß nicht mehr Flüssigkeit injiziert wurde, als vorher bei der 1%igen Braunschen Novokainlösung. Diese Versuche ermutigten mich, das Kal. sulfur. mit Kokain zusammen zur Oberflächenanästhesie zu benutzen.

Tierexperimente, die ich am Kaninchen im Frühjahr 1914 mit der gebräuchlichen 10- und 20%igen Kokain-Suprareninlösung und der Lösung von

Kokain 1·0 bis 3·0
Kal. sulfur. (2%) 20·0
Suprarenin (1‰) 10·0
Sol. acid. carbol. (½%) ad 100·0

machte, hatte ergeben, daß die Tiere, die ein Durchschnittsgewicht von 1000 *g* hatten, bei Dosen von 1 $cm^3$ der gebräuchlichen Lösung von 1% Kokain und 30 Tropfen Suprarenin auf 10 $cm^3$ und von 0·4 $cm^3$ der 20%igen Kokain-Suprareninlösung heftige Krämpfe bekamen, zum Teil auch zum Exitus gelangten.

Wollte ich denselben Effekt mit der oben angeführten 1%igen Kokain-Kal. sulf.-Suprarenin-Acid. carbol.-Lösung erzielen, so konnten mehr als 10 $cm^3$ subkutan injiziert werden, ohne daß der Tod eintrat.

Diese Versuche zeigten mir nebenbei auch wieder, daß die in der deutschen Pharmakopoe mit 0·05 pro dosi angesetzte Maximaldose des Kokains nicht richtig ist.

Bei meinen klinischen Versuchen ging ich zunächst daran, die anästhesierende Wirkung des schwefelsauren Kaliums zu prüfen.

(Als tödliche Dosis ist für dasselbe von Hoffmann und Kochmann 3·0 pro Kilogramm Tier gefunden worden!)

Es wurde Patienten ein mit einer 2%igen Kalium sulfur.-Lösung getränkter Wattebausch in die Nase gelegt und nach 15 Minuten die Sensibilität mit dem Killianschen Knizometer geprüft; manche Patienten gaben zusammen mit einem leichten prikelnden Gefühl eine geringe Hypästhesie an; wurde der Wattebausch 30 Minuten liegen gelassen, so war die Hypästhesie nicht stärker. Analgesie trat nie ein. Einige Leute klagten über Brennen beim Einlegen des Kal. sulf.-Bausches. Bei akut stark hyperplasierten Muscheln ließ sich ein Abschwellen derselben nach 30 Minuten langer Einwirkung von Kal. sulfur. nicht wahrnehmen.

Bei Selbstversuchen konnte zwar kein Brennen, aber ein leichtes Prikeln festgestellt werden, sowie eine ganz geringe Hypästhesie im Verhältnis zur nicht mit Kal. sulfur. behandelten Seite.

Wenn trotzdem auch bei der Oberflächenanästhesie das Kal. sulf. stark potenzierend wirkt, so haben wir hier wohl ein Analogon zu den Feststellungen Bürgis (l. c.), der bei Kaninchen mit 0·005 Skopolamin + 0·01 Morphium bei subkutaner Injektion eine

Digitized by Google
Original from UNIVERSITY OF CALIFORNIA
Generated on 2019-10-24 16:45 GMT / http://hdl.handle.net/2027/uc1.b3252768
Public Domain in the United States, Google-digitized / http://www.hathitrust.org/access_use#pd-us-google

etwa 2 Stunden dauernde Narkose erzielte. Nun kann aber mit Skopolamin allein beim Kaninchen keine Narkose erzeugt werden, während die minimal narkotisierende Menge für Morphium bei subkutaner Verabreichung 0·025 pro Kilogramm Körpergewicht beträgt. Um so auffallender ist daher die Verstärkung eines anderen eigentlichen Narkotikums durch geringe Skopolaminmengen. Wir sehen aus diesen Versuchen u. a. auch, daß verschwindend kleine Medikamentmengen, wenn sie anderen Arzneien zugegeben werden, einen hohen pharmakologischen Effekt auszulösen vermögen.

Ich habe nun mit meiner 1%igen Kok.-Kal. sulf.-Suprarenin-Karbollösung Anästhesie bei Eingriffen in der Nase, ins Ohr, im Rachen und Kehlkopf zu erzeugen versucht und dabei festgestellt, daß in den meisten Fällen eine genügende Unempfindlichkeit eintrat; in Fällen, wo dies nicht geschah, benutzte ich eine 3%ige Kok.-Kal. sulfur. usw.-Lösung und habe die Überzeugung gewonnen, daß diese Lösung mindestens ebenso stark wirkt, wie die gebräuchliche 20%ige Kokain-Suprareninlösung. Besonders intensiv ist die Anästhesie in der Nase sowie bei Eingriffen in der Paukenhöhle (Polypenextraktion), wo es möglich ist, die Lösung durch längeres Liegenlassen der Kokain-Kal. sulf.-Wattebäuschchen länger wirken zu lassen. Dies hängt mit der etwas schwereren Diffusibilität des Kal. sulfuricums zusammen, die allerdings auch wieder wirkungsverlängernd ist. Aus diesem Grunde muß man auch bei der Anästhesierung des Kehlkopfes mit dieser Lösung einige Pinsel mehr gebrauchen und etwas länger warten als bei den starken Kokainlösungen, trotzdem ist natürlich der Kokainverbrauch ein viel geringerer. Die $^1/_2$%ige Karbollösung benutze ich schon seit Jahren zur Lösung des Kokains, einmal, um so eine sterile Kokainlösung dauernd vorrätig zu haben und zweitens, um das Wachsen von Schimmelpilzen in den Kokainlösungen zu vermeiden. Eine Zeitlang habe ich auch die 3%ige Borlösung benutzt, dabei aber gefunden, daß sehr bald eine sehr starke Rotfärbung der Lösung entstand, die auf eine Zersetzung (Oxydation) des Suprarenins zurückzuführen ist, das dadurch weniger wirksam bzw. ganz unwirksam wirkt. Auch mit der Karbollösung tritt nach einiger Zeit eine Rotfärbung ein; diese ist jedoch viel weniger intensiv. Immerhin wird es sich empfehlen, jeweils nur kleinere Mengen der Lösung (etwa 25 $cm^3$) herzustellen. Da bekanntlich die Karbolsäure auch anästhische Eigenschaften hat, so ist es möglich, daß auch sie die anästhesierende Wirkung des Gemisches erhöht. Wenn man sich eine 25%ige Kokainlösung (in $^1/_2$%iger Karbollösung) eine 2%ige Kal. sulf.-Lösung und $^1/_2$%ige Karbollösung ständig vorrätig hält, so ist die Herstellung der gebrauchsfertigen Kok.-Kal. sulf.-Suprarenin Karbollösung eine kleine Arbeit, die folgendermaßen leicht auszuführen ist:

Digitized by Google
Original from UNIVERSITY OF CALIFORNIA
Generated on 2019-10-24 16:45 GMT / http://hdl.handle.net/2027/uc1.b3252768
Public Domain in the United States, Google-digitized / http://www.hathitrust.org/access_use#pd-us-google

Sol. coc. mur. (25%) 1·0 bis 3·0
Suprarenin. mur. (1‰) 2·5 bis 5·0
Sol. Kal. sulf. (2%) 5·0
Sol. acid. carbol. (½%) ad 25·0
M. D. S. 1 bis 3% Kokain-Suprarenin. Kal. sulf.-Lösung.

Ich habe die Versuche mit der Kombination von Kokain und Kal. sulf. in einer glücklicheren Zeit begonnen, lediglich um die Vergiftungen mit Kokain aus unserer Spezialität auszuschalten; heute, wo wir unter Mangel jeglicher Art zu leiden haben, glaube ich, meine Kombination um so mehr empfehlen zu sollen, als wir nicht nur einen absoluten Mangel an Kokain haben, sondern auch der Preis desselben eine fabelhafte Höhe erreicht hat.

---

# Zahnkaries und Struma.

**(Vorläufige Mitteilung.)**

Von Dr. **Rudolf Goldmann**, Spezialarzt für Ohren-, Hals- und Nasenleiden in Iglau.

Den Ausgangspunkt meiner Beobachtungen bot die spontane und Druckschmerzhaftigkeit mancher Strumen. Sie brachte mich auf den Gedanken, daß entzündliche Vorgänge im Spiele sind. Die Schmerzempfindlichkeit bezog sich nie auf die ganze Struma, sondern nur auf einzelne Punkte neben der Trachea oder in der Jugulargrube. Weitere Druckpunkte fanden sich in der Regel höher oben in der Gegend der großen Halsgefäße und der fossa retromandibularis und submaxillaris. Das konnten nur entzündete Lymphdrüsen sein. Diese Lymphadenitis beobachtet man bei allen entzündlichen Erkrankungen des Kopfes in mehr oder minder deutlicher Vollständigkeit, am häufigsten bei denen der Nase, der Tonsillen und vor allem bei der absolut häufigsten Entzündung des Kopfes, der Zahnkaries. Die Voraussetzung der Lymphadenitis ist die Pulpitis, die Kennzeichen dieser die spontane Druck- und Klopfschmerzhaftigkeit des Zahnes bzw. der Wurzel, die Empfindlichkeit des Wurzelperiosts und der kollateralen Lymphknoten. Hierbei bilden die submentalen und die submaxillaren Drüsen für die unteren, die retomandibularen für die oberen Zähne die erste, die Mostsche Hauptdrüse am Konfluens der Vena facialis in die Jugularis interna unterhalb des Kieferwinkels die zweite und die Drüsen in der Jugulargrube und unter dem Kopfnickeransatz bzw. neben der Trachea die dritte Etappe der Lymphadenitis. Analog habe ich diese drei Etappen bei der chronischen Tonsillitis im Jahre 1913 beschrieben.[1])

[1]) Goldmann. Die Lymphdrüsen bei der chronischen Mandelentzündung. Mschr. f. Ohrenhk. 1914.

Digitized by Google
Original from UNIVERSITY OF CALIFORNIA
Generated on 2019-10-24 16:45 GMT / http://hdl.handle.net/2027/uc1.b3252768
Public Domain in the United States, Google-digitized / http://www.hathitrust.org/access_use#pd-us-google

In der Tat fand ich die Struma sehr häufig mit Zahnkaries und mit mehr oder minder ausgesprochener Pulpitis vergesellschaftet. Ich entschloß mich nun zuerst bei eklatanten, später auch bei weniger ausgesprochenen Fällen zur Eliminierung des Entzündungsherdes. Die Extraktion der kranken Zähne oder Wurzeln brachte fast ausnahmslos nicht nur die Schmerzhaftigkeit zum Schwinden, sondern binnen wenigen Tagen auch eine meßbare Verkleinerung des Halsumfanges. Diese bewegte sich in der Breite von $^1/_2$ bis 6 *cm*. Dabei gewann ich bei multipler Karies den sicheren Eindruck, daß eine restlose Behandlung, die ja in vielen Fällen, wenigstens partiell, eine konservative sein kann, noch eine weitere Verkleinerung gezeitigt hätte, die aber oft genug an dem begreiflichen Widerstande der Patienten scheiterte.

Den Rückgang des Halsumfanges konnte ich, da die Abschwellung der meist kaum tastbaren Drüsen nur in zweiter Linie in Betracht kam, nur auf die Struma beziehen. War einige Zeit nach der Extraktion verstrichen, dann blieb der Halsumfang in der Regel stationär. Vergrößerte er sich in der Folge, dann waren fast stets noch verdächtige Zähne vorhanden, nach deren eventueller Beseitigung oder Behandlung die Zunahme prompt wieder zurückging. Eine weitere Verkleinerung jedoch konnte ich in meinen Fällen weder durch äußere Jodanwendung, noch durch Kälteapplikation erzielen.

Die Zahl meiner in den letzten drei Jahren beobachteten Fälle ist nur 66. Bei diesen konnte ich in 60 Fällen die Koinzidenz der Struma und Zahnkaries nachweisen, in 4 Fällen auf Grund verläßlicher anamnestischer Daten und der Gegenwart von multiplen Zahndefekten. Hiervon mußte ich 4 wegen vorgeschrittener Erscheinungen sofort dem Chirurgen übergeben, während ich 19 in der angegebenen Weise konservativ bzw. ätiologisch behandelte. Es waren durchwegs parenchymatöse Kröpfe, zum Teil mit mäßiger Kompression der Trachea, 1 Fall von substernaler Struma mit wochenlang bestehendem trachealen Stridor, der nach der Extraktion eines anscheinend gut plombierten Molaren binnen 4 Wochen verschwand, allerdings unter Zuhilfenahme von Jodkali in Lösung, da der Fall vom Röntgenologen bereits dem Chirurgen zur Operation empfohlen war. Bei den erwähnten 60 Fällen notierte ich 16mal chronische Tonsillitis, 1mal chronische Naseneiterung, beide zugleich in 4 Fällen. Von der Gesamtzahl 65 blieben 6 Fälle übrig, bei denen die Zähne gesund oder gut plombiert erschienen: unter diesen war bei 4 Fällen chronische Tonsillitis, 1mal Gravidität bei schon vorher bestandener Struma mit zahlreichen Zahnfüllungen, in einem Falle nichts notiert.

Bei 27 Fällen von einseitiger Struma befand sich die Zahnkaries 25mal auf derselben Seite, in 2 Fällen auf

Digitized by Google
Original from UNIVERSITY OF CALIFORNIA
Generated on 2019-10-24 16:45 GMT / http://hdl.handle.net/2027/uc1.b3252768
Public Domain in the United States, Google-digitized / http://www.hathitrust.org/access_use#pd-us-google

der entgegengesetzten, wobei jedesmal die Tonsillen und die Nase miterkrankt erschienen. Bei 26 Fällen von beiderseitiger Struma war 26mal beiderseitige Karies, 1mal einseitige Karies vorhanden. Bei isolierter Vergrößerung des Mittellappens war 3mal einseitige, 2mal beiderseitige Karies, bei einem Falle von substernaler Struma einseitige Zahnerkrankung notiert.

Ich betone nochmals, daß sich meine therapeutischen Erfolge fast ausschließlich auf die weichen Formen der Struma beziehen, daß ein Rückgang von fibrös oder kolloidal entarteten Kröpfen höchstens in den frisch vergrößerten Teilen möglich ist. Aus diesem Grunde gebe ich der prophylaktischen Bedeutung meiner Beobachtungen den Vorzug vor der therapeutischen, wenngleich diese bei der geringen Wirksamkeit unserer bisherigen Behandlung auch nicht zu unterschätzen ist. Freilich habe ich hierbei das eine Bedenken, ob die lege artis ausgeführte Füllung der Zähne bzw. der Wurzeln das Auftreten der beschriebenen Lymphadenitis verhindert und nicht vielmehr bei empfindlichen Individuen durch die — in geringem Grade wenigstens — toxisch wirkenden Füllungssubstanzen hervorruft bzw. ob die restlose Reinigung der Pulpakanäle nicht auf Schwierigkeiten stößt, die zu überwinden auch der besonderen Sorgfalt des Zahnarztes oft unmöglich ist.

Zur Erklärung des näheren Zusammenhanges zwischen Zahnkaries und Struma bestehen die folgenden Möglichkeiten:

1. Entzündliche Reizung der Schilddrüsensubstanz per contiguitatem bei Verwachsung einzelner Lymphknoten mit der Strumakapsel, wobei es außerdem durch Stauung der Lymphe auf dem Wege durch die entzündeten Lymphdrüsen zum kollateralen Ödem käme. So ließe sich die einseitige Vergrößerung der Schilddrüse verstehen. Für die allerdings als Ausnahmen erscheinenden Fälle von gekreuzter Erkrankung der Schilddrüse besteht die auch für alle übrigen Fälle passende Annahme der 2. entzündlichen Reizung durch die bei der Wurzelkaries bestehende Toxämie, die in Verbindung mit Verlangsamung des Blut- bzw. Lymphstromes aus lokalen oder allgemeinen Zirkulationsstörungen (man denke nur an die anamnestisch so häufigen Angaben!) in Form einer allergischen Reaktion zur Wirkung käme. Diese Annahme der toxämischen bzw. innersekretorischen Reizung müssen wir ja auch für diejenigen Fälle reservieren, wo bei anscheinend gesunden Organen bei bestehender Disposition des Schilddrüsengewebes, die vorläufig auch für unsere Fälle nicht außer acht zu lassen ist, Vergrößerungen der Schilddrüse auftreten, wie bei den Menses und in der Schwangerschaft.

Wie bringe ich nun meine Beobachtungen mit dem, wie Eugen Bircher in seiner Arbeit „Die Ätiologie des Kropfes“ (Ergebnisse der Chirurgie und Orthopädie, bei Springer Berlin 1913) sagt, „end-

Digitized by Google
Original from UNIVERSITY OF CALIFORNIA
Generated on 2019-10-24 16:45 GMT / http://hdl.handle.net/2027/uc1.b3252768
Public Domain in the United States, Google-digitized / http://www.hathitrust.org/access_use#pd-us-google

gültig feststehend angenommenen Beweise, daß der Kropf unbedingt am häufigsten durch das Trinkwasser erzeugt wird", in Einklang? Entweder benutzt das im Trinkwasser enthaltene hypothetische Kropfgift die kariösen Zähne als Eintrittspforte in den Lymph- bzw. Blutkreislauf oder das Kropfwasser hilft die Zahnkaries erzeugen, die ihrerseits allein zur Struma führt. Ich halte diese letztere Annahme für zutreffender, weil sie der sonst nötigen Hilfshypothese entbehren kann, daß das Kropfgift nur auf präformierten Wegen, wie sie eben die Zahnkaries bietet, zur Wirkung gelangt. Sie stimmt auch mit meinen sicherlich auch von anderer Seite gemachten Beobachtungen überein, daß Strumen bei ganz einwandfreiem Wasser vorkommen.

---

# Vereinsberichte.

## Laryngo-otologische Gesellschaft München.

**91. Sitzung vom 21. Januar 1920.**

Vorsitzender: Hecht.
Schriftführer: Nadoleczny.

L. Haymann: **Über Herpes zoster oticus.**

Vortr. stellt einen Fall von Neurit. des Nerv. trigem. fac. und acustic. als Symptomenkomplex eines Herpes zoster oticus und einen Fall von Zoster occipito-collaris mit Neuritis des Nerv. vest. vor.

Nach kurzen Erörterungen der bisherigen Anschauungen über Ätiologie und Pathologie des Herpes zoster oticus im allgemeinen geht Vortr. auf das Zustandekommen der von Körner zuerst als Zoster oticus beschriebenen Symptomentrias (Herpes am Ohr, Fazialis- und Akustikuslähmungen) näher ein. Die Erklärung Brünings' und Körners über das Zustandekommen der Fazialislähmung auf dem Wege peripherer Nervenanastomosen und weiterhin über Infektion im Sinne Lessers ist nicht für alle hierher gehörigen Fälle ausreichend und befriedigend. Es ist die Möglichkeit der Fortleitung der Erkrankung auf dem Wege tiefer gelegener Nervenastomosen in Betracht zu ziehen, vielleicht auch die Möglichkeit des Fortschreitens des entzündlichen Prozesses in den Nerven in zentraler Richtung. Für das Auftreten von Hörstörungen in manchen Fällen kommt ferner auch die Funktionsstörung gewisser vom Acusticus und Trigeminus innervierter Gebiete in Frage. Am einheitlichsten und in vielen Fällen wenigstens am befriedigendsten erscheint dem Vortr. die Annahme, daß mehrere Ganglien im Kopfgebiet, und zwar wie das Ganglion Gasseri und die Zervikalganglien, so z. B. auch das Ganglion geniculi, cochleare und vestibulare, gleichzeitig oder kurz nacheinander primär verschieden stark erkranken können. Für diese Auffassung, die zwar bisher nicht durch pathologisch-anatomische Befunde bewiesen ist, mit der sich

Digitized by Google
Original from UNIVERSITY OF CALIFORNIA
Generated on 2019-10-24 16:45 GMT / http://hdl.handle.net/2027/uc1.b3252768
Public Domain in the United States, Google-digitized / http://www.hathitrust.org/access_use#pd-us-google

aber auch die Erfahrung deckt, daß gerade beim Kopfzoster nicht selten verschiedene Ganglien erkranken können, sprechen manche klinische Erscheinungen. Auch der Anschauung von der dem idiopathischen Zoster gewöhnlich zugrunde gelegenen Affinität des spezifischen Infektionsstoffes zu gewissen Ganglientypen steht diese Auffassung nicht im Wege, da verschiedene Anhaltspunkte existieren, daß die in Betracht kommenden Ganglien bis zu einem gewissen Grade dem Spinalganglion homolog zu setzen sind.

**92. Sitzung vom 18. Februar 1920.**

Vorsitzender: Hecht.
Schriftführer: Nadoleczny.

I. M. Plato a. G.: *a*) **Die Behandlung des Ménièreschen Symptomenkomplexes mit Chinin.**

M. H.! Ich bin beauftragt, über einige Erfolge zu berichten, die wir auf Anregung einer Arbeit von Curschmann hin beim Ménière schen Symptomenkomplex mit Chinin erzielt haben.

Unter dem Ménière schen Symptomenkomplex versteht man, wie bekannt, Anfälle von Drehschwindel bis Umfallen, Ohrensausen, Schwerhörigkeit, Übelkeit und Erbrechen. Einzelne Symptome können auch fehlen.

Während ursprünglich der (Morbus apoplectiformis) Ménière als Krankheit sui generis aufgefaßt wurde, hat man den Kreis allmählich immer weiter gezogen. Man erkannte im Ménière einen Symptomenkomplex, der bei den verschiedenartigsten organischen Krankheiten des Labyrinthes auftreten könne, bis neuerdings die Neurologie sich seiner bemächtigte und den Begriff Ménière bis auf den Ausdruck einer funktionellen Neurose des Labyrinthes ausdehnte.

Curschmann teilt daher die unter dem Ménière-Komplex auftretenden Krankheiten des Labyrinthes in solche mehr organischer und solche mehr funktioneller Natur ein.

Was zunächst die organischen Erkrankungen des Labyrinthes unter Ménière schen Erscheinungen anbetrifft, so kann es sich

1. um Zirkulationsstörungen handeln, wie z. B. bei dem echten Morbus apoplectiformis Ménière, der in Hämorrhagien an die Endstellen des Hörnerven besteht.

2. Kann der Ménière der Ausdruck einer Entzündung des Labyrinthes sein, z. B. bei weitergeleiteten schweren Mittelohrprozessen.

3. Kann es bei degenerativen Prozessen im Labyrinth, z. B. bei den oft nicht näher präzisierbaren Vorgängen, die wir unter dem Namen Erkrankung des inneren Ohres verstehen, oder bei der sogenannten Otosklerose zu Ménière-Anfällen kommen.

4. Können wir es beim Ménière nach Siebenmann mit einer essentiellen Neuritis des Nervus acusticus zu tun haben.

Was nun den sogenannten funktionellen Ménière angeht, so kommt er nach Curschmann nicht nur als Aura bei Hysterie und Migräne vor, sondern er kann bei allen Formen der Nervosität auftreten. Nach Oppen-



Digitized by Google
Original from UNIVERSITY OF CALIFORNIA
Generated on 2019-10-24 16:45 GMT / http://hdl.handle.net/2027/uc1.b3252768
Public Domain in the United States, Google-digitized / http://www.hathitrust.org/access_use#pd-us-google

h e i m handelt es sich um eine Neurose des Labyrinthes, die analog den Neurosen des Magens, des Herzens usw. auftritt. Der M é n i è r e wäre in diesem Falle die beherrschende Erscheinung einer neuropathischen Diathese. Man könne zur Erklärung eine Hyperästhesie des Vestibularapparates bei solchen Leuten annehmen. Bei Angioneurotikern könnte man sich sein Entstehen durch vasomotorische Druckschwankungen in der Endolymphe des Labyrinthes erklären. Wenn man nun noch in Betracht zieht, daß C u r s c h m a n n davon spricht, daß es oft schwer sei, unter vielen nervösen Beschwerden die labyrinthäre Komponente herauszufinden, da es auch ganz leichte M é n i è r e - Fälle gäbe, so kann man daraus ersehen, wie sehr sich der Kreis des M é n i è r e - Komplexes ins Weite ausgedehnt hat.

In bezug auf die Diagnose hält sich C u r s c h m a n n hauptsächlich an die klinischen Symptome. Die Ergebnisse der Vestibularprüfung sind ja nur mit äußerster Vorsicht verwendbar und man müßte, um ganz exakte Ergebnisse zu bekommen, jeden Bogengang für sich prüfen, was praktisch auf große Schwierigkeiten stößt.

C u r s c h m a n n empfiehlt nun für alle Fälle das Chinin, abgesehen natürlich von denen, die eine otochirurgische Behandlung erfordern.

Die Behandlung mit Chinin ist nichts neues, vielmehr ist sie schon von M é n i è r e selber und von C h a r c o t empfohlen worden, doch hat sie im Laufe der Zeit mehr Gegner als Anhänger gefunden wegen der toxischen Wirkung des Chinins in größeren Dosen auf den Akustikus. C u r s c h m a n n gibt, um toxische Schädigungen sicher zu vermeiden, zuerst nur ganz kleine Dosen, um dann allmählich zu steigen. Dieser seiner „Einschleichmethode" sind wir gefolgt. Wir gaben das Chinin in Pillenform zu 0·1 die Pille: die ersten 3 Tage 3mal täglich 1 Pille, die zweiten 3 Tage 3mal täglich 2 Pillen, die dritten 3 Tage 4mal täglich 2 Pillen. Dann eine kleinere oder größere Pause, je nach dem Fall, und die Wiederholung in gleicher Weise.

Was die Wirkungsweise des Chinins angeht, so wirkt es nach R o b e r t lähmend auf die Vasomotoren, dämpft die allzu kräftige Reaktion derselben. Durch diese dämpfende Wirkung auf den Gefäßapparat und die Endolymphe des Vestibularorgans erklärt C u r s c h m a n n den Erfolg.

Die Tatsache nun, daß C u r s c h m a n n in beinahe allen seinen Fällen, sowohl den mehr organisch bedingten wie den funktionellen, mit Chinin sehr gute Erfolge erzielt hat, legt doch den Gedanken nahe, daß es sich bei all diesen verschieden fundierten M é n i è r e - Fällen um eine irgendwie gemeinsame Basis handeln muß, die durch Chinin beeinflußbar ist.

Von diesem Gedanken ausgehend haben wir das Chinin in verschiedenst gelagerten Fällen gegeben, um seine Wirkung zu prüfen. Leider konnten wir die Wirkung, wie es bei unseren poliklinischen Fällen selbstverständlich ist, häufig nicht sehen, so daß nur eine kleine Zahl übrig bleibt.

1. In unserem ersten Fall handelte es sich um einen 33jähr. Straßenbahnschaffner von neuropathischem Habitus. Im Dezember 1918 erlitt er einen Unfall, er wurde bei einem Straßenbahnzusammenstoß mit der linken Kopfseite gegen die Wagentür geschleudert. Das Bewußtsein verlor er nicht,

Digitized by Google
Original from UNIVERSITY OF CALIFORNIA
Generated on 2019-10-24 16:45 GMT / http://hdl.handle.net/2027/uc1.b3252768
Public Domain in the United States, Google-digitized / http://www.hathitrust.org/access_use#pd-us-google

jedoch stellte sich am Abend erstmalig ein Anfall von starkem Drehschwindel und Erbrechen ein, verbunden mit Schwerhörigkeit. Der Anfall wiederholte sich späterhin alle 8 bis 14 Tage. Er dauerte jedesmal zirka 4 Stunden, manchmal auch 24 Stunden. Schwerhörigkeit bestand angeblich erst seit dem Unfall.

4 Monate nach dem Unfall kam Pat. in unsere Behandlung. Befund: Trommelfell beiderseits ohne Befund. Hörprüfung ergab Leitungsschwerhörigkeit rechts, links normal. Vestibularprüfung ergab beiderseits gleiche Erregbarkeit. Romberg negativ, Zeigeversuch ohne Befund. Kein spontaner Nystagmus.

Nachdem Pat. 2 Tage bei uns wär, bekam er einen Anfall, der fast 12 Stunden dauerte. Es bestand dabei Nystagmus. Am folgenden Tag fühlte sich Pat. wieder wohl. Er bekam nun Chinin nach obigem Schema und daraufhin hat er, der 4 Monate lang alle 8 bis 14 Tage einen Anfall von Schwindel und Erbrechen gehabt hatte, keinen mehr bekommen, und ist auch bis heute anfallsfrei geblieben. Das Hörvermögen auf seinem rechten Ohr hat sich nicht verändert. Aller Wahrscheinlichkeit nach bestand, vielleicht ohne, vielleicht mit Wissen des Pat. seine Schwerhörigkeit schon vor dem Unfall. Sie wies den Charakter der Otosklerose auf. Es handelte sich offenbar bei diesem Falle um einen Ménière, der auf dem Boden der bestehenden Otosklerose durch den Unfall ausgelöst worden war.

2. In unserem 2. Falle handelte es sich um eine 50jähr. Pat., die angab, plötzlich von starkem Drehschwindel befallen worden zu sein, so daß sie sich nicht mehr aufrecht halten konnte. Gleichzeitig hätte sie taubes Gefühl auf den Ohren gehabt, ferner Ohrensausen und Übelkeit. Der Anfall habe 1 Stunde gedauert; wäre dann verschwunden; nach kurzer Zeit aber wieder aufgetreten, so daß sie das Bett aufgesucht hätte. Befund: Trommelfell beiderseits ohne Befund. Hörprüfung: normales Hörvermögen. Statischer Apparat beiderseits gleich erregbar. Keine Anhaltspunkte für Ateriosklerose. Kein Spontannystagmus. Nach einmaliger Chininkur blieben die Anfälle aus. Sie machte eine 2. Kur durch und wurde aufgefordert, bei erneuten Anfällen wiederzukommen. Sie ist aber bis heute nicht erschienen, wohl also von ihren Anfällen befreit.

3. Der dritte Fall betraf einen 57jähr. Pat. mit hochgradiger beiderseitiger Schwerhörigkeit vom Typus der Erkrankung des inneren Ohres. Er kam mit der Klage, daß sich zu seiner Schwerhörigkeit jetzt Anfälle von starkem Drehschwindel mit Übelkeit eingestellt hätten.

Trommelfellbefund o. B. Kein Spontannystagmus. Drehversuch: beiderseits erregbar.

Im Anfang der Chininkur klagte Pat. noch weiter über Schwindelgefühl. Nach der ersten Kur waren aber keine Anfälle mehr vorhanden und sie kamen auch, während wir ihn eine zweite Kur nach 14 Tagen durchmachen ließen, nicht wieder. Das Hörvermögen war genau so wie vor den Chiningaben geblieben.

4. Beim 4. Fall handelte es sich um einen 39jähr. Schreiner mit Otosklerose. Er äußerte die bekannten Beschwerden. Die Vestibularprüfung



Digitized by Google
Original from UNIVERSITY OF CALIFORNIA
Generated on 2019-10-24 16:45 GMT / http://hdl.handle.net/2027/uc1.b3252768
Public Domain in the United States, Google-digitized / http://www.hathitrust.org/access_use#pd-us-google

ergab leichtere Erregbarkeit auf der Seite des akustisch mehr geschädigten Ohres. Nach 2maliger Chininkur war auch bei ihm das Schwindelgefühl und der Brechreiz verschwunden. Das Hörvermögen blieb gleich.

5. Beim 5. Fall endlich handelte es sich um einen 34jähr. Mann, der angab, in der Nacht sein Gehör plötzlich verloren zu haben, Schwindel und starkes Erbrechen gehabt zu haben. Trommelfell beiderseits ohne besonderen Befund. Prüfung mit Flüstersprache ergab normales Gehör. Eine genauere Hörprüfung usw. konnte damals nicht gleich vorgenommen werden. Es wurde ihm Chinin verordnet und ihm gesagt, da er von auswärts war, er solle sich nach 8 Tagen wieder einfinden. Statt seiner kam ein Brief, in dem er anfragte, ob er die Kur wiederholen solle, da es ihm wieder gut ginge.

6. Schließlich haben wir noch bei einem Radikaloperierten Chinin gegeben, dessen Schwindelgefühl auch nach der Operation nicht schwand. Auch er wurde von seinen Beschwerden befreit.

Unter den mitgeteilten Fällen waren 2 Otosklerosen, 1 Erkrankung des inneren Ohres und 2 vielleicht funktionelle Fälle, die alle, soweit unsere Kenntnis bis heute davon reicht, von ihren Anfällen befreit wurden. Das Hörvermögen wurde in keinem unserer Fälle verschlechtert.

Darüber wie die erfolgreiche Chininwirkung bei den verschieden gelagerten Fällen zu erklären ist, ist noch in Dunkel gehüllt. Jedenfalls scheint nach Curschmann und nach unseren Fällen die Tatsache zu bestehen, daß man zum mindesten den labyrinthären Schwindel, gleich welcher Herkunft, erfolgreich bekämpfen kann. Da schon die Beseitigung nur eines Symptoms den Pat. Erleichterung verschafft, so glauben wir, obwohl unser kleines Material ja keine großen Schlüsse zuläßt, die Chinintherapie bei allen Ménière-Fällen zur Nachprüfung empfehlen zu dürfen.

*b*) **Radiumbehandlung eines Falles von Ohrkarzinom.**

61jähr. Mann mit Ohreiterung seit Kindheit. Karzinom des Gehörganges und Mittelohres seit ½ Jahr mit Taubheit des erkrankten Ohres. Fazialisparese und regionäre Drüsenschwellung. 8 Tage nach der Radikaloperation (Prof. Heine) wurde in die Radialoperationshöhle 50 *mg* Radium eingelegt und auf die seitliche Halsgegend 100 *mg* Radium aufgenäht; ersteres blieb 24 Stunden, letzteres 4 Tage liegen. 8 Tage nach der Radiumapplikation trat Zerfall ein, der nach weiteren 3 Wochen seinen Höhepunkt erreichte. Nach der 4. Woche war das Operationsgebiet vollkommen gereinigt. Pat. ging dann an einer interkurrenten Pneumonie zugrunde. Sektion ergab Fehlen jeglichen Tumorrestes. Auch die Drüsen hatten sich zurückgebildet. Kombinierte chirurgische und Strahlenbehandlung erschien erfolgversprechend.

II. Plazotta a. G.: *a*) **Stenosenbildung im Gehörgang auf Grund chronischen Ekzems und ihre Behandlung.**

M. H.! Ich habe Ihnen einen Fall von Stenose durch Ohrekzem vorzustellen.

Digitized by Google
Original from UNIVERSITY OF CALIFORNIA
Generated on 2019-10-24 16:45 GMT / http://hdl.handle.net/2027/uc1.b3252768
Public Domain in the United States, Google-digitized / http://www.hathitrust.org/access_use#pd-us-google

Der Grund für die Entstehung eines Ohrekzems ist meist eine Berufsschädigung, so daß es am häufigsten bei Bäckern durch Mehlstaub, bei Bergleuten und Eisenbahnheizern durch Kohlenstaub, bei Zinkweißarbeitern durch Zinkweißstaub entsteht. Sehr oft ist es auch auf ein seborrhoisches Ekzem zurückzuführen, das vom Kopf seinen Ausgang genommen hat. Das Ekzem ist charakterisiert durch folgende 3 Punkte: 1. Durch starke Parakeratose der Oberhaut, 2. durch eine Epithelwucherung und 3. durch eine mehr oder weniger tief greifende Entzündung der Kutis. Zu diesen Momenten kommt beim seborrhoischen Ekzem als 4. Punkt und besonderer Umstand noch hinzu eine Vermehrung des Hautfettes und Anzeichen von vermehrter Tätigkeit der Knäueldrüsen.

Im allgemeinen bleibt das Ekzem eine oberflächliche Dermatitis. Doch kann es bei hartnäckigem Verlauf im knorpeligen Gehörgang zu Verdickung des subkutanen Gewebes Veranlassung geben. Im knöchernen führt das Ekzem entweder zu einer diffus proliferierenden Periostitis — eine Verengerung des knöchernen Teiles ist die Folge oder Desquamation der oberflächlichen Schicht tritt in den Vordergrund. Sie wird so stark, daß die desquamierten Massen sich anhäufen und das Lumen fast ausfüllen. Die entzündete Epidermis bildet große Hornballen, die dauernd liegen bleiben und dadurch einen neuen entzündlichen Reiz ausüben und ein dauerndes Wachstum der Epidermis anregen. Sehr oft kommt es auch zu einer Erkrankung des Perichondriums des äußeren Ohres. Steht diese Form der Erkrankung im Vordergrund, so hat das Ohr ein charakteristisches Aussehen. Die ganze Ohrmuschel erscheint erheblich verdickt, hyperämisch, oft direkt zyanotisch. Dabei ist die Haut, im Anfang wenigstens, nur wenig infiltriert. Diese Perichondritis kann in einer einfachen Exsudation bestehen, die sich als zirkumskripte Serumansammlung lange Zeit erhalten kann. Von dieser einfachen serösen Exsudation ins Perichondrium gibt es alle Übergänge zur nekrotisierenden Entzündung. Infolge von langdauernden Entzündungen bei Ekzemen kommt es zur Verengerung des Gehörganges. Es entstehen tiefer greifende Geschwüre und Granulationen, die zusammenwachsen und zugleich mit der chronischen Verdickung des Unterhautzellgewebes zur Atresie des Gehörganges führt.

M o o s beschreibt folgenden Fall: Eine 33jähr. Frau litt seit 8 Jahren an Ekzem des Kopfes. der beiden Ohrmuscheln und der Extremitäten. Vor 3 Jahren stellte sich aus beiden Ohren, vermutlich durch Fortkriechen des Ekzems in beiden äußeren Gehörgängen, doppelseitiger Ohrenfluß ein, der nach längerer Dauer wieder spontan verschwand, aber auf beiden Seiten beträchtliche Schwerhörigkeit hinterließ. Heute beträgt die Hörweite rechts 1 *m*, links 2 *m*. Dabei fortwährendes Sausen und Zischen auf beiden Seiten. Die Knochenleitung ist beiderseits normal. Das äußere Ohr ist ebenfalls normal. Der Gehörgang verengert sich nach der Mitte zu trichterförmig und ist dann solid verschlossen, so daß die Sonde in der Tiefe des Trichters unmittelbar auf harten Knochen stößt. Wahrscheinlich war der Verschluß durch chronische Periostitis des knöchernen Gehörganges als eine Folge des Ekzems bedingt.

Digitized by Google
Original from UNIVERSITY OF CALIFORNIA
Generated on 2019-10-24 16:45 GMT / http://hdl.handle.net/2027/uc1.b3252768
Public Domain in the United States, Google-digitized / http://www.hathitrust.org/access_use#pd-us-google

Ich will Ihnen nun einen Fall aus unserer Klinik zeigen; er liegt folgendermaßen: Vor 10 Jahren bekam Pat. einen Ausschlag am Kopf und am ganzen Körper. Der Ausschlag soll damals geheilt sein. Vor 5 Jahren fiel der Pat. auf, daß der Gehörgang beiderseits immer enger und das Gehör immer schlechter wurde. Ferner trat vor 4 Jahren auf dem linken und vor einem Jahr auf dem rechten Ohr eine chronische Ohreiterung hinzu. Im Oktober vorigen Jahres suchte die Pat. nun die Klinik auf mit der Angabe, es wüchsen ihr beide Ohren zu.

Die Untersuchung ergab folgendes Bild: Am ganzen Kopf starkes seborrhoisches Ekzem, ebenso an beiden Ohrmuscheln, wo es sich bis in den stark verengten Gehörgang hineinerstreckte. Die Ohrmuschel war zum Teil geschwollen, besonders in der Gegend des Tragus und Antitragus. Beide Gehörgangseingänge waren gerade noch für eine dünnste Sonde durchgängig, die nach ½ *cm* weitem Vordringen auf unüberwindlichen Widerstand stieß.

Die Hörprüfung ergab folgendes Resultat:

| Rechts | | Links |
|---|---|---|
| 1·5 *m* | Flüstersprache | 0·5 *m* |
| 20 Sek. | c-Luftleitung | 22 Sek. |
| 53 „ | c-Knochenleitung | 50 „ |
| 30 „ | $c^4$ | 25 „ |

Aus beiden Gehörgangsöffnungen entleerte sich reichlich stinkender Eiter, der anscheinend von einer Otitis media herrührte. Der Warzenfortsatz war nicht druckempfindlich. Beide Ohrmuscheln wurden vor allem von Krusten und Borken gereinigt und mit einem Salbenverband bedeckt. In die Gehörgangsöffnung wurde — das es sich vor allem darum handelte, denselben zu erweitern — zusammengedrehte, mit Zinkschwefelsalbe durchtränkte Watte hineingepreßt ohne Rücksicht auf Eiterverhaltung.

Die Erweiterung in den ersten 8 Tagen machte sehr gute Fortschritte. Die zusammengedrehte Watte konnte täglich größer genommen werden. Nach 14 Tagen hatte sich das Ekzem an den Ohrmuscheln bedeutend gebessert, die Schwellung war zurückgegangen, der Gehörgang beiderseits so weit, daß ein kleiner Trichter eingeführt werden konnte. Einige Tage wurde nun eine mit Watte umwickelte Metallsonde eingelegt, die sich ungefähr 1 *cm* tief einführen ließ. Der Gehörgang war unterdessen so weit geworden, daß ich zur Anwendung eines dünnsten Laminarstiftes schreiten konnte. Es wurde ein Stift mit Lumen verwendet, um dem Eiter einen Abfluß zu ermöglichen. Der Stift wurde nach 24 Stunden herausgenommen. Er war sehr stark gequollen. Der geplante Eiterabfluß fand nicht statt, da sich das Lumen verstopfte. Während der Dehnung hatte Patientin starke Schmerzen. Der Erfolg war ein überraschender. Der Gehörgang war bedeutend weiter geworden, auch nach der Tiefe hin fand eine Erweiterung statt. In der nächsten Zeit wurde, da der Gehörgang nun weit genug war, eine mechanische Dehnung nicht mehr vorgenommen. Es wurden nur zur Ausheilung der chronischen Media Alkoholeinträufelungen gemacht und Vioformstreifchen eingelegt. Der rechte Gehörgang begann allmählich von außen her zu heilen, trotz fort-

Generated on 2019-10-24 16:45 GMT / http://hdl.handle.net/2027/uc1.b3252768
Public Domain in the United States, Google-digitized / http://www.hathitrust.org/access_use#pd-us-google
Digitized by Google
Original from UNIVERSITY OF CALIFORNIA

bestehenden eitrigen Ausflusses, der natürlich für die Ausheilung sehr störend war. Der rechte Gehörgang war nun so weit, daß man einen Teil des Trommelfelles mit einer Perforation vorn unten sehen konnte. Die weitere Behandlung auf dieser Seite bestand nur mehr in Einlegen von Vioformstreifchen und Behandlung mit Heißluft (Föhn). Die Heilung machte gute Fortschritte, eine Verengerung trat nicht mehr ein. Nach 2½monatlicher Behandlung war der rechte Gehörgang ausgeheilt. Die Weite desselben ist eine fast normale. Es stellte sich jedoch heraus, daß dicht vor dem Trommelfell sich ein häutiger Verschluß gebildet hatte, der jedoch auf das Hörvermögen keinerlei Einfluß hat. Die Hörprüfungszahlen sind jetzt folgende:

Flüstersprache . . . . . 2 *m*
c-Luftleitung . . . . . 30 Sek.
c-Knochenleitung . . . . 50 „

Anders verhielt es sich mit dem linken Ohr. 14 Tage nach dem erstmaligen Einlegen des Laminariastiftes mußte dieses Verfahren wiederholt werden, da sich der Gehörgang unterdessen wieder verengert hat. Wiederum wurde dadurch eine bedeutende Erweiterung erzielt. Diese wurde bis zum heutigen Tag in ihrem vollen Umfang erhalten. Zu einer Ausheilung kam es jedoch bis jetzt nicht. Schuld daran ist einerseits ein Wall, der sich am Gehörgangseingang gebildet hat und jede Überhäutung von außen her verhindert, andrerseits die ständige Eiterung. Der Wall wurde schon öfter mit Argentum weggeätzt, mit der Scharlachrotsalbe behandelt, auch schon mit dem Skalpell abgetragen. Aber er kommt immer wieder und trotzt der Behandlung. Ebenso hat die Eiterung trotz mannigfacher Behandlung bis heute noch nicht aufgehört. Eine Ausheilung des linken Gehörganges verspreche ich mir nur nach einer Operation.

*b*) Als 2. Fall möchte ich Ihnen ein **Kankroid der Ohrmuschel** zeigen.

Was die Ätiologie des Ohrmuschelkrebses betrifft, so ist dieser Punkt noch in Dunkel gehüllt. Nach allem aber, was wir bis jetzt über die Entstehung des Krebses vermuten, scheint es doch gewisse prädisponierende Momente zu geben, die sich in der Anamnese von Krebskranken immer wieder finden, wie auch bestimmten Körperstellen eine besondere Neigung zu krebsigen Erkrankungen eigen ist. Bei den Ka. des äußeren Ohres fehlt bis jetzt ein Anhaltspunkt für die äußere Ursache, auch kann man nicht behaupten, daß der Sitz der beginnenden Erkrankung an irgendeiner Stelle vorherrschend zu finden wäre. Wir finden ab und zu die Angabe des Pat. erwähnt, daß sie sich gewohnheitsmäßig mit Instrumenten im Ohr herumbohren. Man könnte schon daran denken, daß häufige derartige Insulte mit der Epithelwucherung in irgendeinem Zusammenhang stehen könnten; doch scheint vorläufig die relative Seltenheit des Ohrkrebses mit der großen Verbreitung der Unsitte des Bohrens in den Ohren nicht im Verhältnis zu stehen. Auch dürfte nur eine Erklärung für die Fälle gefunden sein, wo die Umgebung des Introitus und der äußere Gehörgang der Ausgangspunkt des Ka. ist, die Stellen, die von dem Insult betroffen werden. Ein häufiger Sitz des Krebses ist aber auch

Digitized by Google
Original from UNIVERSITY OF CALIFORNIA
Generated on 2019-10-24 16:45 GMT / http://hdl.handle.net/2027/uc1.b3252768
Public Domain in the United States, Google-digitized / http://www.hathitrust.org/access_use#pd-us-google

der Helixrand, ja auch die Hinterfläche der Koncha, wie in vorliegendem Fall, die doch ziemlich geschützt liegt. Näher liegt es, die Entstehung des Ka. mit Degenerationsveränderungen in Beziehung zu bringen. Wir wissen, daß die obere Hälfte der Ohrmuschel, offenbar infolge von Ernährungsstörungen bei älteren Leuten leicht von Othämatom befallen wird. Haben wir es bei dieser Erkrankung mit Degenerationsveränderungen im Knorpel und Perichondrium zu tun, so läßt sich die Möglichkeit nicht in Abrede zu stellen, daß auch die Epidermis dieser Stellen im Alter leicht regressiven Veränderungen unterworfen sein könnte, die sie zu kresbigen Erkrankungen disponierten. Der Helixrand ist außerdem eine Körperstelle, die ganz besonders leicht Störungen der Ernährung ausgesetzt ist und wo sich daher bekanntlich bei Einwirkung von Kälte die Symptome der Erfrierung am ersten zeigen.

Auffallend ist, daß nur die den Knorpel bedeckende Haut zu der Erkrankung prädisponiert ist. Der Lobulus scheint fast nie der primäre Sitz des Kresbses zu sein, trotzdem wir hier in der Unsitte des Ohrringtragens beim weiblichen, in einigen Gegenden auch beim männlichen Geschlechte analog wie an anderen dauernd in Reizzustand versetzten Körperstellen eigentlich ein besonders in die Augen springendes ätiologisches Moment haben würden.

Häufig findet man, daß Pat. längere Zeit an geringfügigen Geschwüren der Ohrmuschel litten, die sich mit einem Male ausbreiteten und als Ka. entpuppten. Es ist wahrscheinlich, daß die Erkrankung in solchen Fällen zuerst harmloser Natur war und daß sich erst später auf Grund des langen Reizstadiums das Ka. entwickelte.

Die Diagnose ist beim Kankroid selten mit Schwierigkeiten verknüpft. Im allgemeinen wird man jedes länger bestehende Ulkus an der Ohrmuschel als verdächtig ansehen und durch mikroskopische Untersuchung die Art der Erkrankung feststellen müssen. Ist der Prozeß indes schon weit fortgeschritten, so ist es unnötig, sich mit der mikroskopischen Untersuchung lang aufzuhalten, da die Diagnose dann bereits aus dem makroskopischen Befund, aus dem Umfang der Zerstörung mit Sicherheit gestellt werden kann.

Als Behandlung des Ohrmuschelkankroides wurde im allgemeinen bis heute die Operation ins Auge gefaßt. Es wurde eine Entfernung des ganzen Krankheitsherdes vorgenommen und die Resultate dieser Operationen waren fast ausnahmslos günstige. Viele Operateure begnügten sich mit keilförmiger Exzision der ulzerösen Partien und haben auch damit gute Erfolge erzielt, Rezidive kamen aber trotzdem vor. Größere Sicherheit vor Rezidiven gewährt nur die vollständige Amputation der Ohrmuschel. Sind in nächster Nähe der erkrankten Ohrmuschel vergrößerte Lymphdrüsen zu fühlen, so werden dieselben gleich entfernt, womöglich mit der darüberliegenden Haut. Die Haut der Umgebung darf selbstverständlich auch nicht geschont werden, wenn sich hier bereits Infiltration bemerkbar macht. Die freiliegende Wundfläche kann man durch plastische Hautlappen aus der Umgebung sofort zum Teil bedecken und die resistierenden Geschwürsflächen durch sekundäre Transplantation nach Thiersch rasch zur Heilung bringen.

Digitized by Google
Original from UNIVERSITY OF CALIFORNIA
Generated on 2019-10-24 16:45 GMT / http://hdl.handle.net/2027/uc1.b3252768
Public Domain in the United States, Google-digitized / http://www.hathitrust.org/access_use#pd-us-google

In dem Fall, den ich Ihnen zeigen will, ist der Krankheitsverlauf folgender: Der Pat. bemerkte vor 1 Jahr in der Gegend des rechten Warzenfortsatzes eine stecknadelkopfgroße Pustel. Von dieser aus bildete sich ein Geschwür, das auf die Ohrmuschel übergriff. Schmerzen bestanden nie. Vor einem Vierteljahr entstand im Ohrläppchen ein Loch, das immer größer wurde.

Als der Pat. in die Klinik kam, war das Bild folgendes: Rechts: in der Mitte der Ansatzstelle der Ohrmuschel findet sich ein derber Höcker. Von diesem zieht nach abwärts bis zur Mitte des Ohrläppchens ein nierenförmiges Geschwür, das in einer halbmondförmigen Perforation des Lobulus endet. Oberhalb der Perforation befindet sich ein zweites, etwa pfennigstückgroßes Geschwür. Die mikroskopische Untersuchung eines Geschwürteiles ergab die Diagnose Kankroid. Von einem operativen Eingriff wurde abgesehen. Es wurden vor und hinter dem Ohrläppchen je 50 *mg* Radium eingenäht und 24 Stunden liegen gelassen. Bis jetzt ist eine bedeutende Besserung eingetreten. Da die Bestrahlung erst vor 14 Tagen erfolgte, kann über den definitiven Heilerfolg noch nichts gesagt werden und werde ich bei Gelegenheit darauf zurückkommen.

### 93. Sitzung vom 5. Mai 1920.

Vorsitzender: Hecht.
Schriftführer: Nadoleczny.

Grünwald: **Über unvollkommene Rekurrenslähmungen.**

Man muß zwischen unvollkommenen Lähmungen oder „Paresen" und „partiellen" (Postikus-)Lähmungen der Kehlkopfnerven unterscheiden. Für das Bestehen ersterer im Bereiche des ganzen Nerven, also für Öffnen und Schließen der Stimmritze, wurden einige eigene Belegfälle nebst den sehr spärlichen Fällen der Literatur angeführt. Anerkennt man die Richtigkeit der Beobachtungen bezw. ihre Deutung, so ist dann ein Widerspruch gegen die absolute Allgemeingültigkeit des Rosenbachschen Gesetzes, auch in Semons Fassung, unverkennbar. (Erscheint ausführlich im Arch. f. Laryngologie.)

### 94. Sitzung vom 30. Mai 1920.

Vorsitzender: Hecht.
Schriftführer: Nadoleczny.

I. Zimmermann: a) **Trachealtumor.**

27jähr. Pat. Seit 1 Jahr Schweratmigkeit. Im Anfangsteil der Trachea ist, besonders deutlich bei autoskopischer Untersuchung, ein halbkugeliger Tumor von glatter Oberfläche zu sehen, der von rückwärts her in das Lumen hereinragt und letzteres stark verengt. Schleimhaut der ganzen Luftröhre gerötet. Auf dem Röntgenbild (seitliche Aufnahme) zeigt sich der in das Tracheallumen vorspringende Schatten so scharf konturiert, daß engste Beziehungen zur Luftröhrenwand selbst anzunehmen sind. Bei sagittaler Aufnahme erscheint die Luftröhre etwas nach links verdrängt. Keine sicht-

Digitized by Google
Original from UNIVERSITY OF CALIFORNIA
Generated on 2019-10-24 16:45 GMT / http://hdl.handle.net/2027/uc1.b3252768
Public Domain in the United States, Google-digitized / http://www.hathitrust.org/access_use#pd-us-google

bare Struma, doch ist bei der Palpation auf der rechten Seite in der Tiefe ein Knoten zu fühlen, der sich beim Schluckakt deutlich nach aufwärts bewegt. Auf Grund dieses Befundes wurde doch in erster Linie an eine Kompressionsstenose durch einen Kropfknoten gedacht und von chirurgischer Seite die Strumektomie vorgenommen. Nach der Entfernung des rechtsseitigen Strumalappens erwies sich die Hinterwand der Luftröhre als vollkommen frei und gut abtastbar. Am exstirpierten Präparat war eine kirschgroße Zyste zu erkennen, die nach ihrem Sitze sehr wohl als die Ursache der Kompression angesprochen werden konnte. Die nach Heilung der Halswunde vorgenommene tracheoskopische Untersuchung ergab jedoch keine Änderung gegenüber dem früheren Befund. Das gleiche gilt von dem neuerlich aufgenommenen Röntgenbild. Möglicherweise handelt es sich um eine endotracheale Struma. Demonstration des Tumors in Autoskopie.

*b*) **Beiderseitige Atresie der Nase.**

11 Jahre altes Mädchen. Schon einige Tage nach der Geburt bemerkte die Hebamme, daß das Kind schwer Luft bekommt, was sich besonders beim Stillen bemerkbar machte. Ein sichtbarer Verschluß der Nase war nicht vorhanden, auch floß, wenn durch die linke Seite mit einer Spritze gespült wurde, das Wasser durch die rechte Nase ab. Als das Kind 3 bis 4 Monate alt war, zeigte sich die Atmung mehr und mehr erschwert, das Wasser beim Spülen ging nicht mehr hindurch, das Kind mußte stets durch den Mund atmen. Um diese Zeit rechtsseitige Ohreiterung im Anschluß an einen forcierten Versuch einer Spülung durch die linke Nase. Außer Masern und Blasenentzündung keine Krankheiten. Mutter hatte keine Fehl- oder Frühgeburten, 1 Kind starb einige Stunden nach der Geburt, ein zweites mit $^1/_4$ Jahr an Lungenentzündung. Sehvermögen gut, Geruchs- und Geschmackssinn vorhanden. Schwache geistige Begabung. Befund: Beide Nasen für Luft vollkommen undurchgängig, die linke in der Gegend des Limen durch eine derbe, bläuliche, häutige Membran vollständig verschlossen. Rechts an der gleichen Stelle zirkuläre Verengerung, im Naseninnern reichlich Schleim; Atrophie, die untere Muschel fehlt, Schleimhaut bläulich. Man sieht deutlich, wie die Scheidewand in eine frontale, die Choane verschließende Platte übergeht. Letztere fühlt sich bei der Sondierung hart an. Bei der Rhinosk. post. entsprechendes Bild. Äußere Nase klein, Rücken verbreitert, spitzer Gaumen, Gaumensegel weicht bei der Phonation etwas nach rechts ab. Andeutung Hutchinsonscher Zähne. Rhinolalia clausa mäßigen Grades. Im rechten Trommelfell große ovale Perforation in der vorderen, Verkalkung in der hinteren Hälfte, linkes Trommelfell getrübt. Wassermann positiv.

Es handelt sich somit rechts um eine hintere (Choanal-) Atresie und um eine vordere Stenose, links um eine vordere Atresie der Nase, Veränderungen, die sich auf dem Boden einer hereditären Lues in den ersten Lebensmonaten ausbildeten. Therapeutisch kommt links die Ausschneidung der Verschlußmembran in Betracht, am besten wohl nach Körner mit Exzision eines Stückes aus dem Septum zur Verhütung von

Digitized by Google
Original from UNIVERSITY OF CALIFORNIA
Generated on 2019-10-24 16:45 GMT / http://hdl.handle.net/2027/uc1.b3252768
Public Domain in the United States, Google-digitized / http://www.hathitrust.org/access_use#pd-us-google

Wiederverwachsung. Rechts kann die endonasale Entfernung der Choanalatresie bei der Enge des Zuganges nicht in Frage kommen. Der Verschlußplatte beizukommen, dürfte hier wohl am ehesten auf permaxillarem Wege, also durch die Kieferhöhle hindurch, möglich sein. Vorsicht ist mit Rücksicht auf die Atrophie der rechten Nasenhöhle und die linksseitige Gaumensegelparese insoferne geboten, als nach der beiderseitigen Wegsammachung der Nase leicht eine Verschlechterung der Sprache im Sinne einer Rhinolalia aperta auftreten könnte.

Diskussion.

Grünwald: Der Fall von Atresie ist sehr selten, was die vordere Partie anbelangt. Diese dünne Membran in ihrer Lage am Eingange ist ganz typisch, sie bildet einen Rest des an dieser Stelle häufig noch bis zur Geburt bestehenden „Epithelpfropfens", der durch Verschmelzung der Epithelbeläge der Nasenwände entsteht, in der Norm abgestoßen wird, mitunter persistiert und wohl auch mesodermatisch durchwachsen wird. Letzterer Vorgang setzt häufiger weiter hinten ein, so daß hier liegende Verwachsungen derb, ja sogar knöchern werden. Zufälligerweise kam mir erst vor wenigen Wochen ein solches, durch Doppelseitigkeit dem vorgestellten Falle gleiches und ebenfalls überaus seltenes Vorkommnis in Gestalt breiter knöcherner Verwachsungen zwischen den unteren Muscheln und der Scheidewand bei einem Erwachsenen zu Gesicht. Verwechslung auf Kosten luetischer Erkrankung liegt nahe und ist zu vermeiden.

Zur Beseitigung empfiehlt sich einfache Ausschneidung, zur Verhütung der Wiederverwachsung Chromsäureätzung, eventuell noch leichte Salbeneinlagen.

Die Operation der Choanenatresie — die keinem Entwicklungsrest entspricht, sondern nach Luschkas Klärung exzessiver Entwicklung der Gaumenbeine zuzuschreiben ist — wird am besten subperiostal vom Septum her mit Abtragung eines Randstückes des Vomer (nach Symonds) und sekundärer Spaltung der Schleimhautplatten, die auf die Wandränder durch Tamponade aufgeheilt werden (nach Uffenorde) vorgenommen.

Hecht empfiehlt zur Beseitigung der Stenose die bipolare Elektrolyse.

II. Nadoleczny: *a*) **Kritisches zum klinischen Bild der Erkrankung des inneren Ohres.**

Es handelt sich um 2 Fälle mit eigentümlichem Verlauf: 1. Der erste Kranke, 39 Jahre alt, nicht syphilitisch, kein Raucher. Vor 7 bis 8 Jahren Mittelohrkatarrh. Erkrankt Ende Mai 1918 mit rechtsseitigem Ohrensausen. Ende Juli erster Schwindelanfall (nicht drehend) mit Erbrechen. Im August 1918 noch 3 Anfälle, zuletzt mehrmaliges Erbrechen. Im September wieder 3 Anfälle. Befund vom 24. IX. 1918. Trommelfelle ohne wesentlichen Befund, Ohrensausen nicht stark, tieftonig, wurde während des Schwindels nicht stärker, kein Drehschwindel, kein Abweichen beim Gehen mit geschlossenen Augen, auch kein Schwanken beim Stehen, kein Vorbeizeigen, kein Nystagmus. Hörweite für Flüstersprache beiderseits über 8 *m* für alle Zahlen. Untere

Digitized by Google
Original from UNIVERSITY OF CALIFORNIA
Generated on 2019-10-24 16:45 GMT / http://hdl.handle.net/2027/uc1.b3252768
Public Domain in the United States, Google-digitized / http://www.hathitrust.org/access_use#pd-us-google

Grenze beiderseits 16 v. d., ohne Grenze Galton rechts 0·6, links 0·4 (normal), Schwabach normal mit A, keine Lateralisation. Kalorische Reaktion mit Wasser von 11° C, kurzer kleinschlägiger Nystagmus, rechts nach 100 *cm*³, links nach 225 *cm*³. Beiderseits nach 10 Drehungen typisch 20 bis 25 Sekunden Nachnystagmus. 30. IX. 1918. Wieder Anfall von Schwindel, nicht Drehschwindel, aber Gehschwierigkeiten, Übelkeit. In der Woche darauf Erbrechen von Askariden. Hierauf folgten 2 Wurmkuren. 28. III. 1919. Bei Witterungswechsel mehr Ohrensausen rechts. Kein Schwindel mehr, dagegen war die Hörweite für Flüstersprache rechts gesunken auf 60 *cm* für 8 u. 7, auf 30 *cm* für 5 u. 9. Untere Grenze 16 v. d. beiderseits, Galton R 0·9, L 0·5. Schwabach mit A — 10, keine Lateralisation; $g^4$ R — 7, L — 4. Rinne a′ R + 9, L + 15 (normal). Luftdusche ohne Einfluß. Geringe Dosen Jodkali 4: 20 3mal täglich 10 bis 15 Tropfen wurden ordiniert. Befund am 8. IV. 1919: Noch Ohrensausen rechts, Hörweite für Flüstersprache beiderseits wieder über 8 *m* für alle Zahlen, Rinne beiderseits + 15; $g^4$ R — 10, L — 4. Prüfung mit der kontinuierlichen Tonreihe ergibt geringe Einschränkung für hohe Gabeln auf zirka 80% der normalen Hördauer. Die Erscheinungen von Schwindel, Übelkeit und Erbrechen können durch die Askariden hervorgebracht sein. Neurologische Untersuchung durch Prof. v. Malaisé blieb ergebnislos. Schwindel und Erbrechen sind nicht wiedergekehrt, doch war das Gehör bei einer Nachuntersuchung (nachträgliche Bemerkung von 4. VIII. 1920) wieder etwas schlechter. Flüstersprache 6 *m* für die Zahlen 8 u. 9, 4 bis 5 *m* für die Zahlen 5 u. 7, 2 *m* für die Zahl 100. Untere Grenze beiderseits $C_2$; Galton R 1·1, L 0·4, $g^4$ R — 10, L — 2. Schwabach A — 15. Nachträglich ausgeführte Wassermannsche Reaktion war negativ.

2. Der zweite Kranke war 50 Jahre alt, hatte in den letzten paar Jahren an Ohrensausen, Schwerhörigkeit links gelitten und ist angeblich in der Nacht zum 3. XII. 1919 linksseits ertaubt. Spezifische Infektion verneint. Innere Untersuchung ohne wesentliches Ergebnis (Dr. Handwerck). Urin: kein Eiweiß, kein Zucker. Puls 62. Blutdruck 65 bis 120. Struma parenchymatosa links. Trommelfell ohne Besonderes. Hörweite für Flüstersprache: rechts alle Zahlen über 8 *m*, links alle Zahlen nur dicht am Ohr. Luftdusche (Katheder) normales Geräusch, keine Beeinflussung des Gehörs. Untere Tongrenze R $C_2$ (16 v. d.), L $H_2$; Galton R 1·7, L 1·9 (Norm in diesem Alter 0·8), $g^4$ R 30 (normal), L 18 (— 12), Uhr L = 0, Schwabach A (— 30), keine Lateralisation; Rinne mit a′ R + 12, L = 0 (normal = + 15). Kein Nystagmus, kein Rhomberg. Trotz der Struma wird 2mal täglich 1 Tablette Sajodin gegeben, das gut vertragen wurde. Es trat keine Pulsbeschleunigung auf, Herztöne rein. Befund am 6. XII. 1919. Sausen noch vorhanden. Hörweite für Flüstersprache 50 *cm* für 8, 5 u. 9, 1 *m* für 7. Uhr 50 *cm*. Rinne a′ links jetzt + 8, $g^4$ links jetzt noch — 10. Am 13. XII. 1919 ist die Hörweite für Flüstersprache auf 1 *m* gestiegen, nur für 5 blieb sie zunächst 50 *cm*. Am 23. XII. 1919 betrug sie links 8 *m* für die Zahlen 8, 9, 7; 2 *m* für 5. Die untere Grenze links war auf $G_2$ gesunken, Rinne a′ L = + 10. Galton blieb

Digitized by Google
Original from UNIVERSITY OF CALIFORNIA
Generated on 2019-10-24 16:45 GMT / http://hdl.handle.net/2027/uc1.b3252768
Public Domain in the United States, Google-digitized / http://www.hathitrust.org/access_use#pd-us-google

links 1·9, ebenso Hördauer für $g^4 = -10$. Bemerkenswert ist in beiden Fällen die auffällige Besserung. Ob dafür die Jodverabreichung ursächlich in Betracht kommt, bleibt fraglich.

Diskussion.

Grünwald: Ein ähnlicher Fall transitorischer Erkrankung des inneren Ohres mußte nach allen Begleitumständen auf Gicht zurückgeführt werden. Heilung nach — ob durch? — entsprechender Allgemeinbehandlung und Atophan. Es braucht sich nicht um harnsaure Depots, sondern kann sich um toxische Einflüsse handeln. Letztere sind auch bei des Vortragenden Fällen in Erwägung zu ziehen.

Nadoleczny: Für Gicht fand sich im Gegensatz zu früher von Scheibe veröffentlichten Fällen kein Anhaltspunkt.

*b*) **Über Obertöne und Untertöne der Bezold-Edelmannschen Stimmgabelreihe.**

Bei Hörprüfungen von Sklerosen fand sich bisweilen ein besseres Gehör für die tiefsten Gabeln als für c bei der quantitativen Prüfung. Das führte zu der falschen Annahme, die tiefsten Töne fielen bei der Sklerose nicht zuerst aus. Tatsächlich wurden aber Obertöne gehört. Eine Prüfung der unbelasteten Gabeln der Tonreihe ergab folgendes: Die tiefste unbelastete Gabel (in den Hördiagrammen als $E_1$ bezeichnet), liefert 44 bis 45 v. d., entspricht also ungefähr dem $Fis_1$, wie durch Aufschreiben und Auszählen der Schwingungen nachweisbar war. (Demonstration der aufgezeichneten Schwingungen mit deutlich hervortretendem Oberton.) Mit dem freien Ohr hören wir an dieser Gabel noch die Obertöne cis und $g^2$, ferner an allen c-Gabeln von C bis $c^2$ das gis der übernächsten Oktave, bei C außerdem noch das cis der kleinen Oktave. Die unharmonischen Obertöne der unbelasteten Gabeln sind schon bei Chladni und Helmholtz erwähnt. Wichtig ist für unsere Untersuchungen die Hördauer für die Obertöne. Sie beträgt fürs normale Ohr bei der unbelasteten $Fis_1$-Gabel 94% der normalen Hördauer für cis und 39% derselben für $g^2$. Also kann ein Schwerhöriger bei der Hördauerprüfung leicht die Hördauer für cis statt für $Fis_1$ angeben, namentlich wenn er unmusikalisch ist. Das führt zu groben Irrtümern. Bei den C-Gabeln bleibt die Hördauer der Obertöne unter 30% der Hördauer für den Grundton. Bemerkenswert ist noch, daß die $g^3$-Gabel meiner Tonreihe bei richtigem Anschlag einen Unterton gibt, der zunächst vom $g^3$ übertönt wird, dann aber nach etwa 10 Sekunden deutlich hervortritt und etwa 75% der normalen Hördauer den Ton $g^3$ begleitet (Fig. 1). Er hat den charakteristisch rauhen Klang der Untertöne und ist für jedes nur einigermaßen musikalische Ohr deutlich hörbar. Seine Entstehung ist nach den bisherigen Theorien nicht erklärbar. Anläßlich der Untersuchungen über das Hörrelief mit Mikrophonapparaten (erscheint in Passows Beiträgen, vgl. auch Zentralbl. f. Ohrenhlk. S. 268, 1920) traten dann bei den Gabeln $c^1$ $c^2$ $g^2$ die Obertöne $c^2$ $c^3$ $g^3$, also jeweils der erste Oberton, hervor,

Digitized by Google
Original from UNIVERSITY OF CALIFORNIA
Generated on 2019-10-24 16:45 GMT / http://hdl.handle.net/2027/uc1.b3252768
Public Domain in the United States, Google-digitized / http://www.hathitrust.org/access_use#pd-us-google

und zwar mit einer Hördauer von 40, 42 und 55% der normalen. Die Mikrophonapparate verstärkten ferner bei den Gabeln $c^3$ $g^3$ $c^4$ $g^4$ jeweils den ersten Unterton, also $c^2$ $g^2$ $c^3$ $g^3$ so bedeutend, daß die Hördauer für $c^2$ 20% der Hördauer der $c^3$-Gabel erreichte, für $g^2$ 24% der Hördauer $g^3$, für $c^3$ 25% der Hördauer für $c^4$ und für $g^3$ sogar 33% der Hördauer für $g^4$ (Fig. 2). Die Entstehung der Untertöne darf wohl kaum in die Mikrophonapparate verlegt werden, namentlich nicht nach den Beobachtungen an der freischwingenden $g^3$-Gabel.

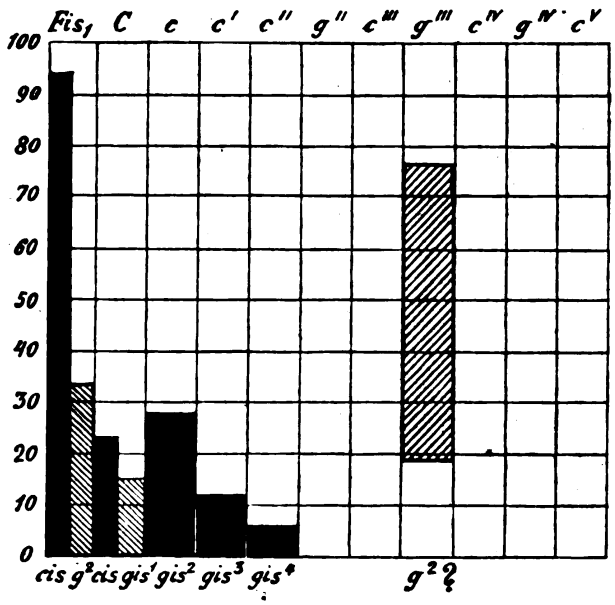


Fig. 1. Bei gewöhnlichem Anschlag hörbare Obertöne der Bezold-Edelmannschen Tonreihe (bei $g^2$ ein Unterton).

Bezold sagt nun zwar (Zschr. f. Ohrenhlk. 39): „Die zahlreichen und starken Obertöne, welche diese unbelasteten Gabeln bei maximalem Anschlag geben, brauchen für gewöhnlich nicht in Betracht kommen, da die meisten Taubstummen, wenn ausgedehntere Hörreste vorhanden sind, sie (die Grundtöne) weit länger hören als die Obertöne fortklingen." Bei der Untersuchung von Schwerhörigen aber, namentlich bei leichteren Formen von sogenannter Sklerose spielen die Nebentöne der tiefen Gabeln mit ihrer langen Hördauer doch eine bedeutende Rolle. Ob sie oder der Grundton wahrgenommen worden, ist oft schwer feststellbar. Bei musikalischen Personen mag das durch Vergleich mit belasteten Gabeln erreicht werden. Bei Unmusikalischen und bei Taubstummen ist das unmöglich. Den von anderen Untersuchern Lucae, Schmidt-Hackenberg gefundenen harmonischen Ohrtönen, die sich durch Resonatoren oder Interferenzröhren

Digitized by Google
Original from UNIVERSITY OF CALIFORNIA
Generated on 2019-10-24 16:45 GMT / http://hdl.handle.net/2027/uc1.b3252768
Public Domain in the United States, Google-digitized / http://www.hathitrust.org/access_use#pd-us-google

nachweisen lassen, kommt praktisch weniger Bedeutung zu. Es ist denkbar, daß bei Untersuchungen Taubstummer Fehler durch Wahrnehmung der Untertöne hoher Gabeln ab c³ vorkommen. **Diese Untertöne unserer Gabeln sind bisher vollkommen unbekannt gewesen.**

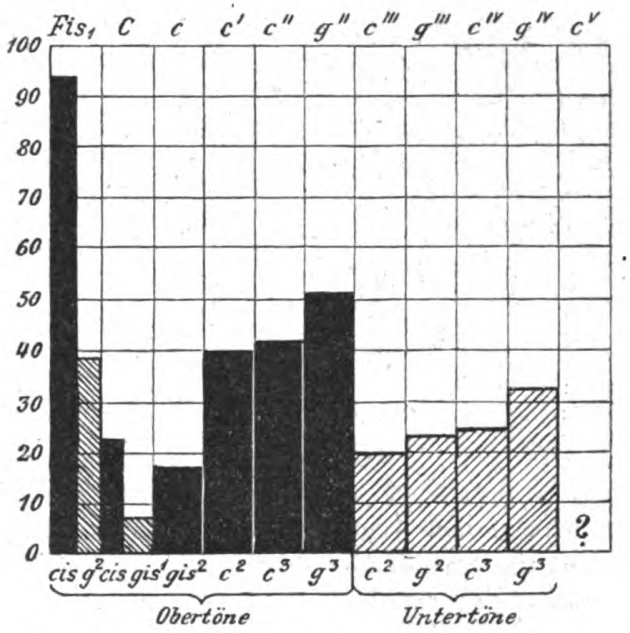


Fig. 2. Mit Akustikapparat $c^{VI}$, Eigenton $e^3$, hörbare Obertöne und Untertöne.

### 95. Sitzung vom 17. Juni 1920.

Vorsitzender: Hecht.
Schriftführer: Nadoleczny.

Grünwald: Vorstellung eines Falles von **Stomatopathia dolorosa exfoliativa („Möllersche Glossitis").**

Die 41jähr. Pat. weist auf der im allgemeinen dick weißlich belegten Zunge 2 symmetrische schmale Streifen an beiden Rändern, einen an der Spitze und einen hufeisenförmigen, nahezu gleichmäßigen, links etwas kürzeren auf dem Rücken auf, sämtlich von hellster Farbe und deutlich tiefer als die Umgebung liegend, nämlich der oberflächlichen Epithelschicht entblößt. Ähnliche Streifen, nur etwas blässer, weniger scharf abgegrenzt und nicht deutlich vertieft, finden sich auf beiden Zwischenzahnfalten der Wangenschleimhaut und beiderseits vom Zäpfchen am weichen Gaumen. Zum Arzte führen sie heftige, die Nahrungsaufnahme nahezu unterbindende Schmerzen, die ebenso wie die sichtbaren Erscheinungen an der Zunge sich zuerst vor 4 Jahren eingestellt haben, zeitweise verschwunden sind, besonders nach gründlicher Reinigung der schadhaften Zähne, jetzt aber seit ½ Jahr anhalten.

Generated on 2019-10-24 16:45 GMT / http://hdl.handle.net/2027/uc1.b3252768
Public Domain in the United States, Google-digitized / http://www.hathitrust.org/access_use#pd-us-google
Digitized by Google
Original from UNIVERSITY OF CALIFORNIA

Es besteht keine Magen-Darmstörung, obwohl seit $^1/_4$ Jahr Würmer (Oxyuren) bemerkt werden, seit $^5/_4$ Jahren Unregelmäßigkeit der Menses im Anschluß an ein Kurettement, keine erkennbare hereditäre Belastung, außer daß ein Onkel an Magenkrebs gestorben ist.

Diese überaus seltene Erkrankung, von einigen auf chronische Darmstörungen zurückgeführt, von Greve auch auf menstruelle Anomalien, besonders im Klimakterium, wird von diesem Autor der reinen Glossodynie gleich bewertet. F. Schultze lehnt diese Auffassungen, die auch durch vorliegenden Fall nicht gestützt werden, ab. Er empfiehlt Röntgenbestrahlung. Außer entsprechender Zahn- und Mundbehandlung (keine Ätzmittel)! sowie Warmkur wurde dann auch hier Röntgenbestrahlung ausgeführt, bis jetzt mit unmittelbarem und geradezu erstaunlichem Erfolge. Über den weiteren Verlauf, besonders in der Richtung dauernder Heilung, wird seinerzeit weiter berichtet werden.

**96. Sitzung: Geschäftssitzung.**

**97. Sitzung vom 15. Juli 1929.**

Vorsitzender: Hecht.
Schriftführer: Nadoleczny.

I. Haymann: *a*) **Fieberlos verlaufene otogene Sinusthrombose.**

*b*) **Doppelseitige otogene Sinusthrombose nach Scharlacheiterung.**

*c*) **Sinusthrombose und Allgemeininfektion durch Bacterium proteus.**

*d*) **Sinusläsion und Thrombose. Heilung derselben durch operative Eingriffe. Exitus durch Enzephalitis.** (Erscheint ausführlich in Passows Beiträgen.)

Diskussion.

Grünwald: Die „afebrilen" Temperaturen bei Sinusthrombose sind hochinteressant, aber richtiger wohl als abnorme Fieberkurven zu bezeichnen, abnorm im allgemeinen wegen der geringen Höhe, in der sie sich bewegen und im besonderen wegen der geringen Schwankungen, wie sie gerade für Sinusthrombose charakterlos erscheinen. Sie erweisen die Notwendigkeit strengster Aufmerksamkeit auf geringe Abweichungen vom Normaltypus (des betreffenden Individuums!) zur Erkenntnis in der Tiefe sich abspielender Vorgänge, wie ich früher bereits an Hand einer Subokzipitaleiterung betont habe. Die große Wichtigkeit des Granulationsschutzes ist aus der ersten Kurve ersichtlich (Proteusinfektion), wo zweimal Steigerungen im Anschluß an erneutem Eingriff eintraten. Leider ist im Einzelfalle eine Verletzung oft unumgänglich.

Der rein zufällige Wert der Jugularisunterbindung, abhängig von den unberechenbaren Verhältnissen in der Blutbahn, wie sie Vortr. so schön hervorgehoben hat, muß zur Verurteilung ihrer generellen Anwendung führen: es ist ein Lotteriespiel.

Die Möglichkeit, auf den Herd außer möglichst weitgehender lokaler Ausschaltungsbestrebungen auch von der Blutbahn aus einzuwirken (Ein-

Generated on 2019-10-24 16:45 GMT / http://hdl.handle.net/2027/uc1.b3252768
Public Domain in the United States, Google-digitized / http://www.hathitrust.org/access_use#pd-us-google
Digitized by Google
Original from UNIVERSITY OF CALIFORNIA

spritzungen kolloidaler Silberlösungen) darf angesichts der Unmöglichkeit wirksamer Abdämmung vom Gesamtkreislauf, nicht außer acht gelassen werden.

II. Zimmermann: **Adenom der Pharynxhypophyse.**

50 Jahre alte Pat.; klagt über eingenommenen Kopf, besonders nachts, und unruhigen Schlaf. Linke Nase häufig verlegt. Viel Sekret, früher oft mit Blut vermengt, geht besonders nach dem Rachen zu ab. Häufige Hinterkopfschmerzen bestehen schon seit vielen Jahren. Seit 15 Jahren Schwerhörigkeit. Befund: In der Nase rechts Crista septi, links kein besonderer Befund. Im knorpeligen Septum kleine, rundliche Perforation. Am Rachendach, in der Mittellinie, etwa bohnengroßer, durch eine Einkerbung in zwei ungleiche Teile geteilter Tumor vom Aussehen eines Schleimpolypen. Oberfläche glatt, Farbe graurötlich. Am Trommelfell beiderseits keine wesentlichen Veränderungen, die funktionelle Prüfung ergibt doppelseitige Otosklerose. Der Nasenrachentumor wird mit der kalten Schlinge von der Nase aus entfernt. Histologisch fand sich eine aus geschichtetem Pflasterepithel bestehende Bekleidung, die auf einer sehr lockeren, größtenteils hyalinen Bindegewebsschicht ruht. Das Stroma wird zum größten Teil durch ein zartes Netzwerk gebildet, das mit kubischem Epithel in einfacher Schicht besetzt ist. Die hiedurch abgegrenzten follikelartigen Räume sind mit kolloider Masse angefüllt. In den Randteilen der Geschwulst solide Stränge und Nester von Zellen. „Die Neubildung dürfte von der sogenannten Hypophysis pharyngea ausgehen, die von dem Vorderlappen der Hypophyse getrennt ist und an der ursprünglichen Mündungsstelle der Hypophysentasche in den Pharynx liegt. Es handelt sich um ein histologisch gutartiges Adenom, das den Strumen der Hypophyse gleichzusetzen ist." (Dr. Fahrig.) Außer einem von Leegaard im Jahre 1917 im Arch. f. Lar. mitgeteilten Fall scheint bisher keine weitere derartige Beobachtung veröffentlicht worden zu sein. Demonstration histologischer Präparate.

III. Nadoleczny: **Vorstellung eines Falles von linksseitiger Internuslähmung mit Abduktorenparese** (?).

Die 21jähr. Pat. hatte als Kind eine reine Stimme, erkrankte mit 10 Jahren an Keuchhusten und war schon mit 12 Jahren oft heiser. Eine Erkrankung an Genickstarre im 16. Jahre brachte stärkere Heiserkeit, damals erste Menstruation. Hat als Kind sehr viel gesungen, und zwar sehr hoch, mußte vom 12. Jahr ab als dritte und vierte Stimme mit zwei oder drei anderen Mädchen gegen 40 Kinder (erste und zweite Stimme) im Chor aufkommen und wurde immer heiserer. Hohe Töne machten Halsschmerzen. Später hat sie nicht mehr viel gesungen.

Befund: Nase, Rachen, Tonsillen ohne Besonderes. Kehlkopf mittellange Stimmlippen, die linke wesentlich schmäler als die rechte. Abduktion erscheint rechts deutlicher. Die Adduktion geschieht unbehindert, bisweilen



Digitized by Google
Original from UNIVERSITY OF CALIFORNIA
Generated on 2019-10-24 16:45 GMT / http://hdl.handle.net/2027/uc1.b3252768
Public Domain in the United States, Google-digitized / http://www.hathitrust.org/access_use#pd-us-google

mit Überkreuzung der Aryknorpel, wobei der linke vor den rechten tritt. Die Stimmritze bleibt hinten hie und da offen (Glottis cartilaginea). Sprechton um a heiser. Stimme: Brustregister e bis dis$^1$, Mittelregister $e^1$ bis $e^2$, Kopfregister fehlt. Stimmeinsätze beim Sprechen hart. Druckprobe und W — a-Probe normal. Es ist die Frage, ob es sich um Überbleibsel einer Rekurrensschädigung handelt, wobei indes gerade die Kopfstimme gewöhnlich nicht fehlt, oder ob eine Mutationsstörung, die ja auf Grund der Vorgeschichte wahrscheinlich ist, zugrunde liegt.

Diskussion.

Grünwald: Im vorgestellten Falle sehe ich eine Parese der Schließer- und Lähmung der Spannermuskulatur (Verschmälerung des linken Stimmbandes auf etwa $^2/_3$ mit Randausbiegung), also zweifellos eine organische Schädigung, was an sich schon durch die Einseitigkeit erwiesen ist. Sie auf funktionelle Ursachen zurückzuführen, scheint mir ebenfalls durch die Einseitigkeit unmöglich gemacht. Um was es sich ursprünglich handelte, ist heute nur vermutungsweise festzustellen. Da, meiner Beobachtung nach, keine Erweitererbeeinträchtigung vorliegt, könnte eine etwa zugrundeliegende frühere Rekurrensschädigung nur dann angenommen werden, wenn man im Sinne meiner vor kurzem hier gemachten Ausführungen den Mut hat, die Allgemeingültigkeit des Rosenbach schen Schemas auch in der erwähnten Semon schen Form anzuzweifeln.

IV. Hecht stellt die **Röntgenaufnahmen** eines klinisch noch nicht geklärten Falles vor:

Es handelt sich um eine 25jähr. Pat., die seit Jahren über Schmerzen in der Stirne und den Augen klagt. Zunahme der Beschwerden veranlaßten sie vor 2 Monaten zu einem Nasenfacharzt auswärts zu gehen, der die **rechte** Stirnhöhle von außen eröffnen wollte, aber wegen eines bei Beginn der Narkose aufgetretenen Kollapses die Operation unterließ. Er entfernte einen Teil der rechten mittleren Muschel. Pat. kam nun hierher zur Untersuchung zu einem Internisten, der — abgesehen von einem beiderseitigen Patellarklonus nichts Krankhaftes finden konnte. Untersuchung durch einen Augenarzt ergab bei normalem Visus beiderseits und normalem Augenhintergrund eine ziemlich bedeutende Einschränkung für Farben sektorenförmig r. nasal, Schmerzen des Bulbus r. bei Bewegungen und besonders beim Hineindrücken. Augenarzt vermutet eine rechtsseitige retrobulbäre Neuritis.

Die Untersuchung der Nase ergab Fehlen des vorderen Teiles der mittleren Muschel, die, mit Blutkrusten bedeckt, stellenweise granuliert. Sonst Nase beiderseits vollkommen in Ordnung. Nirgends — auch bei wiederholten Untersuchungen — Sekret wahrnehmbar. Nasenrachenraum und Choanen beiderseits ohne Befund. R. Bulbus bei Druck schmerzhaft, Stirnhöhlenboden und -vorderwand weder druck- noch klopfempfindlich. Nervus supraorbital. r. leicht druckempfindlich. Die Durchleuchtung der

Digitized by Google
Original from UNIVERSITY OF CALIFORNIA
Generated on 2019-10-24 16:45 GMT / http://hdl.handle.net/2027/uc1.b3252768
Public Domain in the United States, Google-digitized / http://www.hathitrust.org/access_use#pd-us-google

Stirnhöhlen zeitigt kein Ergebnis, der Kieferhöhlen zeigt die linke Kieferhöhle und Infraorbitalgrube sehr hell, die rechte nur mäßig hell — auffallender Unterschied gegen links — dagegen den Orbitalboden bei Blick nach unten beiderseits gleichmäßig hell. Auf Grund des letzteren Befundes ist wohl eine Kieferhöhlenerkrankung r. nicht anzunehmen. Die Röntgenaufnahmen ergaben eine ausgesprochene Trübung der rechten Kieferhöhle, eine partielle Verschleierung der Siebbeinzellen beiderseits. Rechte Stirnhöhle vollkommen klar und frei mit scharfen Konturen, **linke** Stirnhöhlengegend so stark trübe, daß das Bild die Vermutung berechtigt erscheinen läßt, daß überhaupt keine Stirnhöhle vorhanden ist.

Die seitliche Aufnahme zeigt die Sella turcica scharf begrenzt mit deutlich sichtbaren Process. clinoid. anter. und post., von normaler Größe. Darunter die Keilbeinhöhlen anscheinend nicht getrübt. Die rechtsseitige Kieferhöhle zeigt bei dieser seitlichen Aufnahme — von der anderen Kieferhöhle gedeckt — ebenfalls keine Trübung. Die durch das normale Ostium leicht ausführbare Probespülung der rechten Kieferhöhle ergab reines, klares Spülwasser.

Die mehrtägige Beobachtung der etwas eigenartigen, zur Operation drängenden Pat. läßt den Verdacht auf Hysterie gerechtfertigt erscheinen. Ob es sich ausschließlich um Hysterie handelt, oder ob die Hysterie eine ernstere Erkrankung überlagert, muß die weitere Beobachtung ergeben. Ich werde die Pat., die ich nach Rücksprache mit dem Augenarzt für einige Wochen bis zur Abheilung der anderweitig operierten Nase nach Hause geschickt habe, falls möglich vorstellen, jedenfalls gelegentlich über den weiteren Verlauf berichten.

Die von mir noch beabsichtigte axiale Aufnahme zur Darstellung der Keilbeinhöhlen wurde vom Röntgenologen mit Rücksicht auf die bereits vorgenommenen 3 Aufnahmen vorerst abgelehnt.

Während bezüglich der Stirnhöhlen das Röntgenbild gegenüber der Durchleuchtung mit der Glühlampe unentbehrlich ist, ziehe ich bezüglich der Kieferhöhle die Durchleuchtung der Röntgenaufnahme in diagnostischer Beziehung — von Zysten, Fremdkörpern usw. abgesehen — vor. Die Röntgenphotoplatte ist so empfindlich, daß auf ihr hyperämische Erscheinungen der Kieferhöhlenschleimhaut bereits als Verschleimungen oder Trübungen erscheinen, bei denen die Durchleuchtung mit der Glühlampe erweist, daß die Höhle nicht erkrankt ist. Auch in unserem Falle erwies die Probespülung die Richtigkeit dieser Anschauung; es dürfte sich auch hier vermutlich nur um eine — vielleicht mit der vorherigen Muscheloperation in Zusammenhang stehende — Schleimhauthyperämie handeln.

---



Digitized by Google
Original from UNIVERSITY OF CALIFORNIA
Generated on 2019-10-24 16:46 GMT / http://hdl.handle.net/2027/uc1.b3252768
Public Domain in the United States, Google-digitized / http://www.hathitrust.org/access_use#pd-us-google

# Referate.

## I. Allgemeines und Grenzgebiete.

**Hans Wilhelm Meyer and his importance for otology.** Von E. Schmiegelow. (Acta oto-lar. Vol. I. Fasc. 4. 1918/19.)

Festvortrag, in dem S. für seinen Landsmann die Ehre beansprucht, der Begründer der Lehre von den adenoiden Vegetationen genannt zu werden. Tatsächlich weist er auch nach, daß, obwohl zunächst von Kölliker und Luschka zu Anfang der Fünfzigerjahre die Rachentonsille pathologisch-anatomisch studiert wurde, von Türck, Czermak, Voltolini u. a. schon einige Jahre vorher die adenoiden Vegetationen im Nasenrachenraum gesehen, von letzterem sogar in einem Falle auch durch Galvanokaustik zerstört und geteilt worden waren, diese Beobachtungen immer nur vereinzelt blieben, wie benigne Tumoren anderer Art, während H. W. Meyer der Ruhm gebührt, das typische Vorkommen besonders bei Kindern in einfacher Weise mittels digitaler Exploration, besonders aber ihre Bedeutung für die oberen Luftwege und vor allem für die Otologie zuerst gezeigt zu haben. Die betreffende klassische Arbeit erschien am 4. XI. 1868. Der Vortrag bringt ferner noch einen kurzen Lebensabriß des Gefeierten, des weiteren Studien und Arbeiten, durch die er wahrlich den Namen eines Vaters der dänischen Otologie verdient hat, wenn man den traurigen Zustand der Otologie zu seiner Zeit berücksichtigt, wie ihn Schmiegelow schildert. Marschik.

**Über Störungen im Harnsäurestoffwechsel bei Patienten mit Asthma bronchiale und Rhinitis vasomotoria.** Von A. d. Kleyn und W. Storm van Leeuwen. (Acta oto-lar. Vol. I. Fasc. 4. 1918/19.)

Nachprüfung der vor Jahren von Posthumus Meyes in der Z. f. Lar., Rhin. usw., 1910, S. 581, veröffentlichten Untersuchungen. Die Autoren fanden die Posthumus Meyesschen Erfahrungen im allgemeinen bestätigt. Die Harnsäuredifferenz scheint in einer verzögerten Ausscheidung während der Erkrankung bzw. des Anfalles zu bestehen. Am sichersten stellt sich der Erfolg mit der Koständerung (purinfreie Diät) bei Rhinitis vasomotoria ein. Doch wurden auch andere Mittel zur Unterstützung herangezogen (Atophan, Kalzium). Jedenfalls ist die Forderung berechtigt, in jedem Falle von Rhinitis vasomotoria, Asthma oder Heuschnupfen eine Harnuntersuchung womöglich während und außerhalb des Anfalles vorzunehmen. Marschik.

**Die Kriegsverletzungen der Blutgefäße und ihre operative Behandlung.** Von Stabsarzt Dr. F. Goldammer. (Bruns Beitr. z. kl. Chir. B. 106. 1917. S. 589.)

Die Ligatur der Carotis communis bzw. interna ist trotz einer Reihe günstig verlaufener Fälle ein das Leben unmittelbar be-

Digitized by Google
Original from UNIVERSITY OF CALIFORNIA
Generated on 2019-10-24 16:46 GMT / http://hdl.handle.net/2027/uc1.b3252768
Public Domain in the United States, Google-digitized / http://www.hathitrust.org/access_use#pd-us-google

drohender Eingriff (rote und gelbe Erweichung des Gehirnes im Bereiche der Insel). In einem Falle des Verf. entwickelte sich vom dritten Tage ab nach Ligatur der Car. int. eine Lähmung der Körpergegenseite, die bis zum sechsten Tage zunahm, dann zurückging; Ausgang in Heilung, den Verf. der wochenlangen vorbereitenden Kompressionsbehandlung zuschreibt. A. Plenk.

**Beiträge zur Kriegschirurgie der Blutgefäße I. Die Verletzungen und traumatischen Aneurysmen der Vertebralgefäße am Halse und ihre operative Behandlung.** Von Prof. Dr. Hermann Kuttner. (Bruns Beitr. z. kl. Chir. B. 108. [1917. Kriegschir.] S. 1.)

Aus der Literatur werden 7 Fälle zusammengestellt; Verf. gibt eigene Methoden für Ligatur in der Subokzipitalgegend, sowie für Freilegung der Vertebralis in ganzer Ausdehnung. Bei Blutung wird Tamponade ev. zwischen die Querfortsätze, eventuell Kompression unterhalb des Tuberc. caroticum empfohlen (die periphere Blutung steht nur auf Ligatur). Besprechung der Aneurysmaoperation. A. Plenk.

**Schüsse des Schädeldaches mit isolierter Basisfraktur.** Von Privatdozent Dr. M. Brandes. (Bruns Beitr. z. kl. Chir. B. 107. [1917. Kriegschir.] S. 514.)

Drei Fälle klinisch diagnostizierbarer Basisfraktur bei Konvexitätsschuß; Erklärung durch hydrodynamische Sprengwirkung des Gehirnes bei großer Gewalt, aber nicht notwendig ausgedehnter Verletzung. A. Plenk.

**Beiträge zur allgemeinen und speziellen Schädel-Kriegschirurgie mit besonderer Berücksichtigung der Chirurgie an der Schädelbasis.** Von Stabsarzt der Res. Prof. Dr. Linck. (Bruns Beitr. z. kl. Chir. B. 108. [1917. Kriegschir.] S. 277.)

Allg. Indikationen: Konvexitätsschüsse werden prinzipiell operativ revidiert. Basisschüsse: Kranielle (zerebrale Symptome) werden nach denselben Grundsätzen wie Konvexitätsschüsse revidiert, die Infektionsgefahr ist wegen der Nebenhöhlen noch größer; in zweifelhaften Fällen auch operative Revision, so stets bei seitlichen und hinteren Basisschüssen, weil nie mit Sicherheit intrakranielle Verletzung auszuschließen; dagegen ist ein Auseinanderhalten extra- und intrakranieller Schüsse der vorderen Schädelbasis diagnostisch möglich und werden erstere vielfach exspektativ behandelt. Erforderlich ist einheitliche, das ganze kraniale Wundgebiet der vorderen Schädelbasis berücksichtigende Diagnostik und operative Behandlung.

Diagnostik der Basisschüsse: 1. Hintere und seitliche Schädelbasis: Otoskopie (trocken; Liquor nie beobachtet), Funktionsprüfung (Weber, Flüsterstimme, spont. Nystagmus; meist Läsio nachweisbar, oft spont. Nystagmus, subj. und obj. Schwindelgefühl), Röntgen. Keine anatomische Einteilung der Ohrverletzung diagnostizierbar, bei sicherem Zusammenhang zwischen intrakranieller Verletzung und

Digitized by Google
Original from UNIVERSITY OF CALIFORNIA
Generated on 2019-10-24 16:46 GMT / http://hdl.handle.net/2027/uc1.b3252768
Public Domain in the United States, Google-digitized / http://www.hathitrust.org/access_use#pd-us-google

äußerem bzw. Mittelohr Radikaloperation. 2. Vordere Schädelbasis: Nase, Auge, äußere Untersuchung (Suggilation, Stellungsveränderung usw.). Rhinoskopie (keine Sondierung und Spülung; bei Verletzung der oberen Nasenebene wenig Anhaltspunkte, etwas Blut und Schleim, wie Liquor. Beim unteren Nasennebenhöhlengebiet auch wenig Befunde, nur stärkere Schwellungszustände, bei Tamponade auch Eiterretention. Warnung vor Nasentamponade); hintere Rhinoskopie (nur bei leichtverwundeten; niemals objektiver Befund erhoben). Stets Untersuchung der Mundhöhle. Doppelseitige Ophthalmoskopie (oft Veränderung des Bulbus und Optikus). Gröbste Sehprüfung. Röntgen (sehr wertvoll).

Verhalten bei extrakraniellem Basisschuß: Stirnhöhle wird zunächst konservativ behandelt, nur bei Infektion, Gefahr der Nachblutung und Steckschuß eingegriffen unter Zugrundelegen der Killianschen und Denkerschen Operation (mit Erhaltung der Orbitalspange und mit gleichzeitiger Versorgung von Gesichtsweichteil- und Halsmitverletzung) Tamponade mit Jodoformgaze nach außen, nur bei gutem Aussehen der Wunde nach der Nase. In nicht ganz sicheren Fällen wird zur Vermeidung einer gefährlichen Infektionsquelle die präventive Radikaloperation empfohlen.

Augenhöhlenebene: Konservativ, nur bei schwerer Bulbusverletzung Enukleation.

Oberkiefer: Kleine, reine Schüsse konservativ, sonst Operation.

Mundhöhle, Unterkiefer: Möglichst früh und großzügig operativ zu versorgen, erst nachher dentale Frühkorrektur.

Operation bei Konvexitätsschüssen: Meist lokal, 30 bis 40 $cm^3$ 2%ige Novok.-Suprareninlösung. Intakte Dura belassen, bei Dura- nnd Hirnverletzung Dura bis weit ins Gesunde freigelegt, die Hirnwunde stets offen, mit lockerem Jodoformtampon behandelt. Primäre Naht wird wegen Infektionsgefahr abgelehnt. Abszesse: Dauerdrainage mit Jodoformgaze mit Hilfe von Voltelinis Nasenspekulum und direkter Beleuchtung. Besprochen werden bezüglich Diagnose und Prognose: Hirnprolaps, Nackensteife, Kernig, Fieber, Lumbalpunktion (diagnostisch zu vermeiden), Neuritis optica, Stauungspapille.

Operation bei kraniellem Basisschuß: 1. Seitliche und hintere Basis ist hauptsächlich Otochirurgie; offene Nachbehandlung. 2. Vordere Schädelbasis: Operationstyp Killian, Stirnhöhle, Siebbein, Keilbein ein- oder doppelseitig. Meist Verzicht auf Orbitalspange. Sodann Versorgung der Basisverletzung, Entfernung von Knochensplittern, Dura wird bis ins Gesunde freigelegt, auch nötigenfalls beiderseits, auch wenn Lam. cribrosa reseziert werden mußte; exakte Jodoformgazetamponade der ganzen Höhle mit gesonderten schmalen Streifen, bei Hirnverletzung keine primäre Naht,

Generated on 2019-10-24 16:46 GMT / http://hdl.handle.net/2027/uc1.b3252768
Public Domain in the United States, Google-digitized / http://www.hathitrust.org/access_use#pd-us-google
Digitized by Google
Original from UNIVERSITY OF CALIFORNIA

nur prov. Situationsnähte, erster Verband nach 2 bis 5 Tagen. Endonasale Geschoßentfernung nur bei extrakraniellem Wundgebiet. Besprechung der Bulbusverletzungen, bei verlorenem Organ Enukleation und Exenteration. Plastiken aus Wangen-, Stirn- oder Schläfenhaut meist sekundär.

Zeitpunkt der Operationen: Nach Ablauf des Schocks und erst (ausgenommen bei Blutung), wenn äußere Verhältnisse lange Nachbehandlung erlauben. Transport Unoperierter möglichst bald, am besten sitzend. A. Plenk.

**Über plastische Operationen bei Gesichts- und Kieferverletzungen.** Von Dr. Th. Voeckler. (D. Zschr. f. Chir. 143. 1918. S. 298.)

Als Aufgaben des Kieferspitals werden folgende Eingriffe aufgezählt: 1. Beseitigung von Narben mit eventuellen Fisteln und Defekten. 2. Operationen spaltförmiger Defekte und Narbenverziehung der Lippen. 3. Ersatz von Nasenteilen. 4. Ersatz größerer Defekte der Lippen und der Kinnpartie. 5. Deckung von Knochendefekten des Unterkiefers. Angewendet wurden hierbei folgende Methoden: Bei 1. einfache, ausgiebige Exzision und Naht (Plattennaht), bei durchgehenden Defekten Schleimhaut- und Hautnaht mit Interposition der Narbe, bei größeren Lappendeckung, eventuell mit Fettunterpolsterung. Gaumendefekte: gestielte, um 50° gedrehte Gaumenschleimhautlappen. Bei 2. Operation ähnlich wie bei Hasenscharte, aber schwieriger, entweder treppenförmige Vernähung oder Bogenschnitt mit Aufwärtsdrehen der abgelösten Kinnhaut, schließlich auch komplizierte Lappenverschiebung. Bei 3. gestielte Lappen von Wange oder Unterarm oder freie Plastik. Eventuell Lappen mit Knorpelstück. Bei größeren Defekten vorwiegend Armplastiken. Bei 4. Lappenplastiken aus der weiteren Umgebung. In einem Falle Lexerscher Plastik aus der Kopfhaut sah V. Fazialislähmung, wendet sie nicht an. Große Defekte lassen sich durch Unterkinnlappen decken, nach Vorgehen der Schließung des Schleimhautdefektes oder Epidermisierung des Lappens. An den Kiefern befestigter Prothesenschild ist bei größeren Defekten zweckmäßig. Große Kinndefekte: gethierschter Lappen oder gedoppelter, aus Brustwandvorderfläche und Armhaut, Trennung nicht vor 3 Wochen. Bei 5. nur lebender periostgedeckter Knochen; Tibia mit überragendem Periostknochenlappen und Darmbeinkamm; dieser heilt viel rascher ein. Befestigung durch Knochennaht, besonders beim Angulus. A. Plenk.

**Übergroße lufthaltige Gehirnzyste nach Schußverletzung. Operation. Heilung.** Von Dr. med. F. Brüning. (Bruns Beitr. z. kl. Chir. B. 107. [1917. Kriegschir.] S. 432.)

Als Hirnabszeß operierte luftgefüllte Höhle des Stirnhirnes nach glattem Durchschuß, klinisch bestanden Kopfschmerz, Schwindelgefühl, psych. Störungen, Liquorausfluß aus der rechten Nase. Operation:

Digitized by Google
Original from UNIVERSITY OF CALIFORNIA
Generated on 2019-10-24 16:46 GMT / http://hdl.handle.net/2027/uc1.b3252768
Public Domain in the United States, Google-digitized / http://www.hathitrust.org/access_use#pd-us-google

Trepanation mit Wagnerschem Lappen, dessen Knochenstück entfernt wurde, Inzision, Drainage. A. Plenk.

**Zur Kenntnis der Schußverletzungen der Luft- und Speisewege am Hals.** Von Dr. Fritz Erkes. (D. Zschr. f. Chir. 147. 1918. S. 367.)

Verf. beobachtete 21, zumeist ganz frische Fälle; die reinen Larynxschüsse sind prognostisch quoad vitam nicht ungünstig, die Ösophagusverletzungen sehr ernst. 4 Fälle, beide Wege betreffend, starben. Von 7 isolierten Ösophagusverletzungen 2 durch Operation geheilt, 3 unbekannt, 2 unoperiert gestorben. Diagnose der Speiseröhrenverletzung in frischem Zustande bei kleinen Wunden oft unmöglich, daher beim geringsten Verdacht Spaltung der Wunde, Freilegung des periösophagealen Raumes (nach Hacker oder Heidenhain). Bei kleinen Ösophaguswunden Naht, bei größeren Drain oder Einnähen in die Haut. A. Plenk.

**Operative Behandlung einer schweren Neuralgie nach intrakranialer Schußverletzung des Trigeminus.** Von Dr. Adolf Láng. (Zbl. f. Chir. 1918. Nr. 46. S. 825.)

Ein Trümmerschuß des kleinen Keilbeinflügels (Röntgennegativ) führte zu heftigen Neuralgien und Keratitis neuroparalytica. Heilung nach Entsplitterung, Operationsweg nach Cushing-Lexer. Die Verletzung der A. meningea media ist möglichst zu vermeiden; nach Dollinger verläuft sie in 59% in sicherer Entfernung vom 3. Ast, in 35% liegt vorderer Rand des For. spinosum und hinterer des For. ovale in einer Ebene, selten das For. spin. hinter dem ovale, ganz selten fehlt die trennende Knochenspange. Bei Verletzung sei zu tamponieren, eventuell die Carotis externa zu ligieren.

A. Plenk.

**Der Einstich ins Ganglion Gasseri nach Härtel eine Gefahr fürs Auge.** Von Dr. Friedrich Neugebauer, Mährisch-Ostrau. (Zbl. f. Chir. 1918. Nr. 33. S. 565.)

Bei korrekt nach Vorschrift ausgeführter Injektion von Alkohol Erblindung; aus der Kanüle hatte es arteriell geblutet. Ursache wahrscheinlich intrakranielle Karotisverletzung mit Hämatombildung. Eingriff sei nur bei schwerster Neuralgie erlaubt, sonst Analgesierung durch Injektion ins Ganglion zu vermeiden. A. Plenk.

**Chirurgische Betrachtungen über Aerophagie.** Von Priv.-Doz. Dr. René Leriche. (D. Zschr. f. Chir. 132. 1915. S. 93.)

Die Beziehungen zur akuten postoperativen Magendilatation und zur primären Dilatation (arteriomesenterialem Darmverschluß) werden dargelegt, ferner die chirurgische Bekämpfung; der Zustand ist ähnlich wie Hyperchlorhydrie aufzufassen, es liegt ihm Hypersalivation zugrunde; in einem Falle wurde guter Erfolg erzielt durch Durchschneidung beider N. linguales von der Mundschleimhaut aus (Chorda tympani) und eines N. auriculotemporalis

Digitized by Google
Original from UNIVERSITY OF CALIFORNIA
Generated on 2019-10-24 16:46 GMT / http://hdl.handle.net/2027/uc1.b3252768
Public Domain in the United States, Google-digitized / http://www.hathitrust.org/access_use#pd-us-google

(N. petrosus minor profundus), nur die bleibende Anästhesie war lästig. In anderen Fällen ist das Krankheitsbild reflektorisch ausgelöst: Pylorusstenose, Appendizitis (Neurose und organische Veränderung. A. Plenk.

**Zur Kenntnis und Behandlung des nekrotisierenden Erysipels.** Von Doktor W. Pfanner. (D. Zschr. f. Chir. 144. 1918. S. 108.)

Schnell fortschreitende und große Hautgebiete befallende Hautentzündung, ausgedehnte und tiefgehende Gewebsnekrosen, kenntlich an fluktuierenden subkutanen Erweichungsherden, ohne Tendenz zum spontanen Durchbruch, kennzeichnen die lebensgefährliche Erkrankung, die der Verf. nur bei herabgekommenen Individuen sah. Von 10 Fällen betrafen 9 das Bein. Die übliche Behandlung versagt, wirksam war die Durchtrennung von Haut und Subkutis handbreit oberhalb des Erysipels in dessen ganzem Bereich und multiple Inzisionen im Gebiet der Phlegmone, die mit Streifchen offengehalten und trocken verbunden werden. Serumbehandlung wurde nicht versucht, sei aber des Versuches wert. A. Plenk.

**Zur Serumbehandlung des Erysipels.** Von Boyksen. Mit 9 Kurven. (D. Zschr f. Chir. 136. 1916. S. 253.)

Bei leichten und mittelschweren Fällen wurden 10 $cm^3$ intravenös und 10 $cm^3$ subkutan gegeben; bei schweren Fällen 20 $cm^3$ intravenös und 10 $cm^3$ subkutan, am folgenden Tage eventuell noch eine zweite gleich hohe Injektion. Anfangs wurde Diphtherieserum verwendet, dann normales Pferdeserum; die Wirkung wird der Artfremdheit des Serums zugeschrieben. In über 80% der Fälle erfolgte ohne Lokalbehandlung in 24 bis 48 Stunden Entfieberung und Rückbildung, am besten bei Gesichtserysipelen, demnächst bei mittelschweren Extremitätenerysipelen, am schwierigsten bei Bauch- und Brusterysipel; keine Nebenwirkungen, auch kein Schutz gegen Rezidiv. Daneben Allgemeinbehandlung. A. Plenk.

**Die Vorzüge der Novokainleitungsanästhesie vor der Inhalationsnarkose. Erfahrungen auf dem Gebiete der Novokainleitungsanästhesie.** Von Dr. Wilhelm Reinhard, Sekundärarzt. (D. Zschr. f. Chir. 139. 1916. S. 110.)

Im Gegensatz zur Narkose ist die Leitungsanästhesie ohne Einfluß auf den Allgemeinzustand, nur fehlerhafte große Mengen wirken auf das Vasomotorenzentrum. In Eilfällen, bei Kindern, bei krankhaft erregten Personen, ist Narkose vorzuziehen. Beschrieben werden die gebräuchlichen Methoden für die Trigeminusstämme und das Gangl. Gasseri (bei letzterem hie und da Schwindelgefühl, keine ernste Komplikation beobachtet), ferner die paravertebrale Leitungsanästhesie; Technik der letzteren am Halse: Am sitzenden Pat. mit maximal gebeugtem Kopf wird 2. bis 4. Halswirbeldorn markiert; 3 *cm* außerhalb der Mittellinie wird (nach Bedarf ein- oder doppelseitig) Hautquaddel in der Höhe des betreffenden Proc. spinosus an-

Digitized by Google
Original from UNIVERSITY OF CALIFORNIA
Generated on 2019-10-24 16:46 GMT / http://hdl.handle.net/2027/uc1.b3252768
Public Domain in the United States, Google-digitized / http://www.hathitrust.org/access_use#pd-us-google

gelegt, die Nadel geht senkrecht in die Tiefe bis an den knöchernen Widerstand des Proc. articularis, nun Drehung der Nadel nach der Mittellinie, dann Neigung der Spitze nach unten außen und Tiefergehen um $1^1/_2$ *cm*, wo sie den Nerven erreicht, Injektion von 3 bis 5 $cm^3$ 1%iger Novokainlösung. Verwendbar bei großen Strumen, Tumoren, Kehlkopf- und Ösophagusoperationen. In passenden Fällen soviel wie möglich Infiltrationsanästhesie. Auch die seitliche Infiltration nach Braun sei sehr empfehlenswert. Von Seite des Phrenikus wurden keine Störungen gesehen, A. Plenk.

**Freie Muskeltransplantation als blutstillendes Mittel.** Von Leo Bornhaupt, Riga. (Zbl. f. Chir. 1918. S. 542.)

In mehreren Fällen frischer Blutung, aber auch bei einer Nachblutung der Art. max. interna eines eiternden Kieferschusses, ferner zur Sicherung von Gefäßnähten bewährte sich Tamponade mit freitransplantiertem Muskel; vorhandene Infektion sei kein Gegengrund, es trete dauernde Blutstillung ein. A. Plenk.

**Zur Heilwirkung der Terpene in der Chirurgie.** Von Dr. Wederhake. (D. Zschr. f. Chir. 147. 1918. S. 200.)

Terpene sind imstande, Staphylokokken- und Streptokokkeninfektion wirksam zu bekämpfen (Furunkulose, Impetigo contagiosa, Mischinfektion bei chirurgischer Tbc., Sepsis, Puerperalfieber). Sie erzeugen intramuskulär angewendet Hyperleukozytose, beschränken die Sekretion eiternder Wunden und der Schleimhäute bei eitriger Erkrankung. Zweckmäßig ist Verwendung reiner Terpene (Tereben. opt. inactiv 0·2 bis 0·3 als 10%ige Lösung in Ol. oliv. oder Paraffin. liquid., bei Kindern unter 1 Jahr 0·1); lokal unverdünnt bewährt bei parenchymatösen, besonders septischen Blutungen. Mangels öliger Lösungen auch als 10%ige Schüttelmixtur in 1%iger Novokainlösung anwendbar, doch mit Reizerscheinungen. Verf. beobachtete, daß Terpene als Antidot gegen Jodvergiftung wirksam sind.
A. Plenk.

## II. Nase und Nebenhöhlen.

**Tränen-Nasengangbildung nach Schußverletzung durch Sondierung ohne Ende mit Epithelbrei am Faden.** Von Prof. Victor v. Hacker, Graz. (Zbl. f. Chir. 1918. Nr. 15. S. 245.)

In 3 Fällen (2 Schußverletzungen, 1 Karzinom) wurde ein Seidenfaden ohne Ende vom Tränensackrest in die Nasenhöhle gezogen; in zwei von diesen Fällen wurde der Faden nach einigen Tagen Verweilen wiederholt etwa alle 8 bis 14 Tage mit Epithelbrei (ähnlich der Mangoldschen Epithelaussaat) bestrichen und bis zum Ablösen des Breies im Kanal hin und her gezogen; in beiden Fällen gelang die Bildung eines suffizienten Tränennasenkanals, in dem einen dauert die Heilung schon über $^1/_2$ Jahr. A. Plenk.

Digitized by Google
Original from UNIVERSITY OF CALIFORNIA
Generated on 2019-10-24 16:46 GMT / http://hdl.handle.net/2027/uc1.b3252768
Public Domain in the United States, Google-digitized / http://www.hathitrust.org/access_use#pd-us-google

**Gestielte lokale Nasenplastik mit zweizipfligem Lappen, Deckung des sekundären Defektes vom ersten Zipfel durch den zweiten.** Von Dr. F. S. Esser. (D. Zschr. f. Chir. 143. 1918. S. 385.)

Bei Defekt der Nasenspitze und des häutigen Septums Bildung eines Lappens mit Basis am Nasenrücken und zwei gleichgroßen Zipfeln, dem Nasenrücken proximal bzw. der Nasenseite entnommen; letzterer wird nach Drehung in den Septumdefekt, ersterer in den sekundären Defekt der Nasenseite gebracht, der Nasenrückendefekt linear genäht. 3 Fälle mit Bildern. A. Plenk.

**Ersatz der Nasenspitze durch die frei transplantierte Zehenbeere.** Von Dr. Th. Voeckler. (Zbl. f. Chir. 1918. S. 530.)

Die Einzelheiten der Technik müssen im Original eingesehen werden. Bilder der zwei schön gelungenen Fälle. A. Plenk.

### III. Mundhöhle, Rachen, Nasenrachen, Hypophyse.

**Deckung von Gaumendefekten mittels gestielter Nasolabialhautlappen.** Von Dr. J. F. S. Esser. (D. Zschr. f. Chir. 147. 1918. S. 128.)

Für Defektdeckung an harten und weichen Gaumen wird spitzer, unten gestielter, ziemlich dicker (A. angularis) Lappen der Nasolabialgegend, der durch einen perforierenden Schnitt in den Defektrand (meist Wundfläche zur Nasenhöhle) eingeschlagen und da mit Drahtnaht befestigt wird. Wenn der Stiel über Zähne zieht, wird er durch Bißerhöhung geschützt (3 Fälle). Vorteile seien: Günstige Prognose, geringe Entstellung, leichte Technik. A. Plenk.

**Zur Deckung von Gaumendefekten mit gestielten Halshautlappen.** Von Priv.-Doz. Dr. Max Kappis, Kiel. (Zbl. f. Chir. 1918. Nr. 23. S. 381.)

1. Akt: Genügend großer Halshautlappen wird gethierscht und entweder rückverlagert oder mit Literationsnähten ausgespannt; die Entnahmestelle wird gethierscht;

2. Akt: Mobilisierung des Lappens bis zum Kieferrand, Eröffnung der Wangentasche am Kieferrand, dann wie folgt oder in

3. Akt: entweder Einnähen in den Defekt, transplantierte Seite gegen die Nase, nach breiter Aufrichtung, oder wenn Spannung besteht, Einnähen in einen Schnitt der Wangenschleimhaut zur Wanderlappenbildung, deren Stiel am Halse allmählich durchtrennt wird;

4. Akt: Endgültige Stieldurchtrennung des Wanderlappens und Einnähen in den Defekt, Transplantat gegen Mund;

5. Akt: Nach Anheilung Rücklegung des Stieles, Schluß beider Defekte.

Gegen das Zerbeißen des Stieles hilft kronenartiger Aufsatz auf die Zähne. Ein Fall mit direktem Einnähen des Lappens in den Defekt gelang. A. Plenk.

Digitized by Google
Original from UNIVERSITY OF CALIFORNIA
Generated on 2019-10-24 16:46 GMT / http://hdl.handle.net/2027/uc1.b3252768
Public Domain in the United States, Google-digitized / http://www.hathitrust.org/access_use#pd-us-google

**Beitrag zur Kenntnis der Zungenbasisgeschwüre.** Von Dr. Albrecht Wagner. (D. Zschr. f. Chir. 132. 1915. S. 22.)

Ein Fall von malignem Mischtumor des Zungengrundes, der vom Ductus thyreoglossus abgeleitet und in die Gruppe der branchiogenen Karzinome eingereiht wird. A. Plenk.

**Beiträge zur Speichelsteinerkrankung.** Von Dr. E. Roedelius, chir. Sekundärarzt. (D. Zschr. f. Chir. 141. 1917. S. 243.)

Krankengeschichten von 8 Fällen, Symptomatologie und Differentialdiagnose; in einem Falle wird gichtische Disposition angenommen. Das Röntgenbild sei stets zum Nachweise heranzuziehen, es gelingt damit nicht immer, auch Täuschungen (retinierter Zahn, Verkalkungsherd) kommen vor; Aufnahmen außer seitlich auch von unten bei überstrecktem Kopf, beim Duct. Stenonis Filmaufnahme wie bei Zähnen. Die Operation sei stets, auch in Frühfällen, indiziert, bei diesen leicht in Lokalanästhesie vom Munde her mit Erhaltung der Drüse möglich, in Spätfällen muß die geschädigte Drüse (außer Parotis) teilweise oder ganz exstirpiert werden, Schnitt von außen, eventuell kombiniert mit Eingriff vom Munde aus; durch die starken Verwachsungen der Drüse ist die Operation erschwert.

A. Plenk.

**Zur Nomafrage.** Von Dr. A. Heinemann. Mit 2 Kurven. (D. Zschr. f. Chir. 136. 1916. S. 430.)

Klinik und pathologische Anatomie der Noma, tabellarische Zusammenstellung von 34 Fällen neuerer Literatur. Verf. beobachtete 3 Nomafälle Erwachsener, einer entstand nach Masern der Kinder bei einem sonst gesunden Mann, der jedoch gegen Infektion abnorm widerstandslos gewesen sein dürfte und glaubt, einen vielleicht submikroskopischen, möglicherweise in Symbiose mit dem Masernerreger eingeschleppten Erreger als Ursache ansehen zu können. Die bisherigen bakteriologischen Ergebnisse sind nicht beweisend, in seinen Fällen konnte er nur gewöhnliche Mundflora nachweisen; als Versuchstiere sind die gewöhnlichen anscheinend nicht, möglicherweise aber Affen (nach einer Nomabeobachtung von White und Blackwood) empfänglich. Die Therapie, wenn noch möglich, besteht in Exzision und Kauterisation, Plastiken wegen Rezidivgefahr nicht zu früh. A. Plenk.

**Meloplastik.** Von Dr. Emil Schepelmann. (D. Zschr. f. Chir. 133. 1915. S. 270.)

Wangendefekt nach exzidiertem Ulcus rodeus mit reichlich bemessenem gethierschten Sternal-Parasternal-Mamillarlappen (rollenden Lappen, gestielt, nach $1^1/_2$ Wochen Beginn der Einkerbung, nach 3 Wochen Stieldurchtrennung) gedeckt, nachher Einsämung des Mundwinkels mit Lippenrot. A. Plenk.

Digitized by Google
Original from UNIVERSITY OF CALIFORNIA
Generated on 2019-10-24 16:46 GMT / http://hdl.handle.net/2027/uc1.b3252768
Public Domain in the United States, Google-digitized / http://www.hathitrust.org/access_use#pd-us-google

**Hypophysentumoren.** Von Dr. Emil Schepelmann. (D. Zschr. f. Chir. 133. 1915. S. 390.)

Zusammenstellung der Operationsmethoden: intrakranielle Operation ist schwierig und gefährlich, nur bei Wachstum gegen das Großhirn zu empfehlen. Bei intrasellarem Wachstum transphenoidaler Eingriff, wenn auch die Radikalität nicht immer erreicht wird Indikation: Hirndruck, Abnahme des Sehvermögens, Kopfschmerzen Wachstum und Stoffwechselstörung. Diagnose: Röntgenbild. Erfolge: Die Sehstörungen können zurückgehen. Ein eigener Fall, nach Schloffer-Eiselsberg operiert, mitgeteilt, bei dem totale Amaurose auf einer Seite teilweise zurückging, Kopfschmerz und Psyche sich besserten. Zur Operation wurde die Weglänge am Röntgenbild mit Holzstab abgemessen. A. Plenk.

## IV. Kehlkopf.

**Ersatzplastiken an Kehlkopf-Luftröhrendefekten und einiges zur freien Gewebsverpflanzung.** Von Prof. Dr. Capelle. (Bruns Beiträge z. kl. Chir. Bd. 114. [1919. Kriegschir.] S. 153.)

Verf. hat sein ursprüngliches Verfahren (Bruns Beiträge 1916) in einem weiteren Falle insofern abgeändert, daß der gestielte Hautperiostknochenlappen vom Manubrium sterni nach Bildung der Rinne zum Schleimhautersatz eine Deckung der Spongiosafläche durch Thierschesche Läppchen erhielt und nach gleichzeitiger Deckung der Entnahmestelle, zunächst rückverlagert, dann in den Defekt eingepflanzt wurde. Vorteile seien neben der Einfachheit die Vermeidung des späteren Haarwuchses des Schleimhautersatzes. In einem weiteren Falle wurde ein Periostknochenlappen von der Tibia nahe dem Defektrand unter die Haut (Periost nach innen) frei transplantiert, im zweiten Akt die Periostfläche nach Thiersch gedeckt, im dritten Akt das Transplantat nach Mobilisierung des Lappens in den Larynxdefekt eingesetzt (Drahnaht, keine Kanüle). Auf Grund der Heilung kommt C. zum Schlusse, daß nicht nur das Periost, sondern auch die ossale Schichte selbst die Ernährung des Gesamttransplantates erfolgreich herstellen könne, mit Erhaltung des Periostes. Der experimentell gefundene ossale Abbau freier Knochentransplantate hänge vielleicht mit dem Funktionsverlust zusammen.

A. Plenk.

## V. Trachea, Bronchien, Ösophagus.

**Über Anomalie der Art. subclavia dextra und ihre Folgezustände (Dysphagia lusoria).** Von Dr. Christoph Monton. (Bruns Beiträge z. kl. Chir. Bd. 115. 1919. S. 365.)

Verf. bespricht die Ursprungsanomalien der r. Art. subclavia; eigener Fall beobachtet, der durch Trachealkompression durch quer vor der Trachea liegende r. Art. subclavia Atembeschwerden aufwies. Anomalien seien nicht allzu selten und wegen ihrer klinischen

Generated on 2019-10-24 16:46 GMT / http://hdl.handle.net/2027/uc1.b3252768
Public Domain in the United States, Google-digitized / http://www.hathitrust.org/access_use#pd-us-google
Digitized by Google
Original from UNIVERSITY OF CALIFORNIA

Folgezustände (Dysphagia und Dyspnoea lusoria) wichtig; auch durch andere Gefäßanomalien kann das Krankheitsbild hervorgerufen werden. Besprechung der Literatur. A. Plenk.

**Das Ulcus pepticum Oesophagi.** Von Johanna Hellmann. (Bruns Beiträge z. kl. Chir. Bd. 115. 1919. S. 449.)

Ein Fall wird mitgeteilt, bei dem untere Ösophagusstenose nach 6jährigem Bestand von Magenulkusbeschwerden eintraten. In 30 *cm* von der Zahnreihe Hindernis, Ösophagoskopie unmöglich. Röntgenbild: Konisch regelmäßig zulaufende Stenosenform, darüber spindelförmige Ektasie. Heilung durch Magenfistel mit Gastroenterostomie, und nachträglicher Bougierung. Aus der Literatur werden 26 Fälle zusammengestellt. Diagnose: Die Anamnese (vorhergehende Ulkusbeschwerden) ist zu berücksichtigen; Röntgenbild, Ösophagoskop. Prognose bei rechtzeitiger Erkennung nicht ungünstig.

A. Plenk.

**Über totale Ösophagusplastik.** Von Prof. Dr. Albert Fromme. (Bruns Beiträge z. kl. Chir. Bd. 115. 1919. S. 222.)

Ein eigener Fall, 17jähriges Mädchen, in 4 Akten: 1. Y-förmige Jejunostomie, Einnähung des oralen Endes der ausgeschalteten Schlinge unter die Brusthaut in Höhe der Mamilla, Einpflanzung des analen Endes in den Magen. 2. Vorlagerung des Ösophagus. 3. Hautschlauchbildung (mußte wiederholt werden). 4. Verbindung von Hautschlauch mit Ösophagus und Jejunumschlinge. Heilung, es restierte geringe Stenose an der Verbindung von Hautschlauch mit dem Jejunum. A. Plenk.

## VI. Hals, Schilddrüse, Thymus, Mediastinum.

**Ein Fall von rezidivierter intralaryngealer Struma, zugleich ein Beitrag zur Pathogenese dieser Tumoren.** Von Dr. J. Dorn, Bonn. (Bruns Beitrage z. kl. Chir. Bd. 115. 1919. S. 101.)

Bei halbseitiger Exstirpation des rechten Schilddrüsenlappens zeigte sich Strumagewebe zwischen Schild- und Ringknorpel eingewachsen und wurde bis auf die Schleimhaut exklochleiert. 1/4 Jahr nach der Operation Rezidiv in Form einer hantelförmigen, teils extra-, teils intralaryngeal, vom Taschenband bis in den Ringknorpelbereich liegenden Struma; Operation: Exzision nach Thyreotomie. Verf. nimmt als Erklärung die Paltaufsche (postfötales Einwachsen der Thyreoidea) an. Als Operationsmethode ist die Laryngotracheotomie dem endolaryngealen Eingriff überlegen; von direkter Tracheoskopie wird wegen gefährlicher Schwellungszustände abgeraten. A. Plenk.

**Bericht über 1000 Kropfkranke aus der Garrèschen Klinik.** Von Dr. Th. Naegeli (Bruns Beiträge z. kl. Chir. Bd. 115. 1919. S. 69.)

Beim sporadischen Kropf werden zwei Hauptformen unterschieden: diffuskolloide und knotige; letztere waren bei weitem in

Digitized by Google
Original from UNIVERSITY OF CALIFORNIA
Generated on 2019-10-24 16:46 GMT / http://hdl.handle.net/2027/uc1.b3252768
Public Domain in the United States, Google-digitized / http://www.hathitrust.org/access_use#pd-us-google

der Mehrzahl. Ätiologisch kommt außer unbekannten Faktoren die Funktion der Genitalorgane in Frage. Therapie meist operativ, der Eingriff variiert nach der Lage des Falles, meist Enukleationsresektion einer Seite, eventuell kombiniert mit Enukleation oder Keilexzision bei Erkrankung der zweiten Seite, bei gefäßreichen Kröpfen mit Ligatur von 2 (halbseitige Kröpfe) und 3, 3 bis 4 (doppelseitige Kröpfe) Arterien, besonders bei Basedow. Diagnose auf Basedow wird nur bei positivem Blutbild (Kocher), positivem Schilddrüsen- bzw. Thymusbefund, mit klassischen Augen-, Nerven-, und Herzsymptomen gestellt. Meist wird dabei nur die Thyreoidea, manchmal (tastbare Vergrößerung) auch die Thymus reduziert. A. Plenk.

**Über die Erfolge der operativen Behandlung des Morbus Basedowii.** Von Dr. Erich Fabian. (Bruns Beiträge z. kl. Chir. Bd. 115. 1919. S. 1.)

Der Erfolg der Operation äußert sich in Beseitigung der Tachykardie, Reduktion des Exophthalmus, Schwinden der subjektiven Beschwerden und der übrigen Erscheinungen. Tempo und Reihenfolge des Rückganges der Symptome wechselt. Psychosen sind oft refraktär, Fälle mit neurasthenisch-hysterischen Erscheinungen und Sterns Basedowoide sind für die Operation ungeeignet. Die Sammelstatistik ergibt mindestens in $^4/_5$ der Fälle außerordentliche Besserung und Arbeitsfähigkeit, ganz vollständige Heilung ist seltener, zirka ein Drittel. Bei interner Behandlung sind Heilungen, besonders Dauerheilungen sehr selten, vorübergehende Besserungen kommen vor. Mißerfolge und Rezidive bei chirurgischer Behandlung sind desto seltener, je gründlicher operiert wird, können fast durchwegs durch zweite Operation gebessert bzw. geheilt werden. Eine minimale Zahl Fälle ist unbeeinflußbar. Durchschnittsmortalität von 4483 Fällen der Literatur ist 5·7%, die beigebrachte Mortalitätsstatistik ist in mehrfacher Hinsicht sehr interessant. Hauptsächliche Todesursachen sind: akuter postoperativer Hyperthyreoidismus, Stat. thym. lymph. und die Pneumonie. Mortalität bei kons. Behandlung nicht zu ermitteln, sicher nicht klein. Als Methode wird Hemistrumektomie mit ausgedehnter partieller Resektion der anderen Seite bevorzugt, Arterienligatur (als Voroperation bei schweren Fällen, als Nachoperation, bei Frühfällen) hat sich bewährt. Ansichten über Narkose und Lokalanästhesie sind geteilt. Fortschritt ist in grundsätzlicher Frühoperation zu suchen. Symphatikusoperation gilt als unsicher. A. Plenk.

**Ein Fall von multiplen Strumametastasen.** Von Dr. Thomsen. (Bruns Beiträge z. kl. Chir. Bd. 115. 1919. S. 113.)

Nach Strumektomie bei 36jährigem Mann — histologischer Befund ergab gewöhnliche Struma ohne Zeichen von Malignität — wurden etwa $3^3/_4$ Jahre nach der Operation multiple Metastasen manifest, darunter eine retropharyngeale, ferner Knochen, Haut, Schleimhaut und Herz betreffend, die histologisch den Bau einer

Digitized by Google
Original from UNIVERSITY OF CALIFORNIA
Generated on 2019-10-24 16:46 GMT / http://hdl.handle.net/2027/uc1.b3252768
Public Domain in the United States, Google-digitized / http://www.hathitrust.org/access_use#pd-us-google

gewöhnlichen Kolloidstruma aufwiesen. Verf. bespricht die bisherigen Erfahrungen mit der metastasierenden Struma; er hält die Operation für das auslösende Moment. A. Plenk.

**Über Mediastinalabszesses nach Schußverletzungen.** Von Prof. Guleke. (Bruns Beitr. z. kl. Chir. 105. 1917. S. 359.)

Bei der Mediastinalphlegmone kommt man oft nicht über die Wahrscheinlichkeitsdiagnose hinaus. Da der Ausgang auch bei frühzeitiger Eröffnung zweifelhaft ist, muß bei jedem Halsschuß, bei dem Schluckbeschwerden sofort nach der Verletzung neben sonstigen Erscheinungen auf eine Ösophagusverletzung hinweisen, auch schon bei Wahrscheinlichkeitsdiagnose, die Wunde breit eröffnet, der Ösophagus exakt freigelegt, genau abgesucht und nötigenfalls exakt abtamponiert werden. Wird der Prozeß vom Halse her nicht zum Stillstand gebracht, soll man mit der Eröffnung des Mediastinums von vorn oder von hinten her auch bei schwerem Allgemeinzustand nicht zu zurückhaltend sein, in der Regel wird es sich durch frühzeitige Tamponade des periösophagealen Raumes bei diesen Fällen vermeiden lassen. Krankengeschichte zweier Fälle, beide gestorben, einer an zweitem Schuß durch Nachblutung, bei beherrschter Eiterung. Mediastinaleiterung durch Infektion des Schußkanals ohne Beteiligung des Ösophagus: der Ausgang hängt von der Schwere der Infektion, der Größe und Lage der Wunde ab. Diffuse Med.-Phlegmonen verlaufen rasch tödlich, lokale Med.-Abszesse verlaufen günstiger; Von 3 Fällen 1 gestorben, 2 durch Mediastinotomia post. (Resektion der 2., 3. und 4. Rippe hinten auf 6 bis 7 *cm*, Abschaben der Pleura gelang leicht) geheilt, 1 Fall durch Durchbruch in den Bronchus geheilt, bei der Med. ant. wurde Abszeß nicht gefunden. Eine sichere topische Diagnose kann unmöglich sein. Therapie: Die Med.-Phlegmone gibt kaum Anlaß zum Eingriff, der Med.-Abszeß gibt bei früher Operation relativ gute Aussichten: Wenn so weit lokalisiert, daß die Auffindung erwartet werden kann, Eröffnung je nach Ausdehnung vom Hals oder Thorax her. Spontanheilung ist sehr selten.

A. Plenk.

---

Für den wissenschaftlichen Teil verantwortliche Redakteure: Dr. E. Urbantschitsch, Dr. H. Marschik.
Herausgeber, Eigentümer und Verleger: Urban & Schwarzenberg.
Druck R. Spies & Co. Wien V.

Digitized by Google
Original from UNIVERSITY OF CALIFORNIA
Generated on 2019-10-24 16:46 GMT / http://hdl.handle.net/2027/uc1.b3252768
Public Domain in the United States, Google-digitized / http://www.hathitrust.org/access_use#pd-us-google

# Ultraviolett-Therapie

## Original Höhensonne Hanau

### Neuere Literatur:

**Die Lichtbehandlung des Haarausfalls.** Von **Dr. Franz Nagelschmidt, Berlin.** 70 Seiten Oktav mit 87 Abbildungen. Preis geb. M 6·60 zuzüglich Teuerungszuschlag.

**Diathermie und Lichtbehandlung des Auges.** Von **Dr. Koeppe, Halle a. S.** 210 Seiten Oktav mit 63 Abbildungen. Preis geb. M 23·— zuzüglich Teuerungszuschlag.

**Skrofulose,** ihre Ursachen, Bedeutung u. Heilung. Ein Beitrag zur Bekämpfung des Lupus von **Dr. med. F. Thedering, Oldenburg.** 18 Seiten Oktav. Preis geb. M 2·10 zuzüglich Teuerungszuschlag.

**NEU! Zum Auslegen in Wartezimmern und zur Verbreitung in Patientenkreisen:**

**Künstliche Höhensonne Original Hanau.** Eine Erläuterung für Nichtärzte von **Hippolyt Meles.** ½ Oktav, 18 Seiten mit 2 Abbildungen. 10 Stück M 1·50 zuzüglich Teuerungszuschlag.

**Zu beziehen durch:**

**Quarzlampen - Ges. m. b. H.**

**Linz a. D., Humboldtstraße 48**



Digitized by Google
Original from UNIVERSITY OF CALIFORNIA
Generated on 2019-10-24 16:46 GMT / http://hdl.handle.net/2027/uc1.b3252768
Public Domain in the United States, Google-digitized / http://www.hathitrust.org/access_use#pd-us-google

**Farbwerke vorm. Meister Lucius & Brüning, Hoechst a. M.**

# Suprarenin

**(o-Dioxyphenyläthanolmethylamin)**

Mächtiges

## Adstringens, Hämostatikum, Kardiotonikum

### Eigenschaften:

Chemisch rein, gut haltbar, zuverlässig, konstant wirksam.

### Indikationen und Dosierung:

**Injektionen:** Als Zusatz zu Lokalanästhetizis; bei Blutungen, toxischer Blutdrucksenkung, Kollaps, Asthma, Osteomalazie. 0·05—1 ccm der Solutio 1 : 1000—10000.

**Intern:** Bei internen Blutungen, bazillärer Dysenterie, Vomitus gravidarum, Pertussis, Urticaria usw.
1- 4 ccm der Solutio 1 : 1000, bezw. 1—4 Tabletten zu 1 mg.

**Extern:** Bei lokalen Blutungen und Entzündungen, Pruritus, Ekzemen usw.
1 : 1000—10 000 als Lösung, Salbe, Pulver, Zäpfchen usw.

### Originalpackungen:

**Lösung** 1 : 1000. Flaschen mit 5, 10 und 25 ccm.
Schachteln mit 10 Ampullen zu 0 5, bezw. 1 ccm.

**Tabletten** 1 mg. Röhrchen mit 20 Stück.

**Literatur und Proben stehen den Herren Ärzten zur Verfügung durch**
**Hoechster Farbwerke Ges. m. b. H., Wien VIII/2, Josefstädterstr. 82**

Verlag von Urban & Schwarzenberg, Wien und Berlin

**Vor kurzem erschien:**

# Ohrenheilkunde

## für den praktischen Arzt

**Von Priv.-Doz. Dr. Rudolf Leidler, Wien**

Mit 36 Abbildungen im Texte.

Steif brosch. . M 15.— } zuzüglich Sortiments-
Auslandspreis „ 25.— } teuerungszuschlag

Das Buch ist kein Lehrbuch der Ohrenheilkunde, mit dessen Hilfe sich der Studierende ein gründliches Wissen in diesem Fache aneignen kann. Es hat vielmehr den Zweck, dem Kollegen, der sich durch mehrmonatige Arbeit an einer Ohrenstation die für die allgemeine Praxis notwendigen praktischen und theoretischen Kenntnisse angeeignet hat, in allen otologischen Fragen ein Berater und Helfer zu sein. Deshalb hat der Verfasser die am häufigsten vorkommenden Erkrankungen möglichst eingehend behandelt, dagegen die vorwiegend den Spezialarzt interessierenden Fragen nur gestreift, teilweise sogar ganz übergangen.

Druck R. Spies & Co. Wien V.

Digitized by Google
Original from UNIVERSITY OF CALIFORNIA
Generated on 2019-10-24 16:46 GMT / http://hdl.handle.net/2027/uc1.b3252768
Public Domain in the United States, Google-digitized / http://www.hathitrust.org/access_use#pd-us-google

# Monatsschrift

für

# Ohrenheilkunde

und

# Laryngo-Rhinologie

Organ der Österreichischen otologischen Gesellschaft,
der Wiener laryngo-rhinologischen Gesellschaft
und der Münchener laryngo-otologischen Gesellschaft

Mitbegründet von

**CHIARI, GRUBER, JURASZ, RÜDINGER, VOLTOLINI, WEBER-LIEL, L. v. SCHRÖTTER, V. URBANTSCHITSCH, E. ZUCKERKANDL**

Unter Mitwirkung von

Prof. Dr. F. ALT (Wien), Prof. Dr. R. BÁRÁNY (Upsala), Priv.-Doz. Dr. O. BECK (Wien), Prof. Dr. A. BING (Wien), Priv.-Doz. Dr. G. BONDY (Wien), Prof. Dr. G. BRÜHL (Berlin), Prof. Dr. H. BURGER (Amsterdam), Prof. D. DEMETRIADES (Athen), Prof. Dr. J. FEIN (Wien), Prof. Dr. H. FREY (Wien), Priv.-Doz. Dr. E. FRÖSCHELS (Wien), Dr. V. FRÜHWALD (Wien), Priv.-Doz. Dr. S. GATSCHER (Wien), Prof. Dr. E. GLAS (Wien), Prof. Dr. B. GOMPERZ (Wien), Prof. Dr. M. GROSSMANN (Wien), Prof. Dr. V. HAMMERSCHLAG (Wien), Dr. HEINZE (Leipzig), Prof. Dr. HEYMANN (Berlin), Priv.-Doz. Dr. G. HOFER (Wien), Prof. Dr. R. HOFFMANN (Dresden), Prof. Dr. HOPMANN (Köln), Prof. Dr. O. KÄHLER (Freiburg i. Br.), Priv.-Doz. Dr. J. KATZENSTEIN (Berlin), Dr. KELLER (Köln), Hofrat Dr. KIRCHNER (Würzburg), Priv.-Doz. Dr. K. KOFLER (Wien), OStA. Dr. S. LAWNER (Wien), Prof. Dr. LICHTENBERG (Budapest), Dr. L. MAHLER (Kopenhagen), Prof. Dr. H. NEUMAYER (München), Dr. Max RAUCH (Wien), Prof. Dr. L. RÉTHI (Wien), Dr. Ed. RIMINI (Triest), Dr. F. RODE (Triest), Priv.-Doz. Dr. E. RUTTIN (Wien), Prof. Dr. J. SAFRANEK (Budapest), Dr. F. SCHLEMMER (Wien), Prof. Dr. A. SCHÖNEMANN (Bern), Dr. H. SCHRÖTTER (Wien), Dr. M. SEEMANN (Wien), Dr. A. SIKKEL (Haag), Dr. SPIRA (Krakau), Dr. H. STERN (Wien), Dr. M. SUGAR (Budapest), Prof. Dr. A. THOST (Hamburg), Dr. WEIL (Stuttgart), Dr. M. WEIL (Wien), Dr. E. WODAK (Prag)

herausgegeben von

**H. NEUMANN**
Wien

**M. HAJEK**
Wien

**G. ALEXANDER**
Wien

Redakteure:

für Ohrenheilkunde:
**Ernst Urbantschitsch**
Wien

für Laryngo-Rhinologie:
**Hermann Marschik**
Wien

**54. Jahrgang, 12. Heft**
**(Dezember)**

URBAN & SCHWARZENBERG
BERLIN N
FRIEDRICHSTRASSE 105b
WIEN I
MAXIMILIANSTRASSE 4
1920

Monatlich erscheint 1 Heft von etwa 6 Bogen Umfang
Preis halbjährig für Deutschösterreich **K 200.—**, für die Tschechoslowakei **č. K 90.—** bzw. **M 60.—**, für das Ausland **M 120.—**.
Einzelne Hefte kosten **d.-ö. K 40.—**, **č. K 20.—**, **M 12.—** bzw. **M 24.—**.
Bestellungen nehmen alle Buchhandlungen sowie der Verlag **Urban & Schwarzenberg, Wien I**, Maximilianstraße 4, entgegen.

Digitized by Google
Original from UNIVERSITY OF CALIFORNIA
Generated on 2019-10-24 16:46 GMT / http://hdl.handle.net/2027/uc1.b3252768
Public Domain in the United States, Google-digitized / http://www.hathitrust.org/access_use#pd-us-google

☛ *Originalbeiträge, Rezensionsexemplare usw. otologischen Inhaltes bitten wir, an Doz. Dr.* ***Ernst Urbantschitsch****, Wien, I. Schottenring 24, und solche rhinolaryngologischen Inhaltes an Professor Dr.* ***H. Marschik****, Wien, IX/2. Severingasse 1, einsenden zu wollen. Das Honorar für Originalien und Referate beträgt K 96.— für den Bogen zu 16 Seiten. Sonderabdrücke von Originalien werden zum Selbstkostenpreise berechnet. Für Bücherbesprechungen geht das betreffende Buch als Honorar in den Besitz des Besprechers über.* ***Redaktion und Verlag.***

## An unsere Mitarbeiter!

Da die Not zur allergrößten Sparsamkeit zwingt, richten wir an ansere Mitarbeiter die dringende Bitte, sich bei Abfassung aller Schriftsätzen der größten Kürze zu befleißigen. Nur Neues und wirklich Wertvolles soll gedruckt werden, was schon irgendwo einmal geschrieben steht, braucht nicht noch einmal gesagt zu werden. Ist ein Hinweis notwendig, so genügt die Literaturangabe in Anmerkung. Mit jedem Wort muß gegeizt werden. Krankengeschichten, Obduktionsbefunde usw. dürfen nur das zum Verständnis dringend Erforderliche enthalten. Wir sind übereingekommen, diese Grundsätze strengstens durchzuführen und bitten die Verfasser, uns die Notwendigkeit von Streichungen zu ersparen.

Die Herausgeber und Redakteure
des „Archivs für Laryngologie“,
des „Archivs für Ohrenheilkunde“,
der „Beiträge zur Anatomie usw. des Ohres, der Nase u. des Halses“,
der „Monatsschrift für Ohrenheilkunde und Laryngo-Rhinologie“,
der „Zeitschrift für Laryngologie“,
der „Zeitschrift für Ohrenheilkunde“.

## Inhaltsverzeichnis.

### Otologischer Teil.

#### Original-Artikel


Prof. Citelli, Catania: Über das Vorkommen einer eigenartigen sklerotischen Erkrankung des Mittelohres bei Kindern, mit günstiger Prognose . . . 1121
Dr. A. Blumenthal, Berlin: Prüfungsapparat zum Bárányschen Zeigeversuch. (Mit 1 Figur) . . . 1124


#### Vereinsberichte


Niederländischer Verein für Hals-, Nasen- und Ohrenheilkunde. Versammlungen am 22. und 23. März 1919 in Amsterdam und am 29. und 30. Nov. 1919 in Utrecht . . . 1126


#### Referate


I. Allgemeines . . . 1141
II. Äußeres Ohr und Mittelohr . . . 1146
III. Labyrinth und Hörnerv . . . 1150
IV. Otochirurgie . . . 1158


#### Personalien und Notizen


Berufen. Gestorben. Verliehen. Prüfung . . . 1166




Digitized by Google
Original from UNIVERSITY OF CALIFORNIA
Generated on 2019-10-24 16:46 GMT / http://hdl.handle.net/2027/uc1.b3252768
Public Domain in the United States, Google-digitized / http://www.hathitrust.org/access_use#pd-us-google

## Laryngo-Rhinologischer Teil.

### Original-Artikel

Dozent Dr. Emil Fröschels, Wien: Stottern und ähnliche Sprachstörungen im Heeresdienst . . . . . 1058
Dr. F. Reuter, Frankfurt a. M.: Der heutige Stand der Goldtherapie der Tuberkulose . . . . . 1060

### Vereinsberichte

Aus polnischen ärztlichen Vereinen . . . . . 1064

### Bücherbesprechungen

Klopstock-Kowarsky: Praktikum der klinischen, chemischen, mikroskopischen und bakteriologischen Untersuchungsmethoden . . . . . 1067

### Referate

I. Allgemeines und Grenzgebiete . . . . . 1067
II. Nase und Nebenhöhlen . . . . . 1081
III. Mundhöhle, Rachen, Nasenrachen, Hypophyse . . . . . 1088
IV. Kehlkopf . . . . . 1097
V. Trachea, Bronchien, Ösophagus . . . . . 1100
VI. Hals, Schilddrüse, Thymus, Mediastinum . . . . . 1107
VII. Stimme und Sprache . . . . . 1112

### Inaugural-Dissertationen

H. Marschik: Schweizer Universitäten im Jahre 1917 bis 1920. Deutsche Universitäten im Jahre 1919 und 1920 . . . . . 1115

---

Verlag von Urban & Schwarzenberg, Wien und Berlin

**Soeben erschien:**

# Wiener Medizinal-Kalender

und

## Rezept-Taschenbuch für praktische Ärzte

Vierundvierzigster Jahrgang **1921** Vierundvierzigster Jahrgang

Den Bedürfnissen des praktischen Arztes angepaßt, erscheint der neue Jahrgang nun zum 44. Male. Derselbe wurde einer gründlichen Durchsicht unterzogen und den heutigen Verhältnissen entsprechend verbessert, so daß er auch fernerhin jedem praktischen Arzte die besten Dienste leisten wird.

Preis für Deutschösterreich ö. K 80.—, für die Tschecho-Slowakei tsch.-sl. K 20.—, für die anderen Länder M 18.—.

Bestellungen nehmen alle Buchhandlungen sowie der Verlag URBAN & SCHWARZENBERG, Wien I, entgegen.



Digitized by Google
Original from UNIVERSITY OF CALIFORNIA
Generated on 2019-10-24 16:46 GMT / http://hdl.handle.net/2027/uc1.b3252768
Public Domain in the United States, Google-digitized / http://www.hathitrust.org/access_use#pd-us-google

# Verlag von URBAN & SCHWARZENBERG in Wien und Berlin

**Alexander,** Prof. Dr. Gust., und **Urbantschitsch,** Priv.-Dozent Dr. Ernst, **Die Kriegsverletzungen und die Kriegskrankheiten des Gehörorgans.** I. Teil. Mit 3 Tafeln. M 5.—, Auslandspreis M 10.—.

---

**Bruck,** Prof. Dr. Alfred, **Die Krankheiten der Nase und der Mundhöhle sowie des Rachens und des Kehlkopfes.** Ein Lehrbuch für Ärzte und Studierende. Zweite, wesentlich vermehrte und verbesserte Auflage. Mit 252 zum Teil farbigen Abbildungen und 2 Tafeln. M 28.—, geb. M 36.—, Auslandspreis M 56.—, geb. M 72.—.

---

**Festschrift** für Hofrat Prof. Dr. Viktor Urbantschitsch von seinen Kollegen, Schülern und Freunden, **Klinische Beiträge zur Ohrenheilkunde.** Mit 11 Doppeltafeln und 86 teils farbigen Figuren. M 80.—, Auslandspreis M 160.—.

---

**Fröschels,** Privat-Dozent Dr. Emil, **Die sprachärztliche Therapie im Kriege.** (Die Aphasien. Dysarthrien. Das Stottern.) Mit 29 Textabbildungen. M 16.—, Auslandspreis M 32.—.

---

**Killian,** Geh. Med.-Rat Prof. Dr. Gustav, **Die Schwebelaryngoskopie** und ihre praktische Verwertung. Mit 44 Textabbildungen und 4 mehrfarbigen Tafeln. M 20.—, geb. M 27.—, Auslandspreis M 40.—, geb. M 54.—.

---

**Kuttner,** Professor Dr. A., **Die entzündlichen Nebenhöhlenerkrankungen der Nase im Röntgenbild.** Mit 20 photographischen Tafeln. In Mappen M 40.—, Auslandspreis M 80.—.

---

**Leidler,** Privat-Dozent Dr. Rudolf, **Ohrenheilkunde** für den praktischen Arzt. Mit 36 Textabbildungen. M 15.—, Auslandspreis M 25.—.

---

**Urbantschitsch,** Prof. Dr. Viktor, **Lehrbuch der Ohrenheilkunde.** Fünfte, vollständig neu bearbeitete Auflage. Mit 156 Abbildungen im Text. M 36.—, geb. M 54.—, Auslandspreis M 72.—, geb. M 108.—.

---

**Zu den angeführten Preisen tritt noch der ortsübliche Sortimentszuschlag hinzu**



Digitized by Google
Original from UNIVERSITY OF CALIFORNIA
Generated on 2019-10-24 16:46 GMT / http://hdl.handle.net/2027/uc1.b3252768
Public Domain in the United States, Google-digitized / http://www.hathitrust.org/access_use#pd-us-google

MONATSSCHRIFT FÜR OHRENHEILKUNDE
UND
LARYNGO-RHINOLOGIE

54. Jahrg. 1920. 12. Heft.

Nachdruck verboten

# Laryngo-Rhinologischer Teil.

## Original-Artikel.

Aus dem logopädischen Ambulatorium des Garnisonsspitals Nr. 1 in Wien (Vorstand: Dozent Dr. Emil Fröschels).

## Stottern und ähnliche Sprachstörungen im Heeresdienst[1]).

Von Dozent Dr. **Emil Fröschels.**

Im 3. und 4. Hefte des Int. Zentralbl. f. exper. Phonetik, 1919[2]), hat Friedrich Seyfferth einen Aufsatz über „Stottern und ähnliche Sprachstörungen im Heeresdienst" veröffentlicht, in welchem er zu meinen Ansichten über das Wesen des Stotterns Stellung nimmt. Da er sie vielfach entweder nicht richtig verstanden hat oder doch nach meiner Meinung falsch beurteilt, bin ich zu einer Entgegnung genötigt.

Meine Ausführungen gegen die Kußmaul-Gutzmannsche Hypothese von der reizbaren Schwäche im Artikulationsapparate träfen nach Seyfferth nicht ihr Ziel, da Kußmaul und Gutzmann in dieser Hypothese die Ätiologie zu erklären versuchen, während ich nur die Pathogenese behandelt hätte. „Wir dürfen also diese Diskussion als ein Aneinandervorbeireden ansehen."

Ein Nebeneinanderstellen einzelner Stellen aus Gutzmanns und meinen Arbeiten möge dem Leser zeigen, wie unberechtigt diese Äußerung Seyfferths ist: Gutzmann (Mschr. f. Sprachk., 1910): „Auch Kußmaul hebt ja als Untergrund der Störung hervor eine

[1]) Entgegnung auf den gleichnamigen Aufsatz von F. Seyfferth. Int. Zentralbl. f. exper. Phonetik. 1919. H. 3 u. 4.

[2]) Ich habe diese Entgegnung vor Jahresfrist der Redaktion des Zentralblattes eingesendet, jedoch trotz 4maliger Anfrage bei der Redaktion (Prof. Gutzmann) und beim Verlage keinerlei Antwort erhalten, aus der ich hätte ersehen können, ob das Manuskript an seinen Bestimmungsort gelangt ist; deshalb habe ich die Redaktion dieser Monatsschrift um Aufnahme des Artikels gebeten.



Digitized by Google
Original from UNIVERSITY OF CALIFORNIA
Generated on 2019-10-24 16:46 GMT / http://hdl.handle.net/2027/uc1.b3252768
Public Domain in the United States, Google-digitized / http://www.hathitrust.org/access_use#pd-us-google

angeborene reizbare Schwäche des Silbenkoordinationsapparates . . . Und doch erklärt sie ohne weiteres, warum ein Willensreiz . . . bei einem normalen Kind einen normalen Ablauf der Koordination, bei dem mit angeborener reizbarer Schwäche des Artikulationsapparates versehenen den Krampf hervorruft." Hinzufügen muß ich nur, daß diese Hypothese sich nach Gutzmann auf alle Entwicklungsstotterer, das sind diejenigen, welche das Leiden während oder besser durch die Sprachentwicklung erwerben, bezieht. Fröschels (Wien. med. Wschr., 1914). „Eines von den zahlreichen Beispielen, die ich mir notiert habe, stammt von meinem Neffen, und zwar aus seinem 3. Lebensjahre. Er sagte: Fritzi hat ein Tuch auf dem Boden gegegegehat gehabt. Es liegt in diesem Falle klar zutage, daß der Kleine die Silbe ge deshalb wiederholte, weil er momentan nicht wußte, ob man gehat oder gehabt sagt . . . Die Kinder mit starkem Sprechdrang und reichlichen Gedanken verfügen in dieser Altersklasse noch nicht über den nötigen Wortschatz; deshalb bleiben sie gelegentlich stecken und wiederholen die letzte Silbe so lange, bis sie den gewünschten Ausdruck gefunden haben. Gelegentlich beobachtet man das Gegenteil, nämlich daß Kinder in ihrem Ehrgeize (der meistens durch falsche Erziehung hervorgebracht wird) sich mit ihren Geistesprodukten produzieren wollen, ohne aber über den nötigen Gedankenreichtum zu verfügen." (Ich füge jetzt hinzu, daß sich ähnliche Verhältnisse nicht selten noch an erwachsenen Stotterern, die entweder dumm sind und deshalb oft nichts zu sagen oder zu antworten wissen oder eine mangelhafte Diktion haben, feststellen lassen. Auf die mangelhafte Diktion weist ja auch Gutzmann in den „Dysarthrischen Sprachstörungen" 1911, S. 134 hin, ohne aber zuzugeben, daß sie allein genügt, um Stottern zu erzeugen, auch wenn keine „reizbare Schwäche des Artikulationsapparates" vorhanden ist.) „Ganz analog ist das Verlegenheitsstottern der Erwachsenen, über welches eine Arbeit von K. C. Rothe vorhanden ist. Ein Beispiel dafür hörte ich vor kurzer Zeit. Ein Advokat, welcher beim Schachspielen einen groben Fehler gemacht hatte, wollte sich, von einem Zuseher aufmerksam gemacht, rechtfertigen und sagte: Aber ich hab' ich hab' ich hab' ich hab. Es fiel ihm nichts ein, daher das „klonische" Stottern. Wollen wir das beginnende Stottern im Gehirn lokalisieren, so müssen wir nicht so sehr an die motorische als an die sensorische Sprachregion denken und ich glaube, daß es mit Rücksicht darauf gestattet ist, zu sagen: Das beginnende Entwicklungsstottern ist eine sensorische Störung." Nennt man das „Aneinandervorbeireden?" Allerdings erwähnt Seyfferth an dieser Stelle nicht meine soeben von mir zitierte Abhandlung, welche den Titel führt „Über das Wesen des Stotterns", sondern er nennt eine Arbeit

Digitized by Google
Original from UNIVERSITY OF CALIFORNIA
Generated on 2019-10-24 16:46 GMT / http://hdl.handle.net/2027/uc1.b3252768
Public Domain in the United States, Google-digitized / http://www.hathitrust.org/access_use#pd-us-google

in der Wiener kl. Wschr., die mir selbst unbekannt ist und eine „Zur Klinik des Stotterns“ (Münch. med. Wschr., 1916), die sich nur zum Teil auf das „Wesen des Stotterns“ bezieht. Herr Seyfferth wird es mir wohl verzeihen, wenn ich trotz seines wohlgemeinten Rates, „statt sich in weitschweifigen Erörterungen über Dinge zu ergehen, die zum größten Teile weder bewiesen noch widerlegt werden können, therapeutische Methoden heranzuziehen“, mir die Freiheit nehme, weiter der Pathogenese und der Ätiologie mein Augenmerk zuzuwenden. Denn ich glaube, daß ätiologische und pathogenetische Forschungen imstande sein können, eine ätiologisch richtige Therapie zu ergeben und stütze diesen Glauben unter anderem darauf, daß ja meine Anschauung vom Wesen des Entwicklungsstotterns eine ganz andere Therapie, ja sogar Prophylaxe ergibt als die Kußmaulsche. Weiters irrt Herr Seyfferth gründlich, wenn er meint, die Frage nach der Ätiologie des Stotterns sei eine erkenntnistheoretische, ja letzten Endes „eben eine Frage der Weltanschauung“. Was ist eine erkenntnistheoretische Frage? Eine solche, welche auf die Theorie der Erkenntnis, nicht aber eine, welche auf den Gegenstand, der zu erkennen ist, geht. Was aber soll es mit der Weltanschauung eines Forschers zu tun haben, wenn er die Ursache eines Übels anders lokalisiert als ein anderer; ja, muß es selbst die Weltanschauung sein, welche bei der Entscheidung, ob Organe minderwertig sind oder nicht, den Ausschlag gibt? Man muß noch lange nicht an eine immaterielle Seele glauben, kann vielmehr Materialist, Parallelist, Okkasionalist sein, wenn man die Ansicht vertritt, daß ein normales Zentralnervensystem durch falsche Erziehung oder durch ein Trauma dauernd krankhaft verändert werden kann. Wenn gar ein Mensch, wie ich im Anschluß an Hugo Stern, immer wieder betont, daß es wahrscheinlich sehr verschiedene Ursachen des Stotterns gibt und die früher erwähnte nur für eine, allerdings besonders große Gruppe gilt, hat der dann zwei oder mehrere Weltanschauungen?

„Hinsichtlich der Pathogenese unterscheiden sich die Auseinandersetzungen von Fröschels nicht von jenen der Gutzmannschen Schule, wie aus der klinischen Einteilung der Stotterer in drei Gruppen (Gutzmann) hervorgeht“, fährt Seyfferth fort. Dagegen habe ich einzuwenden, daß es wohl etwas ganz anderes bedeutet, wenn einer drei Gruppen als gleichwertig heraushebt, während der andere zeigt, daß sie sich zueinander wie Ursache und Wirkung verhalten. Herr Seyfferth erwähnt meine Einteilung der Stotterer in drei Gruppen und die Abhandlung Steins in der Mschr. f. Ohrhlk., 1918 nicht, er kennt scheinbar meinen Aufsatz, welchen ich für einen der wichtigsten halte, „Stottern und Nystagmus“ (Mschr. f. Ohrhlk., 1915) nicht, er nennt wohl den „Über die Entwicklung des tonischen Stotterns“, ohne aber seinen Inhalt

Digitized by Google
Original from UNIVERSITY OF CALIFORNIA
Generated on 2019-10-24 16:46 GMT / http://hdl.handle.net/2027/uc1.b3252768
Public Domain in the United States, Google-digitized / http://www.hathitrust.org/access_use#pd-us-google

auch nur anzudeuten; meine Monographie „Kindersprache und Aphasie“ (Karger, 1918) mit ihrem Kapitel über Stottern bei Aphasie scheint ihm entgangen zu sein, desgleichen „Die sprachärztliche Therapie im Kriege“. (Urban und Schwarzenberg, 1919.) Er erwähnt die Publikation „Zur Frage des Wesens der Stotterbewegungen“ (Med. Kl., 1916) mit ihren meines Erachtens einschneidenden Deduktionen nicht; meine Ausführungen zur verkürzten Exspiration bei Stotterern, die längere Zeit an dem Ubel leiden, hat Seyfferth nicht so verstanden, wie sie gemeint sind; er erwähnt gelegentlich eine Arbeit meines Schülers Stein, daß das Symptom der verminderten Exspirationsdauer nicht brauchbar ist, sagt aber nicht, daß es von der Gutzmann-Schule und nicht von mir verwertet wird. Er tut meine jahrelangen Bemühungen, daß nicht alles mit „Krampf“ bezeichnet werde, was Zuckungen oder überstarke Innervationen sind, mit dem Hinweis darauf ab, daß „sich in der Heilkunde zahlreiche Ausdrücke eingebürgert haben, die nicht entfernt so richtig das Wesen der Krankheit treffen. Man denke nur an Otosklerose und Hysterie“, vergißt aber, daß diese Ausdrücke denn doch für je eine, nicht aber für zwei wesensverschiedene Krankheiten verwendet werden. Was es endlich heißen soll, daß mein Nasenflügelsymptom „in den meisten Fällen nicht besonders ausgeprägt war“, ist mir nicht klar. Ein Symptom ist entweder vorhanden oder nicht und es genügt wohl, wenn es „nicht besonders“ ausgeprägt ist. In der Tat ist in 67 Krankengeschichten Seyfferths nur 5mal Fehlen des Symptoms vermerkt. Es war also in 93% der Fälle vorhanden.

So angenehm mir eine kritische Beleuchtung der Ansichten der Berliner und der Wiener Schule wäre, die Seyfferthsche Abhandlung kann ich nicht als solche gelten lassen.

---

# Der heutige Stand der Goldtherapie der Tuberkulose[1]).

Von Dr. med. F. Reuter, Frankfurt a. M., I. Assistent der Universitäts-Hals-Nasenklinik.

Bisher ist bereits eine größere Literatur über Krysolgan erschienen und wir haben auch schon anderen Ortes darüber berichtet.

Es ist von vornherein der Auffassung entgegen zu treten, daß Krysolgan in spezifischer Weise nur die Kehlkopftuberkulose beeinflußt, eine Auffassung, die offenbar Platz gegriffen hat, weil Krysolgan zuerst in der Spießschen Klinik therapeutisch angewendet worden ist, wobei naturgemäß in der Hauptsache tuberkulöse Erkrankungen der Atmungswege, insbesondere des Larynx,

[1]) Vortrag, gehalten in der Versammlung Deutscher Naturforscher und Ärzte in Nauheim.

Digitized by Google
Original from UNIVERSITY OF CALIFORNIA
Generated on 2019-10-24 16:46 GMT / http://hdl.handle.net/2027/uc1.b3252768
Public Domain in the United States, Google-digitized / http://www.hathitrust.org/access_use#pd-us-google

in Betracht kamen. Vielmehr hat sich Krysolgan bewährt bei der verschiedensten Form der Tuberkulose der Lungen, der Augen, der Knochen und Gelenke, der Lymphdrüsen, der Nieren usw. In unserer Klinik haben wir Gelegenheit gehabt, außer der Tuberkulose des Kehlkopfes und der Lungen eine Reihe von Gesichts- und Mundschleimhauttuberkulosen, sowie Lupus anderer Lokalisation mit Erfolg zu behandeln. Ebenso haben wir Lungenfälle in Behandlung gehabt, die Komplikationen von seiten der Nieren, des Darmes und der weiblichen Genitalien aufwiesen.

Deswegen kann Krysolgan besonders, da eine schädigende Wirkung nach keiner Richtung hin auftritt, in jedem Fall von Tuberkulose, der noch eine Besserung zu erwarten gestattet, mit Aussicht auf Erfolg angewandt werden, und zwar beginnt man bei fortgeschritteneren Fällen mit der kleinen Versuchsdosis von 0·025 *g* und läßt dann die Frage der weiteren Anwendung von der Reaktionsart des Patienten abhängig sein. Hier wie bei allen differenten Heilmitteln und besonders bei Tuberkulose muß streng individuell vorgegangen werden.

Damit ist eigentlich schon gesagt, daß eine allgemeine Gebrauchsvorschrift nicht gegeben werden kann. Jedoch können wir auf Grund unserer ausgedehnten Erfahrungen folgende allgemeine Gesichtspunkte aufstellen. Krysolgan wird in Dosen von 0·025 bis 0·2 *g* intravenös eingespritzt. Die Pause zwischen den einzelnen Injektionen ist zweckmäßig nicht zu kurz zu wählen und beträgt mindestens 8 bis 10 Tage. Hervorzuheben ist immer wieder, daß nicht alle Fälle gleich günstig reagieren. Es gibt Fälle, die glänzend ansprechen und andere, die von vornherein diese Wirkung vermissen lassen. Die Wirkung ist eine dem Tuberkulin ähnliche insofern, als spezifische Reaktionen der Krankheitsherde, sowie fieberhafte Allgemeinreaktionen auftreten. Die Herdreaktionen lösen deutliche Heilungsvorgänge aus. Es läßt sich dabei das Gesetz aufstellen, daß die Heilungsvorgänge abhängig von der Stärke der Reaktionen sind und dort, wo keine Reaktionen auftreten, Heilungsvorgänge vermißt werden. Neue Einspritzungen dürfen nur nach völligem Abklingen der Reaktionen vorgenommen werden. Erwähnenswert ist dabei noch die günstige Wirkung des Mittels auf den Gesamtorganismus. Mit seltenen Ausnahmen geben die Pat. spontan an, daß sie sich frischer und wohler fühlen.

Die Herdreaktionen treten in zwei Formen auf, entweder als klassische entzündliche oder als Schnaudigelsche Abblassungsreaktion, die darin besteht, daß die entzündlichen Vorgänge wenige Stunden nach der Injektion zurückgehen, um nach Abklingen der Reaktion wieder zu erscheinen. Von Schnaudigel zuerst bei hochroten Bulbi beobachtet, haben wir es ebenso im Kehlkopf gesehen, wie auf den Lungen konstatieren können, wo im Anschluß

Digitized by Google
Original from UNIVERSITY OF CALIFORNIA
Generated on 2019-10-24 16:46 GMT / http://hdl.handle.net/2027/uc1.b3252768
Public Domain in the United States, Google-digitized / http://www.hathitrust.org/access_use#pd-us-google

an eine Krysolganinjektion bisweilen akutes Verschwinden der Rhonchi auftritt mit Verschwinden des Hustens und des Auswurfes.

Entsprechend dem modernen Prinzip der Kombinationstherapie von chronischen Infektionskrankheiten haben wir eine Reihe von Mitteln ausprobiert, die die Wirkung des Krysolgans steigern sollen. Als souveränes Mittel hat sich uns dabei das Alttuberkulin bewährt, wobei die gesetzmäßige, paradoxe Erscheinung auftritt, daß eine auch heftige Tuberkulinreaktion, die sowohl deutliche Herdreaktion als auch Fiebererscheinungen ausgelöst hat, prompt zum Abklingen gebracht wird durch eine 12 bis 24 Stunden später nachgeschickte Krysolganinjektion. Dadurch ist es möglich geworden, hohe Dosen von Tuberkulin anzuwenden, ohne daß eine Schädigung, d. h. Propagation zu befürchten ist, da durch die Goldinjektion mit Sicherheit eine Demarkation im gesunden Gewebe erzielt wird. Wir beginnen, so bald auf Gold allein Reaktionen nicht mehr nachzuweisen sind, in der Regel mit einer subkutanen Tuberkulininjektion von 0·1 *mg* und steigern diese von Tag zu Tag, bis wir mit Alttuberkulin eine deutliche Reaktion auslösen und spritzen alsdann nach Ablauf von 12 bis 24 Stunden 0·1 *g* Krysolgan nach. Wir haben diese Kombination auch bei unseren schweren und mittelschweren Lungen- und Kehlkopftuberkulosen mit Erfolg angewendet. Besonders eindeutig konnten wir die Wirkung dieser alleinigen Behandlung bei unseren Lupusfällen konstatieren.

Wir haben dies Prinzip der kombinierten Behandlung auch noch in anderer Hinsicht konsequent durchgeführt. Ausgehend von der Überlegung, daß jeder Fall von Tuberkulose von vornherein auf alle mögliche Weise anzugehen ist, haben wir chirurgische und chemische Mittel bei der Larynxtuberkulose benutzt, indem wir die Kurette, Kaustik oder die Milchsäure verwendeten. Bei Behandlung des Hautlupus haben wir uns bestrebt, das erkrankte Gewebe nach Möglichkeit durch Pyrogallussalbe zu nekrotisieren; außerdem haben wir die Allgemeinbehandlung mit natürlicher Sonne, künstlicher Höhensonne und Röntgenstrahlen gern herangezogen. Die hygienisch-diätetische Behandlung ist selbstverständlich nach wie vor Grundlage der ganzen klinischen Tuberkulose-Therapie. Wenn hierdurch der Eindruck von Polypragmasie hervorgerufen werden sollte, so möchte ich demgegenüber bemerken, daß in jedem Einzelfalle nur das eine oder andere Mittel zur Unterstützung der Goldtherapie herangezogen wird, die die Grundlage unserer ganzen Tuberkulosebekämpfung geworden ist.

Zur Erklärung der Goldwirkung bei dem tuberkulös erkrankten Organismus ist vielfach versucht worden, die Heubnersche Theorie der Kapillargiftigkeit der Schwermetalle heranzuziehen. So glaubt man sowohl die entzündliche Herdreaktion als auch das Auftreten von Exanthemen nach Krysolganinjektionen auf Lähmung

Digitized by Google
Original from UNIVERSITY OF CALIFORNIA
Generated on 2019-10-24 16:46 GMT / http://hdl.handle.net/2027/uc1.b3252768
Public Domain in the United States, Google-digitized / http://www.hathitrust.org/access_use#pd-us-google

der betreffenden Kapillaren der Herde bzw. Hautkapillaren zurückführen zu können. Feldt hat im pharmakologischen Institut der Frankfurter Universität eingehende Versuche über verschiedene anorganische und organische Goldpräparate angestellt und nachgewiesen, daß sich die Heubnerschen Versuche nicht reproduzieren lassen. Krysolgan schädigt auch in tödlichen Dosen nicht die Kapillaren. Der Tod beim Kaninchen erfolgt durch Lähmung des vasomotorischen und Atmungszentrums. Daher muß die Kapillargiftigkeitstheorie endgültig fallen gelassen werden. Gold wirkt als Katalysator, d. h. es beschleunigt die Bildung der spezifischen und unspezifischen Antikörper und wirkt stimulierend auf die normalen Stoffwechselvorgänge. Die bisweilen auftretenden Toxikodermien sind offenbar Anaphylaktoide. Ebenso wie nach Quecksilber und Salvarsan kommt es bei empfindlichen Pat. zum typischen Eiweißabbau, der die anaphylaktoiden Exantheme erklärt. Was den Heilungsmechanismus angeht, der durch Gold ausgelöst wird, so handelt es sich offenbar um Beschleunigung des natürlichen Heilungsvorganges; es kommt zur Einschmelzung des tuberkulösen Gewebes und starker Vermehrung des Bindegewebes, das sehr bald den tuberkulösen Krankheitsherd mit einem narbigen Wall umgibt.

Unsere Erfahrungen an der Spießschen Klinik decken sich im wesentlichen mit den zahlreich erschienenen Veröffentlichungen, die aus anderen Kliniken erfolgt sind. Es beweist dies das Interesse, das dem Präparat von vielen Seiten entgegengebracht wird. Ich will nur die Autoren kurz referieren, denen wir die wertvollsten Erfahrungen über Krysolgan verdanken. Wichmann hat bei Tuberkulose der Haut, Schröder (Schömberg) bei Lungen und Kehlkopftuberkulose, aber auch bei einigen Fällen von chirurgischer Tuberkulose gute Erfolge erzielt. Schnaudigel und Hessberg berichten bei insgesamt 70 eigenen Fällen über eine ausgezeichnete Beeinflussung der Augentuberkulose. Ulrich und Frankenthal verfügen über ein größeres Material von tuberkulösen Symptomen, die auf Krysolgan gut ansprachen. Geszti hat eine große Reihe ausführlicher Krankengeschichten bekannt gemacht und sehr interessante theoretische Erörtungen daran geknüpft. Bandelier und Roepke haben ihre Versuche noch nicht ganz abgeschlossen, kommen aber in ihrem Buch über „Die spezifische Diagnostik und Therapie der Tuberkulose“ zu einem günstigen Urteil. Auf dem 32. Kongreß für innere Medizin in Dresden hat Schittenhelm in seinem großen Referat über Immuno- und Chemotherapie ein bemerkenswert günstiges Urteil über Krysolgan gefällt.

Digitized by Google
Original from UNIVERSITY OF CALIFORNIA
Generated on 2019-10-24 16:46 GMT / http://hdl.handle.net/2027/uc1.b3252768
Public Domain in the United States, Google-digitized / http://www.hathitrust.org/access_use#pd-us-google

# Vereinsberichte.

## Aus polnischen ärztlichen Vereinen.

### Warschauer ärztliche Gesellschaft.

Żebrowski trägt vor: **Über die Statistik des Skleroms im Königreich Polen.**

Die Statistik des Vortr. umfaßt 26 Fälle eigener Beobachtung und 42 auf dem Wege einer Enquete gesammelten Fälle. Eine große Mehrheit von Fällen leicht Erkrankter, die ärztlichen Rat nicht einholen, ist hier nicht inbegriffen. Sklerom kommt endemisch im Lubliner und im Siedleckischen Bezirke vor und verbreitet sich von hier nach Norden und Westen. Das weibliche Geschlecht überwiegt unter den Kranken (50 unter 68). Alter meist zwischen 20 bis 30 Jahren. Pat. israelitischer Konfession kommen nur ausnahmsweise vor. Die Aufklärung der Pat. über die ihrer Umgebung drohende Gefahr erachtet Z. als das einzige radikale Vorbeugungsmittel. Vortr. demonstriert eine Reihe von Photographien von Skleromfällen und 2 Gipsabdrücke.

Aussprache.

Sokołowski beobachtet seit einer Reihe von Jahren ständig Skleromfälle aus dem Lubliner und Cholmer Bezirke und empfiehlt in Fällen einer hochgradigen Affektion des Kehlkopfes einen radikalen Eingriff.

Jankowski und Czeslaw: **Über das operative Verfahren bei malignen Larynxtumoren.**

Aus verschiedenen Gründen hat sich das operative Verfahren bei bösartigen Larynxtumoren langsamer entwickelt als bei Neubildungen anderer Organe. Besprechung der Untersuchungen über das lymphatische System von Trachea und Larynx. Der oft längere Zeit lokalisiert bleibende Larynxkrebs gestattet ein konservatives Verfahren (Fissur und Abtragung im gesunden Gewebe). J. operierte in dieser Weise 6 Fälle mit gutem Erfolge. 1 Fall mit Rezidiv. Bei extralaryngealen Tumoren erachtet er als das entsprechendste Verfahren das durch den subhyoidalen Pharynxschnitt (ein eigener Fall, guter Erfolg). Die halbseitige Larynxresektion hat (nach J.) viele Mängel und ist gefährlich. Die totale Larynxexstirpation wegen Karzinom hat J. 11mal ausgeführt, und er bespricht eingehend das von ihm angewandte Verfahren. Nach der gewöhnlichen Resektion hat er keinen, nach der komplizierten Resektion hat er zwei Fälle verloren.

Aussprache.

Krauze führt derartige Eingriffe in Lokalanästhesie aus. Die Gluckschе Operation erachtet er als einen schweren Eingriff. K. fragt, ob nach der vom Vortr. angewandten Wundnaht keine Stenose eintritt.

Digitized by Google
Original from UNIVERSITY OF CALIFORNIA
Generated on 2019-10-24 16:46 GMT / http://hdl.handle.net/2027/uc1.b3252768
Public Domain in the United States, Google-digitized / http://www.hathitrust.org/access_use#pd-us-google

Zebrowski operierte 20 Fälle von Larynxkrebs; die Resultate waren gut in dem frühen Stadium der Krankheit. Er hebt die in der Wiener Klinik mit Radium-Röntgenbehandlung erhaltenen günstigen Resultate hervor.

Jankowski operiert aus psychischen Rücksichten in allgemeiner Narkose; die Pharynxwand näht er in Längsrichtung und hat keine Stenosierung darnach beobachtet.

Bernhardt stellt 1. einen 21jähr. Pat. **mit einem tuberkulösen Prozeß an der Nasenschleimhaut** vor:

Beide Nasenhöhlen mit harten knotigen Massen besetzt, welche links die Nasenhöhle ganz ausfüllen, rechts über den Nasenrand nicht hervorragen. Das Ganze machte den Eindruck von Sklerom. Sklerombazillen konnten jedoch nicht gezüchtet werden. Die mikroskopische Untersuchung eines ausgeschnittenen Tumorstückchens ergab tuberkulöse Struktur mit einer sehr großen Menge von Riesenzellen, Tuberculoma nasi.

Bei derselben Pat. auf der linken Wange und dem linken Vorderarm weiche, kosmetische, postlupöse Narben. Die Pat. war vor 11 Jahren auf der Abteilung mit der kombinierten Methode behandelt worden (Auslöffelung, Finsensalbe, Röntgen).

2. Eine 21jähr. Pat. **mit weichen glatten postlupösen Narben** auf der rechten Wange und in der Gegend der rechten Ohrmuschel ohne eine Spur von Drüsen; die Pat. war vor 10 Jahren auf der Abteilung gleichfalls mit der kombinierten Methode behandelt worden.

## Aus dem Lemberger ärztlichen Verein.

Cieszyński: **Die Technik der Injektionen in den suborbitalen Nerv in der stomatologischen, rhinologischen und chirurgischen Praxis.**

### Aussprache.

Schramm: Diese Methode bewirkt nur die Anästhesie eines kleinen Hautabschnittes; für den Chirurgen eignet sich daher besser die Payrsche Methode der Anästhesie durch die Orbita und die Fissura orbitalis inferior.

Berger lobt die Methode Cieszyńskis zur Behandlung der **Neuralgia suborbitalis.** Hingegen eignet sich diese Methode nicht für größere rhinologische Eingriffe, wie temporäre Resektion der Nase, zu Operation der Hypophyse, Auskratzung der Nase für Nasenrachenpolypen u. dgl. Bei diesen Eingriffen sind nicht nur doppelseitige Injektionen in die zentralen Partien der Orbita behufs Anästhesierung der Ethmoidalnerven erforderlich, sondern es muß auch der ganze zweite Trigeminusast viel tiefer, dicht beim Austritt aus den Foramen rotundum

Digitized by Google
Original from UNIVERSITY OF CALIFORNIA
Generated on 2019-10-24 16:46 GMT / http://hdl.handle.net/2027/uc1.b3252768
Public Domain in the United States, Google-digitized / http://www.hathitrust.org/access_use#pd-us-google

anästhesiert werden, am besten perineural nach der Methode von Matas. Eine lange, dünne Nadel wird in den unteren fühlbaren Winkel des Jochbogens eingestochen, und zentral und nach oben durch den Masseter zum Kieferfortsatz, dann auf dessen hintere Fläche bis zu den Keilbeinflügeln in der Fossa pterygopalatina in einer Tiefe von 5 bis 6 *cm* vorgeschoben. Injiziert werden ungefähr 5 *cm* einer $^1/_2{}^0/_0$igen Novokainlösung mit Adrenalinzusatz. Diese Methode ist sicherer als die von Payr angegebene, da die in der Orbita entstehende Hämatome einen Druck auf den Opticus ausüben können. Schließlich bemerkt B., daß eine einmalige Auskochung der Spritze und ihre Aufbewahrung in Alkohol zu ihrer Sterilisierung unzureichend ist, und rät, Spritze und Nadel unmittelbar vor jedem Eingriff zu kochen.

Zalewski erachtet die Methode Cieszyńskis als geeignet zu rhinologischen Eingriffen, warnt jedoch vor zu großen Dosen von Adrenalin,

Gluziński glaubt nicht, daß die gebräuchlichen Dosen von Adrenalin, um so weniger kleine Dosen Kollaps hervorrufen können. Die Schuld trägt vielmehr das Novokain, für welches viele Personen sehr empfindlich sind.

Cieszyński bemerkt, daß seine Methode nicht mit der Injektion in das Foramen rot. konkurrieren soll. Jede Methode hat ihre Indikationen. Die Injektion in das Foramen rot. ist nicht immer ungefährlich und daher nur dort anzuwenden, wo sie nicht umgangen werden kann; kleinere Eingriffe lassen sich jedoch vorzüglich mit Injektionen in den Suborbitalnerv ausführen. Er wendet nur ganz kleine Dosen Adrenalin an, mit Rücksicht auf die von ihm beobachtete Empfindlichkeit mancher Personen auf Adrenalin. Je langsamer eingespritzt wird, um so besser. Die Technik der perineuralen Injektionen ist nicht ganz präzis, übrigens strebt man immer endoneural zu injizieren, doch gelingt dies nicht immer.

Cieszyński demonstriert einen Fall von **Gnathoschisis** mit Besserung der physiologischen Funktion durch einen Obturator.

Zalewski demonstriert 1. einen Fall von **Verletzung des Sinus frontalis dexter** durch eine Karabinerkugel mit gleichzeitiger Beschädigung des rechten Stirnlappens. Bei der Operation ergab sich die Notwendigkeit, fast die ganze innere Sinuswand abzutragen;

2. einen Fall von **Sepsis nach Schußverletzung des Ohres,** in dem er die Operation mit Unterbindung der Carotis interna und Eröffnung der Sinus transversus ausgeführt hat. Spira.

Digitized by Google
Original from UNIVERSITY OF CALIFORNIA
Generated on 2019-10-24 16:46 GMT / http://hdl.handle.net/2027/uc1.b3252768
Public Domain in the United States, Google-digitized / http://www.hathitrust.org/access_use#pd-us-google

# Bücherbesprechungen.

**Praktikum der klinischen, chemischen, mikroskopischen und bakteriologischen Untersuchungsmethoden.** Von Klopstock-Kowarsky. 6. Aufl. (518 Seiten.) Urban & Schwarzenberg, Berlin und Wien, 1920.

Das Buch ist für den praktischen Arzt bestimmt. Es berücksichtigt die Untersuchungsmethoden der verschiedensten Disziplinen und die Ergebnisse der neuesten Forschung ebenso wie die bewährten alten Methoden. Die Mehrzahl der angeführten Untersuchungen wird der praktische Arzt ausführen können, weil überall auf die einfachsten Methoden Bedacht genommen ist, soweit es die Verläßlichkeit gestattet. Eine noch reichere Verwendung wird das Werk im Spital finden. Der Vertreter jeder Disziplin kann auf fremden Gebieten Anleitung und im eigenen Gebiet Führung bei neuen Untersuchungsmethoden finden. Die Anordnung des Stoffes ist in pädagogisch richtiger Weise konsequent durchgeführt. 1. Erklärung des Prinzips, 2. Herstellung der Reagentien, 3. Ausführung der Untersuchung. Reichliche, aus der Erfahrung geschöpfte Winke (oft scheinbare Kleinigkeiten, aber dennoch wichtig) schützen vor Fehlern und Versagern. Die Sprache ist kurz und klar. Die Plastizität der Darstellung erinnert an die mündliche Unterweisung. Die Tafeln sind getreu nach den gewohnten mikroskopischen Originalen und größtenteils sorgfältig hergestellt. Auf die Ausstattung bezüglich Papier, Druck und Tafeln haben die Nachkriegsverhältnisse keinen ungünstigen Einfluß ausgeübt.

Leo Kühnel.

# Referate.

## I. Allgemeines und Grenzgebiete.

**Die Grippeerscheinungen im Gebiete des Ohres und der oberen Luftwege.** Von Dr. Caesar Hirsch in Stuttgart. Vortr. geh. am 14. XI. 1918 im Stuttgarter ärztl. Verein. (Aus d. Ohrenabt. d. Res.-Lazar. II. Ludwigsburg [Chefarzt Gen.-Oberarzt Dr. Steiff].) (D. med. Wschr. 1919, Nr. 1, S. 15, 16.)

H. bejaht die Frage, ob es eine protopathische Influenzaotitis, die nur von dem Influenzabazillus hervorgerufen wird, gäbe, auf Grund der 7 Fälle von Nager-Mark, Döring und Pfeiffer, in welchen 5mal Reinkulturen und je einmal Infl.-Bazillen mit Pneumokokken und mit Baz. proteus gefunden wurden. Da die Infl.-Bazillen außerordentlich schwer bakteriologisch darzustellen sind, so ist die bakter. Influenzaotitis viel seltener nachzuweisen, als das klinische Bild vorkommt. Anatomisch ist die Infl.-Otitis durch eine hämorrhagische, mit massenhafter Fibrinabsonderung einhergehende Exsudation in die Mittelohrräume charakterisiert, die derart überraschend schnell zu einer Entzündung des Warzenfortsatzes führen kann, daß manche Autoren von einer primären Mastoiditis sprechen, deren Entstehung auf hämatogenem Wege nicht von der

Digitized by Google
Original from UNIVERSITY OF CALIFORNIA
Generated on 2019-10-24 16:46 GMT / http://hdl.handle.net/2027/uc1.b3252768
Public Domain in the United States, Google-digitized / http://www.hathitrust.org/access_use#pd-us-google

Hand zu weisen sei. Als typische Bilder sind die Otitis externa und Myringitis haemorrhagica bullosa bekannt. Bezüglich der Behandlung ist H. für ein frühzeitiges aktives Vorgehen sowohl bezüglich der Parazentese als auch der Antrotomie.

Anginen wurden bei der letzten Grippeepidemie seltener beobachtet, dagegen häufig akute Stomatitis bzw. Pharyngitis mit grauen punktförmigen bis linsengroßen Fibrininfiltraten und mit besonderer Beteilung der Seitenstränge. Ebenso häufig sah man die Laryngitis acuta mit Befallensein der Interarytenoidschleimhaut und konsekutivem krampfhaften Hustenreiz, in schweren Fällen mit weißen scharf umränderten und erhabenen Fibrininfiltraten bzw. Epithelnekrosen an der Grenze zwischen vorderem und mittlerem Drittel der Stimmbänder. Bei Personen, die am Feuer zu tun haben (Köchinnen, Heizern usw.) konnte öfter die hämorrhagische Form konstatiert werden; in einem Falle bestand eine stark ausgebildete Perichondritis des linken Gießbeckenknorpels.

Therapeutisch wendet H. bei der Influenza laryngitis Mentholeinspritzungen, Inhalationen Suprareninspray-Heißluft und Ruhigstellung des Kehlkopfes an (Kodein, Schweigekur).

Die Nebenhöhleneiterungen sind bei dem Nachschub der sommerlichen Seuche in großer Zahl beobachtet worden, und auf sie führt H. die großen Kopfschmerzen zurück, die Schlayer der toxischen Form der Grippe zur Last legt. In allen akuten Fällen kam H. mit den konservativen Maßnahmen, besonders mit den Kopflichtbädern aus.

Lawner.

**Ohr-, Nasen- und Halserkrankungen bei Grippe.** Von H. Herzog. (Aus der Universitätsklinik für Ohren-, Nasen- und Halskranke, Innsbruck [Vorstand Prof. Dr. H. Herzog].) (Münch. med. Wschr. 1919. Nr. 21. S. 552.)

Bei der gegenwärtig herrschenden Grippe ist das sonst so charakteristische Bild der Influenzaotitis — serös — hämorrhagische Blasen im Gehörgang und am Trommelfell, Exsudat im Mittelohr, oft mit Komplikationen und Neuralgien — fast vollkommen zu vermissen; dagegen ist eine plötzlich eintretende, wohl auf Toxinwirkung beruhende Neuritis des Ramus cochlearis mit verhältnismäßig rascher Wiederkehr des Hörvermögens öfter zu beobachten.

Ein Zusammenhang zwischen den Entzündungen der Schleimhaut der Nase und ihrer Nebenhöhlen mit der Grippe ließ sich nicht gerade häufig feststellen, ohne daß die Nebenhöhleneiterungen irgendeine Sonderstellung hinsichtlich ihres Verlaufes gezeigt hätten.

Hierzu im Gegensatz steht die akute Laryngo-Tracheobronchitis im Vordergrund des Krankheitsbildes und man kann in manchen Fällen von einer reinen Larynxgrippe sprechen.

Besonders hervorgehoben zu werden verdient jene Form, bei der es sich um streng symmetrische, in der vorderen Hälfte der geröteten Stimmbänder gelegene, weiße bis weißlichgelbe plaque-

Digitized by Google
Original from UNIVERSITY OF CALIFORNIA
Generated on 2019-10-24 16:46 GMT / http://hdl.handle.net/2027/uc1.b3252768
Public Domain in the United States, Google-digitized / http://www.hathitrust.org/access_use#pd-us-google

artige erhabene Stellen handelt. Diese Befunde hat B. Fraenkel bereits im Jahre 1890 als typisch und für Influenza pathognostisch erklärt.

Bei Fortschreiten der Infektion in die Tiefe (Submukosa, Muskulatur, Perichondrium) kann es zu phlegmonösen Entzündungen — zirkumskripten und diffusen — kommen, die eine ernste Komplikation bedeuten und die sorgsamste Überwachung in einer Anstalt erfordern. Lawner.

**Eine eigenartige, bisher noch nicht beobachtete, durch den Micrococcus catarrhalis verursachte Fieberepidemie.** Von Dr. Arthur Meyer in Berlin, z. Z. komdt. als Hygieniker nach d. Türkei. (D. med. Wschr. 1919, Nr. 24, S. 660.)

Die in Aleppo unter den deutschen und türkischen Heeresangehörigen, sowie unter der Zivilbevölkerung zwischen dem 15. und 20. IX. auftretende Epidemie war durch sehr geringe Prodromalerscheinungen, hohes Fieber, schweres Krankheitsgefühl und durch außerordentlich große Übertragbarkeit charakterisiert. Lunge, Muskeln, Darm waren nicht beteiligt; die Rekonvaleszenz war kurz, und der ganze Verlauf bei allen Fällen leicht. In einer großen Zahl der Fälle ergab die bakteriologische Untersuchung des Nasenschleims und Tonsillenabstriches, vor allem aber des Blutes — in Übereinstimmung mit der serologischen Untersuchung, daß es sich um eine durch den Micrococcus catarrhalis verursachte Epidemie gehandelt habe. Influenzabazillen wurden nie gefunden. Der Umstand, daß die sonst harmlosen Saprophyten diese auffallende Virulenzerhöhung erfahren haben, glaubt M. in den eigenartigen klimatischen Verhältnissen — sehr starker Sirokko vom 14. bis 17. IX. — vermuten zu dürfen. Lawner.

**Behandlung der Katarrhe der Atmungsorgane mit Nebennierenextrakt.** Von Ob.-St.-Arzt Dr. Diesing, Facharzt f. Lungenkr. in Hamburg. (D. med. Wschr 1919, Nr. 22, S. 602 und 603.)

D. empfiehlt auf Grund langjähriger Erfahrungen das Adrenochrom zu Pinselungen der Schleimhäute der Nase, des Rachens und Kehlkopfes und zu Inhalationen bei Tuberkulose und chronischen Bronchialkatarrhen nach Grippenpneumonie, so wie bei Bronchiektasien und putriden Bronchitiden. Das Mittel führt eine Anämisierung und eine Verflüssigung des Schleimes in der Luftröhre herbei, letztere infolge des hohen Gehaltes an Schwefel, der in Natriumsulfohydrat durch den alkalischen Schleim umgewandelt, wasserentziehend auf die Schleimhaut wirkt. Das Präparat enthält nicht nur das Adrenalin, sondern alle Lipoide und in ihnen den ganzen Mineralkomplex der Nebenniere. Zu Pinselungen wendet D. eine 1 % ige, zu Inhalationen eine 1 ‰ ige Lösung an. Zu Inhalationen sind die mit Spiritusflamme betriebenen Apparate nicht brauchbar, weil die Lipoide bei 52° Celsius zerstört werden. D. empfiehlt den nicht zu teuren Hentschelschen Apparat. Lawner.

Digitized by Google
Original from UNIVERSITY OF CALIFORNIA
Generated on 2019-10-24 16:46 GMT / http://hdl.handle.net/2027/uc1.b3252768
Public Domain in the United States, Google-digitized / http://www.hathitrust.org/access_use#pd-us-google

**Zur Heilwirkung des Jods beim Asthma bronchiale.** Von St.-Arzt a. D. Dr. Grunic in Fohrde. (D. med. Wschr. 1919, Nr. 7, S. 188.)

Verfasser glaubt, daß eine wissenschaftliche Erklärung für den günstigen Einfluß der Jodtherapie bei Asthma bronchiale auf Grundlage der Ansichten von Eppinger und Hess, v. Dombrawski u. a. in folgendem zu suchen sei. Das ursächliche Krankheitsmoment beim Vagotoniker — also auch beim Asthmatiker — ist Adrenalinmangel, welcher durch Hypoplasie des Nebennierengewebes — oder nach Ansicht Gr. auch durch ungenügende Tätigkeit der Schilddrüse — bedingt wird. Durch die Joddarreichung wird die Hypoplasie der Nebenniere infolge der erhöhten Tätigkeit der Schilddrüse ausgeglichen, da Nebenniere und Schilddrüse innersekretorische Synergeten sind und die nächste Folge ist, daß durch die nun wieder normale Adrenalinmenge im Körper die Hypotonie im Sympathikus und damit die Hypertonie des Vagus behoben werde. Lawner.

**Behandlung von Diphtheritis mit spezifischem Serum.** Von K. Puławski, Radziepor. (Gazeta Lekarska. 1919.)

In den Jahren 1917 und 1918 hat P. 31 Fälle von Diphtherie der oberen Luftwege mit antidiphtherischem Heilserum behandelt und dabei trotz häufiger Komplikation mit Krupp, nur einen Todesfall gehabt. In 25 Fällen wurde nur einmal, in 6 Fällen zweimal injiziert. In 7 Fällen wurde ein postseröses Exanthem in Form von Urtikaria beobachtet in der Dauer von 3 Tagen, und zwar zwischen dem 7. und 11. Tag nach der Injektion von 3000 und 4000 I.-E. in der Menge von 12 bis 20 $cm^3$. Der Todesfall betrifft ein 5jähr. Kind, welches mit doppelseitigem Pharynxbelag mit mäßiger Drüsenschwellung und geringer Temperatur erkrankte, anfangs mit Hausmitteln behandelt worden war und erst am 7. Tage, als kruppöse Symptome und drohende Erstickungserscheinungen auftraten, zur ärztlichen Behandlung gebracht wurde. Es wurden 2 Tage hintereinander je 2000 I.-E. injiziert, ohne Erfolg. Am 3. Tage der Behandlung Mors. — In einem Fall wurde Reinjektion ausgeführt bei einem Kinde, welches schon 2 Jahre zuvor in 2 Gaben 4000 I.-E. erhalten hatte. Erfolg gut, ohne postseröse Erscheinungen. Spira.

**Zur Behandlung der Diphtherie mit antitoxinfreiem Pferdeserum.** Von Dr Paul Karger, Assist. (Aus d. Univ.-Kinderklinik in Berlin [Dir. Geh. Rat Czerny].) (D. med. Wschr. 1919, Nr. 22, S. 597 und 598.)

Bei einem Kinde, das aus hier nicht interessierenden Gründen 7 Injektionen Normalpferdeserum in kurzen Abständen erhalten hatte, entwickelte sich eine klinisch und bakteriologisch einwandfrei festgestellte Nasendiphtherie, die nach 1500 I.-E. Diphtherieheilserum prompt abheilte. Der Fall spricht also gegen die Gleichwertigkeit des Normalserums mit dem Di.-Heilserum und für den entschiedenen

Digitized by Google
Original from UNIVERSITY OF CALIFORNIA
Generated on 2019-10-24 16:46 GMT / http://hdl.handle.net/2027/uc1.b3252768
Public Domain in the United States, Google-digitized / http://www.hathitrust.org/access_use#pd-us-google

Wert des Antitoxingehaltes, widerlegt also die aufsehenerregende Anschauung Bingels im Sinne der Veröffentlichung Feers.

Lawner.

**Über die Behandlung der Diphtherie mit Pferdeserum.** Von Dr. Elisabeth Herzfeld. (Aus der medizinischen Universitätsklinik, Leipzig [Dir. Geh. Med.-Rat Prof. Dr. v. Strumpell].) (Münch. med. Wschr. 1919. Nr. 34. S. 954.)

Die Folgen der Lehre Bingels, daß die Wirkung des Diphtherieserums dem Serum an und für sich, nicht seinem Antitoxingehalte zuzuschreiben sei, zeigen sich — nach Mitteilung der Serumwerke — bereits deutlich in dem Umstande, daß die Nachfrage nach dem gewöhnlichen Serum (G. P.) nicht nur seitens der Krankenhäuser, sondern auch seitens der Apotheken und praktischen Ärzte dauernd wächst. H. unterzieht die Bingelsche Statistik, die den Forderungen einer modernen Statistik nicht entspreche, einer strengen Kritik und bespricht dann die an der obigen Klinik durchgeführten Versuche, welche zu folgenden Beobachtungen führten, die entschieden gegen das G. P. und zugunsten des Antitoxinserums (A. S.) sprechen.

Bei Verwendung des G. P.

1. haften die Beläge länger, dementsprechend wird wahrscheinlich die Entstehung von Lähmungen und Myokarditis begünstigt,
2. Lähmungen treten — auch nach ganz leichter Rachendiphtherie verhältnismäßig häufig auf,
3. die Herztodesfälle, besonders bei Erwachsenen, mehren sich,
4. häufigeres Fortschreiten des lokalen Prozesses als nach Verwendung des A. S.,
5. sekundäre Larynxdiphtherie kann nicht mit Sicherheit verhütet werden.

Die Überlegenheit des A. S. wäre noch an einem größeren Material zu beweisen, aber schon auf Grund der bisherigen Erfahrungen glaubt H. vor dem Gebrauch des G. P. bei mittelschwerer und schwerer Rachendiphtherie, sowie bei Kehlkopfdiphtherie warnen zu müssen.

Lawner.

**Experimentelle Studien über den Einfluß antitoxischen und normalen Pferdeserums auf die Infektion des Meerschweinchens mit lebenden Diphtheriebazillen, mit Mischkulturen von Diphtheriebazillen und Streptokokken, sowie auf die Vergiftung mit reinem Diphtherietoxin.** Von Dr. S. Meyer. (Aus dem Laboratorium der Kinderklinik und der Klinik für Infektionskrankheiten der Akademie für praktische Medizin zu Düsseldorf [Dir. Geh. Rat Schlossmann].) (Münch. med. Wschr. 1919. Nr. 31. S. 873.)

M. berichtet die Ergebnisse einer größeren Zahl von Versuchen, welche sich zur Aufgabe stellten, die Vorgänge bei der Infektion des Meerschweinchens mit Di-Bazillen und ihre Bekämpfung mit antitoxischem und normalem Pferdeserum zu studieren. Bisher hatten fast alle Autoren reines Toxin für die Infektion verwendet und die



Digitized by Google
Original from UNIVERSITY OF CALIFORNIA
Generated on 2019-10-24 16:46 GMT / http://hdl.handle.net/2027/uc1.b3252768
Public Domain in the United States, Google-digitized / http://www.hathitrust.org/access_use#pd-us-google

Identität des spezifischen Giftes der Di-Bazillen mit dem im Reagenzglas erzeugten war noch zu beweisen.

Die Versuche ergaben, daß das antitoxische Serum überall da, wo es mit der Bouillonkultur gleichzeitig gegeben war, den Tod der Versuchstiere verhinderte und, 8 bis 12 Tage vor der Infektion gegeben, eine vollkommene Immunisierung erreichte. In den Versuchen zur Feststellung der Grenzfrist seiner therapeutischen Wirksamkeit zeigte sich die Heilwirkung bis zur zwölften Stunde nach der Injektion. Auch der Doppelinfektion (Streptokokken) bzw. der durch Streptokokken bedingten Virulenzsteigerung der Di-Bazillen zeigte sich das antitoxische Serum vollständig gewachsen.

Das normale Pferdeserum hatte wohl gewisse antitoxische und antiinfektiöse Kräfte, versagte aber bei Mischinfektionen mit Streptokokken und zeigte keine präventiven Fähigkeiten gegenüber der diphtherischen Infektion, überdies gelang es schon 4 und 2 Stunden nach der Infektion nicht mehr, die schädliche Wirkung der in den Kreislauf gelangten Gifte durch leeres Serum aufzuheben.

Bezüglich der ausführlichen Darstellung der Versuchsanordnung, der Wiedergabe der Tabellen und der kritischen Besprechung der Versuchsergebnisse verweist M. auf die Dissertationen von Kastenmayer, Hoffmann, Schleyer und Scherrer, die auch im Archiv für Kinderheilkunde bzw. in der Zeitschrift für Hygiene der Haustiere erschienen sind. Lawner.

**Wunddiphtherie.** Von Dr. Max Jakobsohn, Spezialarzt f. Chir. u. Orthopäd. in Berlin. (D. med. Wschr. 1919, Nr. 5, S. 124 und 125.)

Krankengeschichte eines Falles mit Granatsplittersteckschuß, bei dem primär eine Wunddiphtherie vorlag und eine einfache Angina lacunaris erst sekundär sich diphtherisch infizierte. Bemerkenswert ist, daß die Bazillen aus dem Rachenabstrich schon nach einigen Tagen verschwanden, das Wundsekret aber nach 17 Tagen Diphtheriebazillen aufwies. Lawner.

**Beiträge zum Befunde von Diphtheriebazillen in Wunden.** Von St.-Arzt Dr. Douges und Dr. Elfeldt, Ass.-Arzt d. Klinik. (Aus d. Chir. Univ.-Klinik [Dir. Geh.-Rat. Müller] und d. Hyg.-Instit. [Dir. Prof. v. Wasielewski] in Rostock.) (D. med. Wschr. 1919, Nr. 20, S. 545 und 546.)

Das Material der Chir. Klinik in Rostock wurde einer Durchsicht auf Di.-Bazillen unterzogen, wobei festzustellen war, ob und wie oft event. Di.-Infektion von Wunden in der Klinik vorkäme. Bei den untersuchten 100 Fällen wurde in 21·8% der Abgeimpften Infektion mit Di.-Bazillen festgestellt.

Die Frage nach der Pathogenität der Bazillenstämme kann mit Rücksicht auf das zu kleine Material vom klinischen Standpunkte noch nicht abschließend beantwortet werden, doch erscheinen hiebei 2 Umstände auffällig, daß die Di.-Bazillen auffallend häufig in

Digitized by Google
Original from UNIVERSITY OF CALIFORNIA
Generated on 2019-10-24 16:46 GMT / http://hdl.handle.net/2027/uc1.b3252768
Public Domain in the United States, Google-digitized / http://www.hathitrust.org/access_use#pd-us-google

Höhlen oder wenigstens in Weichteilknochenwunden sich finden und ferner daß 20% der positiven Fälle als schwere lokale Infektionen zu qualifizieren sind. In den übrigen — also meisten — Fällen erscheinen die Di.-Bazillen als harmlose Wundbewohner. Nie fanden sie sich in Reinkulturen, sondern waren stets mit anderen Bakterien vergesellschaftet.

Aus den weiteren Untersuchungen ergab sich die Forderung einer terminmäßigen Durchuntersuchung des gesamten Personals auf Keimträger und möglichst günstige hygienische Verhältnisse, mit welchen die Di.-Durchseuchung parallel verläuft.

Lawner.

**Über endemische Wunddiphtherie und gleichzeitige Befunde von Diphteriebazillen auf der Haut und im Rachen; zugleich ein Beitrag zur Kenntnis der Wundbakterienflora.** Von Prof. Dr. A. Läwen, leitender Arzt der chirurgischen Abteilung, Chefarzt des Reservelazaretts, Oberstabsarzt d. R., und Dr. Ad. Reinhardt, Leiter des pathologischen Institutes, fachärztlicher Beirat für Pathologie beim XIX. Armeekorps. (Münch. med. Wschr. 1919. Nr. 33. S. 924.)

Verf. teilen die Resultate ihrer Untersuchungen mit, welche sie an einer größeren Anzahl von Verwundeten und Zivilpersonen über — neuerdings in verschiedenen Krankenhäusern aufgetretene — endemische Infektion von Wunden mit Di-Bazillen angestellt haben. Sie fanden unter 224 untersuchten Fällen bei 128 in den Wunden Di-Bazillen, die in der Mehrzahl der Fälle mit anderen Bakterien vergesellschaftet waren.

In einer Gruppe konnte das Vorhandensein der Di-Bazillen bei jeder Probeentnahme festgestellt werden, in einer anderen Gruppe fehlten sie bei der einen oder anderen Entnahme, um dann wieder zu erscheinen, ähnlich wie bei der Rachendiphtherie, nur daß die bazillenfreien Intervalle in den Wunden recht ausgedehnt (fast 2 Monate) sein können; wahrscheinlich weil die in der Tiefe der Fisteln und Nischen von den angewandten Mitteln nicht erreichten, also nicht geschädigten Bazillen schließlich die Wunden überwuchern. Spezifische diphtherische Veränderungen in den Wunden konnten in den allermeisten Fällen nicht konstatiert werden, auch diphtherische Lähmungen wurden nicht beobachtet.

Wenn auch nach den klinischen Wundbefunden den Di-Bazillen eine geringe klinische Bedeutung zuzusprechen sei, so glauben die Verf. doch mit Rücksicht auf die Beziehung der Wunddiphtherie zur Rachendiphtherie diesen Befunden eine große Wichtigkeit beimessen zu sollen, denn unter den Wunddiphtheriebazillenträgern wurden 10 Fälle von klinischer Rachendiphtherie gesehen und 15 Patienten beherbergten an den Tonsillen, ohne daß diese erkrankt gewesen wären, echte Diphtheriebazillen.

Nach den Untersuchungen über die Ausbreitung der Di-Bazillen von der Wunde aus auf die Haut ist anzunehmen, daß die Wund-



Digitized by Google
Original from UNIVERSITY OF CALIFORNIA
Generated on 2019-10-24 16:47 GMT / http://hdl.handle.net/2027/uc1.b3252768
Public Domain in the United States, Google-digitized / http://www.hathitrust.org/access_use#pd-us-google

diphtheriebazillenträger in einem gewissen Prozentsatz Hautbazillenträger sind, und zwar fanden sich Di-Bazillen nicht nur in den der Wunde benachbarten, sondern auch auf entfernten Hautbezirken. — Diese Feststellung gäbe eine exakte Erklärung für die leichte Übertragbarkeit der Erreger von der Wundumgebung (durch die Finger) auf die Rachenschleimhaut und von Mensch zu Mensch, andrerseits weist sie auf die Notwendigkeit von strengen Maßnahmen hin zum Schutz des Wundinfizierten und seiner Umgebung. Lawner.

**Beobachtungen aus der Klinik.** Holmgren. (Acta oto-lar. Vol. I. Fasc. 4.)

1. Rhinolit bei einem 21jähr. Mädchen seit Kindheit entwickelt. Der Kern bestand aus einem wohlerhaltenen Wattepfropf, ein in der Literatur seltenes Vorkommnis.

2. Fremdkörper des Ösophagus (Fleischmassen bei einem 50jähr. Mann) über einer durch einen schon abgegangenen Fremdkörper (Fischgräte) erzeugten, entzündlichen, vorübergehenden Stenose. Durch Diät und Kälte rasche Heilung.

3. Bogengangfistel als zufälliger Befund nach Otitis media. Die nach Grippe auftretende Otitis war schon ganz abgeheilt, das Trommelfell normal, das Fistelsymptom zeigte sich bei Gelegenheit des Katheterismus in der Nachbehandlung. Im Stadium der akuten Otitis würde aufgemeißelt worden sein. In einigen Fällen von latenter oder beinahe latenter Bogengangfistel hat H. eine konservative Behandlung vorgenommen, welche auch vollen Erfolg hatte. Marschik.

**Künstliche Höhensonne bei Erysipel und anderen Infektionen im Säuglingsalter.** Von med. prakt. Hedwig Schenk-Popp. (Aus der Universitäts-Kinderklinik in Freiburg i. Br. [Dir. Prof. Dr. Noeggerth].) (Münch. med. Wschr. 1919. Nr. 21. S. 557.)

Von dem Gedanken ausgehend, daß die dünne kindliche Haut den künstlichen Höhensonnestrahlen einen weit günstigeren Angriffspunkt abgeben müßte und mit Rücksicht auf die Erfolge früherer Autoren bei der Erysipelbehandlung an Erwachsenen wurde an Säuglingen zuerst bei Rotlauf, dann aber auch bei anderen Wundinfektionen die Strahlenbehandlung in Anwendung gezogen. Verf. beschreibt die Technik dieser Therapie, die Art und Lokalisation der Infektion und kommt bei dem allerdings kleinen Material von 18 Fällen zu dem Schluß, daß die Strahlentherapie bei allen oberflächlichen Erkrankungen den gewünschten Erfolg erzielte, während sie in allen anderen Fällen, wo die Infektion schon weitgehend auf Blut- oder Lymphwegen fortgeschritten war, versagt hat. Lawner.

**Behandlung des Erysipels durch Einführung von Jodionen in die Haut (Jodiontophorese).** Von Dr. Karl F. Beck, Volontärarzt. (Aus der chirurg. Abteilung der Universitäts-Kinderklinik, München [Prof. Dr. W. Herzog].) (Münch. med. Wschr. 1919. Nr. 51. S. 1467.)

Verf. hat das Verfahren Molenaars, das letzterer im Anschluß an seine Untersuchungen „Über Behandlung subkutaner Entzündung,

Digitized by Google
Original from UNIVERSITY OF CALIFORNIA
Generated on 2019-10-24 16:47 GMT / http://hdl.handle.net/2027/uc1.b3252768
Public Domain in the United States, Google-digitized / http://www.hathitrust.org/access_use#pd-us-google

insbesondere durch Iontophorese mittels konstantem Strom“ an Kindern bei Erysipel mit günstigem Erfolge angewendet hat, nachgeprüft, die Methodik und Dosierung weiter untersucht und berichtet über die günstige und rasche therapeutische Wirkung bei 7 Fällen von Erysipel.

Nach einigen kurzen Bemerkungen über die chemischen und physikalischen Voraussetzungen der Methode, erläutert er die zur Jontophorese notwendigen Apparate und kommt zu dem Schluß, daß das Erysipel durch die Iontophorese spezifisch beeinflußt werde und daß es sich in manchen Fällen auch bei ausgebreiteten Erysipelen lohnen dürfte, die langwierige Behandlung geduldig durchzuführen.

Lawner.

**Zur Kenntnis der Aktinomykose.** Von Dr. E. G. Dresel. (Zieglers Beitr. z. path. Anat. 60. 1915. II. H. S. 185.)

Verf. kommt auf Grund seiner eigenen Untersuchungen und der Literatur zum Schluß, daß die Aktinomykose des Menschen auf einer Infektion mit einem anaeroben Trichomyzeten (Aktinomyces Wolf-Israel), in manchen Fällen auf einer Mischinfektion mit einer aeroben Streptothrixart beruht. Bei klinisch der Aktinomykose ähnlich verlaufenden Erkrankungen finden sich im Eiter drusenähnliche Klümpchen, die aus Knäuel verfilzter Streptothricheen bestehen. Bei Prozessen der Mundhöhle und deren Umgebung finden sich oft den Drusen vollständig gleichende weiße oder gelbe Körnchen, die aus grampositiven Kokken und Stäbchen bestehen. In frischen Fällen von echter Aktinomykose, besonders bei frühzeitig eintretender eitriger Einschmelzung des Gewebes, können Drusen vollständig fehlen. In solchen Fällen entscheide nur die Kultur.

Hermann Sternberg.

**Röntgenbehandlung der Aktinomykose der Kopf- und Halsgegend — die Methode der Wahl.** Von Privatdozent Dr. Otto Jüngling, Assistenzarzt. (Aus der chirurgischen Universitätsklinik, Tübingen [Dir. Prof. Perthes].) (Münch. med. Wschr. 1919. Nr. 26. S. 720.)

J. hat 12 Fälle von Aktinomykose mit Röntgenbestrahlung und Jodkali behandelt, wobei kleine Stichinzisionen höchstens der Sicherung der Diagnose oder der Entleerung subkutaner, dem Durchbruch naher Abszesse dienten. Auskratzungen mit scharfem Löffel wurden unterlassen, weil ein Prozeß, der für die Strahlen nicht mehr erreichbar erscheint, noch weniger für das Messer zu erreichen ist. Die Erfolge waren vorzüglich, doch soll bei tiefgreifenden Prozessen die Behandlung nur mit ganz leistungsfähigen Apparaten in Angriff genommen werden. J. beschreibt des näheren die Technik der Bestrahlung und verweist auf seinen ausführlichen Bericht in Bruns Beiträgen zur klinischen Chirurgie.

Lawner.

Generated on 2019-10-24 16:47 GMT / http://hdl.handle.net/2027/uc1.b3252768
Public Domain in the United States, Google-digitized / http://www.hathitrust.org/access_use#pd-us-google
Digitized by Google
Original from UNIVERSITY OF CALIFORNIA

**Respirationslähmung bei Hirnabszeß.** Von G. V. Th. Borries. (Acta oto-lar. Vol. I. Fasc. 4.)

An Hand eines eigenen (otitischer Hirnabszeß, plötzliche Atemlähmung, Erholung durch künstliche Atmung, Eröffnung und Entleerung des Abszesses, darauf Wiederkehr der Atmung bis zum Exitus 20 Stunden p. op.) und 47 Literaturfälle wird zur Erklärung gegenüber der sich auf die Sektionsbefunde stützenden Theorie von dem Hinabpressen des kaudalen Hirnendes in den Wirbelkanal die zwanglosere Hypothese aufgestellt, daß es die durch Lageverschiebungen des Schädelinhaltes auftretenden Zirkulationsstörungen sind, welche einen Circulus vitiosus erzeugen und so in Verbindung mit dem erhöhten Hirndruck endlich einen Zustand zur Katastrophe zuspitzen, der meist schon lange Zeit bestanden hat, aber durch Kompensationsvorgänge die bedrohlichen Erscheinungen immer wieder abwenden konnte. Damit ist einerseits erklärt, daß der Hirndruck es nicht allein macht, daß oft riesige Tumoren mit exzessivem Hirndruck sehr spät oder überhaupt nicht zur Atemlähmung führen, andererseits daß bei plötzlicher Verschiebung von Schädelinhalt (Lumbalpunktion bei Tumoren) die letale Atemlähmung nicht sofort, sondern oft erst nach vielen Stunden eintritt, endlich daß der Eintritt der Atemlähmung meist plötzlich auf ganz geringfügige Ursachen erfolgt. Der Kompensationsmechanismus versagt eben endlich bei einem ganz geringen Plus an Störungen. Die Atemlähmungen sind weit häufiger bei Kleinhirnprozessen (32 Fälle), sie dürften auch absolut genommen viel häufiger sein, als in der Literatur angegeben, da man sich mit dieser Möglichkeit auffallenderweise seit jeher wenig befaßt hat. Beschreibung der anderen raumbeengenden Prozesse und Erkrankungen sowie gewisser Eingriffe (Lumbalpunktion und Narkose), die zur Respirationslähmung führen, sowie der charakteristischen klinischen Symptome: Bewußtlosigkeit, Atemstillstand in Verbindung mit der wohl erhaltenen Funktion des Herzens und des vasomotorischen Systems. Seitdem einige Fälle durch sachgemäße Behandlung geheilt sind, kann als allgemein gültige Forderung aufgestellt werden: Atemlähmung bei Hirnabszeß in typischer Form ist strikte Indikation für aktives Eingreifen. Zunächst Einleitung der künstlichen Atmung, um die gefährliche Zyanose zu beseitigen, dann sofortige Trepanation und Eröffnung und Entleerung des Abszesses. Daß so wenig Heilungen beobachtet, ist nicht auf das Konto der Respirationslähmung, sondern des eigentlichen Prozesses selbst zu setzen. Die Atemlähmung kann und soll durch obige Maßnahmen mit Erfolg behandelt werden. Vollständig geheilt sind bis jetzt vier Fälle. Verf. regt an, diese Methode der künstlichen Atmung und sofortigen Druckentlastung auch bei zerebralen Blutungen (Apoplexie u. dgl.) sowie bei Respirationslähmung nach Lumbalpunktion zu versuchen.

Marschik.

Digitized by Google
Original from UNIVERSITY OF CALIFORNIA
Generated on 2019-10-24 16:47 GMT / http://hdl.handle.net/2027/uc1.b3252768
Public Domain in the United States, Google-digitized / http://www.hathitrust.org/access_use#pd-us-google

**Über Intoxikationserscheinungen (Schlafzustand, Krämpfe, peripherische Totalanästhesie) nach Novokain-Lokalanästhesie beim Menschen.** Von Priv.-Doz. Dr. Arthur W. Meyer. (D. med. Wschr. 1919, Nr. 25, S. 681 und 682).

Auf Grund der Tierversuche und eigener Beobachtungen am Menschen, die zum Teil detailliert mitgeteilt werden, kommt M. zu dem Ergebnis, daß bei subkutanen Injektionen von — besonders höherprozentiger — Novokainlösung und bei Injektionen am Kopfe und Halse die Patienten in einen Schlafzustand verfallen können, der erfahrungsgemäß etwa $^3/_4$ Stunden andauert. Bei intravenöser Injektion von relativ kleinen Dosen (5 bis 7 $cm^3$) einer 1 %igen Lösung können epileptiforme Krampferscheinungen auftreten. Bei Injektion großer Mengen — gleichgültig ob subkutan, intramuskulär oder intravenös kann schwerer Kollaps mit Atemstillstand eintreten.

Anschließend an die Krampf- und Kollapserscheinungen tritt — nach Wiederkehr der spontanen Atmung und des Bewußtseins — ein Schlafzustand und eine Analgesie der peripherischen Nervenendigungen ein, welch letztere M. zum erstenmal auch beim Menschen beobachten konnte. Die unbeabsichtigte Injektion von Novokain in eine Vene hatte in allen vom Verfasser beobachteten Fällen trotz des bedrohlich aussehenden Krampfes und Kollapses keinen tödlichen Ausgang zur Folge. Lawner.

**Die Behandlung Ausgebluteter mit Sauerstoffüberdruckatmung.** Von Dr. W Jehn. (Zschr. f. Chir. 1917. 140.)

Bei Ausgebluteten kommt neben Tieflagerung des Kopfes, Herztonizis, die Sauerstoffüberdruckbehandlung in Betracht. Wirkung sei eine überraschend gute. Das Wesen dieser Wirkung besteht in einer Kräftigung des rechten Herzens auf dem Wege der Lunge nach Ansicht des Autors. G. Hofer.

**Grundlagen der Therapie mit Hexamethylentetramin.** Von Prof. Paul Trendelenburg. (Aus dem Pharm. Institut der Universitäten Dorpat und Freiburg.) (Münch. med. Wschr. 1919. Nr. 24. S. 653.)

Die Untersuchungsergebnisse Trendelenburgs über die Abspaltung des Formaldehyds aus dem Hexamethylentetramin lassen sich dahin zusammenfassen, daß Formaldehyd weder im Blute noch im Liquor cerebrospin. genügend — um bakterizid zu wirken — frei werden kann, ferner, daß die Desinfektion des Harnes durch Hexamethylentetramin nur bei saurer Reaktion des Harnes möglich ist, die, wenn nötig, durch diätetische Maßnahmen (Fleischkost) oder durch Einnahme von primärem Natriumphosphat zu erreichen ist.

Lawner.

**Das Granulom und seine Beziehungen zur Tuberkulose.** Von Dr. Karl Ernst Ranke, Privatdozent für innere Medizin in München. (Münch. med. Wschr. 1919. Nr. 19. S. 503.)

R. gibt eine anschauliche Beschreibung des klinischen Verlaufes bei der Lymphomatosis granulomatosa (malignes Granulom,

Digitized by Google
Original from UNIVERSITY OF CALIFORNIA
Generated on 2019-10-24 16:47 GMT / http://hdl.handle.net/2027/uc1.b3252768
Public Domain in the United States, Google-digitized / http://www.hathitrust.org/access_use#pd-us-google

Lymphogranulom, Hodgkinsche Krankheit) und des histologischen Bildes, das in den Lymphdrüsen- und Organherden genau das gleiche ist, wobei er besonders betont, daß die Erkrankung niemals, wie bei der Tuberkulose, knötchenförmig auftrete, sondern stets diffus in der ganzen befallenen Drüse. Nekrotische Partien finden sich häufig in größeren Herden, echte Verkäsungen jedoch nur bei der relativ häufigen Komplikation mit Tuberkulose. Enge Beziehungen zwischen Tuberkulose und malignem Granulom sind wohl in den ersten Publikationen angenommen worden, doch erweckte die Auffassung, daß hier abgeschwächte Tuberkelbazillen wirksam seien, lebhaften Widerspruch, teils wegen der prägnanten und differenten histologischen Befunde, teils weil alle bei der Tuberkulose wirksamen Heilmittel — unter anderen auch die Sonnenbestrahlung — ohne jeden therapeutischen Erfolg bleiben.

Die Entdeckung des Fraenkel-Muchschen Bazillus und die bezüglichen Impfversuche führten zu dem Resultate, daß dieser Bazillus wahrscheinlich von pathogenetischer Bedeutung und diagnostischer Wichtigkeit sei, ohne aber die Natur des Erregers näher zu erklären. Fraenkel selbst verwies auf die Notwendigkeit von Reinkulturen. Über solche sind von zahlreichen ausländischen Autoren berichtet worden, doch wären, wie der Autor hervorhebt, noch Bestätigungen ihrer Ergebnisse von zuverlässiger deutscher Seite abzuwarten. Lawner.

**Behandlung von Staphylokokkenerkrankungen mit übermangansaurem Kali.** Von Dr. Markus Maier, Stuttgart. (Aus dem Ambulatorium für Hals-, Nasen- und Ohrenkranke von Dr. Caesar Hirsch, Stuttgart, und der bakteriologischen Abteilung des Katharinenhospitals [Vorstand Hofrat Koch].) (Münch. med. Wschr. 1919. Nr. 39. S. 1117.)

Auf Grund eigener Versuche und Erfahrungen an Kranken empfiehlt M. die 10%ige $KMnO_4$-Lösung (eigentlich Aufschwemmung, da sich $KMnO_4$ nur 6 : 100 löst) zur Behandlung von Staphylokokkeninfektionen, gegen welche es örtlich geradezu spezifisch wirkt. Hierbei wird durch die Säureentwicklung der Staphylokokken ein besonders günstiger Boden zur Entfaltung der Wirkung dieses Mittels bereitet. Der einzige Nachteil, die intensive Farbe, kann durch Vorsicht von der Wäsche ferngehalten werden; durch 1%ige Essigsäure kann die Farbe übrigens zum Verschwinden gebracht werden, jedoch nur kurz nach Entstehen der Farbflecke.

Gegen Ekzeme, Rhagaden, Sykosis des Naseneinganges empfiehlt M. statt der offizinellen Quecksilbersalbe die von der chemischen Industrie Stuttgart hergestellte Ekna-Nasensalbe, die außer dem Quecksilberpräzipitat und Zinkoxyd eine besonders präparierte echte Glyzerinmasse mit Spuren von Ol Eucalypti, Suprarenin und Alypin enthält. Lawner.

Generated on 2019-10-24 16:47 GMT / http://hdl.handle.net/2027/uc1.b3252768
Public Domain in the United States, Google-digitized / http://www.hathitrust.org/access_use#pd-us-google
Digitized by Google
Original from UNIVERSITY OF CALIFORNIA

**Zur Kenntnis der benignen unausgereiften Neurome und multiplen Neurofibrome.** Dr. Helene Freifeld. (Ziegiers Beitr. 60. 1915. II. H. S. 347.)

Ausführliche histologische Beschreibung von 5 Tumoren neurogenen Ursprungs. 2 werden als Neuroblastome angesprochen, die sich von den bis jetzt beschriebenen unter anderem durch ihr benignes Wachstum und durch ihr Auftreten im späteren Alter unterscheiden. Die übrigen 3 werden zu den Neufibromen gerechnet. Verf. schließt sich auf Grund ihrer Fälle der Feststellung an, daß die Neufibromatose auch durch einen einzigen Tumor sich kundgeben kann. Erklärung der Tatsache, daß in den zerebrospinalen Nerven Geschwülste neurogenen Ursprungs von der gleichen Struktur entstehen, wie im Sympathikusgebiet. Hermann Sternberg.

**Über ein multizentrisch in der Orbital- und Paratrachealgegend auftretendes Hämangioma teleangiektaticum mit infiltrierendem Wachstum.** Von Ludwig Schmidt. (Zbl. f. allg. Path. u. path. Anat. 27. 1916. Nr. 7. S. 145.)

Kasuistische Mitteilung über zahlreiche erbsen- bis wallnußgroße Geschwülste bei einem $^1/_4$ Jahr alten Mädchen, welche die ganze rechte Augenhöhle ausfüllten und welche in Form von Lymphdrüsenpaketen vom rechten Lungenhilus entlang dem rechten Bronchus und der Trachea bis zur Höhe des Ringknorpels und dementsprechend auch dem Ösophagus dicht anliegend sich hinzogen. Histologisch handelt es sich um eine nur aus Gefäßen gebildete Geschwulst, die nicht wie das gutartige Angiom Haut, Fettgewebe oder Muskulatur befällt, sondern hauptsächlich und in auffallendem Maße Lymphknoten, Gefäße und nervöse Gebilde infiltriert.

Hermann Sternberg.

**Ein Fall von primärem lipomatösem Muskelangiom im Musculus masseter.** Von Alfred Szenes. (Zschr. f. Chir. 1916. 137.)

Verf. bespricht an der Hand eines Falles das seltene Vorkommen solcher Geschwülste. In der Literatur finden sich bisnun 10 veröffentlicht. Die Diagnose wird selten richtig gestellt, sondern mit Parotis und Lymphdrüsengeschwülsten verwechselt. Ätiologie unklar, Trauma wird auch angegeben. Alter des Patienten zwischen 9 und 25 Jahren. Symptome: Spannungsgefühl und leichter Druckschmerz. Prognose günstig, Therapie. Exstirpation mit Schonung des Ductus stenonis und der Fazialiszweige. Indikation in der Regel kosmetisch.

G. Hofer.

**Amaurose nach Alkoholinjektion in das Ganglion Gasseri.** Von Dr. Walther Krönecke. (Zschr. f. Chir. 1917. 140.)

Nach Härtels Angaben sind Komplikationen bei der Alkoholinjektion in das Ganglion Gasseri bei genauer Befolgung seiner Technik nicht zu gewärtigen. Autor beschreibt einen Fall von Amaurose nach der Injektion und schließt, daß es sich um eine Thrombose der Vena centralis vom Sinus cavernosus aus handle.

Digitized by Google
Original from UNIVERSITY OF CALIFORNIA
Generated on 2019-10-24 16:47 GMT / http://hdl.handle.net/2027/uc1.b3252768
Public Domain in the United States, Google-digitized / http://www.hathitrust.org/access_use#pd-us-google

Es muß dabei mit Härtel nochmals betont werden, daß diese Injektionen nur für ganz schwere Fälle reserviert werden sollen. Solche Komplikationen können der Methode trotzdem nichts anhaben. (Ref. sah an einem eigenen Fall ein kombiniertes Lähmungsphänomen — Oculomotorius-Facialis-Abducens — nach einer solchen Injektion. Der Zustand währte 10 Tage, hierauf Restitutio. Hier schien es sich um eine Schädigung im Subarachnoidealraum durch den Alkohol zu handeln.) G. Hofer.

**Gehäufte Fälle von Fazialislähmung in einer Familie.** Von Dr. Otto Simonds. (Aus dem elektro-therapeutischen Institut für nerv. und innere Kranke zu Frankfurt a. M.) (Münch. med. Wschr. 1919. Nr. 29. S. 815.)

Das fast vereinzelt dastehende, stark gehäufte Auftreten einer Fazialislähmung in einer Familie (6 Fälle) will S. auf Vererbung einer Disposition im Sinne Auerbachs zurückführen, d. h. also, daß die Widerstandsfähigkeit des peripheren Fazialisgewebes in dieser Familie angeboren geringer ist.

An eine direkte Übertragung des infektiösen Virus von Person zu Person wäre bei der Länge der Intervalle zwischen den einzelnen Erkrankungen nicht zu denken. Er empfiehlt, der galvanofaradischen Behandlung 4 bis 6 Diathermiesitzungen vorauszuschicken, weil letztere nicht nur die Schmerzen unbestreitbar herabmindern, sondern auch den erkrankten Nerven für die galvanofaradische Behandlung „sensibilisieren“ und dadurch die Heilungsdauer wesentlich abkürzen.

Lawner.

**Zur operativen Behandlung der Fazialislähmung.** Von Alexander Wertheim. (Zschr. f. Chir. 1916. 137.)

Verf. beschäftigt sich auf Grund eines erfolgreich operierten Falles nur mit der Anastomose zwischen Fazialis und einem zweiten motorischen Nerven am Halse. Er würdigt die einschlägige Literatur ziemlich eingehend, in der sich bisher 51 Fälle von Anastomose mit Nervenpfropfung finden lassen. Indikationsstellung: Zu operieren wäre nur in Fällen sicherer und dauernder Paralyse, also mehrere Jahre nach Eintritt der Lähmung. Verf. entscheidet sich bei der Wahl der Nerven zur Anastomose für den Hypoglossus und Akzessorius, je nach dem Berufe des Kranken, da eine Störung in der Innervation des zur Implantation herangezogenen Nerven durchaus möglich ist. Operationstechnik: Nervenpfropfung oder Lappenbildung, keinesfalls Durchschneidung des neuen Kraftspenders. Interessant sind die Mitteilungen des Autors sowohl wie sein Referat über die nach der Anastomose auftretenden Mitbewegungen, also Zungen- bzw. Achselbewegungen mit den Gesichtsbewegungen bei Anastomosen von Hypoglossus oder Akzessorius mit dem gelähmtten Fazialis. Diese Mitbewegungen werden erst weniger störend, bis die Patienten,

Digitized by Google
Original from UNIVERSITY OF CALIFORNIA
Generated on 2019-10-24 16:47 GMT / http://hdl.handle.net/2027/uc1.b3252768
Public Domain in the United States, Google-digitized / http://www.hathitrust.org/access_use#pd-us-google

ihres Zustandes bewußt, die Abstraktion erlernt haben. Die Operation ist endlich nur die Grundbehandlung, fleißige medikomechanische Nachbehandlung für jeden Fall unerläßlich. G. Hofer.

## II. Nase und Nebenhöhlen.

**Fall einer ungewöhnlichen Komplikation eines Abszesses am Naseneingang mit letalem Exitus.** Von J. Szmarło, Warschau. (Gazeta Lekarska. 1919. Nr. 36.

Im Anschluß an einer Furunkel an der inneren Oberfläche des linken Nasenflügels kam es bei dem 56jähr. Patienten zu Phlegmone am Nasenrücken. Dazu kamen heftige Kopfschmerzen, Rötung und starke Schwellung der Lider und der Konjunktiven erst des linken Auges, dann beider Augen, Bewußtlosigkeit, stertoröses Atmen, beschleunigter Puls — Mors. Die Infektion hat sich wahrscheinlich durch die Fazialisvenen ausgebreitet, in welchen septische Thromben entstanden sind, die zur Embolie und Thrombose der Augenvenen und des Sinus cavernosus führten. So lassen sich alle beobachteten Erscheinungen erklären. Einen ähnlichen Fall hat Verf. in der Literatur nicht auffinden können. (Einen ganz analogen Fall hat Wackes an der otolaryngologischen Universitätsklinik in Basel beobachtet und im Korrespbl. f. Schw. Ärzte, 1916, S. 417, publiziert. Ref.) Spira.

**Die Behandlung des Heufiebers mit Optochinum hydrochloricum.** Von Prof. Dr. Haike in Berlin. (D. med. Wschr. 1919, Nr. 25, S. 684 und 685.)

Nachdem die Untersuchungen von Morgenrot und Ginsberg mit den verschiedenen Chinaalkaloiden die Überlegenheit dieser als Anästhetika — besonders hinsichtlich der Wirkungsdauer — ergeben hatten, versuchte Mühsam die starken Reizerscheinungen am Auge bei Heufieberpatienten mit Einträufelungen einer 1%igen Lösung des salzsauren Optochins in den Konjunktivalsack und später auch dieses Mittel in Form von Salbe und Spray für die Nase in Anwendung zu ziehen, wodurch er wesentliche Besserungen erzielte. Die eigenen Beobachtungen Haikes bestätigen die günstige Wirkung. Bei der Behandlung erscheint es wichtig, die Nase zuerst von etwa vorhandenem Sekret zu säubern und Schwellungen durch Kokainsprayh soweit als möglich zu beseitigen, um alle Teile der Applikation des Mittels zugänglich zu machen. Hierauf erfolgt die Pinselung aller Partien der Nase mit folgender Lösung:

Optochin. hydrochlor. 0·25
Glycerin 2·0
Aqu. dest. ad 25·0.

In den Bindehautsack werden, nach Anästhesierung durch einen Tropfen einer 1%igen Holokainlösung wenige Tropfen eingeträufelt. Behandlung täglich bis zur wesentlichen Abschwächung der Reiz-

Digitized by Google
Original from UNIVERSITY OF CALIFORNIA
Generated on 2019-10-24 16:47 GMT / http://hdl.handle.net/2027/uc1.b3252768
Public Domain in the United States, Google-digitized / http://www.hathitrust.org/access_use#pd-us-google

symptome, dann jeden 2. bzw. 3. Tag. In den Zwischentagen träufeln sich die Patienten selbst die Lösung in die Augen und sprayen mehrmals im Tage in die Nase.

Diese Therapie bewähre sich als die bisher wirksamste und für Patient und Arzt einfachste Behandlungsmethode. Zu beachten ist, daß die Lösung und Salbe des Optochins nach zirka 14 Tagen unwirksam wird, während das Mittel in Substanz unbegrenzt haltbar ist.

Lawner.

**Ein Fall von Encephalocele sincipetalis.** Von Hakan Nordlund, Stockholm. (Acta oto-lar. Vol. I. Fasc. 4.)

Ein Fall ($1^1/_2$jähr. Mädchen, Operation durch Holmgren, Röntgenbild und Photographie ante operationem) gibt N. Gelegenheit zu einer klinischen Studie über die verschiedenen Formen der Zephalozelen, speziell der sinzipitalen, ihre Differentialdiagnose, Prognose und Behandlung und kurze Anführung der wenigen in der Literatur verzeichneten Fälle. Mit Rücksicht darauf, daß manche dieser eigenartigen Mißbildungen zwischen Hirn- und äußerer Hautdecke jede Bindegewebszwischenschicht vermissen lassen, so daß sich Haarbalg, Talg- und Schweißdrüsen direkt ins Gehirn einsenken und also eine Follikulitis, eine tödliche Hirnerkrankung bedingen können, wären diese Fälle nach sorgfältiger vorhergehender anatomischer und topographischer Diagnose (Röntgen) nach Möglichkeit operativ in Angriff zu nehmen. Weniger dringlich sind die in die Nasenhöhle sich entwickelnden Formen. Eine endonasale Operation ist da kontraindiziert. In Betracht käme nur Radikaloperation nach Art der Killianschen Operation und Deckung des Duradefektes mit einem subperiostal gebildeten Schleimhautlappen.

Marschik.

**Über ältere und neuere Untersuchungen über Ozaena.** Von Hans Key-Aberg, Stockholm. (Acta oto-lar. Vol. I. Fasc. 4.)

Die die älteren Theorien und Arbeiten (Nebenhöhlen Michel-Grünwald, Epithelmetaplasie und Chamäprosopie Siebenmann) kurz streifenden, die neueren Forschungsrichtungen eingehender behandelnden Ausführungen (Tuberkulosetheorie Alexander, Mac Keith; Syphilis Gerber, Neufeld; bakterielle, Diphtherie Della Vedova, Belfanti, Abel-Löwenberg) gipfeln in der ausführlichen Darstellung der Theorie von Perez und den konsekutiven Arbeiten von Hofer und Kofler, deren Anhänger der Autor zu sein scheint, weil er darauf hinweist, daß die letztere noch am besten fundamentiert sei, während „die zahlreichen Entgegnungen und Bemängelungen, welche von verschiedenen Seiten in der letzten Zeit gegen dieselbe gerichtet worden sind, nicht derartig sind, daß sie überzeugen". Der Verf. kündigt die Nachprüfung mit einer Anzahl von Bakterienstämmen an, die ihm

Digitized by Google
Original from UNIVERSITY OF CALIFORNIA
Generated on 2019-10-24 16:47 GMT / http://hdl.handle.net/2027/uc1.b3252768
Public Domain in the United States, Google-digitized / http://www.hathitrust.org/access_use#pd-us-google

von Hofer zur Verfügung gestellt wurden. Ein 72 Nummern fassendes Literaturverzeichnis ist angeschlossen. Marschik.

**Über eine neue biologische Behandlungsmethode der Ozaena.** Von K. Wittmaack. (Aus d. Univ.-Klinik f. Ohren-, Nasen- u. Kehlkopfkr. in Jena.) (D. med. Wschr. 1919, Nr. 3. S. 70 bis 72.)

Der Grundgedanke der neuen Behandlungsmethode der Ozaena ist darin zu suchen, daß die des regulären Selbstreinigungsmechanismus beraubte Nasenschleimhaut unter biologische Reinigungsbedingungen gesetzt werde, wodurch die Borkenbildung und der Foetor hintangehalten werden. Dies erreichte W. dadurch, daß er den Ausführungsgang der Parotis in die Kieferhöhle ableitete, damit der kontinuierliche Sekretstrom einerseits für die notwendige Feuchtigkeit auf der Schleimhautoberfläche der Nase sorge, und alle Ablagerungen auf derselben abspüle, andererseits durch seine bakterizide Eigenschaft die Zersetzungsvorgänge verhindere.

Zu diesem Zweck wird die Radikaloperation nach Luc-Caldwell ausgeführt, von dem Schleimhautschnitt aus, die Schleimhaut im Umkreis der Ausmündungsstelle des Duct. Stenon. bogenförmig umschnitten, der Lappen — ohne Verletzung des Speichelganges — mobilisiert, in die Kieferhöhlenöffnung hereingeschlagen und die Wandflächen exakt genäht. Der Erfolg dieser Operation soll verblüffend sein, und nach den bisher erreichten Resultaten (5 Fälle) hofft W., daß der günstige Zustand — der älteste Fall ist 8 Monate nach der Operation — tatsächlich dauernd erhalten bleiben wird.

Als einziger Nachteil dieser Operationsmethode ist zu erwähnen, daß beim Kauakt die zuweilen stark angeregte Sekretion dazu führt, daß der Speichel zur Nase heraustropft. Lawner.

**Zur Therapie der genuinen Ozaena.** Von Franz Bruck, Berlin-Schöneberg. (D. med. Wschr. 1919, Nr. 7, S. 190.)

Bezugnehmend auf die in der Arbeit von K. Wittmaack (Nr. 3 dieser Zeitschrift) gemachte Bemerkung, daß ein sicheres Mittel zu dauernder Verhütung der Borkenbildung und des Foetors zurzeit noch nicht gefunden sei, erinnert Br. an sein vor 22 Jahren publiziertes Verfahren (Med. Kl. 1905, Nr. 42) der permanenten Mullstreifentamponade der Nase, welches die Eintrocknung des abnorm wasserarmen Ozaenaeiters zu Borken und damit den charakteristischen Foetor dauernd zu verhüten vermag. Die erste Einführung der Streifen hat durch den Arzt zu erfolgen, die folgenden sind den Kranken — nach genauer Unterweisung — zu überlassen. Lawner.

**Über Erkrankungen der Nasennebenhöhlen bei Influenza.** Von Eugen Fraenkel. (Aus d. Pathol. Instit. d. Allg. Krankenh. Hamburg-Eppendorf.) (D. med. Wschr. 1919, Nr. 4, S. 89 bis 91.)

Mitteilung der an den Nebenhöhlen von 60 an Grippe verstorbenen Personen festgestellten Untersuchungsergebnisse. In rund

Digitized by Google
Original from UNIVERSITY OF CALIFORNIA
Generated on 2019-10-24 16:47 GMT / http://hdl.handle.net/2027/uc1.b3252768
Public Domain in the United States, Google-digitized / http://www.hathitrust.org/access_use#pd-us-google

75% der Grippefälle bestand eine Erkrankung der Nasennebenhöhlen. Zufällig überwog das männliche Geschlecht im Verhältnis von 47 : 13; die von allen Autoren betonte Präponderanz des dritten Dezenniums an der Morbidität und Mortalität erscheint vollauf bestätigt. An erster Stelle steht die Keilbeinhöhle; ihr folgt die Highmorshöhle, während das alleinige Ergriffensein der Stirnhöhle nur ein einzigesmal beobachtet wurde. Bezüglich der Erkrankungsart handelte es sich fast ausschließlich um exsudative Vorgänge, und zwar hämorrhagischer Natur und fast ebenso häufig von eitriger Beschaffenheit; wesentlich seltener war die Ausscheidung mehr seröser Natur, am seltensten wurde schleimiger Inhalt gefunden. In der Keilbeinhöhle zeigte sich am häufigsten die ödematöse Schwellung der Auskleidung, auch in der Stirnhöhle war eine solche häufig anzutreffen, dagegen überwogen in der Kieferhöhle die Exsudate.

Als Krankheitserreger fanden sich — abgesehen von Infl.-Bazillen — am häufigsten pyogene Streptokokken, dann Friedländer Baz., Diplococc. lanceol. u. Micrococc. catarrh.

An der Hand der Krankengeschichten stellt F. fest, daß die Nebenhöhlen schon in den allerersten Tagen der Grippe schwer in Mitleidenschaft gezogen werden, aber auch trotz längerer Dauer des Grundleidens intakt bleiben können.

Auf Grund auch schon früherer ausgedehnter Untersuchungen äußert sich F. dahin, daß unter den bei uns heimischen akuten Infektionskrankheiten keine einzige annähernd wie die Grippe zu einer Erkrankung der Nasennebenhöhlen Anlaß gibt.

Lawner.

**Gumma des Sinus maxillaris und der Orbita.** Von A. A. M. Nelissen, Nasenarzt, und H. J. M. Weve, Augenarzt, Rotterdam.

Die Untersuchungen sowie zwei Operationen (Eröffnung der Kieferhöhle und des Siebbeines) ergaben einen negativen Befund. Auf Jodkalium baldiger Rückgang der schweren Erscheinungen von seiten der Orbita bis auf zurückbleibende Muskelparesen. Wassermann-Reaktion einmal während der Beobachtung schwach positiv. Die Diagnose muß retrospektiv dem Verlaufe gemäß per exclusionem gestellt werden. Besprechung der spärlichen Literatur dieser Erkrankungsform.

Marschik.

**Über Fremdkörper in der Kieferhöhle.** Von Dr. C. Kirchner, Würzburg. (Münch. med. Wschr. 1919. Nr. 34. S. 967.)

Ein Gummidrain von 5·5 *cm* Länge und 0·5 *cm* Durchmesser war bei einem Pat., der wegen einer chronischen Kieferhöhlenentzündung nach Cowper operiert worden ist, in die Kieferhöhle verschwunden. Wegen akuter Verschlimmerung des Zustandes Radikaloperation nach Luc-Caldvell, wobei der Drain in der Tiefe der Höhle querliegend von dickem Eiter umspült gefunden

Digitized by Google
Original from UNIVERSITY OF CALIFORNIA
Generated on 2019-10-24 16:47 GMT / http://hdl.handle.net/2027/uc1.b3252768
Public Domain in the United States, Google-digitized / http://www.hathitrust.org/access_use#pd-us-google

wurde. Die Folgerungen, die Verf. an diesen Fall knüpft, sind in der Literatur schon mehrfach gemacht worden. Lawner.

**Purulent Ethmoiditis in Scarlatina.** Von W. Schillperoort, Rotterdam. (Acta oto-lar. Vol. I. Fasc. 4.)

Drei Fälle bei Kindern. Die Erfahrung zeigt, daß Nebenhöhlenaffektion bei Scharlach durchaus nicht selten ist, daß besonders bei Kindern mit Rücksicht auf die frühe Entwicklung des Siebbeines vor allem dieses ergriffen wird nach Verf. Ansicht auf dem Wege von Thrombophlebitis der Prozeß leicht auf die Orbita übergreift. Wichtig ist frühzeitige Erkennung des Nebenhöhlenprozesses, weil man dann mit geringfügigen Eingriffen (Resektion der mittleren Muschel innen, Inzision von Abszessen außen) sein Auslangen findet. Marschik.

**Wie vermeidet man die Gefahren der Sondierung und Ausspülung der Stirnhöhle?** Von Dr. Bruno Griesmann, Nürnberg. (Münch. med. Wschr. 1919. Nr. 40. S. 1145.)

Die Sondierung und Spülung der Stirnhöhle erscheint bei starkem Kopfschmerz im Anschluß an akute oder chronische Eiterungen nach Versagen aller sonstigen mehr symptomatisch wirkenden Mittel unbedingt erforderlich. In Fällen, wo die direkte Sondierbarkeit der Stirnhöhlenöffnung nicht gelingt (zirka 50% der Fälle) schließt G. an den vergeblichen Versuch sofort die operative Freilegung der natürlichen Stirnhöhlenöffnung nach der Halleschen Methode an, nur sieht er von der Anwendung der Fräse und der operativen Erweiterung des Ausführungsganges ab. Er nennt dieses Verfahren den abgekürzten Halle. Nach gründlicher Anästhesierung wird eventuell eine hohe Septumdeviation submukös korrigiert, der Schleimhautperiostlappen mit Hallescher Schnittführung gebildet und der Ansatz der mittleren Muschel vom Agger durch leichte Meißelschläge abgetrennt. Die Muschel wird medialwärts abgedrängt, der Agger abgemeißelt, die vorderen mit Eiter und Polypen angefüllten Siebbeinzellen ausgeräumt, worauf der Zugang zur Stirnhöhle freiliegt und die Spülung leicht und sicher vorgenommen werden kann. Zurückklappen des Schleimhautperiostlappens nach oben, der durch einen kleinen Gazebausch in dieser Lage festgehalten wird und in 2 bis 3 Tagen anheilt. Diese Methodik soll nach den Erfahrungen G.s in der überwiegenden Anzahl der Fälle zur Heilung führen, so daß Verf. die äußere Operation — immer mit der endonasalen kombiniert — nur in Ausnahmsfällen (Durchbruch nach der Orbita, Schußverletzungen usw.) anzuwenden gezwungen war. Lawner.

**Üble Zufälle bei der Kieferhöhlenpunktion.** (Acta oto-lar. Vol. II. Fasc. 1 und 2.)

3 Fälle von M. Henning aus der Klinik Bárány, Upsala. Jedesmal war nach der Punktion Luft eingeblasen worden. In allen

Digitized by Google
Original from UNIVERSITY OF CALIFORNIA
Generated on 2019-10-24 16:47 GMT / http://hdl.handle.net/2027/uc1.b3252768
Public Domain in the United States, Google-digitized / http://www.hathitrust.org/access_use#pd-us-google

Fällen ähnliche Erscheinungen: Atemstillstand, Zyanose, kleiner Puls, weite Pupillen. Alle Fälle haben sich erholt.

2 Fälle von Öhman. Im ersten Exitus bei einer Wiederholung einer schon oft an der 65jähr. Patientin gemachten Kieferhöhlenspülung; wird als Vagusreizung gedeutet. Im zweiten Erholung. Erscheinungen wie in den ersten 3 Fällen.

3 Fälle von Sture Berggren. Erscheinungen wie oben. Alle Fälle haben sich erholt. Mit Ausnahme von 2*a* werden alle Fälle mit gleichem Verlauf als Luftembolie gedeutet, siehe die Bemerkung des Referenten zu dem Artikel von Gording im Heft 2 dieses Bandes. Marschik.

**Serious Complications in the Puncture of the Maxillary Antrum. Investigations, by Experiments on Animals, of the Reflexes produced from the Mucous Membrane of the Antrum. Air-Emboli after Antrum-Puncture. (Schwere Komplikationen nach Punktion des Antrum maxillare. Tierexperimentelle Untersuchungen der durch die Schleimhautmembran hervorgerufenen Reflexe. Luftembolie nach Antrumpunktion.)** Von Reidar Gording M. D., Kristiania. (Acta oto-lar. Vol. II. Fasc. 1 und 2.)

Daß zehn in der Literatur auffindbaren Fällen vier eigene nebst drei weiteren aus der Fachkollegenschaft G.s gegenüberstehen, läßt die Annahme berechtigt erscheinen, daß eine erhebliche Anzahl dieser üblen Zufälle nicht zur Veröffentlichung gelangt. Da dem Verlaufe der übrigens, nach den Angaben der Autoren zu schließen, immer lege artis ausgeführten Punktionen gewisse unverkennbar gemeinsame Züge anhaften, hat sich der Verf. die Aufgabe gestellt, dem Problem der Erklärung auf experimentellem Wege an den Leib zu rücken. Die von mehreren Autoren angenommene Kokain- oder Novokainvergiftung ist nach der Anwendungsweise und der Menge des verwendeten Alkaloids vollkommen ausgeschlossen. Bleibt also nur die ebenfalls schon mehrfach ausgesprochene Annahme eines Reflexvorganges durch Reizung der Kieferhöhlenschleimhaut oder einer Luftembolie. Der Kaninchenversuch zeigt nun, daß durch Lufteinblasung in die Kieferhöhle und Überdruck exspiratorischer Atemstillstand, durch Einbringung von einigen Tropfen Alkohol in die Höhle sehr häufige und langdauernde Atemstörungen, verbunden mit Krämpfen der Gesichts- und Extremitätenmuskulatur, auftreten, alles Erscheinungen, die auch in den beobachteten Fällen am Menschen vorkamen. Luftembolie ließ sich am Kaninchen regelmäßig erzeugen, wenn die in die Oberkieferhöhle eingebrachte Punktionsnadel langsam vorgeschoben wurde, so daß sie, durch den Knochen dringend, die mukoperiostale Innenauskleidung zeltartig abhob, ohne in das Lumen zu perforieren. Von den durch die Schleimhautabhebung angerissenen und klaffend erhaltenen Venen aus kommt es zur Aufnahme der unter Überdruck stehenden Luft in den Kreislauf. Die neueren Forschungsergebnisse über die Zusammenhänge des ganzen Gebietes

Digitized by Google
Original from UNIVERSITY OF CALIFORNIA
Generated on 2019-10-24 16:47 GMT / http://hdl.handle.net/2027/uc1.b3252768
Public Domain in the United States, Google-digitized / http://www.hathitrust.org/access_use#pd-us-google

mit dem lymphatischen System und mit der Großhirnrinde werden zur Erklärung der Erscheinungen, bei der Annahme einer reflektorischen Erscheinung, die Arbeiten der Forscher über künstlichen Pneumothorax, bei dem es ja zu ähnlichen Zufällen schon öfters gekommen ist, zur Erklärung der Luftembolie herangezogen. Nach den Ergebnissen des Verf. dürfte bald die eine, bald die andere, bald beide Ursachen bei jenen üblen Zufällen maßgebend gewesen sein. Die Anwendung auf die Praxis besagt, daß man sich vor zu hoher Drucksteigerung in der Kieferhöhle zu hüten hat. G. rät, man solle bei Versagen der Punktion im unteren Nasengang unverzüglich die im mittleren Nasengang anschließen oder die Punktionsöffnnng im unteren Nasengang so breit machen, daß Luft und Wasser neben der Nadel herausfließen kann. Bei dickerer lateraler Knochenwand, die nach den Erfahrungen am Menschen und am Kaninchen infolge des langsamen Vordringens der Nadel die Gefahr der Schleimhautablösung mit sich bringt, soll lieber gar nicht eingeblasen, sondern versucht werden, durch Aspiration des Kieferhöhleninhaltes zu einer Diagnose zu gelangen.

(Hierzu wäre zu bemerken, daß es noch eine Methode gibt, die Luftembolie zu vermeiden, das ist die primäre Spülung der Kieferhöhle mit Wasser bzw. physiologischer Kochsalzlösung, eine Methode, die seit Jahren an der weil. Chiarischen, derzeit Hajekschen Klinik in Wien, üblich ist. Der Nachteil dieser Methode, daß nämlich seröser Kieferhöhleninhalt nicht zur Anschauung kommt, ist bei der Seltenheit dieses Ereignisses sehr gering gegenüber den Nachteilen und Gefahren der anderen Methoden, wozu auch das häufige Emphysem des Gesichtes zu rechnen ist. Da in vielen Tausenden von nach dieser Methode ausgeführten Punktionen an obiger Klinik es niemals zu einem jener üblen Zufälle gekommen ist, wäre unserer Methode vielleicht der Vorzug zu geben. Das inkompressible Wasser dürfte auch dem Operateur früher als die kompressible Luft anzeigen, daß etwas nicht in Ordnung ist und der hierbei angewendete Druck auch sowohl schätzungsweise als instrumentell genauer meßbar sein. D. Ref.) Marschik.

**Application Prothétique de paraffine dans un cas de forte déformation après opération radicale du Sinus frontal. (Paraffinprothese in einem Falle starker Deformation nach Radikaloperation der Stirnhöhle.)** Von Dr. C. E. Benjamins, Utrecht. (Acta oto-lar. Vol I. Fasc. 4.)

Erfolgreicher Fall, das Paraffin teils in modellierten Blocks eingebracht, teils in weichem Zustande mittels Spritze injiziert. Erstere Methode scheint sich besser zu bewähren. Bei dieser Plastik ist es sehr wichtig, die Patienten immer darauf aufmerksam zu machen, daß sie sich vor direkter strahlender Wärme auf die Prothese hüten müssen. B. selbst sah Verflüssigung und Auswanderung des Paraffins bei einem Patienten, der in Europa operiert worden



Digitized by Google
Original from UNIVERSITY OF CALIFORNIA
Generated on 2019-10-24 16:47 GMT / http://hdl.handle.net/2027/uc1.b3252768
Public Domain in the United States, Google-digitized / http://www.hathitrust.org/access_use#pd-us-google

und dann nach Java zurückgekehrt war. Dasselbe sah Dundas Grant bei einem Lokomotivheizer. Die Prothese zeigt sich auch gut im Röntgenbilde. Besprechung einer kleinen Modifikation an der Paraffinspritze nach Brünings, um das Paraffin länger in gleichmäßiger Temperatur halten zu können. Marschik.

### III. Mundhöhle, Rachen, Nasenrachen, Hypophyse.

**Über Mundamöben und ihre pathologische Bedeutung.** Von Walther Fischer. (Zbl. f. allg. Path. u. path. Anat. 28. 1917. Nr. 12. S. 281.)

Verf. faßt die Ergebnisse seiner Untersuchung in folgenden Sätzen zusammen: „In der Mundhöhle finden sich bei Gesunden in der Mehrzahl der Fälle Amöben, nämlich Entamoeba buccalis; bei Chinesen häufiger als bei Europäern. In Fällen von Zahnkaries wurden Amöben nicht häufiger angetroffen als bei Leuten mit gesunden Zähnen. Bei Alveolarpyorrhoe finden sich in der überwiegenden Mehrzahl der Fälle Amöben, meist vom Typus der Entamoeba buccalis. In der warmen Jahreszeit scheinen die Amöben häufiger zu sein als in der kalten. Die Entamoeba buccalis ist morphologisch der Ruhramöbe sehr ähnlich und in vielen Fällen morphologisch schwer oder gar nicht von ihr zu unterscheiden. Es sind bis jetzt keine Beweise dafür erbracht, daß die Amöben der Mundhöhle eine pathogene Rolle spielen; vielleicht machen hiervon eine Ausnahme die von Kartulis beschriebenen Fälle von Kieferabszessen. Die Amöben bei der Alveolarpyorrhoe sind anscheinend identisch mit der Entamoeba buccalis und sind nicht als die Ursache dieser Affektion anzusehen. In seltenen Fällen werden Ruhramöben und deren Zysten auch in der Mundhöhle angetroffen. Es besteht kein Parallelismus zwischen Amöbenbefund im Mund und Amöbenbefund im Stuhl.

Hermann Sternberg.

**Durch andauernde Haferfütterung erzeugtes Epitheliom der Rattenzunge.** Hermann Stahr. (Zieglers Beitr. z. path. Anat. 1916. 61. II. H. S. 169.)

Das Entstehen des Tumors oder der Hyperplasie an der unpaaren Geschmackspapille des Zungengrundes wird vom Verf. dadurch erklärt, daß „das knospenbergende Plattenepithel des faltigen oder grubigen Organs, welcher Anteil der ganzen Zungenoberfläche den gewöhnlichen gröberen Reizen sonst entrückt, nur für den Dienst des Schmeckens in Anspruch genommen, mit vielen Nervenfasern versorgt — nun plötzlich, ohne darauf eingestellt zu sein, durch ganz grobe mechanische Reizungen getroffen wird"; denn in allen übrigen Teilen der Zunge bohren sich die starren feinen Haare des Kernes des Hafers ohne jede Wirkung ein. Nach 2 Monaten treten die ersten Anfänge auf und nach 5 bis 7 Monaten sind oft schon sehr große Geschwülste vorhanden. Der Tumor besteht aus gewucherten Plattenepithelien, zeigt atypische Anaplasie und „In-

Digitized by Google
Original from UNIVERSITY OF CALIFORNIA
Generated on 2019-10-24 16:47 GMT / http://hdl.handle.net/2027/uc1.b3252768
Public Domain in the United States, Google-digitized / http://www.hathitrust.org/access_use#pd-us-google

differentismus" der Zellen und zahlreiche Mitosen, aber kein destruierendes Wachstum und keine Metastasen. Verf. nennt den Tumor Epithelioma papillare. Hermann Sternberg.

**Die chronische superfizielle Glossitis (Moelleri) — eine Reflexneurose.** Von Dr. H. Christian Greve, München. (Münch. med. Wschr. 1919. Nr. 17. S. 469.)

G. beschreibt einen Fall von Moellerscher Glossitis bei einer im Klimakterium befindlichen Frau, deren sonstige Beschwerden Verf. die Überzeugung verschafften, daß es sich in diesem Falle um eine Reflexneurose, ausgehend vom Splanchnikus, handeln könne. Die Rötung der Zunge und die Veränderung an den Papillen waren auf Reizung vasomotorischer Fäden in den Verbindungssträngen des Gangl. cerv. supr. mit dem Gangl. Gasseri, die Exkoriationen auf trophische Störungen des Trigeminus zurückzuführen.

Verf. zitiert einige in der Literatur beschriebene Fälle und Krankheitsbilder, welche für seine Auffasung der Glossitis Moelleri als Reflexneurose sprechen. Bei der Behandlung will daher Verf. das Hauptangenmerk auf die bestehenden Allgemeinleiden gerichtet wissen (Magen-, Darmstörungen, Menstruationsanomalien, Klimakterium); von einer lokalen Therapie könne abgesehen werden, da sie sich ganz machtlos erweise. Lawner.

**Röntgenstrahlenbehandlung bei Moellerscher Glossitis und chronischer Gingivitis.** Von Prof. Friedrich Schultze in Bonn. (Münch. med. Wschr. 1919. Nr. 31. S. 872.)

In einem Fall von Moellerscher Glossitis, in welchem alle Mittel mehr oder weniger versagten, hatte die Röntgenbestrahlung (5mal bei 0·5 Aluminiumfilter in 14tägigen Intervallen mehrmals angewendet) einen raschen und guten Erfolg. Die Schmerzen verschwanden und stellten sich auch beim Essen nicht ein. Einen ähnlichen günstigen Erfolg verzeichnet Sch. auch bei einer hartnäckigen, viele Jahre bestehenden Gingivitis und empfiehlt weitere Versuche bei ähnlichen Zahnfleischleiden, besonders bei der alveolären Pyorrhoe, die oft allen Heilungsversuchen zu trotzen pflegt. Lawner.

**Ungewöhnlicher Fall einer sublingualen Dermoidzyste.** Von Al. Kummant, Lodz. (Gazeta Lekarska. 1919. Nr. 13.)

Die 60jähr. Patientin gibt an, schon vor 40 Jahren eine haselnußgroße Geschwulst im Munde unter der Zunge beobachtet zu haben, die jedoch erst in den letzten Jahren so große Dimensionen annahm, daß nunmehr Schlingen und Atmung bedeutend erschwert sind. Die Untersuchung zeigt: Aus der weitgeöffneten Mundspalte ragt eine halbpomeranzengroße, glatte, kugelgroße, fluktuierende Geschwulst hervor, durch welche die Zunge stark nach hinten und an den Gaumen gedrückt wird. Nach unten füllt die



Digitized by Google
Original from UNIVERSITY OF CALIFORNIA
Generated on 2019-10-24 16:47 GMT / http://hdl.handle.net/2027/uc1.b3252768
Public Domain in the United States, Google-digitized / http://www.hathitrust.org/access_use#pd-us-google

Geschwulst das Trigeminum submentale zwischen den horizontalen Unterkieferschenkeln vom Kinn bis zum Zungenbein aus. Der Tumor ist von der Größe einer großen Mannesfaust. Die Ausschälung gelingt leicht in der lokalen Anästhesie mit $^1/_2{}^0/_0$igem Novokain. Bei der forzierten Extraktion aus der Mundhöhle barst die Zyste und entleerte sich ein Teil seines Inhaltes von Salbenkonsistenz. Die mikroskopische Untersuchung bestätigte die klinische Diagnose. Spira.

**Über das gutartige Epithelioma spino et basocellulare des harten Gaumens.** Von Ch. Barbezat. (Zbl. f. allg. Path. u. path. Anat. 28. 1917. Nr. 10. S. 233.)

Genaue histologische Beschreibung eines gutartigen Epithelioms des harten Gaumens, das wahrscheinlich aus kongenital versprengten Epithelien der Mundschleimhaut entstanden ist, wobei aber sowohl Basalzellen als auch Riffzellen an der Versprengung mitbeteiligt waren. Hermann Sternberg.

**Erfahrungen auf dem Gebiete der Uranoplastik.** Von W. Rosenthal. (Zschr. f. Chir. 1917. 140.)

Eine sehr eingehende Mitteilung über Behandlung verschiedener Arten von Gaumendefekten angeborener und traumatischer Natur, deren Ergebnis sich folgendermaßen gestaltet.

Es gibt keine Gaumenspaltenbildungen oder Gaumendefekte, die sich nicht auf autoplastischem Wege decken ließen. Erscheint die Verschließung der Defekte durch eine Spaltüberbrückung unsicher und das Auseinanderrücken der Oberkieferteile ausgeschlossen, so kann man mit bestem Erfolge die Ausfüllung der Gaumenspalte oder des Defektes vornehmen. Hierbei können Weichteile des Gesichtes oder des Oberarmes Verwendung finden. Der Weichteilgaumen erfüllt bei richtiger Technik seine Aufgabe vollkommen, paßt sich seiner Umgebung mit der Zeit an und erhält große Festigkeit. Es wird lediglich die Anbringung geeigneten Zahnersatzes nötig. Die prothetische Verdeckung der Substanzverluste am Gaumen ist zu verlassen. Auch zur Korrektur der Sprache nach Operationen am weichen Gaumen bedarf es keiner Apparate. Methodischer Sprachunterricht vor der Operation begonnen und nach dem Eingriff fortgesetzt führt zum Ziele. Scheint die Durchführung des Unterrichtes unmöglich, so ist die Sprache durch eine Staphylo-Pharyngo-Plastik mit einem Schlage günstig zu beeinflussen. G. Hofer.

**Une expérience critique relative à la théorie du goût électrique. (Experimentelle Kritik der Theorie der elektrischen Geschmacksempfindung.)** Von Hans Gertz. (Acta oto-lar. Vol. 1. Fasc. 4. 1918/19.)

Die herrschende Ansicht, daß die Geschmacksempfindung bei elektrischer Reizung der Zungenoberfläche auf den Einfluß der

Digitized by Google
Original from UNIVERSITY OF CALIFORNIA
Generated on 2019-10-24 16:47 GMT / http://hdl.handle.net/2027/uc1.b3252768
Public Domain in the United States, Google-digitized / http://www.hathitrust.org/access_use#pd-us-google

durch den elekrischen Strom gebildeten Produkte (Anion und Kation) beruhen, scheint der Revision zu bedürfen. P. hat vergleichende Versuche angestellt mit einem Apparat, der eine momentane Umschaltung von konstantem und intermittierendem Strom bei beiderseitiger galvanometrischer gleicher mittlerer Stärke ermöglicht. Die Frequenz des intermittierenden Stromes, die für die Zunge den Eindruck des konstanten macht, beträgt zirka 60 bis 80 Unterbrechungen per Minute. Bei diesen Versuchen zeigte sich zunächst, daß die saure Geschmacksempfindung beim unterbrochenen Strom viel stärker ist. Sie ist um so stärker, je mehr seine absolute Intensität die mittlere übersteigt, aber dennoch scheint es eine maximale Höhe zu geben, über welcher kein Unterschied in der Wirkung mehr empfunden wird. Dieses sind Erfahrungen, welche gegen die elektrolytische Theorie sprechen, weiters scheint aus den Versuchen hervorzugehen, daß der elektrische Geschmacksreiz ziemlich plötzlich einsetzt, die Erregung des Geschmacksorgans aber länger anhält.

Marschik.

**Über Angina und Folgezustände.** Von Gustav Kilian. (Acta oto-lar. Vol. II. Fasc. 1 und 2. und D. med. Wschr. 1919. Nr. 7.)

Der Arbeit liegt ein in Upsala gehaltener Vortrag zugrunde. Tenor derselben ist, der Ansicht, daß die Angina eine Infektionskrankheit und eine Volkskrankheit sei, zur allgemeinen Geltung zu verhelfen. Es sei auch besser und instruktiver, die Folgezustände und Komplikationen, bisher in den medizinischen Lehrbüchern bei den einzelnen Organen behandelt, mit der Grundkrankheit unter dem Titel Angina zu vereinigen. Das Wesen der Erkrankung, wie es sich jedem erfahrenen und beobachtenden Spezialisten aufdrängt, der einer infektiösen Allgemeinerkrankung, von dem die lakunäre Entzündung der Gaumenmandeln nur ein Teilsymptom bildet, wird so dem Lernenden viel klarer zum Bewußtsein kommen. Kurz werden die Symptome und Therapie der akuten und chronischen Tonsillitis besprochen, mit interessanten Bemerkungen aus dem reichen Schatz der Erfahrung des großen Klinikers gewürzt. Es wäre da speziell hervorzuheben, zunächst die Häufigkeit der Mitbeteiligung der Rachentonsille, die oft zuerst oder allein erkrankt (Drüsenfieber der alten Ärzte). Auch an der chronischen Angina kann sie oft schuld sein und soll daher stets untersucht werden. Bezüglich der Folgezustände und Komplikationen wird besonders auf die wichtigen Arbeiten von Hopmann, Winkler, Gürich, Pässler u. a. hingewiesen. Bei der Tonsillektomie fällt auf, daß Killian auf dem Standpunkte steht, nur das adenoide Gewebe zu entfernen und die Kapsel stehen zu lassen, sowie daß er primär die Wunde durch einige Nähte schließt (nach Lautenschläger).

Marschik-Lawner.

Digitized by Google
Original from UNIVERSITY OF CALIFORNIA
Generated on 2019-10-24 16:47 GMT / http://hdl.handle.net/2027/uc1.b3252768
Public Domain in the United States, Google-digitized / http://www.hathitrust.org/access_use#pd-us-google

**Örtliche Behandlung infektiöser, besonders auch ulzerierender Anginen mit Salizylsäure.** Von Ob.-Med.-Rat Prof. Dr. Barth. (Aus d. Univ.-Klinik u. Poliklinik f. Ohren-, Nasen- u. Halskr. in Leipzig.) (D. med. Wschr. 1919, Nr. 23, S. 627 und 628.)

B. empfiehlt zur Behandlung infektiöser und ulzeröser Anginen, vor allem der Angina Plaut-Vincenti die von ihm schon vor 35 Jahren zur örtlichen Behandlung der Diphtherie angewendete Salizylsäure in Form 10%iger Lösung in Alkohol und Glyzerin zu gleichen Teilen. Die belegte Stelle und ihre nächste Umgebung wird mittels eines auf einen Stab aufgewickelten Wattebausches betupft, das Geschwür leicht eingerieben, die betupfte Stelle sieht danach etwas weißlich aus (Ätzwirkung), manchmal leicht glitzernd (Salizylkristalle). Subjektive und objektive Besserung, oft schon nach 24 Stunden, wenn nicht, wird die Therapie am 2. event. 3. Tage wiederholt. Zugleich können Gurgelungen mit 10% Salizylsäure in Alkohol (15 bis 20 Tropfen in 1 Glas Wasser) verordnet werden.

Lawner.

**Angina Plautii — mit Tuberkulin Rosenbach behandelt.** Von Dr. Carl Stuhl, Gießen. (Münch. med. Wschr. 1919. Nr. 47. S. 1351.)

Verf. hat in einem Fall von Angina Plaut-Vincenti — er nennt sie einfach Plautii — weil der Franzose Vincent erst 4 Jahre nach Plaut seine Mitteilung veröffentlicht hat, mit Injektionen von Tuberkulin Rosenbach (Gesamtmenge 1·82 $cm^3$) eine rasche subjektive und objektive Besserung erzielt und schlägt weitere derartige Versuche vor, da gegen eine vorsichtige Tuberkulinbehandlung nichts einzuwenden sei.

Lawner.

**Lokale Behandlung der Angina und Gingivitis Plaut-Vincenti mit Salvarsan.** Von Dr. Tenscher in Münster i. W. (D. med. Wschr. 1919, Nr. 13, S. 358.

Empfehlung von Salvarsan zur lokalen Behandlung der Plaut-Vincentischen Angina auf Grund des Erfolges bei 3 hartnäckigen Fällen. In einem dieser Fälle waren auch geschwürige Defekte am Zahnfleisch zu beobachten, welche nur fusiforme Bazillen aufweisen.

Lawner.

**On tonsillectomy and thymusdeath. (Tonsillektomie und Thymustod.)** Von Dr. H. Burger, Amsterdam. (Acta oto-lar. Vol. II. Fasc. 1 und 2.)

Bei einem 15jähr. kräftigen Jungen ohne sonstigen auffallenden Befund trat nach Beendigung der Operation unter Pulsverschlechterung und Atemstillstand rasch der Tod ein. Die Sektion ergab Status thymicolymphaticus. Der Fall gibt B. Gelegenheit, sich über die Möglichkeit auszusprechen, solche Zufälle zu vermeiden. B. muß diese negieren. Wenn nicht ausgesprochene Atembeschwerden geradezu auf die vergrößerte Thymus hinweisen, bestehen keine sicheren Anhaltspunkte zu einer sicheren und eindeutigen Diagnose. Die Hyperplasie des lymphatischen Systems gibt ja gerade die Indikation zur Operation und ist bei so vielen Tausenden vorhanden, ohne

Digitized by Google
Original from UNIVERSITY OF CALIFORNIA
Generated on 2019-10-24 16:47 GMT / http://hdl.handle.net/2027/uc1.b3252768
Public Domain in the United States, Google-digitized / http://www.hathitrust.org/access_use#pd-us-google

Status thymicolymphaticus. Auffällig ist deshalb, daß die größere Zahl der Fälle von Thymustod Operationen am Halse betrafen. Unter den einschlägigen Fällen figuriert auch ein Teil der Klinik Chiari in Wien, der überhaupt erste Fall von Tonsillektomie daselbst (publiziert von Kofler). In Hinsicht der Anschauung, daß die Narkosetodesfälle durch exzessive Blutdrucksenkung hervorgerufen sind, weil beim Status thymicolymphaticus zu wenig Adrenalin produziert wird, wären nach Klose bei bedrohlicher Wendung des Falles, wenn überhaupt noch Zeit für irgendeine Maßnahme bleibt, Adrenalininjektionen zu versuchen, um auf den geschädigten Lymphatismus einzuwirken. Marschik.

**Bakteriologische Untersuchung von operativ entfernten Tonsillen.** Von Dr. Hermann Schmitz. (Zbl. f. Bakt. 1919. H. 7. Originale.)

Aus dem steril ausgequetschten Gewebssaft von 200 operativ entfernten Tonsillen wurden 109mal Streptokokken + Staphylokokken, 28mal Streptokokken, 11mal Staphylokokken, 3mal Mikrococcus catarrhalis, 8mal Pneumokokken (ob diese nicht noch häufiger vorkamen, kann der Verf. wegen Plattenersparnis nicht mit Bestimmtheit entscheiden) und 23mal Bacillus fusiformis seu hastilis (immer im Verein mit Staphylokokken und Streptokokken und nur einmal gemeinsam mit Spirillen) gezüchtet. 16 Kulturen ergaben eine gemischte Flora und 2 blieben steril. Besonders häufig fanden sich nur oder vorwiegend anaerob wachsende Streptokokken. Verf. hält es für erwiesen, daß nicht nur an der Oberfläche, sondern auch im Innern der Tonsillen Krankheitskeime enthalten sind und spricht daher der Tonsillektomie als kausaler Therapie auch bei unklaren Infektionen großen Erfolg zu. Hermann Sternberg.

**Ein handliches Besteck zur konservativen Behandlung der Gaumenmandeln und des lymphatischen Rachenringes nach Dr. Röder-Elberfeld.** Von Stabsarzt Dr. Taube. (Münch. med. Wschr. 1919. Nr. 27. S. 751.)

Die Rödersche Mandelbehandlung besteht in einer Aussaugung der Gaumenmandel mittels eines napfartig eingebogenen Glasröhrchens, das am anderen Ende mit einem Gummiballon armiert ist. Dieser Aussaugung folgt die Ausquetschung der Mandeln mit dem wattebekleideten Finger, ferner die Auswischung des Nasenrachenraumes und die Sondierung bzw. Massage der unteren und mittleren Nasengänge mittels geeigneter Wattedochte. Die Methode ist auch in den beengtesten Verhältnissen durchführbar, sowohl bei Säuglingen wie bei alten Leuten anwendbar und hat den Vorzug der Bequemlichkeit, Unschädlichkeit und Billigkeit. Das Instrumentarium ohne Gummiballon ist in einer handlichen Tasche zusammengestellt von Hermann Katsch, München, Schillerstraße 4, zu beziehen. Literatur über die Behandlung in den Blättern für biologische Medizin, 1919, Heft 4/5. Lawner.

Digitized by Google
Original from UNIVERSITY OF CALIFORNIA
Generated on 2019-10-24 16:47 GMT / http://hdl.handle.net/2027/uc1.b3252768
Public Domain in the United States, Google-digitized / http://www.hathitrust.org/access_use#pd-us-google

**Über Tonsillektomie.** Von Zoltán von Lénárt. (Orvosi Hetilap 1920. Nr. 3.)

In 395 operierten Fällen gesammelte Erfahrungen. Wichtig sei die Art und Weise, mit der der Weg zur Kapsel freigelegt wird, was am besten durch zirkuläre Durchschneidung der Plica triangularis (Zirkumzision des Trautmannschen „Praeputium tonsillae") geschieht, worauf bei Einhakung des vorderen Gaumenbogens die Tonsille aus ihrem Neste hervorgezogen und ihre Kapsel als weiße, straffe Membran (gleich einer Atheromkapsel nach dem Vergleiche Marschiks) sichtbar wird. Von der Kapsel, die Bindegewebsfaserbündel, durch welche sie mit der Muskulatur verbunden, nach abwärts gedrängt, wird alsbald die verborgene Pars palatina tonsillae frei und im Falle des Fehlens narbiger Verwachsungen zwischen Kapsel und Muskulatur geht die Auslösung stumpf vonstatten; beim Bestehen häufiger Verwachsungen darf aber nicht mit stumpfem Instrumente losgelöst werden, weil hierdurch Muskeleinreißungen statthaben, wodurch schwere Blutung und Infektionsmöglichkeit gefördert wird; in derlei Fällen sollen die Faserbündel mit gegen die Kapsel gerichteten Schnitten, knapp entlang der Kapsel, scharf durchtrennt werden. Zur Hintanhaltung der postoperativen Infektion sei es wichtig, daß die Spritzennadel bei der Anästhesierung nicht in die Tonsille selbst eindringe, die anästhesierende Flüssigkeit soll nur in das peritonsilläre Gewebe gelangen; aus obigem Grunde dürfen die mit den infizierenden Tonsillen in Berührung gekommenen Instrumente nicht in der extrakapsulären Gegend verwendet werden, weswegen auch die zur Auswärtsziehung der Tonsille verwendete Hakenzange nicht zur Einhakung in den Gaumenbogen verwendet werden darf. Nur bei empfindlichem Rachen vorherige Anästhesierung mit 10 bis 20% Kokainlösung, sonst sofortige Injektionsanästhesierung mittels 1% Novokainlösung, der einige Tropfen Tonogen beigefügt, derart, daß je eine Injektion in das peritonsilläre Bindegewebe dem oberen, mittleren und unteren Pole der Tonsille entsprechend gemacht wird. Die Nadel muß beiläufig $1^1/_2$ bis 2 *cm* weit vom Rande des Gaumenbogens, daher nach auswärts von der Tonsille eingestochen werden, dann spritzen wir je eine halbe Spritze in den oberen und hinteren Teil des hinteren Gaumenbogens ein, schließlich infiltrieren wir die in der Umgebung des oberen Poles befindliche Schleimhaut mittels ganz oberflächlicher Injektionen; insgesamt wird auf eine Tonsille 10 bis 15 $cm^3$ Novokainlösnng verbraucht, worauf nach 7 bis 10 Minuten die vollstänge Anästhesie durch weiße Verfärbung der Tonsillenumgebung sich anzeigt. Operation: Seitwärtsziehen des vorderen Gaumenbogens mit stumpf endigendem Doppelhaken nach vorheriger Aufsuchung des Gaumenbogenrandes, der von der Schleimhaut verdeckt und mehr nach auswärts liegt vom leicht zu verwechselnden Rande der Plica triangularis; nachher von der Mitte ausgegangen mit einer an beiden Enden spitzen

Digitized by Google
Original from UNIVERSITY OF CALIFORNIA
Generated on 2019-10-24 16:47 GMT / http://hdl.handle.net/2027/uc1.b3252768
Public Domain in the United States, Google-digitized / http://www.hathitrust.org/access_use#pd-us-google

langen Schere (auch Messer) vorerst nach abwärts bis zur Basis der Tonsille, dann nach aufwärts parallel mit dem Gaumenbogenrand die Plika durchschnitten, alsbald weiter vor dem Oberpole der Tonsille die Plica supratonsillaris durchtrennt, dann die Tonsille abgezogen, die sich zwischen hinterem Gaumenbogen und Tonsille ausspannende Schleimhaut durchschnitten, wodurch die Zirkumzision vollbracht. Jetzt in der Gegend der Tonsillenmitte, wo die Durchschneidung der Plica triangularis begonnen, mittels Raspatoriums zur Tonsillenbefreiung geschritten; zuerst tritt die Pars palatina zutage, später bricht der hintere, endlich der untere Teil der Tonsille hervor, welcher mit der Zungentonsille in schleimhäutiger Verbindung steht, die als letzte Phase der Befreiung durchzuschneiden ist, wobei Vorsicht nach rückwärts und unten, wo durch Verletzung stark blutende, weil eventuell varikös dilatierte Venen bestehen können, desgleichen auf dem Unterpol der Tonsille, der leicht während der Präparierung überschritten auf die heftig blutende Zungenwurzel führt. Die Tonsille ist hiermit zur Gänze entfernt, doch muß noch der Sinus tonsillaris genau durchsucht und jede Blutung gestillt werden, erst dann und bei Ausschließung der Nachblutung darf die Tonsille der anderen Seite entfernt werden. Unter 395 Fällen hatte er niemals eine schwere, gefährliche Blutung, die keinesfalls so häufig und intensiv auftritt, wie bei Tonsillotomien. Die Einhaltung der Operationstechnik ist von wesentlichstem Einfluß auf die Entstehung der Blutung, welch letztere fehlt, wenn die Tonsille in toto entfernt wird; bleiben einzelne Teile zurück, so kann selbst die Unterbindung der Carotis externa (Fall Marschiks) notwendig werden. Wegen Blutungsmöglichkeit niemals ambulante Operation, nach der noch 4 bis 5 Tage Bettruhe, keinerlei Gurgelung und erst vom 6. Tage an täglich Bepinselung mit 10%iger Lapislösung, wodurch niemals Verwachsungen und Verzerrungen in die Erscheinung treten. Sugár.

**Schrapnellkugelsteckschuß im Atlas. Operative Entfernung und Heilung.** Von Dr. Delorme, Stabsarzt d. L., Facharzt f. Orthopädie am Rev.-Laz. Halle a. d. S. (D. med. Wschr. 1919, Nr. 7, S. 186 bis 188.)

Ein lehrreicher Beitrag zu den seltenen Veröffentlichungen von Halswirbelsteckschüssen. Einschuß an der Nasenspitze, Durchlöcherung des harten Gaumens im hinteren Anteil, hochgradige Schmerzüberempfindlichkeit in der Halsgegend beiderseits. Erste Röntgenaufnahme — in 2 Ebenen — negativ; erster operativer Eingriff erfolglos; erneute Röntgenaufnahme ergibt das Geschoßbild und bei der Operation findet sich nach Abheben der Muskulatur und des Periostes vom Atlas das Geschoß nahe der Mittellinie, in die untere Hälfte der Massa lateralis des Atlas und in den Epistropheus tief eingepreßt. D. erläutert zum Schluß jene Punkte, die diesem und dem von Dreyer publizierten Falle gemeinsam sind.

Lawner.

Digitized by Google
Original from UNIVERSITY OF CALIFORNIA
Generated on 2019-10-24 16:48 GMT / http://hdl.handle.net/2027/uc1.b3252768
Public Domain in the United States, Google-digitized / http://www.hathitrust.org/access_use#pd-us-google

**Neues Verfahren zur Bestimmung der physiologischen Erscheinungen (Sensibilität, Reflexempfindlichkeit und Lokalisationsvermögen) des Nasenrachens, des hinteren Abschnittes der Ohrtrompetenöffnung und praktische Verwertung der Resultate.** Von Arpád von Gyergyai (frühere ung. Universität Kolozsvár [Klausenburg]). (Orvosi Hetilap 1920. Nr. 15, 16, 17.)

Er benutzte sein in der Weltliteratur allgemein bekanntes Verfahren, das die direkte Einstellung bzw. Einwirkung und Durchführung des Versuches an jedem beliebigen Teile des ganzen Nasenrachens auf direktem Wege und stets unter Kontrolle der Augen ermöglicht. Bei der Untersuchung liegt das Rohr seines bekannten Instrumentes während der ganzen Zeit der hinteren Oberfläche des weichen Gaumens an und wandte er behufs Studium der Sensibilität und Reflexe verschiedene Reize mit Ausnahme chemischer und elektrischer an: 1. Zur Reizung des Tastgefühls eine geknöpft endigende feine Sonde. 2. Zur Hervorrufung der auf Druck in der Tiefe entstehenden Empfindungen, ein abgerundetes, stumpf endigendes Instrument mit starrem Stiele. 3. Zur Prüfung der Schmerz- und der aus der Tiefe kommenden Empfindungen auf Stichreizung eine lange, spitze Nadel. 4. Zur Prüfung der thermischen Empfindlichkeit starre, stumpfe, abgerundet endigende Instrumente in erwärmtem und abgekühltem Zustande. Er gelangte zu folgenden, von den bisherigen Auffassungen abweichenden Resultaten: In der Nasenrachenhöhle, am hinteren Teile der Nase entstehen außer den einfachen Empfindungen (Tast-, Druck-, Schmerzgefühl, Wärmeempfindung usw.) auch gesonderte Reflexreizgefühle; so vorwiegend am Dache der Nase und des Nasenrachens, weiters an der hinteren Wand des Rachens. Bei der Untersuchung müssen wir mit beiden Empfindungen rechnen und sei es unrichtig, daß der Nasenrachenraum und Nasenhinterabschnitt überall gleichmäßig sensibel sei, vielmehr ist die Gegend der Vomerflügel, der oberste Teil des Septum choanae außerordentlich empfindlich, wo selbst schon geringe Berührung starke in die Nase und Kopf ausstrahlende Schmerzen verursacht, heftige Abwehrbewegungen auslöst, während selbst das Stechen des Torus tubarius nur als Tastempfindung von untersuchten Individuen signalisiert wird; die hintere Oberfläche des weichen Gaumens ist kaum sensibel, stark dagegen empfindlich ist die hintere Wand des Rachens. Es findet sich eine derart gesonderte Fläche, z. B. die Gegend des Vomer, von der aus nur ein Niesreflex, und ein gesondertes Gebiet, wie z. B. die Hinterwand des Rachens, von dem vorwiegend ein Nausea- (Brechreiz) Gefühl ausgeht, ferner eine weite Strecke — so der Torus tubarius — von wo auf Reizung keinerlei Reflex in die Erscheinung tritt.

Auch hinsichtlich des Grades der Auslösbarkeit finden sich an den einzelnen Gebieten die verschiedensten Übergänge. Sehr leicht entsteht Niesreizempfindung von der Vomergegend aus, Brechreizreflex aus dem der Mittellinie naheliegenden Teilen der Hinter-

Digitized by Google
Original from UNIVERSITY OF CALIFORNIA
Generated on 2019-10-24 16:47 GMT / http://hdl.handle.net/2027/uc1.b3252768
Public Domain in the United States, Google-digitized / http://www.hathitrust.org/access_use#pd-us-google

wand des Rachens, während von der Hinterfläche des weichen Gaumens nur auf längere Reize Nauseagefühl auslösbar erscheint. Schadewaldts allgemein verbreitete Ansicht, laut welcher jede Empfindung vom Nasenrachen und Nasenhinterteile gleichförmig auf die Gegend des Kehlkopfes und der Luftröhre lokalisiert wird, beruht auf Irrtum; gerade entgegengesetzt, es finden sich einzelne abgesonderte Stellen, an denen die Empfindung in die Richtung der Nase, des Ohres, Rachens lokalisiert wird. So gehört der hintere Teil der Nasenrachenhöhle mit der knöchernen Nasenbasis betreffend Mitempfindung zur Nase, während an der Seite des Nasenrachenraumes um die Öffnung der Ohrtrompete mitunter ein kleineres, anderesmal ein größeres Gebiet zur Zone der Ohrempfindungen gehört. Seine Untersuchungen ergaben, daß nur das Nauseareizgefühl dasjenige sei, das — gleichgültig ob vom Rachen oder von was immer für einem Teile seiner Umgebung ausgelöst — in die Kehlkopf-Luftröhrengegend lokalisiert wird. Schließlich befaßt er sich ausführlich mit der Nutzanwendung seiner interessanten Versuchsergebnisse in der praktischen Rhino-Laryngo-Otologie. Sugár.

**Zwergwuchs bei Atrophie des Hypophysisvorderlappens.** Von M. Simmonds. (Aus d. Pathol. Instit. d. allg. Krankenh. St. Georg in Hamburg. Vorgetr. im Ärztl. Ver. am 1. IV. 1919.) (D. med. Wschr. 1919, Nr. 18, S. 487.)

Mitteilung eines Falles, in dem die Atrophie des Hypophysisvorderlappens im frühesten Kindesalter zu infantiler Zwergbildung geführt hat. S. vermutet, daß es sich auch hier — wie in den früher von ihm beobachteten Fällen von Vorderlappenatrophie — um einen embolischen Vorgang gehandelt haben mag.

Lawner.

### IV. Kehlkopf.

**Ein auskultatorisches Phänomen bei Kehlkopfdiphtherie.** Von Dr. Walter Hesse (Aus der medizinischen Universitätsklinik Halle a. S. [Dir. Prof. Dr. Volhard].) (Münch. med. Wschr. 1919. Nr. 33. S. 928)

Die Abgrenzung der Heiserkeit auf der Basis einer Kehlkopfdiphtherie von der Heiserkeit der weit häufigeren katarrhalischen Laryngitis bei fehlenden Stenoseerscheinungen ist nur laryngoskopisch oder bakteriologisch möglich. Da die Laryngoskopie in der häuslichen Praxis besonders bei Kindern oft sehr schwierig und auch für den Untersucher nicht gefahrlos ist, andrerseits die Sputumuntersuchung am Lande einige Tage zur Klärung des Falles erfordert, so glaubt V. in seinem auskultatorischen Phänomen ein willkommenes und nicht zu unterschätzendes differentialdiagnostisches Merkmal gefunden zu haben. Dieser gibt sich durch ein außerordentlich rauhes und verschärftes bronchiales Atemgeräusch kund, das beim Vergleich mit dem Auskultationsbefunde über einem normalen Kehlkopf noch deutlicher zum Ausdruck gelangt. Die Auskultation ist an der Seitenplatte des Schildknorpels bzw. im Bereich des Ring-

Digitized by Google
Original from UNIVERSITY OF CALIFORNIA
Generated on 2019-10-24 16:47 GMT / http://hdl.handle.net/2027/uc1.b3252768
Public Domain in the United States, Google-digitized / http://www.hathitrust.org/access_use#pd-us-google

knorpels oder der oberen Trachealknorpel (Trachealdiphtherie) vorzunehmen, wobei das Schlauchstetoskop dem Hörrohr wegen des für den Patienten lästigen Druckes bei Anwendung des Hörrohres vorzuziehen sei. Lawner.

**A case of acute rheumatism in the joints of the larynx. (Ein Fall von akutem Rheumatismus in den Kehlkopfgelenken.)** Von Wilhelm Nasiell, Stockholm. (Acta oto-lar. Vol. II. Fasc. 1 und 2.)

Die Erkrankung ging auf Salizyltherapie glatt zurück. Die Diagnose wurde auf Grund vorausgegangener Gelenkserkrankungen und des unkomplizierten Verlaufes gestellt. Erst 20 Fälle sind publiziert. Marschik.

**Perichondritis des Kehlkopfes nach Grippe.** Von Prof. Brüggemann. (Aus den Nasen-, Hals- und Ohrenkliniken der Universitäten Dorpat und Gießen.) (Münch. med. Wschr. 1919. Nr. 24. S. 641.)

Beschreibung von vier Fällen von Perichondritis des Kehlkopfes nach Grippe, die B. innerhalb eines halben Jahres zu beobachten Gelegenheit hatte. In drei Fällen handelte es sich um Perichondritis der Schildknorpelplatte — darunter zweimal um extralaryngeale — und in einem Fall um Erkrankung des Ringknorpels. Die Perichondritis, die bei Grippe sowohl in den leichten wie schweren Fällen das Krankheitsbild komplizieren kann, verläuft entweder als akute, häufig abszedierende Entzündung, nicht selten zur Knorpelnekrose führend oder mehr chronisch unter starker Infiltration der Umgebung, wobei es unter langdauernder Eiterung zur Sequesterbildung im Knorpel kommen kann. In allen vier Fällen konnten im Kehlkopf nur katarrhalische Reizungen der Kehlkopfschleimhaut festgestellt werden, während Marchand darauf hinwies, daß die perichondritischen Entzündungen — wie bei Typhus — von Geschwüren ihren Ausgang nehmen. Nach B.s Ansicht könne ein hämatogener Ursprung für die Perichondritis in manchen Fällen nicht von der Hand gewiesen werden.

Bezüglich der Therapie, die bei leichten Fällen antiphlogistisch und zuwartend zu sein hat, spricht er sich hinsichtlich der chronischen mit fortschreitender Knorpelnekrose komplizierten Fälle für ein energisches Vorgehen aus und empfiehlt die Laryngofissur, besonders bei phlegmonösen Prozessen und Knorpelnekrosen, womit Hinsberg bei Typhusperichondritiden schöne Erfolge erzielt hat. Lawner.

**The Prognostic Importance of Tuberculosis of the Larynx. (Die Wichtigkeit der Prognose der Larynxtuberkulose.)** Von Sir St. Clair Thomson, Midhurst. (Acta oto-lar. Vol. II. Fasc. 1 und 2.)

Achtjährige Beobachtungen am Midhurst-Hospital an dem Tuberkulosepatientenmaterial zeigen, daß sich die Prognose der Tuberkulose durch Komplikation mit Larynx- oder Pharynxerkran-

Digitized by Google
Original from UNIVERSITY OF CALIFORNIA
Generated on 2019-10-24 16:47 GMT / http://hdl.handle.net/2027/uc1.b3252768
Public Domain in the United States, Google-digitized / http://www.hathitrust.org/access_use#pd-us-google

kungen ganz besonders verschlechtert, so daß geradezu die Fälle hierdurch in die nächtschwere Gruppe nach Turban rücken. Dies gibt dem Verf. Gelegenheit, wieder auf die ungeheure Wichtigkeit laryngealer Untersuchung jedes Tuberkulosepatienten hinzuweisen. Keine gewissenhaft geleitete Heilanstalt für Tuberkulose darf heute auf einen ausgebildeten Laryngologen verzichten, der oft in dem einzelnen Falle durch seinen Befund das endgültige Urteil zu geben vermag. Marschik.

**Die Durchschneidung des Nerv. laryngeus superior als sicherste Anästhesierung des tuberkulösen Kehlkopfes und als Heilmittel der tuberkulösen Kehlkopfentzündung.** Von Dr. P. Zencker, Hals-, Nasen- und Ohrenarzt in Cannstadt. (Münch. med. Wschr. 1919. Nr. 41. S. 1167.)

Bericht über einen 53jähr. Kranken der Tuberkulosenstation (Lungenphthise und Kehlkopftuberkulose), bei dem Z. mit der Durchschneidung des oberen Kehlkopfnerven zuerst auf der einen — dann nach 17 Tagen auf der anderen Seite die qualvollen Schlundschmerzen rasch beseitigte und einen Rückgang der Entzündungserscheinungen objektiv nachweisen konnte. Verf. weist auf die Zuverlässigkeit der Nervendurchschneidung als schmerzaufhebendes Mittel, dem keine andere Maßnahme gleichkommt und betont, daß dieser Fall mit der Beweiskraft eines Experimentes die Spießsche Anschauung rechtfertige, wonach die Aufhebung der Empfindung einen Heilungsvorgang vorstelle. Vermochte doch Spieß durch Anästhesierung sogar Mäusetumoren zu heilen. (Vereinig. Deutsch. Laryng. Kieler Tagg. V. 1914.)

Die Methode der Durchschneidung des N. laryng. sup. ermögliche dem Kranken mit Heilungsaussichten seines Lungenleidens die notwendige Überernährung und befreie den Todeskandidaten von seinen stärksten Qualen. Da die Operation nicht schwierig sei und auch unerwünschte Folgen — Schluckpneumonie — nach den Berichten der Autoren nicht zu befürchten sind, so habe dieselbe keine Gegenanzeigen. Verf. gibt zu erwägen, ob der Eingriff nicht auch für andere Entzündungsvorgänge im Kehlkopf heranzuziehen wäre.

Lawner.

**Du traitement par le radium dans les cas de papillomes du larynx. (Über die Radiumbehandlung in Fällen von Larynxpapillom.)** Von Daniel Rüdberg, Stockholm. (Acta oto-lar. Vol. II. Fasc. 1 und 2.)

Im ersten Falle waren wiederholte Rezidivoperationen, zum Schlusse Laryngofissur gemacht worden. Nach der Radiumbehandlung waren die Papillome fast ganz verschwunden. Der Fall ging an an einer putriden Bronchitis zugrunde, die im Gefolge der wiederholten Larynxeingriffe entstanden war. Im zweiten, besonders bemerkenswerten Fall handelte es sich um maligne degenerierte Papillome bei einem alten Manne. Endolaryngeale Exzision des

Digitized by Google
Original from UNIVERSITY OF CALIFORNIA
Generated on 2019-10-24 16:47 GMT / http://hdl.handle.net/2027/uc1.b3252768
Public Domain in the United States, Google-digitized / http://www.hathitrust.org/access_use#pd-us-google

Tumors und Applikation von 70 *mg* durch 15 Stunden, darnach vollständige Heilung. Marschik.

**Les papillomes du larynx chez l'enfant. (Larynxpapillome bei Kindern.)** Von Aage Plum, Kopenhagen. (Acta oto-lar. Vol. II. Fasc. 1 und 2.)

Klinische Studie mit eingehender Berücksichtigung der Literatur, speziell des therapeutischen Problems. Ausführliche Bearbeitung von 16 eigenen, zum größten Teil mit Erfolg behandelten Fällen. P. gibt im allgemeinen der endolaryngealen Operation den Vorzug, die durch die Einführung der Schwebelaryngoskopie zur idealen Methode der Wahl geworden ist. Auch mit Radium und Röntgen hat er Versuche gemacht, im allgemeinen gute Erfolge erzielt, jedoch Narbenstenöse darnach gesehen, wahrscheinlich im Gefolge einer Verbrennung. Die Radiumtherapie muß also noch studiert werden, speziell die Dosierung. Marschik.

## V. Trachea, Bronchien, Ösophagus.

**Tracheolaryngitis fibrinosa (cronposa), wahrscheinlich nichtdiphtheritischer Herkunft als Komplikation der Influenza.** Von K. Puławski, Warschau. (Gazeta Lekarska. 1919. Nr. 5.)

Im Verlaufe von Influenza traten bei einigen Mitgliedern einer Familie mit hohem Fieber einhergehende kruppöse Erscheinungen der oberen Luftwege auf. In einem Falle fanden sich nach Injektion von 4000 I.-E. antidiphtherischen Serums in den expektorierten Membranen breite und lange häutige Röhrchen mit Abdrücken vom Trachealknorpel. Die bakteriologische Untersuchung ergab in keinem Fall Löfflersche Bazillen, wohl aber fanden sich in den Präparaten Fränkelsche Pneumokokken. Die Injektionen hatten auf den krankhaften Prozeß nur einen geringen Effekt, hingegen traten 5 Tage nach der letzten Injektion (2000 I.-E) Schüttelfrost, Temperaturen bis 41°, Parotitis septica duplex, Ödem am Gesicht und an den unteren Extremitäten, juckende Urtikaria neben unbedeutender Albuminurie auf. Alle diese Erscheinungen gingen in kurzer Zeit wieder zurück. Kruppöse Entzündung nichtdiphteritischen Ursprunges mit so reichlicher Sekretion charakteristischer Membranen gehört zu den Seltenheiten und ist hier als Komplikation der Influenza aufzufassen. Selten sind auch die hier beobachteten schweren postserösen Reaktionserscheinungen. Spira.

**Über Lappungsanomalien der Lunge, insbesondere über einen Fall von trachealer Nebenlunge.** Von Dr. Heinrich Müller. (Virchows Arch. 225. 1918. H. 3. S. 284.)

Kasuistische Mitteilung eines Falles von trachealer Nebenlunge (der zweite in der Literatur beschriebene Fall beim Menschen) mit schwerer Herzmißbildung. Bei einem 5 Monate alten Kinde zweigt sich von der sonst normalen, 19 Knorpelringe langen Trachea in

Digitized by Google
Original from UNIVERSITY OF CALIFORNIA
Generated on 2019-10-24 16:47 GMT / http://hdl.handle.net/2027/uc1.b3252768
Public Domain in the United States, Google-digitized / http://www.hathitrust.org/access_use#pd-us-google

der Höhe des 16. Knorpels rechts ein 5 *mm* langer Bronchus ab, der in eine haselnußgroße, rechts von der Trachea liegende Nebenlunge führt. Kritische ausführliche Literaturbesprechung, auf Grund der Verf. zum Schluß kommt, daß es sich in seinem Fall um einen dritten Stammbronchus mit angeschlossener Lunge, also um eine Dreiteilung der Trachea handelt und nicht um einen tracheal transponierten überzähligen Bronchus. Hermann Sternberg.

**Beitrag zur Pathologie und pathologischen Anatomie des Bronchialasthma mit Berücksichtigung der plastischen Bronchitis und der Colica mucosa.** Von Felix Marchand. (Zieglers Beitr. z. path. Anat. 61. 1916. II. H. S. 251.)

Ausführliche makroskopische und mikroskopische Beschreibung dreier Sektionen von an Bronchialasthma erkrankten Menschen. Zwei starben in der Anfallszeit, der dritte durch eine Komplikation mit Diphtherie. Allen drei gemeinsam sind die Stauungserscheinungen, das Lungenemphysem, die Schwellung von bronchialen und Hiluslymphdrüsen (Tbc.), alte obsolete Spitzenprozesse und eine schleimige Bronchitis bzw. Tracheitis. Viele darunter, hauptsächlich die kleinsten Bronchien und Bronchiolen, sind bald nur zum Teil, bald vollständig mit einem zähen, glasigen Schleim oder mit den bekannten Spiralen mit den Zentralfäden angefüllt. Der Tod der beiden während der Anfälle gestorbenen Kranken ist daher durch Erstickung eingetreten. Histologisch findet sich eine reichliche Umwandlung von Flimmerepithelien der gesamten Luftwege in Schleimzellen bis zur vollkommenen Verschleimung von Flimmerzellen; weiters zahlreiche eosinophile Leukozyten, Charcot-Leydensche Kristalle und Mastzellen im Sekret und in der Schleimhaut der Luftwege, besonders von eosinophilen in der Nase. Auf Grund der histologischen Untersuchung meint Verf., daß der Schleim in den Bronchien nicht nur von den Schleimdrüsen, sondern auch von den bekleidenden Flimmerzellen der Luftwege, die dabei zugrunde gehen können, erzeugt werde, wozu noch eine seröse Absonderung wahrscheinlich der Gefäße wie im Anfangsstadium eines Schnupfens komme. Und wie bei Katarrhen das Spannungsgefühl und der Druck durch Einwirken der prall mit Schleim gefüllten Epithelien auf die Nervenendigungen in der Schleimhaut entstehe, so könne auch beim Bronchialasthma die Schwellung der Epithelien auf die Bronchialmuskulatur reflektorisch einwirken. Bei den Leyden-Curschmannschen Spiralen entstehe zuerst in den kleinsten Bronchien der spiralig gedrehte Zentralfaden, um den sich dann später die Schleimwirbel herumlegen. Die Bildungsweise dieser Spiralen könne nicht auf histologischem Wege erklärt werden, sondern sei ein Problem der Kolloidphysik. Da sich diese Fäden auch bei anderen Krankheiten fänden, so seien sie nicht für das Bronchialasthma pathognomonisch. Die eosinophile Infiltration der Schleimhaut der Luftwege sei eine stationäre; von der Schleimhaut wandern die

Digitized by Google
Original from UNIVERSITY OF CALIFORNIA
Generated on 2019-10-24 16:47 GMT / http://hdl.handle.net/2027/uc1.b3252768
Public Domain in the United States, Google-digitized / http://www.hathitrust.org/access_use#pd-us-google

Eosinophilen ins Lumen und würden dort dem Sekret beigemengt. Der Austritt von eosinophilen Granula, wie sie sich im Ausstrichpräparat fänden, sei nur eine Zerfallserscheinung. Verf. konnte die nach E. Schwarz für das Asthma bronchiale typischen einkernigen Eosinophilen nicht in allen seinen Fällen auffinden. Die Blut- und Histoeosinophilie sei weder eine konstitutionelle, noch verursacht durch eine einheitliche Innervationsstörung (Vagotonie usw.), sondern nur eine reaktive Erscheinung auf chemische Einwirkung. Die Eosinophilie sei ebenso wie das Sekret nicht das wesentliche, sondern trete nur im Anfall auf und könne erst bei protrahiertem oder chronischem Verlauf in eine dauernde übergehen. Verf. schließt sich der Ansicht vieler Autoren an, daß die Kristalle aus zerfallenen eosinophilen Leukozyten entstünden. Daher stimme er E. Schwarz bei, „daß das einzig wirklich eosinophile Sputum das asthmatische im weiteren Sinne des Wortes ist", und daher gäbe es auch ohne Eosinophile kein Asthma. Nach Marchand fände sich ein Vorkommen von eosinophilen Zellen in den expektorierten Ausgüssen (diese bestehen aus Mucin, dem etwas Fibrin beigemischt ist) und in den Bronchialwänden bei der Bronchitis fibrino-mucosa seu plastica nur dann, wenn eine Komplikation mit asthmatischer Anlage vorläge. Verf. kann der Ansicht nicht beipflichten, daß die geschwollenen Bronchialdrüsen durch Druck auf die Bronchien das Asthma hervorrufen, da dieser Befund auch sonst sehr häufig sei, ebensowenig durch Druck auf die Nerven (Vagus). Ein Tbc.-Keim sei ein geeigneter Boden für das Zustandekommen von asthmatischen Zuständen bei gleichzeitiger neuropathischer Veranlagung und Tbc. bei Asthma sehr häufig (75% in der Literatur). Verf. schreibt dem Bronchospasmus die Hauptrolle bei der Entstehung des dyspnoischen Anfalls zu. Trotz oberflächlicher Inspiration infolge tonischer Kontraktion der Bronchialmuskeln sei diese leichter als die Exspiration, da die letztere durch die geschwollene Schleimhaut noch bedeutender erschwert werde. Die Folge davon sei das Lungenemphysem. Eine Beziehung zwischen Asthma bronchiale einerseits und Anaphylaxie oder exsudative Diathese (Czerny) andrerseits wird abgelehnt. Auch für eine toxische Theorie bestünden jetzt noch keine sicheren Anhaltspunkte. Die Gefährlichkeit der Schwangerschaften für Asthmakranke wird durch die erschwerte Atmung bedingt.

Hermann Sternberg.

**Über stenosierende Bronchialgeschwülste mit konsekutiver Bronchiektasenbildung.** Von Eugen Kirch. (Zbl. f. Path. u. path. Anat. 28. 1917. Nr. 22. S. 545.)

Verf. bespricht zuerst die Literatur und berichtet kurz über zwei eigene Beobachtungen. In der einen hat ein bohnengroßes Karzinom im linken Oberlappenbronchus, in der anderen ein bohnengroßer Bronchialpolyp, eine Enchondrose, im rechten Unterlappenbronchus durch Stenosierung der Bronchiallumina diffuse Erweite-

Digitized by Google
Original from UNIVERSITY OF CALIFORNIA
Generated on 2019-10-24 16:47 GMT / http://hdl.handle.net/2027/uc1.b3252768
Public Domain in the United States, Google-digitized / http://www.hathitrust.org/access_use#pd-us-google

rungen bzw. Bronchiektasien mit fötider Bronchitis usw. in den entsprechenden Bronchien hervorgerufen. Ausführlich teilt dann Verf. die Krankengeschichte und den Obduktionsbefund eines dritten Falles mit. Es handelte sich um einen 44jähr., vorher gesunden Soldaten, der durch 3 Monate wegen Schmerzen, Husten und Atembeschwerden in der linken Brustseite in Behandlung stand und unter starkem Fieberanstieg rasch starb. Die klinische Diagnose lautete: Foetide Bronchitis, chronische Pneumonie? Die Sektion deckte außer der fötiden Bronchitis und der chronischen Pneumonie linkerseits im linken Stammbronchus einen etwa eichelgroßen Polypen auf, der über eine ausgiebige Bewegungsmöglichkeit verfügte. Alle peripher hiervon gelegenen Bronchialverzweigungen zeigten umfangreiche sackartige Bronchiektasien, von chronisch interstitieller Pneumonie umgeben. Die übrige Sektion ergab noch eine allgemeine Amyloidose und eine frische nekrotisierende Enteritis. Verf. weist nach, wie durch die Einkeilung des Polypen in den verschiedenen Bronchien ein Überdruck in den abgesperrten Partien entstehen mußte, um die Exspiration durch Herausschleudern des Polypen zu ermöglichen. Hauptsächlich dieser Überdruck, nebenbei aber noch die chronische Pneumonie bewirkten die Erweiterung der durch die Entzündung widerstandslos gewordenen Bronchialwände. Aus diesen Gründen und da nur die Lunge mit dem Polypen so sehr verändert war, spricht Verf. den Polypen als Ursache der Bronchiektasien usw. an. Weiter weist Verf. nach, daß die sehr rasch vonstatten gegangene Polypenentwicklung (vermutlich 5 Monate) schätzungsweise in 2 bis 3 Monaten zu diesen Bronchiektasien geführt hat. Histologisch handelte es sich um einen rein fibromatösen Polypen, der kurz vor dem Tode karzinomatös (Plattenepithelkarzinom) entartet war. Verf. kommt daher zum Schluß, daß „ein in das Lumen eines größeren Bronchus hineinwachsender Tumor, selbst wenn er nicht sonderlich groß und strukturell gutartig ist, durch die Stenosierung des Lumens in relativ kurzer Zeit zu hochgradiger konsekutiver Bronchiektasenbildung und schweren Lungenveränderungen und weiterhin zu einer verhängnisvollen Beeinflussung des Gesamtorganismus zu führen vermag". Durch die Bronchoskopie kann daher so mancher Fall geklärt und durch eine Tumorexstirpation gebessert, vielleicht sogar geheilt werden. Hermann Sternberg.

**Verschließung von Larynx- und Trachealfisteln oder Defekten mittels plastischer Operation.** Von Dr. J. F. S. Esser. (Arch. f. kl. Chir. 1918. 109.)

Nach kurzer Skizzierung der gebräuchlichen Verschlußmethoden für Tracheo-Laryngostomata beschreibt der Autor in Anlehnung an das Verfahren von Capelle seine Methode:

Nach Umschneidung des Trachealdefektes und Bildung eines spitzen an der Seite geringster Narbenbildung gelegenen Hautlappens



Digitized by Google
Original from UNIVERSITY OF CALIFORNIA
Generated on 2019-10-24 16:47 GMT / http://hdl.handle.net/2027/uc1.b3252768
Public Domain in the United States, Google-digitized / http://www.hathitrust.org/access_use#pd-us-google

wird dieser über den Defekt gelegt und in doppelter Schicht Haut und Schleimhaut und Unterhautzellgewebe mäßig straff vernäht: Bildung eines kaudal gerichteten Haut-, Muskel- und Knochenlappens über dem Sternum mit Stiel, enthaltend die Sternalportion des Sternokleidomastoideus, Drehung des Lappens über den Defekt und Annähen dieses Lappens mittelst Nähten, die vom Perichondrium einer Seite über den vorstehenden Knochenrand unter dem äußeren Hautlappen über den Knochenrand der anderen Seite ziehen und mit entsprechender mäßiger Spannung geknotet werden. Hiedurch wird eine Auseinanderdrängung des stenosierten Rohres erreicht.

Ergebnis: Von 23 Operierten 4 Todesfälle an Pneumonie, 2 Patienten vertrugen den Eingriff nicht, der Rest ist geheilt. Einer muß die Kanüle weiter tragen. Bei zweien mußte in der Rekonvaleszenz die Kanüle temporär eingelegt werden.

Die Methode mag gut sein, sie zeigt aber umsichtig, daß bei operativem Vorgehen gegen Stenosen des Luftrohres nicht die Behebung der Stenose, sondern der Verschluß (als dringend) des Defektes der viel schwierigere und gefährlichere Eingriff ist. Deshalb muß es als dringend gelten, in der Behandlung der Stenosen so schonend wie möglich in bezug auf die Größe des Defektes vorzugehen.

Dieser Moment macht auch die prinzipielle Anwendung der Tracheostomie nach meiner Ansicht zu einem Kunstfehler. (Anmerkung des Ref.) G. Hofer.

**„Tooth impacted in a Secondary Bronchus of the Left lung; Removal by Lower Bronchoscopy, after two unsuccessful attempts by Upper Bronchoscopy." (In einen Nebenbronchus der linken Lunge eingepreßter Zahn, Entfernung durch untere Bronchoskopie nach zwei erfolglosen Versuchen mit oberer Bronchoskopie.)** St. Clair Thomson. (Acta oto-lar. Vol. I. Fasc. 4.)

Bemerkungen zu einem im „Practitioner" (August 1918) beschriebenen Fall, welcher die Vorzüge der unteren Bronchoskopie für schwierige Fälle dartut, welche in Übereinstimmung mit Ch. Jackson die Methode der Wahl ist, wenn die gerade durch diesen so hervorragend ausgebildete Technik und Organisation („team work") fehlt und der Fall zu einer gewissen Eile drängt.

Marschik.

**Ein Fall von Fremdkörper im Ösophagus mit letalem Ausgang.** Von Dr. Wilhelm Goebel. (Aus der Universitäts-Kinderklinik, Gießen [Dir. Prof. Dr. Koeppe].) (Münch. med. Wschr. 1919. Nr. 39. S. 1115.)

Ein $1^3/_4$jähr. Kind erkrankt nach dem Genuß von Dörrobst mit Erbrechen und Husten. Die Anamnese (Brief des Arztes) und der Status ergibt keine Anhaltspunkte für die Diagnose, aber die Neigung des Kindes, durch Einführen des Fingers in den Rachen Erbrechen hervorzurufen, erweckt den Verdacht auf ein Hindernis im Ösophagus. Der Schlauch stößt im unteren Drittel der Speise-

Digitized by Google
Original from UNIVERSITY OF CALIFORNIA
Generated on 2019-10-24 16:47 GMT / http://hdl.handle.net/2027/uc1.b3252768
Public Domain in the United States, Google-digitized / http://www.hathitrust.org/access_use#pd-us-google

röhre auf ein Hindernis, dessen Art auch mit festerem Schlauch nicht bestimmbar ist, das aber jedenfalls nicht hart (Stein, Kern) erscheint und das ganze Lumen erfüllt. Wegen Kollaps wird von weiteren Versuchen Abstand genommen. Zu einer Ösophagoskopie kam es nicht mehr, da der Exitus am folgenden Morgen eingetreten ist. Der Sektionsbefund ergab ein fest zusammengepreßtes Stück einer getrockneten Birne, das an der Bifurkationsenge in der Speiseröhre lag und die Schleimhaut oberflächlich ulzeriert hat. Als Todesursache ließ sich weder eine Infektion noch Inanition annehmen. G. glaubt vielmehr, daß der Tod bei dem Kinde durch Herzspasmus eintrat und einer spasmophilen Vagusaffektion zur Last zu legen sei. Aus der Vorgeschichte ergibt sich nämlich, daß das Kind schon vor der Erkrankung kleine Bröckchen von Kartoffeln u. dgl. nicht herunterschlucken konnte und stets derartiges erbrochen habe, ferner geringe Anzeichen einer spasmophilen Diathese und rachitische Symptome aufwies (Rosenkranz, Epiphysenschwellungen).

Lawner.

**Sondenbehandlung bei frischen Speiseröhrenverätzungen.** Von Dr. Friedrich Bonhoff. (Aus d. Krankenh. Bethanien in Hamburg.) (D. med. Wschr. 1919, Nr. 4, S. 102, 103.)

Verfasser beschreibt einen Fall von frischer Schleimhautverätzung der Speiseröhre durch Salmiakgeist bei einem 4jährigen Knaben, der — infolge des Hungers geradezu verfallen — durch die am 6. Tage eingeleitete Dauersondeneinführung mit reichlicher Sondenernährung sich zusehends erholte und 8 Wochen nach der Verätzung mit freiem Schluckakt und in gutem Ernährungszustand entlassen werden konnte. Lawner.

**Zur Kenntnis der diffusen Speiseröhrenerweiterung durch chronischen Kardiospasmus.** Von Dr. Alfred Hirsch, Stuttgart. (Münch. med. Wschr. 1919. Nr. 40. S. 1149.)

H. wendet sich gegen Fleiners Versuch, an Stelle des Kardiospasmus bei der diffusen Speiseröhrendilatation einen nicht erwiesenen Spasmus des Magens als ätiologischen Faktor zu supponieren. Gegen diese Auffassung sprechen des Verfs. Röntgenbilder, die Erfahrung von Mikulicz, Rosenheim u. a., insbesondere die Sektionsbefunde von Leichtenstern und Strümpel — ebenso die glänzenden Erfolge der energischen Dilatation der Kardia bei diesem Speiseröhrenleiden. H. bedient sich einer Ballonsonde, die leer in den Magen eingeführt nach entsprechender Füllung mit Wasser durch die Kardia hinaufgezogen wird. Niemals ist H. hierbei auf einen Widerstand im Magen selbst gestoßen. Lawner.

**Cardiospasm a motor insufficiency? (Ist Kardiospasmus eine motorische Insuffizienz?)** Von J. H. Zaaijer M. D., Leiden. (Acta oto-lar. Vol. II. Fasc. 1 u. 2.)

Nach summarischer Besprechung der reichlichen über dieses Gebiet vorhandenen Literatur gelangt Z. zur Entwicklung seiner



Digitized by Google
Original from UNIVERSITY OF CALIFORNIA
Generated on 2019-10-24 16:47 GMT / http://hdl.handle.net/2027/uc1.b3252768
Public Domain in the United States, Google-digitized / http://www.hathitrust.org/access_use#pd-us-google

eigenen Ideen über das Wesen des Kardiospasmus, die einerseits auf der von einer Anzahl Anatomen und Physiologen festgestellten Längsmuskulatur der Kardia als eines aktiven beim Speisendurchtritt die Kardia dilatierenden Mechanismus, andrerseits auf der Autopsie in vivo bei sieben von ihm nach Heller operierten Fällen beruhen, wo sich meist Verlängerung der Kardia und Ptosis des Magens fand. Die klinischen Befunde, auch der Erfolg der einfachen Sondenbehandlung spricht nicht dagegen. Ohne also die Möglichkeit eines echten Spasmus der Ringmuskulatur in seltenen Fällen auszuschließen, kommt er zu folgenden Schlußsätzen: In der Regel ist die Ursache dieser Erkrankung eine insuffiziente aktive Dilatation des kardialen Ösophagusteiles. Diese insuffiziente Dilatation ist höchstwahrscheinlich Folgeerscheinung einer anatomischen Veranlagung, bei welcher die bedeutende Länge dieses kardialen Teiles, die häufig mit einer deutlichen Ptosis des Magens verbunden ist, eine große Rolle zu spielen scheint. Alle anderen Komplikationen können als sekundärer Natur angesehen werden. Daher ist der Name Kardiospasmus sehr ungeeignet und sollte durch Kardioparese oder motorische Kardiainsuffizienz ersetzt werden, da die Kardia in Ruhestellung geschlossen und bei aktiver Betätigung offen ist. Jede andere Theorie der Natur des Kardiospasmus wird die spezielle Anatomie in Erwägung zu ziehen haben, welche durch Z.s Operationen klargelegt wurde.

Marschik.

**On the diagnosis and treatment of Cardiospasm with the aid of the esophagoscope. (Diagnose und Behandlung des Kardiospasmus mit Hilfe der Ösophagoskopie.)** Von Dr. C. E. Benjamins, Utrecht. (Acta oto-lar. Vol. II. Fasc. 1 und 2.)

Das Literaturstudium sowie seine eigenen Erfahrungen und Erwägungen nötigen den Verf., entgegen verschiedenen in neuerer Zeit aufgetauchten Anschauungen, daß dem Kardiospasmus bestimmte anatomische Zustände zugrunde liegen, sich dafür zu entscheiden, daß es sich doch um einen Krampf handelt. Dafür spricht der Verlauf der Erkrankung, die ösophagoskopischen Beobachtungen, von denen Verf. einige eigene zum besten gibt, namentlich in den ersten Stadien der Erkrankung, dafür spricht weiters das Gefühl des krampfartig umschlossenen Fingers bei der Einführung durch den Magen, das Vorkommen anderweitiger Spasmen an den verschiedenen Sphinkterbildungen des Körpers, besonders auch gleichzeitiger Spasmus am Ösophagusmund, endlich der Verlauf und Erfolg der Dilatationsbehandlung, der bei atonischer Ursache undenkbar wäre. Besonders bedeutsam ist das Endstadium der sogenannten Narbenschrumpfung: durch kleine Fissuren infolge der katarrhalischen Entzündung durch die zersetzten Ingesten kommt es zu periösophagitischen Vorgängen, schließlich zur Narbenbildung, der schwersten Form des Kardiospasmus. Für die Zaaijersche Theorie von der Erschlaffung der

Digitized by Google
Original from UNIVERSITY OF CALIFORNIA
Generated on 2019-10-24 16:47 GMT / http://hdl.handle.net/2027/uc1.b3252768
Public Domain in the United States, Google-digitized / http://www.hathitrust.org/access_use#pd-us-google

dünnen Längsmuskulaturschicht, die an der aktiven Öffnung bzw. Erweiterung der Kardia beteiligt und beim Kardiospasmus gelähmt sein soll (manchmal ist auch Gastroptose vorhanden), kann sich B. nicht erwärmen, hält sie jedenfalls nur in einem kleinen Teil der Fälle applikabel. Als Behandlungsmethode ist B. mit der progressiven Dilatation, der unteren Ösophagoskopie, — bei schweren und vorgeschrittenen Fällen kommt eventuell die Hellersche Operationskontrolle in Betracht (Spaltung) — mit steigenden Bougies bis 13 *mm* Durchmesser maximum in fast allen Fällen ausgekommen. Wichtig ist sowohl prophylaktisch als auch während der Behandlung und nachher zur Vermeidung von Rezidiven, die Patienten anzulernen, nur weiche und flüssige Nahrung zu schlucken. Tatsächlich sind die meisten dieser Patienten hastige Schlucker und schlechte Kauer.

Marschik.

## VI. Hals, Schilddrüse, Thymus, Mediastinum.

**Die Leitungsanästhesie bei der Strumektomie.** Von Julius Gerger, Stabsarzt d. R. (Aus d. chirurg. Univ.-Klinik in Erlangen [Dir. Prof. Dr. Graeser].) (Münch. med. Wschr. 1918. Nr. 44. S. 1211.)

Da die Narkose bei der Strumektomie in vielen Fällen eine Gefährdung des Lebens für den Operierten bedeutet, so ist die Operation unter tadelloser Lokalanästhesie um so mehr anzustreben. Haertel hat im Jahre 1916 die Leitungsanaesthesie des Plexus cervicalis von je 2 Einstichpunkten über dem 3. und 4. Halswirbelquerfortsatz mit nachfolgender Umspritzung des subkutanen und subfaszialen Gewebes von geeigneten Punkten aus empfohlen.

Ausgedehnte Erfahrungen an der Erlanger Klinik veranlassen G. die reine Leitungsanästhesie aus mehrfachen Gründen besonders empfehlen;

1. Die reine Leitungsanästhesie gestattet die Zahl der Einstichpunkte bis auf einen einzigen auf jeder Halsseite zu reduzieren, indem die Nadel nach dem Einstich zuerst gegen den Querfortsatz des 4. Halswirbels und dann — ohne ganz herausgezogen zu werden — gegen den des 3. Halswirbels gerichtet wird. Die Verringerung der Einstichstellen erscheint bei dem gewöhnlich labilen Nervensystem der Strumapatienten und mit Rücksicht auf die häufig weniger zuverlässige Vorbereitungsmöglichkeit der Halshaut (Jodtinktur oft nicht gestattet) sehr wünschenswert.

2. Die Novokain-Suprareninmenge wird bei der reinen Leitungsanästhesie auf ein Minimum beschränkt, was von unverkennbar günstigem Einfluß auf das Befinden des Patienten ist.

3. Ist der Eingriff rasch ausgeführt, technisch einfach und sicher; die totale Anästhesie tritt nach wenigen Minuten ein und hält $1^1/_2$ bis 2 Stunden an.

Gegen die Umspritzung spricht das Auftreten von Hämatomen — trotz geübtester Nadelführung —, die die Injektionsgefahr wesent-

Digitized by Google
Original from UNIVERSITY OF CALIFORNIA
Generated on 2019-10-24 16:47 GMT / http://hdl.handle.net/2027/uc1.b3252768
Public Domain in the United States, Google-digitized / http://www.hathitrust.org/access_use#pd-us-google

lich erhöhen und in manchen Fällen die durch die Zunahme des mechanischen Druckes infolge der größeren injizierten Flüssigkeitsmengen bedingten Erstickungsanfälle.

Zur Erzeugung ausgesprochener Euphorie empfiehlt G. Pantopon 0·5 *cm*³ subkutan oder in sehr schweren Fällen 15 bis 20 Tropfen Opiumtinktur $^1/_2$ bis $^3/_4$ Stunden vor der Operation. Lawner.

**Über Gefäßwandnekrose durch Drainrohr bei einem Fall von retropharyngealem Senkungsabszeß.** Von F. Beyme. (Zschr. f. Chir. 1917 .140.)

Fall von letaler Blutung aus der Carotis interna nach Inzision eines retropharyngealen Senkungsabszesses. Verf. bespricht die bezügliche Literatur und schließt: Ist man gezwungen, in der Nähe großer Gefäße zu operieren und drainieren, so lasse man das Drain kurz liegen, tägliche Lageveränderung und Drehung desselben wird verhindern, daß die gleiche Stelle der Gefäßwand anpulsiert. Drains mit dünner weicher Gaze umwickeln, eventuell Halbrinnendrains. Auf die Rohrdrainage zugunsten der Streifen zu verzichten hält Verf. nicht für geboten und zweckmäßig. G. Hofer.

**Adenoma branchiogenes.** Von Ignatz Feldmann. (Zbl. f. allg. Path. u. path. Anat. 27. 1916. Nr. 2. S. 25.)

Unter dem linken Unterkieferwinkel eines 51jähr. Mannes fand sich eine hühnereigroße, leicht exstirpierbare Geschwulst, die seit $8^1/_2$ Jahren bestand. Die histologische Untersuchung ergab ein Adenoma tubulosum cysticum mit reichlich lymphatischem Gewebe im Stroma und deshalb leitet Verf. die Entstehung dieser Geschwulst aus „Überbleibseln" der zweiten Kiemenfurche her. Interessant ist, daß die Geschwulst im Anschluß an jede akute Rachen(Mandel)-entzündung anschwoll, aber mit dem Verschwinden der Entzündung sich wieder verkleinerte. Verf. sucht diesen Umstand durch das Vorhandensein von lymphatischem Gewebe zu erklären.

Hermann Sternberg.

**Ein Fall von tiefsitzendem kavernösen Angiom am Halse.** Von Dr. Hans Sauer, Sekundärarzt der II. chirurgischen Abteilung. (Aus der II. chirurg. Abteilung des allgem. Krankenhauses St. Georg, Hamburg [Leitender Arzt Oberarzt Prof. Dr. Ringel].) (Münch. med. Wschr. 1919. Nr. 40. S. 1148.)

Krankengeschichte eines in der Literatur selten verzeichneten Falles von tiefsitzendem kavernosen Angiom am Halse, das, oberhalb der Klavikula im seitlichen Halsdreieck sichtbar, zuerst an eine Lungenhernie denken ließ. Die Perkussion täuschte einen Luftschall der Geschwulst vor (von den Lungen fortgeleitet), aber die Auskultation ergab kein Atemgeräusch und die Röntgenuntersuchung keine Aufhellung. Die Geschwulst, die oft im Verlauf einer Stunde rasch auftreten oder verschwinden konnte, ließ sich künstlich (Pressen, Husten) weder hervorrufen, noch — einmal herausgetreten — durch Druck zum Schwinden bringen. Die genaue Untersuchung und

Digitized by Google
Original from UNIVERSITY OF CALIFORNIA
Generated on 2019-10-24 16:47 GMT / http://hdl.handle.net/2027/uc1.b3252768
Public Domain in the United States, Google-digitized / http://www.hathitrust.org/access_use#pd-us-google

längere Beobachtung des Falles und besonders die Kenntnis eines ganz ähnlichen Falles von Martens (chirurg. Kongreß 1899) führte zur richtigen Diagnose, die durch die Operation bestätigt wurde.

Lawner.

**Die Schilddrüse bei akuten Infektionskrankheiten.** Von M. Simmonds. (Zieglers Beitr. z. path. Anat. 1916. I. H. S. 127.)

Verf. fand in 18 Fällen im Anschluß an akute Infektionskrankheiten herdförmige Erkrankungen (Entzündungen) der Schilddrüse, die auf dem Blutwege zustande kamen (Bakterienembolien) und wo sich die Erreger regelmäßig im Schnitt nachweisen ließen. Selten kam es zu größeren Abszessen. Eine dauernde Funktionsstörung der Schilddrüse trete dadurch nicht ein. Die diffusen Veränderungen der Schilddrüse bei den akuten Infektionskrankheiten bestehen nur in qualitativer und quantitativer Veränderung des Kolloids und in Desquamation des Follikelepithels, ohne eine ernste Schädigung der Schilddrüse hervorzurufen. In ganz wenigen Fällen kommt es zur diffusen, nicht eitrigen Entzündung, Thyreoiditis simplex (de Quervain); diese kann in fibröse Atrophie ausgehen. Manche Fälle von Myxödem unklarer Ätiologie, drei solche beschreibt Verf., dürften nach Verf. Meinung darauf zurückzuführen sein.

Hermann Sternberg.

**Zur Technik der Kropfoperation an Hand von 2100 Operationen.** Von Prof. Wilms. (Aus der Chirurgischen Klinik in Heidelberg.) (Münch. med. Wschr. 1918. Nr. 12. S. 314.)

Auf Grund seiner reichen, an der Baseler und Heidelberger Klinik gesammelten Erfahrung stellt Wilms fest, daß bei allen gefäßreichen Kröpfen alle vier Gefäße mitunterbunden werden dürfen, ohne daß eine ungenügende Funktion des Schilddrüsenrestes zu befürchten sei.

Der Gefahr der Tetanie begegnet man hiebei, wenn man die unteren Arterien weitab vom Drüsenstiel unterbindet, wodurch zugleich auch der Rekurrens noch am sichersten geschont wird.

In den 4 Jahren von 1910 bis 1913 waren bei 759 Kropfoperationen nur 2 Todesfälle zu verzeichnen, welche jedoch nicht technischen Fehlern der Operation zur Last fallen. Lawner.

**Fall von tertiär-luetischer Thyreoiditis mit hochgradiger Larynxstenose.** Von Dr. H. Bergstrand und A. Haeggström, Stockholm. (Acta oto-lar. Vol. II. Fasc. 1 und 2.)

Ausführliche Bearbeitung eines Falles (in einem klinischen und pathologisch-anatomischen Teile), der richtig diagnostiziert (positive Wassermann-Reaktion) auf die antiluetische Kur anfänglich schöne Besserung zeigte, dann aber sich wieder verschlechterte, Stauungserscheinungen an den Extremitäten bekam und schließlich in einem Erstickungsanfall ad exitum kam. Im klinischen Teile wird besonders auf die schwierige Differentialdiagnostik zwischen dieser

Digitized by Google
Original from UNIVERSITY OF CALIFORNIA
Generated on 2019-10-24 16:47 GMT / http://hdl.handle.net/2027/uc1.b3252768
Public Domain in the United States, Google-digitized / http://www.hathitrust.org/access_use#pd-us-google

und Struma maligna hingewiesen. Auch in der Literatur kam diese Verwechslung öfters vor. In dem ausgedehnten pathologisch-anatomischen Teil wird besonders die Ähnlichkeit des histologischen Bildes mit den Veränderungen betont, wie man sie bei Basedow findet, und es werden die Autoren zitiert, die die Basedow-Erkrankung auf eine infektiöse Thyreoiditis zurückführen. Diese auffallende Ähnlichkeit besteht bei der tuberkulösen Thyreoiditis nicht.

Was den ungünstigen Verlauf anbelangt, so scheint hier eine Dosis Salvarsan gefehlt zu haben (Anm. d. Ref.). Marschik.

**Über Tuberkulose der Schilddrüse mit besonderer Berücksichtigung der Tuberkulose in Basedowschilddrüsen.** Von Nemura Strunji. (Zschr. f. Chir. 1917. 140).

An einem Materiale von 1400 Fällen von Strumen des Institutes Hedinger konnte Verf. 24mal eine Tuberkulose der Schilddrüse feststellen, also in 1·4% der Fälle. Histologisch sind es bis auf den 24. Fall weniger ausgedehnte Formen von Tuberkulose. Das was klinisch als Tuberkulose imponiert, faßt der Autor unter dem Namen Strumitis tuberculosa zusammen. An der Hand dreier Fälle von Tuberkulose der Thyreoidea bei klinisch manifestem Morbus Basedow meint Verf., die Ansicht einer sekundären Degeneration der Drüse durch die Tuberkuloseaffektion sei nicht ganz von der Hand zu weisen. G. Hofer.

**Primäre Schilddrüsentuberkulose und allgemeine Miliartuberkulose.** Von S. Schönberg. (Zbl. f. allg. Path. u. path. Anat. 27. 1916. Nr. 20. S. 464.)

Obduktionsbefund einer 40jähr. Frau mit Miliartbc., tbc. Meningitis und chronisch käsiger Tuberkulose der Schilddrüse. Die miliare Aussaat der Bazillen ist auf Grund der histologischen Untersuchung durch den Einbruch eines Tbc.-Herdes in der Schilddrüse in eine Vene zustande gekommen. Trotz verkalkter Lymphdrüsen bezeichnet Verf. die Tuberkulose der Schilddrüse im vorliegenden Falle als eine primäre. Hermann Sternberg.

**Primäre Schilddrüsentuberkulose.** Von Siegmund Pollag. (Zbl. f. allg. Path. u. path. Anat. 28. 1917. Nr. 9. S. 215.)

Verf. betont gegenüber der Arbeit Schönbergs (Zbl. f. allg. Path. u. path. Anat. 27, H. 20, S. 464), daß es keine primäre Schilddrüsentuberkulose gäbe. Hermann Sternberg.

**Epithelkörperchenüberpflanzung bei postoperativer Tetanie.** Von Dr. Hedwig Thierry. (Aus der Priv.-Heilanstalt von Dr. Krecke, München.) (Münch. med. Wschr. 1919. Nr. 20. S. 538.)

Krankengeschichten zweier Fälle von großem doppelseitigen Kropf, bei welchen 3 bzw. 5 Tage post operationem die ersten Zeichen von Tetanie aufgetreten sind. Da sich dieselben immer

Generated on 2019-10-24 16:47 GMT / http://hdl.handle.net/2027/uc1.b3252768
Public Domain in the United States, Google-digitized / http://www.hathitrust.org/access_use#pd-us-google
Digitized by Google
Original from UNIVERSITY OF CALIFORNIA

mehr steigerten und die konservative Behandlung ohne Effekt blieb, wurde die Epithelkörperchenüberpflanzung vorgenommen, die von gutem Erfolg — Beobachtungszeit bisher dreiviertel Jahr — begleitet war. Verf. empfiehlt zu diesem Zweck nur die homoioplastischen Epithelkörperchen, welche von einem männlichen, gleichzeitig operierten, einseitigen Kropfträger stammen; als Ort der Überpflanzung ist gemäß der Erfahrung von Eiselsberg und Halsted das präperitoneale Gewebe zu wählen. Lawner.

**Zur klinischen Bedeutung der Thymusdrüse.** Von Haberer. (Arch. f. kl. Chir. 1918. 109.)

Der Verf. gelangt zu folgenden Schlüssen.

1. Bei jedem Fall von Morbus Basedowii ist gelegentlich der Strumaoperation auch die gleichzeitige Thymusreduktion indiziert, wenn sich eine solche findet, nach der man unter allen Umständen suchen muß, auch wenn diese durch die vorherige klinische Untersuchung nicht nachgewiesen ist.

2. Die operativen Resultate der kombinierten Operation bei Morbus Basedowii sind besser als bei einfacher Strumektomie.

3. Es gibt Basedowfälle, bei denen die Thymus gewiß keine Rolle spielt. In solchen findet man das Organ entweder gar nicht oder es gibt die histologische Untersuchung des entfernten Gewebes eine vollkommen involvierte Thymus.

4. Deshalb muß in jedem Falle, der wissenschaftlich verwertet wird, die genaue histologische Untersuchung verlangt werden.

5. Es muß nicht nur die Strumareduktion, sondern auch die Thymusreduktion der jeweiligen Größe des Organes angepaßt sein, man muß sich daher durch Austasten des eröffneten Mediastinums von der Größe der jeweiligen Thymus ein annäherndes Bild machen.

6. Es gibt Fälle von Basedow, bei denen die Schilddrüse klein ist, bei denen dann nur die hyperplastische Thymus das Angriffsobjekt unserer Operation ist. Vielleicht rechtfertigen diese Fälle den Begriff des thymogenen Basedow.

7. Die Dauerresultate der kombinierten Operation bei Basedow sind, soweit sie bisher vorliegen, ganz vorzügliche und übertreffen voll die Resultate der einfachen Strumektomie. Ich habe bisher keinen ungeheilten Fall und kein Rezidiv gesehen.

8. Selbst das Auftreten eines Rezidivkropfes nach der kombinierten Operation führt nach meiner Erfahrung nicht zum Rezidiv des Morbus Basedowii.

9. Die kombinierte Operation kommt auch für Fälle von Struma ohne Basedow in Betracht, wenn die Fälle durch Thymushyperplasie kompliziert sind, wofür wir aus dem klinischen Bild genügend Anhaltspunkte gewinnen können.

10. Auch Myasthenie kann durch Thymektomie günstig beeinflußt werden.

Generated on 2019-10-24 16:47 GMT / http://hdl.handle.net/2027/uc1.b3252768
Public Domain in the United States, Google-digitized / http://www.hathitrust.org/access_use#pd-us-google
Digitized by Google
Original from UNIVERSITY OF CALIFORNIA

11. Endlich kann in seltenen Ausnahmsfällen ein ausgesprochener Status hyperplasticus zur Thymusreduktion veranlassen, als vorbereitende Operation für größere, nur in Narkose auszuführende Eingriffe.

12. Die Thymektomie schadet dem wachsenden jugendlichen Organismus in keiner Weise. G. Hofer.

**Über ein Lipom des Thymus.** Von I. Lange. (Zbl. f. allg. Path. u. path. Anat. 27. 1916. Nr. 5. S. 97.)

Bei der Sektion einer 58jähr. Frau, die an einem metastatischen Karzinom der Leber (nach Exstirpation eines karzinomatösen Uterus) starb, fand sich ein mannskopfgroßes, 1600 *g* schweres Lipom der Thymus. Erwähnenswert wäre, daß diese Geschwulst der Frau gar keine Beschwerden verursachte, was wohl durch das langsame Wachsen des Lipoms zu erklären ist. Hermann Sternberg.

**Ein primäres Spindelzellensarkom der Thymus.** Von E. Schönberg. (Zbl. f. allg. Path. u. path. Anat. 28. 1917. Nr. 15. S. 377.)

Als Nebenbefund bei der Sektion einer 55jähr. an Magenkarzinom gestorbenen Frau fand sich ein abgekapseltes, primäres Sarkom der Thymus, bei dem trotz des hohen Alters der Frau noch zahlreiche, z. T. zystisch degenerierte Hassalsche Körperchen vorhanden waren; diese Tatsache sucht Verf. durch eine Fehlbildung in der Entwicklung der Thymus zu erklären.

Hermann Sternberg.

**Ein Beitrag zur Klinik und Pathologie des Mediastinalemphysems.** Von Dr. W. Jehn. (Zschr. f. Chir. 1917. 140.)

Mitteilung eines Falles von Schußverletzung der Lunge und Exitus unter dem Bilde schwersten Emphysems. Differentialdiagnostisch kam Spannungspneumothorax neben Hautemphysem in Betracht. Die Obduktion bzw. die noch in vivo vorgenommene Inzision im Jugulum ergab Mediastinalemphysem. Verletzt war ein rechter Bronchus II. Ordnung. Der Weg der Luft gegen das Mediastinum war wahrscheinlich ein retrograder. G. Hofer.

### VII. Stimme und Sprache.

**Funktionelle und organische Stimmstörungen im Heeresdienst.** Von Doktor Nadoleczny. (Aus dem Vereinslazarett der königlichen Poliklinik in München, Abteilung für Sprach- und Stimmstörung. Vortrag im ärztlichen Verein München, 24. X. 1917.) (Münch. med. Wschr. 1918. Nr. 12. S. 315.)

Vortr. hat in 2 Jahren 160 Fälle von funktioneller Stimmstörung behandelt, als deren Ursache Erkältung im Felde, Verschüttung, Granatexplosion usw. angegeben wurde.

Die Spiegelung beim Atmen zeigte entweder keinerlei ungewöhnliche Erscheinungen oder das Bild des sogenannten Kehl-

Generated on 2019-10-24 16:47 GMT / http://hdl.handle.net/2027/uc1.b3252768
Public Domain in the United States, Google-digitized / http://www.hathitrust.org/access_use#pd-us-google
Digitized by Google
Original from UNIVERSITY OF CALIFORNIA

kopfkatarrhs; beim Versuch der Stimmgebung sah man die verschiedensten Bilder — Offenbleiben der Stimmritze, Schluß der Stimmlippen bis auf 1 bis 2 *mm*, Spindel- und Sanduhrform der Glottis, ziellose Hin- und Herbewegungen der Stimmlippen, Zusammenpressen der Taschenbänder, das Bild der Transversuslähmung, wobei das Bild bei demselben Kranken oft wechselte.

Die Behandlung solcher Fälle in der früheren Zeit (Halswickel, Inhalation, Pinselung und Faradisation) mußte erfolglos bleiben, weil es sich eben nicht um einen Katarrh, sondern um eine funktionelle Störung handelt.

Durch die Übungs- und Atmungsbehandlung hat N. nur mäßige Erfolge erzielt, weil sie vielfach zu langsam zum Ziele führe und zu viel Entgegenkommen von seiten des Kranken voraussetze.

Im Sinne der nicht seltenen Selbstheilung, wo ein durch seine Plötzlichkeit, durch seine Lustbetonung oder sonst wirkendes Ereignis die Krankheitsvorstellung durchbreche oder verdränge, müsse eine solche Störung immer sofort beseitigt werden. Muck versuchte dieses Ziel durch Erzeugung eines Erstickungsanfalles, Urbantschitsch durch starken faradischen Schlag durch den Kehlkopf zu erreichen.

Eine wichtige Rolle falle der suggestiven Vorbereitung durch den Arzt, das Wartepersonal und die ganze Stimmung auf der Abteilung zu, worüber N. sich detailliert ausläßt.

Seit er die Beseitigung der Stimmstörung in einer Sitzung durchsetzt, hat er die besten Resultate.

Die Übungsbehandlung hat sich auf organische Erkrankungen zu beschränken, einschließlich der nicht psychogenen Phonasthenie der Redner. N. ist es bei Schußverletzungen des Kehlkopfes, namentlich bei Rekurrensbeschädigungen gelungen, die Stimme in allen Fällen ausreichend zu bessern — natürlich ohne die Lähmung zu beseitigen. Lawner.

**Über funktionelle und organische Stimm- und Sprachstörungen bei Soldaten.** Von Prof. Dr. Otto Seifert, Würzburg. (Aus d. Kgl. Univ.-Polikinik f. Nasen- und Kehlkopfkr.) II. Mitteilung. (Münch. med. Wschr. 1918, Nr. 40. S. 1105.)

Kurze Mitteilung über 3 kombinierte durch Schußverletzung entstandene Kehlkopflähmungen und 4 Fälle von vorübergehender Stimmstörung durch Halsschüsse. Ein umfangreicher Bericht über die in der Poliklinik gemachten Beobachtungen wird an anderer Stelle (Würzburger Abhandlungen) erfolgen. Lawner.

**Einige Bemerkungen über das Wesen der Sprachkrankheiten, ihre Behandlungsgrundlage und die erhaltenen Resultate.** Von W. Oltuszewski, Warschau. (Gazeta Lekarska. 1919. Nr. 34.)

Aphasien sind entweder durch psychische Defekte bei mangelhafter Entwicklung der verschiedenen Sprachgedächtniszentren oder auch durch frühzeitige Erkrankungen der mittleren oder

Digitized by Google
Original from UNIVERSITY OF CALIFORNIA
Generated on 2019-10-24 16:47 GMT / http://hdl.handle.net/2027/uc1.b3252768
Public Domain in the United States, Google-digitized / http://www.hathitrust.org/access_use#pd-us-google

inneren Ohren bedingt. Von den Dysarthrien zentraler Herkunft kommt in praktischer Beziehung die größte Bedeutung den pseudobulbären Lähmungen bei Kindern zu, die am häufigsten bei psychischer Unterentwicklung mit Störungen in der motorischen Sphäre vorkommen.

Stammeln und fehlerhafte Aussprache können zu den von Störungen des Wortgedächtnisses abhängigen Dysphasien oder auch zur durch periphere Ursachen bedingten Dysarthrie gehören, je nachdem sie zentral durch fehlerhafte Entwicklung des Sprachautomatismus oder peripher durch Einschränkung des Gehörs in frühester Kindheit bzw. durch mangelhaften Verschluß des Gaumensegels bedingt sind. Auch Rhinolalia aperta kann zentral durch Beeinträchtigung der motorischen Rindenzentren für die Bewegung des Gaumens oder auch peripher durch angeborene oder erworbene Insuffizienz des Gaumenverschlusses bedingt sein.

Stottern, bedingt durch tonische oder klonische Krämpfe in den respiratorischen Stimm- oder Artikulationsmuskeln, kann von funktionellen, seltener anatomischen Veränderungen im Gaumen abhängen. In dieselbe Kategorie rechnet Verf. Aphonia spastica und die Falsettstimme.

Die Behandlung der Sprachstörungen ist eine allgemeine nervenpsychische Behandlung und eine lokale, auf die Kräftigung des motorischen, sensorischen und automatischen Wortgedächtnisses gerichtete. Diese Behandlung ist besonders wichtig bei den motorischen Aphasien der zerebralen Kinderlähmung und bei Taubstummheit mit erhaltenen Hörresten. Unheilbar sind Fälle mit vollständigem Idiotismus oder mit größeren anatomischen Veränderungen bei zerebralen Lähmungen des Kindesalters. Durch entsprechende Übungen können Stammeln und fehlerhafte Aussprache geheilt werden, während die nasale Aussprache eine operative und eine orthophonische Behandlung erfordert. Während in vielen Fällen mit Gaumenspalte u. dgl. ohne operativen Eingriff Heilung erzielt werden kann, führt die bloße operative, ohne nachträgliche orthophonische Behandlung nicht zum Ziel. Die lokale Behandlung des Stotterns erfordert gymnastische Übungen der Respiration, der Stimme und der Artikulation. Mit Ausnahme von schweren Fällen bei Degenerierten und bei auf organischen Veränderungen beruhenden Sprachstörungen gelang es, alle Fälle der Heilung zuzuführen. Die Hygiene der Sprache beruht auf der Prophylaxe der provozierenden und disponierenden Ursachen: Vorbeugung der psychischen Degeneration (soziale Reformen), Verhütung des schlechten Beispiels von geistiger Überladung, von Schreck, Emotionen, besonders in den Perioden der Dentition und der Pubertät usw. Spira.

---

Digitized by Google
Original from UNIVERSITY OF CALIFORNIA
Generated on 2019-10-24 16:47 GMT / http://hdl.handle.net/2027/uc1.b3252768
Public Domain in the United States, Google-digitized / http://www.hathitrust.org/access_use#pd-us-google

# Inaugural-Dissertationen.

Zusammengestellt von **H. Marschik.**

## Schweizer Universitäten im Jahre 1917.

Aufdermauer Hans, Über Meningitis serosa. Zürich.

De Beer Herm. Berthold, Bacillus fusiformis als alleiniger Erreger einer Periostitis mandibulae ossificans. Zürich.

Charol Joseph, Des complications bronchiques des hemoptysies tuberculeuses. Genf.

Davidoff Regina, A propos d'un cas de râtrécissement cicatriciel de l'oesophage. Genf.

Epstein Salomon, A propos d'un cas de polynévrite diphthérique. Genf.

Feinmann Jos. Schoul Joseph, Struma retropharyngealis. Zürich.

Felber Paul, Anlage und Entwicklung des Maxillare und Prämaxillare beim Menschen. Zürich.

Germanier, De Recidives aprés l'opération de goitres à l'hopital cantonal de Lausanne. Lausanne.

Gyr Erna, Die chirurgische Behandlung der Bronchiektasien. Zürich.

Kattenburg Hermann, Die Ursachen der angeborenen Gaumenspalten nebst Beiträgen zur Anatomie der Gaumen- und Pharynxmuskulatur. Zürich.

Khoury Selim Antoun, Contribution à l'étude des tumeurs malignes du larynx. Genf.

Kogan, Contribution à l'étude du lymphogranulome malin. Lausanne.

Mailer Missey, Über Knochenbildung in der Trachealschleimhaut des Menschen. Basel.

Michailova Kina, A propos d'un cas de paraplégie par métastase thyroidienne. Genf.

Perr Jon Plasch, Tryptophanbestimmungen in normalen und pathologischen Schilddrüsen. Zürich.

Reinhardt Alfred, Über Kontribution von Krebs und Kropf mit Tuberkulose. Bern.

Sarkissiantz, Recidives de goitres. Lausanne.

Skupnik M. J., Noma, Cancer aquaticus. Bern.

Strub Robert Alfred, Über ein multilokuläres Kystom des Unterkiefers (Epithelioma adamantinum cysticum. Zürich.

Ulrich Konrad, Zwei Beiträge zur Genese des Mittelohr-Cholesteatoms. Basel.

Zavadier Nathan Jsaia, Anwendung und Dosierung des Diphtherieheilserums. Zürich.

## 1918.

Barth Mathilde, Über die funktionelle Struktur des Oberkieferapparates bei Neuweltaffen. Zürich.

Digitized by Google
Original from UNIVERSITY OF CALIFORNIA
Generated on 2019-10-24 16:47 GMT / http://hdl.handle.net/2027/uc1.b3252768
Public Domain in the United States, Google-digitized / http://www.hathitrust.org/access_use#pd-us-google

Berger Gerhard, Über die Mengen des mit Triketonhydrindenhydrat reagierenden Bestandteile des normalen und pathologischen Speichels. Zürich.

Confino Jacques, Ein Beitrag zur Frage der Mischgeschwülste des Gaumens. Bern.

Haymann Detmar, Zur Kenntnis der Knochengeschwülste des Warzenfortsatzes (Osteoma eburneum processus mastoidei). Zürich.

Nantcheva K., Des complications de l'Adénoidectomie. Genf.

Novaes Eucario, La Trypanosomiasis Brésilienne et son rapport avec le corps thyroide. Genf.

Pricoli Raque, A propos d'un cas de paralysie laryngée bilatérale. Genf.

Schirmer Alexander, Status thymo-lymphaticus bei Neugeborenen. Bern.

Trablous Simeon, De l'aërophagie essentielle et symptomatique. Genf

## 1919.

Borel Fritz Edmond, Les glandes muqueuses des voies respiratoires dans la diphtherie. Étude histo-pathologique. Genf.

Brunner Viktor, Über Strangulation als Unfall. Ein Beitrag zu den traumatischen Kehlkopf- und Luftröhren-Affektionen. Zürich.

Delessert Eugêne, Contribution à l'étude anatomico-clinique des tumeurs malignes du mediastin antérieur et de la region thymique. Genf.

Drapkin Berta, Die Thymus bei kongenitaler Syphilis. Zürich.

Frenkel Hellmut, Über das Verhalten der weißen Blutzellen bei Diphtherie, insbesondere unter dem Einflusse der Serumbehandlung. Zürich.

Furer Joseph, Ein Beitrag zur Pathologie des Ösophaguskarzinom. Zürich.

Gilbert René, Le syndrome tetanique dans le mal de Basedow. Genf.

Hallac Joussef, Sur un cas de fracture de la mâchoire supérieure avec fissure palatine.

Kappeler Armin, Über das gleichzeitige Vorkommen von Divertikel und Karzinom in der Speiseröhre. Zürich.

Masson Guy, Le goître exophthalmique, la pathogénie, son traitement.

Monzas Lucas, Observations sur l'ossification des cartilages du larynx chez l'homme.

Mayer Karl, Über tumorförmiges Lymphogranulom des Mediastinums und der Trachea. Basel.

Schmid Hans, Über lokale Amyloidosis im Bereiche des Oberkiefers und der Wirbelsäule. Zürich.

Spillmann Albert, Über Ohrverletzungen. Eine unfallstatistische Studie. Zürich.

Weißberg-Mietschyslaw, Über den Mechanismus der Jodeinwirkung bei der Heilung der Sporotrichose durch Jod-Kalibehandlung. Zürich.

Generated on 2019-10-24 16:47 GMT / http://hdl.handle.net/2027/uc1.b3252768
Public Domain in the United States, Google-digitized / http://www.hathitrust.org/access_use#pd-us-google
Digitized by Google
Original from UNIVERSITY OF CALIFORNIA

## 1920.

Berg Viktor, Klinische Beiträge zur Mikuliczschen Krankheit mit einem Fall dauernder Heilung durch interkurrierendes Erysipel. Zürich.
Busch Ewald, Muskulärer Schiefhals und Heredität. Zürich.
Schmid Helmuth E., Beitrag zur Auffassung der Mikuliczschen Krankheit. Zürich.
Beller Hans, Das Vorkommen des Echinocokkus senilocularis in der normalen und kropfigen Schilddrüse.

## Deutsche Universitäten im Jahre 1919.

Begemann Heinz, Ein Fall von Bogenbruch des Epistropheus ohne Verletzung des Halsmarks. Kiel.
Burckhardt Franz, Über die Retentionszysten am Halse des Hundes (vetr. Diss.), Gießen.
Detsch Hans, Otitis media nach Affektionen des Nasenrachenraumes. Würzburg.
Fricke Hedwig, Die Säuglings-Diphtherie-Endemien in der Universitäts-Frauenklinik zu Göttingen in den Jahren 1910—18. Göttingen.
Gande Bruno, Die Spirochäten der menschlichen Mundhöhle. Königsberg.
Herold Kurt, Hydrozephalie, Mikrognathie und Uranoschisma. Gießen.
Kecker Wilhelm, Ein Beitrag zur Behandlung der Larynx- und Trachealstenosen. Kiel.
Kötz Adelheid, Klinische Beobachtungen der Beeinflußbarkeit des Keuchhustens. Kiel.
Lehmann Paul Siegfried Carl, Drüsentuberkulose und ihre Behandlung. Leipzig.
Nikolai Ernst, Die syphilitischen Erkrankungen der Luftröhre. Breslau.
Robbers Franz, Ein Fall von Thymuskarzinom. Greifswald.
Runge Adolf, Über einen Fall von Echinokokkus der Schilddrüse. Göttingen.
Scherer Friedrich, Über die zeitlichen Grenzen der Wirksamkeit antitoxischen Diphtherieheilserums bei der Infektion des Meerschweinchens mit lebenden Diphtheriebazillen (vetr. Diss.). Gießen.
Stein Werner, Verätzungsstrikturen des Ösophagus bei Kindern. Erlangen.
Welzel Wilhelm, Über Blutungen in die Struma. Breslau.
Witthöft Hans, Knochennekrose bei Diphtherie. Kiel.

## 1920.

Allioli Friedrich, Beiträge zur Kenntnis der metastasierenden Kolloidstruma. München.
Becker Willy, Über Verletzungen des Gehörorgans durch Blitzschlag. München.
Bernstein Bruno, Primäre Tuberkulose der Mundschleimhaut (Diss. med. dent.). Greifswald.

Generated on 2019-10-24 16:47 GMT / http://hdl.handle.net/2027/uc1.b3252768
Public Domain in the United States, Google-digitized / http://www.hathitrust.org/access_use#pd-us-google
Digitized by Google
Original from UNIVERSITY OF CALIFORNIA

Bernstein Siegfried Bruno, Blutungen im Munde, unter besonderer Berücksichtigung der forensischen Verantwortlichkeit des Zahnarztes (Diss. med. dent.). Greifswald.

Bihler Michael, Über ein Zystom des aufsteigenden Unterkieferastes. München.

Bürkmann Albert, Ein Fall von Struma congenita permagna. Marburg.

Dorn Hermann, Ein Fall von Karzinom des Mesopharynx. München.

Duesberg Hubert, Der otitische Hirnabszeß unter teilweiser Benutzung von 7 Fällen aus der Ohrenklinik der städtischen Krankenanstalt Düsseldorf. Greifswald.

Duschl Ludwig, Ein Fall von totaler antethorakaler Ösophagusplastik. München.

Ehmke Paul, Über die Ergebnisse der Barthschen Stirnhöhlenoperation Erlangen.

Forster Erwin, Erfahrungen über normale und krankhafte Erscheinungen beim Fluge des Menschen, insbesondere über die Erhaltung des Gleichgewichtes. Breslau.

Frenzel Hermann, Die Prüfung auf Simulation einseitiger Taubheit in der Univ.-Ohrenklinik. zu Greifswald.

Friedemann Hermann Rudolf, Der syphilitische Primäraffekt an der Zunge. Leipzig.

Friedrich Magdalena Isa, Über Zahn- und Kieferanomalien bei Idioten. Greifswald.

Gentzsch Alfred Richard, Drei Fälle von hysterischem Mutismus Leipzig.

Goldstein A., Über Arhinenzephalie mit medianer Oberlippenspalte. (Zwischenkieferdefekt). Jena.

Hallnagel Adolf, Über die Struma maligna. Greifswald.

Hemmann Alfred Kurt, Ein Fall von angeborener Fazialisparese. München.

Herrmann Max, Ein Fall von Mediastinaltumor im Kindesalter (als Beitrag zur röntgenologischen Diagnostik und Therapie). München.

Hinckel Bodo, Die Strahlenbehandlung der bösartigen Geschwülste der Mundhöhle. Marburg.

Holst Richard, Zur Frage der Mundhöhlenschleimhauttuberkulose, München.

Holzweissig Hans, Kasuistischer Beitrag zum neurologischen Symptomenkomplex bei Verletzungen des verlängerten Markes und der Brücke. Leipzig.

Isserlin Aron, Über luetische Basalmeningitis. An Hand von Krankengeschichten der 1. med. Klinik in München aus den Jahren 1912 bis 1919. München.

Jung Otto, Über Lippenkarzinom bei Jugendlichen und deren Behandlung. Marburg.

Kastenmeyer Willy, Über den Einfluß normalen, antitoxinfreien Pferdeserums auf die experimentell erzeugte Diphtherieinfektion und

Digitized by Google
Original from UNIVERSITY OF CALIFORNIA
Generated on 2019-10-24 16:47 GMT / http://hdl.handle.net/2027/uc1.b3252768
Public Domain in the United States, Google-digitized / http://www.hathitrust.org/access_use#pd-us-google

-intoxikation des Meerschweinchens. (S. A. aus Arch. f. Kinderhlk. 67.) Gießen.

Klein Walter, Über den Wert der Epithelkörperchen - Transplantation bei der Tetania parathyreopriva. Breslau.

Knauer Ilse, Über einen Fall von kapillarem Hämangioendotheliom im mittleren Nasengang mit besonderer Berücksichtigung seiner Genese. Gießen,

Koch Fritz, Bronchoskopische Erfahrungen mit einem Bericht über 5 Fremdkörper in den tieferen Luftwegen. Gießen.

Koch Karl, Die Operation der harten Nasenrachenfibrome nach C. M. Hopmann. Bonn.

Kriegl Max Ernst, Stomatitis leucaemica. Müuchen.

Lazarus Gustav, Verengerungen und Verschlüsse des Gehörganges nach Ekzem. München.

Lautenschläger G., Die in den Jahren 1910—1920 in der chirurg. Univers.-Klinik zu München behandelten Kiefergeschwülste. München.

Letz Theodor, Die otitische Sinusthrombose mit Beteiligung des Confluens sinuum (Torcular Herophili). Marburg.

Lotze Paul, Ein Fall von Bronchitis nach Influenzabronchopneumonie, geheilt durch intravenöse Neosalvarsaninjektion. Gießen.

Lüders Willy, Über Choanalatresie. Greifswald.

Medalie Chaim, Die luetische Affektion der Trachea und Bronchien im Anschluß an 3 Fälle aus der Leipziger Medizin. Klinik, Leipzig.

Meyer Johanna, Über einen Fall von Mischgeschwulst der Glandula submaxillaris. München.

Meyer Johannes, Über die Behandlung der Diphtherie mit normalem Pferdeserum. Erlangen.

Monheimer Benno, Über das Vorkommen von Spirochäten in der normalen menschlichen Mundhöhle bei Personen verschiedenen Alters. München.

Nicolas Lothar, Über die extra-nasalen Operationsmethoden bei Stirnhöhlenerkrankungen. Marburg.

Noest Jan Leonardus, Die Diphtherieerkrankungen in den Jahren 1895 bis 1917 in der Mediz. Klinik in Bonn. Bonn.

Palka Johannes, Über Blutzysten am Halse. Breslau.

Petersilie Paul, Das Hypophysengewicht beim Manne und seine Beziehungen. Jena.

Pinkus Bruno, Beiträge zur Unterkiefertuberkulose (Diss. med. dent.), Greifswald.

Ploenes Wilh. Ludwig, Ein schwer diagnostizierbarer Fall von Mastoiditis mit extraduralem Abszeß. München.

Reifferscheid Gustav, Über ungewöhnliche Ausbreitung des Krankheitsprozesses bei Stomatitis macula-fibrinosa. Greifswald.

Ring Hilde, Über die Häufigkeit der Gaumentumoren und über Gaumenfibrome nebst einem Fall von Fibroma teleangiectaticum palati.



Digitized by Google
Original from UNIVERSITY OF CALIFORNIA
Generated on 2019-10-24 16:47 GMT / http://hdl.handle.net/2027/uc1.b3252768
Public Domain in the United States, Google-digitized / http://www.hathitrust.org/access_use#pd-us-google

Röpke Margarete, Über Strumitis bei Infektionskrankheiten. (Kasuistischer Beitrag.) München.

Sass Otto, Knotige und ulzeröse Gesichtsaffektionen. Leipzig.

Schmitt Michael, Ein Fall von tödlich verlaufener otogener Sepsis mit Einschmelzung und Obliteration des Sinus transversus. München.

Schönfeld Herbert, Über den Einfluß von Magnesiumchlorid auf die örtlich betäubende Wirkung des Novokains. Leipzig.

Schreiber Maximilian, Über Beziehungen zwischen den Spaltmißbildungen der Mundhöhle und embryonalem Zungenwachstum. München.

Schneller Johannes, Über einen Fall von otoskopisch sichtbaren Trommelfellbewegungen mit objektiv wahrnehmbaren Ohrgeräuschen bei nichtperforiertem Trommelfell. München.

Schwarz Wilh. Ludwig, Beitrag zur Kenntnis der Osteome am Oberkiefer. München.

Seyfferth Friedrich, Stottern und ähnliche Sprachstörungen im Heeresdienst. München.

Siegert Therese, Otosklerose und Schwangerschaft. Marburg.

Somersalo Eva geb. Becker, Über Rumination im Säuglingsalter. Jena.

Steinhuber Adolf, Über Schädelbasisfrakturen mit Beteiligung des Gehörorgans unter besonderer Berücksichtigung der therapeutischen Forderungen an Hand von 2 Fällen. München.

Stute Karl, Über die Zungenaktinomykose des Rindes (vetr. Diss.). Gießen.

Tischler Josef, Über meningeale Cholesteatome und Bericht über einen eigenen Fall. München.

Ullmann Hans, Ein Karzinomsarkom des Kehlkopfes. München.

Weise Karl, Über den syphilitischen Primäraffekt an den Mundlippen. Leipzig.

Wimmer Kaspar, Über 2 Fälle von Mukokele der Stirnhöhle, zugleich ein Beitrag zur Pathologie und Ätiologie der Mukokele. München.

Wolff Louis, Die Anwendung von Gemischen zur zahnärztlichen Lokalanästhesie (Diss. med. dent.). Greifswald.

Generated on 2019-10-24 16:47 GMT / http://hdl.handle.net/2027/uc1.b3252768
Public Domain in the United States, Google-digitized / http://www.hathitrust.org/access_use#pd-us-google
Digitized by Google
Original from UNIVERSITY OF CALIFORNIA

# Otologischer Teil.

## Original-Artikel.

## Über das Vorkommen einer eigenartigen sklerotischen Erkrankung des Mittelohres bei Kindern, mit günstiger Prognose[1]).

Von Prof. Citelli, Catania.

(Übersetzung: Dr. F. Rode, Triest.)

Ich halte es für angezeigt, die Aufmerksamkeit der Kollegen auf das Vorkommen einer ausgesprochenen doppelseitigen Schwerhörigkeit (deutlicher wahrnehmbar auf einer Seite) zu lenken, die sich bei Kindern konstatieren läßt, die weder Beschwerden aufweisen die sich aus einer schlechten Luftversorgung des Mittelohres, aus katarrhalischen Erscheinungen oder gar aus Eiterungen ableiten ließen, noch bei denen Lues oder sonst irgendwelche Allgemeinerkrankung nachgewiesen wäre. Man ist in diesen Fällen gezwungen, eine wenn auch nicht typische sklerotische Erkrankung (d. h. bloß mit Erscheinungen der Fixation des Steigbügels) zu diagnostizieren. Derartige von mir beobachtete Fälle, die, wie mir scheint, von anderen noch nicht hervorgehoben wurden, verdienen unsere besondere Aufmerksamkeit, sowohl vom praktischen (Therapie und Prognose) als auch vom Standpunkte der pathologischen Erkenntnis aus.

Gegen meine Voraussetzung trat bei Verabreichung von Jodpepton (Jodon oder vielmehr Jodonal) eine deutliche Hörverbesserung ein. Es ist daher anzunehmen, daß, wenn nicht mit der Jodbehandlung in diesem frühen Alter eingegriffen worden wäre, die Schwerhörigkeit sich wahrscheinlich in Form einer ausgesprochenen Sklerose festgesetzt hätte, d. h. mit der Tendenz stetiger Verschlechterung und ohne Hoffnung eine Besserung zu erzielen.

In kurzem will ich hier die Krankengeschichten der beiden Fälle bringen, die mich zu den mitgeteilten Schlußfolgerungen führten. Wenn ich diese Fälle das erstemal, als ich sie zu beobachten Gelegenheit hatte, nicht einer genauen Funktionsprüfung unterzog, so liegt der Grund hauptsächlich darin, daß ich, gewissermaßen durch den wider Erwarten günstigen Erfolg der Jodbehandlung dieser meiner Privatpatienten, überrascht wurde. Trotz alledem beweisen die wenigen damals vermerkten Aufzeichnungen zur Genüge die Richtigkeit meiner Annahme.

[1]) Vortrag, gehalten auf dem XVII. italienischen Kongreß für Oto-Rhino-Laryngologie in Triest vom 8. bis 10. April 1920.



Digitized by Google
Original from UNIVERSITY OF CALIFORNIA
Generated on 2019-10-24 16:47 GMT / http://hdl.handle.net/2027/uc1.b3252768
Public Domain in the United States, Google-digitized / http://www.hathitrust.org/access_use#pd-us-google

**1. Fall.** 11jähriger Knabe. Keine Einziehung des Trommelfelles. Keine Ad. Vg. Keine Verengerung der Tuben. Leichte Verdickung der Schleimhaut der unteren Muscheln. Das Trommelfell fast normal (eine ganz leichte Trübung rechts). Keine Zeichen abgeheilter Eiterungen, noch anamnestisch Ohrenschmerzen je nachweisbar. Flüstersprache links 1 *m*, rechts 0·5 *m*, $C^{-0}_{10/100}$, Schw +, die übrigen Stimmgabeln wurden mittelmäßig perzipiert, am schlechtesten unter allen $c^5$. Die Familienanamnese ergibt bloß, daß der Vater des Pat. gichtleidend gewesen sei. Ich stellte die Diagnose: sklerotische Form von Schwerhörigkeit mit wahrscheinlicher Fixation des Steigbügels rechts. Dementsprechend war auch meine Prognose in bezug auf das Gehör schlecht. Auf jeden Fall verschrieb ich 2 Fläschchen Jodon, tropfenweise zu nehmen. Als ich den Pat. nach Beendigung der Jodkur wiedersah, konnte ich zu meinem Erstaunen wahrnehmen, daß er Flüstersprache rechts 3·50 *m*, links fast 6 *m* hörte. R war rechts nicht mehr — 0, sondern bloß negativ, auch war die Perzeption der Stimmgabeln bedeutend gebessert. Diese bedeutende Besserung erhält sich jetzt seit 3 Jahren. Der Pat. nimmt aus Vorsicht jährlich 1 bis 2 Fläschchen Jodon.

**2. Fall.** Wenigen Monate später hatte ich Gelegenheit, einen 12jährigen Knaben zu untersuchen, der fast den gleichen Symptomenkomplex aufwies wie der erste Fall. Rechts nahm er Flüstersprache erst fast a. c. wahr, links beiläufig 3 *m* weit. Weder Trommelfelleinziehung, noch Stenose der Tube (Politzer ohne die geringste Hörverbesserung), Trommelfell leicht getrübt, im Nasenrachenraum wenige Reste von Ad. Vg. Schw. +, $C^{0}_{15/100}$, $c_{5}{}^{40/100}_{50/100}$, die übrigen Stimmgabeln werden leidlich perzipiert. Keine Lues, keine vorhergegangenen Ohrenschmerzen. Gicht in der Familie. Ich diagnostizierte eine weit vorgeschrittene Sklerose rechts, bedeutend geringer links. Nach 2 Fläschchen Jodon verschwand der auffallend negative R, rechts war Flüstersprache auf 2½ *m* gestiegen, links auf 7 *m*. Dementsprechend verbessert die Perzeption der Stimmgabeln. Die Besserung hält unverändert bis heute an. Pat. nimmt jährlich 1 bis 2 Fläschchen Jodpepton.

In diesen beiden Fällen mußte die Diagnose auf Sklerose gestellt werden; im ersten beiderseits ziemlich weit vorgeschritten, im zweiten stark vorgeschritten auf der einen Seite, weniger auf der anderen. Auch eine leichte Beteiligung des inneren Ohres war anzunehmen. Eine ansprechbare Ursache für dies Leiden war in keinem der beiden Fälle vorhanden; höchstens der leichte lymphatische Habitus der Kinder und vor allem die gichtische Veranlagung, die, wie ich schon öfters hervorgehoben habe, häufig in Sizilien die einzige Ursache einer Sklerose des Mittelohres darstellt. Wie ist es demnach zu erklären, daß nach 3—4 monatlichem Gebrauche von Jodpepton eine deutliche Hörverbesserung eintrat, was wohl kaum der Fall gewesen wäre, wenn es sich um eine wirkliche Sklerose gehandelt hätte?

Klinisch würde ich mir den Fall mit der Annahme erklären, daß in einzelnen Fällen und Spezien im Kindesalter, eine Art präsklerotisches Stadium bestehe, während welchen mit der Jodbehandlung noch bedeutende Hörverbesserungen erzielt werden können, wodurch auch auf den weiteren Verlauf der Krankheit ein günstiger Einfluß erzielt werden kann. Es ist auch sehr warscheinlich, daß, wenn man dieses, im übrigen scheinbar nicht gar zu lang dauernde, präsklerotische Stadium ohne Jodbehandlung ablaufen

Digitized by Google
Original from UNIVERSITY OF CALIFORNIA
Generated on 2019-10-24 16:48 GMT / http://hdl.handle.net/2027/uc1.b3252768
Public Domain in the United States, Google-digitized / http://www.hathitrust.org/access_use#pd-us-google

ließe, sich jene eigentliche Form der Sklerose stabilisieren würde, die in bezug auf das Gehör, wohl als schwere Erkrankung anzusprechen ist.

Die Tatsache, daß in einigen Fällen die Sklerose von einer präsklerotischen Periode eingeleitet werden kann, in welchem die Behandlung im Gegensatze zum späteren Verlauf der Krankheit, noch viel erreichen kann, muß demnach stets beachtet werden. Für die Behandlung der Sklerose ist das Bekanntsein dieser Tatsache sicher von großer Bedeutung; für die weitere Erforschung der Pathologie dieser noch allzusehr in Dunkel gehüllten Erkrankungsform, wird es übrigens auch von Wichtigkeit sein, genau festzustellen, ob es wirklich ein derartiges präsklerotisches Stadium gibt, wie häufig es auftritt, wie lange dessen Dauer ist.

Es könnte ja auch möglich sein, daß diese Erkrankungsform, mit der ich mich beschäftige, wohl der Sklerose ähnelt, von ihr aber doch verschieden ist; in diesem Falle müßte man statt von einem präsklerotischem Stadium, von einer „Similisklerose“ sprechen.

Über die pathologischen Veränderungen im Ohre bei diesem Krankheitserscheinungen, lassen sich bloß Vermutungen aussprechen. Man könnte das Vorhandensein einer plastischen Infiltration, hervorgerufen durch einen chronisch verlaufenden Entzündungsprozeß, annehmen, die den Steigbügel imobilisiert oder zum mindestens in seiner Beweglichkeit stark einschränkt nnd die gleichzeitig in irgendeiner Weise Teile des Labyrinthes schädigt. Bei rechtzeitiger Anwendung des Jods, wird ein guter Teil des Infiltrates zum Schwinden gebracht und mithin auch die normale Funktion des Steigbügels und des Labyrinthes wieder hergestellt. Wird aber Jod in diesem Zeitabschnitte nicht angewendet, falls es sich wirklich nur um ein präsklerotisches Stadium handelt, so wandelt sich diese entzündliche Infiltration in jenen Prozeß fortschreitender knöcherner Dystrophie, der sich nicht mehr oder nur sehr wenig durch Jodpräparate beeinflussen läßt. Handelt es sich um Similisklerose, so werden die Schädigungen des Ohres ebenfalls unveränderliche oder fast unveränderliche. Was schließlich die Behandlung dieser Fälle betrifft, erzielt man, wie wir gesehen haben, die besten Erfolge mit der Verabreichung von Jod. Ich verwendete das Jodpepton und könnte nicht sagen, da ich keine anderen Präparate versucht habe, ob dieses besondere Vorteile den anderen Jodpräparaten gegenüber aufweist.

Vor der Anwendung des Jods ist die Stellung der klinischen Diagnose auf Prä- oder Similisklerose äußerst schwer. Bloß das jugendliche Alter der Patienten, ließe uns beim Obwalten der vorerwähnten Verhältnisse annehmen, daß es sich um diese Erkrankungsform handle. Aus alledem ergibt sich:

Digitized by Google
Original from UNIVERSITY OF CALIFORNIA
Generated on 2019-10-24 16:48 GMT / http://hdl.handle.net/2027/uc1.b3252768
Public Domain in the United States, Google-digitized / http://www.hathitrust.org/access_use#pd-us-google

1. Das Bestehen eines präsklerotischen Stadiums, das in einigen Fällen der wahren Sklerose vorausgeht, oder das Bestehen einer Similisklerose.

2. Diese Erkrankungsform des Ohres bessert sich bedeutend bei Jodbehandlung und tritt hauptsächlich im Kindesalter auf.

---

Aus dem Versorgungslazarett II, Berlin-Tempelhof.

# Prüfungsapparat zum Bárányschen Zeigeversuch.

Von Dr. **A. Blumenthal**, Berlin.

(Mit 1 Figur.)

Es gab bisher keinen Apparat, an welchem der Stärkegrad des Vorbeizeigens beim Bárányschen Zeigeversuch in bequemer Form nachgewiesen werden konnte. Für die statischen Störungen, welche bei Labyrinthveränderungen, Vestibularis- und Kleinhirnerkrankungen auftreten, haben wir in dem Steinschen Goniometer einen Apparat, um den Grad dieser Störungen nachzuweisen. Auch bei der Prüfung des Nystagmus gibt es Vorrichtungen, die, wenn auch unzureichend, nach gewissen Gesichtspunkten die Stärke des Nystagmus bestimmen. Es lag daher nahe, auch für die Direktionsstörungen beim Zeigen, die beim Bárányschen Zeigeversuch in die Erscheinung treten, einen entsprechenden Meßapparat zu konstruieren. Die Gründe, welche die Herstellung eines solchen Apparates wünschenswert erscheinen lassen, sind einleuchtend. Es ist wissenschaftlich und praktisch durchaus wichtig, feststellen zu können, nicht nur ob jemand in einer der 3 Ebenen und in welcher er vorbeizeigt, sondern auch um wieviel er vorbeizeigt. Nur so gewinnen wir ein Urteil darüber, wie stark die Störung ist. Hat man nun die Stärke derselben festgestellt und notiert, dann läßt sich nach Ablauf einer gewissen Zeit leicht ein Vergleich anstellen, ob die Störung stärker oder schwächer geworden ist, wieweit der Organismus eventuell schon Ausgleichsvorrichtungen geschaffen hat. Diese Feststellungen sind zur Beurteilung der funktionellen Heilung, also besonders für die Bewertung der praktischen Leistungsfähigkeit von außerordentlicher




Der Bügel *B*, welcher an dem vertikalen Arm des Apparates befestigt ist, kann abgeschraubt und an dem horizontalen Arm *H* befestigt werden.

Digitized by Google
Original from UNIVERSITY OF CALIFORNIA
Generated on 2019-10-24 16:48 GMT / http://hdl.handle.net/2027/uc1.b3252768
Public Domain in the United States, Google-digitized / http://www.hathitrust.org/access_use#pd-us-google

Wichtigkeit. Den Gutachter interessiert mehr noch als die anatomische Veränderung eines Organs die Funktionstüchtigkeit desselben. Aber auch für den Kliniker ist es sehr interessant, die Kurve festzustellen, nach welcher sich beim Ausfall oder bei der Schädigung eines Organs Ausgleichserscheinungen vollziehen. Mit Hilfe genauer Messungen in gewissen Zeitabständen wird der einzelne Krankheitsfall in seinem Verlauf schärfer geklärt. Aber auch Erkrankungen verschiedener Organe, welche ähnliche Symptome machen, werden so genauer verglichen. Man ist beispielsweise in der Lage, die Abweichung beim Zeigeversuch bei Labyrintherkrankungen mit der Abweichung bei Vestibularisstamm- oder Kleinhirnerkrankungen zahlenmäßig zu vergleichen und kann dadurch feststellen, bei welcher Organerkrankung die qualitativ gleiche, quantitativ stärkere Störung auftritt. Daraus lassen sich wieder Schlüsse ziehen bezüglich der Bedeutung der verschiedenen Organe für die Exaktheit des Zeigens. Es werden sich mit Hilfe genauer quantitativer Angaben die Bilder der rein organischen Erkrankungen schärfer von denen der funktionellen, besonders der Hysterie und Hystero-Neurasthenie abheben, ebenso von den Krankheitsbildern, welche durch Simulation und Aggravation vorgetäuscht werden. Das charakteristische Merkmal der organisch bedingten Störung gegenüber der hysterischen oder durch Simulation vorgetäuschten Störung ist ihre Stetigkeit und ein gewisses, durch Erfahrung bekanntes Verhältnis zwischen anatomischer Veränderung und funktioneller Störung. Der Kranke, welcher infolge einer Labyrinthfistel vorbeizeigt, wird, in Abständen von 10 Minuten hintereinander untersucht, hinsichtlich der funktionellen Störung Stärkegrade zeigen, die sich ungefähr gleich bleiben. Der Hysteriker oder der Simulant, welcher durch rein psychische Vorgänge Fehler beim Zeigen macht, zeigt einmal so, das anderemal so, je nach der Stärke der psychischen Impulse, die er beim Zeigeakt verwendet, ohne daß er bei verschlossenen Augen sieht oder merkt, welche Schwankungen er macht. Aus derartigen Schwankungen kann man mit großer Sicherheit sagen, ob psychogene Momente vorliegen oder nicht. Von Interesse ist auch, im einzelnen Falle mit Hilfe des Apparates festzustellen, wie sich der Stärkegrad des Vorbeizeigens zum Stärkegrad der statischen Störung und des Nystagmus verhält. Man kann hieraus ersehen, wie die Ausgleichung der drei verschiedenen auf derselben anatomischen Veränderung beruhenden Störungen vor sich geht, ob sich eine der drei Störungen schneller ausgleicht als die andere. Man muß annehmen, daß Nystagmus, statische Störung und Direktionsstörung im Verlauf nicht immer parallel gehen. So erscheint ein Meßapparat bei der Prüfung des Bárányschen Zeigeversuches in vieler Hinsicht als ein wertvolles Prüfungsmittel.

Es handelt sich bei dem angegebenen Apparat um folgende Konstruktion: Der Apparat besteht aus einem Stativ mit vertikalem

Digitized by Google
Original from UNIVERSITY OF CALIFORNIA
Generated on 2019-10-24 16:48 GMT / http://hdl.handle.net/2027/uc1.b3252768
Public Domain in the United States, Google-digitized / http://www.hathitrust.org/access_use#pd-us-google

und horizontalem Arme. Der horizontale Arm kann an dem vertikalen verschoben und in verschiedener Höhe fixiert werden. Sowohl an dem vertikalen wie an dem horizontalen Arme kann ein metallener Bügel in seiner Mitte durch Schrauben festgeschraubt werden. Der Bügel ist nach beiden Seiten hin von seinem Fixierungspunkt aus 35 *cm* lang. Auf ihm befindet sich eine Skala, die ihn von dem Fixierungspunkt aus nach Zentimetern abteilt. Jedem Zentimeter entspricht die betreffende eingegrabene Zentimeterzahl. Benutzt man nun irgendeinen Punkt des Bügels als Fixierungspunkt, so ist mit Leichtigkeit beim Zeigeversuch abzulesen, nach welcher Seite und um wieviel Zentimeter vorbeigezeigt wird. Ist der Bügel am vertikalen Stativarm in horizontaler Ebene fixiert, so muß der zu Untersuchende seinen Arm in vertikaler Ebene bewegen. Das Vorbeizeigen findet dann in horizontaler Ebene nach rechts oder links statt. Ist der Bügel am vertikalen Stativarm in sagittal vertikaler Ebene fixiert, so muß der zu Untersuchende seinen Arm in horizontaler Ebene hin und her bewegen. Das Vorbeizeigen findet also in sagittal vertikaler Ebene nach oben oder unten statt. Wird der Bügel an dem horizontalen Arme des Stativs in sagittal vertikaler Ebene fixiert, so muß der zu Untersuchende in frontal vertikaler Ebene den Arm hin und her bewegen. Das Vorbeizeigen findet dann in sagittal vertikaler Ebene nach vorn oder hinten statt. Bei der Untersuchung muß der Apparat so vor den Betreffenden gestellt, werden, daß der letzere den Fixierungspunkt des Bügels bequem erreichen kann. Der horizontale Stativarm kann höher oder niedriger, je nach Größe des Pat., verstellt werden. Der Apparat ist hergestellt von der Firma H. Pfau, Inhaber Lieberknecht, Berlin NW, Luisenstraße 48.

---

# Vereinsberichte.

## Niederländischer Verein für Hals-, Nasen- und Ohrenheilkunde.

**Versammlung am 22. und 23. März 1919 in Amsterdam.**

Vorsitzender: W. Schiiperoort.

I. F. H. Quix: **Zwei Fälle von „Tumor acusticus".**

1. Mann, seit 1½ Jahr Kopfschmerzen und seit ½ Jahr Erbrechen, Stauungspapille, Verlust der Gehörsfunktion und der statischen Funktion auf dem linken Ohr, linksseitig Verlust des Kornealreflexes, Röntgenaufnahme nach Stenvers ergab Erweiterung des Porus acusticus. Rechts war auch die Gehörsfunktion herabgesetzt.

Operation von einem Chirurgen. Nach 5 Tagen Exitus. Mikroskopisch: Links Porus acusticus aufgefüllt mit Tumor, ausgehend von hinten unten am Boden des Ganges. N. cochlearis und vestibularis sind vernichtet. Auch

Digitized by Google
Original from UNIVERSITY OF CALIFORNIA
Generated on 2019-10-24 16:48 GMT / http://hdl.handle.net/2027/uc1.b3252768
Public Domain in the United States, Google-digitized / http://www.hathitrust.org/access_use#pd-us-google

der 1916 von Quix beschriebene Niederschlag in Peri- und Endolymphe wird wieder gefunden. Rechts Felsenbein und Porus acusticus normal. Die Membrana Reißneri ist durch Überdruck in der Perilymphe eingesunken. Daher erklärt sich die leichte Herabsetzung der Gehörsfunktion rechts.

2. Frau, 39 Jahre. Die Diagnose von Tumor acusticus wurde auf dem linken Ohr gestellt auf Grund einer atrophischen Stauungspapille und halben Blindheit auf der linken Seite. Verlust des Kornealreflexes und Verlust des Geschmackes auf der linken Hälfte der Zungenspitze. Rechts Beschränkung des Gesichtsfeldes. Links Verlust der Gehörsfunktion, rechts Herabsetzung. Die Reizbarkeit des Vestibularis war auf beiden Seiten herabgesetzt. Auf der Röntgenplatte Erweiterung des Porus acusticus internus. Operation durch einen Chirurgen. Exitus nach 5 Tagen.

Mikroskopisch hat der Tumor die Hinterwand des Felsenbeines angefressen. Der Tumor wächst mehr nach unten in das Felsenbein hinein fast bis in die Art. Carotis. Die Niederschläge sind auch wieder anwesend, sowie die Erscheinungen der Stauung

Rechts Niederschläge im Labyrinth. Die Membr. Reißneri ist an die Cortische Memb. angewachsen.

Quix behauptet, daß das gewöhnliche chirurgische Operationsverfahren für diese Operationen nicht gut ist. Diese Behauptung stützt sich auf die pathologisch-anatomischen Befunde.

Diskussion: van Rossem, Muskens.

II. F. H. Quix: **Der Zusammenhang zwischen der Richtung des Nystagmus und dem Reiz in einem bestimmten Bogengang.**

Es ist Bárány und Wittmaack und den französischen und belgischen Untersuchern bis jetzt nicht gelungen, ein gutes Schema über diesen Zusammenhang zu geben.

Redner hat untersucht: 1. einzelne Reizung des äußeren Bogenganges; 2. Reizung eines vorderen Bogenganges auf einer Seite und des hinteren Bogenganges auf der anderen Seite; hieraus geht ein bis jetzt unbekannter Nystagmus hervor, wobei sich das Auge in der Ebene dieses Bogenganges bewegt (Segmental-Nystagmus); 3. Reizung von 2 Bogengängen, wobei der dritte in Ruhe bleibt, gibt: *a*) für die zwei vertikalen Systeme entweder vertikalen oder rein rotatorischen Nystagmus; *b*) Reizung der äußeren Bogengänge mit zwei vertikalen gibt diagonalen Nystagmus.

Für alle Fälle wurde die aus der Strömungsrichtung der Endolymphe theoretisch konstruierte Augenmuskelwirkung durch Beobachtung bestätigt.

Hierdurch ist der Zusammenhang zwischen Bogengangreizung und Augennystagmus in allen Einzelheiten bekannt.

Man kann auch umgekehrt aus einem bestimmten Augennystagmus, durch unbekannte Reizung entstanden, auf die Beschaffenheit der Bogengangreize schließen, welche die Augenbewegungen verursacht. Hiermit kann der Mechanismus der Bogengangströmung bei dem kalorischen Nystagmus studiert werden.

Es wird eine vollständige Analyse der Bogengangreflexe auf die Augenmuskeln gegeben, welche es möglich macht, die Funktion jedes Bogenganges in einem bestimmten Krankheitsfall zu untersuchen.

Digitized by Google
Original from UNIVERSITY OF CALIFORNIA
Generated on 2019-10-24 16:48 GMT / http://hdl.handle.net/2027/uc1.b3252768
Public Domain in the United States, Google-digitized / http://www.hathitrust.org/access_use#pd-us-google

Diskussion: Burger, Leopold Siemens, van Rossem, Muskens.

III. C. J. Benjamins: **Ausfüllung von Defekten nach Stirnhöhleoperation.**

Mitteilung über einen Mann, der wegen einer Entstellung nach einer Killianschen Radikaloperation der Stirnhöhle mit Paraffin eingespritzt wurde.

Es wird die Frage behandelt, ob Paraffin ein gutes Material zur Ausfüllung derartiger Höhlen ist und ob es sich in den Tropen hält. In Indien hatte B. guten Erfolg.

Auf welche Art soll Paraffin angewendet werden? Mittels Einspritzung oder in Stücken? B. meint, daß die Anwendung von Stücken besser ist. Eine Verbesserung der Paraffinspritze wird empfohlen.

Diskussion: Quix, Leopold Siemens.

IV. A. de Kleijn: **Über zerebrales Vorbeizeigen.**

Mitteilung eines Falles aus der Klinik von Prof. Laméris. Bei einer Patientin war wegen Periostitis-Sarkom ein großer Teil der Ossa frontalia weggenommen. Dura und Gehirn waren nicht verletzt.

Gefunden wurde: Kein spontanes Vorbeizeigen. Vestibulär, akustisch und neurologisch keine Abweichungen. Nach Erfrieren der Haut über dem rechten Lobus frontalis mittels Chloräthyls auf beiden Seiten Vorbeizeigen nach außen (im Schultergelenk mit solchem nach oben und solchem nach unten). Nach Erfrieren der Haut über dem linken Lobus frontalis: Vorbeizeigen nach innen.

V. A. de Kleijn: **Über das labyrinthäre oder nicht labyrinthäre Entstehen des sogenannten Dunkelnystagmus und einzelne andere Formen des Nystagmus.**

Die Meinung von Ohm, daß der sogenannte Dunkelnystagmus labyrinthären Ursprunges sein soll, stellt sich als nicht richtig heraus. Nach doppelseitiger Exstirpation bleibt der Dunkelnystagmus bestehen; wird ein vestibulärer Nystagmus erregt, ändert sich der erste nicht; es bleiben beide zu gleicher Zeit bestehen.

Diskussion: Benjamins.

VI. W. E. de Flines: **Schiefe Nasenplastik.**

4 Pat. wurden nach Josef operiert.

Die Bilder vor und nach der Operation werden vorgezeigt sowie die Instrumente nach Josef.

VII. H. Burger: *a*) **Gumma processus mastoidei.**

Ein 36jähr. Pat. mit Druckschmerzen auf dem Proc. mast. und normalem Trommelfellbefund (links Trommelfell ein wenig eingezogen) hatte links: Fazialislähmung, v = 2 m. R ➡ l, Galton 0·6 Untergrenze 17 v. d. — Operation nach Schwartze. Der Prozessus war blaß und spröde, die Spitze

Digitized by Google
Original from UNIVERSITY OF CALIFORNIA
Generated on 2019-10-24 16:48 GMT / http://hdl.handle.net/2027/uc1.b3252768
Public Domain in the United States, Google-digitized / http://www.hathitrust.org/access_use#pd-us-google

speckig weich. Nirgendwo Sekretion, kein spongiöser Bau noch Zellen. Jetzt wurde die Diagnose syphilitische Knochenentzündung gestellt. W 10/10. Beim 7. Halswirbel eine Narbe, wahrscheinlich von einem Gumma. Auf der Bauchhaut sind auch Narben. Nach der Operation wurde J K verabreicht.

Pat. entzog sich weiterer Behandlung.

*b*) **Lymphosarcoma tonsillae mittels Tonsillektomie entfernt.**

Mandaringroßer Tumor an der rechten Tonsille. Großes Lymphom im Hals. Vor 6 Wochen wurde der Tumor unter Lokalanästhesie mittels Tonsillektomie entfernt. Nachbehandlung mit X-Strahlen. Das Lymphom wird kleiner.

Mikroskopisch: Kleinzelliges Sarkom.

*c*) **Spontanheilung chron. Mastoiditis.**

Mitteilung über einem Pat., der an einem Ohr radikal operiert wurde, während auf der anderen Seite eine Höhle bestand wie von einer geheilten Radikaloperation. Bei der selbständigen Entwicklung des Mittelohres und des äußeren Ohres kann man sich keine Mißbildung embryonalen Ursprunges vorstellen, die dieses Bild geben würde. Man muß annehmen, daß hier die Natur nicht nur die Radikaloperation sondern auch die Heilung zustande gebracht hat.

VIII. Leopold Siemens: *a*) **Projektil im Siebbein mit Eiterung der Oberkieferhöhle durch den dritten Molaris, der dort hinein gelangt war.**

Auf dem Röntgenbild war das Projektil deutlich im Siebbein zu sehen. Als nach Entfernung noch Eiterung aus der Nase bestehen blieb, wurde das Röntgenbild noch einmal angesehen und der Molaris in der Kieferhöhle entdeckt. Operation nach Krause-Miculicz brachte bald Heilung.

Diskussion: Schilperoort.

*b*) **Ein Fall von Mastoiditis, verursacht durch Streptococcus mucosus.**

Am 4. XI. wurde Pat. krank mit Otid. med. bilateralis. Heilung 15. XII. 14. II. Schmerzen im Proc. mast. Temperatur bis 37°. 19. II. Mastoidoperation. 17. III. Heilung. Die Kulturen zeigten Streptococcus mucosus.

IX. W. Schutter: **Psychogener Stridor.**

Patientin, 33 Jahre, hat Anfälle von Singultus. Nach 14 Tagen verschwinden diese und Pat. hat striduläre Athmung. Laryngoskopisch sieht man sowohl bei der Einatmung wie bei der Ausatmung Adduktion der Stimmlippen, dann und wann auch normale Adduktion. Bei der Einatmung hört man, zwar nicht immer, pfeifen. Nur bei der Atmung mit halbgeöffnetem Mund hört man das Pfeifen. Wenn Pat. mit geöffnetem Mund atmet und pfeift, läßt das Zukneifen der Nase sofort das Pfeifen aufhören. Das Pfeifen hängt zusammen mit einem bestimmten Stand des Gaumens; pfeift Pat. mit halbgeöffnetem Mund, so entsteht ein negativer Einatmungsdruck von 15 bis 20 *mm* Wasser. Bei zystoskopischer Untersuchung durch die Nase

Generated on 2019-10-24 16:48 GMT / http://hdl.handle.net/2027/uc1.b3252768
Public Domain in the United States, Google-digitized / http://www.hathitrust.org/access_use#pd-us-google
Digitized by Google
Original from UNIVERSITY OF CALIFORNIA

stellt sich heraus, daß sich die Epiglottis während des Pfeifens nach hinten unten und die Bänder nach innen bewegen. Die Tonhöhe ist $c^2$.

Als Ursache nimmt S. an, daß die Luft zum Erzittern gebracht wird in einem Kanal, gebildet durch Nase, Nasopharynx, Vestibulum laryngis, unter psychischem Einfluß.

Vortr. glaubt nicht, daß die Lage der Stimmlippen Einfluß hat. Heilung durch Atmungsübungen. Pat. hat gelernt, ruhig durch die Nase zu atmen.

Diskussion: Brat, de Kleijn, Burger.

X. L. J. van der Helm: **65 Fälle von Tonsillektomie.**

Mitteilung von Fällen aus der Universitätsklinik in Utrecht und aus der Privatpraxis von Dr. Quix und van der Helm.

XI. H. Burger: **Tonsillektomie und Thymustod.**

Auf 70 Tonsillektomien hatte B. 1 Todesfall. Pat. erwachte nicht aus der Chloroformnarkose. Bei der Obduktion stellte sich einer Status lymphaticus heraus. Nach Veranlassung der Mitteilungen von Van der Helm teilt B. mit, daß er nur zweimal Verwicklungen bei der Operation sah: eine Blutung und einmal Hauterisy.

Diskussion: Quix, van Iterson, van der Helm.

XII. J. H. Zaaijer: **Kardiospasmus.**

Durch die Untersuchungen an Pat. mit Kardiospasmus bei Operationen und Obduktionen ist Zaaijer zu der Meinung gekommen, daß seine Auffassung, daß die Krankheit als ein Spasmus zu betrachten sei, vielleicht nicht richtig wäre. Diese ist ausführlich in einer Monographie (S. C. van Doesburgh Leiden, 1918) publiziert.

Krankengeschichten werden mitgeteilt und Röntgenogramme sowie anatomische Präparate demonstriert.

XIII. C. E. Benjamins: **Diagnose und Behandlung des Kardiospasmus mittels des Ösophagoskops.**

Publiziert im Ned. Tijdschrift voor Geneeskunde, 1919, II, S. 659.

Diskussion: van Gilse, Benjamins.

XIV. W. Schutter: **Feuchtes Ersatztrommelfell.**

Es wird empfohlen, Glyzerin einzutröpfeln, wie Hammerschlag in 1910 empfohlen hat.

Diskussion: Quix, Schilperoort.

XV. F. H. Quix: **Totalverlust der Innenohrfunktion nach Perforation einer Felsenbeineiterung; völlige Zurückkehr der Funktion nach Operation.**

Pat. mit eitriger Mittelohrentzündung. Es war keine Indikation für Mastoidoperation, als nach einem Monat plötzlich alle Symptome einer Labyrinthitis auftraten. Sofort Operation. Die Knochenwand des hinteren vertikalen Canalis semicircularis war kariös. Das Felsenbein war ebenfalls sehr kariös, während die Kortikalis gut erhalten war. Die Heilung erfolgte bald ohne Störung.

Digitized by Google
Original from UNIVERSITY OF CALIFORNIA
Generated on 2019-10-24 16:48 GMT / http://hdl.handle.net/2027/uc1.b3252768
Public Domain in the United States, Google-digitized / http://www.hathitrust.org/access_use#pd-us-google

Nach zirka 1 Monat hörte Pat. die Flüstersprache auf 7 *m*. Stimmgabeln wurden alle gehört, zwar mit geringer Verkürzung, die untere Grenze war etwas hinaufgerückt. Weber wurde nicht mehr nach einer Seite lokalisiert. Das Vestibularorgan funktionierte später wieder gut. Quix glaubt, eine Immobilisiernng der Endo- und Perilymphe annehmen zu müssen durch Entzündungsprodukte und vielleicht durch die Bakterien.

Diskussion: Van Gilse.

### 29. Versammlung am 29. und 30. November 1919 in Utrecht.

I. P. H. G. van Gilse: *a*) **Beitrag zur Kenntnis der Bildung der Keilbeinhöhle.**

Mitteilung einer Anomalie, die van Gilse bei einem Leichenschädel gefunden hat und die er aus der Entwicklungsgeschichte erklären zu können meint. Die Öffnung des Ossiculum Bestini war mehr nach unten gerichtet. Unter 900 untersuchten Schädeln konnte diese Anomalie nicht gefunden werden. Auf das Fehlen der Keilbeinhöhle wurde auch achtgegeben. Es soll nicht so oft vorkommen, wie in der Literatur angegeben wird. Größe und Form der Keilbeinhöhle ist abhängig von der Größe, Form und Lage der Ossiculum Bestini. Es wird erklärt, wie auf besondere Art die Resorption des Keilbeines zur Keilbeinhöhle aus einer medial und lateral gelegenen Resorptionsebene stattfindet. Das Entstehen der horizontalen Septa wird durch die Grenze, welche zwischen Prä- und Postsphenoid besteht, erklärt. Weitere Erklärungen mittels Projektion.

*b*) **Perforierende Fremdkörper im Ösophagus.**

Fremdkörper im Ösophagus können primär oder sekundär gefährlich werden.

Van Gilse meint, daß die Pat., denen Fremdkörper im Ösophagus stecken bleiben, oft solche sind, die eine gewisse Prädisposition zu Ösophaguskrampf haben. Beobachtete Fälle werden mitgeteilt und Röntgenogramme sowie pathologisch-anatomische Präparate gezeigt. 1. Ein „Kopfgrat", der primär die Art. subcl. sin. perforiert hat. 2. Ein Abszeß mit sekundärer Arrosion der Art: Carot. comm. sin. 3. Eine Sicherheitsnadel, welche, obwohl per Pharyngostomie entfernt, durch Infektion den Tod verursachte. 4. Durchbohrung mit Infektion durch eine Stopfnadel. 5. Ein Fall von Stenose der Luftröhre bei einem physisch abnormalen Pat. mit vielen Fremdkörpern im Magen und einem Stück eines Türknopfes im Ösophagus.

Pat. mit periösophagealer Infektion sollen schlecht Narkose vertragen.

Diskussion: Benjamins, Quix, Burger, van Gangelen, Braat, de Kleijn.

II. H. Zwaardemaker: **Graphische Erklärung von unvollständig formulierten Musterungsreglementen.**

Der Vortrag enthält eine Kritik über die Musterungsreglementen für die niederländische Armee und wird erläutert mittels Wandkarten mit graphischer Darstellung.

Digitized by Google
Original from UNIVERSITY OF CALIFORNIA
Generated on 2019-10-24 16:48 GMT / http://hdl.handle.net/2027/uc1.b3252768
Public Domain in the United States, Google-digitized / http://www.hathitrust.org/access_use#pd-us-google

III. H. J. L. Struycken: *a*) **Verbesserung beim Photographieren des Nystagmus.**

Die Methode gibt eine Verbesserung der von Struycken 1917 mitgeteilten Methode. Er benutzt eine Saugkappe. Der Kopf des Pat. braucht jetzt nicht mehr fixiert zu werden. Die photographische Kamera wird am Kopf vor der Nase festgemacht mittels verstellbaren Metallstreifen. Wenn die Blickrichtung der Augen sich ändert, kann immer so genau wie möglich in der Richtung des Blickes eine Aufnahme erfolgen. Die Beleuchtung geschieht mittels einer einfachen Taschenlaterne. Es stellt sich heraus, daß der Nystagmus eine nicht so einfache Bewegung ist, als man bis jetzt meinte.

Diskussion: Quix.

*b*) **Akustische Demonstrationen.**

Bezüglich der Synthese der Vokale suchte Struycken nach Klängen von genügender Reinheit, die auch nicht ungleich ausklingen. Es stellte sich heraus, daß es möglich war, die bekannte chemische Harmonika zu verbessern. Die Höhe und Reinheit des Tones ist abhängig von:

1. der Länge des Rohres, 2. dem inneren Durchschnitt, 3. der Größe der Öffnungen oben und unten, 4. dem Platz und der Zahl der Gasflammen, 5. der Länge des Rohres der Gasleitung zwischen Flammen und Regulierungshaken, 6. der Größe der Flammen und der Distanz voneinander.

Metall und Glasröhre sind am besten zu verwenden.

Hat man einen Ton von genügender Reinheit bekommen, dann wird dieser durch ein Rohr von 1 *cm* Durchschnitt nach einem anderen Zimmer fortgeleitet. Auf dieses Rohr werden Dämpfungsröhren nach Quincke gestellt. Die Länge dieser Röhren ist bedeutend kürzer, übereinstimmend mit $^1/_4$ der Wellenlänge des gedämpften Tones und kann nur empirisch festgestellt werden. Hat man einen Grundton von genügender Reinheit bekommen, dann kann dieser mit anderen Intensitätsverhältnissen nach Stumpff gemischt werden.

Diskussion: Quix, Benjamins.

IV. C. J. A. van Iterson: **Das phsychogalvanische Reflexphänomen in der Ohrenheilkunde.**

Wird in extenso publiziert in Acto Oto-laryngologica.

Diskussion: de Kleijn, Leopold Siemens, Struycken.

V. A. de Kleijn (auch in Namen J. G. Dusser de Barenne): **Vestibulare Augenreflexe bei Kaninchen nach einseitiger Entfernung des Großhirns.**

Bauer und Leidler sind der Meinung, daß nach einseitiger Entfernung des Großhirns das vestibuläre System auf der gleichen Seite mehr reizbar als auf der anderen Seite wird.

Die Reizbarkeit von jedem Vestibularsystem an sich wurde aber nicht untersucht. de Kleijn hat diesbezüglich Experimente angestellt. In 4 Fällen wurde das Zentralnervensystem in Serienschnitten untersucht.

Generated on 2019-10-24 16:48 GMT / http://hdl.handle.net/2027/uc1.b3252768
Public Domain in the United States, Google-digitized / http://www.hathitrust.org/access_use#pd-us-google
Digitized by Google
Original from UNIVERSITY OF CALIFORNIA

de Kleijn kommt zu den folgenden Entschlüssen:

1. Bei Wegnehmen einer Großhirnhemisphäre wurde kein Unterschied in der Reizbarkeit der beiden Vestibularsysteme gefunden. 2. Die Erklärung für verschiedenen von de Kleijn gefundenen Tatsachen muß darin gesucht werden, daß das Zentralnervensystem nach Entfernung der linken bzw. rechten Großhirnhemisphäre besser reagiert auf Reize, welche einen Nystagmus nach links bzw. nach rechts verursachen, als auf Reize, welche einen Nystagmus nach rechts bzw. nach links zur Folge haben. 3. Es ist nicht mit Sicherheit zu sagen, ob die genannten Erscheinungen die Ursache in der Entfernung des Großhirns an sich finden.

VI. G. van Gangelen: *a*) **Ein großes sogenanntes äußeres Cholesteatom (Epidermispfropf des Gehörganges).**

Bei einer Frau, 84 Jahre alt, wurde ein großer typischer Epidermispfropf (Arch. für Ohrenheilkunde, Bd. 91, H. 3 und 4, Prof. Hessler) entfernt. Durch Knochenresorption war die Radikaloperation des Mittelohres von selbst zustande gekommen. Die Höhle konnte 8 $cm^3$ Wasser enthalten. Nachdem sie mit Bariumsulfat ausgefüllt war, wurde eine Röntgenaufnahme gemacht.

*b*) **Lues der Sella turcica mit Hemianopsie.**

53jähr. Mutter von erwachsenen, gesunden Kindern beobachtete, daß sie schlechter sehe. V. OD $^6/_{20}$ — OS $^1/_{60}$, keine Stauungspapille, kein Neuritis optica. Auf beiden Seiten nasale Einschränkung des Gesichtsfeldes, welche aber nicht vollständig an der nasalen Seite war. Rechts bestand außerdem ein kleiner isolierter Defekt temporal. In der Nase und in den Nebenhöhlen war nichts Besonderes zu finden. Bei Röntgenaufnahme in bitemporale Richtung stellte sich heraus, daß die Sella turcica stark erweitert war. Anfangs konnte man an einen Tumor der Sella turcica denken, die unscharfe Grenzen aber machten es wahrscheinlicher, es mit einem Entzündungsprozeß zu tun zu haben. Nach kurzer Zeit hatte Pat. auch bitemporale Gesichtsfeldstörungen. Neurologisch war nichts Besonderes zu finden. Die verschiedenen Ursachen der binasalen Hemianopsie werden denn besprochen.

Wassermann + 6. Auch bei dem verstorbenen Vater war Wassermann +. Vor 10 Jahren hatte Pat. ein Ulcus cruris luet. Nach antiluetischer Behandlung trat Verbesserung ein. V. OD $^1/_5$ bis $^3/_5$ — OS $^1/_{60}$ bis $^3/_{60}$. Die Behandlung wird fortgesetzt.

Diskussion: van Gilse, de Kleijn.

VII. E. W. de Flines: **Demonstration einer Larynxpfeiferin.**

Pat. konnte mit geschlossenem Munde verschiedene Melodien pfeifen.

Prof. Schutter stellte eine Pat. seinerzeit vor. Er ist der Meinung, daß die Luft in der Nase, im Nasopharynx und im Vestibulum laryngis erzittere.

Nach Kokainisierung konnte de Flines bei der Laryngoskopie feststellen, daß während des Pfeifens die ganze Glottis geschlossen war bis auf einen kleinen dreieckigen Teil in der hinteren Kommissur.

Digitized by Google
Original from UNIVERSITY OF CALIFORNIA
Generated on 2019-10-24 16:48 GMT / http://hdl.handle.net/2027/uc1.b3252768
Public Domain in the United States, Google-digitized / http://www.hathitrust.org/access_use#pd-us-google

VIII. C. J. A. van Iterson: **Ein Fall von Hysterie, einer Mastoiditis gleichend.**

Eine 25jähr. Frau hatte leichte Temperaturerhöhung, bis 38°. Trommelfell ein wenig rot, Druckschmerzen und ein wenig Ödem auf dem Proc. mast. Pat. gab an, auf der rechten Seite absolut nicht zu hören. Der Vestibularapparat reagierte normal. Keine Störungen von Seite des Gehirns, Bauchschmerzen und fortwährendes Husten. In corde und pulmonibus alles normal. Unter guter Kontrolle blieb die Temperatur subfebril. Das Ödem verschwand allmählich. Die eigentümlichen Verhältnisse der Erscheinungen untereinander brachten van Iterson auf den Gedanken, es mit einer Hysterika zu tun zu haben. Ein Familienmitglied wurde zurzeit an einer Mastoiditis operiert. Nachdem Pat., als sie keine objektiven Symptome mehr hatte, entlassen war, kehrte sie einige Monate später mit einer hysterischen Aphonie zurück.

Diskussion: Roozendaal.

IX. L. J. van den Helm: *a*) **Ein Fall von Speichelsteinbildung.**

49jähr. Landarbeiter mit starker Rötung und Schwellung der Schleimhaut des Mundbodens. Der Ductus submaxillaris ist als ein dicker Strang zu unterscheiden. Auch dem Unterkiefer entlang ist Schwellung. Keine Rötung an der Außenseite. Bei Palpation an der Außen- sowie an der Innenseite Schmerzen. Keine Fluktuation. Ein wenig vor der Ecke des Unterkiefers, den Molarzähnen gegenüber, sind zwei sehr schmerzhafte Stellen. Bei Druck entleerte sich eine trübe, mit gelben Stückchen vermengte Flüssigkeit. Die Diagnose wurde auf Sialodochitis und Sialodenitis dextra acuta recid. gestellt. Zuerst wurden heiße Spülungen und Kompressen verordnet. Später wurde mittels Operation der Stein entfernt. Der Stein auf der rechten Seite war sehr fest an der Wand angewachsen. Die entfernte Masse wog 0·800 *g*. Der Stein auf der linken Seite 0·760 *g*. Der Stein bestand aus phosphorsaurem Kalk mit sehr wenig kohlensaurem Kalk. Mitteilungen über das Entstehen des Steines sowie über Prädilektionstelle, Form und Größe.

Diskussion: de Groot, ter Kuile.

*b*) **Fälle von doppelseitiger Postikusparalyse.**

1. Ein junger Mann, 18 Jahre alt, ist seit einigen Monaten heiser. Er war wegen einer Struma operiert. Vorher war er schon heiser. Er konnte schwer schlucken, hatte keine Atembeschwerden. Bei ruhigem Atmen bleibt ein kleiner Schlitz zwischen den Stimmlippen offen. Rechts im Larynx leichte Atsoptie. Pat. leidet an ein bilateraler Postikusparalyse. Die rechte Hälfte war durch Druck vor der Operation paralysiert, links ist wahrscheinlich während der Operation der Rekurrens verletzt worden.

2. Ein 10jähr. Mädchen; die Glottis schließt und öffnet sich schlecht und erscheint aus diesem Grunde eckiger; schlecht reagierende Pupillen, leichte Fazialisparese rechts, Abwesenheit der Knie- und Achillessehnenreflexe. Diagnose: Tabes invenilis.

Digitized by Google
Original from UNIVERSITY OF CALIFORNIA
Generated on 2019-10-24 16:48 GMT / http://hdl.handle.net/2027/uc1.b3252768
Public Domain in the United States, Google-digitized / http://www.hathitrust.org/access_use#pd-us-google

3. 21jähr. Mädchen; bei ruhigem Atmen ist die Glottis sehr eng. Nachts plötzlich starke Dyspnoe. Nach Beruhigung wurde ruhig weiter geschlafen. Am nächsten Morgen perverse Aktion der Stimmlippen. Spontanheilung.

4. Nach einer Krankheit hatte eine 71jähr. Frau 1918 linksseitige Rekurrensparalyse. Der Hausarzt denkt an ein Ösophagus-Karzinom.

Es besteht kein Aneurysma. Bei laryngoskopischer Untersuchung stellt sich heraus, daß auch die linke Stimmlippe still steht. Bei der Phonation bewegt sich die rechte Stimmlippe ungenügend nach innen und steht beim Einatmen still.

Therapie: Jod. Besserung. Nach einem Jahre wieder schlimmer. Die Laryngoskopie ergab das gleiche Bild. Pat. wollte sich nicht weiter untersuchen lassen, so daß die Ursache nicht deutlich wurde.

5. Eine 42jähr. sehr nervöse Frau, die vor zwei Monaten heiser wurde, beim Einatmen die Glottis nicht öffnen und bei der Phonation nicht ganz schließen konnte. Faradisation ergab Besserung.

Als Therapie wird angegeben: Chorde, Khomie, Kaustik nach Kofler, Exstirpation der Arytaenoideae, Querschnitt nach Molinie, Paraffininjektionen nach Großmann.

Diskussion: Burger.

X. H. J. L. Struycken: *a*) **Akustikustumor.**

Pat., 35 Jahre alt, hat seit einigen Monaten Taubheit, Kopfschmerzen, Schwindel und schlechtes Sehen. Urin, Temperatur, Trommelfell, Mittelohr, Knie- und Pupillenreflexen normal. Stauungspapille rechts stärker als links; ab und zu Strabismus nach rechts mit Doppelsehen.

Rechts vollständig taub, das Labyrinth nicht empfindlich für thermische Reize, das Vorbeizeigen nach Bárány war abwechselnd, Romberg +. Links akustisch und thermisch normal.

Ein Röntgenogramm zeigte nichts Besonderes. Nur Tiefstand der hinteren Schädelgruben. Der Visus wurde schlechter, Schwindel, Kopfschmerzen usw. wurden schlimmer.

Die Diagnose wurde gestellt auf: Tumor der hinteren Schädelgrube mit Druck auf Nervus acusticus und Facialis, wahrscheinlich in der Umgebung des Crus cerebelli ad pontem. Operation nach Quix und Schmiegelow. Tumor etwas kleiner als eine halbe Kastanie, befand sich zwischen der Spitze des Felsenbeines und dem Foramen occipitale, extradural, ohne scharfe Grenzen. Cerebellum-Dura mit dem Tumor verwachsen. Allmählich Besserung. Mikroskopisch war der Tumor ein Fibroendotheliom der Dura und Pia mater.

Diskussion: Quix, Van Gilse.

*b*) **Osteomyelitis ossis parietalis, temporalis und occipitalis.**

Pat., 39 Jahre alt, hat einen großen Abszeß am Os parietale mit fötidem Eiter. Temperatur mäßig erhöht. Das Abszeß war nach Grippe entstanden. 14 Tage später 39·5° und starke Schwellung über dem Schläfebein, Proc. mast. und Hinterhauptbein. Wassermann neg. Keine Verbesserung



Digitized by Google
Original from UNIVERSITY OF CALIFORNIA
Generated on 2019-10-24 16:48 GMT / http://hdl.handle.net/2027/uc1.b3252768
Public Domain in the United States, Google-digitized / http://www.hathitrust.org/access_use#pd-us-google

mittels Kollargol oder Salvarsan. Der Eiter des ersten Abszesses stammte aus der Vena emissaria. Nach 2 Monaten geräumige Trepanation, wobei ein ausgedehnter Extraduralabszeß gefunden wurde. Wieder 2 Monate später auch Nekrose des Hinterhauptbeines. Auch hier war ein Extraduralabszeß. Erst später entstand Papillitis mit Parese des rechten N. abducens.

Es blieb eine leichte Papillitis und V = ½ zurück. Übrigens trat Heilung ein.

Diskussion: van Gilse.

XI. P. Th. L. Kan: *a*) **Mukokele des Siebbeines und der Keilbeinhöhle.**

Bei einer 58jähr. Frau wurde der Visus während 3 Jahren allmählich schlechter. Seit einem halben Jahre hatte sie starke Kopfschmerzen auf der linken Seite. Seit 2 Monaten Exophthalmus. In der Orbita ist keine Geschwulst zu fühlen, noch sind Pulsationen zu sehen. Visus = 0.

Rechts hyperämische Papille mit dunklen Venen und dünnen Arterien. Visus nach Korrektion $^5/_{10}$. In der Poliklinik für Nase, Hals und Ohrenkrankheiten wurde nichts Besonderes in der Nase gefunden. Ein Röntgenogramm nach Rhese zeigte einen Schatten in der Orbita. In der Augenklinik wurde eine Inzision in die Orbita gemacht. Es wurde eine harte Geschwulst gefunden, ausgehend vom Ethmoid und sich in die Richtung des Foramen opticum ausdehnend.

Einige Monaten später kam Pat. zurück und wurde durch Vortr. die Concha media auf Verlangen des Augenarztes entfernt. Das Siebbein links wurde geöffnet. 50 $cm^3$ Mukokeleflüssigkeit entleert sich. Später wird mit einer Sonde eingegangen; es entleert sich Cerebrospinalflüssigkeit. Aus einem Röntgenogramm stellt sich heraus, daß eine Metallsonde durch die Keilbeinhöhle bis in die Schädelhöhle hinein langte. Die Ursache der Mukokele blieb unbekannt.

Heilung erfolgte.

Diskussion: de Kleijn, ter Kuile, Benjamins, van Gilse.

*b*) **Ein Fall von Extraduralabszeß der mittleren Schädelgrube mit Durchbruch durch die Squama ossis temporalis.**

Nach Mitteilung der in der Literatur bekannten Fälle teilt Vortr. einen Fall eigener Beobachtung mit.

27. VI. 1919 kam ein 41jähr. Mann in die Poliklinik mit Otit. med. acuta. Heilung wollte nicht eintreten und als sich eine kleine fluktuierende Schwellung über der rechten Ohrmuschel zeigte, wurde Pat. am 1. X. operiert. Nach der Inzision entleert sich ziemlich viel Eiter, mehr wie aus dem kleinen Abszeß kommen könnte. Es stellt sich heraus, daß sich in der Squama etwas über der Wurzel des Processus zygomaticus eine erbsengroße Perforation befindet, wodurch die Dura zu sehen ist. 4 Tage nach der Operation Meningitis. Pat. will nicht mehr im Spital bleiben. Nach kurzer Zeit Exitus ohne weitere Behandlung.

Digitized by Google
Original from UNIVERSITY OF CALIFORNIA
Generated on 2019-10-24 16:48 GMT / http://hdl.handle.net/2027/uc1.b3252768
Public Domain in the United States, Google-digitized / http://www.hathitrust.org/access_use#pd-us-google

*c*) **Abduzenslähmung mit Cephalalgie (Symptom von Gradenigo). Heilung nach Parazentese.**

7 Tage nach Erkrankung an einer akuten Otitis media zeigte sich bei einem 14jähr. Knaben eine Abduzenslähmung. Als Pat. in die Poliklinik kam, bestand kein Ohrenfluß mehr, wohl aber noch die Abduzenslähmung. Pat. wurde deshalb in die Augenklinik aufgenommen. Nachts trat Temperatursteigerung ein. Am nächsten Tag wieder Vorwölbung des Trommelfelles. Nach Parazentese erfolgte sofort Heilung der Augenmuskellähmung. Nach der Auffassung Gradenigos meint Vortr. mit Pachy- oder Leptomeningitis zu tun zu haben, obwohl er auch etwas für die Auffassung Dorillos fühlt.

Diskussion: ter Kuile.

*d*) **Drei Fälle von Entfernung eines Fremdkörpers aus einem Bronchus nach langem Verbleiben in der Lunge, mittels des Bronchoskops.**

1. Entfernung eines Hühnerknochens, der sich auf der Bifurkation befand und dort 2 Monate verweilte.

2. Entfernung eines Knochenstückes, das 6 Monate in dem Bronchus auf der Bifurkation verweilte. Auf einer Röntgenaufnahme (im Spital gemacht) war kein Schatten zu sehen.

3. Ein nadelförmiger Knochensplitter wurde eigeatmet und später ausgehustet. Pat. bekam nach einigen Monaten Fieber und Husten mit fötidem und blutigem Auswurf. Bei der Bronchoskopie wurde etwas unter der Bifurkation eine Stenose mit Granulationsgewebe gesehen. Nach Einführung des Rohres entstand Blutung und, da es nicht sicher war, ob noch ein Fremdkörper anwesend war, wurde von weiterer Behandlung abgesehen. Nach einigen Monaten bekam Pat. hohes intermittierendes Fieber. Wieder Bronchoskopie. Trotz der damit verbundenen Gefahr wurde jetzt das Rohr durch die Granulationen geführt und dort ein Knochenstück gefunden. Nach einigen Schwierigkeiten wurde es entfernt. Es verweilte 15 Monate in der Lunge.

Diskussion: Struycken.

XII. T. H. Quix: *a*) **Ein Fall von Lues cerebri, einen Tumor acusticus vortäuschend.**

Pat. wurde Quix zugeschickt mit der Diagnose „Akustikustumor". Es bestand rechts vollständige Taubheit, keine Reizbarkeit des Vestibularorgans, Parese des N. facialis, Druckschmerzen und Spontanschmerzen im Trigeminusgebiet, Schwindel, Erbrechen, Kopfschmerzen, Ataxie, normale Temperatur. Dieser Zustand hat sich in 7 Wochen entwickelt. Es bestand keine Stauung. Links war die Gehörfunktion normal, das Vestibularorgan aber nicht reizbar. Das Röntgenogramm zeigte einen normalen Porus acusticus internus. Wassermann + 10. Die Diagnose wurde jetzt auf Gumma basis cerebri gestellt. Auf antiluetische Kur vollständige Heilung.

Diskussion: Burger.



Digitized by Google
Original from UNIVERSITY OF CALIFORNIA
Generated on 2019-10-24 16:48 GMT / http://hdl.handle.net/2027/uc1.b3252768
Public Domain in the United States, Google-digitized / http://www.hathitrust.org/access_use#pd-us-google

*b*) **Halbseitige Entfernung des Larynx wegen Karzinoms.**

Als Vortr. den Pat. sah, bestand die Krankheit über ein halbes Jahr. Laryngoskopisch sah man eine Schwellung der rechten Stimmlippe mit bleicher Färbung der Schleimhaut, aber keine Ulzeration. Es bestand keine regionäre Lymphdrüsenschwellung. Operation in Lokalanästhesie (halbseitige Exstirpation). An der ausgenommenen Hälfte konnte man laryngoskopisch nicht den eigentlichen Tumor sondern nur einen Rand sehen. Der Pat. hätte ein halbes Jahr früher operiert werden sollen.

Diskussion: Benjamins, Brat, Roozendaal, ter Kuile, Burger, de Levie.

XIII. C. M. Hartog: *a*) **Die Behandlung der Kehlkopftuberkulose mittels Röntgenstrahlen.**

Diese Behandlung wird seit 3 Jahren durch Dr. H. Verploegh angewendet. Die Resultate sind ausgezeichnet.

Eine ernste Kehlkopftuberkulose mit Ulzerationen und großen Infiltraten heilte nach 8 Bestrahlungen. Oft tritt Heilung ein, nachdem man seit längerer Zeit mit den Bestrahlungen aufgehört hat. Ödem wurde nur einmal gesehen, wohl allgemeine Erscheinungen, wie Krankheitsgefühl, Müdigkeit usw. Der allgemeinen Tuberkulinisation wegen empfiehlt H., mit der Dosierung sehr vorsichtig zu sein und genau zu kontrollieren.

Dr. H. Verploegh: *b*) **Die Behandlung der Kehlkopftuberkulose mittels Röntgenstrahlen.**

Vortr. zeigt, daß man bis 1910 keine guten Erfolge hatte.

Für die Bestrahlung von entzündetem Gewebe besteht eine Dosis optima. Diese kann aber man nicht immer geben. Bei der Bestrahlung tuberkuloser Gewebe entsteht u. m. Tuberkuline. Mit der Autotuberkulinisation muß man vorsichtig sein. Zweitens muß man auf die Gefahr der Lungenblutungen achtgeben. Vortr. glaubt, daß es Formen gibt, wobei durch eine zu starke Tuberkulinisation die Dosis optima nicht erreicht werden kann. Bei offener Lungentuberkulose fürchtet er Rezidiv.

Diskussion: Kan, Koning, Sikel, de Levie.

XIV. F. H. Quix: *a*) **Erscheinungen beim Ausspritzen beider Ohren zugleich. (Demonstration des Apparates.)**

Quix ist der Meinung, daß die Aufhebung der Augenbewegungen peripher, durch Gleichgewicht in den Muskeln und nicht zentral durch Aufhören der peripheren Nervenreize in den zentralen Kernen des N. vestibularis erfolgt. Seine Untersuchungen darüber, welche er voriges Jahr mitteilte, hat er fortgesetzt und dazu den Statokimeter, welchen er vorzeigt, verbessert.

Es stellt sich nun heraus, daß beim Ausspritzen beider Ohren zu gleicher Zeit das Auge nicht still steht. Beim Ausspritzen entsteht ein Nystagmus nach rechts sowie nach links. Der Nystagmus entsteht bei allen Versuchspersonen in äußerste Blickrichtung nach außen. Bei zentraler Hemmung des Vestibularisreizes konnte von einem Nystagmus nicht die Rede sein.

Generated on 2019-10-24 16:48 GMT / http://hdl.handle.net/2027/uc1.b3252768
Public Domain in the United States, Google-digitized / http://www.hathitrust.org/access_use#pd-us-google
Digitized by Google
Original from UNIVERSITY OF CALIFORNIA

Wie kommt der Nystagmus zustande, während doch Gleichgewicht in dem Muskeltonus besteht? Dieses Gleichgewicht besteht nur, wenn der Augapfel in der Ruheposition sich befindet, beim Blick geradeaus. Beim Blick zur Seite entstehen sekundäre Spannungen und Erschlaffungen in den Muskeln, welche einen propriozeptiven Reiz abgeben, der die Ursache der schnellen Bewegungsphase des vestibulären Nystagmus ist. Bei der doppelseitigen Reizung wird wohl der Tonus in allen Muskeln geändert, aber durch Seitenblick entsteht in dem einen Muskel eine relative Erhöhung des Tonus, in dem anderen eine relative Erniedrigung. Diese letzte ist denn wieder die Ursache einer schnellen Phase. Durch den erhöhten Tonus in allen Muskeln wird die Auswirkung der hierzu kommenden Zusammenziehung der schnellen Phase, die kinetisch-motorische Wirkung, weniger sein als bei dem herabgesetzten Tonus.

Bei doppelseitiger kalorischer Reizung ist der Schwindel oft stärker als bei einseitiger Reizung und es fehlt hiebei meistens die Abweichung beim Zeigeversuch.

Diskussion: de Kleijn, Burger, ter Kuile.

*b*) **Verschwundene vestibuläre Augenreflexe bei bestehenden vestibulären Reflexen auf die Gliedmaße.**

Mitteilung der Krankheitsgeschichte eines jungen Mannes, der vor 6 Jahren auf den Kopf gefallen war. Es wurde das Ausbleiben der vestibulären Reaktionen des rechten Ohres auf die Augenmuskeln gefunden, während die Reflexe auf die Gliedmaßen noch bestanden. Nach Kohnstamm sollen bei einer Affektion des Nucleus angularis die Vestibularreflexe auf die Augenmuskeln aufgehoben sein, während die Reflexe am Körper und an den Gliedmaßen erhalten bleiben, wenn die Bahnen nach den Kernen der Nerven des Körpers und der Gliedmaßen erhalten sind. In dem von ihm beschriebenen Fall meint Quix, die Symptome durch ein Trauma oder eine Blutung in dem Nucleus angularis oder in dem Fasciculus longitudinalis dorsalis des Hirnstammes erklären zu können. Es ist aber auch möglich, daß im N. vestibularis ein besonderer Faserverlauf für die Gliedmaßen besteht.

Diskussion: Frederikse, de Levie.

XV. E. Doyer: **Flüssigkeit von Carrel-Dakin in der Ohrenheilkunde.**

Beschreibung der Technik für die Anwendung der Carrel-Dakinsche Flüssigkeit bei der Nachbehandlung von Radikal- und Mastoidoperationen. Zweck der Behandlung war, die Nachbehandlung nach diesen Operationen abzukürzen. Auch die von Mahn beschriebene Methode wurde versucht. Man soll sobald wie möglich nach der Operation mit der Behandlung anfangen. Nach der Anwendung erfolgte bald Sterilität des Wundsekretes mit Ionisation nach Baker-Young. Die Zahl der Bakterien änderte sich aber in diesen 2 Fällen nicht.

Diskussion: Boon, de Flines.

Digitized by Google
Original from UNIVERSITY OF CALIFORNIA
Generated on 2019-10-24 16:48 GMT / http://hdl.handle.net/2027/uc1.b3252768
Public Domain in the United States, Google-digitized / http://www.hathitrust.org/access_use#pd-us-google

XVI. C. E. Benjamins: *a*) **Mittelohreiterung auf Java und in den Niederlanden.**

Akute Mittelohreiterung kommt in Indien bedeutend mehr als in Holland vor (10·8%: 4·8%).

Von den Komplikationen kommt Mastoiditis und chronische Otitis media mehr in Holland vor (7·2%: 2·6%).

Die adenoiden Vegetationen kommen in Holland und in Indien gleich viel vor. Benjamins glaubt die Ursache des häufigen Vorkommens der akuten Otitis media u. m. im vielen Baden in Indien suchen zu müssen, während das geringere Vorkommen von Infektionskrankheiten (speziell Scharlach), welche die akuten Eiterungen schlecht beeinflussen, Ursache sind, daß in Indien weniger chronische Eiterungen vorkommen.

*b*) **Über Ösophagoskopie bei Neugeborenen.**

Mitteilung über einen Fall von Ösophagoskopie bei einem Kinde von 3 Tagen alt. Die Ösophagoskopie ging leicht von statten. Es wurde Kardiospasmus konstatiert.

Diskussion: van Gilse.

XVII. G. van Gangelen: **Mastoiditis nach geheilter Mittelohreiterung.**

Wird ausführlich publiziert.

Diskussion: Leopold Siemens, Koning.

XVIII. B. H. G. van Gilse: *a*) **Bronchialdrüsen. Tuberkulose mit Durchbruch in einen Bronchus. Das Röntgenbild vor Abschließung eines Hauptbronchus.**

Mitteilung über einen Fall von einem kleinen Jungen, der wahrscheinlich einen Fremdkörper im Bronchus haben sollte. Er hatte keine Erscheinungen von Bronchialdrüsen. Intradermale Tuberkulininjektion ergab positiven Erfolg. Atmungsgeräusch schwächer. Am Röntgenogramm stellte sich heraus, daß die kranke Lunge mehr Luft erhielt. Mittels Bronchoscopia inferior in Narkose wurde eine käsige Masse aus dem linken Hauptbronchus entfernt. In der Kollektion von Röntgenbildern in der Klinik Prof. Burgers wurde noch ein Fall gefunden, wo das Lungengewebe mehr Luft in der abgeschlossenen Seite erhielt.

Diskussion: Burger.

*b*) **Offene Wundbehandlung bei Ohrenoperationen.**

Demonstration eines Verbandes, bestehend aus Ringen von Karton, wobei Luft Zutritt zu der Wunde hat.

Diskussion: Quix.

*c*) **Behandlung von Ozäna.**

Vortr. empfiehlt Ozänapatienten, die Nase längere Zeit mit einer Emulsion von Yoghurt mit Wasser einzuspritzen. Der Fötor soll dann

Digitized by Google
Original from UNIVERSITY OF CALIFORNIA
Generated on 2019-10-24 16:48 GMT / http://hdl.handle.net/2027/uc1.b3252768
Public Domain in the United States, Google-digitized / http://www.hathitrust.org/access_use#pd-us-google

bald aufhören und die Borken sollen sich leicht mittels Naseduschen entfernen lassen. Nicht mit allen im Handel zu habenden Yoghurtpräparaten soll man gleich gute Erfolge haben. van Iterson.

---

# Referate.

## I. Allgemeines.

**Die Ergebnisse der Untersuchung an den Zöglingen der Prag-Smichower Taubstummenanstalt.** Von Dr. Ernst Wodak, Ohrenarzt der Anstalt, gew. Assistent der deutsch. oto-rhin. Klinik in Prag. (Arch. f. Ohrenhlk. 106. Bd. 1. H.)

Verf. teilt in der Arbeit seine Befunde an Taubstummen mit, und zwar bezüglich Atiologie, Gehör, Vestibularapparat, Trommelfellbefund, Nase und Rachen sowie Veränderungen an Gaumen und Gebiß. E. Urbantschitsch.

**Die sprachärztliche Therapie im Kriege.** Von Dozent Dr. Emil Fröschels. (Kl. Beitr. z. Ohrenhlk. Fstschr. f. Hofr. Urbantschitsch.) (Urban & Schwarzenberg. 1919.)

Der vorliegende I. Teil dieser vorzüglichen Arbeit befaßt sich mit den Aphasien. An der Hand einiger ausgewählter Krankengeschichten werden die sprachtherapeutischen Maßnahmen bei der Aphasie und deren Erfolge besprochen. Dieselben waren nach Angabe des Autors (bis auf einen Fall) sehr gute, wobei Referent doch nicht gewisse Bedenken bezüglich der Kürze der Zeit nach erfolgtem Insult (3 bis 8 Monate) unterdrücken möchte, da immer wieder von einer ganzen Reihe hervorragender Neurologen darauf hingewiesen wird, daß die Besserung der Sprache beziehungsweise die eventuelle Restitutio ad integrum (innerhalb des obigen Zeitraumes) oft auch spontan erfolge. Ganz abgesehen aber von dieser Bemerkung sei betont, daß die vorliegenden Auszüge aus den Krankengeschichten sehr sorgfältig geführt sind, manches den Facharzt interessierende Detail enthalten und die durchgeführte Methodik des Sprachaufbaues — zum Teile auf originellen Wegen — ohne Zweifel viel dazu beigetragen hat, daß auch in schwereren Fällen das angestrebte Ziel erreicht wurde. Im Anhange zu dieser Arbeit finden sich noch 2 lesenswerte Aufsätze: 1. Lautsubstitutien eines Aphatikers von Prof. Adolf Stöhr und 2. Untersuchungen des Lernens eines Aphatikers von K. C. Rothe. Insbesondere letztere Arbeit verrät ein nicht gar häufig anzutreffendes Verständnis für dieses Kapitel der Phoniatrie und möchte ich Rothes Klassifizierung der Antworten eines Aphatikers, wenngleich dieselbe vielleicht noch kleiner Richtigstellungen beziehungsweise Ergänzungen bedarf, direkt als eine wertvolle Bereicherung der Aphasieliteratur bezeichnen. Dr. Hugo Stern.

Digitized by Google
Original from UNIVERSITY OF CALIFORNIA
Generated on 2019-10-24 16:48 GMT / http://hdl.handle.net/2027/uc1.b3252768
Public Domain in the United States, Google-digitized / http://www.hathitrust.org/access_use#pd-us-google

**Über das abweichende Verhalten Erwachsener bei beginnendem Stottern in Bezug auf die drei Fröschelsschen Stadien des kindlichen Stotterns.** Von Leopold Stein.

Der Autor schildert eine „Stotterepidemie" in einer Familie, die er zu beobachten Gelegenheit hatte, wobei die von Fröschels beschriebene Dreiteilung der Symptome bei Kindern, da es sich um Erwachsene handelte, insofern eine Differenz gegenüber der Entwicklung des Stotterns bei Kindern zeigte, als die zeitliche Abscheidung zwischen dem ersten und zweiten Stadium bei beginnenden erwachsenen Stotterern nicht so deutlich nachweisbar ist. Ich hatte schon andernorts Gelegenheit zu der Frage, ob das Stottern, wie Fröschels sagt, fast stets mit dem Klonus beginne, Stellung zu nehmen, möchte aber auch bei dieser Gelegenheit doch darauf hinweisen, daß ich schon früher als Fröschels in einer Arbeit[1]) darauf hingewiesen habe, daß „das Stottern im Beginne seiner Entwicklung in Wiederholungen von Lauten und Silben besteht". Den weiteren Ausführungen des Autors, der den Ansichten Gutzmanns in der Frage der psychischen Depressionen beim Stotterer widersprechen zu müssen glaubt, kann Referent nicht zustimmen. Im übrigen ist die publizierte Krankengeschichte schon im Hinblicke darauf, daß ein derartiger Fall des Auftretens von Stottern bei mehreren erwachsenen Familienmitgliedern wohl nur zu den Seltenheiten zählen dürfte, überaus interessant.

Dr. Hugo Stern.

**Zur Behandlung frischer neurotischer Hör- und Sprachstörungen.** Von O. Hinsberg, Breslau. (Passow und Schäfer, Beiträge usw. Bd. XIII. Fschr. f. Passow.)

Verf. erzielte in allen seinen Fällen Heilung durch bloße Verbalsuggestion bei strenger Vermeidung jeder Verständiguug durch Zeichen oder Schreiben. Nur in einem Falle (ein russischer Kriegsgefangener, bei dem eine Verständigung nicht möglich war) wurde der faradische Strom angewendet. Die Anschauung des Verf., daß es sich in allen Fällen von neurotischen Hörstörungen um Simulation gehandelt habe, dürfte einigem Widerspruch begegnen. Bondy.

**Der Einfluß des Fliegens auf das Ohr des Kampffliegers.** Von Th. Albrecht, Halle, a. S. (Passow und Schäfer, Beiträge usw. Bd. XII. Fschr. f. Passow.)

Die allgemeine Ermüdbarkeit des Fliegers findet auch ihr Spiegelbild im Hörorgan. Sie ist gering und im Rahmen der normalen Ermüdbarkeit. $12^1/_2\%$ wiesen auch nach mehrstündigem Fliegen keine Gehörsveränderungen auf. $62^1/_2\%$ zeigten Zeichen einer reinen Mittelohrschwerhörigkeit (Tubenschluß), $12^1/_2\%$ neben einer Mittelohrschwerhörigkeit nervöse Schwerhörigkeit (Folge der Ge-

[1]) Die Pathogenese des Stotterns. Vhdlg. d. XVI. internat. med. Kongresses (11. Sektion) in Budapest 1909.

Digitized by Google
Original from UNIVERSITY OF CALIFORNIA
Generated on 2019-10-24 16:48 GMT / http://hdl.handle.net/2027/uc1.b3252768
Public Domain in the United States, Google-digitized / http://www.hathitrust.org/access_use#pd-us-google

räusche). Eine wesentliche Beanspruchung des Vestibularapparates war nicht nachweisbar. Bondy.

**Berufs- (Gewerbe-) Krankheiten des Gehörorgans.** Klinische Beobachtungen. Von Prof. Dr. O. Voss, Frankfurt a. M. (Schr. d. III. int. Kongr. f. Gewerbekrkh. Wien 1918.)

Erschöpfende Übersicht über das im Titel genannte Thema. Zum kurzen Referate nicht geeignet. Brunner.

**Über Berufskrankheiten des Gehörorganes in Sozialhygiene und Sozialversicherung.** Von Dr. A. Peyser, Berlin. (Schr. d. III. int. Kongr. f. Gewerbekrkh. Wien 1918.)

Die Arbeit zerfällt in drei Teile: Medizinalstatistik, Sozialhygiene und Sozialversicherung. Medizinalstatistisch wird das Material von Kliniken, einzelnen Ohrenärzten und Betriebsuntersuchungen verwendet und nachgewiesen, daß die Morbiditätsstatistik der Gehörleiden deswegen reformbedürftig sei, weil sie zwar die Häufung von Gehörleiden in gewissen Betrieben, nicht aber den annähernden Umfang nachweise und weil die für die Sozialhygiene wichtigen Anfangsfälle überhaupt nicht in ihr enthalten sind. Zur Besserung dieser Verhältnisse wird der Vorschlag eines organisierten Vorgehens der Ohrenärzte mit Sammlung des Materials an einer Zentralstelle gemacht.

In der Sozialhygiene finden Bauarbeit, Eisenindustrie, Weberei, Eisenbahnbetrieb, Telephonbetrieb eingehende Besprechung. Für die Bauarbeit liegt in Preußen ein Ministerialerlaß zum Schutze gegen Erkältungskrankheiten vor. Die Schädigung des Ohres durch Betriebslärm wird nach der Art der Schallübertragung analysiert (Luftschall mit und ohne Verstärkung durch Resonanz, Bodenschall), und unter diesen Gesichtspunkten werden die einzelnen Betriebsarten, besonders der Nietereibetrieb, in ihrem Einfluß auf das Arbeitergehör besprochen, desgleichen die Lärmschädigungen in der Weberei. Im Eisenbahnbetrieb, wo Lärm und Erkältungsmöglichkeiten zusammenwirken, ist, entgegen älteren Anschauungen, die Wirkung des ersteren auf das Gehörorgan erwiesen. Durch Ministerialerlaß sind gegen Erschütterung auf den Lokomotiven Kokosfasermatten eingeführt. Für den Eisenbahnbetrieb, insbesondere für die Vorbereitung des Maschinenpersonals in den Werkstätten, werden Kontrolluntersuchungen durch Ohrenärzte gefordert. Im Telephonbetrieb hat es sich gezeigt, daß die sogenannten elektrischen Schläge meist nur akustische Schädlichkeiten darstellen und daß auf Schwächliche und Belastete der dauernde Telephonbetrieb krankmachend wirkt. Technische Verbesserungen schränken die Schädlichkeiten ein. Die Krankenversicherung könnte durch aufklärende Tätigkeit, z. B. Merkblätter, die Pat. im heilbaren Anfangsstadium mehr als bisher veranlassen, ärztliche Hilfe aufzusuchen, wirken, und könnte auch vorgeschrittene Fälle durch Gewährung von Absehkursen fördern.

Generated on 2019-10-24 16:48 GMT / http://hdl.handle.net/2027/uc1.b3252768
Public Domain in the United States, Google-digitized / http://www.hathitrust.org/access_use#pd-us-google
Digitized by Google
Original from UNIVERSITY OF CALIFORNIA

In der Invalidenversicherung ist denjenigen gegenüber, welche durch Ertaubung arbeitslos geworden sind, eine weitherzige Handhabung im Rentenverfahren angebracht. Auch hier könnten Absehkurse die Erwerbsfähigkeit steigern.

In der Unfallsversicherung erwiesen sich die Unterscheidungsmerkmale zwischen Unfall und professionellen Gehörleiden durchaus nicht als allgemein gültig. Zum Schlusse macht Verf. den Vorschlag, eine Liste der Lärmbetriebe offiziell bekannt zu machen und regelmäßig zu revidieren. Brunner.

**Die Schädigung des Gehöres und der Atmung in amerikanischen Fabriksbetrieben.** Von Dr. Otto Glogau, New York. (Schr. d. III. int. Kongr. d. Gewerbekrkh. Wien 1918.)

Verf. hat die Angestellten von 2 Straußfedernfabriken (45 weibliche, 4 männliche), 3 Pelzfabriken (50 weibliche, 12 männliche) und einer Seilerei (34 weibliche, 12 männliche), insgesamt 155 industrielle Arbeiter untersucht.

Er kommt zu folgenden Ergebnissen: Die oberen Luftwege und das Ohr werden zweifelsohne durch die kleinsten Teilchen von Straußfedern-, Pelz- und Seilereiarbeitsmaterial enthaltendem Staube, sowie durch den in der Seilerei vorhandenen betäubenden Maschinenlärm geschädigt.

Die durch den Werkstattstaub verursachten pathologischen Veränderungen der Nase bestehen in Hypertrophien der Muscheln (36 Fälle), oder in rein degenerativen Prozessen (65 Fälle), die zu vollständiger Atrophie der Muscheln führen können. In 84 der untersuchten Fälle fand Verf. chronische Mittelohrkatarrhe, die er größtenteils auf die durch den Staubreiz bedingte Nasenschwellung zurückführt. Bei den Pelzarbeiterinnen, die meist degenerative Muschelveränderungen aufwiesen, hatte der Mittelohrkatarrh bei 33 von 62 untersuchten Fällen zu einer Erkrankung des inneren Ohres geführt, obwohl in der betreffenden Industrie fast gar kein Lärm vorhanden ist. Daraus schließt der Verf., daß das innere Ohr allmählich durch die krankhaften Veränderungen, die sich in der Nase und im Mittelohr abspielen, in Mitleidenschaft gezogen werden kann. Unter den 44 untersuchten Arbeitern der Seilerei fand Verf. 6mal Hypertrophien, 21mal degenerative Prozesse in der Nase, 28mal Mittelohrkatarrh und in jedem Falle eine mehr oder weniger ausgesprochene Erkrankung des inneren Ohres.

Als prophylaktische Maßnahmen empfiehlt der Verf. Staubsaugevorrichtungen und Apparate zur mechanischen Ventilation, eine regelmäßige, ärztliche Untersuchung, Isolierung des Arbeiters vom Fußboden durch Auflegen dicker Gummimatten, sowie Schalldämpfungsvorrichtungen. Brunner.

Digitized by Google
Original from UNIVERSITY OF CALIFORNIA
Generated on 2019-10-24 16:48 GMT / http://hdl.handle.net/2027/uc1.b3252768
Public Domain in the United States, Google-digitized / http://www.hathitrust.org/access_use#pd-us-google

**Réponse au questionnaire relatif à l'enquête sur le nystagmus des mineurs, actuellement ouverte en France par le service des mines.** Von Dr. Rutten, Liège. (Schr. d. III. int. f. Gewerbekrkh. Wien 1918.)

Verf. beantwortet sechs an ihn gerichtete Fragen bezüglich des Bergarbeiternystagmus in folgender Weise: Neben der allgemein bekannten Ermüdung gibt es noch eine ganz spezielle, noch nicht genügend bekannte Ermüdung des Gleichgewichtes, die man bei Bergarbeitern beobachtet, welche sich lange in einer von der vertikalen, der normalen Körperhaltung abweichenden Stellung befinden. Diese abnormale, lange fortgesetzte Körperhaltung, zu welcher die Bergarbeiter infolge ihrer Arbeit gezwungen sind, erzeugt nicht nur die körperlichen Deformitäten, sie erzeugt auch eine Störung des allgemeinen vom Nervensystem regulierten Gleichgewichtes deséquilibration nerveuse), welche sich äußert in einer Art von disseminiertem Klonus, wovon der Augenklonus, d. h. der zerebrale seiner Form nach typisch undulierende Nystagmus, durchaus nicht das wesentlichste Element, vielmehr nur das am meisten charakteristische Symptom dieser professionellen Neurose ist. Die Heilung dieser Neurose erfolgt durch das Auflassen der Arbeit in der Grube. Brunner.

**Déclanchement d'un accès nystagmique généralisé chez un mineur par simple fixation de la tête.** Von Dr. Rutten, Liège. (Schr. d. III. int. Kongr. f. Gewerbekrkh. Wien 1918.)

Der Autor stellte im Anschlusse an seinen Vortrag einen 49jährigen Mann vor, der seit etwa 20 Jahren an Nystagmus der Augen, seit etwa 7 bis 8 Jahren an Zittern des ganzen Körpers leidet, aber trotzdem seine Arbeit fortsetzt. Um diesen Augenklonus rasch auszulösen, braucht man nur den Pat. einigemal sich bücken und erheben lassen oder seinen Kopf mit beiden Händen zu fixieren.

Verf. unterscheidet 3 Grade der Bergarbeiterkrankheit: 1. Das Blinzeln der Augen (clignoter des yeux), 2. das Augenlidflattern (boiter des paupieres), 3. das Zittern des Körpers und des Kopfes. Durch das Verfahren des Verf., das in Fixation und Kompression des Kopfes besteht, läßt sich der Tremor der einzelnen Muskeln des Körpers auch dann schon auslösen, wenn er sonst auf keine Weise nachzuweisen ist. Brunner.

**Vorbeizeigen bei angestrengtem Seitwärtsblicken.** Von Jos. Kiss (Nervenklinik des Prof. v. Jendrássik. (Orvosi Hetilap 1920. Nr. 5.)

Über den Zusammenhang der assoziierten Augenbewegungen mit der Erscheinung des Vorbeizeigens schweigt bisher die Literatur, während die assoziierte Augenbewegung und Vorbeizeigen auslösende Wirkung infolge seitens des Vestibularapparates ausgehender Reizung wohlbekannt ist. Verf. fand experimentell, daß der Reiz nicht nur vom Vestibularis ausgehen und gegen das Zentrum der assoziierten Augenbewegungen weiterschreiten kann, sondern auch von

Digitized by Google
Original from UNIVERSITY OF CALIFORNIA
Generated on 2019-10-24 16:49 GMT / http://hdl.handle.net/2027/uc1.b3252768
Public Domain in the United States, Google-digitized / http://www.hathitrust.org/access_use#pd-us-google

den assoziiert wirkenden Augenmuskeln auszugehen vermag, wobei der vestibulare Nervenapparat nur sekundär in Reizung gerät, worauf als weitere Folge im Endergebnis Vorbeizeigen in die Erscheinung tritt. Er faßt seine Arbeit in folgenden Schlußsätzen zusammen: 1. Bei angestrengtem Seitwärtsblick ist unter physiologischen Verhältnissen in jedem Falle Vorbeizeigen zu konstatieren, dessen Richtung meist der Blickrichtung kongruent und nur mit der der Blickrichtung entsprechenden Hand von statten geht. 2. Die das Phänomen auslösende Reizung geht wahrscheinlich aus dem im Rectus lateralis befindlichen, das Muskelgefühl aufnehmenden Endapparate hervor. 3. Die linke Hand bietet häufigeres Vorbeizeigen dar als die rechte. 4. Nach Übung ohne Änderung der Blickrichtung nimmt die Amplitude des Vorbeizeigens in derselben Versuchsreihe mitunter ab. Sugár.

**Bemerkungen zu vorstehender Arbeit.** Von Alex. Rejtö. (Ibidem, 1920. Nr. 9.)

Beim angestrengten Seitwärtsblicken besteht an und für sich kein physiologisches Verhältnis, vielmehr eine direkt aktive Bekämpfung der physiologischen Reflexe. Verf. unterzieht sich daher der Aufgabe, den Kommentar des Nichtspezialisten zu korrigieren. Er möchte präziser ausgedrückt sagen: Bei angestrengtem Seitwärtssehen und gesundem Reflexapparat (Labyrinth) ist fast in jedem Falle Vorbeizeigen zu konstatieren. Bei gerader Kopfhaltung ist der Ruhetonus des Labyrinthes bestrebt, die Augen in der Mittellinie zu erhalten; dies muß die direkte aktive Innervation bekämpfen und geht der Reiz bekanntlich von der Hirnrinde aus, schaltet sich im Kleinhirne in jene zentrifugalen Bahnen ein, in welchen die Reflexreize des Labyrinthes ablaufen. Im Ruhetonus des Labyrinthes gehen die Reize nicht nur zu den Augenmuskeln, sondern auch zu den übrigen Muskelgruppen des Körpers, die ebenfalls im Kleinhirne eingeschaltet werden. Aus den aktiven Innervationsreizen der Augenmuskeln gelangt ein Teil in den Reflexbahnen des Kleinhirnes außer den Augenmuskeln auch zu anderen Muskelgruppen des Körpers und diese kleine Innervationsanomalie sei dann mit der Erscheinung des Vorbeizeigens (Bárány) nachweisbar. Sugár.

### II. Äußeres Ohr und Mittelohr.

**Über eine elephantiasisartige Geschwulstbildung am äußeren Ohr.** Von Dr. Otto Seidel, 1. Assistent der Klinik. (Aus der Univ.-Klinik für Ohren-, Nasen- und Kehlkopfkranke zu Jena [Direktor: Prof. D. Wittmaack].) (Arch. f. Ohrenhlk. 106. Bd. 1. H.)

Die histologische Untersuchung ergab eine weiche, gefäßreiche und zweifellos gutartige Geschwulstbildung. Sie zeigt zahlreiche Spalträume, die, wie an mehreren Stellen nachweisbar, mit Endothel ausgekleidet sind, weshalb man sie als Lymphbahnen bzw. Lymphgefäße ansehen muß. E. Urbantschitsch.

Digitized by Google
Original from UNIVERSITY OF CALIFORNIA
Generated on 2019-10-24 16:49 GMT / http://hdl.handle.net/2027/uc1.b3252768
Public Domain in the United States, Google-digitized / http://www.hathitrust.org/access_use#pd-us-google

**Sonderbarer Fall von eitriger Otitis, durch den B. pyozyaneus verursacht. Heilung durch Autovakzine.** Von Mejias. (Rev. esp. de lar., rinol. y otol. 1920 Nr. 1.)

Die Ohreiterung hatte vor drei Jahren angefangen und trotzte jeder Behandlung; die Untersuchung des Eiters zeigte, daß es sich um B. pyozyaneus handelte. Eine durch Kultur auf festem Nährboden mit getöteten Keimen bereitete Vakzine wurde injiziert. Heilung nach der siebenten Einspritzung. Menier.

**Einige Fälle von Noma. Behandlung durch Injektionen von Salvarsan.** Von Calvache (Rev. esp. de lar., rinol. y otol 1920. Nr. 2.)

In solchen Fällen rät Verf. die Injektionen von Salvarsan: $^1/_2$ *cg* per *kg* des Gewichts der kleinen Patienten. Er ist mit dem Erfolg sehr zufrieden. Menier.

**Vakzinetherapie der Mittelohreiterungen mit und ohne Mastoiditis.** Von Seco. (Rev. esp. d. lar., otol. y rinol. Mai-Juni 1920. Madrid.)

Verf. hat die Vakzinetherapie in 5 Fällen angewandt; in 4 erlangte er einen vollständigen Erfolg. Bevor man diese Therapie unternimmt, muß man über die Art der ursächlichen Bakterien gut orientiert sein, um die autogenen Vakzine zu bereiten, welchen er den Vorzug gibt; er hat sie in seinen Fällen angewandt, aber er hat auch die polyvalenten Staphylokokkenvakzine, sowie eine gemischte Vakzine (mit Staphylo- und Streptokokken, pseudo-diphteritischen Bazillen und Pyozyaneus) injiziert. Die zu injizierende Dosis schwankt von 0·20 $cm^3$ bis zu 1 $cm^3$, sollte aber ein Wiederaufflackern des Prozesses eintreten, so muß man in der Dosierung sehr vorsichtig sein und die Wirkung scharf beobachten. Die Vakzinetherapie ist besonders in allen Fällen indiziert, welche jede Lokalbehandlung verweigern; aber in den anderen Fällen macht sie nicht die Lokalbehandlung überflüssig; sie wird dabei von allen lokalen Maßnahmen unterstützt und die Heilung erfolgt rascher.

Menier.

**Eine neue Behandlungsart der chronischen Mittelohreiterungen: Die Dakinsche Flüssigkeit.** Von Ramos Acosta. (Rev. esp. d. lar., otol. y rinol. Madrid. Mai-Juni 1920.)

Wie man weiß, lautet die Formel der Dakinschen Flüssigkeit folgendermaßen:

| | |
|---|---|
| Natrium carbonicum . . . | 100 *g* |
| Natrium bicarbonicum . . . | 80 „ |
| Calcium chloricum . . . . | 200 „ |
| Aqua dest. et steril. . . . | 10 *l* |

Man kann sie in allen Fällen von chronischer Mittelohreiterung anwenden, besonders aber in den Fällen, in welchen der infizierte Herd gut zugänglich ist und in solchen, in welchen der Eiter schlechte Eigenschaften besitzt (dicker oder stinkender Eiter), auch

Digitized by Google
Original from UNIVERSITY OF CALIFORNIA
Generated on 2019-10-24 16:49 GMT / http://hdl.handle.net/2027/uc1.b3252768
Public Domain in the United States, Google-digitized / http://www.hathitrust.org/access_use#pd-us-google

wenn er von schwer zugänglichen Gegenden entstammt (Attic). In den ersten Fällen kann man eine vollständige Heilung in wenigen Tagen erzielen; in den anderen sieht man, daß die Eitermenge jeden Tag abnimmt und daß der Eiter dünnflüssiger und durchsichtiger wird. Die Technik der Anwendung ist sehr einfach: nachdem man den Gehörgang mit gekochtem Wasser durchgespült hat, träufelt man die Dakinsche Flüssigkeit mehrmals im Tag ein und läßt sie einige Minuten im Gehörgang wirken. Verf. ist mit den Resultaten sehr zufrieden; nur in einem Falle hatte diese Behandlung eine Vermehrung des Exsudates zur Folge.

Menier.

**Beitrag zur Plastik der Ohrmuschel.** Von Přecechtěl. (Čas. lék. česk. 1920. Nr. 19.)

Bei einem 73jähr. Patienten mußte der größte Teil der Ohrmuschel wegen eines Karzinoms abgetragen werden und es blieben nur die Helix mit ihrer oberen Insertion sowie das Ohrläppchen mit der unteren Insertion der Ohrmuschel.

Die plastische Deckung des Defektes geschah in der Weise, daß ein Lappen hinter und unter dem Ohre, entsprechend dem Defekte, geschnitten und nach vorn — oben gelegt wurde. Einige Zeichnungen veranschaulichen die Lappenbildung. Hinten wurde eine Hautrinne freigelassen und in diese die Helix hineingenäht. Das Endresultat war ein gutes, nur machte das Ohr den Eindruck, als ob die Ohrmuschel in toto angewachsen wäre. Eine Gehörgangsstenose wurde dadurch vermieden, daß ein entsprechend zurechtgeschnittener Lappenteil in den Gehörgangsdefekt hineingelegt und zur Anheilung gebracht wurde. Wodak, Prag.

**Otogene Gasphlegmone ohne Verletzung.** Von A. Přecechtěl und V. Jedlička. (Čas. lék. česk. 1920. Nr. 28—32.)

Ein 31jähr. Arbeiter mit einer chronischen Mittelohrentzündung links seit Kindheit, litt seit 1 Jahr auch an Ausfluß aus dem r. Ohre, der in den letzten 14 Tagen vor der Spitalsaufnahme zunahm und zu dem sich Appetitlosigkeit, Fieber und Schüttelfröste hinzugesellten. Befund: R. Warzenfortsatz etwas infiltriert und stark druckschmerzhaft, an der unteren Gehörgangswand eine Fistel mit tastbarem rauhen Knochen. Die obere knöcherne Gehörgangswand stark gesenkt. Die sofort vorgenommene Radikaloperation deckte einen extraduralen Abszeß auf, der bis zum gesunden Sinus reichte und entleert wurde.

Nach leichter Besserung traten am 2. Tage wieder hohes Fieber und Schüttelfröste auf, der Patient sah septisch aus. Während die Trepanationswunde rein blieb, zeigte sich auf Druck fötider Eiter aus der Gegend unter dem Warzenfortsatz, der eine tiefe Inzision der Wunde entlang dem M. sternocleido-mastoideus erforderte. In

Digitized by Google
Original from UNIVERSITY OF CALIFORNIA
Generated on 2019-10-24 16:49 GMT / http://hdl.handle.net/2027/uc1.b3252768
Public Domain in the United States, Google-digitized / http://www.hathitrust.org/access_use#pd-us-google

den nächsten Tagen starke Schmerzen im r. Kopfwender bis zum Jugulum, wo sich ein Abszeß bildet. Außerordentlich starke Sekretion der Wunde. Die Infiltration der Haut schreitet rasch vorwärts und setzt sich einerseits auf die r. Schulter, andrerseits auf die Brust fort, die Haut färbt sich daselbst rotgelb und bei der Palpation läßt sich ein feines Knistern feststellen. Zahlreiche Inzisionen der infiltrierten Stellen, trotzdem Fortschreiten des Prozesses auf den l. Kopfwender sowie in das Mediastinum. Exitus. Bis zum letzten Augenblick ist der Kranke bei vollem Bewußtsein und ohne subjektive Beschwerden.

Ausführliche Beschreibung des makro- und mikroskopischen Sektionsbefundes, der als Erreger einwandfrei den Bac. Fraenkel-Welch sicherstellt.

Zusammenfassend heben die Autoren hervor, daß es sich eigentlich um 2 Prozesse handelt; in erster Linie um Veränderungen, ausschließlich hervorgerufen durch die Tätigkeit des gesamten Anaeroben, dann um solche, die durch eine eitrige Streptokokkenphlegmone kompliziert sind. Der erstere Prozeß dominierte am Ende des klinischen Krankheitsbildes. Ferner bestätigen sie, daß die Hauptveränderungen sich in der Muskulatur befanden.

Differential-diagnostisch hätte man zuerst an Sinusthrombose denken müssen, die sich bei der Operation jedoch als nicht bestehend erwies.

Die Prognose stellen die Autoren stets ernst, jedoch nicht hoffnungslos. Die Therapie bestand in zahlreichen tiefen Inzisionen sowie in häufigen Spülungen mit $H_2O_2$, um möglichst viel den erkrankten Geweben den Luftzutritt zu ermöglichen.

Wodak, Prag.

**Die Scharlachotitis.** Von E. Urbantschitsch, Wien. (Passow und Schäfer Beiträge usw. Bd. XIII. Fschr. f. Passow.)

Verf. legt in dieser Arbeit die Erfahrungen nieder, die er als Ohrenarzt eines der größten Infektionsspitäler Wiens in den Jahren 1913—1918 gesammelt hat. Er verfügt über 268 Fälle von Otitis unter 5728 Scharlacherkrankungen, von denen 15 Fälle aufgemeißelt werden mußten, davon 4 doppelseitig. Nur in einem Falle von Panotitis war die Totalaufmeißlung nötig. Verf. hat den konservativen Standpunkt, den er anfangs einnahm, da er während des Infektionsstadiums womöglich eine größere Operation und insbesondere eine Narkose vermeiden wollte, mit zunehmender Erfahrung verlassen, da ihn die Erfolge der operierten Fälle eines anderen belehrt haben. Er faßt seine Erfahrungen folgendermaßen zusammen:

Die Scharlachotitis ist in der überwiegenden Mehrzahl der Fälle eine Sekundärinfektion, der das Scharlachgift allerdings den Weg ebnet. Das Hauptergebnis der Arbeit liegt in der Erkenntnis, keine Scharlachotitis über zwei Monate alt werden zu lassen, ohne

Digitized by Google
Original from UNIVERSITY OF CALIFORNIA
Generated on 2019-10-24 16:49 GMT / http://hdl.handle.net/2027/uc1.b3252768
Public Domain in the United States, Google-digitized / http://www.hathitrust.org/access_use#pd-us-google

sie zu operieren. Je früher operiert wird — wenn einmal Zeichen einer Mitbeteiligung des Warzenfortsatzes vorhanden sind —, desto besser. Die Operationen werden sehr gut vertragen und sind das sicherste, oft einzige Mittel, einer chronischen Mittelohreiterung mit all ihren unheilvollen Folgen vorzubeugen. Mit größter Wahrscheinlichkeit ist anzunehmen, daß die Zahl der chronischen Eiterungen nach Scharlach außerordentlich verringert würde, wenn prinzipiell spätestens jede acht Wochen alte Scharlachotitis der chirurgischen Behandlung zugeführt würde. Bondy.

**Die Erkrankungen des Gehörorgans bei Caissonarbeitern, Tauchern und Luftschiffern.** Von Prof. Dr. Ferdiand Alt, Wien. (Schr. d. III. int. Kongr. f. Gewerbekrkh. Wien 1918.)

Die Luftdruckschwankung ist für das Ohr ungefährlich, wenn die Tube vollkommen wegsam ist und die Druckzunahme bzw. -abnahme für je $^1/_{10}$ Atmosphärendruck die Zeit von $1^1/_2$ Minuten beträgt. Die Luftdruckerkrankungen des Gehörorgans mit dauernden pathologischen Veränderungen lassen sich einteilen: 1. in Affektionen, welche durch das mechanische Moment der nicht ausgleichbaren Druckdifferenz zwischen Mittelohr und umgebenden Raume bedingt sind und 2. in Erkrankungen, welche nach rascher Dekompression durch Gasembolien herbeigeführt werden. In die erste Hauptgruppe gehören im Kompressionsstadium folgende Ohraffektionen: Retraktion des Trommelfelles mit Injektion der Hammergefäße, Ekchymosen des Trommelfelles sowie Blutung in der Paukenhöhle, Rupturen des Trommelfelles, Myringitis acuta. Die pathologischen Veränderungen, welche mechanisch durch die zu rasche Dekompression herbeigeführt werden, sind: Vorwölbung des Trommelfelles mit starker Injektion desselben, Hämorrhagien am Trommelfell und im Gehörgange sowie Rupturen der Membrana tympani.

In die zweite Hauptgruppe gehören Erkrankungen der zentralen Hörbahn, des Hörnerven und seiner Endausbreitung durch ungenügende Ernährung infolge des im Gefäßsystem kreisenden Gases. Dazu kommt noch die bei rascher Dekompression erfolgende bedeutende Blutdrucksteigerung und die damit verbundene Transsudation oder Blutung in das Labyrinth, die sich klinisch in dem Auftreten der Ménière schen Trias manifestiert. Alle diese am Menschen gewonnenen Beobachtungen konnten im Tierexperimente wieder erzeugt werden. Brunner.

### III. Labyrinth und Hörnerv.

**Über die Beeinflussung des Bárányschen Zeigeversuches vom Großhirn, speziell vom Stirnhirn aus.** Von Prof. W. Albrecht. (Aus der Univ.-Klinik für Hals-, Nasen- und Ohrenkrankheiten zu Tübingen.) (Arch. f. Ohrenhlk. 106. Bd. 1. H.)

Verf. glaubt, auf Grund seiner Befunde an 70 Fällen sagen zu dürfen: „Vom Großhirn, speziell vom Stirnhirn aus wird das Zeigen

Digitized by Google
Original from UNIVERSITY OF CALIFORNIA
Generated on 2019-10-24 16:49 GMT / http://hdl.handle.net/2027/uc1.b3252768
Public Domain in the United States, Google-digitized / http://www.hathitrust.org/access_use#pd-us-google

im gekreuzten Arm beeinflußt. Der Einfluß des Großhirns ist jedoch nicht sehr hoch zu bewerten, da ein Defekt nach unseren klinischen und experimentellen Erfahrungen rasch und gründlich kompensiert wird.“ Die Frage, auf welchem Wege und auf welche Weise das zentrale Vorbeizeigen geschieht, muß noch offen gelassen werden.

E. Urbantschitsch.

**Zur Klinik der Kleinhirnwurmerkrankungen.** Von Franz Fremel und Paul Schilder. (Aus der Universitätsklinik für Ohren-, Nasen- und Kehlkopfkrankheiten in Wien [Vorst. Prof. Dr. H. Neumann].) (Wr. kl. Wschr. 1920. Nr. 47.)

Verf. kommt auf Grund von 4 einschlägigen interessanten Fällen zu folgendem Ergebnis: 1. Das Zusammentreffen einer Asynergie cerébelleuse mit fehlenden Fallreaktionen bei kalorischer Vestibularisprüfung läßt die Diagnose einer Wurmerkrankung mit Sicherheit stellen. Das häufige Zusammentreffen beider Störungen stützt die diagnostische Bedeutung jedes einzelnen dieser Zeichen. 2. Das Fallen nach hinten eventuell mit Bevorzugung einer Seite, scheint in den meisten Fällen nicht auf die Bárányschen Zentren zurückzuführen zu sein. Dieses Fallen nach hinten hängt offenbar mit einem Teilmechanismus der Asynergie cerébelleuse zusammen. 3. Es gibt zweifellos ein Fallen, das auf die Báranyschen Tonuszentren zu beziehen ist und das unabhängig von der Asynergie cerébelleuse auftreten kann. Wir haben es als Reizsymptom beobachtet.

E. Urbantschitsch.

**Störungen des Vestibularapparates bei Encephalitis lethargica.** Von Ninger. (Čas. lék. česk. 1920. Nr. 16.)

N. stellt 4 Fälle von Encephalitis lethargica vor, von denen 3 erhöhte, 1 herabgesetzte Erregbarkeit des Vestibularapparates hatten. In allen Fällen nimmt N. entzündliche Veränderungen im Kleinhirn als Ursache an.

Wodak, Prag.

**Zur Pathologie der Tumoren der hinteren Schädelgrube.** Von L. Syllaba. (Čas. lék. česk. 1920. Nr. 17/18.)

Das erste Zeichen bei dem jetzt 59jähr. Patienten war die Abnahme des Gehöres links im Jahre 1913, der später Schwindel, Dunkelwerden vor den Augen und Kopfschwerzen folgten. Stauungspapille. Otologischer Befund: Taubheit links. Kein spontaner vestibulärer Nystagmus. Kalorische Reaktion rechts nach 20 $cm^3$, links nach 50 $cm^3$, schwach, bei 300 $cm^3$ Wasser nicht verstärkbar, beim Zeigeversuch keine deutliche Abweichung feststellbar. Prüfung mittels Goniometers: Bei 6° Fall nach rückwärts.

Linker Vestibularapparat zeigt also herabgesetzte Erregbarkeit.

Otologischer Befund spricht für einen Druck auf die linke Kleinhirnhälfte, besonders auf den Wurm. Der Röntgenbefund ergibt



Digitized by Google
Original from UNIVERSITY OF CALIFORNIA
Generated on 2019-10-24 16:49 GMT / http://hdl.handle.net/2027/uc1.b3252768
Public Domain in the United States, Google-digitized / http://www.hathitrust.org/access_use#pd-us-google

eine (wahrscheinlich benigne) Geschwulst des l. Kleinhirnbrückenwinkels.

Operation und histologische Untersuchung bestätigen die klinische Diagnose; 9 Tage post operationem Exitus.

S. hält, obwohl die Statistik 70% Mortalität aufweist, die Operation derartiger Tumoren — solange der Allgemeinzustand des Patienten sie zuläßt — für die einzig in Betracht kommende Behandlungsart. Wodak, Prag.

**Über die obere Hörgrenze.** Von M. Gildemeister, Berlin. (Passow und Schäfer, Beiträge usw. Bd. XIII, Fschr. f. Passow.)

Die mit Hilfe von elektrischen Schwingungserregern angestellten Versuche führten zu folgenden Resultaten: Bei Luftleitung liegt die Grenze im Kindesalter etwa bei 20.000. Bis zum Abschluß der Pubertät sinkt sie um etwa 1000, bis zur Mitte der Dreißigerjahre auf etwa 15.000. Mit 47 Jahren werden 13.000 Schwingungen erreicht. Die Werte für Knochenleitung sind bei der benutzten Methode etwas niedriger. Durch Ermüdung sinkt die Grenze beträchtlich. Steigerung der Tonintensität auf das 25fache setzt die Grenze um etwa einen halben Ton hinauf. Bondy.

**Beiträge zur kalorischen Auslösung der Vestibularreaktionen.** Von Karl Grabe, Frankfurt. (Passow und Schäfer, Beiträge usw. Bd. XV.)

Angeregt durch die Feststellung Kobraks, daß zur Anslösung des kalorischen Nystagmus die Injektion von 5 $cm^3$ Wasser genügt, hat Verf. nach dieser Methode nicht bloß den Nystagmus, sondern auch die vestibulären Reaktionsbewegungen geprüft. Seine Ergebnisse faßt er folgendermaßen zusammen:

1. Nach Injektion von 5 $cm^3$ Wasser tritt sowohl Nystagmus, wie Vorbeizeigen und Fallen ein.
2. Die Ergebnisse der 5 $cm^3$- und Massenspülung gehen parallel.
3. Bei Massenspülung tritt Hemmung der Reaktionen auf.
4. Nystaymus, Vorbeizeigen und Fall treten völlig unabhängig voneinander auf. Bondy.

**Beiträge zur Neurorezidivfrage nach Salvarsan.** Von E. Karrenstein, Spandau. (Passow und Schäfer, Beiträge usw. Bd. XIII. Fschr. f. Passow).

Mitteilung von 17 selbstbeobachteten Fällen von Hörstörung nach Salvarsan- oder Salvarsan-Quecksilberbehandlung. Bezüglich der Prognose akzeptiert er die von Alexander aufgestellten Gesichtspunkte, ebenso hinsichtlich der Unterscheidung des echten Oktavusneurorezidivs von der toxischen Neuritis des Oktavus infolge antiluetische Mittel, insbesonders des Salvasans. Daß die Oktavusaffektionen seit Einführung der intravenösen Infusion und der kombinierten Salvarsan-Quecksilberbehandlung seltener geworden sind, kann Verf. gleichfalls bestätigen. Bondy.

Digitized by Google
Original from UNIVERSITY OF CALIFORNIA
Generated on 2019-10-24 16:49 GMT / http://hdl.handle.net/2027/uc1.b3252768
Public Domain in the United States, Google-digitized / http://www.hathitrust.org/access_use#pd-us-google

**Zur Frage der physiologischen Ermüdbarkeit der Hörnerven.** Von Harry Albrecht, Berlin (Passow und Schäfer, Beiträge usw. Bd. XIII. Fschr. f. Passow).

Bei dem in Gemeinschaft mit Prof. Schäfer angestellten Versuche wurde zuerst dem Ohre durch mehrere Minuten ein starker Ton zugeführt und hierauf die Perzeptionsdauer einer unisonen Stimmgabel gemessen, deren normale Hördauer vorher festgestellt worden war. Die Ergebnisse faßt Verf. folgendermaßen zusammen:

Durch anhaltende Reizung des Ohres mittels eines genügend lauten reinen Tones (nebst harmonischen Obertönen) der zweigestrichenen bis fünfgestrichenen Oktave wird eine unzweifelhafte, aber im allgemeinen rasch vorübergehende Herabsetzung der Hörschärfe hervorgerufen.

Als Nebenerscheinungen können verschiedene akustische Nachwirkungen der Reizungen auftreten: Anhaltendes Nachklingen des betreffenden Tones, singende und sausende subjektive Geräusche, eigentümliche Gefühle von Völle des Ohres und Verstopfung des Gehörganges sowie eine gewisse Überempfindlichkeit des Ohres gegen äußere Reize.

Einleitend gibt Verf. einen erschöpfenden Bericht über alle bisher von den verschiedenen Autoren zur Lösung dieser Frage vorgenommenen Untersuchungen. Bondy.

**Ein histologisch untersuchter Fall von Neuritis acustica syphilitica.** Von Gustav Brühl, Berlin, (Passow und Schäfer, Beiträge usw. Bd. XIII. Fschr. f. Passow.)

In beiden Gehörorganen fanden sich neben den Zeichen einer frischen Blutung, die als Begleiterscheinung der tödlichen Hirnblutung zu betrachten ist, bei normalem Mittelohr eine ausgesprochene Atrophie des Spiralganglions der Schnecke, eine interstitielle Neuritis des Hörnerven und auf der rechten Seite Periostitis (Endostitis) chronica interna ossificans, die zum fast völligen Verschluß des Lumens eines knöchernen Bogenganges geführt hatte. Beim Freisein der benachbarten Teile von entzündlichen Prozessen (besonders der Meningen) muß die Erkrankung der Gehörorgane als primäre bei tertiärer Syphilis aufgefaßt werden. Bondy.

**Über die Wirkung des Chinins im Gehörorgan.** Von K. Wittmaack, Jena. (Passow u. Schäfer, Beiträge usw. Bd. XII., Fschr. f. Passow.)

Die neuen Versuche, über die Verf. berichtet, hatten den Zweck zu entscheiden, wie sich der Widerspruch zwischen den gänzlich negativen Ergebnissen Lindts, dessen Präparate nach intravitaler Durchspülung gewonnen wurden, den bedingt negativen Hinsberg-Schröders und den positiven seiner eigenen ersten Untersuchungen aus dem Jahre 1902, bei denen er eine später als ungeeignet erkannte Fixationstechnik anwendete, erklärt. Daß sich bei akut



Digitized by Google
Original from UNIVERSITY OF CALIFORNIA
Generated on 2019-10-24 16:49 GMT / http://hdl.handle.net/2027/uc1.b3252768
Public Domain in the United States, Google-digitized / http://www.hathitrust.org/access_use#pd-us-google

maximal vergifteten Meerschweinchen, bei denen die Entnahme und Fixation des Schläfebeins sehr rasch vorgenommen werden konnte, keine deutlichen Veränderungen in den Nervenzellen fanden, ein analog vergifteter Hund dagegen, bei dem die Präparation wesentlich länger dauert, sehr deutliche, beim Kontrolltiere fehlende Veränderungen aufwies, erklärt er durch die Annahme, daß „beim vergifteten Hunde noch Veränderungen in der Zeit aufgetreten sind, die vom Tode bis zum Einlegen in die Fixationsflüssigkeit verstrichen ist, die beim normalen Tiere innerhalb einer derartigen Zeitspanne nicht aufzutreten pflegen". Von diesem Gesichtspunkt aus bedürfen auch die Versuche Hinsberg-Schröders einer Revision, da der Unterschied im Verhalten der Nervenzellen aus den verschiedenen Regionen des Nervensystems zum großen Teile darauf beruhen könnte, daß die Präparate nicht gleichzeitig in die Fixationsflüssigkeit übertragen wurden.

Die neuen Versuche hat Verf. an Hunden angestellt, die gegen Chinin besonders empfindlich sind; die Tiere wurden mit der Durchspülungsfixation getötet. Es geht aus ihnen hervor, daß das Chinin imstande ist, besonders deutlich hervortretende tonische Veränderungen im Nervenapparat des N. cochlearis hervorzurufen. In noch höherem Grade gelang es ihm, die Veränderungen zu erzeugen durch eine Kombination der Chininvergiftung mit dem Chlorkalziumdiffusionsversuch (s. des Verf. Arbeit in der Festschrift für Urbantschitsch), durch den eine Schädigung des Sekretionsmechanismus des Liquor labyrinthi gesetzt wird. Sie stützen von neuem seine Ansicht, daß die Chininwirkung im Gehörorgan auf einer Beeinflussung des Nervenapparates in Verbindung mit Zirkulationsstörung beruht. Bondy.

**Der Zeigeversuch bei Stirnhirnläsionen.** Von M. Mann, Dresden. (Passow und Schäfer. Beiträge usw. Bd. XIII. Fschr. f. Passow).

Mitteilung von 6 selbstbeobachteten Fällen mit ausgedehnten Knochendefekten, bei denen das spontane Zeigen, das Zeigen nach vestibulären Reizung, sowie nach Abkühlung des Stirnhirnes nach der Trendelenburgschen Methode geprüft wurden und die im Zusammenhang mit den 7 Fällen von Szász und Podmaniczky und den 7 Fällen von Blohmke und Reichmann bespricht. Spontanes Vorbeizeigen fand sich in 7 Fällen, und zwar 3mal in beiden Armen, je 2mal nur in einem Arm nach innen. Das Vorbeizeigen in den beiden Armen erklärt Verf. durch die Annahme einer Schädigung beider Hirnhälften; daß die übrigen Fälle teils nach innen, teils nach außen vorbeizeigen, läßt ihn an die Möglichkeit denken, daß auch im Stirnhirn Auswärts- und Einwärtszentren vorhanden sind. — In einigen Fällen fanden sich Unterschiede in der Erregbarkeit der Labyrinthe hinsichtlich des Zeigeversuches, doch

Digitized by Google
Original from UNIVERSITY OF CALIFORNIA
Generated on 2019-10-24 16:49 GMT / http://hdl.handle.net/2027/uc1.b3252768
Public Domain in the United States, Google-digitized / http://www.hathitrust.org/access_use#pd-us-google

konnte eine feste Regel hierbei nicht gefunden werden. — Das konstanteste Symptom ist das Vorbeizeigen bei Abkühlung des Stirnhirne. Es fand sich unter den 20 Fällen 4mal in beiden Armen nach der kontralateralen Seite, 8mal nur in der zum Herd kontralateralen Seite. Bondy.

**Gehörorgan und Explosionsunfall.** Von Dr. Oskar Mauthner, Mähr.-Ostrau. (Schr. d. III. int. Kongr. f. Gewerbekrkh. Wien 1918.)

Verf. hat in Gemeinschaft mit Hofer 130 Personen nach der großen Explosionskatastrophe bei Wr.-Neustadt genau untersucht und kommt dabei unter anderen zu folgenden Schlüssen. Die Schädigungen des Ohres durch Explosion sind insgesamt zurückzuführen auf die Wirkung der ohrschädigenden Komponenten explosiver Vorgänge (Explosionsdruck, Explosionsstoß, Explosionsflamme, Explosionsgase, Explosionsknall). Das Gros der Verletzungen des Ohres nach Explosionen ist auf die Geschwindigkeit und Intensität des Explosionsdruckes bzw. des Explosionsstoßes zurückzuführen. Findet die Explosion in geschlossenen Räumen statt und sind die Wände, Mauern usw. imstande, Widerstand zu leisten, dann wird es zu zahlreichen Reflexstößen kommen, welchen ohrschädigende Bedeutung zukommt. Ist der Abzug der Explosionsgase behindert, so wird neben der mechanischen vor allem noch die toxische Komponente zur Geltung kommen. Der Explosionsflamme kommt, abgesehen von ihrer Nahwirkung auf die äußeren Teile des Ohres, noch durch Erteilung einer hohen Temperatur an die fortgeschleuderten Bestandteile eine otologische Bedeutung zu. Der Explosionsknall ist nur der nachfolgende adäquate Ausdruck der vorangegangenen mechanischen ohrschädigenden Luftverschiebungen. Der akustischen Komponente kann beim Zustandekommen der Schädigungen des Ohres keine Rolle beigemessen werden. Knapp um das Explosionszentrum ergibt sich in der Regel eine Schädigungszone, innerhalb welcher alle Verletzten auch ohrverletzt sind, und zwar sind in der Regel alle drei Abschnitte mindestens eines Ohres betroffen. Einer zweiten Schädigungszone gehören alle übrigen Verletzten an; diese schließt sich an die Peripherie der Nahzone unmittelbar an. Bei katastrophalen Explosionen kann der Radius dieser zweiten Zone mehrere hundert Meter betragen. Das otologische Bild der Ohrverletzten dieser Gruppe ist gekennzeichnet durch Kongestivzustände des äußeren und mittleren Ohres mit einen oder ohne einen oder beide Teile des inneren Ohres einbeziehende Labyrinthläsionen geringen Grades. Die Labyrinthläsionen beider Gruppen sind häufig charakterisiert durch ein Herabrücken der oberen Tongrenze, welche Schädigung mitunter progredienten Charakter trägt. In verschiedenen Distanzen vom Explosionszentrum empfangen Verletzte und Nichtverletzte vom Explosionsknall häufig keinen akustischen Eindruck. Quantitativ und qualitativ entsprechen die tatsächlich erhobenen

Digitized by Google
Original from UNIVERSITY OF CALIFORNIA
Generated on 2019-10-24 16:49 GMT / http://hdl.handle.net/2027/uc1.b3252768
Public Domain in the United States, Google-digitized / http://www.hathitrust.org/access_use#pd-us-google

Störungen und Veränderungen in keiner Distanz der verschieden großen kinetischen Energie des Explosionsdruckes, was auf die geschützte Lage und den eigenartigen Bau des Gehörorgans zurückzuführen ist. Brunner.

**Akustisches Trauma und Schutz gegen professionelle Schwerhörigkeit.** Von Prof. Dr. Siebenmann, Basel. (Schr. d. III. int. Kongr. f. Gewerbekrkh. Wien 1918.)

Das akustische Trauma des Labyrinthes wird in der Regel nicht auf dem Knochenwege, sondern auf dem Luftwege vermittelt. Stamm und Extremitäten des Menschen sind so schlechte Schallleiter, daß die Übertragung des Schalles auf diesem Wege zum Kopfe bzw. Ohre keine Rolle spielt. Daher ist die Isolierung der Extremitäten des Arbeiters durch Filzsohlen und Gummihandschuhe u. a. gegen professionellen Lärm wirkungslos, während eine das Mittelohr nach außen isolierende luftfreie, dicht schließende Einlage in den Gehörgang einen guten Schutz gewährt. Brunner.

**Pathologische Anatomie und experimentelle Pathologie der Schallschädigungen.** Von Prof. Wittmaack, Jena. (Schr. d. III. int. Kongr. f. Gewerbekrkh. Wien 1918.)

Wittmaack berichtet an der Hand anatomischer Präparate über den anatomischen Befund im inneren Ohre bei Schallschädigung. Er läßt sich sehr dentlich in den verschiedenen Stadien am Tier (Meerschwein) nach experimenteller Hervorrufung einer Schallschädigung studieren. Das Wesen des Prozesses besteht in einem degenerativen Zerfall des peripheren Neurons. Gleichzeitig erfolgt eine fortschreitende Rückbildung des gesamten Cortischen Organs unter Umständen bis zur völligen Atrophie. Die spärlichen bisher am Menschen erhobenen Befunde decken sich in allen wesentlichen Punkten mit den Ergebnissen der experimentellen Forschung.
Brunner.

**Über die physiologische Funktion des N. vestibularis.** Von Hugo Lorenz. (Orvosi Hetilap 1920. Nr. 14.)

Nach Breuer und Mach wird die Empfindung der Lokomotion und des Nystagmus durch die Bewegung der Endolymphe am Wege der Reizung der Kupulahärchen vermittelt. Diese Theorie vermag aber nicht die Entstehung des Nystagmus zu erklären, denn nach der Vernichtung bzw. Entfernung des einen Labyrinthes, treten trotzdem heftige subjektive und objektive Reizerscheinungen, Nystagmus auf, der so gerichtet ist, als ob wir das Labyrinth gereizt hätten, weshalb schon Goltz den stationären Labyrinthtonus annahm. Lorenz hält wie Rejtö (s. diese Monatsschrift „Über die Gleichgewichtsfunktion der Bogengänge“, LXVIII Jahrg.) den Druck der Endolymphe für das auslösende Moment des Vestibularreizes; nicht die Endolymphstörung sei daher das auslösende Moment des Vestibularreizes, — die Reizauslösung zur rythmischen Verbiegung

Generated on 2019-10-24 16:49 GMT / http://hdl.handle.net/2027/uc1.b3252768
Public Domain in the United States, Google-digitized / http://www.hathitrust.org/access_use#pd-us-google
Digitized by Google
Original from UNIVERSITY OF CALIFORNIA

der Härchen —, sondern die einwirkende Druckdifferenz, denn im statischen Labyrinthe und speziell in den Bogengängen herrscht auch dann ein Reiz, wenn die Verbiegung der Härchen in entgegengesetzter Richtung statthat, auch wenn dieselben und der Körper sich in Ruhe befinden; diesen Ruhereiz vermag nur der im Labyrinthinnern befindliche Innendruck hervorzurufen, denn hierbei fehlt sicherlich die Endolymphstörung. Beim rotatorischen Nystagmus würde der Druck der infolge Trägheit zurückgebliebenen Flüssigkeit — vom Verf. Remanenzwirkung genannt — und der zentrifugale Druck die Reizung der ampullaren Nerven verursachen, was er mit Zeichnungen illustriert. Auch beim kalorischen Nystagmus wirken Druckdifferenzen als bestimmende Faktoren für die Reizwirkung, denn die Wärme geht infolge ihrer aufsteigenden Wirkung mit Drucksteigerung, die Kälte entsprechend ihrer absteigenden Wirkung mit Druckverminderung einher. Es sei schwer verständlich, weshalb jede Labyrinthitis oder Perilabyrinthitis Endolymphstörung gegen den Utrikulus und auf diese Weise entsprechende Härchenverbiegung bewirke, viel natürlicher sei die Annahme eines gesteigerten Druckes infolge Leukoyteneinwanderung, später Erscheinens von Eiterzellen usw., und steigern sich die Reaktionserscheinungen bis zum Eintritte der provisorischen oder definitiven Funktionsfähigkeit des Labyrinthes, worauf das Labyrinth der entgegengesetzten Seite prävalieren wird und entgegengesetzt gerichteter Nystagmus bzw. Vorbeizeigen in die Erscheinung tritt. Nur das Fistelsymptom sei schwer mit der Druckwirkung des Lymphstromes erklärlich, doch glaubt er mit Herzog, daß hier Verklebungen des häutigen Labyrinthes eine große Rolle spielen. Er faßt seine interessante Arbeit in folgenden Schlußsätzen zusammen: 1. Zur Erhaltung des Gleichgewichtes dienen uns nur zwei Empfindungen: *a)* das Ruhegefühl, vermittelt von den Ampullen; *b)* das Bewegungsgefühl, perzipiert von den Bogengängen. 2. Die progressive Bewegung gerader Richtung empfinden wir nur im Momente des Beginnes, die Drehbewegung hingegen während der ganzen Dauer der Bewegung, weil: *a)* ansonsten während des Drehens kein stationärer Nystagmus bestehen könnte; *b)* der Nachnystagmus nicht abhängig sein könnte von der Anzahl der vorausgegangenen Drehungen. 3. Der Nervenendapparat der Bogengänge kommt nicht dadurch in Erregung, daß die Endolymphe die Kupulahärchen einer Zerrung aussetzt, sondern infolge Druckwirkung der Lymphe, weil: *a)* auch dann Labyrinthreiz besteht, wenn die Verbiegung der Härchen entgegengesetzt ist; *b)* auch dann Reiz vorhanden ist, wenn die Härchen in Ruhe sind; *c)* im Falle von Labyrintherkrankungen sind die Labyrinthreflexe stets gleichgerichtet, wiewohl sie dem Erkrankungsorte nach verschieden gerichtet sein müßten. (Bemerkung des Referenten: Gegen die geistreiche Annahme des Verf. spricht unter anderem das auch der

Digitized by Google
Original from UNIVERSITY OF CALIFORNIA
Generated on 2019-10-24 16:49 GMT / http://hdl.handle.net/2027/uc1.b3252768
Public Domain in the United States, Google-digitized / http://www.hathitrust.org/access_use#pd-us-google

deutschen med. Wissenschaft gerade vom Referenten zugänglich gemachte Werk Andreas Högyes': „Über den Nervenmechanismus der assoziierten Augenbewegungen" [Monatsschrift für Ohrenheilkunde XLVII. Jhrg.]. Högyes führte durch eine am Vestibulumdach gemachte Öffnung ein Glasrohr ein, durch welches er mittels Blas- und Saugbewegungen den Wellenschlag der Endolymphe im Utrikulus hervorrufen konnte, auch sah er die Störung der Endo- bzw. Perilymphe mittels Lupe.) Sugár.

### IV. Otochirurgie.

**Klinische Versuche mit der vollkommenen primären Naht nach Antrotomien unter Benutzung der Morgenrothschen Chininderivate.** Von Privatdozent Dr. Otto Fleischmann. (Aus der Universitätsklinik und Poliklinik für Ohrenkranke zu Frankfürt a. M. [Direktor: Prof. Dr. Voß].) (Arch. f. Ohrenhlk. usw. 105. Bd. 3./4. H.)

An der Hand von 20 Fällen zeigt Verf. die Entwicklung und Durchführung der Methode der primären Naht nach Antrotomien unter Verwendung der Morgenrothschen Chininderivate Vuzin und Eukupin. Der allgemeine Gang der Operation gestaltete sich folgendermaßen: übliche Hautdesinfektion, Abdeckung des Operationsgebietes Hautschnitt, Abschiebung der Weichteile möglichst weit nach hinten und unten; breite Freilegung und sorgfältige Ausräumung des Warzenfortsatzes mit genauer Glättung der Wände und Einheitlichgestaltung der Knochenhöhle sowie breite Freilegung des Antrums. Ausspülung mit Vuzinlösung 1:1000 (aus einer 10% alkoholischen Stammlösung mit sterilisierter Aqua dest. hergestellt). Nach Entfernung der Abdeckungen und Abnahme der Schieber nochmalige Ausspülung der Wundhöhle mit besonderer Berücksichtigung der Taschen zwischen Weichteilen und Knochen. Vollständige Hautnaht mit Michelschen Klammern von unten nach oben. Reinigung des Gehörganges mit Wattestäbchen, eventuell Parazentese des Trommelfelles; vor Anlegung der obersten Klammer Ausfüllung der Wundhöhle mit 5- bis 10%iger Vuzingelatine und Einführung eines damit getränkten Streifens in den Gehörgang. Bedeckung der Naht und der Umgebung des Operationsfeldes mit Vuzinsalbenkompressen. Verband ohne jede stärkere Kompression. Verbandwechsel (Wechsel des Gehörgangstreifens, leichtes Abäthern der Wundumgebung und Auflegen frischer Vuzinsalbenkompressen) täglich oder zweitäglich.

Für ein bis zwei Tage erfolgte stets eine mäßig starke, blutig seröse Absonderung duech den Gehörgang und unteren Wundwinkel. In manchen Fällen ließ diese rasch nach, in anderen wurde sie eitrig und erst später serös mit verschiedentlichen Störungen (Sekretstauung oder -verhaltung). Mitunter treten postoperative Ödeme auf.

Verf. glaubt, daß die Verhältnisse für eine gute Regeneratiou, die uns einen festen, knöchernen Verschluß des operativen Defektes verbürgt, durchaus nicht ungünstig liegen. Er will das geschilderte

Digitized by Google
Original from UNIVERSITY OF CALIFORNIA
Generated on 2019-10-24 16:49 GMT / http://hdl.handle.net/2027/uc1.b3252768
Public Domain in the United States, Google-digitized / http://www.hathitrust.org/access_use#pd-us-google

Verfahren noch nicht als Methode der Wahl empfehlen, hält aber die Morgenrothschen Präparate zweifellos für eine wertvolle Bereicherung der otiatrischen Therapie. E. Urbantschitsch.

**Zur Klinik der Fälle von Mittelohreiterung mit tiefen perilabyrinthären Herden.** Von Prof. Uffenorde, Göttigen. (Aus der kgl. Poliklinik für Ohren-, Nasen- und Halskranke in Göttingen [Direktor Prof. Lange].) (Arch. f. Ohrenhlk. usw. 105. Bd. 3./4. H.)

Nach eingehender Berücksichtigung der Literatur beschäftigt sich Verf. mit der Frage der Eigentümlichkeiten der Fälle von Mittelohreiterung mit perilabyrinthären Herden und hebt diesbezüglich zwei Hauptsymptome hervor: das Auftreten von neuralgischen Schmerzen in den Trigeminusästen und im Hinterkopf, Nacken und Hals (auch bei Eiterungen, die nicht bis ans Gassersche Ganglion heranreichen), sowie der besondere Verlauf (wechselnd, mit dem erneuten, nicht selten sich wiederholenden Aufflackern der Entzündung und Spätauftreten der Labyrinthbeteiligung nach neuralgiformen Schmerzen). Der Befund von Mukosus und Pneumokokken wird den bestehenden Verdacht verstärken müssen. „Bei alter Eiterung müssen wir nach Ausschluß des Einbruchs der Infektion durch den seitlichen Bogengangswulst auf den Nachweis des unveränderten Knochens hin neben dem Einbruch der Entzündung durch die Fenster an den ungewöhnlichen Labyrintheinbruch von perilabyrinthären Herden aus denken. Nicht selten wird uns außer den Neuralgien bei freier äußerer Labyrinthkapsel der Befund einer tiefen Kraterbildung an der medialen Wand des Antrums oder Aditus bei der Aufmeißlung, späterhin ein Hervordringen von Eiter oder Aufschießen von Granulationen an dieser Stelle und das Auftreten eines Fistelsymptoms einen Fingerzeig für den Infektionsweg geben können". Verf. bringt anschließend die ausführlichen Krankengeschichten von 7 von ihm beobachteten, einschlägigen Fällen, die er auch kritisch bespricht. Interessant ist unter anderen die Erhaltung des bestehenden Hörreste trotz Eröffnung des Vestibulums.

E. Urbantschitsch.

**Über Miterkrankung des Processus zygomaticus (Zygomatizitis) bei Mittelohr- und Warzenfortsatzentzündungen.** Von Dr. Albert Seligmann, Assistent der Klinik. (Aus der Universitätsklinik für Ohrenkrankheiten zu Frankfurt a. M. [Direktor: Prof. Dr. Voß].) (Med. Kl. 1920. Nr. 19.)

Der Autor kommt auf Grund seiner Beobachtungen zu folgenden Schlüssen: „1. Die Pneumatisation des Warzenfortsatzes geht nach Wittmaack, wenn keine Hemmungen durch Entzündung entstehen, bis ins hohe Alter ohne Stillstand kontinuierlich weiter. Für die spongiöse Umwandlung des Knochens tragen oft nur ganz leichte Entzündungen die Schuld. 2. Man kann deshalb je nach der Zellausbildung des Warzenfortsatzes bei Eiterungsprozessen eine Form der Zellulitis und eine der Osteomyelitis unter-

Digitized by Google
Original from UNIVERSITY OF CALIFORNIA
Generated on 2019-10-24 16:49 GMT / http://hdl.handle.net/2027/uc1.b3252768
Public Domain in the United States, Google-digitized / http://www.hathitrust.org/access_use#pd-us-google

scheiden. 3. Bei beiden Formen kommt nicht sehr selten (im Durchschnitt in 4·2% der Fälle) eine Mitbeteiligung des Processus zygomaticus vor. 4. Als charakteristisches Symptom für Zygomatizitis ist neben den Erscheinungen der akuten Otitis media und Mastoiditis die starke und oft schmerzhafte Schwellung vor dem Ohr über dem Processus zygomaticus, die zuweilen bis zum Auge hinreicht. Daneben besteht meist hohes Fieber, vereinzelt Kieferklemme. 5. Bakteriologisch wird vorwiegend der Streptococcus longus gefunden. 6. Die Erkrankung betrifft meist Kinder bis zu 10 Jahren. 7. Die wichtigsten Komplikationen bei der Zygomatizitis sind Auftreten von subperiostalen Abszessen, Durchbruch des Eiters in das Kiefergelenk — oder unter Mitbeteiligung der Diploe der Squama temporalis — nach der Dura mit Bildung eines Extradural- oder Schläfelappenabszesses. 8. Die Behandlung besteht in gründlicher Ausräumung aller Zellen des Warzenfortsatzes und des Processus zygomaticus eventuell Verlängerung des Schnittes hinter dem Ohre, bogenförmig über die Ohrmuschel nach vorn."

E. Urbantschitsch.

**Malum vertebrale suboccipitale otogenes.** Von A. Přecechtěl. (Aus der čech. Ohrenklinik in Prag [Vorstand: Prof. Kutvirt].) (Čas. lék. česk. 1920. Nr. 9.)

Verf. führt 2 Fälle an, bei denen die Affektion der Halswirbel, besonders des Atlas und Epistropheus, von einer bestehenden Mukosus-Otitis auf direktem Wege via Os occipitale entstand. Beide Fälle endeten tödlich, der erste durch Kompression der Medulla seitens des destruierten und luxierten Zahnes des Epistropheus, der andere durch einen komplizierenden Hirnabszeß und Meningitis. Als charakteristisches Frühsymptom beschreibt Verf. die Schmerzhaftigkeit bei Druck auf den Scheitel in kranio-kaudaler Richtung.

Da wenig Aussicht auf eine wirksame therapeutische Beeinflussung der Wirbelaffektion besteht, empfiehlt Verf. prophylaktisch größte Vorsicht bei der Ausräumung des erkrankten Knochens gelegentlich der Trepanation. Wodak, Prag.

**Entzündungen der serösen Häute als Komplikation septischer Otitiden.** Von J. Frotzel. (Čas. lék. česk. 1920. Nr. 12.)

Unter 171 letal verlaufenen Fällen von septischer Otitis stellt F. 21 fest, bei denen der Sektionsbefund eitrige Entzündungen der serösen Häute ergeben hatte. Darunter waren 15 Pleuritiden, 4 Endokarditiden, 1 Perikarditis (sehr selten) und 1 Peritonitis. Letztere Erkrankung als Komplikation einer otogenen Sepsis findet Autor in der Literatur nicht beschrieben.

F. weist darauf hin, wie wichtig es ist, in Fällen von „kryptogener Sepsis" das Ohr fachmännisch zu untersuchen, weil sich dann öfter derartige unklare Fälle als otogen aufklären und rechtzeitig der operativen Therapie zuführen lassen könnten.

Wodak, Prag.

Digitized by Google
Original from UNIVERSITY OF CALIFORNIA
Generated on 2019-10-24 16:49 GMT / http://hdl.handle.net/2027/uc1.b3252768
Public Domain in the United States, Google-digitized / http://www.hathitrust.org/access_use#pd-us-google

**Zur Technik der kosmetischen Hautnaht.** Von Merhaut. (Čas. lék. česk. 1920. Nr. 37.)

M. empfiehlt zur Vermeidung unschöner Narben eine fortlaufende Naht mit Seide oder Silberdraht, die statt durch die Haut durch das Korium durchgeht und eine ideale Narbe zur Folge haben soll. Die Naht wird an beiden Enden durch speziell konstruierte versilberte Druckknöpfe (Fa. Waldes, Prag) in der nötigen Spannung erhalten. Zur Adaption hat Verf. einen eigenen selbsttätigen Adapteur angegeben, der einen Assistenten überflüssig macht.
Wodak, Prag.

**Thrombophlebitiden des Sinus cavernosus und der Sinus petrosi auf otogener Grundlage.** Von Navratil. (Čas. lék. česk. 1920. Nr. 35—37.)

Veröffentlichung von 8 derartigen Fällen, von denen speziell der zweite interessant und nach der Ansicht des Autors einzig in der Literatur bekannt ist. Es entwickelte sich nämlich eine isolierte Thrombose des r. Sin. cavernosus ohne alle klinischen Symptome und auf der gesunden Seite, wo überhaupt keine Ohraffektion bestand. Hervorgerufen war die Thrombose durch eine zirkumskripte eitrige Meningitis.

Zusammenfassend läßt sich bezüglich der Diagnose Folgendes sagen:

1. Ist der bekannte Symptomenkomplex voll entwickelt, so ist die Diagnose sicher.
2. Die Thrombose kann ohne alle Symptome verlaufen, weshalb dann eine Diagnose unmöglich ist.
3. Es ist nicht möglich, auf den Sitz der Thrombose zu schließen, ob sie ein- oder doppelseitig ist.
4. Bildet sich ein Exophthalmus und ist keine andere intrakranielle Ursache vorhanden, dann ist die Diagnose sicher.

Bei der Thrombose der Sinus petrosi fehlen charakteristische Symptome, weshalb die Diagnose nicht möglich ist. Die Prognose ist ernst, die Therapie rein chirurgisch. Wodak, Prag.

**Behandlung der primären oder sekundären Thrombophlebitis des Jugularisbulbus durch die Operation von Grunert.** Von Hormaeche. (Rev. esp. de lar., rinol. y otol. 1920. Nr. 2)

Verf. berichtet über vier von ihm operierte Fälle. Er erörtert die Technik von Grunert, welcher er den Vorzug vor allen anderen Methoden gibt. Menier.

**Klinische Beobachtungen über eine interessante Mastoiditisform.** Von Botella. (Rev. esp. de lar., rinol. y otol. 1920 Nr. 1.)

Es handelt sich um die Eiterung der sogenannten „angrenzenden Zellen“ (Cellules limitrophes der französischen Autoren). Wie bekannt, kann man diese Zellen in drei Gruppen teilen: Hintere Zellen, welche den absteigenden Teil des Fazialis umgeben (manch-

Digitized by Google
Original from UNIVERSITY OF CALIFORNIA
Generated on 2019-10-24 16:49 GMT / http://hdl.handle.net/2027/uc1.b3252768
Public Domain in the United States, Google-digitized / http://www.hathitrust.org/access_use#pd-us-google

mal kann auch der Nerv mitangegriffen werden); obere Zellen, welche sehr oft in den Attic einmünden, und endlich die vordere Gruppe, welche sich bis zur Wurzel des Jochfortsatzes erstrecken. Verf. zeigt die große Bedeutung einer rechtzeitigen Erkenntnis der Läsionen solcher Zellen, sowie die Wichtigkeit einer gründlichen Ausräumung derselben, sobald man ihr Ergriffensein erkannt hat. Er gibt uns sechs treffende Beispiele solcher Fälle, welche er mit Erfolg operiert hat. Menier.

**Zwei Fälle von otogenen Hirnabszessen durch Kraniotomie entleert. Heilung.** Von F. De Sojo Praddesaba. (Rev. esp. de lar., rinol. y otol. 1920. Nr. 1.)

Verf. empfiehlt, die Hirnpunktion zu machen, ohne die Meningen zuerst zu inzidieren, da die Eröffnung der Meningen in der Nähe eines septischen Herdes, Veranlassung zu einer tödlichen Leptomeningitis Veranlassung geben kann. Im Gegensatz zu den Chirurgen, welche die Schädelhöhle entweder in der Portio squamosa des Felsenbeins, oder über den Punkten eröffnen, welche den Herdsymptomen entsprechen, muß der Otologe eine Radikaloperation vornehmen und die Schädelhöhle in der Nähe der am meisten ausgesprochenen otitischen Läsionen eröffnen, da die Herdsymptome der genauen Lokalisation des Abszesses entsprechen und die Druckwirkung oder die Verbreitung der Enzephalitis Erscheinungen verursachen kann, welche sich weit entfernt der Eiteransammlung kundgeben.

Menier.

**Beiträge zur Thrombose des Sinus cavernosus.** Von B. Oertel, Düsseldorf. (Passow und Schäfer, Beiträge usw. Bd. XIII. Fschr. f. Passow.)

Mitteilung eines Falles, bei dem die Infektion von einem Furunkel auf der linken Seite des Nasenrückens ausging. Nach eingehender Darlegung der Anatomie des für den Infektionsweg in Betracht kommenden Gebietes gelangt Verf. bei der Epikrise des Falles zu dem Schlusse, daß die Entzündung vom Nasenrücken zunächst zur rechten Flügelgaumengrube fortgeleitet wurde. Von hier aus sind die Keime auf dem Lymphwege nach allen Seiten auseinandergestoben und erreichten unter anderem den Sinus cavernosus vielleicht auf venösem, sicher aber auch auf dem Lymphwege. In einem zweiten Falle ging die Infektion von einer Verletzung an der rechten Schläfe aus. Sie führte von den Venae temperales profundae aus zu einer einer Phlebitis des Plexus venosus pterygoideus. Von hier Weitergreifen des Prozesses über die Flügelgaumengruppe durch die untere Orbtalfissur auf den hinteren Orbitalpol, eine venöse Forleitung in den hintersten Teil der Vena ophthalmica superior und von da gleichzeitig in den Sinus cavernosus und in den vorderen Teil der Vena ophthalmica. Anschließend werden die in neuerer Zeit mitgeteilten Fälle von rhinogener Kavernosusthrombose (Sagebiel 1 Fall, Meurers 4 Fälle) in bezug auf

Digitized by Google
Original from UNIVERSITY OF CALIFORNIA
Generated on 2019-10-24 16:49 GMT / http://hdl.handle.net/2027/uc1.b3252768
Public Domain in the United States, Google-digitized / http://www.hathitrust.org/access_use#pd-us-google

den Infektionsweg kritisch beleuchtet, der Fall von Hofer (primärer Infekt ein Furunkel der Wange), in dem der Infektionsweg bei der Sektion gefunden wurde, angeführt; zum Schlusse die Pathologie nnd Symptomatik der Kavernosusthrombose besprochen und die Aussichtslosigkeit einer Behandlung infolge der ungünstigen anatomischen Lage des Sinus dargelegt. Bondy.

**Der schmale Kuppelraum und seine Gefahren.** Von H. Beyer, Berlin. (Passow und Schäfer, Beiträge usw. Bd. XIII. Fschr. f. Passow.)

Verf. weist anf die Gefahren der unbeabsichtigten Freilegung der Dura hin, so daß bei der Nachbehandlung solcher Fälle ganz besonderse Sorgfalt nötig ist, insbesondere wenn bei der Totalaufmeißelung die Dura am Tegmen freigelegt wurde und infolge geringer Übersichtlichkeit einer engen Operationshöhle Verhärtungen oder Überwachsungen entstehen. Von den 4 Fällen, die Verf. mitteilt, war es in 2 Fällen zur Entwicklung eines Schläfelappenabszesses gekommen. In den beiden anderen traten Labyrinthsymptome auf, die Verf. in der Weise zu erklären sucht, daß es im Laufe der Nachbehandlung zwischen dem Plastiklappen und der freigelegten Dura zu Eiterverkalkung gekommen war, die zu starker Granulationsbildung in der Pauke führte, die wieder durch Druck auf den Stapes die labyrinthären Reizsymptome ausgelöst haben soll, eine Schlußfolgerung, der beizupflichten einige Mühe kostet. — Da die Gefahr einer unbeabsichtigten Durafreilegung beim schmalen Kuppelraum besonders groß ist, werden die Zeichen, aus denen ein Schluß auf die Größe des Kuppelraumes gezogen werden kann, dargelegt: Schwache Ausbildung der oberen und unteren Jochwurzel weist auf einen engen Kuppelraum; starke Verbreiterung der oberen Jochwurzel, die gewöhnlich mit ebensolcher der unteren verbunden ist, läßt auf einen breit angelegten Kuppelraum denken. In den Fällen, wo ein enger Kuppelraum zu erwarten steht, ist besondere Vorsicht bei der Operation geboten. 8 Abbildungen illustrieren die anatomischen Verhältnisse. Bondy.

**Über die chirurgischen und otochirurgischen Indikationen bei der Behandlung von Erkrankungen des Gehörorgans, der Nase und der Nasennebenhöhlen, in besonderer Berücksichtigung der kriegschirurgischen Erfahrungen.** (Passow und Schäfer, Beiträge usw. Bd. XII. Fschr. f. Passow.)

Sehr lesenswerter Aufsatz, in dem die von den Fachärzten schon lange beklagten Unterschiede der chirurgischen Indikationsstellung, die oft genug zu schwerer Schädigung des Kranken führen, gegenüber der des Otochirurgen eingehend erörtert und mit einer größeren Zahl von Illustrationsfällen belegt werden. Verf. fordert mit Recht, daß bei allen Kopfverletzungen, die in irgendeiner Form durch Mitbeteiligung des der knöchernen Schädelkapsel angrenzenden Höhlensystems für den Verletzten Lebensgefahr bedingen können,

Digitized by Google
Original from UNIVERSITY OF CALIFORNIA
Generated on 2019-10-24 16:49 GMT / http://hdl.handle.net/2027/uc1.b3252768
Public Domain in the United States, Google-digitized / http://www.hathitrust.org/access_use#pd-us-google

der Spezialsachverständige rechtzeitig zur Begutachtung bzw. Behandlung hinzugezogen werde. Bondy.

**Zur Eröffnung des Warzenfortsatzes wegen akuter oder subakuter Mittelohreiterung bei alten Leuten.** Von Titschak, Berlin. (Passow und Schäfer, Beiträge usw. Bd. XIII. Fschr. f. Passow.)

Auf Grund eines Materials von 160 über 45jähr. Operierten kommt Verf. zu folgenden Ergebnissen:

In fast 97% der Fälle war die Indikation zur Operation auch durch äußere Mitbeteilung des Warzenfortsatzes gegeben.

Der Proc. mastoid. war in fast allen Fällen eitrig eingeschmolzen, die von Heine beobachtete Osteosklerose wurde in 3·1% der Fälle gefunden.

Die Sklerosierung des Warzenfortsatzes ist keine Folge höheren Alters. Sie kann durch Knochenneubildung infolge vorausgegangener Mittelohrerkrankungen (bes. Cholesteatom) entstehen.

Bei Verdacht auf Osteosklerose ist das operative Vorgehen wegen der leichten Überleitung der Eiterung nach dem Schädelinnern zu beschleunigen.

Bei alten Leuten soll frühzeitig operiert werden, da auch ohne alarmierende äußere Symptome schon eine weitgehende Einschmelzung des Knochens eingetreten sein kann. Bondy.

**Über Senkungsabszesse nach Ohreiterungen.** Von Josef Beck, München. (Passow und Schäfer, Beiträge usw. Bd. XV.)

Nach Klarlegung der Voraussetzungen und verschiedenen Umstände, unter denen es zum Durchbruch kommt (verminderte Widerstandskraft der umgebenden Schichten, Spalten und Fissuren im Knochen, Einschmelzungsprozesse des umgebenden Gewebes) untersucht Verf. die Wege, die der durchgebrochene Eiter einschlägt, unter Zugrundelegung und eingehender Schilderung der anatomischen Verhältnisse. Die Details sind im Original einzusehen. Bondy.

**Zur Therapie schlechtheilender Wunden nach Eröffnung des Warzenfortsatzes.** Von A. Blumenthal, Berlin. (Passow und Schäfer, Beiträge usw. Bd. XV.)

Als bestes Vorbeugungsmittel gegen schlechte Wundheilungen betrachtet Verf. die primäre Naht. Wenn dies aus bestimmten Gründen nicht zulässig erscheint und im weiteren Verlaufe infolge schlechter Granulationsbildung eine Wundheilung auf gewöhnlichem Wege nicht zu erwarten ist, wendet er mit außerordentlich gutem Erfolg den von Bier für derartige schlechtheilende Wunden angegebenen Verband an. Derselbe besteht darin, daß man die Wundränder mit Salbe bestreicht und nun auf die Wunde ein Stück sterilisierten Billrothbattist legt. Auf diesen kommt eine Lage Mull. Nach Bier ist es falsch, schlechtheilenden Wunden durch Bedecken mit Mull die Ernährungsflüssigkeit zu entziehen, da er glaubt, daß

Digitized by Google
Original from UNIVERSITY OF CALIFORNIA
Generated on 2019-10-24 16:49 GMT / http://hdl.handle.net/2027/uc1.b3252768
Public Domain in the United States, Google-digitized / http://www.hathitrust.org/access_use#pd-us-google

das eitrige Sekret ein gewisses, wenn auch minderwertiges Nährsubstrat für die Wunde bildet. Der wasserdichte Stoff verhindert die Flüssigkeitsentziehung, erhält die Wunde in gleichmäßiger Wärme und Feuchtigkeit und regt sie zu besserer Granulationsbildung an. In zwei Fällen, deren Krankengeschichten er mitteilt, hat Verf. das geschilderte Verfahren mit ausgezeichnetem Erfolg angewendet.

Bondy.

**Speichelfisteln nach Aufmeißlung des Warzenfortsatzes.** Von H. Claus, Berlin. (Passow und Schäfer, Beiträge usw. Bd. XIII. Fschr. f. Passow.)

Mitteilung von 2 Fällen. Die Ursache erblickt Verf. in einer Verletzung der Parotis mit dem Messer, wenn der Schnitt zu nahe der Koncha geführt wird. Zur Behandlung empfiehlt er Verätzung des Fistelganges mit Lapis in Substanz jeden dritten Tag. Bondy.

**Zur Anzeige und Ausführung der Eingriffe am inneren Ohre.** Von W. Uffenorde, Göttingen. (Passow und Schäfer, Beiträge usw. Bd. XIII. Fschr. f. Passow.)

Mit Rücksicht auf die Neigung des entzündeten Labyrinthes zur Selbstheilung hält Verf. einen Eingriff am inneren Ohre für unnötig, solange die Entzündung auf das Labyrinth beschränkt bleibt. In frischen Fällen kann man zumeist mit konservativen Maßnahmen auskommen, bei alter Mittelohreiterung mit frischer Labyrinthitis ist zur Entlastung der äußeren Labyrinthwand die Totalaufmeißlung geboten, ebenso bei Labyrinthitis mit ungünstigen Heilungsbedingungen für die Mittelohreiterung und bei auftretendem Fistelsymptom. Ein Eingriff am inneren Ohre ist erst angezeigt, wenn die ersten Zeichen einer Überleitung der Entzündung auf die Schädelhöhle deutlich werden (Meningitis serosa), oder wenn eine intrakranielle Komplikation vorliegt, wenn eine Selbstheilung der Labyrinthitis nicht zu erwarten ist (Tuberkulose, Labyrinthsequester oder — Cholesteatom), endlich wenn wir mit der Möglichkeit rechnen müssen, daß bei der Totalaufmeißlung ein latenter Entzündungsvorgang in versteckliegenden perilabyrinthären Fällen nicht erreicht wurde, der in das innere Ohr oder die Schädelhöhle einbricht.

Bei der Ausführung des Eingriffes am Labyrinth strebt Verf. eine weitgehende Individualisierung an. Sind Hörreste vorhanden, so beschränke er sich auf die Eröffnung des Vestibulums von hinten her und schont die mediale Paukenwand. Bei totaler Labyrinthausschaltung erst tritt er für ein radikales Vorgehen ein. Bei Cholesteatomeinbruch ins innere Ohr beschränkt er sich auf Freilegung und einfache Entfernung des Cholesteatom. Ist ein perilabyrinthärer Entzündungsherd wahrscheinlich, so ist der Infektionsweg zu verfolgen und die Entfernung des Herdes unter Schonung des etwa bestehenden Hörrestes anzustreben (meist bloß Eröffnung des Vestibulums von hinten her). Bei vollständiger Sequestration und Tuber-

Digitized by Google
Original from UNIVERSITY OF CALIFORNIA
Generated on 2019-10-24 16:49 GMT / http://hdl.handle.net/2027/uc1.b3252768
Public Domain in the United States, Google-digitized / http://www.hathitrust.org/access_use#pd-us-google

kulose führt er die Labyrinthoperation nach seiner Methode aus. Auch bei diffuser Meningitis geht er in ganz frischen Fällen von Labyrinthentzündung trotz vollständiger Ausschaltung so vor, daß er bloß die Promontorialwand breit absägt, die Schnecke und den inneren Gehörgang eröffnet. In allen übrigen Fällen ist ohne Rücksicht auf einen eventuellen Hörrest die vollständige Aufdeckung des inneren Ohres einschließlich der Eröffnung des inneren Gehörganges zu fordern, da nur von hier aus eine wirksame Ableitung des Subarachnoidealraumes zu erwarten ist. Bondy.

## Personalien und Notizen.

**Jubiläum:** Hofrat Prof. Viktor Urbantschitsch feierte am 28. Dezember 1920 sein 50jähriges Doktor-Jubiläum.

**Berufen:** Priv.-Doz. Dr. Kützhefel in Berlin wurde zum Leiter des Ambulatoriums für Stimm- und Sprachstörungen an der Univ.-Hals-Nasenklinik in Frankfurt a. M. berufen.

**Gestorben:** Dr. Gustav Ulrichs in Halle a. S.

**Verliehen:** Die Hermann Schwartze Medaille an Geh. Med.-Rat Prof. Dr. Otto Körner in Rostock; das Eiserne Kreuz I. Kl. dem Priv.-Doz. Dr. Blau in Bonn.

**Prüfung** in Oto-Rhino-Laryngologie wurde im deutschen Staatsexamen eingeführt. Seit 1. März 1920 haben sich alle Kandidaten ihr zu unterziehen. Die Prüfung hält der Fachvertreter ab (bzw. die Fachvertreter für Oto- u. Laryngologie abwechselnd).

## An die Leser!

Mit Beginn des nächsten Jahrganges wird die Monatsschrift für Ohrenheilkunde und Laryngo-Rhinologie keine Referate, noch fremdländische Vereinsberichte mehr bringen, so daß ihr Inhalt künftighin hauptsächlich aus Originalartikeln bestehen wird. Auf diese Weise kommt die Monatsschrift — gleich den Deutschen Fachblättern — einem vielfach geäußerten Wunsch der Abonnenten, die mehrere Fachblätter halten, nach, die bei der bisherigen Einteilung ein und dieselbe Arbeit mehrfach referiert erhielten — bei der derzeit herrschenden Teuerung und der infolgedessen bestehenden Neigung zur Einschränkung eine bedeutende Belastung der Leser. Alle Referate sollen nunmehr im „Zentralblatt", das entsprechend ausgestaltet werden wird, vereinigt werden.

Durch diese Neugestaltung wird die Monatsschrift in die Lage versetzt, künftighin Originalartikel, denen jetzt ein breiterer Raum zustehen wird, rascher zu veröffentlichen, für viele Autoren ein großer Gewinn, der nicht minder den Lesern zugute kommt.

Die Neugestaltung hebt auch die strenge Sonderung des Stoffes in einen otologischen und laryngo-rhinologischen Teil auf, so daß vom Jahrgang 1921 an eine Verschmelzung beider Gebiete in dem Sinne erfolgen wird, daß zuerst alle Originalartikel oto- und rhino-laryngologischen Inhaltes, dann die Vereinsberichte der Österr. otologischen und Wiener laryngologischen Gesellschaft, hierauf alle Bücherbesprechungen und Personalien erscheinen werden. Die Redaktion.

## Zur gefälligen Beachtung!

Die in letzter Zeit neuerlich eingetretene, ganz bedeutende Erhöhung der Papier- und Druckkosten und sonstige wesentlich vermehrte Auslagen nötigen uns den Bezugspreis der Monatsschrift zu erhöhen.

Derselbe beträgt für das I. Halbjahr 1921 d.-ö. K 300.—, č. K 90.—, M 80.— und für das Ausland M 160.—.

Für den wissenschaftlichen Teil verantwortliche Redakteure: Dr. E. Urbantschitsch, Dr. H. Marschik.
Herausgeber, Eigentümer und Verleger: Urban & Schwarzenberg.
Druck R. Spies & Co. Wien V.

Digitized by Google
Original from UNIVERSITY OF CALIFORNIA
Generated on 2019-10-24 16:49 GMT / http://hdl.handle.net/2027/uc1.b3252768
Public Domain in the United States, Google-digitized / http://www.hathitrust.org/access_use#pd-us-google

# Monatsschrift

für

# Ohrenheilkunde

und

# Laryngo-Rhinologie

Organ der Österreichischen otologischen Gesellschaft,
der Wiener laryngo-rhinologischen Gesellschaft
und der Münchener laryngo-otologischen Gesellschaft

Mitbegründet von

**CHIARI, GRUBER, JURASZ, RÜDINGER, VOLTOLINI, WEBER-LIEL, L. v. SCHRÖTTER, V. URBANTSCHITSCH, E. ZUCKERKANDL**

Unter Mitwirkung von

Prof. Dr. F. ALT (Wien), Prof. Dr. R. BÁRÁNY (Upsala), Priv.-Doz. Dr. O. BECK (Wien), Prof. Dr. A. BING (Wien), Priv.-Doz. Dr. G. BONDY (Wien), Prof. Dr. G. BRÜHL (Berlin), Prof. Dr. H. BURGER (Amsterdam), Prof. D. DEMETRIADES (Athen), Prof. Dr. J. FEIN (Wien), Prof. Dr. H. FREY (Wien), Priv.-Doz. Dr. E. FRÖSCHELS (Wien), Dr. V. FRÜHWALD (Wien), Priv.-Doz. Dr. S. GATSCHER (Wien), Prof. Dr. E. GLAS (Wien), Prof. Dr. B. GOMPERZ (Wien), Prof. Dr. M GROSSMANN (Wien), Prof. Dr. V. HAMMERSCHLAG (Wien), Dr. HEINZE (Leipzig), Prof. Dr. HEYMANN (Berlin), Priv.-Doz. Dr. G. HOFER (Wien), Prof. Dr. R. HOFFMANN (Dresden), Prof. Dr. HOPMANN (Köln), Prof. Dr. O. KAHLER (Freiburg i. Br.), Priv.-Doz. Dr. J. KATZENSTEIN (Berlin), Dr. KELLER (Köln), Hofrat Dr. KIRCHNER (Würzburg), Priv.-Doz. Dr. K. KOFLER (Wien), OStA. Dr. S. LAWNER (Wien), Prof Dr. LICHTENBERG (Budapest), Dr. L. MAHLER (Kopenhagen), Prof. Dr. H. NEUMAYER (München), Dr. Max RAUCH (Wien), Prof. Dr. L. RÉTHI (Wien), Dr. Ed. RIMINI (Triest), Dr. F. RODE (Triest), Priv.-Doz. Dr. E. RUTTIN (Wien), Prof. Dr. J. SAFRANEK (Budapest), Dr. F. SCHLEMMER (Wien), Prof. Dr. A. SCHÖNEMANN (Bern), Reg.-Rat Dr. H. SCHRÖTTER (Wien), Dr. M. SEEMANN (Wien), Dr. A. SIKKEL (Haag), Dr. SPIRA (Krakau), Dr. H. STERN (Wien), Dr. M. SUGAR (Budapest), Prof. Dr. A THOST (Hamburg), Dr. WEIL (Stuttgart), Dr. M. WEIL (Wien), Dr. E. WODAK (Prag)

herausgegeben von

**H. NEUMANN**
Wien

**M. HAJEK**
Wien

**G. ALEXANDER**
Wien

Redakteure:

für Ohrenheilkunde:
**Ernst Urbantschitsch**
Wien

für Laryngo-Rhinologie:
**Hermann Marschik**
Wien

**54. Jahrgang**

URBAN & SCHWARZENBERG
BERLIN N
FRIEDRICHSTRASSE 105 b
WIEN I
MAHLERSTRASSE 4
1920

Digitized by Google
Original from UNIVERSITY OF CALIFORNIA
Generated on 2019-10-24 16:49 GMT / http://hdl.handle.net/2027/uc1.b3252768
Public Domain in the United States, Google-digitized / http://www.hathitrust.org/access_use#pd-us-google

Alle Rechte, gleichfalls das Recht der Übersetzung in die russische Sprache vorbehalten.

Generated on 2019-10-24 16:49 GMT / http://hdl.handle.net/2027/uc1.b3252768
Public Domain in the United States, Google-digitized / http://www.hathitrust.org/access_use#pd-us-google

Digitized by Google

Original from
UNIVERSITY OF CALIFORNIA

# Hauptregister für den 54. Jahrgang.

## Otologischer Teil.

### Original-Artikel.

(Die Ziffern bedeuten die Seitenzahl, die Originalarbeiten sind im Autoren- und Sachregister durch fetten Druck angezeigt.)


Alexander G.: Über das Auftreten von akzessorischen Neuroepithelflecken im menschlichen Ohrlabyrinth **772.**

— Zur Kenntnis der Ohrenkrankheiten bei akuten Infekten: Innenohraffektion bei Dengue und kombinierte Oktavus-Fazialis-Neuritis bei Malaria **214.**

Beck O.: Ohrenerkrankungen im Verlauf der Syphilis auf Grund einer 10 Jahre umfassenden Statistik **529.**

Bénesi O.: Hypernephrom des Gehörorgans **961.**

Blumenthal: Prüfungsapparat zum Bárányschen Zeigeversuch **1124.**

Cemach J.: Beiträge zur Therapie der Ohrtuberkulose. Mittelohrtuberkulose und Sonne **721, 913.**

Citelli: Über das Vorkommen einer eigenartigen sklerotischen Erkrankung des Mittelohres bei Kindern mit günstiger Prognose **1121.**

Fischer J.: Die Erkrankungen des Gehörorgans bei Grippe **1, 148.**

— Grippe. Perakute Otitis media. Labyrinthitis, Meningitis, Exitus letalis 7 Tage nach Beginn der Ohrerkrankung (Streptococcus mucosus). Zugleich ein Beitrag zur Frage der Panotitis cum meningitide **776.**

— Über die Verwendbarkeit der Paraffineinbettung bei der histologischen Untersuchung des Knochensystems im allgemeinen und des Gehörorgans im besonderen **593.**

— R. Über tympanale Exsudativprozesse bei Lues **393.**

Fremel F. Der Ausfall des Weberschen Versuches bei traumatischen Läsionen des inneren Ohres nebst Bemerkungen über dessen diagnostischen Wert und theoretische Grundlagen **402, 557.**

— Ein Modell zur Demonstration der typischen Operationen am Schläfebein **145.**

— Zur Innervation des Kehlkopfes **289.**

Frey H. Der Ausfall des Weberschen Versuches bei traumatischen Läsionen des inneren Ohres nebst Bemerkungen über dessen diagnostischen Wert und therapeutische Grundlagen **402, 557.**

Karbowski B.: Neuropathia acustica. Die Schädigung des Labyrinthes als ätiologisches Moment im klinischen Bilde der sogenannten Explosionsneurosen **193.**

Kerl W.: Ohrenerkrankungen im Verlauf der Syphilis auf Grund einer 10 Jahre umfassenden Statistik **529.**

Menczer E.: Beitrag zur postoperativen Labyrinthitis bei akuten Aufmeißelungen **16.**

Politzer A.: Rückblick auf die 25jährige Tätigkeit der Österreichischen otologischen Gesellschaft **385.**

Rejtö: Bemerkungen zu Dr. E. Wodaks Artikel: „Zur Funktionsprüfung des Gehörorgans luetischer Individuen" **563.**

Strandberg O.: Die Behandlung der chronischen Osteitis im Processus mastoideus und Os temporale mit universellen Kohlenbogenbädern **577.**




Digitized by Google
Original from UNIVERSITY OF CALIFORNIA
Generated on 2019-10-24 16:49 GMT / http://hdl.handle.net/2027/uc1.b3252768
Public Domain in the United States, Google-digitized / http://www.hathitrust.org/access_use#pd-us-google

Urbantschitsch V.: Nachruf für Hofrat Professor Dr. Adam Politzer **769.**
Wodak E.: Betrachtungen zur Lokalanästhesie in der Otochirurgie **586.**
Wodak E.: Zur Funktionsprüfung des Gehörorgans luet. Individuen **337.**
Wotzilka: Die Auslösung des akustischen Lidreflexes durch musikalische Töne (mit Stimmgabeln u. Pfeifen) **239.**

## Sachregister.

Abduzenslähmung mit Cephalalgie 1137.
Abduzensparalyse 235.
Abduzensparese 942.
Ablösung, Teilweise traumatische — des knorpeligmembranösen Gehörganges 429.
Abszeß. Abscessus cerebri otogen 983, epidural 317, Epiduralabszeß über der motorischen Region 998, extraduraler 705, Extraduralabszeß der mittleren Schädelgrube 1136, mit Sinusthrombose 790. Gehirnabszeß, Beschaffenheit des Lumbalpunktates 811. Hirnabszeß und sterile Meningitis 32, Kasuistik des otitischen 191, Respirationslähmung 980, otogen 1162. Kalter — am Nasenrücken 166, Kleinhirnabszeß 126. — und Proteus-Meningitis 799, Knochenabszeß, osteomyelitischer — an der Felsenbeinspitze 976, otogener peribullärer 970, perilabyrinthärer 974, retrolaryngealer 184, retropharyngealer 184, Abszeß 221, 362, 800, Schläfelappenabszeß, geheilt, symptomlos 192, rechtsseitig 353, linksseitig 743, Hemianopsie nach — 950, Senkungsabszeß, subokzipital und retropharyngeal 250, Senkungsabszeß nach Ohreiterungen 1164, subdural mit Meningitis 124, Beschaffenheit des Lumbalpunktates 811. Cerebellarabszeß, otogener 985.
Abschließung eines Hauptbronchus 1140.
Abweichungen nach Meningitis cerebrospinalis epidemica 176.
Akustikus und Lues **349.**
Akustikusaffektion 986.
Akustikustumor 1135, Unvollkommenheit der Operation nach der Methode der Chirurgen 179.
Ätiologie der otogenen Spätmeningitis 960.
Affektion, Plötzlich aufgetretene — des N. cochlearis, vestibularis und facialis 805.
Alexie 162.
Altersschwerhörigkeit. Das anatomische Substrat der — 766.
Anatomie, Patholog. — der mittelohrentspringenden Labyrinthentzündungen 611, 754.
Aneurysma der Carotis interna 186, mykotisches — der Carotis interna nach Verschüttung 428.
Aneurysmen, Periaurikuläre — nach Kriegsverletzungen 428.
Anfall, Vestibularbefund im Ménière'schen — 565.
Angioma arteriale racemosum 992.
Anomalien der Zeigereaktion bei Arteriosklerose 25, Morphologische — des Innenohres 40, der vestibulären Erregbarkeit 785.
Anosmie, rechtsseitig nach Schädeltrauma 164.
Antrotomie, Versuch mit der vollkommenen primären Naht 1158.
Antrumeiterung, latente 162.
Aplasie der Ohrmuschel 942, kongenitale 942, motorische 162.
Apparat, Labyrinthveränderungen im lymphokinetischen 569, Erkrankung des lymphokinet. 791, neuer — zur kalorischen Prüfung 806, zur isolierten thermischen Reizung einzelner Labyrinthwandstellen 802, Veränderungen im lymphokinetischen — 971.
Armee, Erkrankungen des Gehörorgans in der schweizerischen — 48.
Arteriosklerose, Anomalien der Zeigereaktion 25.
Arthritis cricoarytaenoidea acuta gonorrhoica 997.
Asthma, endobronchiale Behandlung 811.
Atheromzyste, 2 Fälle von traumatischer 184.
Atmung, Methode zur Besserung 184, Schädigung in amerikanischen Fabriksbetrieben 1144.
Atticeiterung, latente 162.
Atresie des Gehörganges 1007.
Aufmeißelung, postoperative Labyrinthitis bei akuter — **16**, des Warzenfortsatzes 1165.
Augenmuskel, tonische Reflexe bei Fischen 177.

Generated on 2019-10-24 16:49 GMT / http://hdl.handle.net/2027/uc1.b3252768
Public Domain in the United States, Google-digitized / http://www.hathitrust.org/access_use#pd-us-google
Digitized by Google
Original from UNIVERSITY OF CALIFORNIA

Augenreflexe, vestibuläre beim Kaninchen 1132, verschwundene vestibuläre 1139.
Ausfall des Weberschen Versuches **402**, **557**, negativer des Zeigeversuches 787.
Ausheilung, knöcherne 597.
Ausheilungsmöglichkeit der eitrigen Meningitis 192.
Auskunftsbuch für reichs- und auslanddeutsche Schwerhörige 952.
Auslösung des akustischen Lidreflexes durch musikalische Töne **739**, kalorische — der Vestibularreaktionen 1152.
Ausspritzen beider Ohren zugleich 1138.
Ausspülung der Ohren mit heißem und kaltem Wasser 809.
Autovakzine, Heilung durch — 1147.

Bakteriologie des kranken Siebbeines 270.
Bárányscher Zeigeversuch **1124**, 1150.
Basisfraktur, Symptomenkomplex, vortäuschend eine — 782, isolierte — 1045.
Befunde, anatomische bei ererbter labyrinthärer Schwerhörigkeit 174, otologische, bei Tumor der mittleren und hinteren Schädelgrube 605.
Behandlung seelisch verursachter Hörstörungen bei Soldaten 426, der chronischen Osteitis **577**, endobronchiale — der Bronchitis und Asthma 811.
Beiträge zur Therapie der Ohrtuberkulose **721**.
Bemerkungen zu Dr. E. Wodaks Artikel: „Zur Funktionsprüfung des Gehörorgans luetischer Individuen“ **563**.
Bericht über kriegsohrenärztliche Tätigkeit im Heimatsgebiet 237.
Berichtigung zur Entgegnung Siebenmanns auf K. Wittmaacks Abhandlung „Über experimentelle Schallschädigung“ 384.
Berührung des Stapes 793, des Promontoriums 793.
Berufskrankheiten des Gehörorgans 1143.
Besserung der Atmung 184.
Bestimmung hoher Schwingungszahlen 238.
Beurteilung seelisch verursachter Hörstörungen bei Soldaten 426.
Bezoldsche Sprachsexte 237.
Blicklähmung 995, supranukleäre 797.
Blutstillung bei Stirnhöhlenoperation nach Killian 268.
Blutung im Labyrinth 163.
Boden der Trommelhöhle, Dehiszenz 185.
Bogengänge, Theoretisches zur Funktion beim Kaninchen 953.
Bogengangsfistel, doppelte 943.
Bougie à demeure, Behandlung 994.
Bronchialdrüsen 1140.
Bronchitis, endobronchiale Behandlung 811.
Bronchus, Durchbruch in einen — 1140.
Brücke, Kompression 605.
Bulbärerkrankung, akute 173.
Bulbusthrombose mit eigentümlichem Infektionsmodus 229.

Caissonarbeiter, Erkrankung des Gehörorgans 1150.
Cancer laryngis 124, 129, 810.
Carcinoma nasi 129.
Carotis interna, Aneurysma 186, mykotisches Aneurysma nach Verschüttung 428.
Carrel-Dakin, Flüssigkeit 1139, 1147.
Cephalalgie, Abduzenslähmung 1137.
Chenopodiumölvergiftung und Gehörorgan 623.
Chinin, Wirkung im Gehörorgan 1153.
Chininderivative, Morgenrothsche 1158.
Chirurgie des Ohres und der oberen Luftwege, Handbuch der speziellen — 377, des Ohres 636.
Cholesteatom 705, — und akute eitrige Mittelohrentzündung 810, des Mittelohres 943, großes äußeres 1133.
Cholesteatomeiterung 31.
Chondroma laryngis 180.
Chordoma malignum 983.
Cylindroma faciei 983.

Dakinsche Flüssigkeit 1147.
Defekt, Zur Kenntnis des kongenitalen — des statischen Labyrinthes 430, Ausfüllung nach Stirnhöhleoperation 1128.
Deformation der Nase 810.
Dehiszenz des Bodens der Trommelhöhle 185.
Demonstrationen, akustische 1132.
Dengue, Innenohraffektion bei — **214**.
Diagnose der Kehlkopf-, Nasen- und Ohrenkrankheiten 130, der otogenen Meningitis 810.
Differenz, konstatierte der Erregbarkeit beider Vestibularlabyrinthe 380.
Drehreaktion, beiderseitiger Verlust 169, erloschene 783.
Drehschwindel 948, heftiger 172.
Drucksonde, Lucaesche 429
Drucksymptome, röntgenologisch intrakranielle 787.
Ductus reuniens Henseni 1006.
Dunkelnystagmus 1128.



Digitized by Google
Original from UNIVERSITY OF CALIFORNIA
Generated on 2019-10-24 16:49 GMT / http://hdl.handle.net/2027/uc1.b3252768
Public Domain in the United States, Google-digitized / http://www.hathitrust.org/access_use#pd-us-google

Durafistel 943.
Durchbruch in den Gehörgang 703, durch die Squama ossis temp. 1136, in einen Bronchus 1140.
Durchlässigkeit der Membrana tympani und des Promontoriums für Radiumstrahlen 181.

Eingriffe, endonasale 998, am inneren Ohre 1165.
Einrichtung von Spezialabteilungen für Hals-, Nasen- und Ohrenkranke 429.
Einwachsung in den Nasenrachenraum 983.
Eiterungen, Wirkung von Terpentineinspritzung 575.
Eiterung der Oberkieferhöhle 1129.
Ekzem, chronisch 1028.
Empyema sinus frontalis acutum 124.
Encephalitis pontis acuta 224, lethargica 884, 1040, 1151, mit spont. vertikalem Nystagmus nach abwärts 421.
Endothelsarkom des Mittelohres 885.
Entfernung, totale des Kehlkopfes wegen Krebs 180, des Großhirns 1132.
Entgegnung auf K. Wittmaacks Abhandlung „Über experimentelle Schallschädigung" 383, 384.
Entstehung seelisch verursachter Hörstörungen bei Soldaten 426.
Entzündung, chronische 414.
Entzündungen, Wirkung von Terpentineinspritzung 575, der serösen Häute 1160.
Entzündungsherde, zwei zirkumskripte — am linken Trommelfell 798.
Epidermispfropf des Gehörganges 1133.
Epiphora bei der kalorischen Probe 983.
Erbrechen 948, symptomatische Behandlung 35, bei unverändertem Gehör 747.
Erkennen seelisch verursachter Hörstörungen bei Soldaten 426.
Erkrankung, syringomyelitische — der Hirnnerven 380.
Erkrankung, isolierte akute im Vestibularisgebiet 747, des lymphokinetischen Apparates 791, der Medulla oblongata nach Grippe 794.
Erkrankungen des Gehörorgans bei Grippe **1**, **148**, des Gehörorgans in der schweizerischen Armee 48.
Erkrankungen des Gehörorgans bei Typhus exanthematicus 623.
Erkrankungen, sklerotische des Mittelohres bei Kindern **1121**, des Gehörorgans 1163, der Nase 1163, der Nasennebenhöhlen 1163.
Ermüdbarkeit, physiologische der Hörnerven 1153.
Erregbarkeit beider Vestibularlabyrinthe, konstatierte Differenz 380, Grenzen der normalen kalorischen des Vestibularapparates 430, normale — beider Labyrinthe 747, Anomalie der vestibulären — 785, herabgesetzte kalorische — 948.
Ersatztrommelfell, feuchtes 1130.
Ertaubte, Vestibularisbefund bei hysterisch — 430.
Ertaubung beiderseitig komplett nach Pertussis 20.
Erysipelas laryngis 982.
Erziehung der Taubblinden 237.
Ethmoiditis 810.
Excochleatio thrombosis 979.
Explosionsneurosen **193**.
Explosionsschädigungen des Ohres 1005.
Explosionsunfall und Gehörorgan 1155.
Exsudativprozesse, tympanale bei Lues **393**.

Fazialislähmung 856, 857.
Fazialisparese 942, Auftreten 8 Wochen nach der Labyrinthoperation 806, als Indikation für Mastoidalresektion 987.
Falschhören, musikalisches 764.
Fehlen der Schwindelempfindung 415, der Zeigereaktion bei chron. Mittelohreiterung 799.
Fehlschlucken, Tod durch — 122.
Feldlazarett, Tätigkeit des Hals-, Nasen- und Ohrenarztes im — 429, praktische Winke für die Einrichtung 429.
Felsenbeine, histologische Untersuchung 238.
Felsenbeineiterung, Perforation 1130.
Felsenbeinspitze, osteomyelitischer Knochenabszeß an der — 976.
Fibrosarkom 222.
Fische, tonische Reflexe der Augenmuskeln bei — 177.
Fistelsymptom in der 2. Woche der Ohrerkrankung 413, Wiederauftreten 597, neues — 260, Henneberts 989, verschiedenes Verhalten bei schwacher und starker Kompression 943.
Fliegen, Einfluß auf das Ohr des Kampffliegers 1142.
Flüssigkeit von Carrel-Dakin 1139, 1147.
Flokkulus, Funktion beim Kaninchen 953.
Fraktur des Gehörganges 565, der vorderen Gehörgangswand 980, des Warzenfortsatzes 705.

Digitized by Google
Original from UNIVERSITY OF CALIFORNIA
Generated on 2019-10-24 16:49 GMT / http://hdl.handle.net/2027/uc1.b3252768
Public Domain in the United States, Google-digitized / http://www.hathitrust.org/access_use#pd-us-google

Fremdkörper 234, im Kehlkopf eines Kindes 126, in der Luftröhre 185, Paraffinpfropf im Gehörgang 567, im Ösophagus 808, pulmon. sin. 809, perforierender — im Ösophagus 1131, im Siebbein 300.
Friedländer, Pneumobazillus 379.
Füße, Syndaktylie an den — 745.
Funktion des Vestibularapparates 766, der Bogengänge beim Kaninchen 953, physiologische d. N. vestibularis 1156.
Funktionsprüfung des Gehörorgans luetischer Individuen **337**, des Ohres 425, **563**.

Gasphlegmone, otogene ohne Verletzung 1148.
Gehirnerkrankungen, neues Symptomenkomplex bei otogenen — 811.
Gehirnschüsse, Behandlung 87.
Gehör, Schwindel und Erbrechen bei unverändertem — 747, Schädigung in amerikanischen Fabriksbetrieben 1144.
Gehörapparat, Prüfung 425.
Gehörgang, teilweise traumatische Ablösung des knorpelig membranösen — 429, Fraktur 565, Paraffinpfropf als Fremdkörper 567, Durchbruch in den — 703, Fraktur 705, erworbene, bindegewebige Atresie 1007, Stenosenbildung 1028, Epidermispfropf 1133.
Gehörgangswand, Fraktur der vorderen — 980.
Gehörorgan, Erkrankungen bei Grippe **1**, **148**, konstitutionelle Minderwertigkeit 40, Erkrankungen in der schweizerischen Armee 48, — eines taubstummen Knaben 179, Schädigungen im Minenkrieg 238, — luetischer Individuen, Funktionsprüfung **337**, **563**, hist. Untersuchung **593**, und Chenopodiumölvergiftung 623, Erkrankungen bei Typhus exanthematicus 623, Hypernephrom **961**, indirekte Kriegsverletzungen 1003, Berufs(Gewerbe-)krankheiten 1143, Erkrankung bei Caissonarbeitern, Tauchern und Luftschiffern 1150, Wirkung des Chinins 1159, Explosionsunfall 1155, Erkrankungen 1163.
Gehörprothesen 1002.
Gehörschäden bei Kopfverletzungen 1002.
Geräusche im Wasser, Lokalisation 1000.
Geschwulstbildung am äußeren Ohr 1146.
Gesellschaft, Rückblick auf die 25jährige Tätigkeit der Österreichischen otologischen — **385**, 565.
Gewerbekrankheiten des Gehörorgans 1143.
Gleichgewichtsapparat, Prüfung 425, Störungen bei Explosionsschwerhörigkeit 431.
Gleichgewichtsstörungen 172.
Gradenigos Symptomenkomplex 991. 1137.
Gravidität, Untersuchung bei Otosklerose 190, — und Mittelohreiterung 972, 1001.
Grippe 418, 776, Erkrankungen des Gehörorgans **1**, **148**, Pneumokokkenotitis nach — 750, Erkrankung der Medulla oblongata nach — 794.
Großhirn, Entfernung 1132.
Gründung der Österreichischen otologischen Gesellschaft 565.
Grunertsche Operation 1161.
Gumma processus mastoidei 1128.

Hämatom, vereitert 705.
Haemorrhagia meningea 983.
Hände, Polydaktylie an den — 745.
Halsarzt, Tätigkeit im Feldlazarett 429.
Handbuch der Röntgen- und Radiumtherapie 187, der speziellen Chirurgie des Ohres und der oberen Luftwege 377.
Handlexikon der Naturwissenschaften und Medizin 236.
Hauptbronchus, Röntgenbild vor Abschließung 1140.
Haut, Temperaturempfinden 237.
Häute, Entzündung der serösen — 1160.
Hautnaht, Technik der kosmetischen — 1161.
Hautstriktur des Ösophagus 130.
Heer, Chronische Mittelohreiterungen im — 430.
Heimatsgebiet, Kriegsärztliche Tätigkeit im — 237.
Heiserkeit, chronisch funktionelle — 369.
Hemianopsie 1133, nach Schläfelappenabszeß 950.
Hemilaryngektomie 810.
Henneberts Fistelsymptom 989.
Herabklappung der Jugularis 794.
Herd im Pons mit supranukleärer Blicklähmung 797, tiefe perilabyrinthäre — 1159.
Herpes zoster, Klinik 379, oticus 1024.
Hirnnarben, Verkalkung und Knochenneubildung in — 36.
Hirnnerven, syringomyelitische Erkrankungen 380, Lähmung mehrerer — 682.
Hirnödem, Vorübergehendes leichtes partielles — 162.

Digitized by Google
Original from UNIVERSITY OF CALIFORNIA
Generated on 2019-10-24 16:49 GMT / http://hdl.handle.net/2027/uc1.b3252768
Public Domain in the United States, Google-digitized / http://www.hathitrust.org/access_use#pd-us-google

Histologie der indirekten traumatischen Labyrinthverletzung 955.
Hörapparate 378, Elektrische, für Schwerhörige 764.
Hörgrenze, Schwingungen oberhalb der — an dem Monochord 191, über die obere — 1152.
Hörnerv, Akute Neuritis d. rechten — 34, Kohlenoxydneuritis 48.
Hörnerven, physiologische Ermüdbarkeit 1153.
Hörstörung, eigenartiger Fall 419.
Hörstörungen, seelisch verursachte, bei Soldaten 426, neurotische, bei Kriegsteilnehmern 430, bei Neurosen 1004, Behandlung frischer neurotischer — 1142.
Hörvermögen, beiderseits annähernd normal 787.
Hypernephrom des Gehörorgans **961**.
Hypertrophie der rechten Schläfebeinschuppe 785.
Hypophysentumor 703.
Hysterie 1134, Lucaesche Drucksonde als diagnostisches Hilfsmittel 429.

Indikation, Fazialisparese als — für Mastoidalresektion 987.
Indikationen, chirurgische und otochirurgische 1163.
Individualität und Konstitution 574.
Individuen, Funktionsprüfung des Gehörorgans luetischer — **337**, **563**.
Infekte, Zur Kenntnis der Ohrenkrankheiten bei akuten — **214**.
Infektionsmodus, Bulbusthrombose mit eigentümlichen — 229.
Infiltration, Knotige — an beiden Ohrläppchen 414.
Influenza, Erysipelas laryngis nach — 982, Pharyngodynie bei — 987, Polyneuritis cerebralis ménièreformis nach — 987, Vorübergehende Totaltaubheit nach — 994, Pharyngodynie bei — 995.
Injektionen von Salvarsan 1147.
Innenohr, morphologische Anomalien 40.
Innenohraffektion bei Dengue **214**.
Innenfunktion, Totalverlust 1130.
Innervation des Kehlkopfes **289**.

Java, Mittelohreiterung auf — 1140.
Jahresbericht E. Mercks über Neuerungen der Pharmakotherapie und Pharmazie 763, 812.
Jugularis, Herabklappung zwecks rascherer Resektion 794.
Jugularis-Bulbus, Thrombophlebitis des — 1161.
Jugularis interna, Venenanomalie im Bereiche — 231.

Kampfflieger, Einfluß des Fliegens auf das Ohr 1142.
Kaninchen, Theoretisches zur Funktion der Bogengänge und des Flokkulus beim — 953, vestibuläre Augenreflexe 1132.
Kankroid der Ohrmuschel 1031.
Kardiospasmus 1130.
Karies des Nasenbeines 166.
Karzinom, den ganzen Warzenfortsatz einnehmend 567, Halbseitige Entfernung des Larynx wegen — 1138.
Kasuistik der otitischen Hirnabszesse 191.
Katarrh, Seltene Form eines akuten exsudativen — 30.
Kavernosusthrombose 975.
Kehlkopf, Fremdkörper im — eines Kindes 126, totale Entfernung wegen Krebs 80, Behandlung der Tuberkulose in den Niederlanden 186, Innervation **289**.
Kehlkopfkrankheiten, Diagnose und Therapie 130.
Kehlkopflöffel, ein neuer — 181.
Kehlkopftuberkulose, Behandlung mit Röntgenstrahlen 1138.
Keilbeinhöhle, Bildung der — 1131, Mukokele 1136.
Keilbeinhöhleneiterung 975.
Kieferschüsse 82.
Killian, Stirnhöhlenoperation nach — 268.
Kinder, sklerotische Erkrankungen des Mittelohres **1121**.
Kleinhirn, Abszeß 126, Substanz 239, Einfluß von Reizungen auf den vestibulären Nystagmus 239.
Kleinhirntumor 355, 952.
Kleinhirnwurmerkrankungen 1151.
Klinik des Herpes zoster 379.
Knabe, Gehörorgane eines taubstummen — 179.
Knochenleitung und Lues **337**.
Knochenneubildung in Hirnnarben 36.
Knochensystem, histolog. Untersuchung **593**.
Kochlearapparat, Die auswirkenden Kräfte im — 572.
Körperleitungsschädigung 381, 383, 384.
Kohlenbogenbäder, universelle **577**.
Kohlenbogenlichtbäder 807, 988.
Kohlenoxydneuritis des Hörnerven 48.

Digitized by Google
Original from UNIVERSITY OF CALIFORNIA
Generated on 2019-10-24 16:50 GMT / http://hdl.handle.net/2027/uc1.b3252768
Public Domain in the United States, Google-digitized / http://www.hathitrust.org/access_use#pd-us-google

Kolimeningitis, otogene 988.
Komplikationen, Ohreiterung mit intrakraniellen — 988, Labyrinthitis mit endokraniellen — 994, unglückliche, infolge endonasaler Eingriffe 998.
Kompression der Brücke 605, verschiedenes Verhalten des Fistelsymptoms bei schwacher und starker — 943.
Konstitution und Individualität 574.
Kopfknochenleitung, Verkürzung bei Lues 960.
Kopfverletzungen, Gehörschäden bei — 1002.
Kräfte, Die auswirkenden — im Vestibularapparat und Kochlearapparat 572, im Labyrinth 573.
Kraniotomie 1003, 1162.
Krankheiten, Klinische Symptomatologie innerer — 47, des Ohres, Lehrbuch 235, der Luftwege, Lehrbuch 235, der Mundkrankheiten, Lehrbuch 235.
Krebs, Das familiäre Vorkommen 178, totale Entfernung des Kehlkopfes 180. S. Karzinom.
Krieg, sprachärztliche Therapie im — 1141.
Kriegslazarette, Einrichtung 429.
Kriegsneurose 192.
Kriegsteilnehmer, psychogene Stimmstörungen 380, neurotische Hörstörungen 430.
Kriegsverletzungen, periaurikuläre Aneurysmen nach — 428, an der Schädelbasis, chirurgische Behandlung 813, indirekte des Gehörorgans 1003.
Kuppelraum, Der schmale — und seine Gefahren 1163.

Labyrinth, eigenartiges Verhalten beider — 22, Ménière-Komplex durch Blutung im — 163, Niederschläge im — 177, Schädigung **193**, zur Kenntnis des kongenitalen Defektes des statischen — 430, normale Erregbarkeit beider— 747, normal erregbar ohne Vorbeizeigen 947.
Labyrinthatrophie, Zur Pathologie 1007.
Labyrinthausschaltung und Taubheit 31, plötzliche einseitige 163.
Labyrinthentzündungen, patholog. Anatomie und Physiologie der mittelohrentspringenden — 611.
Labyrintherkrankungen, nichteitrige 380.
Labyrinthfistel, 597, 981, periodisch alternierender Nystagmus bei — 990.
Labyrinthfistelsymptom, neues 986, vaskuläres 987, kombiniertes 997.
Labyrinthitis 776, 878, postoperative — bei akuten Aufmeißelungen **16**, diffuse eitrige 8, diffuse frische 35, im Sekundärstadium der Lues 571, mit endokraniellen Komplikationen 994.
Labyrinthleiden, Kongenital-syphilitische — 989.
Labyrinthoperation 28, Fazialisparese 8 Wochen nach — 806.
Labyrinthpräparat von Tauben 987.
Labyrinthveränderungen im lymphokinetischen Apparat 569.
Labyrinthverletzung, Histologie der indirekten traumatischen — 955.
Labyrinthwandstellen, Apparat zur isolierte thermischen Reizung einzelner — 802.
Lähmung mehrerer Hirnnerven 683.
Laesio auris internae, typischer Sprachfehler 369.
Läsionen, traumatische des inneren Ohres **402**, **557**.
Laryngitis hypoglottica 128.
Laryngoskopie, direkte 181.
Laryngotomie, Schere für — 991.
Larynx, multiple Papillome im — 980, sehr große Zyste im — 980, Entfernung wegen Karzinom 1138.
Larynxpapillome beim Kinde 988.
Larynxpfeiferin, Demonstration einer — 1133.
Larynxphantom für Unterricht 182.
Larynxstenose 128.
Leben, geistiges der Taubblinden 237.
Lehrbuch der Krankheiten des Ohres und der Luftwege einschließlich der Mundkrankheiten 235.
Lidreflex, Auslösung des akustischen — durch musikalische Töne **739**.
Liquorbefund, interessanter 975.
Liquorrhoea cerebrospinalis 984.
Liquorsekretion, Beziehungen zu einigen Erkrankungen des inneren Ohres 957.
Liquorzusammensetzung, Beziehungen zu einigen Erkrankungen des inneren Ohres 957.
Lokalanästhesie in der Otochirurgie **586**.
Lokalerscheinung otogener peribulbärer mit geringen 970.
Lokalisation des rotatorischen Nystagmus 565, von Geräuschen im Wasser 1000.
Lucaesche Drucksonde 429.
Lues max. sup. is. 127, — und Knochenleitung **337**, — und Akustikus **349**.
Lues, tympanale Exsudativprozesse bei — **393**, sekundäre mit Labyrinth-

Digitized by Google
Original from UNIVERSITY OF CALIFORNIA
Generated on 2019-10-24 16:50 GMT / http://hdl.handle.net/2027/uc1.b3252768
Public Domain in the United States, Google-digitized / http://www.hathitrust.org/access_use#pd-us-google

veränderungen 569, Labyrinthitis im Sekundärstadium 571, hereditäre 783, mit Erkrankung des lymphokinetischen Apparates 791, Verkürzung der Kopfknochenleitung 960, sekundäre 971, der Sella turcica 1133, cerebral 137.
Luftansammlung im Schädelinnern 240.
Luftdruck, Kriegsverletzungen des Gehörorgans 1003.
Luftröhre, Fremdkörper 185.
Luftschiffer, Erkrankung des Gehörorgans 1150.
Luftwege, Lehrbuch der Krankheiten 235, Handbuch der speziellen Chirurgie der oberen — 377.
Lumbalpunktat bei Gehirn- und Subduralabszessen 811.
Lumbalpunktion 1003.
Lungenblutung 128.
Lungenphthise, ausgebreitete Sinusthrombose bei — 751.
Lupus vulgaris 807.
Lymphosarcoma tonsillae 1129.

Malaria, kombinierte Oktavus-Fazialis-Neuritis 214.
Malum vertebrale suboccipitale otogenes 1160.
Masernotitis, Nekrose des Warzenfortsatzes bei — 789.
Mastoidalresektion bei akuten Mittelohrentzündungen 987.
Mastoiditis 1134, 1147, akute bei Rachenerysipel 413, spontan geheilt 703, postoperative Behandlung 885, Spontanheilung chron. — 1129, nach geheilter Mittelohreiterung 1140.
Mastoiditisform, interessante 1161.
Mastoidoperationen, Technik bei — 808.
Medizin, Handlexikon 236.
Medizinalkalender, Wiener — für praktische Ärzte 1920 47.
Medulla oblongata, Erkrankung nach Grippe 794.
Membrana tympani, Durchlässigkeit für Radiumstrahlen 181.
Ménière, Beobachtungen über die Krankheit von — 183.
Ménièreanfall 361, Vestibularbefund 565.
Ménièrekomplex 1025, durch Blutung im Labyrinth 163.
Meningitis 28, 418, 776, 975, 993, 999, luetische 22, sterile 32, otogen geheilt 126, cerebrospinalis epidemica, Abweichungen nach — 176, Ausheilungsmöglichkeit der eitrigen — 192, rasch einsetzend, tödlich verlaufend 227, vor Eröffnung des Schläfelappenabszesses heilend 362, afebrile, eitrige 368, Therapie der otogenen eitrigen 431, Exitus durch — 565, seröse 705, epidemica 746, Beitrag zur Lehre 767, otogene 801, cystica serosa circumscripta 808, früh eitige Diagnose der otogenen — 810, purul. diffusa 878, postoperative otitische 885, serosa circumscripta 984.
Meningoenzephalitis 960.
Meningokele traumatica an der Nasenwurzel 34.
Mercks Jahresbericht über Neuerungen in der Pharmakotherapie und Pharmazie 763, 812.
Meßbarkeit der Sensibilität des Vestibularapparates 813.
Method zur Besserung der Atmung 184.
Migräne, typische hereditäre, mit Ohrensausen 948.
Minderwertigkeit des Gehörorgans 40.
Minenkrieg, Schädigungen des Gehörorgans 238.
Mischgeschwulst, sarkomatöse der Schädelbasis 365.
Mißbildung beider Ohrmuscheln 745.
Mittelohr, Fehlen der kalorischen Reaktion bei normalem — 31, neue Plastik bei der Radikaloperation 179, hochgradige Tuberkulose 367, Totalaufmeißelung vom Gehörgang aus 767, beiderseits annähernd normal 787, Endothelsarkom 885, Schädeltrauma bei Cholesteatom 943, sklerotische Erkrankungen bei Kindern 1121.
Mittelohreiterungen, chronische im Heere 430.
Mittelohreiterung, Pyämie nach akuter — 705, chronische 705, Fehlen der Zeigereaktion bei chronischer — 799, bei Gravidität 972, 1001, chronisch 998, auf Java und in den Niederlanden 1140, Mastoiditis nach geheilter — 1140, Vakzinetherapie 1147, neue Behandlungsart der chronischen — 1147, mit tiefen perilabyrinthären Herden 1159, akute und subakute 1164.
Mittelohrentzündung 379, akute eitrige und Cholesteatom 810, eitrig 638.
Mittelohrentzündungen, Mastoidalresektion bei akuten — 987, Verlauf akuter — 1001.
Mittelohrentzündung, Processus zygomaticus bei — 1159.
Mittelohrräume, Totalaufmeißelung 162.

Digitized by Google
Original from UNIVERSITY OF CALIFORNIA
Generated on 2019-10-24 16:50 GMT / http://hdl.handle.net/2027/uc1.b3252768
Public Domain in the United States, Google-digitized / http://www.hathitrust.org/access_use#pd-us-google

Mittelohrtuberkulose und Sonne **721, 913.**
Modell eines Schläfenbeines zur plastischen Darstellung typischer Operationen 35, **145.**
Monochord, Schwingungen oberhalb der Hörgrenze 191.
Morgenrothsche Chininderivate 1158.
Mukosusotitis 250.
Mukokele des Siebbeines 181, 1136, der Keilbeinhöhle 1136.
Mumpstaubheit, einseitige 975.
Mundhöhle, inoperable Neubildung 997.
Mundkrankheiten, Lehrbuch 235.
Muskeltonuserh hung, Tic infolge — 974.
Musterungsreglemente 1131.

Naht, Versuche mit der vollkommenen primären — 1158.
Nanosomia pituitaria tarda 601.
Nase, hochgradige Tuberkulose 367, Deformation 810, Erkrankungen 1136.
Nasenarzt, Tätigkeit im Feldlazarett 429.
Nasenbein, Karies 166.
Nasenflügel, Zysten am — 992.
Nasenhöhle, inoperable Neubildung 997.
Nasenkrankheiten, Diagnose und Therapie 130.
Nasennebenhöhle, Erkrankungen 1163.
Nasenplastik, schief 1128.
Nasenrachenraum, hochgradige Tuberkulose 367, Einwachsung 983.
Nasenrücken, kalter Abszeß 166.
Nasenwurzel, Meningokele traumatica an der — 34.
Naturwissenschaften, Handlexikon 236.
Nebenhöhlenerkrankung, syphilitische 982.
Nekrose, partielle des Schläfenbeines 624, des Warzenfortsatzes 789.
Neosalvarsanschädigung 944.
Nervus acusticus, Neurorezidiv 981, Erkrankung 1002, cochlearis, vestibularis und facialis, plötzlich aufgetretene Affektion bei posttyphöser Schrumpfniere 805, radialis, postoperative Paralyse 979, vestibularis, physiologische Funktion 1156.
Neubildung, inoperable in Mund, Rachen- und Nasenhöhle 997.
Neuerungen in der Pharmakotherapie und Pharmazie 763, 812.
Neugeborene, Ösophagoskopie bei — 1140.
Neuritis, akute des rechten Hörnerven 34, des Ramus cochlearis nervi octavi 947, acustica syphilitica 1153.
Neuroepithelflecken, akzessorische im menschlichen Ohrlabyrinth **772.**
Neurofibromatose, Vestibularerscheinungen bei multipler — 26.
Neurolabyrinthitis, hereditär-syphilitische partielle — 990, luetica 944.
Neuropathia acustica **193.**
Neurorezidiv des Nerv. acust. und des Labyrinthes 981.
Neurorezidivfraktur nach Salvarsan 1152.
Neurose, Stör- und Sprachstörungen 1004.
Niederlande, Mittelohreiterung in den — 1140, Behandlung der Tuberkulose des Kehlkopfes in den — 186.
Niederschläge im Labyrinth 177.
Nikotinvergiftung, chronische 947.
Noma, einige Fälle 1147.
Nystagmus, Registrierung 178, zentraler — 222, rhythmischer 239, vestibulärer 239, rein rotatorischer III. Grades 410, heftig, experimentell auslösbar 415, spontan vertikal nach abwärts 421, Lokalisation des rotatorischen — 565, persistenter II. Grades 746, II. Grades nach links 747, spontaner nach beiden Seiten 787, bei Tamponade 800, — und zentraler Vestibularapparat bei Syringobulbie 802, periodisch alternierend bei Labyrinthfistel 990, bei Orbitalphlegmone 990, Herabsetzung der Dauer des postrotatorischen — 998, Richtung des — 1127, 1128, Photographieren des — 1132.
Nystagmusphänomen, eigentümliches 995.

Oberkieferhöhle, Eiterung 1129.
Oberkieferzyste, zahnführende 997.
Octavus-Facialis-Neuritis, kombinierte bei Malaria **214.**
Ödem, Quinckes — 996.
Ösophagoskop 1130.
Ösophagoskopie bei Neugeborenen 1140.
Ösophagus, Hautstriktur 130, Fremdkörper im — 808, perforierender Fremdkörper 131.
Österreichische otologische Gesellschaft, Rückblick auf die 25jährige Tätigkeit **385, 565.**
Ohr, Lehrbuch der Krankheiten 235, Handbuch der speziellen Chirurgie 377, traumatische Läsionen des inneren — **402, 557,** Funktionsprüfung 425, Selbstmordversuch durch Schuß gegen das — 565, Chirurgie des — 636, Karzinom des äußeren — 702, einseitige Zer-



Digitized by Google
Original from UNIVERSITY OF CALIFORNIA
Generated on 2019-10-24 16:50 GMT / http://hdl.handle.net/2027/uc1.b3252768
Public Domain in the United States, Google-digitized / http://www.hathitrust.org/access_use#pd-us-google

störung nach Meningitis epidemica 746, Ausspülung mit heißem und kaltem Wasser 809, tödliche Selbstverletzung 884, Syphilis des äußeren — 981, Beziehungen der Liquorsekretion zu einigen Erkrankungen des inneren — 957, Radikalresektion 984, Explosionsschädigungen 1005, Erkrankung des inneren — 1035, Ausspritzen beider — zugleich 1138, des Kampffliegers 1142, Eingriffe am inneren — 1165, Geschwulstbildung am äußeren — 1146.
Ohrdiphterie, primäre — 985.
Ohreiterung mit intrakraniellen Komplikationen 988, Senkungsabszeß nach — 1164.
Ohrenarzt, Tätigkeit im Feldlazarett 429.
Ohrenerkrankungen im Verlauf der Syphilis **529**.
Ohrensausen, typische hereditäre Migräne mit — 948.
Ohrerkrankung, Exitus letalis 7 Tage nach Beginn **776**.
Ohrenheilkunde, propädeutischer Teil 189.
Ohrenkrankheiten, Diagnose und Therapie 130, bei akuten Infekten **214**.
Ohrenleiden, akut rheumatisch 234.
Ohrenoperationen, offene Wundbehandlung 1140.
Ohrentzündungen, akute und eitrige 880.
Ohrerkrankung, Fistelsymptom in der 2. Woche 413, Exitus letalis 7 Tage nach Beginn 418.
Ohrkarzinom, Radiumbehandlung 1028.
Ohrmuschelkankroid 1031.
Ohrlabyrinth, akzessorische Neuroepithelflecken im menschlichen — **772**.
Ohrläppchen, knotige Infiltration an beiden 414.
Ohrmuschel, Mißbildung beider — 745, Aplasie 942, Plastik 1148.
Ohrschmerz, Entstehung des nichtentzündlichen — 1001.
Ohrtuberkulose, Therapie **721**.
Olive, Beitrag zur Kenntnis der unteren — bei Säugetieren 955.
Operation Szamoylenkos 125, von Akustikustumoren 179, der chronischen Mittelohreiterungen im Kriege 430.
Orbitalphlegmone, Nystagmus bei — 990.
Os temporale **577**.
Osteitis, Behandlung der chronischen — **577**, chr. oss. temporal. 807, med. chr. supp. auf beiden Ohren 807, tuberculosa oss. temporal. 807.
Osteoidchondrom 359.
Osteom der Stirnhöhle 655.
Osteomyelitis 317, ossis parietalis, temporalis u. occipitalis 1135.
Osteophlebitis, Pyämie 180, der Schädelknochen 655.
Otitiden, septische 1160.
Otitis med. supp. chron. 28, akute 227, 975, media peracuta 418, **776**, chr. supp. sin. 878, med. supp. chr. sin. 979, chr. supp. 979, sonderbarer Fall von eitriger — 1147.
Otochirurgie, Lokalanästhesie in der — **586**.
Otolithen, topographische Lage im Schädel 183.
Otolithenentfernung bei Fischen 177.
Otolithenfunktion 871.
Otorrhöe, chron. mit Abszeß des Kleinhirns 126, chronisch 126, sekundäre 991.
Otosklerose 238, 370, Zur Frage des konstitutionell-kongenitalen Charakters 40, Unterbrechung der Gravidität 190.
Otoskop, Ansätze für das — 765.
Ozäna, Behandlung 1140.

Pachymeningitis externa, atypische Fälle 768, purulenta sin. 979.
Panotitis 418, cum meningitide 418, **776**, rechtsseitig 682.
Papillome, Fall von multiplen — in Trachea und Larynx 980.
Paraffineinbettung, Verwendbarkeit bei histologischen Untersuchungen **593**.
Paraffinpfropf als Fremdkörper im Gehörgang 567.
Paralyse, postoperative — des N. radialis 979.
Paukenfenster 573.
Pathologie der Labyrinthatrophie 1007.
Paukenhöhle, Tumor der linken — 222.
Perforatio membranae Shrapnelli sine cholesteatome 765.
Perforation einer Felsenbeineiterung 1130.
Pertussis, beiderseitige komplette Ertaubung 20.
Pfeifen, Auslösung des akustischen Lidreflexes **739**.
Pharmakotherapie, Neuerungen 763, 812.
Pharmazie, Neuerungen 763, 812.
Pharyngodynie bei Influenza 987, 995.
Photographieren des Nystagmus 1132.
Physiologie der mittelohrentspringenden Labyrinthentzündungen 611, 754.
Plastik, neue bei Radikaloperation des Mittelohres 179, der Ohrmuschel 1148.

Digitized by Google
Original from UNIVERSITY OF CALIFORNIA
Generated on 2019-10-24 16:50 GMT / http://hdl.handle.net/2027/uc1.b3252768
Public Domain in the United States, Google-digitized / http://www.hathitrust.org/access_use#pd-us-google

Pneumatisation und Trommelfellbild 190.
Pneumobazillus Friedländer 379.
Pneumokokkenotitis nach Grippe 750.
Politzer, Hofrat Prof. Dr. Adam, Nachruf 769.
Polydaktylie an den Händen 745.
Polyneuritis cerebralis nach Salvarsan 167, cerebralis ménièreformis nach Influenza 987.
Polyotie 185.
Polypen, Deformation der Nase wegen — 810.
Polypenextraktion, Stapesluxation 28.
Pons, ein Herd im — mit supranukleärer Blicklähmung 797.
Postikuslähmung, doppelseitig 1134.
Präparate von Tuberkulose des Trommelfelles 36.
Prag-Smichover Taubstummenanstalt, Ergebnisse der Untersuchung an den Zöglingen 1141.
Probe, Epiphora bei der kalorischen — 983.
Processus mastoideus 577.
Prognose der otogenen Sinusphlebitis 1007.
Projektil im Siebbein 1129.
Promontorium, Durchlässigkeit für Radiumstrahlen 181, Schwindelanfall bei Berührung 793.
Proteinkörperzufuhr, intraglutaeale 1001.
Proteus-Meningitis und Kleinhirnabszeß 799.
Protuberanzen, beerenförmige am Trommelfell 226.
Prozessus zygomaticus, Miterkrankung 1159.
Prüfung des Gehör- und Gleichgewichtsapparates 425, neuer Apparat zur kalorischen — 806.
Prüfungsapparat zum Bárányschen Zeigeversuch 1124.
Pseudo-Akustikustumor 992.
Pupillenreflex, vestibulärer 574.
Pupillenstörungen im Anschluß an Wurstgenuß 172.
Pyämie nach akuter Mittelohreiterung 705.
Pyramide, Resektion 1007.

Quarzlicht, Anwendung in der Medizin 188.
Quecksilber, Behandlung mit — 986.
Quinckes Ödem 996.

Rachenerysipel, akute Mastoiditis bei — 413.
Rachenhöhle, inoperable Neubildung 997.
Radikaloperation, periodische Schwellungen in der Schläfengegend nach — 166, des Mittelohres, neue Plastik 179.
Radikalresektion eines Ohres 984.
Radium, Einwirkung auf inoperable Neubildung in Mund, Rachen- und Nasenhöhle 997.
Radiumstrahlen, Durchlässigkeit der Membrana tympani und des Promontorium 181.
Radiumtherapie, Handbuch 187.
Ramus cochlearis, allmähliche Erholung bei andauernder Funktionsausschaltung des Ramus vestibularis 34, nervi octavi, Neuritis des — 947.
Ramus vestibularis, andauernde Funktionsausschaltung 34.
Reaktion, Fehlen der kalorischen — bei normalem Mittelohr 31, erhaltene kalorische — 783.
Reflexe, Tierversuche über nasale — 129, tonische der Augenmuskeln bei Fischen 177, pharmakologische Untersuchungen über vestibuläre — 182, bestehende vestibuläre 1139.
Reflexphänomen, psycho-galvanisch 621, 1132.
Region, Epiduralabszeß über der motorischen — 998.
Registrierung des Nystagmus 178.
Reinkultur, Streptokokken in — 808.
Reizungen des Kleinhirns 239.
Reizung, isolierte thermische — einzelner Labyrinthwandstellen 802.
Resektion, Herabklappung der Jugularis zwecks rascherer — 794, der Pyramide 1007.
Resonanzröhre, Theorie der Seebeckschen — 238.
Respirationslähmung bei Hirnabszeß 980.
Rezept-Taschenbuch für praktische Ärzte 47.
Riesenwuchs beider Schläfenbeine 238.
Riesenzellsarkom der Stirnhöhle 634.
Rinnes Versuch, negativer Ausfall 989.
Röntgenbild vor Abschließung eines Hauptbronchus 1140.
Röntgenstrahlen, Behandlung der Kehlkopftuberkulose 1138.
Röntgentherapie, Handbuch 187.
Rotationsversuche 998.
Rückblick auf die 25jährige Tätigkeit der Österr. otologischen Gesellschaft 385, 565.



Digitized by Google
Original from UNIVERSITY OF CALIFORNIA
Generated on 2019-10-24 16:50 GMT / http://hdl.handle.net/2027/uc1.b3252768
Public Domain in the United States, Google-digitized / http://www.hathitrust.org/access_use#pd-us-google

Säugetiere, Beitrag zur Kenntnis der unteren Olive 955.
Salvarsan, Polyneuritis cerebralis nach — 167, Injektionen, Normalbehandlung 1147, Neurorezidivfrage nach — 1152.
Salvarsaninjektion, provokatorische — bei Taubheit 30.
Salvarsantherapie 971.
Sarcoma nasopharyngis, radiumbehandelt 993.
Schädel, topographische Lage der Otolithen 183.
Schädelbasis, Schrapnellsteckschuß 77, sarkomatöse Mischgeschwulst 365, Granatsplitter an der — 510, Tuberkulose der — 601, chirurgische Behandlung der Kriegsverletzungen 813.
Schädelbasisfraktur, operative Behandlung 575.
Schädelbasis, Chirurgie an der — 1045.
Schädelbasisfraktur, linksseitig 682.
Schädeldach, Osteomyelitis des ganzen — 317, Schüsse des — 1045.
Schädelfraktur 705.
Schädelgrube, Tumor der mittleren und hinteren — 605, Extraduralabszeß der mittleren — 113, Tumor der hinteren — 1151, Tumor an der Basis der hinteren — 222.
Schädelinneres, Luftansammlungen 240.
Schädelkriegschirurgie 1045.
Schädelschuß 646, Labyrinthverletzung durch — 955.
Schädeltrauma bei Cholesteatom des Mittelohres 913, rechtsseitige Anosmie nach — 164.
Schädigung des Labyrinthes 193, des Gehörs und der Atmung in amerikanischen Fabriksbetrieben 1144.
Schädigungen des Gehörorgans im Minenkrieg 238.
Schallschädigung, experimentelle 381, 383, 384.
Schallschädigungen, patholog. Anatomie und experimentelle Pathologie 1156.
Scharlachotitis 1149.
Schere für Laryngotomie 991.
Schläfenbein, Model zur plastischen Darstellung der typischen Operationen 35, 145, Riesenwuchs beider — 238, partielle Nekrose 624.
Schläfenbeinnekrose 636.
Schläfenbeinschuppe, Hypertrophie der rechten — 785.
Schläfengegend, periodische Schwellungen nach Radikaloperation 166.
Schrapnellsteckschuß an der Schädelbasis 77.
Schrumpfniere, postyphöse 805.
Schuß gegen das Ohr 565.
Schußverletzungen, 3 seltene — 510.
Schweiz, Taubstummheit und Taubstummenzählung in der — 621.
Schwellungen, Periodische — in der Schläfengegend nach Radikaloperation 166.
Schwerhörige, elektrische Hörapparate 764, Auskunftsbuch für reichs- und auslanddeutsche — 952.
Schwerhörigkeit, professionelle, beiderseits 170, ererbte labyrinthäre — 174, starke syphilitische — 980, Schutz gegen professionelle — 1156.
Schwindel, symptomatische Behandlung 35, — und Vorbeizeigen 410, bei unverändertem Gehör 47, reflektorischer — 942.
Schwindelanfall, reflektorischer 793, 942.
Schwindelempfindung, Fehlen 415.
Schwingungen oberhalb der Hörgrenze an dem Monochord 191.
Schwingungszahlen, Bestimmung hoher — 238.
Seebeckesche Resonanzröhre 238.
Seitwärtsblicken, Vorbeizeigen bei angestrengtem — 1145.
Sekundärstadium, Labyrinthitis im — der Lues 571.
Selbstmordversuch durch Schuß gegen das Ohr 565.
Selbstverletzung, tödliche des Ohres 884.
Sella turcica, Lues 1133.
Sensibilität des Vestibularapparates, Meßbarkeit 813.
Septicopyämie 979.
Septumresektion 993.
Siebbein, Mukokele — 181, 1136, Bakteriologie des kranken — 270, Fremdkörper im — 300, Projektil im — 1129.
Siebbeinzellen, seltenes Osteom 655.
Sinusblutung trotz Sinusthrombose 979.
Sinus-Bulbus-Jugularis-Thrombose, rapid verlaufend 794, 974.
Sinus cavernosus, Thrombophlebitiden 1161, Thrombose 1162.
Sinusfistel 943.
Sinusitis front. chron., Szamoylenkos Operation 125.
Sinus-Jugularisthrombose 943.
Sinuslaesion und Thrombose 1040.
Sinus occipitalis, durch den — aufsteigende Thrombose 231.
Sinus petrosi, Thrombophlebitiden 1161.

Digitized by Google
Original from UNIVERSITY OF CALIFORNIA
Generated on 2019-10-24 16:50 GMT / http://hdl.handle.net/2027/uc1.b3252768
Public Domain in the United States, Google-digitized / http://www.hathitrust.org/access_use#pd-us-google

Sinusphlebitis, Prognose der otogenen — 1007.
Sinusthrombose 362, bei Lungenphthise 751, Extraduralabszeß mit — 790, Sinusblutung trotz — 979, fieberlos verlaufene otogene — 1040, doppelseitige otogene 1040.
Skarlatina, Erkrankung des N. acusticus im Gefolge von — 1002.
Sklerose, multiple, unter dem Bild eines Kleinhirntumors 355, disseminierte 995.
Soldaten, seelisch verursachte Hörstörungen bei — 426.
Sonne und Mittleohrtuberkulose **721, 913.**
Spätmeningitis, Ätiologie der otogenen — 960.
Speichelfisteln 1165.
Speichelsteinbildung 1134.
Speiseröhre, Striktur in der — 994.
Spondylitis 128.
Spontanheilung chron. Mastoiditis 1129.
Spontannystagmus 3. Grades 172.
Sprache, Verlust der Kenntnis der lateinischen — 743.
Sprachfehler, typischer bei Laesio auris internae 369.
Sprachsexte, Bezoldsche — 237.
Sprachstörungen bei Neurosen 1004, Behandlung frischer neurotischer — 1142.
Squama ossis temp. 1136.
Stadien, 3 Fröschelsche, des kindlichen Stotterns 1142.
Stapes, Schwindelanfall bei Berührung 793.
Stapesankylose, beiderseitig, knöchern 238.
Stapesluxation bei Polypenextraktion 28.
Statistik, 10 Jahre umfassende — der Ohrenerkrankungen im Verlauf der Syphilis **529.**
Stauungslabyrinth 176.
Stauungspapille, beiderseitige 787.
Stenosenbildung im Gehörgang 1028.
Stimmgabel, Auslösung des akustischen Lidreflexes **739.**
Stimmstörungen, psychogene, bei Kriegsteilnehmern 380.
Stirnhirnläsionen, Zeigeversuch bei — 1154.
Stirnhöhle, Schußverletzung der rechten — 313, Riesenzellensarkom 634, akute Entzündung 655, seltenes Osteom 655.
Stirnhöhlenerweiterung, latente 317.
Stirnhöhlenentzündungen, Behandlung eitriger — 887.
Stirnhöhlenoperation nach Killian 268, Ausfüllung von Defekten nach — 1128.
Stirnhöhlenverletzung 87.
Störungen im Gleichgewichtsapparat bei Explosionsschwerhörigkeit 431, des Vestibularapparates 1151.
Stottern, beginnendes Erwachsener 1142, 3 Fröschelsche Stadien des kindlichen — 1142.
Streptococcus mucosus 418, **776.**
Streptokokken in Reinkultur 808.
Stridor, psychogener 1129.
Striktur in der Speiseröhre 994.
Substanz des Kleinhirns 239.
Substrat, das anatomische — der Altersschwerhörigkeit 766.
Symptom, Wannersches — 623.
Symptome, zerebellare 984.
Symptomatologie, klinische, innerer Krankheiten 47.
Symptomenkomplex, eine Basisfraktur vortäuschend 782, neues, bei otogenen Gehirnerkrankungen 811, Gradenigos — 991, 1137, Ménièrescher — 1025.
Syndaktylie an den Füßen 745.
Syndroma Bárány 1003.
Syphilis, Ohrenerkrankungen im Verlaufe der — **529,** des äußeren Ohres 981, Neuorezidiv d. N. acustic. 981. S. Lues.
Syphilitiker mit Quecksilber und Salvarsan behandelt 986.
Syringobulbie, Nystagmus und zentraler Vestibularapparat bei — 802, 804.
Syringomyelie 410.
Szamoylenkos Operation bei chron. Sinusitis fronts. 125, Operation 125.

Tätigkeit, kriegsohrenärztliche — im Heimatsgebiet 237, des Hals-, Nasen- und Ohrenarztes im Feldlazarett 429.
Tamponade, Nystagmus bei — 800.
Taubblinde, geistiges Leben und Erziehung 237.
Taube, Labyrinthpräparate von — 987.
Taubheit, provokatorische Salvarsaninjektion 30, und Labyrinthausschaltung 31, einseitige 169, plötzliche bei einem Taucher 996.
Taubstummenanstalt, Prag-Smichover, Ergebnisse der Untersuchung an den Zöglingen 1141.
Taubstummenzählung in der Schweiz 621.
Taubstummheit, erworbene 20, nach Trauma 185, Wahrnehmung der Töne 236, geheilte hysterische 409, in der

Digitized by Google
Original from UNIVERSITY OF CALIFORNIA
Generated on 2019-10-24 16:50 GMT / http://hdl.handle.net/2027/uc1.b3252768
Public Domain in the United States, Google-digitized / http://www.hathitrust.org/access_use#pd-us-google

Schweiz 621, angeborene 813, angeborene und erworbene 1006.
Taucher, plötzliche Taubheit 996, Erkrankung des Gehörorgans 1150.
Technik bei Mastoidoperationen 808, der kosmetischen Hautnaht 1161.
Temperaturempfinden der Haut 237.
Terminologie, medizinische 1000.
Terpentineinspritzung, Wirkung auf Eiterungen und Entzündungen 575.
Theorie der Seebeckschen Resonanzröhre 238.
Therapie der Kehlkopf-, Nasen- und Ohrenkrankheiten 130, der otogenen eitrigen Meningitis 431, der Ohrtuberkulose 721, sprachärztliche — im Kriege 1141, schl chteiternder Wunden 1164.
Thrombophlebitiden d. Sinus cavernosus und d. Sinus petrosi 1161, primäre Behandlung des Jugularis-Bulbus 1161.
Thrombophlebitis sin. transversi 979.
Thrombose durch den Sinus occipitalis aufsteigend 231, der Vena facialis communis 974, und Sinusläsion 1041, d. Sinus cavernosi 1162.
Thrombosis sin. transversi et bulbi venae jugularis 979.
Thymustod und Tonsillektomie 1130.
Tic infolge Muskeltonuserhöhung bei Tuberkulose 974.
Tierversuche über nasale Reflexe 129.
Tod durch Fehlschlucken 122.
Töne, Wahrnehmung der — bei Taubstummheit 236, Auslösung des akustischen Lidreflexes durch musikalische — 739.
Tonintensität, Einfluß auf die Wahrnehmung der Töne bei Taubstummheit 236.
Tonsillektomie 1129, 68 Fälle 1130, Thymustod 1130, neue Methode 182.
Totalaufmeißelung der Mittelohrräume 162, des Mittelohres vom Gehörgang aus 767.
Totaltaubheit, vorübergehend nach Influenza 994.
Totalverlust der Innenohrfunktion 1130.
Trachea, multiple Papillome in — 980.
Tränensackoperation nach West 178.
Transversusparalyse 234.
Trauma, Taubstummheit nach — 185, akustisches 1156.
Trommelfell, Tuberkulose 36, beerenförmige Protuberanzen am — 226, am linken — zirkumskripte Entzündungsherde 798.
Trommelfellbild und Pneumatisation 190.
Trommelhöhle, Dehiszenz des Bodens 185.
Tube, anscheinend intakt 367.
Tuberkulose des Trommelfelles 36, des Kehlkopfes, Behandlung in den Niederlanden 186, hochgradige der Nase, des Nasenrachenraumes und des Mittelohres bei anscheinend intakter Tube 367, der Schädelbasis 601, Tic infolge Muskeltonuserhöhung bei — 974, mit Durchbruch in einen Bronchus 1140.
Tuberculosis laryngis 988, veli palatini 129.
Tumor an der Basis der hinteren Schädelgrube 222, der linken Paukenhöhle 222, mit beerenförmigen Protuberanzen am Trommelfell 226, der mittleren und hinteren Schädelgrube, otologische Befunde 605, subglottischer 981, rhinopharyngis 983, acusticus 1127, 1137, der hinteren Schädelgrube 1151.
Turbinectomia med. 999.
Typhus exanthematicus, Erkrankungen des Gehörorgans 623.

Übererregbarkeit, kalorische 353.
Unerregbarkeit des linken Vestibularapparates 170.
Unterbrechung der Gravidität bei Otosklerose 190.
Untererregbarkeit des rechten Vestibularapparates 170.
Untersuchung, histologische der Felsenbeine 238, histologische des Knochensystems 593.
Untersuchungen, pharmakologische über vestibuläre Reflexe 182, raumakustische — 190.
Unvollkommenheit der Operation von Akustikustumoren nach der Methode der Chirurgen 179.

Vakzinebehandlung 28, 227.
Vakzinetherapie, autogene — 885, der Mittelohreiterungen 1147.
Vena facialis communis, Thrombose 974.
Venenanomalie im Bereiche der Jugularis interna 231.
Veränderungen im lymphokinetischen Apparat 971.
Verhalten, abweichendes — Erwachsener bei beginnendem Stottern 1142.
Verkalkung in Hirnnarben 36.
Verkürzung der Kopfknochenleitung bei Lues 960.

Digitized by Google
Original from UNIVERSITY OF CALIFORNIA
Generated on 2019-10-24 16:50 GMT / http://hdl.handle.net/2027/uc1.b3252768
Public Domain in the United States, Google-digitized / http://www.hathitrust.org/access_use#pd-us-google

Verlust der Kenntnis der lateinischen Sprache 743.
Verschüttung, mykotisches Aneurysma der Carotis interna nach — 428.
Vestibularapparat 224. Unerregbarkeit des linken — 170, Untererregbarkeit des rechten — 170, Zusammenhang mit dem Temperaturempfinden der Haut 237, Grenzen der normalen kalorischen Erregbarkeit 430, die auswirkenden Kräfte im — 572, Funktion 766, zentraler, bei Syringobulbie 802, 804, Meßbarkeit der Sensibilität 813, Störungen 1151.
Vestibularbefund bei hysterisch Ertaubten 430, im Ménièreschen Anfall 565.
Vestibularisgebiet, isolierte einseitige Erkrankung 747.
Vestibularisreaktionen, paradoxe — 609, positive 787, kalorische Auslösung 1152.
Vestibularlabyrinthe, konstatierte Differenz der Erregbarkeit beider — 380.
Vestibularnerven, Erregbarkeit 380.
Vestibularerscheinungen bei multipler Neurofibromatose 25.
Vorbeizeigen 415, — und Schwindel 410, normal erregbares Labyrinth ohne — 947, zerebrales 1128, bei angestrengtem Seitwärtsblicken 1145.

Wahrnehmung der Töne bei Taubstummheit 236.
Wangenreflex, vestibulärer 985.
Wannersches Symptom 623.
Warzenfortsatz, Karzinom, den ganzen — einnehmend 567, Karzinom der Haut 702, Fraktur 705, Nekrose 789, Eröffnung 1164, 1165.
Warzenfortsatzentzündungen, Miterkrankung des Processus zygomaticus bei — 1159.
Wasser, Ausspülung der Ohren mit heißem und kaltem — 809, Lokalisation von Geräuschen im — 1000.
Weberscher Versuch, Ausfall bei traum. Läsionen des inneren Ohres **402**, **557**.
Weichteilsteckschuß 565.
Westsche Tränensackoperation 178.
Wiederauftreten des Fistelsymptoms 597.
Wundbehandlung, offene — bei Ohrenoperationen 1140.
Wunde, Therapie schlechtheilender — 1164.
Wurstgenuß, Pupillenstörungen im Anschluß an — 172.

Zeigereaktion, Anomalien bei Arteriosklerose 25, Fehlen bei chronischer Mittelohreiterung 799.
Zeigeversuch, negativer Ausfall 787, Prüfungsapparat zum Bárányschen — **1124**, Bárányscher — 1150, bei Stirnhirnläsionen 1154.
Zerstörung, einseitige eines Ohres 746.
Zygomatizitis 1159.
Zyste, sehr große, im Larynx 980.
Zysten am Nasenflügel 992.

## Autorenregister.

Acosta 1147.
Albrecht H. 1153.
Albrecht W. 1142, 1150.
Alexander **214**, **772**, 955.
Alt 48, 1150.

Bagger 983.
Bárányi 953.
Barth 764.
Becchold 236.
Beck J. 1164.
Beck O. 22, 23, 25, 26, 31, 166, 167, 168, 231, 355, 357, **529**, 567, 569, 570, 751, 782, 791, 802, 804, 805, 806, 970, 971.
Becker 87.
Belinoff 191.
Benedetto 885.
Bénesi 36, 942, **961**.
Benjamins 177, 178, 181, 1128, 1130, 1140.
Berggren 808.
Beyer 1163.
Biehl 572, 573, 767.
Bierbaum 236.
Bing 1002.
Blegvad 988.
Blumenfeld 377.
Blumenthal **1124**, 1164.
Bondy 1001.
Barries 810, 811, 980, 983, 986, 987, 990, 994, 995.
Botella 1161.
Brandes 1045.
Bross 236, 237.
Brühl 237, 238, 1153.
Brünings 235.
Brunner 36, 682, 950, 952, 955.
Burger 180, 1128, 1130.

Caliceti 887.
Calvache 1147.
Canestro 884.
Carlowitz 767.
Cemach 30, **721**, **913**, 960.
Citelli **1121**.
Claus 1165.
Czepa 236.

Danelius 987.
Danielsen 980.
Denker 235.
Doyer 1139.

Digitized by Google
Original from UNIVERSITY OF CALIFORNIA
Generated on 2019-10-24 16:50 GMT / http://hdl.handle.net/2027/uc1.b3252768
Public Domain in the United States, Google-digitized / http://www.hathitrust.org/access_use#pd-us-google

Eckstein 236.
Elias 184.
Erdelyi 646.

Fabricius 983.
Feuchtinger 77, 300.
Fischer J. 1, 40, 148, 170, 172, 415, 418, 593, 776, 948.
Fischer R. 393.
Fleischer 139.
Fleischmann 431, 1158.
Flinesde 1123, 1133.
Fremel 30, 35, 145, 173, 289, 361, 402, 557, 565, 790, 797, 972, 1002, 1151.
Frey 402, 557, 565, 567, 1007.
Friedrich 430.
Fröschels 369, 1141.
Frotzel 1160.
Furst 236.

Gangelen van 185, 1133, 1140.
Gatscher 34, 162, 164, 239, 414, 745, 755, 787, 793.
Gavello 884.
Gerber 192.
Gildemeister 1152.
Gilse van 1131, 1140.
Glinski 638.
Glogau 1144.
Gording 126, 127, 128, 129.
Gomperz 226.
Grossmann 429, 575.
Grabe 1152.
Gradenigo 126, 885.
Groot 180.
Gumpertz 974.
Guranowski 623.
Güttich 237, 430.
Guttmann 236, 1000.

Haberland 856.
Habermann 238.
Hajek 634.
Halle 313.
Hartog 185, 186, 1138.
Haymann 703, 705.
Heger 190.
Helm van der 182, 184, 1130, 1134.
Hempel 880.
Henke 429.
Herzig 236.
Herzog 1006.
Hinsberg 1142.
Hirsch C. 575.
Hofer 20, 944, 947, 1003.
Hogewind 655.
Holmgreen 238, 1003.
Hormaeche 1161.

Imhofer 768.
Iterson van 181, 621, 1132, 1134.

Jacobsen 981.
Javurek 379.
Jong de 185.

Kan 1136.
Karbowski 193, 317.
Karrenstein 238, 1152.
Katz 377.
Kayser 130.
Kerl 529.
Kiss I 45.
Kjaer 992, 996.
Kleyn de 178, 182, 185, 1128, 1132.
Kobrak 813.
Kragh 809, 932, 988, 994.
Kretschmann 1001.
Kümmel 426.
Kutvirt 189.

Lang 380.
Lawner 1005.
Leegard 130.
Lehmann 623.
Leidler 222, 224, 239, 410, 421, 745, 747.
Link 813.
Loeser 236.
Lorenz 1156.
Lund 981, 985, 988, 989, 992.

Maartmann 126.
Mahler 810, 811.
Manasse 428.
Mann 510, 1154.
Marx 380.
Matsumoto 380.
Mauthner 1044, 1155.
Max 1002.
Mayer O. 174, 766.
Mehler 236.
Mejias 1147.
Menczel 16.
Merc 763, 812.
Merhaut 1161.
Meyer 136.
Migula 236.
Mink 765.
Miller 810, 983, 991.
Müller 574.
Mygind 260, 981, 983, 984, 985, 992, 997, 998, 1007.

Nadoleczny 1035.
Navratil 1161.
Nelle 190.
Neumann 221, 236, 368, 409, 799, 1001.
Neuss 236.
Ninger 379, 1151.
Norsk 997.

Oertel 429, 1162.
Ono 1006.
Oppikofer 623.
Ortner 471.

Passow 240, 430.
Peters 236.
Peyser 1143.
Plato 1028.
Plazotta 1031.
Plum 988, 990.
Politzer 385, 565.
Popper 571, 783, 975.
Praddesaba 1162.
Prechtel 1148, 1160.

Quix 176, 177, 179, 180, 183, 871, 1026, 1127, 1130, 1137, 1138.

Rauch 166, 1001, 1107.
Reichel 227.
Rejtö 563, 1146.
Riem 236.
Rhese 270.
Rimini 885.
Rochat 177.
Rosenthal 857.
Roux 236.
Rubach 236.
Rutten 1145.
Ruttin 32, 35, 162, 169, 229, 350, 362, 365, 367, 428, 429, 597, 601, 605, 799, 800, 801, 802, 975, 1007.
Ruysch 186.

Schäfer 238.
Schilder 1151.

Digitized by Google
Original from UNIVERSITY OF CALIFORNIA
Generated on 2019-10-24 16:50 GMT / http://hdl.handle.net/2027/uc1.b3252768
Public Domain in the United States, Google-digitized / http://www.hathitrust.org/access_use#pd-us-google

Schilling 764, 766.
Schläger 237.
Schlander 806, 974.
Schlitter 48.
Schmiegelow 878, 979, 980, 993, 997.
Schmidt 982.
Schmurlo 636.
Schnierer 794, 947.
Schousboe 808, 809, 980.
Schulze 191.
Schutter 1129, 1130.
Seco 1147.
Seidel 1 46.
Seligmann 1159.
Seufert 952.
Siebenmann 383, 621, 1006, 1156.
Siebert 236.
Siemens 179, 1129.
Solowiejczyk 317.
Sonntag 425.
Stehli 236.
Stein C. 960.
Stein L. 419, 1142.
Steppes Fr. 236.
Steppes R. 236.
Stolpe 655.
Strandberg 577, 807.
Streit 192, 431.
Struycken 178, 181, 184, 1132, 1135.
Syllaba 1151.
Szmurlo 624.

Thedering 188.
Thornval 998.
Thrane 981, 992.
Titschak 1164.
Toch 28, 359, 750.

Uchermann 122, 124, 125, 128, 129, 234.
Uffenorde 1159, 1165.
Urbantschitsch E. 34, 162, 353, 413, 609, 743, 789, 793, 794, 943, 976, 1000, 1149.
Urbantschitsch V. 769.

Verploegh 1138.
Verstegh 176.
Voss 1143.

Wanner 702, 705.
Wetterer 187.
Wieting 82.
Wittmaack 190, 370, 381, 384, 765, 957, 1153, 1156.
Wodak 337, 574, 586, 1141.
Wotzilka 430, 739.

Zaaijer 1130.
Zange 611, 754.
Zwaardemaker 181, 378, 1131.

## Vereinsberichte.

Österreichische otologische Gesellschaft:
Sitzung vom 27. Oktober 1919 . . . . . 20
„ „ 24. November 1919 . . . . . 162
„ „ 15. Dezember 1919 . . . . . 218
„ „ 26. Jänner 1920 . . . . . 353
„ „ 23. Februar 1920 . . . . . 409
„ „ 29. März 1920 . . . . . 564, 597
„ „ 26. April 1920 . . . . . 743, 782
„ „ 31. Mai 1920 . . . . . 792
„ „ 28. Juni 1920. . . . . 942, 970
Oto-laryngologischer Verein zu Kristiania:
Sitzung vom 10. Oktober 1918 . . . . . 122
„ „ 24. April 1919 . . . . . 234
Niederländischer Verein für Hals-, Nasen- und Ohrenheilkunde:
27. Versammlung vom 24. und 25. November 1917 . . . . . 176
Versammlung vom 22. und 23. März 1919 in Amsterdam . . . . . 1126
Dänische oto-laryngologische Gesellschaft:
117. Sitzung vom 9. Februar 1918 . . . . . 807
118. „ „ 9. März 1918 . . . . . 810
120. „ „ 2. Oktober 1918 . . . . . 979
121. „ „ 22. November 1918 . . . . . 981
122. „ „ 14. Dezember 1918 . . . . . 981
123. „ „ 5. Februar 1919 . . . . . 982
124. „ „ 8. März 1919 . . . . . 983
125. „ „ 9. April 1919. . . . . 986
127. „ „ 15. November 1919 . . . . . 989
128. „ „ 5. Dezember 1919 . . . . . 992
129. „ „ 10. Dezember 1919 . . . . . 992
130. „ „ 4. Februar 1920 . . . . . 993
131. „ „ 3. März 1920 . . . . . 996
132. „ „ 10. April 1920. . . . . 997



Digitized by Google
Original from UNIVERSITY OF CALIFORNIA
Generated on 2019-10-24 16:50 GMT / http://hdl.handle.net/2027/uc1.b3252768
Public Domain in the United States, Google-digitized / http://www.hathitrust.org/access_use#pd-us-google

# Laryngo-Rhinologischer Teil.

## Original-Artikel.


Alexander G.: Zur Technik der submukösen Resektion der Nasenscheidewand nach Killian **839**.

Fein Johann: Der lymphatische Rachenkomplex und seine akute Entzündung **817**.

— Die chronische Entzündung des lymphatischen Rachenkomplexes **481**.

Fremel F.: Zur Innervation des Kehlkopfes **289**.

Fröschels E.: Stottern und ähnliche Sprachstörungen im Heeresdienst **1057**.

— Über die Erwerbs- und Berufstätigkeit sprach- und stimmgestörter Kriegsbeschädigter **241**.

— Untersuchungen über das Sprechtempo **867**.

Goldmann R.: Zahnkaries und Struma **1021**.

Heindl Adalbert: Fremdkörper in der rechten Lunge **97**.

Hirsch Caesar: Neuere Wege zur Kokainersparnis bei Oberflächenanästhesie **1014**.

Hofer Gustav: Ein neues Instrument zur direkten Epipharyngoskopie **865**.

Kraus: Zu Levingers Bemerkungen **627**.

Kren Otto: Die Lokalisation der Psorospermosis follicularis (Darier) auf der Mundschleimhaut **49**.

Levinger: Zur Klinik und Eröffnung der peritonsillaren Abszesse **625**.

Reinewald Th.: Behandlung eines Falles von erschwertem Dekanülement mit der Brüggemannschen Bolzenkanüle **678**.

Reuter F.: Der heutige Stand der Tuberkulose **1060**.

Sternberg Hermann: Über klinisch ungeklärte Todesfälle von laryngologischem Interesse **673**.

Sugar Martin: Adolf Onodi † **1009**.

Wolffheim: Paul Gerber † **58**.


## Sachregister.


Abszesse, epidural 317, Hirn — mit Atemlähmung 930, 1076, Larynx — nach Ösophagusfremdkörper 875, Naseneingang, mit Sinusthrombose 1081, Orbita — bei Siebbeineiterung 462, Peritonsillar, Behandlung nach Menzel 68, — Eröffnung nach Levinger **625**, 659, Salvarsanbehandlung 894, Retropharyngeal, bei Mukosus-otitis 250, — vorgetäuscht durch Karotisaneurysma 275, — mit okulopapillärem Reflex 881, — mit Karotisarrosion 1108, Retrolaryngeal — 184, Septum dental 269, — nach Paraffininjektion 999, Stirnhirn 476, nach Nebenhöhleneiterung 266, Tonsillar, mit Arrosion der Carotis int. 846.

Adamantinoma, Oberkiefer 336, cysticum, Unterkiefer 466.

Adenoidektomie, Komplikationen 1116.

Adenoide Wucherungen, digitale Exploration 1044, — und hoher Gaumen 273, — und hypophysärer Feminismus 521.

Adenoma, tubulare papilliferum der Schilddrüse 336, Pharynxhypophyse 1041.

Adrenalin, Nebenwirkungen 476.

Aerophagie 478, 1048, 1116.

Akne rosacea, Röntgenbehandlung 888.

Akromegalie, — und Diabetes mellitus 476, — mit Neurofibromatose 521, — nach Schädelbasisfraktur 848, bei Hypophysentumor 850.



Digitized by Google

Original from UNIVERSITY OF CALIFORNIA

Generated on 2019-10-24 16:50 GMT / http://hdl.handle.net/2027/uc1.b3252768
Public Domain in the United States, Google-digitized / http://www.hathitrust.org/access_use#pd-us-google

Aktinomykose, Hals 908, Mischinfektion mit Streptothrix 1075, Röntgenbehandlung 1075, Speicheldrüsen 479, Zunge 1120.
Alkoholinjektion, ins Ganglion Gasseri 1048, 1079.
Allotropin 651.
Amyloid, Kehlkopf 335, Mundhöhle und Rachen 438, Oberkiefer 1116.
Anästhesie, allgemeine: Öläther, rektal 894.
Anästhesie, lokale 874, Schädigung der Epithelkörperchen durch — 894, Novokainvergiftung 1077, Zahnärztliche Gemische bei — 1120, Leitungs — und Heufieber 451, — am Hals 1049, — bei Struma 1106, Trigeminus — 1065.
Aneurysma, Anonyma 841, Aorta, traumatisch 671, nach Schußverletzung 848, arteriovenös, Operation 669, 719, Carotis interna 186, 906, — bei Peritonsillarabszeß 846, — Karotis, traumatisch 840, — mit Perforation in die Trachea 525, — und anonyma, Operation 907, Kopf- und Halsarterien — 333, Maxillaris interna 88, Vertebralis 1045.
Angina 817, als Allgemeinerkrankung 1091, — bei Kindern 520, — gangraenosa 138, Sepsis bei — 507, — Ludovici 877, — tuberculosa 277, — Vincenti 476, 507, 1092, — Tuberkulinbehandlung 1092, — lokale Salvarsanbehandlung 1092, — tödlicher Verlauf 467.
Anginose 481.
Angioma, cavernosum der Zunge und Unterlippe 849, — des Halses 706, — lipomatodes im Musc. masseter 1079, — der Wange 307.
Angioneurose, akutes Kehlkopfödem 78.
Anosmie, essentielle — und peripherer Geruchsmechanismus 86, traumatisch 637, nach Schädeltrauma 164.
Aphasie 1113, bulbär 848.
Apoplexie, postdiphtheritisch 847.
Arhinenzephalie 1118.
Arteria, — Carotis communis, Resektion bei Kehlkopfkarzinom 75, — carotis interna, zerebrale Störungen bei Ligatur 644, — operative Freilegung 900, — maxillaris interna, Blutung 862, 1050, — vertebralis, Schußverletzung 843, 1045.
Arthritis, cricoarytaenoidea rheumatica acuta 523, 1098.
Asthma bronchiale 528, funktionelle Behandlung 524, endobronchiale Behandlung 811, Hypophysenextrakt 133, Jodbehandlung 1070, Harnsäurestoffwechsel bei — 1044, patholog. Anatomie 1101.
Asthmolysin 84.
Atherom, Hals 478.
Athetose, Stimm- und Sprachstörung 843.
Atemapparat 184.
Atmung, künstliche 133, 134, — Apparat zur — 851.
Atlas, Steckschuß 1095.
Atonie, Ösophagus 479.
Atoxykokain 509, 510, 651.
Atresie, Larynx, nach Intubation 639, Nase 1034, s. a. Choanalatresie.

Bazillenträger, Nasen- und Rachendesinfektion mit „Sano" 849.
Bacillus fusiformis, Allgemeininfektion 642, chirurgische Bedeutung 476, — bei Periostitis mandib. ossific. 1115, — und Spirochäten bei Halsaktinomykose 908.
Basedow, 1116, patholog. Grundlagen 910, physikalische Therapie 335, Operation 910, 1055, Operationserfolge 143, — bei Kriegsteilnehmern 475, 477, — symptome bei Struma metastatica 850, Jod — 336, — und Tuberkulose 265, halbseitige — symptome 333, — und Schilddrüsentuberkulose 1110, Beteiligung der Thymus bei — 669, — und Thymusoperation 1111, Thymushistologie 910, — und Tetanie 1116.
Blutstillung, Thrombosin 82, autoplastische Methoden 891, freie Muskeltransplantation 1050, — bei parenchymatösen Blutungen 892.
Bluttransfusion 449.
Blutungen, Art. maxill. int. nach Oberkieferfraktur 862, obere Luftwege infolge vasomot. Störungen 528, parenchymatöse — 892, Sauerstoffüberdruckatmung bei Ausblutung 1077, Spät — nach Tracheotomie 333, 528, — in die Struma 1117, stomatolog. 1118.
Branchiogene Tumoren, Adenom 1108, Karzinom 334, 1052, Karzinom beim Pferd 333.
Bronchialdrüsentuberkulose 92, 1140, Tuberkuloseinfektion von den Luftwegen her 528.



Digitized by Google
Original from UNIVERSITY OF CALIFORNIA
Generated on 2019-10-24 16:50 GMT / http://hdl.handle.net/2027/uc1.b3252768
Public Domain in the United States, Google-digitized / http://www.hathitrust.org/access_use#pd-us-google

Bronchiektasie, bei Bronchialtumoren 1102, Operation 334, 1115, Wilmsche Operation 476, Terpentinölbehandlung 812.
Bronchien, Karzinom 335, 336, 477, — polypös 479, mit Bronchiektasie 1102, mit Haemoptoe 128, Enchondrose mit Bronchiektasie 1102, Fremdkörper 97, 140, 284, 311, 479, 524, 637, 809, 1104, 1137, Kompressionsstenose durch Lymphdrüsen 862, Kontrastbreifüllung durch Aspiration 719, Stenose, schwielig 302, Syphilis 1119.
Bronchiolus, Ausguß 841.
Bronchitis, bei Grippe, Heilung durch Salvarsan 1119, bei Kindern, Behandlung durch Flüssigkeitsbeschränkung 46, — plastica 1101.
Bronchopneumonie, durch mit Bacillus coli communis verseuchtes Trinkwasser 644.
Bronchoskopie, s. a. Tracheobronchoskopie.
Bronchostomie 501.
Bulla maxillaris, Gorilla 321.
Bursa thyreohyoidea 526.
Carotis, Aneurysma 480, 906, 907, Arrosion bei Tonsillarabszeß 846, bei Retropharyngealabszeß 1108, Ligatur der — externa 862, der — interna 906, Ligatur der — bei Kriegsteilnehmern 1044, Ligatur und Hirnstörungen 453.
Cardiospasmus 1105, 1106, 1130, mit Dilatation 335.
Cephalaea nasalis 477.
Choanalatresie 119, 1034, 1119, — mit Siebbeineiterung 268.
Choanalpolyp, durch Prolaps der Kieferhöhlenschleimhaut 886.
Chondrom, des Kehlkopfes 180.
Chordoma malignum, Nasenrachenraum 983.
Chorea minor, Sprachstörungen bei — 850.
Colica mucosa 1101.
Cyste, Blutcysten 1119, Dermoid — Mediastinum 671, — der Epiglottis 335, Hals — 526, — des Kehlkopfes 277, 476, 980, Kiefer — mit Zahn 997, — Nasenflügel 684, 992, — Naseneingang 306, — Nasenrücken 166, Retentions — des Halses beim Hund 1117, s. a. Kiefercysten.

Dakryocystorrhinostomie 178, 324, 512, 702, präliminäre Thränensackdurchstechung 895, — durch Sondierung ohne Ende 1050.
Dekanülement, erschwertes 138.
Dermoid, obere Luftwege 478, Mediastinum 333, 671, Mundboden 478, 1089, Nasenrücken 333.
Diaphragma, Kehlkopf 311, Laryngofissur bei — 877.
Diathermie, bei Arthritis 858.
Dilatation, des Ösophagus bei Cardiospasmus 1105.
Dilatationsbehandlung, progressive — ohne Ende des Ösophagus 851, — bei frischen Ösophagusverätzungen 1105, — mit Dauerbougie 994.
Diphtherie, Apoplexie nach — 847, Behandlung 334, — mit Serum 477, 1070, — mit gewöhnl. Pferdeserum 649, 1070, 1071, 1119, — mit Sonnenstrahlen 130, 507, 1115, — bei Schluck- und Atemlähmung 336, Facialisphänomen bei — 476, Kehlkopf — 311, 479, auskultatorisches Phänomen bei Kehlkopf — 1097, Nasen — 461, 463, 513, — beim Neugeborenen 477, 478, Polyneuritis bei — 477, 478, 1115, Rachen —, Verhalten des Magens 475, Serumbehandlung, Verhalten der weißen Blutzellen 1116, Rachen- und Wund- 452, beim Säugling, Statistik 1117, Statistik 335, 1119, Spätblutungen nach Tracheotomie bei — 528, — und Schleimdrüsen der oberen Luftwege 1116, Todesfälle bei — 476, Schlucklähmung nach — 846, Knochennekrose nach — 1117, Normalserum bei Meerschweinchen — 1118, Heilserum, Wirkung beim Meerschweinchen
Diphtheriebazillen, Einwirkung von toxischem und normalem Pferdeserum 1071, Färbung nach Zins 642, Morphologie 263, — und Pseudodiphtheriebazillen 523, — bei Rekonvaleszenten 476, — in Wunden 1072.
Divertikel des Ösophagus 77, 475, 528, 906, — mit Karzinom 479, 1116, Pulsions — 336, 477, Traktions — 850, Operation — 524.
Dysphagie, lusoria bei Aneurysma artl subclav. dextr. 1053, — bei Larynxtuberkulose, Nervenresektion 1099, Röntgenbehandlung bei — 660.
Dysphonie, nach Chloroformnarkose 523.

Echinococcus, unilocularis der Schilddrüse 1117,

Digitized by Google
Original from UNIVERSITY OF CALIFORNIA
Generated on 2019-10-24 16:50 GMT / http://hdl.handle.net/2027/uc1.b3252768
Public Domain in the United States, Google-digitized / http://www.hathitrust.org/access_use#pd-us-google

Elektrolyse, septale Venenthrombose nach — 692.
Elektromagnet, in der Kriegschirurgie 859.
Enzephalocele, sincipetalis 1082.
Entamoeba buccalis 1088.
Endoskopie, Bildersammlung H. Schrötter 636, Nasenrachenraum 88, Trachea 1033, s. a. Ösophagoskopie und Tracheobronchoskopie.
Endotheliom, der oberen Luftwege 335.
Epiglottis, Karzinom, Operation in Schwebelaryngoskopie 330, Zyste 335, Mischform von Syphilis und Lupus 311.
Epipharyngoskopie, direkte **865**, nach Gyergyai 1096.
Epistaxis, nach Typhusimpfung 851.
Epistropheus, Fraktur 1117.
Epitheliom, s. Karzinom.
Epithelkörperchen, Transplantation von — bei postoperativer Tetanie 478, 479, 900, 1110, 1119, Schädigung der — durch Lokalanästhesie bei Transplantation 894.
Erysipel, Behandlung 506, 855, 856, bei nekrotisierendem — 1049, mit Quarzlicht 457, 1074, mit Diphtherieserum 509, 650, mit Normalserum 855, 1049, mit Metakresolanytol 856, mit Jodiontophorese 1074, mit Jodtinktur 650, mit essigsaurer Tonerde 650, Gesicht 506, Kehlkopf, nach Grippe 982, Schlucklähmung nach Gesichts- 336, und Mikuliczsche Krankheit 1117.
Espunda, Nase und Nasenrachenraum 871.
Eukupin, bei Ozaena **134**.

Fazialisphänomen, bei Diphtherie 476.
Fehlschlucken, Tod durch — 122.
Festartikel, Paul Gerber **58**, Meyer H. W. 1044.
Fettransplantation, freie 893.
Fibroangiom, Siebbein 268.
Fibrolysin 892.
Fibromatosis, Schilddrüse 480.
Fibrosarkoma, myxomatodes der Kieferhöhle, Radikaloperation 710.
Fistel, Larynxpharynx — **673**, Ösophagus — und Trachea 335, Ösophagus — bei Wirbelkaries 478.
Flimmerepithel, experimentelle Pathologie 320.
Fossa tonsillaris 518.
Fremdkörper, Bronchus 97, 140, 234, 284, 311, 479, 637, 809, 1104, 1137, Kieferhöhle 1084, Kehlkopf 126, 514, Luftwege, obere 480, 886, Luftwege, untere 1119, Lunge 528, 903, — durch Mundhöhle in den äußeren Gehörgang 330, Nase 88, 298, Nasenrachenraum 88, Nebenhöhlen 88, Hypopharynx **673**, Ösophagus 280, 282, 308, 476, 495, 633, 667, 808, 886, 1074, 1104, 1131, Ösophagus bei Striktur 130, Ösophagus mit Larynxstenose, Ösophagotomie 69, Ösophagus mit Larynxabszeß 875, Siebbein 300, Trachea 185.
Furunkel, Nasen — mit Cavernosusthrombose 514.

Ganglion Gasseri: Alkoholinjektion 1048, — Erblindung nach 079, sphenopalatinum, Neuralgie 323.
Gaumen, bei Adenokarzinom 476, 658, bei akuter Leukämie 134, Defekt, traumatisch, Plastik 308, 658, 862, 1050, Epithelioma spino- et basocellulare benignum 1090, Karzinom 307, Mischgeschwulst 1116, hoher — und Pharynxanatomie 1115, traumatische Spaltung des — 1116, weicher —, Tuberkulose des 129, traumatischer Defekt mit Rhinolalia aperta 258, transitorische Faltenbildung des — bei Neugeborenen 516, Fibroma teleangiectaticum 1119.
Gaumenspalte, — und Mikrognathie 1117, Operation 528, 641, 899, Plastik 1090, Plastik oder Obturator? 334, Prothese 1066, mit Sigmatismus nasalis 255, submuköse — 311, Ursache der — 1115.
Geruch, Störung des — nach Nasenkatarrh 657, peripherer Mechanismus des — und essentielle Anosmie 86, s. a. Anosmie.
Gesangschüler, mediz. physiol. Prüfung der Veranlagung bei — 884, s. a. Nachsingen.
Geschmack, elektrischer 1090, Innervation der Zunge 334.
Gesicht, Affektion des — knotig und ulzerös 1120, Defekt nach Schuß 851, Erysipel des — 506, Plastik 333, 648, 653, 714, 715, 860, 893, 1047, Schußverletzung 476, 850.
Gesichtsspalte 641, Zyste 306, mediane 886.
Gesichtsschädel, pathol. Vergrößerungen 479.
Glandula, carotica, Physiologie 907, submaxillaris, Mischgeschwulst 1119.
Glossitis Mölleri 326, 1029, 1089.

Digitized by Google
Original from UNIVERSITY OF CALIFORNIA
Generated on 2019-10-24 16:50 GMT / http://hdl.handle.net/2027/uc1.b3252768
Public Domain in the United States, Google-digitized / http://www.hathitrust.org/access_use#pd-us-google

Goldbehandlung bei Larynxtuberkulose **1060**.
Granulom, malignes, und Tuberkulose 1077, subglottisches 981.
Grippe, Anatomische Befunde bei — 132, Bronchitis bei — Heilung durch Salvarsan 1119, Diphtherieheilserum bei — 84, Hydrotherapie bei — 83, — mit Larynxperichondritis 479, 1098, Larynxerysipel bei — 982, obere Luftwege bei — 264, 1067, 1068, Lymphadenitis colli bei — 645, Mediastinitis bei — 645, Nebenhöhlenerkrankung bei — 1083, pathol. Anatomie bei — 645, Pharyngodynie 987, 995, Trachealgeschwüre bei — 645, Tracheolaryngitis fibrinosa bei — 1100.
Gumma, Kehlkopf 78, Trachea 78.

Haarzunge 273, 443.
Haemangioma, cavernosum 1108, orbital und paratracheal 334, telangiectaticum 1079, Nase 1119.
Hämoptoe, Bronchialkomplikation 1115.
Hals, Aneurysma 669, Angiom? 706, Atherom 478, branchiogenes Adenom 1108, Zysten 526, Entzündungen akutinfektiöse 525, Haemangioma cavernosum 1108, Fusospirillose 908, Leitungsanästhesie 454, 1049, Lymphdrüsentuberkulose 502, — bei Zahnfleischtuberkulose 336, — Röntgenbehandlung 334, — Behandlung 476, Lymphdrüsenentzündung bei Grippe 645, Lipom? 706, hysterischer Muskelkrampf nach Schußverletzung 845, 847, 848, — Reflex und Augenmuskeln 874, Retentionszysten beim Hund 1117, Schußverletzung 843, (mit Nervenlähmung) 311, 473.
Halsfistel, angeboren 479.
Halsgefäße, Aneurysma 333, Kriegsverletzung 1044, Schußverletzung 473, 646, 906, Syphilis 333, Topographie 141.
Halsmark, Verletzung, Fernsymptome 143.
Halsverletzungen, — und zerebrale Hemiplegie 480.
Halswirbel, Tuberkulose 478.
Hasenscharte 478, 641, doppelseitige — Operation 657, mediane — 1118, Statistik und Behandlung 336.
Hemilaryngektomie 810.
Herpes, — der oberen Luftwege 379.
Heufieber, aktive Immunisierung 131, Behandlung mit Optochin 1081, Kalktherapie 448, — und Leitungsanästhesie 451.
Hexaäthylviolett, zur Diagnose von Nebenhöhleneiterung 655.
Hirnnerven, Beziehungen zur Keilbeinhöhle 323, 511, Lähmung der — nach Schädelbasisfraktur 682, Lähmung der — multipel, einseitig 528, Schußverletzung, Vagusgruppe 908.
Höhensonne, s. Quarzlicht.
Husten, Thyangol 651.
Hyalin, obere Luftwege, Familienerkrankung 630.
Hyperkeratose, Tonsillen 273, 660, 695.
Hyperthyreoidismus, durch Jod 643.
Hypophyse, Cholesteatom der — 336, Entwicklung 136, Entwicklungsgeschichte und Histologie 521, Entzündung der — 528, Extraktwirkung bei Asthma bronchiale 133, — bei Thyreosen 96, Feminismus hypophysarius 521, Formentwicklung der — 334, Fremdkörperverletzung der — **673**, Gewicht der — beim Mann 1119, Kachexie 276, Tuberkulose mit Nanosomia pituitaria tarda 601, Untersuchung der — am Rind 528, Vorderlappenatrophie der — mit Zwergwuchs 1097.
Hypophysentumor 277, 307, 334, 476, Akromegalie 850, Adipositas hypogenitalis 479, Dystrophia adiposogenitalis 335, 850, Operation 335, 703, 1053, — oder Trauma 334.
Hypothyreoidie 285.

Ictus laryngis 475.
Influenza, chronische 858.
Instrumente: Apparat für pharyngeale Insufflation nach Meltzer 133, für künstliche Atmung, amerikanisch 851, nach F. Sonnies 666, Atemapparat nach Elias 184, Autoskop nach Struycken 181, Autoskopspatel nach Benjamins 89, Behelfsstirnlampe nach J. Katz 652, Bolzenkanüle nach Brüggemann **678**, Desinfektionsinhalator „Sano“ nach Reif-Wassmuth 849, Dilatator zur Tracheotomie nach Precechtel 91, — für direkte Laryngoskopie nach Struycken 92, Eitersaugender Nasennebenhöhlenspiegel nach Tovögyi 503, 895, Epiglottisheber nach Botey 860, Epipharyngoskop nach Gyergyai 1096, Gaumenhaken nach G. Hofer **865**, Gesichtsprothesen nach Gerke 652, Kardia-

Digitized by Google
Original from UNIVERSITY OF CALIFORNIA
Generated on 2019-10-24 16:50 GMT / http://hdl.handle.net/2027/uc1.b3252768
Public Domain in the United States, Google-digitized / http://www.hathitrust.org/access_use#pd-us-google

sonde nach W. Sternberg 525, Kehlkopflöffel nach Benjamins 181, Kehlkopfluftröhrenkanüle nach Uffenorde 138, äußerer Kehlkopfvibrator nach Tóvögyi 503, Whithead-Mundsperrer mit Zungenspatel nach Glas 81, Nasenendoskop nach Hirschmann-Valentin 88, modifiz. Killianisches Nasenspekulum nach Tóvögyi 503, Obturator nach Schröder für Gaumenspalte 334, Paraffinspritze nach Botey 860, Rahmengestell für Röntgenplatten nach Trautmann 698, Schutzmaske 895, Schere für Laryngotomie nach J. Müller 991, — für Schwebelaryngoskopie nach Killian 310, Sonnenspiegel nach Sorgo für Kehlkopftuberkulose 665, 666, Stimmbandmesser nach Tóvögyi 503, Tonsillotom nach Tóvögyi 503.
Intrakranielle Komplikationen, bei Stirnhöhlenentzündungen 512.
Intubation, Larynxatresie nach — 639, perorale — bei Tonsillenoperation 878, bei Pseudomembranen 266.

Jodbehandlung, Gefahren der — 643, — bei Asthma bronchiale 1070.
Jodipin, bei Röntgenographie, Gefahren 643.
Jodthyreoglobulin 526.
Jontophorese, bei Erysipel 1074.

Karzinom, branchiogenes — beim Pferd 333, Bronchus 335, 336, 477, 1102, Bronchus — mit Hämoptoe 128, Beeinflussung der — Disposition 640, Epiglottis —, Operation 330, experimentell Rattenzunge 1088, Gaumen 307, 476, 1090, Kehlkopf s. Larynxkarzinom, Kropf und Tuberkulose 264, 1115, Lippen — bei Jugendlichen 1118, Mundhöhle 137, 1118, Nasen — (Dauerbestrahlung) 71, 88, 129, 336, — Oberkieferresektion 686, Ösophagus — und Larynx — 334, Ösophagus 479, 480, 1116, — mit Divertikel 479, 1116, — mit Freilegung der Aorta 480, — im Halsteil 528, — m. Perforation 335, 336, — Resektion 844, — Metastasen 845, — mit Trachealfistel 875, — Operation 904, Pharynx 118, 478, 863, 1118, Siebbein 268, Stimmlippen mit Hyperkeratose 70, Thymus 1117, Tonsille 520, 878, Trachea histol. 333, Vorstufen des — 640, Zungengrund 73, Zunge 298, 445, 888, — und Tonsillen — 686.
Karzinosarkom, Larynx 1120.
Kehlkopf, Abszeß nach Ösophagusfremdkörper 875, Atresie nach Intubation 639, Amyloidose des — 335, Anatomie 332, Blutegel im — 409, Chondrom 180, 901, Kontusionen 259, Zyste 277, 980, Diaphragma 311, diphtheritischer Belag 311, Defekt 663, 1053, 1103, Diphtherie auskultatorisches Phänomen 1097, Erkrankung bei Typhus 475, Hemilaryngektomie 475, Fremdkörper 126, Erysipel, nach Grippe 982, Fibrom 901, Innervation 289, Internuslähmung 1041, s. a. Kehlkopfkarzinom, — Karzinosarkom 1120, Kriegsverletzung des — 278, 4.7, Larynxpharynxfistel 673, — Muskel, Inaktivitätsatrophie 901, — Ödem chronisch bei Struma 78, — Ödem akut bei Angioneurose 78, — Ödem (Quinke) 996, — Phantom nach van der Helm 182, — Papillome 476, 901, 911, 980, 1100, — Perichondritis (bei Grippe) 479, — bei Gonorrhöe 997, Rindenzentren, motorische des — 883, Röntgenographie 333, Stenose 89, 115, 138, 278, 476, 524, 638, 678, 877, 1109, 1117, Strangulation 1116, Struma intralaryng. 1054, Schußverletzungen 139, 279, 306, 311, 312, 314, 334, 467, 468, 661, 717, 848, 849, Schiefstellung des — bei Ösophagusdivertikel 884, Syphilis 442, s. Kehlkopftuberkulose, Verletzung 476, Verlagerung durch Lungenkarzinom 504, Verknöcherung 903.
Kehlkopfkarzinom 309, 334, 687, 704, 810, 863, 1115, endolaryngeale Operation 129, Exstirpation des — 73, multiples — 863, Metastasen 704, Operation 1064, Perichondritis 632, 634, — des Processus piriformis 74, — und Ösophaguskarzinom 334, Radiumbehandlung 634, Radium- und Röntgenbehandlung 106.
Kehlkopfknorpel, Verknöcherung 1116.
Kehlkopftuberkulose 279, 334, 336, 981, Behandlung der — mit Röntgen 1137, 1138, Bedeutung, prognostische 1098, Goldbehandlung der — 1060, Lichtbehandlung 259, 279, 988, Nervenresektion bei Dysphagie 1099, Perichondritis bei — 502, Sonnenbehandlung 138, 665, — und Schwangerschaft 139.

Digitized by Google
Original from UNIVERSITY OF CALIFORNIA
Generated on 2019-10-24 16:50 GMT / http://hdl.handle.net/2027/uc1.b3252768
Public Domain in the United States, Google-digitized / http://www.hathitrust.org/access_use#pd-us-google

Keilbein, Mukokele 1136.
Keilbeinhöhle, Beziehung zum Sinus cavernosus und zu den Hirnnerven 323, 511, Bildung der — 1131, Steckschuß 458.
Keuchhusten 508, 1117, Bromoformvergiftung bei — 480.
Kiefer, Anomalien bei Idioten 1118, Kriegsverletzung 336, 1047, Schußverletzung 82, — Tumoren 1119, s. a. Oberkiefer und Unterkiefer.
Kieferzysten 336, Amöben in — 897, Operation 321, 881, Reimplantation von Zystenzähnen 897, — mit Zahn 997.
Kieferhöhle, abnorm gebaut 878, Fremdkörper 1084, Punktion, üble Zufälle 1085, 1086, Radikaloperation nach Marschik 446, 501, Radikaloperation 882, Reflexe 129, respiratorische Funktion 896, Schleimhautprolaps 886, Schußverletzung 335, Syphilis 1084, Stein 514, Tod nach Lufteinblasung 657, Tuberkulose durch Cooper 306, Zähne 476, Zahnretention 334, Zweiteilung 498, 628.
Kieferhöhleneiterung 268, — bei Nasenfremdkörper 298, Operation nach Rheti-Gavello 886, Troikartbehandlung nach Citelli 887.
Koagulen 470, 892.
Kohlenbogenlichtbehandlung bei Kehlkopftuberkulose 988.
Kokain, Ersparnis bei Oberflächenanästhesie **1014**.
Korypinol 652.
Kriegsverletzung, Gesicht 893, Halsgefäße 1044, Kehlkopf und Luftröhre 278, Kiefer 336, Larynx 477, obere Luftwege 890, Ösophagus 472, Nase 477, Nase und Nebenhöhlen 459, Nebenhöhlen 515, Nebenhöhleneiterungen nach — 458, Trachea 335.
Krysolgan **1060**.
Kystom, Unterkiefer 1118.

Lähmung, Atem — bei Hirnabszeß 980, 1076, Fazialis — (Hypoglossusüberpflanzung) 856, (Muskelplastik) 857, (Nervenpfropfung) 1080, Fazialis — angeboren 1118, Fazialis — familiär 1080, Hypoglossus — 637, — der Kehlkopfmuskeln 901, M. internus — 1041, M. transversus 234, Mund- und Rachenlähmung bei zerebraler Pseudobulbärparalyse 849, N. vagus 908, N. phrenicus und Vagus 312, M. posticus 1134, Schluck- und Atem — 336, Schluck — nach Gesichtserysipel 336, N. vagus accessorius, hypoglossus und sympathicus, nach Halsschuß 473.
Lamina cribrosa, Mißbildung bei Meningitis 269.
Laryngitis, diffusa gummosa 498, submukös akut 91, subglottica 128, perverse Stimmbandadduktion und Stenose bei 68.
Laryngokele 314, nach Typhus 850, ventricularis interna 635, 691.
Laryngofissur bei intralaryngealer Struma 1054.
Laryngootologie, Lehrbuch von Citelli 852.
Laryngoskopie, direkte 92, neues Instrument 181.
Laryngostomie, — und Radiumbehandlung bei Karzinom 634, 691.
Larynx, s. Kehlkopf.
Larynxödem, akut bei Schwangeren 664, Quinkesches **670**.
Larynxpfeiferin 1133.
Larynxresektion, halbseitig bei Karzinom 475.
Leukämie, Rachen 89, Stomatitis 1119.
Lichtbad, universelles 259, — des Kopfes bei Osteomyelitis 312.
Limen vestibuli, Hyperplasie 702.
Lipom, am Hals 706.
Lippen, Plastik 479, 898, Karzinom bei Jugendlichen 1118, Syphilis primär 1120.
Liquor, Druckbestimmung 454.
Luftembolie, bei Nasenrachenoperation 333, nach Kieferhöhlenpunktion 1085, 1086.
Luftwege, Bakteriologie 318, Blutungen infolge vasomotorischer Störungen 528, Zylindrom 310, Desinfektion mit „Sano" 849, Endotheliom 335, Epidemie durch Micrococcus catarrhalis 1069, Grippe 264, 645, 1067, 1068, Fibrinöse Entzündung der — 132, 478, 1100, Hyalin 630, Herpes 379, Fremdkörper 480, 886, 1119, Kasuistik der Budapester Klinik 505, Katarrhe der —, Adrenalinbehandlung 1069, Kriegsverletzungen 890, Ödem 996, Parasiten 335, 476, Plasmozytom multipel 504, plasmazelluläre Erkrankungen 702, Sarcoma idiopathicum haemorrhagicum Kaposi 252, Schußverletzungen 85, 908, 1048, Schleimhautveränderungen bei Erythrämie

Digitized by Google
Original from UNIVERSITY OF CALIFORNIA
Generated on 2019-10-24 16:50 GMT / http://hdl.handle.net/2027/uc1.b3252768
Public Domain in the United States, Google-digitized / http://www.hathitrust.org/access_use#pd-us-google

628, Schleimdrüsen bei Diphtherie 1116, Tuberkulose und Syphilis, Differentialdiagnose 317, Tumoren, maligne 997, Veränderungen nach Inhalationsvergiftungen 476.
Lumbalpunktion, Gefahren der 891.
Lunge, Fremdkörperwanderung 903.
Lupus, Bekämpfung 477, Nasen —, Frühbehandlung 807.
Lymphangioma, cysticum der äußeren Nase 512, — der Zunge 336.
Lymphatischer Rachenring, akute Entzündung 817.
Lymphdrüsen, Differentialdiagnose 527, Erkrankungen, Diagnose 527, Halstuberkulose, Röntgentherapie 334, 908, tuberkulöse, tracheobronchiale 302, — peribronchiale, Perforation in die Trachea 980.
Lymphogranulom, malignes 1115, Mediastinum und Trachea 1116, tuberkulös 477, 480.
Lymphomata, pharyngis Röntgenbehandlung 879.
Lymphosarkom, Mediastinum 114, 334, Metastase in der Orbita 477, Tonsille 301, 846, 1129.
Lytussin, gegen Lungentuberkulose 651.

Mallebrein 477.
Mediastinaltumoren 478, 720, Dermoid 333, beim Kind 1118, Lymphogranulom 843, Lymphosarkom 114, 334, lymphatische, Histologie 334, Röntgenbehandlung 477, Trachealgumma 78.
Mediastinitis 495, 1056, bei Grippe 645, nach Ösophagusschuß 142, Rekurrenslähmung 330.
Mediastinotomie 1056.
Mediastinum, Adenopathien mit Bronchusstenose 862, Emphysem nach Brustschüssen 718, 1112, Lymphogranulom 1116, Dermoidzyste 671, Tumoren 1116.
Medulla oblongata, Erkrankungen bei Grippe 794, Histologie 112, 173.
Meningitis, basal luetisch 1118, intermittierende bei Siebbeineiterung 479, Pneumokokken — nach Septumresektion 993, nach Resektion der mittleren Muschel 999, serosa 1115.
Meningokele, Nasenwurzel 34.
Mesothoriumbehandlung, bei malignen Tumoren 889.
Mikuliczsche Krankheit 1117, — und Erysipel 1117, — und Tuberkulose 477.
Mischgeschwulst, Gaumen 1116, Glandula submaxillaris 1119, Schädelbasis (Sarkom) 365.
Mukokele, Siebbein 181, Sieb- und Keilbein 1136, Stirnhöhle 1120.
Mundamöben, pathol. Bedeutung 1088.
Mundboden, Dermoid 478, 1089, Spaltmißbildung 1120.
Mundhöhle, Amyloid 438, Blutungen 1118, Fremdkörper 334, Herpes recidiv. 657, chron. Infektionen im Krieg 843, Karzinom 137, 842, 1118, Naevus 313, Psorospermosis follicularis 49, Schleimhautdrüsen, Systematik 528, Spirochäten 1117, 1119, Stenose bei Schußverletzungen 464, Tuberkulose 1117, 1118, Tumor maligner, Radium 997, Ulcus neuroticum 274, Wucherungen lymphatisch 635.
Mundschleimhaut, Geschwür 122.
Mundspeichel, Rodangehalt bei Stomatitis mercurialis 335.
Musculus, processus nasi 322, sternocleidomastoideus, Myotomie 334.
Muscheln, Anatomie 135, Resektion, Meningitis nach 999.
Mutismus, hysterisch 1118.
Myxödem, familiäres Vorkommen 134.

Nachruf nach W. Roth 65, nach P. Gerber 67, nach A. Onodi 1009.
Nachsingen, Tongenauigkeit 912.
Naevus, Mund- und Rachenschleimhaut 313.
Nase, innere: Atresie 1034, Diphtherie 461, 463, 513, Fremdkörper 88, 298, Hämangioendotheliom 654, 1119, Karzinom 336, Dauerbestrahlung 71, 88, Radiumbehandlung 129, und Nebenhöhlen, Sektionsmethode 325, Papillom 74, Rotz, akuter 639, — chronischer 639, Schleimhaut optischer Reflex 879, Symptome bei Anilinvergiftung 878, Tamponbehandlung 875, und Tränenwege 477, Tuberkulose 309, 367, 1065, Tumoren, maligne, Radium 997, und Zähne 476, Zylindrom 983.
Nase, äußere: Deformation durch Polypen 810, Dermoid 333, Furunkel (Kavernosusthrombose) 514, Kankroid, Röntgenbehandlung 888, Karzinom, Behandlung mit arsensaurem Anhydrid 887, Knorpelskelettentwicklung 334, Kriegsverletzung 459, Lupus 807, Lymphangiom 512, Operationen, endokranielle Komplikationen nach — 998, Plastik 315, 335, 445, 459, 653, 654,

Digitized by Google
Original from UNIVERSITY OF CALIFORNIA
Generated on 2019-10-24 16:50 GMT / http://hdl.handle.net/2027/uc1.b3252768
Public Domain in the United States, Google-digitized / http://www.hathitrust.org/access_use#pd-us-google

714, 715, 849, 852, 860, 1059, 1128, Prothese 460, 845, 846, 862, Sattelnase, Knochenplastik 874, Steckschuß 704, Syphilis 695, Tropenkrankheiten 871.
Naseneingang, Abszeß mit Sinusthrombose 1081.
Nasenflügel, Ansaugen 528, Zyste 684, 992, Plastik Tschiassny 628.
Nasenhöhle und Auge 269.
Nasenoperation, Albuminurie 861.
Nasenpolypen, solitäre 335.
Nasenrachenfibrom, Operation, Luftembolie 333, — nach C. M. Hopmann 479, 1119.
Nasenrachenraum, Chordoma malignum 983, Endoskopie 88, Fremdkörper 88, Lymphosarkom (Radium) 272, Pharynxhypophyse Adenom 1041, Sarkom Radiumbehandlung 993, Tamponbehandlung 875, Tropenkrankheiten 871, Tuberkulose 367, Tumoren 334, — maligne 327, Röntgen 983.
Nasenrachentumoren, Radiumbehandlun 716.
Nasenscheidewand, s. Septum.
Nasenschleimhaut, Hypertrophie und Atrophie, Ursachen 8.5.
Nasensekret, Bakteriengehalt bei Rhinitis acuta 477.
Nasenwurzel, Meningokele, traumatisch 34.
Nebenhöhlen, Fremdkörper 88, Kriegsverletzung 459, 515, und Nase, Sektionsmethode 325, und papillomakuläre Sehnervenerkrankungen 476, Rotz, akuter 639, chronischer 639, Schußverletzung 458, 460, 461, Solitärpolypen 477, Syphilis 982, Tuberkulose 323, Versuche über Eindringen von Gasen 510.
Nebenhöhleneiterungen, intrakranielle Komplikationen nach Kriegsverletzungen 266, 458, Statistik 513.
Nebenhöhlenerkrankungen und Augen 335, Diagnose und Behandlung 655, bei Grippe (pathol. Anatomie) 1083, im Kindesalter 811, Neuritis retrobulbaris 1042.
Neuralgie, Trigeminus, nach intrakranieller Schußverletzung 1048.
Neuritis, Nervus recurrens 702, postdiphtherische 479, retrobulbaris und Nebenhöhlenerkrankung 1042, — Stimmgabelversuch 79.
Neurofibromatose 1079.
Nervus hypoglossus, Einpflanzung bei Fazialislähmung 856, 1118, — Lähmung und Apoplexie 637, laryngeus superior, Resektion bei tuberkulöser Dysphagie 1099, sympathicus Hornerscher Symptomenkomplex 475, Trigeminus, Schußverletzung 845, 1040, — Leitungsanästhesie 1065, Vagus, Reflexkrampf bei Schädelbasisschuß 908.
Noma 333, 336, 1052, 1115.
Normalserum bei Meerschweinchendiphtherie 1118.
Novokain, Nierenreizung 856, Wirkung, Verstärkung durch Magnesiumchlorid 1120.

Oberkiefer, Adamantinom 336, Amyloidose 1116, Chlorom 842, Chondrosarkom 336, Defekte 848, Enchondrom 335, Entwicklung 1115, Fibrosarkom 710, Fraktur mit Blutung 862, — mit Gaumenspaltung 1116, Osteom? 707, 1120, Ostitis fibrosa? 707, Resektion, Karzinom 686, Struktur 1115, Syphilis 127.
Ödem, Larynx 996.
Ösophagitis exfoliativa 667.
Ösophagoskopie, bei Fremdkörper 667, 886, bei Kardiospasmus 1106, bei Neugeborenen 1140, Position nach Sternberg 469, Ösophagusverletzung bei — 904, Sekretentfernung durch den Patienten 470.
Ösophagotomie, bei Fremdkörper 69, 633, 667, 876.
Ösophagus, Anatomie topographische 904, Atonie 479, Atresie 330, 334, Dilatation 852, — bei Kardiospasmus 1105, Divertikel 527, 528, 774, 850, — mit Karzinom 479, 1116, — Operation 475, Pulsions — 336, 477, Pulsions — (Leimer) 906, — Röntgenographie 884, Erkrankungen bei den Haussäugetieren 478, Fremdkörper 280, 283, 308, 495, 633, 667, 808, 886, 1074, 1104, 131, — Entfernung vom Magen aus 282, — Larynxstenose 69, — bei Striktur 130, — tödliche Verletzung 476, Fistel bei Wirbelkaries 478, Karzinom 480, 1116, — mit Freilegung der Aorta 480, — im Halsteil 528, — Metastasen 845, — intrathorakale Operation 904, — Perforation 335, 479, — Radiumbehandlung 668, — Resektion 844, — mit Trachealfistel 875, — Zylinderepithel

Digitized by Google
Original from UNIVERSITY OF CALIFORNIA
Generated on 2019-10-24 16:50 GMT / http://hdl.handle.net/2027/uc1.b3252768
Public Domain in the United States, Google-digitized / http://www.hathitrust.org/access_use#pd-us-google

Trachealperforation 336, Kriegsverletzungen 93, 94, 4 2, Mediastinitis nach Schußverletzung 142, — und Larynx 334, Perforation des Aneurysma Aorta 848, Phlebektasie 335, — bei Leberzirrhose 335, Plastik totale 455, 1118, Röntgenographie 141, 843, Querresektion abdominale 904, Schußverletzung 471, Stenose angeborne 335, — entzündlich 1074, — Mediastinotomie 1056, — narbig 479, 1115, — Plastik 905, — Dauerbougie 994, — Operation 908, 1048, — nach Salzsäureverätzung 851, Syphilis, tertiäre 863, — und Trachealfistel angeborene 330, 335, Tumoren maligne, multiple, primäre 863, Ulcus pepticum 478, 1054, Verletzungen, frische, Sondenbehandlung 1105, — bei Ösophagoskopie 904, — Verätzungsstriktur bei Kindern 1117.
Ösophagusdrüse, Gangfisteln, permanente Behandlung 478.
Ösophagusverletzung durch Fremdkörper 495.
Optochin bei Heufieber 1081.
Orbita, Abszeß bei Siebbeineiterung 468, Carcinoma cylindromatodes 263, Epibulbärtumoren 333, — und Kieferhöhle Gumma 1084, Lymphosarkommetastase 477, Schußverletzung mit Olfaktorius- und Glossopharyngeuslähmung 336.
Ortizon 507.
Osteom. Oberkiefer 707, 1120, Siebbein 655, Stirnhöhle 478, 655.
Osteomyelitis, Schädeldach 317, 655, 861, Schädelknochen, platte 312, Stirnbein (Heilung durch Vuzin) 314.
Osteosarkom, Stirnhöhle 897.
Ostitis, fibrosa cystica 479, fibrosa Oberkiefer 707.
Ozäna, Behandlung 1141, — mit Kohlenhydraten 885, einseitig 309, Eukupin 134, mit Harndrang 272, Heilung 698, Histologie 310, Literaturkritik 1082, Operation 309, — nach Lautenschläger 307, Operation nach Wittmaack 135, 1083, Tamponbehandlung nach E. Bruch 1083, Tibiaplastik 307, Vakzinebehandlung 72.

Papillom, Larynx 980, — bei Kindern 1100, — Rezidivbehandlung 476, Nase 74.
Paraffin, Prothese bei Stirnhöhlendefekt 1087.
Paraffininjektionen, Stimmband bei Rekurrenslähmung 113, Septumabszeß nach — 999.
Parasiten, Blutegel im Kehlkopf 469, Luftwege 476.
Parese, M. internus n. Chloroformnarkose 525.
Parotis, Hämatom pulsierend bei Schußverletzung 908.
Parotisfistel, Behandlung durch Entnervung 661, nach Schußverletzung Operation 661.
Parotismischgeschwulst 859.
Parotistumor in der Oberlippe 479, 528.
Pemphigus 478.
Perichondritis, Aryknorpel 523, Larynx bei Gonorrhöe 197, — nach Grippe 479, 1098, Schildknorpel tuberkulös 502, — bei Ventrikelkarzinom 632.
Peritonsillitis, Operation nach Levinger 659.
Pharyngitis, chronica, Tonsillenneuralgie 328, lateralis chron. fossularis 516.
Pharyngomykose 899.
Pharyngodynie nach Grippe 987, 995.
Pharyngotomie, bei Pharynxstenose 475, 899, laterale bei Recessuskarzinom 74.
Pharynx s. Rachen.
Pharynxhypophyse, Adenom 1041.
Phlegmone, Pharynx 474.
Phonophotographie 306.
Plastik, Gaumen 308, 334, 658, 862, 1051, 1090, Gesicht 333, 648, 653, 893, 1047, — bei Kieferschüssen 714, 715, 860, — nach Schuß, freie Transplantation 333, Kehlkopfschuß 312, — Trachealdefekt 663, Knochen — bei Sattelnase 874, Lippen nach Lexer 479, 898, Nase 315, 335, 445, 459, 653, 654, 714, 715, 849, 852, 860, 1051, 1128, Nasenflügel nach Tschiassny 628, bei Oberlippenschuß 848, Ösophagus totale 455, 905, 1054, 1118, Stirnhöhlen 448, 1128, bei Tonsillektomie (Praeputium tonsillae) 693, Trachealdefekt Ohrmuschelexperimente 666, Rachenplastik bei Pharynxstenose 899, Larynxdefekt 1103, — Trachealdefekt 1053, Wange 1052.
Pneumatokele, intrazerebrale nach Schuß 861, 1047, intrakranielle nach Schuß 271, Schädel 478.
Polypen, Nase, Deformation durch 810, solitär, Nebenhöhlen 477.
Praeputium tonsillae 692.

Digitized by Google
Original from UNIVERSITY OF CALIFORNIA
Generated on 2019-10-24 16:50 GMT / http://hdl.handle.net/2027/uc1.b3252768
Public Domain in the United States, Google-digitized / http://www.hathitrust.org/access_use#pd-us-google

Prothese, Gaumenspalte 1066, Gesichts — nach Warnekros 851, Nase 845, 846, 862, Paraffin — bei Stirnhöhlendefekt 1087.
Pseudobulbärparalyse, zerebrale 849.
Psorospermosis follicularis, Mundschleimhaut 49.
Pyozyanose bei Scharlach 336.

Quarzlicht bei Erysipel 457, 855, 856, 1074.

Rachen, Amyloid 438, Anatomie 1115, Karzinom 863, 1118, — gestielt 478, — Zungenrachenresektion 118, Diphtherie 475, Larynxpharynxfistel 673, Lähmung bei Pseudobulbärparalyse 849, Leukämie 89, Lymphomata 879, Lymphatische Wucherungen 635, Naevus 313, Narbenstenose Lappenplastik 899, Phlegmone 474, Schußverletzung 279, Steckschuß parapharyngealer 851, Stenose, Pharyngotomie 475, Gangrän, durch Streptokokken 522, Teratoid 909, Tuberkulose mit Vernarbung 869, Tumor maligne, Radium 997.
Rachenmandel, Mitbeteiligung bei Angina 1091.
Radikaloperation, bei Rezessuskarzinom, Pharyngotomie 74.
Radiumbehandlung, Dauerbestrahlung beim Nasenkarzinom 71, Larynxkarzinom — per laryngostomiam 634, Larynxpapillom 901, Mundhöhlenkarzinom 137, 842, Nasenrachentumoren 716, bei Ösophaguskarzinom 668, Sarkom des Nasenrachenraumes 993, bei Tonsillenkarzinom 878, Tumoren maligne 889, — Mund, Rachen, Nase 997, Verhütung von Nebenbeschädigungen 86.
Ranula 478.
Recessus piriformis, Karzinom, laterale Pharyngotomie 74.
Rekurrenslähmung, zentral, nach Apoplexie 637, doppelseitig 1116, bei Halsschuß 847, 848, bei Herzkrankheiten 336, 339, Kropf gutartigen 524, bei Lungenschuß 312, bei Mediastinitis 330, bei Ösophagus Fremdkörper 69, Paraffinplastik bei 113, — und Phonographie 306, bei Polyneuritis alcoholica 92, nach Retropharyngealabszeß 881, Schildknorpelplastik bei — 91, durch Schuß Kompressionsbehandlung 475, Literaturkritik 691, nach Strangulationen 259, unvollkommen 1033, Übungsbehandlung 1113.
Reflexneurosen, nasale 262, — optisch 879.
Rhinitis acuta, Bakteriologie 477, Geruchsstörung nach — 657, Korypinol 652.
Rhinitis chronica, atrophica 325, Behandlung 463, hypertrophica, bei Herz- und Gefäßerkrankungen 865, vasomotoria, Harnsäurestoffwechsel 1044.
Rhinolalia aperta, bei traumatischem Gaumendefekt 258.
Rhinolith 1074.
Rhinopharyngitis chronica sicca, Gummischwammbehandlung 881.
Rhinophyma, Röntgentherapie 888.
Röntgenographie, Besichtigungsgestell für Platten 698, Fisteln 643, Larynx 333, Mediastinaltumor 1118, bei Nasenfremdkörper 298, bei Nasensteckschuß 704, Ösophagus 141, 843, bei Ösophagusdivertikel 884, Riesenstirnhöhlen 698, Siebbeinfremdkörper 330, Tränensack 873, Trachea 95.
Röntgenstrahlen, Karzinome multiple durch 641.
Röntgentherapie, Acne rosacea 888, Aktinomykose 1075, Halsdrüsentuberkulose 334, Kankroid der Nase 888, bei Larynxtuberkulose 1137, 1138, Lymphdrüsentuberkulose 908, bei Lymphomata pharyngis 879, Mediastinaltumoren 477, 1118, bei Möllerscher Glossitis 1089, Nasenrachenraumtumor 983, Rhinophym 888, Schilddrüsensarkom 888, Sklerom, Trachea 638, 640, Struma 480, Zungenkarzinom 888, bei Zungentuberkulose 660.
Rotz, akuter 507, 639, chronischer 639, Diagnose 508, Hornerscher Symptomenkomplex 475.
Rüsselbildung, bei Zyklopie 87.
Ruminatio humana, beim Säugling 334, 1120.

Salvarsan, bei Angina Vincenti 894, bei Bronchitis 1119, bei Peritonsillarabszeß mit Sepsis 894, bei Sklerom 894, bei Syphilis (Rachen und Kehlkopf) 894.
Sarkom, idiopathicum haemorrhagicum Kaposi 252, Nachenrachenraum 993, Schädelbasis 365, Schilddrüse primär 909, — Röntgentherapie 888, Stirnhöhle 644, Thymus 1112, Tonsille 298, Zunge 899.

Digitized by Google
Original from UNIVERSITY OF CALIFORNIA
Generated on 2019-10-24 16:51 GMT / http://hdl.handle.net/2027/uc1.b3252768
Public Domain in the United States, Google-digitized / http://www.hathitrust.org/access_use#pd-us-google

Schädelbasis, Bruch mit Hirnnervenlähmung 259, 682, Fraktur mit Akromegalie 848, Fraktur (Atmungslähmung) 334, — Behandlung bei Mitbeteiligung des Ohres und der Nase 575, — bei Konvexitätsschuß 1045, Freilegung der Carotis interna 900, Mischgeschwulst sarkomatös 365, Schußverletzung 479, 813, 901, — mit Vaguslähmung 908, Steckschuß 77, 510, Tuberkulose und Nanosomia primitaria tarda 601, Tumor 846.
Schallkur en, Kontrastfärbung 307.
Scharlach, Pyozyanose 336, Siebbeineiterung 10 5.
Schiefhals, Behandlung 479.
Schilddrüse, Adenoma tubulare papillare 336, Echinococus unilocularis 1117, Fibromatosis 480. Funktion 526, H miaplasie 909, Infektionskrankheiten akute 1109, Metastase mit Paraplegie 1 15, Sarkom primär 909, — Röntgentherapie 888, Syphilis 477, Teratom 333, 336, Thymus und Herz, regionäre Beeinflussung 479, Transplantation 909, 910, Trypanosomiasis 1116, Tryptophanbestimmung 1115, Tuberkulose 333, 1110, Veränderungen bei Lungentuberkulose 480, Wirkung auf Blutkreislauf 286, 332.
Schildknorpel, Plastik bei Rekurrenslähmung 91.
Schlucklähmung, postdiphtheritische 846.
Schußverletzung, Gehirn 453, Geschoßdrehung im Wundkanal 508, Gesicht 476, 848, 850, 851, 1047, — mit Maxillaris — aneurysma 88, — Plastik 333, Hals 311, 473, 843, 845, 847, 848, Halsgefäße 473, 646, 906, Hirnnerven Vagusgruppe 908, Kehlkopf 311, 314, 334, 467, 468, 473, 717, 843, 848, 849, Kehlkopf und Rachen 279, 306, Kehlkopf und Rekurrens (Phonographie) 306, Kehlkopftuberkulose 139, Kiefer, Frühversorgung 82, Kieferhöhle 335, Larynx — Trachea 661, Luftwege 908, — obere 85, 1048, Lungenschuß Phrenikus- und Rekurrenslähmung 312, Mediastinum 1056, Mediastinitis nach — 142, Mediastinalemphysem nach — 1112, Muskeltamponade 1050, Nebenhöhlen 458, 460, 461, Oberkiefer 848, 862, 1047, Ösophagus 93, 471, 908, Kehlkopf, Rachen 94, Orbita 336, Parotis 908, Parotisfistel, Behandlung 661, Platysma 842, intrazerebral 861, Rekurrenslähmung 475, Schädel 646, 1045, 1047, Schädelbasis 479, 510, 901, Stirnhöhle 1066, — und Gehirn 87, 313, — mit intrakranieller Pneumatokele 271, — (Radikaloperation) 308, Thorax, Emphysem nach 718, Trigeminus intrakraniell 1048, N. Trigeminus 845, Unterkiefer 851, Zungengrund 862.
Schwebeendoskopie, bei Kindern 522, neuer Haken nach Killian 310, 330, bei Tonsillenoperation 878.
Sepsis, nach Angina und Erysipel 507, Terpene 1050.
Septum, Abszeß 269, — nach Paraffininjektion 999, Komplikationen 334, Perforation bei Chromarbeitern 272, — Verhütung 653, Präparate 702, Resektion submuköse, Technik 839, — Pneumokokken Meningitis nach 993, — Entenschnabelnase — Naht 320, Steckschuß 77, Thrombose nach Elektrolyse 692.
Serumanaphylaxie 506.
Serumbehandlung, kombinierte bei Diphtherie 477, Diphtherie 479, 649, 1070, 1119, Diphtherieserum bei Grippe 84, Diphtherie, Verhalten der weißen Blutzellen 1116, Erysipel 650, 1049, 1115, postdiphtherische Lähmungen 478.
Siebbein, Eiterung bei Scharlach 1085, Fibroangiom 268, Fremdkörper 300, Karzinom mit Schädeldurchbruch 268, Mukokele 181, 1136, Operation 335, Osteom 655, Projektil 1129, Zylindrom Radiumbestrahlung 71.
Siebbeineiterung, Bakteriologie 270, bei Choanalatresie, beim Säugling 268, Meningitis, intermittierende 479, Orbitalabszeß 462.
Siebbeinerkrankung mit temporaler Optikusatrophie.
Sigmatismus nasalis bei Gaumenspalte 255.
Silberplättchen, bei Transplantation 858.
Singen, s. a. Nachsingen.
Sinus cavernosus, Operation 885, 900, Beziehungen zur Keilbeinhöhle 323, 511, Sinus tonsillaris 518.
Sinusthrombose nach Abszeß am Naseneingang 1081.
Sklerom, Salvarsan 894, Statistik aus Polen 1064, Trachea, Röntgenbehandlung 638, 649.
Skrofulose, Behandlung 84.
Sondierung, bei Ösophagusfremdkörper 280, bei — frischer Verätzung 1105.

Digitized by Google
Original from UNIVERSITY OF CALIFORNIA
Generated on 2019-10-24 16:50 GMT / http://hdl.handle.net/2027/uc1.b3252768
Public Domain in the United States, Google-digitized / http://www.hathitrust.org/access_use#pd-us-google

Sonnenbehandlung, bei chirurg. Tuberkulose 857, bei Larynxtuberkulose 138, 665.
Soor, Zunge 479.
Speichel, Triketonhydrindenhydratprobe 1116.
Speicheldrüsen, Aktinomykose 479, chron. Entzündung 517, epidem. Entzündung 669, Hypertrophie angeborene 144, — erworbene 505.
Speichelfistel, Behandlung 474.
Speichelstein 1052, 1134.
Spirochäten, Mundhöhle 1117, 1119.
Spitalbauten, Johannstädter Spezialabteilung in Dresden 317.
Sporotrichose, Jodkalibehandlung 1116.
Sprache, Akzente der deutschen — 96, Sprechtempo **867**.
Sprachstörung, Behandlung 637, bei Chorea minor 850, und Erwerbsfähigkeit **241**, bei Kriegsteilnehmern **1057**, bei Laesio auris internae 369, bei Neurosen 1004.
Staphylokokkenerkrankungen, Kaliumpermanganat 1078.
Status thymico-lymphaticus von Addison 333, 647, bei Neugeborenen 1116, Tod nach Tonsillektomie 1092.
Steckschuß, Elektromagnet 859, Keilbeinhöhle 458, Mediastinum 510, 671, Nase 704, Operation 890, parapharyngeal 851, Schädelbasis 77, 510, Schrapnell, Atlas 1095, Siebbein 1129.
Stenose, Bronchus durch Lymphdrüsen 862, Kardia Dilatationsbehandlung 525, Epipharynx d. vernarbende Tuberkulose 689, Kehlkopf 115, 875, — akute 524, — chirurg. Behandlung 89, — und Luftröhre 138, — bei Ösophagus Fremdkörper 69, — durch paradoxe Stimmbandadduktion 68, — durch Quinkesches Ödem 638, — nach Tracheotomia superior, Behandlung 128, — angeborene Zyste 476, Larynx und Tracheabehandlung 1117, — bei Thyreoiditis syphil. 1109, Ösophagus 1115, — angeborene 335, — Bougierung 994, — entzündlich 1074, — nach Magen ulcus 1054, — nach Salzsäureverätzung 851, — Verätzung bei Kindern 1117, Pharynx 475, Trachea durch Art. subclavia dextra 1053, Trachealbronchial, schwielig 302, Trachea — durch Mediastinaltumor 114, bei Unterkiefer und Mundbodenschüssen, Zungenzügel 464.
Stimmbildung, Verschiedenheit bei der Sprache 883.
Stimme, Anatomie des Kehlkopfes 332, Behandlung der — 332, Behandlung von Kehlkopfschüssen 467, 468, — von Rekurrenslähmung 312, nach Totalexstirpation 121, 886.
Stimmgabelharmonium 332.
Stimmgabelversuch, bei Neuritis retrobulbaris 74.
Stimmlippen, Krampf psychogen 1129, Lähmung, doppelte bei Aneurysma 841, Blutung infolge falscher Singtechnik 702, Karzinom 70, paradoxe Adduktion bei Laryngitis 68, Paraffinplastik, bei Lähmung 113, Randverdopplung 522, Synechie, kongenital, partiell 476.
Stimmstörung, chron. funktionell bei Kindern 369, bei Mutation 694, psychogen bei Kriegsteilnehmern 380, 527, 528.
Stimm- und Sprachstörung, Behandlung 1113, bei doppelseitig. Athetose 843, funktionelle bei Kriegsteilnehmern 335, 672, 1112, habituelle 313.
Stirnbein, Osteomyelitis 312, 314.
Stirndefekt, nach Stirnhöhlenoperation Plastik 448.
Stirnhirn, Einbruch eines Siebbein-Zylindroms 71, Abszeß 476.
Stirnhöhle, extranasale Operation 1119, Mukozele 1120, Operation nach Killian 268, nach Samoilenko Tierversuche 885, — nach Riedl 448, — Periostnaht 886, endonasale Eröffnung 1085, Gefahren der Sondierung und Ausspülung 1085, Osteom 478, 655, Osteosarkom 897, Pneumodilatation 267, Riesenzellensarkom 634, — (Röntgen) 698, Radikaloperation 308, Schußverletzungen 87, 313, 1066, Tumoren 335.
Stirnhöhlendefekt, Ausfüllung von — 1128, Paraffinprothese 1087.
Stirnhöhleneiterungen, intrakranielle Komplikationen 124, 317, 512, Operation nach Samoilenko 125, — nach Maljuttin 324.
Stomatitis, eitrige epidemische 465, aphtosa, Heilung durch Atophan 657, leucaemica 1119, mercurialis Mundspeichelrhodan bei 335, Pneumokokken 846, ulcerosa Salvarsan intravenös 121, — Ausbreitung 1119.
Stomatopathia dolorosa exfoliativa 1039.
Stottern, im Heeresdienst **1057**, 1120.

Digitized by Google
Original from UNIVERSITY OF CALIFORNIA
Generated on 2019-10-24 16:50 GMT / http://hdl.handle.net/2027/uc1.b3252768
Public Domain in the United States, Google-digitized / http://www.hathitrust.org/access_use#pd-us-google

Strahlenbehandlung, Kehlkopftuberkulose 279, kombinierte 888, Larynxkarzinom 106, — Kohlenbogen 988, Mundhöhlenkarzinom 137, 1118, Nasenkarzinom 129, bei Tumoren 888.
Strangulation, Larynx 1116.
Struma, Beziehung zu Ernährungsverhältnisse und Arteriosklerose 478, Blutungen in die — 1117, congenita 1118, Endemiologie 478, 670, Gefahren der Jodbehandlung 643, intralaryngealis 1054, intratrachealis 1033, intrathoracalis, Brustbeinspaltung 909, Jodbehandlung 526, Karzinom, Tuberkulose 264, Kehlkopfödem 78, und Kropfherz 909, maligna 335, 480, 1118, Metastatica 477, multiple Metastasen 1055, 4117, metastatica mit Basedowsymptom 850, postdiphther. Neuritis 479, Rekurrenslähmung bei 528, retrosternalis 436, 851 (Operation), retropharyngealis 1115, Röntgenbehandlung 480, Sektionsstatistik 334, sporadische Erblichkeit 477, Statistik 1054, und Tracheomalazie 94, und Zahnkaries 1024.
Strumektomie 480, Leitungsanästhesie 1107, Rezidiv 1115, Statistik 1109.
Strumitis, bei Infektionskrankheiten 1120, metapneumonisch 670.
Sulcus nasalis posterior, Faltenbildung bei Neugeborenen 516, glottideus 522.
Symptomenkomplex, Hornerscher 336.
Synechien, Stimmlippen, kongenital partiell 476.
Syphilis, Basalmeningitis 1118, kongenitale und Thymus 1116, Epiglottis 311, Halsgefäße 333, Kieferhöhle 1084, Larynx, diffus infiltrierend 442, 498, Nase 615, Nebenhöhlen 982, Oberkiefer 127, 848, Lippen, primäre 1120, Rachen und Kehlkopf, Salvarsan 894, Schilddrüse 477, 1109, Sella turcica 1133, Ösophagus, tertiäre 863, Tonsille, primäre und sekundäre 848, Trachea 1117, 1119, obere Luftwege, und Tuberkulose Differentialdiagnose 317, Zunge, primär 1118, s. a. Gumma.
Syringobulbie 380, 478.

Teratom, Schilddrüse 333, 336.
Terpene, bei septischen Erkrankungen 1050.
Tetanie, Basedow 1116, postoperative Epithelkörperchen 909, Transplantation 478, 479, 1110.
Thrombose, aseptische 891.
Thrombosin 82.
Thyangolpastillen, gegen Husten 651.
Thymus, Beteiligung bei Basedow 669, bei kongenitaler Syphilis 1116, Emphysem 287, Entwicklung bei Wirbeltieren 334, Experimentelles 911, Funktionsausfall und Steigerung 911, Histologie bei Basedow 910, Histiogenese 141, Hyperplasie 647, Karzinom 1117, Lipom 1112, Operation und Basedow 1111, Sarkom 1112, Schilddrüse und Herz, regionäre Beeinflussung 479, — Tod 1130.
Thyreogene Erkrankungen 526.
Thyreoidea s. Schilddrüse.
Thyreoiditis, chron., Operationstod 476, syphilitica mit Larynxstenose 1109.
Thyreose, Hypophysen extrakt bei 96.
Tonsillargewebe, Entwicklung 698.
Tonsilläre Infektion und metastat. Augenentzündungen 478.
Tonsille, Bakteriologie 1093, Karzinom 686, — endoorale Extirpation 878, — metastatisch 520, Hyperkeratose und Knorpeleinschlüsse 273, 660, Hypertrophie, korallenförmig 692, Hypertrophie, Statistik 518, Infektion und Augenerkrankung 275, Knorpelinsel 693, Leukämie 69, Lymphosarkom 846, 1129, — Ulcus? 301, Neuralgie bei Pharyng. chronica 328, physiol. Bedeutung 519, Primäraffekt 848, provokatorische Massage 660, Rödersche Saugbehandlung 463, Sarkom 298, vergleichende Anatomie und Entwicklungsgeschichte 518.
Tonsillektomie, 182, 477, 692, 693, 1094, 1130, bei atroph. Tonsillen 517, Bakteriologie der Tonsillen 1093, intrakapsuläre 1091, bei Poliarthritis 334, 335, Pseudorezidiv 659, bei Sepsis 852, und Thymustod 1092.
Tonsillitis acuta, Albuminurie 327, s. a. Angina.
Tonsillitis chronica 481, konservative Behandlung nach Röder 1093, s. a. Angina.
Toramin bei Hustenreiz 509.
Tortikollis und Heredität 1117.
Totalextirpation 180, 309, 633, 1064, Methodik 687, Stimme nach — 121, 886, mit Zungenextirpation 73.
Trachea, Aneurysmaperforation 525, Defekte 663, — Ohrmuschelplastik, Experimente 666, — Plastik 1053, Dreiteilung 1100, Fremdkörper 185, Gumma als Mediastinaltumor 78,

Digitized by Google
Original from UNIVERSITY OF CALIFORNIA
Generated on 2019-10-24 16:50 GMT / http://hdl.handle.net/2027/uc1.b3252768
Public Domain in the United States, Google-digitized / http://www.hathitrust.org/access_use#pd-us-google

Karzinom, Histologie 733, Knochenbildung in der Schleimhaut 1115, Kriegsverletzung 278, 661, Lymphogranulom 1116, und Ösophagusfistel, angeboren 330, 335, Paraffinausguß 331, Perforation von tuberkulösen Lymphdrüsen 980, Röntgenologie 95, Sklerom, Röntgenbehandlung 638, 649, Stenose 302, — durch Art. subclavia dextra 1053, — Behandlung 1117, Struma intratracheal 1033, subkutane Rupturen 470, 850, — bei Tetanie 471, 472, Syphilis 1117, 1119, Verknöcherung 903, Verlagerung durch Lungenkarzinom 504.
Tracheitis 280, chronica, Arsen- und Jodbehandlung 667, — Laryngitis fibrosa bei Grippe 1100, ulcerosa bei Grippe 645.
Tracheobronchialbaum, elastischer Apparat 9 2.
Tracheobronchitis, necroticans acuta idiopathica 140.
Tracheobronchoskopie, interne Medizin 285, untere 1104.
Tracheomalazie und Struma 94.
Tracheotomie, dringliche 140, Spätblutung 333, 528, Technik 91.
Tränennasengang, Schußverletzung, Sondierung ohne Ende 1050.
Tränensack, Lagebestimmung an der Nasenwand 896, Röntgenographie 873.
Trichlorbutylalkohol, bei Hustenreiz 509.
Trigeminusneuralgie, Ganglioninjektion 457, Keratitis neuroparalytica 528, nach intrakranieller Schußverletzung 1048, von der Keilbeinhöhle aus 323.
Tropenkrankheiten, Nase und Nasenrachenraum 871.
Trypoflavin 652.
Tuberkulin, Behandlung 477, 857, — bei Angina Vincenti 1092.
Tuberkulom, Nase 1065, Nasenscheidewand 118.
Tuberkulose, Basedow 265, Bronchialdrüsen 92, 1140, — Infektion von Luftwegen 528, Karzinom und Kropf 264, 1115, chirurgische, Sonnenbehandlung 857, — Tuberkulinbehandlung 857, Erst- und Reinfektion 641, Gaumen, weicher 129, Goldtherapie (Krysolgan) 1060, Granulom maligne 1077, Halslymphdrüsen 476, — mit Perichondritis 502, Hypophyse 601, Kehlkopf, s. Kehlkopftuberkulose, Kieferhöhle durch Obturator 306, Lekutylbehandlung 505, Lymphdrüsen (Hodgkin) 480, — Behandlung 1117, — Röntgentherapie 908, tracheobronchial 302, Lytussinbehandlung 651, Mikuliczsche Krankheit 477, Mundhöhle 1117, 1118, Nase 309, 367, Nasenbein, kalter Abszeß 166, Nasenrachenraum 367, Nebenhöhlen 323, Rachen 277, Rachen mit Vernarbung 689, Schilddrüse 333, 1110, Unterkiefer 1119, Wirbel- und Ösophagusfistel 478, Zahnfleisch und Halsdrüsen 336, Zunge, Röntgenbehandlung 660.
Tumoren, experimentelle, in den motor. Larynxzentren 883, Glandula carotica 907, Histologie 888, Kiefer 1119, Maligne, Mund, Nase, Rachen, Radiumbehandlung 997, — vorderes Mediastinum 1116, Mesothoriumtherapie 889, Nasenrachenraum, Röntgenbehandlung 983, Radiumtherapie 889, Radiotherapie 888, Röntgentherapie 889, Tumorextrakt-Therapie 890.

Ulcus neuroticum, Mundhöhle 274, peptic um Ösophagus 478.
Unterkiefer, Adamantinoma cysticum 466, 1115, Bacillus fusiform. bei Periostitis des — 1115, Kystom 1118, Schußverletzung 851, Tuberkulose 1119, — Zungenspalte 841.
Unterlippe, Angioma cavernosum 849.
Uranoschisma s. a. Gaumenspalte.
Urotropin 1077.
Uvula, Angiofibrom 695.

Vakzinebehandlung, bei Ozaena 72.
Ventriculus laryngis Prollaps 502, Karzinom und Perichondritis 632, beim Pferd 336.
Vergiftung, Anilin — mit Nasensymptomen 878, Bromoform bei Keuchhustenbehandlung 480, durch Inhalation 476, Kokain, Ophthalmologie 441, Novokain 1077.
Vokale, Analyse und Synthese 871, physikal. Differenzen 912.

Wange, Angiom 307, Plastik 1052.
Wunddiphtherie 1072, 1073.

Xerostomie 879.

Zähne, anormale Stellung 702, Karies und Struma 1021, in Kieferzyste 997, Nasen- und Kieferhöhle 476, Reinplantation von Zysten 897, Retention in Kieferhöhle 334.

Digitized by Google
Original from UNIVERSITY OF CALIFORNIA
Generated on 2019-10-24 16:50 GMT / http://hdl.handle.net/2027/uc1.b3252768
Public Domain in the United States, Google-digitized / http://www.hathitrust.org/access_use#pd-us-google

Zahnfleisch, Tuberkulose und Halsdrüsentuberkulose 336.
Zunge, Angioma cavernos 8[illegible]9, Aktinomykose 1120, Beteiligung bei Morbus maculosus (Werlhoffi) 475, Epitheliom bei Ratten, durch Haferfütterung 1188, Geschmackinnervation 334, s. a. Haarzunge, Hämatrophia nach Apoplexie 637, Karzinom 298, 445, — Röntgentherapie 888, — Totalextirpation 686, Lingua geographica 478, Sarkom 899, Lymphangiom 336, Sklerose 1118, Soor 479, Tuberkulose Röntgenbehandlung 660, Tumoren, maligne 479, Unterkieferspalte median 841, Zügel gegen Zurücksinken, bei Schußverletzung 464, s. a. Glossitis.
Zungengrund, branchiogenes Karzinom 1052, Karzinom, Zungen — Kehlkopfexstirpation 73, Operation nach Hajek-Hofer 257, Schußverletzung 862.
Zungentonsille, Hypertrophie, Deglutitionshindernis 680.
Zyklopie, Rüsselbildung 87.
Zylindrom, Luftwege, obere 319, Nase 983, Siebbein 71.

## Autorenregister.

Adam A. 330.
Albrecht W. 522.
Albrecht K. 477.
Alexander G. 106, 839.
Allenbach 468.
Allioli 1117.
Alner 477.
Amersbach K. 904.
Andrassy 909.
Anschütz 452.
Anton W. 516.
Armbruster 848.
Arnold K. 477.
Aron E. 134.
Aronade 848.
Artwinski 672.
Artz 333.
Aufdermauer 1115.
Austerlitz 483.
Axhausen G. 899.

Bachen 651.
Bähr 650.
Bagger 259, 983.
Bamberg 477.
Baracz 639.
Barajas 861.
Barbezat Ch. 263, 1090.
Barth 1092.
Barth M. 1115.
Batzdorf 858.
Bauer W. 269, 466.
Becher 94.
Beck R. 457, 527.
Beck K. F. 1074.
Becker 87.
Beer de Herm. 1115.
Begemann 1117.
Belemer 691.
Beller Hans 1117.
Benjamins O. E. 89, 267, 871, 1087, 1106, 1128, 1130, 1140.
Benölken 477.
Bentheim 333.
Berblinger 330.
Berg Vikt. 1117.
Berggren 1086.
Bergstrand M. 263.
Bergstrand H. 1109.
Bernhardt 1065.
Bernstein Bruno 1117.
Bernstein Sigfr. 1118.
Betke 899, 907.
Bettinger 84.
Bettmann 848.
Betz 477.
Beyme F. 1108.
Bietz 333.
Bihler Mich. 1118.
Bilancioni G. 279.
Bittorf 474.
Blegvad 259, 882, 988.
Blauel 905.
Boettiger 847.
Boeninghaus 476, 658.
Böckel 477.
Böhler 467.
Bollert 477.
Bogendörfer 477.
Bókay 266.
Bolk L. 321.
Bolten G. C. 285.
Bohm W. 696.
Bonhoff Fr. 1105.
Borchard 718.
Borel 146.
Bornhaupt L. 905, 1050.
Borries 950, 987, 995, 1076.
Botey R. 860.
Boyksen 1049.
Brandes M. 1045.
Breslauer 451.
Broek von der 875.
Bross R. 88, 89.
Bruck Fr. 1083.
Brück 841.
Brücker 320.
Brünger 476.
Brünning F. 653, 667, 1047.
Brüggemann 1098.
Brun H. 651.
Brunner 682.
Brunner Vikt. 1116.
Bruzzone 886.
Bueton 477.
Bürkmann A. 1118.
Bungart 857.
Burckhardt Fr. 1117.
Burger H. 1092, 1129, 1130.
Burghoff 333, 76.
Busch Ed. 1117.
Busse O. 645.

Calamida N. 886.
Caldera 510.
Caliceti 521, 885, 887, 897.
Canestro 523, 886.
Capaldo F. 285.
Capelle W. 663, 855, 1053.
Caro 329.
Casadesus 861.
Cassierer R. 144.
Charol 1115.
Chiari 851.
Choronshitzky 895, 901.
Cieszyński 1065.
Cipol L. T. 899.
Citelli 330, 852, 886, 887.
Claus 312.

Digitized by Google
Original from UNIVERSITY OF CALIFORNIA
Generated on 2019-10-24 16:50 GMT / http://hdl.handle.net/2027/uc1.b3252768
Public Domain in the United States, Google-digitized / http://www.hathitrust.org/access_use#pd-us-google

Clemens 846.
Coenen H. 890.
Cohn Alfr. 477.
Cohn Toby 842.
Cohnen Th. 335, 476.
Contino 1116.
Cramer 477.
Cyran 476.
Czeslaw 1064.

Dantelsen 477.
Davidoff 1115.
Delbrück 477.
Delessert 1116.
Delonne 1095.
Denk 94.
Denker A. 278, 458.
Detsch H. 1117.
Deutsch 467.
Diebold F. 653, 655, 895.
Diesing 1069.
Dietz 477.
Dierke 335.
Dierksen 466.
Dinse 477.
Dionisis I. 272.
Döbeli 520.
Dölger R. 462.
Dörner A. 323, 505.
Dombrowski R. 900.
Dorn Herm. 1118.
Dorn J. 1054.
Dorner H. 333.
Douges 1072.
Drapkin H. 1116.
Drescher O. 335.
Dresel 1075.
Dreyfuß 903.
Drüner L. 907.
Dubs J. 909.
Dünner 134.
Dürlacher 87.
Duschl L. 1118.

Eberth E. 477.
Eberth M. A. 477.
Eder R. 477.
Ehmke Paul 1118.
Eiber 478.
Eichhorst 669.
Eiermann 478.
Eiselsberg 889, 909.
Eisenmann 478.
Eisleb H. 893.
Elfeldt 1072.
Els 844.
Elter 478.
Emmerich 458.
Engelhardt P. 335.
Epstein 1115.
Erdélyi 646.
Erkes F. 908, 1048.
Eskuchen 131.
Esser I. F. S. 893, 898, 905, 1051, 1103.
Eule 333.
Ewald 843.

Fabian E. 1055.
Fabricius-Möller 983.
Fahr 847.
Fairen 862.
Falb 851.
Fedder 335.
Federmann 478.
Feer E. 649.
Fein J. 298, **481**, **817**.
Feinmann 1115.
Feith 849.
Felber 1115.
Feldkirchner H. 335.
Feldmann Ign. 1108.
Ferreri G. 899.
Feuchtinger 77, 119, 300.
Finder 307, 309, 313.
Fischer C. C. 84.
Fischer A. M. 333.
Fischer G. F. F. 335.
Fischer Walter 1088.
Fischer W. 888.
Flatau T. S. 261.
Flatauer 478.
Flecken 478.
Flesch Max 911.
Flines de 874, 1128, 1133.
Foth 476.
Frank 846.
Franke 88, 855.
Fraenkel 848, 1083.
Franz K. 669.
Freifeld H. 1079.
Freitel 333.
Fremel 112, **289**.
Frenkel 1116.
Frenzel R. 478.
Freund P. 845, 862.
Freudenthal W. 330, 894.
Freyvogel H. 335.
Fricke H. 1117.
Friedemann H. R. 1118.
Friedländer 333.
Friedmann M. 472.
Friedrich Magd. 1118.
Friese B. 478.
Froboese K. 469.
Frohwert 333.
Frohse F. 904.
Fröschels 96, **241**, 369, **867**, **1057**.
Fromme Arnold 476.
Fromme Albert 1054.
Fuchs Georg 284.
Fuchs Ludwig 333.
Furer 1116.

Gaude B. 1117.
Ganz F. 275.
Ganz F. 478.
Gassner O. 47.
Gassul R. 134.
Gast 261.
Gatscher 34.
Gaugelen 873, 1133.
Gavello 283, 884, 886, 896.
Geiser 478.
Gerger Jul. 1107.
Germanier 1115.
Gentzsch A. 1118.
Gertz H. 1090.
Ghon 325, 642.
Gilbert 1116.
Gilse von 1131, 1140, 1141.
Gildemeister E. 508.
Gilow 335.
Giorgacopulo 138.
Glabisz 476.
Glas 68, 78, 79, 81, 442, 498, 684.
Glaser A. 478.
Glinski 638.
Goebel Wilh. 1104.
Goldammer 1044.
Goldmann K. **1021**.
Goldstein A. 1118.
Gords R. 859.
Gording 126, 127, 128, 129, 878, 1086.
Gottstein 845, 863.
Grabower 901.
Grabowski 478.
Gradenigo G. 884.
Graf P. 646.
Graetz G. 478.
Greenfild Ender 511.
Grams 478.
Greggio 526.
Gregor L. 650.
Greve H. Ch. 1089.
Griesmann B. 1085.
Groos F. 478.
Groot H. de 874.

Digitized by Google
Original from UNIVERSITY OF CALIFORNIA
Generated on 2019-10-24 16:51 GMT / http://hdl.handle.net/2027/uc1.b3252768
Public Domain in the United States, Google-digitized / http://www.hathitrust.org/access_use#pd-us-google

Groß H. 908.
Grossmann Fr. 575.
Grosser A. J. 478.
Grumme 526.
Grunie 1070.
Gruter 850.
Grünwald L. 135, 458, 518, 693, 702, 1033, 1039.
Guleke 142, 851, 1056.
Gumpert 478.
Gutt A. 318, 478.
Gutstein M 651.
Guttmann V. 897.
Gutzmann 06, 312, 313.
Gyergyai 1096.
Gyr 1115.

Haberer 1111.
Haberland H. P. O. 856.
Hacker von 80, 282, 1050.
Haeggström A. 1109.
Häffner 4 8.
Härtel 454.
Härting 469.
Haike 1081.
Hajek 65, 252, 302, 502, 632, 691.
Hallak 1116.
Halle 306, 308, 309, 313, 512.
Hallnagel A. 1118.
Halpern J. 892.
Hamburger 641.
Hamann 476.
Hammar 911.
Hamacher 333.
Hammerschmidt F. 478.
Hansemann D. von 287.
Harmening 478.
Hart C. 140, 525, 669.
Hartz 473.
Harris Th. J. 901.
Hartag 1138.
Haudek M. 4 5.
Hauemann E. 132.
Haugh 478.
Haymann 703.
Hecht 692, 702, 704, 707, 1042.
Heck 335.
Heckner 333.
Heinemann A. 517.
Heinemann A. 1052.
Heipmann 333.
Heindl 97.
Heitzmann F. 335.
Hellmann J. 478, 1054.
Hellwig 478.
Helm van der 874, 1130, 1134.
Heimmann A. 1118.
Henke F. 519.
Henning M. 1085.
Hermann F. 141.
Herold Kurt 1117.
Herrmann Max 1118.
Herzfeld Elisab. 1071.
Herzog H. 1068.
Hesse Walter 892, 1097.
Heusner H. L. 279.
Heymann 311.
Hildebrand O. 910.
Hiltmann 335.
Himmelreicher 476.
Hinckel B. 1118.
Hirsch Alffred 1105.
Hirsch Karl 335.
Hirsch Max 335.
Hirsch Cäsar 1014, 1067.
Hirschel 457.
Hirschfeld H. 134, 842.
Hirschfeld L. 82.
Hirschmann K. 904.
Hirthreiter O. 335.
Hoefer C. 479.
Hoebener 478.
Hochenegg 640.
Höfle 333.
Hölscher 333.
Höninger 333.
Hörhammer 470, 850.
Hofer 71, 72, 88, 94, 113, 114, 257, 445, 630, 686, 866.
Hofer Zahnarzt 467.
Hoferer 335.
Hoffmann 333.
Hoffmann R. 317, 702, 846.
Hofmeier K. 35.
Hofmeister 890.
Hagewind 655, 873.
Hofvendahl A. 262.
Holbaek-Hansen 333.
Holbeck 479.
Holland 336.
Holländer 841.
Holm 476.
Holmgren G. 268, 272, 273, 280, 1074.
Holst Rich. 1118.
Holzweissig H. 1118.
Honigmann 862.
Hosse 479.
Huber E. 322.
Hulsen 479.
Idaszewski 334.
Igersheimer 847.
Imhofer R. 139, 523.
Isserlin A. 1118.

Jakobsohn 072.
Jander 479.
Jankowski 1064.
Janovitz 336.
Jeger E. 892.
Jehn W. 909, 1077, 1112.
Jobin 479.
John M. 463.
Johnsen Chr. 860.
Jost J. 476.
Joseph 315.
Judemaus 144, 505.
Jung Otto 1118.
Jüngling O. 1075.
Jurasz 639.

Kafemann 85.
Kahlmeier G. 277.
Kaiser Max 336.
Kallmann 479.
Kau 1136, 1137.
Kappeler 1116.
Kappis M. 1051.
Kanzow 479.
Karger P. 1070.
Korbowski B. 317.
Kastenmeyer W. 1118.
Kattenburg 1115.
Katz J. 652.
Kauf 4 9.
Kaiser R. 130.
Kecker W. 1117.
Kellner 118.
Kerpola 912.
Kersten 479.
Keuthen 479.
Key-Aberg 1052.
Khoury 1115.
Kilian G. 1091.
Killian 306, 307, 309, 310, 311, 312, 314, 315, 717.
Kirch E. 1102.
Kirchner C. 1084.
Kirschner 455.
Kjaer G. 996.
Klages 476.
Klapp R. 648, 856.
Klein G. 888.
Klein Walter 1119.
Kleinmann 334.
Klestadt W. 659.
Kleyn A. de 268, 874, 1044.

Digitized by Google
Original from UNIVERSITY OF CALIFORNIA
Generated on 2019-10-24 16:51 GMT / http://hdl.handle.net/2027/uc1.b3252768
Public Domain in the United States, Google-digitized / http://www.hathitrust.org/access_use#pd-us-google

Klinger R. 82, 670.
Kloiber H. 906.
Klopstock 1067.
Klose H. 910.
Klütz 479.
Knauer Jh. 654.
Knorr 336.
Koch A. 479.
Koch Ella 479.
Koch Fritz 1119.
Koch Karl 1119.
Koch R. 479.
Koch Wilh. 506.
Kochs 479.
Koeppen 479.
König B. 86.
Köhler A. 901.
Köhler E. 648.
Köhler F. 83.
Koennecke 643.
König L. og. 334.
König Ernst 479.
Körner O. 473.
Kötz A. 1117.
Kofler 74.
Kogem 1115.
Kohler 476.
Kolb K. 862.
Kolbe V. 479.
Koller H. 509.
Kolin L. 654.
Kopezynski 637.
Kornfeld 502.
Kosobabe H. 327.
Kossel 130.
Kraemer F. 479.
Kragh J. 881, 982, 994.
Kraus 627.
Kraus Georg 479.
Krause G. M. 334.
Krause B. 336.
Krause H. 453, 652.
Krau 476.
Kren O. 49.
Krebs G. 460.
Krecke A. 908.
Kredel L. 861.
Kreglinger 909.
Kriegl M. E. 1119.
Krisch W. 479.
Krönecke W. 1079.
Kühl W. 899.
Küster 849.
Kumman 1089.
Kuntze 479.
Kusnitzky 716.
Kuttner 525, 526.
Kuttner H. 1045.

Landa W. 476.
Lawen 454, 1073.
Lang August 336.
Lang Adolf 1048.
Lang Käthe 479.
Langbein A. 479.
Lange J. 1112.
Lange V. 508.
Langenmayr 479.
Latzer 474.
Lauboeck 467.
Lautenschläger 307, 308, 310, 895, 897.
Lautenschläger G. 1119.
Leale 641.
Ledermann 716.
Leegaard 130, 266.
Lehfeldt 41.
Lehmann K. V. A. 334.
Lehmann P. S. C. 1117.
Leipen 298, 445.
Leiser 334.
Lénárt Z. v. 1094.
Leriche R. 1048.
Leschke 706.
Lesser 459.
Levinger 625, 659, 895.
Levinstein O. 320, 326, 328, 516.
Levy W. 508.
Leser 715.
Lickteig 334.
Linck 813, 1045.
Lindemann 860.
Lisco 479.
Loeffler E. 479.
Löffler 92.
Löw O. 458.
Lohmann 476.
Lommatzsch 480.
Lutze P. 1119.
Lubliner L. 894.
Lüders W. 1119.
Luix F. H. 871.
Lund R. 273, 879, 993.
Lunkenbein 890.

Madelung 93, 851.
Mahler L. 810, 811.
Mailand 879.
Mailer 1115.
Malan 513.
Maljutin 324, 332.
Mangelsdorf 336.
Mann M. 510, 521.
Mann 845.
Marchand 850, 1101.
Marschik 69, 73, 74, 118, 446, 501.
Martin F. 476.
Martin C. 651.
Martins 480.
Martmann Mx. 126.
Marx E. 380.
Marx H. 515.
Mazini 883.
Masson 1116.
Massur 480.
Matti H. 657.
Mayer E. 330.
Mayer Karl 1116.
Mayer Mark. 1078.
Mayer Otto 680.
Mayrhofer 321.
Medaille Ch. 1119.
Meesmann 476.
Meinke H. 334.
Meiser 334.
Melchior E. 908.
Meltzer 133.
Menger O. 647.
Menzel 115, 436, 504, 628, 691.
Menheimer B. 1119.
Merelli G. 885.
Merkel 850.
Meyer 849.
Meyer Arth. 1069, 1077.
Meyer E. 509, 851.
Meyer Johanna 1119.
Meyer Johannes 1119.
Meyer Otto 480.
Meyer S. 132, 1071.
Michael Charl. 480.
Michailowa 1115.
Michalczyk 336.
Mining 336.
Mönch 334.
Möller J. 280, 991.
Montigel 670.
Monton Ch. 1053.
Monzas 1116.
Morgenstern H. 336.
Morian R. 856.
Moszkowicz L. 898.
Muck O. 470.
Mühsam R. 135.
Mühlmann E. 719.
Müller E. 889.
Müller Heinrich 1100.
Müller 334, 660.
Müller Wilh. 480.

Digitized by Google
Original from UNIVERSITY OF CALIFORNIA
Generated on 2019-10-24 16:51 GMT / http://hdl.handle.net/2027/uc1.b3252768
Public Domain in the United States, Google-digitized / http://www.hathitrust.org/access_use#pd-us-google

Musehold 307.
Musehold G. 480.
Mutschenbacher v. 898, 906.
Mygind E. H. 260, 523, 997.

Nadoleczny 468, 694, 702, 704, 706, 1041, 1112.
Nägeli Th. 671, 1054.
Namislo 480.
Nantscheva 1116.
Nasiell 1098.
Nelissen 1084.
Nemai J. 332.
Neugebauer F. 657, 1048.
Neumann F. 524.
Neumayer H. 698.
Neupert 843.
Niedermayer A. 336.
Niehörster 476.
Nienau 334.
Nikolai E. 1117.
Nikolai 455.
Nikolai L. 1119.
Nikoloff J. 334.
Nobl G. 640.
Nocke 480.
Noe K. 480.
Noest Joh. 1119.
Nonnenbruck 650.
Nordlund H. 273, 1082.
Nordmann O. 911.
Norris Ch. P. 264.
Norsk F. 997.
Novaes 1116.
Nunberg M. 904.
Nussmann 666.

Ochsenius 461, 846.
Öhmann 1086.
Oltuszewski 636, 1113.
Oppikofer E. 327, 331.
Oswald A. 286, 331, 526, 643.
Otto W. 480.

Pachner E. 665.
Päßler 843.
Pál 96.
Palka Joh. 1119.
Panczyszyn 638, 649.
Passow 652.
Passow A. 894.
Paus M. 859.
Payr 91, 910.
Pawelka 480.
Peretz 848.
Perthes 153, 661.
Pesch 480.
Peschardt 879.
Peters 473.
Petersilie P. 1119.
Philipowicz J. 891.
Pfanner W. 1049.
Pfeiffer B. 644.
Pfeiffer W. 319.
Pincas 336.
Pinkus 1119.
Plasch 1115.
Plum Aage 999, 1100.
Pointner W. 334.
Pollag E. 1110.
Polya E. 908.
Polyák L. 324.
Prenchtel 91.
Pribram Eg. 906.
Pricoli 1116.
Pringsheim 642.
Pünder 476.
Pulawski R. 1070, 1100.
Pülfer 336.
Pusateri 664.
Quix 1138.

Radzwill 513.
Ralun 336.
Ranelletti 272.
Ranke R. E. 1077.
Rech 336.
Rehm 336.
Rehnike 334.
Reiche 467.
Reif F. 336.
Reifferscheid G. 1119.
Reinewald, 678.
Reinhard W. 1049.
Reinhard A. 264.
Reinhardt A. 1073.
Reinhardt Alfr. 1115.
Reinhold L. 480.
Reisinger 271.
Reusch 693.
Rethi 524.
Reuter F. 1060.
Reynier A. 277.
Rhese 270.
Riebes 524.
Riese E. 133.
Rilse H. 900.
Ring Hilde 1119.
Robbers Fr. 1117.
Rodriguez 863.
Roedelius 1052.
Roese 334.
Röpke Marg. 1120.
Rohr K. 480.
Roller H. 650.
Roman B. 642.
Roth, Zahnarzt, 467.
Rothmann M. 134, 843.
Rosenthal 850.
Rosenthal W. 857, 862, 1090.
Rudberg D. 1099.
Rudel 334.
Rudel E. 136.
Rumpel 334.
Rumpel Th. 465.
Runge 1117.
Rundschuh 464.
Ruttin 250, 365.
Ryssel E. C. von 268.
Salamon K. 719.
Salamonsen K. 901.
Sarkissiantz 1115.
Sartorius J. 528.
Sass Otto 1120.
Sauer J. 1108.
Seemann 121, 258, 311.
Seidel O. 459, 514.
Seifert Otto 1113.
Selter 850.
Semmler 528.
Semran 528.
Seul 528.
Seyfferth Fr. 1120.
Sgalitzer 95.
Siegel E. 507.
Siemens J. L. 875, 1129.
Siemons 477.
Siewczynski 278.
Silva G. 884.
Simmonds M. 848, 1097, 1109.
Simon H. 888.
Simonds Otto 1080.
Sinslecki 637.
Sir 269.
Skupnik 1115.
Sluder G. 323.
Soberheim W. 329.
Solowiezczyk 317.
Somersale Em. 1120.
Sonies 666.
Sugar M. 1009.
Szenes A. 1079.
Smurlo 1081.
Schaldemose 863.
Schwefer H. 528.
Schäfer Wilh. 336.
Scheider H. 528.

Digitized by Google
Original from UNIVERSITY OF CALIFORNIA
Generated on 2019-10-24 16:51 GMT / http://hdl.handle.net/2027/uc1.b3252768
Public Domain in the United States, Google-digitized / http://www.hathitrust.org/access_use#pd-us-google

Scheier M. 139.
Schelble 84.
Schenk P. F. I. 476.
Schenk-Popp 1074.
Schepelmann 1052, 1053
Scherer Fr. 1117.
Scherpf 528.
Schierlitz 476.
Schulling 471.
Schillpersort 1085.
Schirmer 657.
Schirmer Alex. 1116.
Schläpfer 658.
Schlagenhaufer 276.
Schlee 528.
Schlemmer 75, 298, 442, 511, 687.
Schlesies 334.
Schlesinger E. 461, 524.
Schlesinger R. 476.
Schlosser 336.
Schloffer 454.
Schmerz K. 654, 660.
Schmalfuss 476.
Schmid Hans 1116.
Schmid Helmuth 1117.
Schmidt G. 528.
Schmidt Hans 336.
Schmidt Viggo 982.
Schmidt Ludw. 1079.
Schmieden 645.
Schmiegelow 92, 878, 980, 993, 997, 1044.
Schmitt A. 889.
Schmitt L. 334.
Schmitten 334.
Schmitz 334.
Schmitz H. 1093.
Schmitz A. 476.
Schnabel A. 334.
Schmierer J. 794.
Scholz W. 672.
Schönbeck O. 891.
Schönberg S. 1110.
Schönberg E. 1112.
Schöne 449.
Schönfeld Herb. 1120.
Schönstadt 307, 309.
Schousboe M. 1. 277, 808, 980.
Schötz 522.
Schorrenberg 336.
Schöstler H. 856.
Schragenheim 477.
Schreck 528.
Schreiber Max 1120.
Schröder 846.
Schröder Erich 528.
Schröder 714.
Schroder Herm. 336.
Schrother H. 635, 636.
Schuberth H. 336.
Schurmann 642.
Schutze J. 141, 843.
Schutter 1129.
Schulte J. 336.
Schulz E. 138.
Schulz Jes. 528.
Schultze Fr. 1059.
Schultz J. 334.
Schultz E. 475.
Schuppan 475.
Schuster 639.
Schwan E. 903.
Schwanecke 334.
Schwarz Wilh. Ludw. 1120.
Schweinberger 475.
Schwerin 463.
Staemmler 334.
Staffel 528.
Stahr H. 1088.
Stammler 671.
Starck H. 143.
Stein L. 419.
Stein Werner 1117.
Steindl H. 907.
Sterling 637.
Stern H. 255.
Sternberg W. 469, 470, 525.
Sternberg 635.
Sternberg H. **673.**
Steurer 528.
Sticker A. 137.
Stoll A. 520.
Stolpe 655.
Storm van Leeuwen 1044.
Strandberg J. 279, 274, 317, 807.
Straß 505.
Strauß O. 334.
Streit H. 318.
Streit 667.
Streißler E. 900.
Stretti G. K. 279.
Stricker A. 842.
Strub 1115.
Strümpel 849, 850.
Strunji 1110.
Struycken 92, 871.
Studemann 475.
Stuhl C. 1092.
Sturhahn 528.
Stute K. 1120.
Stutz 528.
Take 528.
Taube 335.
Taube 1093.
Tegeler 477.
Teller 475.
Tenscher 1092.
Thom T. 140.
Thomann 510.
Thomsen 1055.
Thomson St. Cl. 1098, 1104.
Thornval 881, 998.
Thost 847.
Thrane K. 981, 992.
Thierry H. 1110.
Tieche 657.
Tifenthal G. 140.
Tigenstedt 912.
Tilling 475.
Tilmann 907.
Titschack 335.
Topler 528.
Töplitz 518.
Tosetti 335.
Tovögyi 503.
Trautmann 692, 995, 6 8.
Trabbius 1116.
Trendelenburg 1077.
Troell A. 894.
Trömner 847, 848.
Tröster 477.
Tromp F. 661.
Tschiassny 68, 498, 628.
Uchermann 89, 122, 124, 125, 128, 129, 875.
Uffenorde V. 138.
Uhlhoff 845.
Ullmann J. 528.
Ullmann H. 1120.
Unger E. 904.
Urbantschitsch E. 813, 660.
Vas 275.
Veit 652.
Verploegh 1138.
Versé 850.
Voeckler 1047, 1051.
Vogel M. 858.
Volkmar 477.
Vitense 475.
Wachter 325.
Wachter 477.
Wachter H. 504.
Wacker A. 335.
Wacker R. 514.
Waetzoldt 513.

Digitized by Google
Original from UNIVERSITY OF CALIFORNIA
Generated on 2019-10-24 16:51 GMT / http://hdl.handle.net/2027/uc1.b3252768
Public Domain in the United States, Google-digitized / http://www.hathitrust.org/access_use#pd-us-google

Wagner A. 1052.
Walcher 47.
Walle 912.
Walthard 509.
Wanner 702.
Warnecke 265.
Wassjutotschkin 141.
Weber Otto 528.
Wederhake 1050.
Weihl 528.
Weil 70.
Weinberg F. 477.
Weinberg F. 527.
Weingartner 314.
Weinholzer 477.
Weiss W. 121.
Weiss Arm. 720.
Weiss 852.
Weise K. 1120.
Weissberg M. 1116.
Welzel W. 1117.
Wertheim A. 1080.
Wessely 122, 301.
West I. M. 324.
Wetschky 477.
Wettstein A. 857.
Wickmann 335.
Wiethe 689.
Wieting 532.
Wilcke 667.
Wilde W. 75.
Wildegans 661.
Wiesenthal H. 475.
Willutzki 355.
Wilnes 848, 1109.
Wimmer Kasp. 1120.
Windratt 644.
Wilhöft H. 1117.
Witmaack Wilh. 475.
Witmaack K. 668, 1083.
Wohlfromm 475.
Wodrack 90.
Wolff 848.
Wolff L. 1 20.
Wolff G. 507.
Wolfheim W. 58.
Wolz 528.
Wright J. 325.
Wulf 335.
Yo Kayama 902.
Yramillo 528.
Zaayer 1105, 1130.
Zahn 846.
Zalewski 1066.
Zawadier 1115.
Zebrowski 1064.
Zelbe 671.
Zeller O. 472.
Zemann W. 896.
Zenker P. 099.
Zimmermann 1033, 1041.
Zindel 670.
Zinsser 460.
Zschunke 335.
Züllig 720.
Zwaardemaker 86.
Zwillinger 512.

## Vereinsberichte.

Wiener laryngo-rhinologische Gesellschaft:
Sitzung vom 5. November 1919 . . . . . 65
„ „ 3. Dezember 1919 . . . . . 105
„ „ 7. Jänner 1920 . . . . . 249
„ „ 4. Februar 1920 . . . . . 298
„ „ 3. März 1920 . . . . . 433
„ „ 7. April 1920 . . . . . 495
„ „ 5. Mai 1920 . . . . . 628
„ „ 2. Juni 1920 . . . . . 680
Laryngo-otologische Gesellschaft München:
Sitzung vom 16. Jänner 1914 . . . . . 692
„ „ 4. Februar 1914 . . . . . 694
„ „ 4. März 1914 . . . . . 698
„ „ 13. Mai 1914 . . . . . 702
„ „ 28. Jänner 1916 . . . . . 703
„ „ 17. März 1916 . . . . . 704
„ „ 13. Dezember 1916 . . . . . 705
„ „ 5. Dezember 1919 . . . . . 706
„ „ 21. Jänner 1920 . . . . . 1024
„ „ 18. Februar 1920 . . . . . 1025
„ „ 5. Mai 1920 . . . . . 1033
„ „ 30. Mai 1920 . . . . . 1033
„ „ 17. Juni 1920 . . . . . 1039
„ „ 15. Juli 1920 . . . . . 1040
Laryngologische Gesellschaft zu Berlin:
Ordentliche Hauptversammlung vom 25. Jänner 1918 . . . . . 306
Sitzung vom 1. März 1918 . . . . . 307
„ „ 22. April 1918 . . . . . 308
„ „ 21. Juni 1918 . . . . . 310
„ „ 25. Oktober 1918 . . . . . 311
„ „ 13. Dezember 1918 . . . . . 313

Digitized by Google
Original from UNIVERSITY OF CALIFORNIA
Generated on 2019-10-24 16:51 GMT / http://hdl.handle.net/2027/uc1.b3252768
Public Domain in the United States, Google-digitized / http://www.hathitrust.org/access_use#pd-us-google

Dänische oto-laryngologische Gesellschaft:
Sitzung vom 5. Dezember 1917 . . . . . 259
„ „ 10. April 1918 . . . . . 878
Oto-laryngologischer Verein zu Kristiania:
Sitzung vom 10. Oktober 1918 . . . . . 123
„ „ 6. März 1919 . . . . . 128
„ „ 2. Oktober 1919 . . . . . 875
Niederländischer Verein für Hals-, Nasen- und Ohrenheilkunde:
Versammlung am 22. und 23. Juni 1918 . . . . . 871
Aus den polnischen ärztlichen Vereinen:
Warschauer ärztliche Gesellschaft . . . . . 636, 1064
Krakauer ärztliche Gesellschaft . . . . . 638
Lemberger ärztliche Gesellschaft . . . . . 638, 1065
Aus den Deutschen medizinischen Gesellschaften:
(1914 und 1915) . . . . . 841, 852
44. Versammlung der Deutschen Gesellschaft für Chirurgie in Berlin (1920) 449
Italienische Gesellschaft für Laryngologie, Otiatrie und Rhinologie (1920)—883

Druck R. Spies & Co. Wien V.

Digitized by Google
Original from UNIVERSITY OF CALIFORNIA
Generated on 2019-10-24 16:51 GMT / http://hdl.handle.net/2027/uc1.b3252768
Public Domain in the United States, Google-digitized / http://www.hathitrust.org/access_use#pd-us-google

# Ultraviolett-Therapie

## Original Höhensonne Hanau

**Neuere Literatur:**

**Die Lichtbehandlung des Haarausfalls.** Von **Dr. Franz Nagelschmidt, Berlin.** 70 Seiten Oktav mit 87 Abbildungen. Preis geb. M 6·60 zuzüglich Teuerungszuschlag.

**Diathermie und Lichtbehandlung des Auges.** Von **Dr. Koeppe, Halle a. S.** 210 Seiten Oktav mit 63 Abbildungen. Preis geb. M 23·— zuzüglich Teuerungszuschlag.

**Skrofulose,** ihre Ursachen, Bedeutung u. Heilung. Ein Beitrag zur Bekämpfung des Lupus von **Dr. med. F. Thedering, Oldenburg.** 18 Seiten Oktav. Preis geb. M 2·10 zuzüglich Teuerungszuschlag.

**NEU! Zum Auslegen in Wartezimmern und zur Verbreitung in Patientenkreisen:**

**Künstliche Höhensonne Original Hanau.** Eine Erläuterung für Nichtärzte von **Hippolyt Meles.** ½ Oktav, 18 Seiten mit 2 Abbildungen. 10 Stück M 1·50 zuzüglich Teuerungszuschlag.

**Zu beziehen durch:**

**Quarzlampen - Ges. m. b. H.**

**Linz a. D., Humboldtstraße 48**




Digitized by Google

Original from UNIVERSITY OF CALIFORNIA

Generated on 2019-10-24 16:51 GMT / http://hdl.handle.net/2027/uc1.b3252768
Public Domain in the United States, Google-digitized / http://www.hathitrust.org/access_use#pd-us-google

Farbwerke vorm. Meister Lucius & Brüning, Hoechst a. M.

# Novocain

(Salzsaures p.-Amidobenzoyldiäthylaminoäthanol)

Ideales

## Lokalanästhetikum

### Eigenschaften:

Leicht löslich, sterilisierbar, neutral, reizlos, ungiftig, gleich stark anästhesierend, aber 7mal weniger giftig als Kokain.

### Indikationen und Dosierung:

**Infiltrations-Anästhesie:** 0·5%ige Novocain-Suprareninlösung
**Leitungs-Anästhesie:** 1—2%ige „ „
**Medullar-Anästhesie:** 5—10%ige „ „
**Venen-Anästhesie:** 0·5%ige Novocain-Lösung
**Schleimhaut-Anästhesie:** 5—20%ige Pinselung, bezw. Instillation.
**Intern:** 0·5 g.

### Originalpackungen:

Tabletten und Lösungen in den verschiedensten Dosierungen.
Porzellan-Lösungstiegel zu 3, bezw. 10 und 50 ccm.

Literatur und Proben stehen den Herren Ärzten zur Verfügung durch
**Hoechster Farbwerke Ges. m. b. H., Wien VIII/2, Josefstädterstr. 82**



Verlag von URBAN & SCHWARZENBERG, Berlin N 24 u. Wien

Soeben ist erschienen:

## Die Schwebelaryngoskopie

### und ihre praktische Verwertung

Von Geh. Mediz.-Rat Professor **GUSTAV KILLIAN**
Direktor der laryngo-rhinolog. Klinik der Universität Berlin
Mit 44 Textabbildungen und 4 mehrfarb. Tafeln
**Preis M 20, geb. M 27, für das Ausland M 40, geb. M 54**
zuzügl. Sortiments-Teuerungszuschlag



# Instrumente

## zur Oto-, Rhino-, Laryngologie

Operationsmöbel

# H. WINDLER

**BERLIN N 24,** Friedrichstr. 133 A
Eigene Fabrik
Werkstatt für Reparaturen und Schleiferei




Hakenspatel zur Schwebelaryngoskopie nach Killian

**Neuestes Modell!**

Sonder-katalog auf Verlangen umsonst und postfrei!


Druck R. Spies & Co. Wien V.

143474

Digitized by Google

Original from UNIVERSITY OF CALIFORNIA

Generated on 2019-10-24 16:51 GMT / http://hdl.handle.net/2027/uc1.b3252768
Public Domain in the United States, Google-digitized / http://www.hathitrust.org/access_use#pd-us-google

Generated on 2019-10-24 16:51 GMT / http://hdl.handle.net/2027/uc1.b3252768
Public Domain in the United States, Google-digitized / http://www.hathitrust.org/access_use#pd-us-google

Digitized by Google

Original from
UNIVERSITY OF CALIFORNIA



Digitized by Google
Original from UNIVERSITY OF CALIFORNIA
Generated on 2019-10-24 16:51 GMT / http://hdl.handle.net/2027/uc1.b3252768
Public Domain in the United States, Google-digitized / http://www.hathitrust.org/access_use#pd-us-google

Generated on 2019-10-24 16:51 GMT / http://hdl.handle.net/2027/uc1.b3252768
Public Domain in the United States, Google-digitized / http://www.hathitrust.org/access_use#pd-us-google

Digitized by Google

Original from
UNIVERSITY OF CALIFORNIA




Digitized by Google
Original from UNIVERSITY OF CALIFORNIA
Generated on 2019-10-24 16:51 GMT / http://hdl.handle.net/2027/uc1.b3252768
Public Domain in the United States, Google-digitized / http://www.hathitrust.org/access_use#pd-us-google




Digitized by Google
Original from UNIVERSITY OF CALIFORNIA
Generated on 2019-10-24 16:51 GMT / http://hdl.handle.net/2027/uc1.b3252768
Public Domain in the United States, Google-digitized / http://www.hathitrust.org/access_use#pd-us-google

Generated on 2019-10-24 16:51 GMT / http://hdl.handle.net/2027/uc1.b3252768
Public Domain in the United States, Google-digitized / http://www.hathitrust.org/access_use#pd-us-google

Digitized by Google

Original from
UNIVERSITY OF CALIFORNIA